© Biodiversity Heritage Library, http://www.biodiversitylibrary.org/; www.zobodat.at

landeskulturdirektion Oberösterreich; download www.ooegeschichte.at

Die blasenförmige Auftreibung der Vorderschienen bei den Männchen von Stenobothrus Sibiricus.

Von

Prof. Dr. H. Alex. Pagenstecher
in Heidelberg.

(Hierzu Taf. I. B.)

Im Jahre 1854 sprach Fischer in seinen Orthoptera Europaea die Hoffnung aus, dass es durch Untersuchungen an frischen Exemplaren gelingen möge, die Bedeutung der blasenförmigen Erweiterung zu ergründen, durch welche die Vorderschienen der Männchen von Stenobothrus Sibiricus Linn. (Subgenus Gomphocerus Fieber (Thunberg) sich vor denen der Weibchen auszeichnen.

Es begegnete mir nun diese sehr interessante kleine Heuschrecke im Jahre 1861 im Canton Wallis auf dem Gorner Grate (8400′ über dem Meere) am Rande des Gorner Gletschers. In jener Gegend, welche wohl zu den grossartigsten Alpenpanoramen gerechnet werden darf, in mitten der Bergriesen von einer Höhe bis über 14,000 Fuss, welche sich von den Mischabelhörnern und dem Monte Rosa zum Matterhorn und weiter hinziehen, hart am Rande des ewigen Schnees und Eises erschallten die Töne dieser Insekten unaufhörlich. Neben dem uns umkreisenden Adler, der Alpendohle, dem durch die zahlreichen Bauten verrathenen Murmelthier fast allein dort die Fauna darstellend, fanden sich dafür diese Heuschrecken zu Millionen. Wohin ich auf dem knappen Alpengrase oder dem Steinschutte der Fuss trat, in allen Richtungen sprangen ihre Schwärme davon.

Ich sah diese Art damals zum ersten Male und gab mich an Ort und Stelle, im Riffelhause, durch die selt-

© Biodiversity Heritage Library, http://www.biodiversitylibrary.org/; www.zobodat.at

same blasenförmige Auftreibung der Vorderschienen der Männchen gereizt, eigentlich zunächst im Gedanken an Gehörwerkzeuge, an die Untersuchung dieser Einrichtung. Die an den frisch gefangenen Thieren begonnene Arbeit vollendete ich später an in Alkohol aufbewahrten, welche sich sehr gut erhalten hatten, so dass ich glauben darf, dass mir nichts Wesentliches entgangen sei.

Obwohl diese Untersuchungen kein besonders auffallendes Resultat gegeben haben und ich auf sie nur vermuthungs- und versuchsweise eine Erklärung der Bedeutung jener Einrichtung begründen kann, will ich doch, anknüpfend an die vorstehenden Mittheilungen über Mantis, dieselben hier mittheilen.

Die anatomische Untersuchung ergab Folgendes:

Die vorderen Tibien der Männchen von Stenobothrus Sibiricus sind nach dem Unterende hin stark birnförmig aufgetrieben; bei einer Länge von 5,5 Mm. besitzen sie eine Breite von 1,5 Mm. und eine grösste Höhenentwickelung von 2,5 Mm. Die von ihnen getragenen Tarsen sind gehörig entwickelt und 2,3 Mm. lang.

Die Aussenseite, welche unten am stärksten anschwillt, ist im Leben zart grau violet gefärbt, die Innenseite, welche mehr gleichmässig gewölbt erscheint, ist weisslich mit röthlichgelber Mischung. An der Vorderwand ist die Grenze zwischen der dorsalen und ventralen Färbung durch einen schwärzlichen Strich scharf bezeichnet (Fig. 1). Die zarten Farbennüancen wurden im Tode mehr bräunlich.

Auf der blassen Unterseite findet man zwei ziemlich parallele Längsreihen schwachgekrümmter schwarzgespitzter Häkchen. In jeder Reihe stehen sechs Stück und dann jedesmal noch ein grösserer vom unteren Ende der Reihe etwas nach vorn abweichend dicht an der Insertion des ersten Tarsengliedes (Taf. I, B. Fig. 1).

In der Substanz der Chitindecke lässt sich eine äussere und eine innere Schicht unterscheiden. Jene ist schuppig, stellenweise bis zur Bildung deutlich gereihter Zähne, welche bis 0,018 Mm. mit ihren Ecken vorragen. Unter ihr liegt eine zweite sehr fein liniirte und gekörnte Chitinhaut (Taf. I, B. Fig. 3).

© Biodiversity Heritage Library, http://www.biodiversitylibrary.org/; www.zobodat.at

Auch in der weichen Haut lässt sich von der chitinogenen Membran, welche zwischen ovalen, mässig gekernten Zellen reichliche Mengen mit feinen Molekülen durchsetzter Zwischensubstanz zeigt, eine zweite Schicht grosser grobgekernter Zellen erkennen, welche das Ansehen von Drüsenzellen besitzen. Zwischen ihnen kann man Nervenstämmchen und multipolare Ganglienzellen bemerken (Fig. 4).

Die röthliche zarte Beimischung, welche sich ebensowohl in der grauen Färbung der Oberseite wie in der gelblichweissen der Unter- oder Innenseite erkennen lässt, rührt her von einer der Haut angehörigen Pigmentschicht. In derselben liegen karminrothe Pigmentkörnchen von 0,012 Mm. Länge und 0,006 Mm. Breite, meist ziemlich regelmässig etwa 0,08 Mm. auseinander gestellt, stellenweise aber, besonders an den Ansatzstellen der Muskeln, auch gedrängt und in Gruppen vereint. Dadurch entsteht dann an solchen Stellen eine intensiver rothe Färbung.

Diese röthlich pigmentirte Membran setzt sich von den Ansätzen aus über alle Muskeln als Ueberzug fort (Fig. 2).

Die blasenförmige Auftreibung der Tibien erwies sich beim Eröffnen zum grossen Theile leer, wenigstens nicht mit festen Substanzen gefüllt. Im Uebrigen enthält sie Muskeln, Nerven und Tracheen.

Die Muskeln sind nicht unbedeutend, aber doch nicht so kolossal, dass man denken dürfte, die ganze Auftreibung sei nur da, um für sie, behufs kräftigerer Bewegung des Tarsus, grössere Ansatzflächen zu gewinnen.

Wir können vier Muskeln unterscheiden, nämlich zwei Flexoren und zwei Extensoren. Jene gehen an die ventrale, diese an die dorsale Seite der Tarsuseinfügung. Die Flexoren überwiegen.

Wir bemerken einen Flexor latus, welcher vom Dorsum des Innenraums der Tibia so ziemlich in dessen ganzer Länge entspringt (Fig. 2, c′) und einen Flexor tenuis, welcher nur in geringer Stärke an der ventralen Seite oberhalb der Mitte Ursprung nimmt (Fig. 2, c″).

Dieser Flexor tenuis tritt alsbald ungefähr in der

© Biodiversity Heritage Library, http://www.biodiversitylibrary.org/; www.zobodat.at

Mitte des Gliedes an den Flexor latus heran, verschmilzt mit ihm, verliert seine Selbstständigkeit, vermag nun aber die Thätigkeit des latus, wegen der Verschiedenheit des Ausgangspunktes, bedeutend zu modifiziren, je nachdem er mit ihm wirkt oder unthätig bleibt. Den Verlauf des allerdings sehr geschrumpften Flexor latus kann ich noch in einem getrockneten Exemplare durch die durchscheinenden Chitindecken erkennen.

Ein Extensor longus (c‴) entspringt ganz oben, ein Extensor brevis von der unteren Hälfte der ventralen Seite (c‴).

Durch den röthlichen Ueberzug haben die Muskeln ein sehr hübsches Ansehen, ihre Cylinder messen 0,02—0,025 Mm. in der Breite.

Mehr auffallend ist das Verhalten des die Tibia durchziehenden Luftröhrenstammes.

Die Haupttrachee misst im Oberschenkel nur 0,1 Mm. an Weite. Sie erweitert sich dann aber im Unterschenkel auf 0,275 Mm. und durchzieht in dieser gleichmässigen sackartigen Auftreibung dessen Hohlraum hier und da unter rechten Winkeln starke Aeste entsendend. Die an die Muskeln tretenden Aeste messen über 0,04, ihre nächsten Zweige 0,012 Mm. Die Spiralstreifen des Hauptstammes treten 0,004—0,005 Mm. auseinander.

In Begleitung des Trachealhauptstamms verläuft ein Nerv, welcher 0,025—0,018 Mm. stark ist.

Das wäre das gesammte Resultat der Zergliederung.

Versuchen wir nun die Bedeutung dieser Tibialanschwellung zu erklären, so glaube ich den Gedanken, den ich, wie oben bemerkt, Anfangs hegte, es möchten diese Aufblähungen einen besonderen Gehörapparat enthalten, nicht festhalten zu dürfen. Der geschilderte Befund giebt dafür keinen entscheidenden Anhaltspunkt.

Wir haben zwar einen grossen Hohlraum und in demselben eine stark erweiterte Luftröhre, an welcher dichtanliegend der Nervenstamm verläuft. Dieser Nervenstamm ist jedoch der gewöhnliche des Gliedes ohne Veränderungen oder Besonderheiten, nirgends mit Einrichtungen, welche auf spezifische Sinnesverrichtungen hinweisen

© Biodiversity Heritage Library, http://www.biodiversitylibrary.org/; www.zobodat.at

würden. Die Volumszunahme des Luftröhrenstamms ferner im Vergleiche mit dem Verhalten während des Verlaufs im Oberschenkel, steht im Verhältnisse zu den austretenden starken Aesten und der Volumsvergrösserung des ganzen Gliedes. Es bleibt also nur diese letztere zu berücksichtigen, welche nicht allein dem Muskelbedürfnisse zugeschrieben werden darf, weil die Muskeln den grossen Hohlraum doch bei weitem nicht ausfüllen. Es scheint demnach, dass wir hier eine Einrichtung vor uns haben, welche in der Form des Gliedes eine mechanische Verwendungsmöglichkeit darbietet. Da sich die Einrichtung nur beim Männchen findet, so ist sie muthmasslich für Zwecke der Begattung und speziell zum Festhalten des weiblichen Geschlechts bei der Copula bestimmt.

Die sonderbare Gestalt der Tibien geht dabei Hand in Hand mit der ebenfalls von Fischer als in ihrer Bedeutung räthselhaft bezeichneten stärkern Buckelwölbung des Notum des Männchens und mit einer bisher nicht beachteten kräftigeren Entwickelung der ganzen vorderen Extremität dieses Geschlechtes, also auch speziell der Hüften und der Femora.

Durch das Gemeinsame dieser letzteren Erscheinung, welche sich auch bei verwandten Arten und Gattungen findet, aber allerdings wenig auffallend ist, ist doch eine Art von Verbindung zwischen jener sonderbaren Ausrüstung und dem gewöhnlichen Verhalten und ein Hinweis auf die Erklärung der Bedeutung gegeben.

Ich glaube nicht, dass wir fehl schliessen, wenn wir annehmen, dass die Vorderfüsse der Männchen im Allgemeinen in diesen Fällen deshalb kräftiger sind, um die Weibchen behufs der Copula festzuhalten, und dass das gewölbtere Notum einen grösseren Reichthum von Muskeln fasst zum gleichen Zwecke. Dabei können dann aber, wie es mir scheint, auch jene birnförmigen Auftreibungen Dienste thun.

Wenn das Männchen das Weibchen umfasst, so dürften sich wohl die vordersten Füsse dem Leibe dort anlegen, wo die Hinterschenkel inserirt sind. Es würden

© Biodiversity Heritage Library, http://www.biodiversitylibrary.org/; www.zobodat.at

dann vielleicht die Tibien in den engen Raum zwischen dem Hinterbrustbein eingeschoben werden. Da sie nun unten stark verdickt sind, würden sie selbst bei kräftiger Gegenwehr des Weibchens nicht ausweichen und würden in allen Fällen die senkrechte Bewegung der Hinterschenkel sehr behindern.

Ich habe in einer Zeichnung (Fig. 5) dargelegt, wie ich mir die Situation vorstelle, hebe aber ausdrücklich hervor, dass die Darstellung nur auf Vermuthung, nicht auf Beobachtung gegründet ist. Verhält sich die Sache so, so muss der dabei auf die Seiten des Abdomen stattfindende Druck auch dazu mitwirken, die Copulationsorgane des Weibchens zur Entfaltung zu bringen.

Erklärung der Abbildungen.

Taf. I, B.

Fig. 1. Die linke Tibia sammt Tarsus eines Stenobothrus Sibiricus ♂ vergrössert. Colorit des frischen Zustandes.

Fig. 2. Dieselbe durch Abschneiden einer Seitenfläche geöffnet; a die Chitindecke, bb die weiche Haut, c′ Musculus flexor latus, c″ M. flexor tenuis, c‴ M. extensor longus, c⁗ M. extensor brevis, dd Nervus tibialis, e der erweiterte Trachealstamm.

Fig. 3. Die Zeichnung der zwei Schichten der Chitindecke bei stärkerer Vergrösserung.

Fig. 4. Die zwei Schichten der Cutis bei stärkerer Vergrösserung.

Fig. 5. Ein Paar von Stenobothrus Sibiricus, um den vermuthlichen Gebrauch der blasenförmigen Tibialerweiterungen (*) des Männchens zu zeigen, im Begriffe die Copula zu vollziehen (ideell).

Heidelberg, 9. September 1863.

© Biodiversity Heritage Library, http://www.biodiversitylibrary.org/; www.zobodat.at

Landeskulturdirektion OÖ; download www.ooegeschichte.at

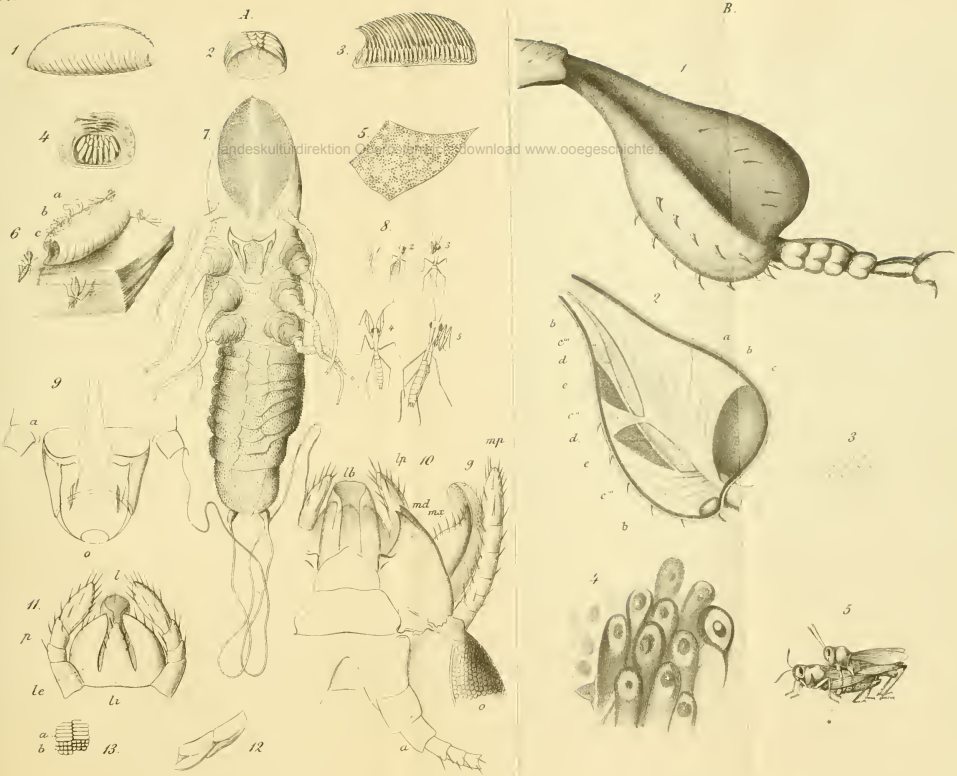

Pagenstecher del.

J. F. Schmidt lith.

ZOBODAT - www.zobodat.at

Zoologisch-Botanische Datenbank/Zoological-Botanical Database

Digitale Literatur/Digital Literature

Zeitschrift/Journal: Archiv für Naturgeschichte

Jahr/Year: 1864

Band/Volume: 30-1

Autor(en)/Author(s): Pagenstecher Heinrich Alexander

Artikel/Article: Die blasenförmige Auftreibnug der Vorderschienen bei den Männchen von Stenobothrus Sibiricus. 21-31