Nachdruck verboten.
Übersetzungsrecht vorbehalten.

Aus dem Institut für Parasitenkunde und veterinärmedizinische Zoologie der Tierärztlichen Hochschule Berlin.

Zur Kenntnis des *Globidium cameli* und der *Eimeria cameli*.

Von

Karl Enigk.

(Hierzu 14 Textfiguren.)

Bei einem Kamele (*Camelus bactrianus*), das drei Monate nach seinem Abtransporte aus Uralsk bei Berlin getötet wurde, fand ich das *Globidium cameli*, das Henry und Masson, 1932 a beim Dromedar beobachtet haben. Henry und Masson beschreiben den reifen Macrogametocyten und die Oocyste. Über andere Entwicklungsstadien können sie an ihrem Materiale nichts Näheres berichten. Sie vermuten aber, daß Schizonten und Microgametocyten vorhanden sind, und kommen zu dem Schluß, daß das Genus *Globidium* zu den Coccidien gehört. Diese Annahme hatte schon Chatton, 1910 gemacht, obwohl er nur die älteren Stadien der Schizogonie beobachten konnte. Auch Naville, 1931 glaubt, daß das *Globidium* zu den Coccidien gehört. Er beobachtete bei *Eimeria tropidonoti* submucös in hypertrophierten Wirtszellen liegende Schizonten, die große Ähnlichkeit mit den bei *Globidium gilruthi* beobachteten Cysten hatten [1]). In dem von mir untersuchten Falle sind die verschiedensten Stadien vertreten, die sich zu einer fast lückenlosen Entwicklungsreihe zusammenstellen lassen. Hierdurch erhält die Annahme der oben erwähnten Autoren eine starke Stütze.

---

[1]) Jene Cysten wurden von Harant und Cazal, 1934 in einer nach Abschluß dieser Mitteilung erschienenen Arbeit als ein selbständiger Parasit, *Globidium navillei* n. sp. beschrieben.

Das *Globidium cameli* hat seinen Sitz im Dünndarme, und zwar finden sich die ersten Cysten ungefähr drei Meter hinter dem Pylorus. Kurz vor der Einmündung des Ileums in den Dickdarm nimmt die Zahl der Cysten stark ab, im Dickdarme sind keine mehr vorhanden mit Ausnahme des Blinddarmes, in dem noch einige zu finden waren. HENRY und MASSON, 1932 a fanden es nur in dem letzten Teile des Ileums. Die jüngsten Stadien liegen in Epithelzellen des Drüsenfundus. Der Parasit hat einen Durchmesser von 4—5 μ, sein Kern einen Durchmesser von 2 μ, dieser besitzt ein Kernkörperchen. In einigen Exemplaren befindet sich das Kernkörperchen noch

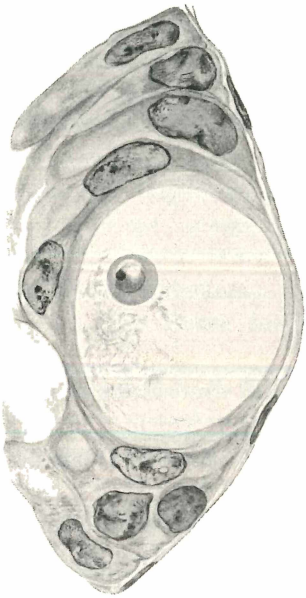

Fig. 1. Jüngstes Stadium in einer Epithelzelle liegend. Das Kernkörperchen liegt noch am Rande des Kernes. In dem angrenzenden Zellprotoplasma besteht eine Aufhellung.

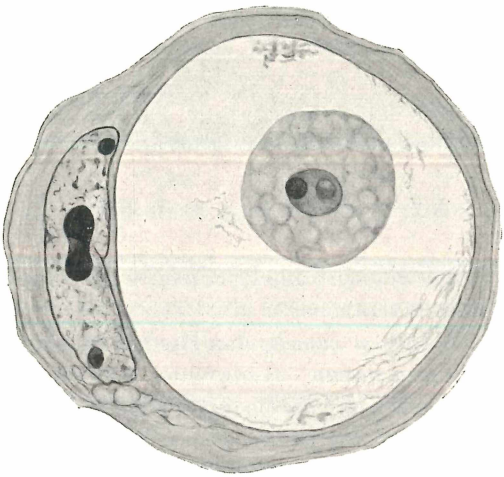

Fig. 2. Junger Macrogametocyt.

Fig. 1—10 sind Entwicklungsstadien vom *Globidium cameli*. Färbung: Hämatoxylin-Eosin, bei Fig. 10 Panchromfärbung nach HEIDENHAIN.

außerhalb des Kernes und ist von einer kreisförmigen Aufhellung des Zellprotoplasmas umgeben. Diese Aufhellung bleibt noch eine kurze Zeit bestehen, wenn das Kernkörperchen bereits in den Kern hineingewandert ist (Fig. 1). Die befallene Epithelzelle ist bereits stark ausgeweitet. Sie hat einen Durchmesser von 22—28 μ. Der Kern liegt abgeplattet am Zellrande, meistens nach dem Drüsenlumen zu.

Die benachbarten Epithelzellen wachsen über der befallenen Zelle zusammen. Bei der weiteren Größenzunahme dieser Zelle wird sie aus dem Epithelzellverbande herausgedrängt und liegt schließlich subepithelial in der Tunica propria. An der Wirtszelle sind in der weiteren Entwicklung die drei Schichten, die Chatton, 1910 und Triffit, 1925 vom *Globidium gilruthi* beschreiben, nicht deutlich ausgeprägt. Vor allem ist der Bürstensaum nur schwach angedeutet. Die Wanddicke beträgt mit Ausnahme der Stelle, an der der Kern liegt, nicht mehr als 3 μ, bei dem Schizonten und Microgametocyten weniger als 1 μ. Der Kern nimmt stark an Größe zu, sobald die Zelle aus dem Epithelzellverbande gedrängt ist. Zwei bis acht Kernkörperchen kann man in einer Schnittebene beobachten. Man findet Einkerbungen und Abschnürungen von Kernteilen, auch Kernteilungsfiguren (Fig. 2). Ganz vereinzelt findet man auch zwei Kerne in der Wirtszelle.

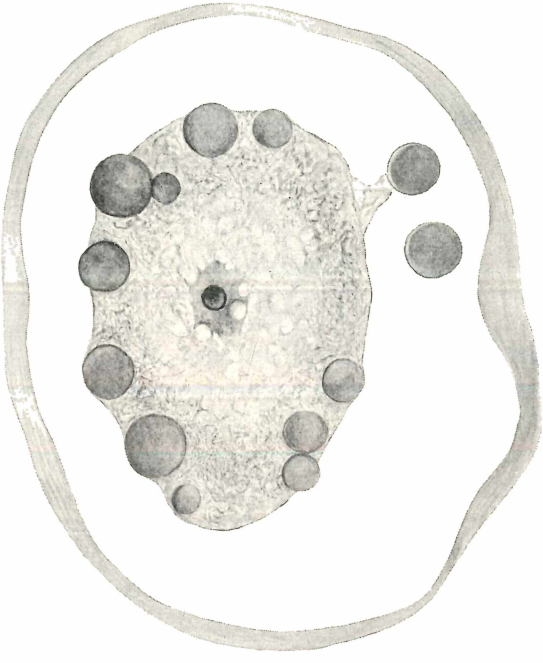

Fig. 3. Älterer Macrogametocyt. Das zweite Kernkörperchen hat sich aufgelöst, der Kern selbst ist in Auflösung begriffen.

Wenn der Parasit einen Durchmesser von 12 μ erreicht hat, tritt die Differenzierung ein. Das Protoplasma des jungen Macrogametocyten nimmt eine gleichmäßige vakuoläre Struktur an. In dem Kerne, der einen Durchmesser von 4 μ besitzt, tritt ein zweites Kernkörperchen auf, das von der gleichen Größe ist wie das andere, sich aber schwächer mit Kernfarbstoffen färbt (Fig. 2). Bei dem weiteren Wachstum erhält das Protoplasma eine stärkere Affinität zu sauren Farbstoffen. In den Vakuolen der Außenzone bilden sich Kugeln von goldgelber Eigenfarbe. Außerdem entstehen in der Außenzone Granula, die sich stark mit Eosin färben; dagegen behält

die um den Kern liegende Protoplasmamasse ihre feinwabige Struktur (Fig. 3). Die Kugeln nehmen an Umfang zu, zum Teil durch Konfluenz mehrerer, bis zu einem Durchmesser von 20 μ. Wenn der Macrogametocyt eine Größe von 45×40 μ erreicht hat, treten diese Kugeln aus der Parasitenzelle aus und liegen dann außerhalb dieser in der Wirtszelle. In dem Kerne löst sich das sich schwächer färbende Kernkörperchen auf. Es kommt zur Kernwandhyperchromatose, schließlich löst sich der Kern selbst auf, nur das sich stark färbende Kernkörperchen bleibt bestehen. Die Entwicklung von diesem Stadium bis zur Oocyste konnte ich nicht beobachten, sie muß sehr rasch vor sich gehen. Fertige Oocysten findet man nur sehr selten in der Schleimhaut. Sie erreichen nicht ganz die Größe, die HENRY und MASSON, 1932 angeben. An der Oocyste sind drei Hüllen festzustellen. Den Cysteninhalt umgibt eine Membran, die auch HENRY und MASSON, 1932 a gesehen haben und KUPKE, 1923 beim *Globidium leuckarti* erwähnt und abbildet. Es folgt die dicke goldgelbe Schale, die von einer feinen lamellösen Hülle umgeben ist, die bisher von keinem Autor erwähnt worden ist (Fig. 4). Diese Hülle scheint aber sehr bald verlorenzugehen, denn bei den Oocysten im Darminhalte ist diese schon nicht mehr bei allen vorhanden. Es liegen jedenfalls dieselben Verhältnisse vor, wie sie P. HENRY, 1932 bei *Eimeria* festgestellt hat.

Der Microgametocyt und Schizont sind in den jugendlichen Stadien noch nicht zu unterscheiden. Das Protoplasma der Zelle hat eine grobfädige Struktur. Man findet bei einer Zelle mit einem Durchmesser von 14 μ bereits 12 Kerne, die eine Größe von 1,5—2 μ haben und ein Kernkörperchen besitzen (Fig. 5). Die Kernteilungen gehen rasch vor sich, denn Zellen mit 4—8 Kernen findet man ganz selten. Die Kerne treten an die Peripherie der Zelle. Bei der weiteren Größenzunahme bleiben einige im Innern dieser Zellkugel liegen, die sich auch weiter teilen (Fig. 6). Diese Kerne legen sich dann kreisförmig oder streifenartig nebeneinander und bilden die Blastophoren CHATTON'S, 1910, die auch GILRUTH, 1909, GILRUTH und BULL, 1912, HOBMAIER, 1922, KUPKE, 1923 und TRIFFIT, 1925 beschrieben haben. Diese Blastophoren konfluieren zum Teil, so daß in manchen Cysten nur wenige große Blastophoren bestehen, die sehr unregelmäßige Formen annehmen. Auf diesem Stadium sind Microgametocyt und Schizont zu unterscheiden. Bei dem Schizonten ist ein gering entwickelter Restkörper erst sichtbar nach der Konfluenz der runden Blastophoren. Die Kerne sind annähernd quadratisch mit 1 μ Seitenlänge (Fig. 7). Die Merozoitenbildung vollzieht sich so,

Fig. 4. Oocyste, Schrägschnitt, von drei Hüllen umgeben.

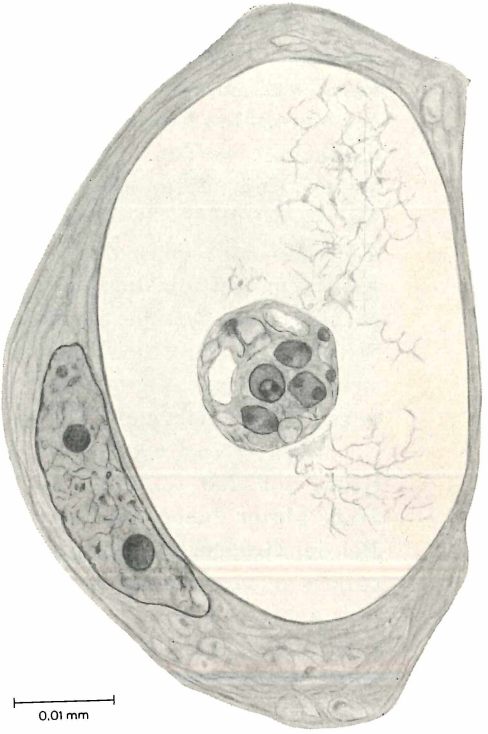

Fig. 5. Junger Schizont-Microgametocyt. Die Kerne sind in Teilung begriffen.

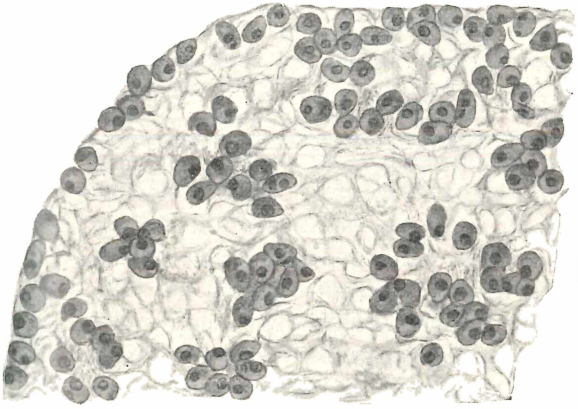

Fig. 6. Ausschnitt aus einem Schizonten-Microgametocyten vor der Blastophorenbildung.

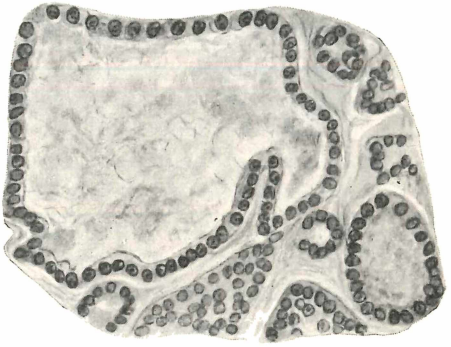

Fig. 7. Ausschnitt aus einem unreifen Schizonten. Große unregelmäßige Blastophoren mit gering entwickelten Restkörpern, große Kerne.

wie sie Chatton, 1910 beobachtet hat: Das Protoplasma sproßt über den Kern hinaus, und die Merozoiten lösen sich schließlich aus dem Verbande. Diese haben eine Länge von 2 μ. Die feinere Struktur der Merozoiten konnte an dem in Formalin fixierten Materiale nicht beobachtet werden. Die Merozoiten besitzen ein stumpfes und ein spitzes Ende. An dem stumpfen Ende kann man ein stärker mit Kernfarbstoffen sich färbendes Körperchen feststellen (Fig. 9). Im Microgametocyten kommt es dagegen nicht zu solch weitgehender Konfluenz der Blastophoren. Sehr oft sind diese vielmehr klein und enthalten nur wenige Kerne, die bedeutend kleiner sind als bei dem Schizonten. Ein Restkörper ist deutlich ausgebildet (Fig. 8). Die sich bildenden Microgameten haben eine Länge von 3—3,5 μ. Sie nehmen eine homogene Chromatinfärbung an (Fig. 10).

Die reifen Schizonten und Microgametocyten erreichen eine Größe von 200×150 μ. Also auch bei diesen Formen bleiben die Maße hinter denen von Henry und Masson, 1932 a angegebenen zurück. Bei der Größenzunahme dehnen sich die Cysten nicht über die Muscularis mucosae nach der Submucosa aus, sondern nach dem Darmlumen zu. Sie werden deformiert zu einem schmalen Schlauche, der Inhalt wird in das Darmlumen ergossen. Dabei wird die Wirtszelle wahrscheinlich mit ausgestoßen, denn ich konnte keine zusammengefallenen Cystenwände beobachten, wie sie Chatton, 1910 und Triffit, 1925 beim *Globidium gilruthi* gesehen haben.

Die jüngsten Entwicklungsstadien hat bisher nur Triffit, 1928 beim *Globidium gilruthi* beobachtet. Die jüngsten Stadien vom *Globidium gilruthi* unterscheiden sich wesentlich von denen des *Globidium cameli*. Bei dem *Globidium gilruthi* kommt es nicht zu einer Ausbuchtung des Zelleibes der Wirtszelle, sondern das Protoplasma grenzt direkt an den Parasiten. Die Außenzone des Zelleibes wandelt sich zu einem Bürstensaume von 15—20 μ Höhe um. In dem Parasiten kommt es sehr bald zu Kernteilungen, während beim *Globidium cameli* die Kernteilung erst beginnt, wenn die befallene Zelle bereits subepithelial liegt, und der Parasit zu einer gewissen Größe herangewachsen ist. Diese Unterschiede sind beträchtlich. Ob das *Globidium gilruthi* überhaupt zu dem Genus *Globidium* gehört, vermag man auf Grund der bis jetzt bekannten Entwicklungsstadien nicht zu entscheiden. Es ist auffallend, daß trotz mehrfacher Untersuchung nur die Schizogonie bei dieser Art beobachtet werden konnte. Es ist möglich, daß die Schizogonie und Gamogonie in zeitlich streng geteilten Abschnitten verlaufen. Auch in dem von mir beobachteten Falle vom *Globidium cameli* ist fast ausschließlich die

Gamogonie vorhanden. Ich habe in einer großen Anzahl von Präparaten aus den verschiedensten Darmabschnitten nur zwei reife Schizonten gefunden, dagegen waren reife Microgametocyten sehr zahlreich vorhanden.

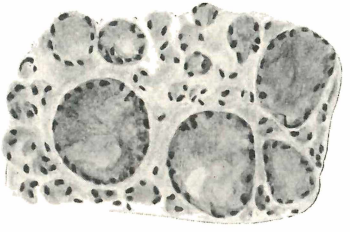

0,01 mm

Fig. 8.

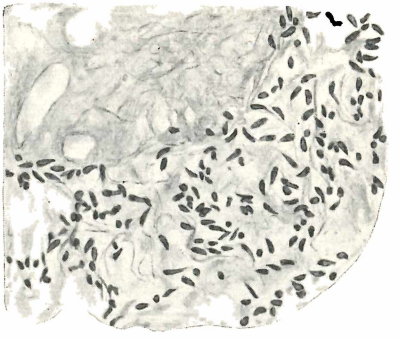

0,01 mm

Fig. 9.

0,01 mm

Fig. 10.

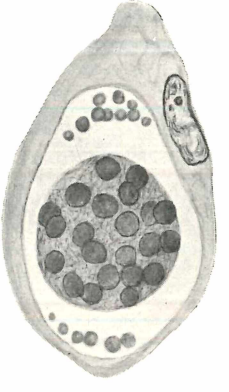

0,01 mm

Fig. 11.

0,01 mm

Fig. 12.

Fig. 8. Ausschnitt aus einem unreifen Microgametocyten. Kleine Blastophoren, deutlich vorhandener Restkörper, kleine Kerne.
Fig. 9. Ausschnitt aus einem reifen Schizonten.
Fig. 10. Ausschnitt aus einem reifen Microgametocyten.
Fig. 11. Schizont von *Eimeria cameli.*
Fig. 12. Unreifer Microgametocyt von *Eimeria cameli* mit Bildung von mehreren Restkörpern.

Zu dem Genus *Globidium* gehört außer dem Genustypus *Globidium leuckarti* Flesch, 1883 bis jetzt nur das *Globidium cameli.* Von dem *Globidium leuckarti* sind aber nur der Schizont-Microgametocyt auf dem Blastophorenstadium und der Macrogametocyt bekannt, der aber von Flesch, 1884 und von Kupke, 1923 nicht als solcher erkannt wurde. Das von Bennett, 1923 beschriebene *Globidium* in der Haut des Pferdes gehört mit Sicherheit nicht in dieses Genus. Die Heterogenität der von Nöller, 1920 in diesem Genus zusammengefaßten Arten wird auch von Henry und Masson, 1932, Coutelen, 1933, Bennett, 1933 und Harant und Cazal, 1934 hervorgehoben. Babudieri, 1932 und 1934 ordnet das Genus *Globidium* den Sarcosporidien unter. Die von ihm vorgeschlagene Einteilung hält auch er nur für provisorisch, da die Kenntnis über die Sarcosporidien noch unvollständig ist.

Fig. 13. Ausschnitt aus einem Schizonten vom *Globidium cameli* während der Merozoitenbildung. Vergr. 800 ×.

Über die Pathogenität wird von den verschiedenen *Globidium*-Arten berichtet, daß sie schwere pathologische Veränderungen der Darmschleimhaut hervorrufen. Von dem *Globidium cameli* nehmen Henry und Masson, 1932 an, daß es einen Giftstoff ähnlich dem Sarkocystin bildet, das selbst tödlich wirken soll. In dem von mir be-

obachteten Falle war in den Zottenspitzen zwar eine vermehrte Zellansammlung vorhanden, wie sie auch physiologisch ist, am Grunde der Darmdrüsen aber, also dort, wo die Cysten liegen, waren keine Veränderungen festzustellen. An dem Kamele waren auch keine krankhaften Erscheinungen beobachtet worden. Es war aber nicht näher untersucht worden, da der Befall mit dem *Globidium cameli* erst nach dem Tode festgestellt wurde.

Nöller, 1932 beschreibt ein Coccid aus dem Kamele als eine neue Art: *Eimeria cameli*, und zwar beschreibt er die Oocyste. Die endogenen Entwicklungsstadien sind noch nicht bekannt. Die histologische Untersuchung von Darmabschnitten wurde bei drei Kamelen durchgeführt, wobei bei einem der oben mitgeteilte Globidiumfund gemacht wurde. In allen drei Fällen wurde der gleiche Befund erhoben.

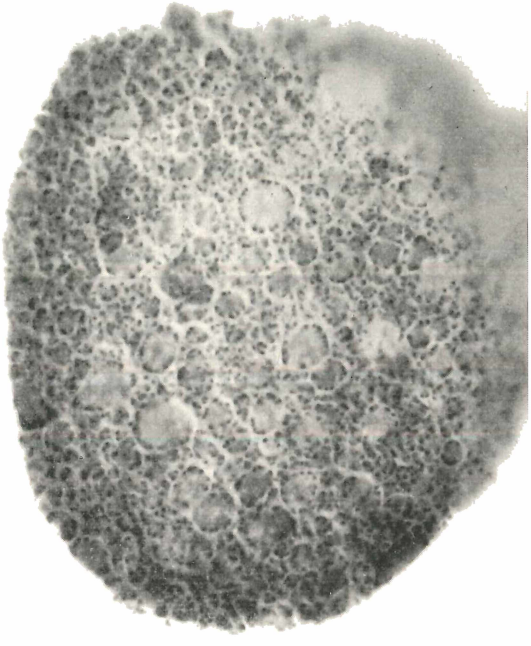

Fig. 14. Ausschnitt aus einem unreifen Microgametocyten vom *Globidium cameli*. Vergr. 800 ×.

Sitz der *Eimeria cameli* ist der Dünndarm, beginnend etwa 2 m hinter dem Pylorus und im Ileum aufhörend. Befallen werden die Epithelzellen der Zottenspitzen. Der jugendliche Schizont ist von einer hellen Zone innerhalb der Wirtszelle umgeben, die auch bei den reiferen Schizonten zu sehen ist. In dieser Zone werden kleine Körperchen abgelagert, für die ich keine Erklärung finde (Fig. 11). In dem Schizonten werden 20—24 Merozoiten gebildet. Diese haben eine sichelförmige Gestalt und eine Größe von $9 \times 2\ \mu$. Der Schizont wird $16 \times 10\ \mu$ groß. Der Microgametocyt erreicht einen Durchmesser von $14\ \mu$. Es kommen aber auch solche von $12 \times 19\ \mu$ Größe vor. In diesen kommt es zur

Ausbildung von mehreren Restkörpern (Fig. 12). Die reifen Microgameten sind verhältnismäßig groß und haben eine Länge von 4 μ. Der reife Macrogamet ist $25 \times 20\ \mu$ groß. Dieser ist oft frei im Darmlumen zu finden.

Die Zeichnungen fertigte Frl. K. SCHÜRMANN, technische Assistentin am Institut für Parasitenkunde und veterinärmedizinische Zoologie.

Literaturverzeichnis.

Die vor 1925 erschienenen Arbeiten sind bei TRIFFIT, 1926 und bei HENRY und MASSON, 1932 a zusammengestellt.

BABUDIERI, B. (1932): I sarcosporidi e le sarcosporidiosi. Arch. f. Protistenk. Bd. 76 p. 421—580.

— (1934): Remarques sur un travail de F. COUTELEN sur la position systématique de Globidium mucosa. Ann. parasitol. Vol. 12 p. 286—288.

BENNETT, S. C. (1933): Globidium infections in the Sudan. Journ. comp. path. therap. Vol. 46 p. 1—15.

COUTELEN, F. (1933): Sur la position systematique de Globidium mucosum (R. BLANCHARD, 1885), parasite du kangourou des rochers Macropus (Petrogale) penicillatus. Ann. parasitol. hum. comp. T. 11 p. 1—6.

— (1933): Sur les formes jeunes de Sarcocystis mucosa (BLANCHARD, 1885), parasite des kangourous. Localisation primitive de cette sarcosporidie dans les fibres musculaires lisses de l'intestin. Ann. parasitol. hum. comp. T. 11 p. 201—205.

HARANT, H. et P. CAZAL (1934): Remarques sur le genre Globidium: Globidium navillei n. sp. parasite de la couleuvre. Ann. parasitol. Vol. 12 p. 162—169.

HENRY, P. D. (1932): The oocyst wall in the genus Eimeria. Univ. Calif. publ. zool. Vol. 37 p. 269—278.

HENRY, A. et A. MASSON (1932 a): Considerations sur le genre Globidium. Globidium cameli n. sp., parasite du Dromadaire. Ann. parasitol. hum. comp. T. 10 p. 385—410.

HENRY, A. et G. MASSON (1932 b): La coccidiose du Dromadaire. Rec. méd. vét. exotique T. 5 p. 185—193.

— (1932 c): Coccidies „Globidium" parasites du tissu conjonctif chez le cheval. Bull. acad. vét. de France T. 5 p. 461—464.

NAVILLE, A. (1931): Les sporozoaires (cycles chromosomiques et sexualité). Mem. soc. phys. hist. nat. Genève T. 41 part 1 p. 153—154.

NÖLLER, W. (1932): Über Coccidien beim Kamel (Eimeria cameli n. sp.). Sitz.-Ber. Ges. naturf. Freunde Berlin, Jahrg. 1932 p. 417—418.

TRIFFIT, M. J. (1925): Observations on Gastrocystis gilruthi, a parasite of sheep in Britain. Protozoology No. 1 p. 7—18.

— (1926): Some sporozoan parasites found in the intestinal wall of BENNETT's wallaby (Macropus bennetti). Ibid. No. 2 p. 31—46.

— (1928): Further observations on the development of Globidium gilruthi. Ibid. No. 4 p. 83—90.

ZOBODAT - www.zobodat.at

Zoologisch-Botanische Datenbank/Zoological-Botanical Database

Digitale Literatur/Digital Literature

Zeitschrift/Journal: Archiv für Protistenkunde

Jahr/Year: 1934

Band/Volume: 83_1934

Autor(en)/Author(s): Enigk Karl

Artikel/Article: Zur Kenntnis des Globidium cameli und der Eimeria cameli. 371-380