© Biodiversity Heritage Library, http://www.biodiversitylibrary.org/; www.zobodat.at

Beobachtungen über den Genitalapparat eines zweijährigen Weibchens von Chimpanse.

Von

Kenkitzi Horiuchi, Cand. med.

Aus dem anatomischen Institut der Universität Freiburg i. B.

I.

Beschreibung des Präparates.

Das Präparat stammt von Dr. C. Kloberg, welcher dasselbe nach vorheriger Sublimat-Alkoholbehandlung aus Banana (Congomündung) einsandte. Nieren und äussere Geschlechtstheile waren nicht mehr vorhanden, alles Uebrige zeigte sich bestens conservirt. Mein hochverehrter Lehrer, Herr Professor Wiedersheim, hatte die Güte mir dasselbe zur Untersuchung zu überlassen. Hiefür, wie auch für seine liebenswürdige Anleitung und Unterstützung, die er mir im Laufe meiner Arbeit in zuvorkommender Weise angedeihen liess, sei es mir erlaubt, an dieser Stelle meinen herzlichsten Dank auszusprechen. Ebenso sage ich Herrn H. Endres für die Ertheilung verschiedener guter Winke, wie namentlich auch für die Herstellung mehrerer Zeichnungen, meinen innigsten Dank.

Die Abbildung 1 stellt die Organe von rückwärts nach Entfernung des Mastdarms dar

Der Uterus (Fig. 1, *ut*) zeigt typisch den kindlichen Habitus des Menschen. Sein von Peritoneum überdeckter, von der Umgebung scharf sich abhebender und in den Bauchraum hereinragender Abschnitt, d. h. der Fundus, weist nicht nur in seiner Gestaltung, sondern auch in seinen Beziehungen zur Umgebung deutliche Anklänge

© Biodiversity Heritage Library, http://www.biodiversitylibrary.org/; www.zobodat.at

an menschliche Verhältnisse auf. So ist z. B. das Corpus uteri vorne, der vorgelagerten Harnblase (Fig. 1, *Bl*) entsprechend, mehr abgeplattet, indess die nach hinten sehende Fläche convexer vorspringt.

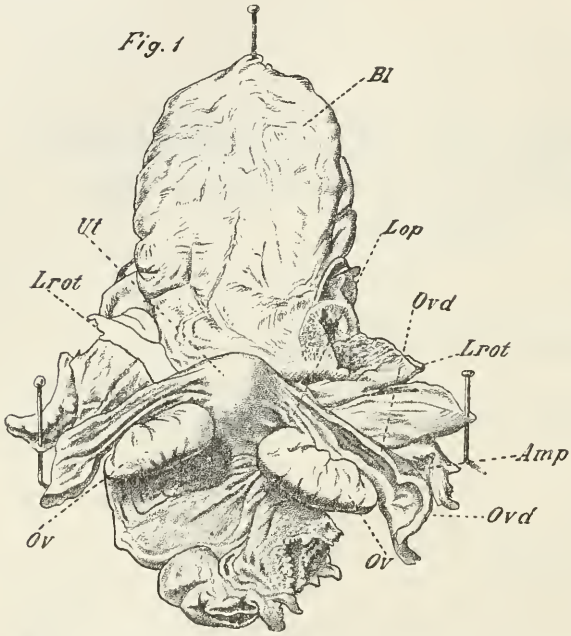

Fig. 1. Blase und innere Geschlechtsorgane in Situ. Von hinten gesehen.
Bl Harnblase,
Amp Ampulle des Eileiters,
Lrot Ligamentum rotundum,
Lop Ligamentum ovarii proprium,
Ov Ovarium,
Ovd Oviduct,
Ut Fundus uteri.

Wie beim Menschen so handelt es sich auch beim Chimpansen vorne und hinten vom Uterus um eine taschenartige Vertiefung, welche vom Bauchfell ausgekleidet ist. Die Tiefe der Excavatio recto-uterina liess sich nicht mehr ermitteln, diejenige der Excavatio vesico-uterina beträgt 5,75—6 mm. Diese Tasche besitzt etwa die Form eines gleichseitigen Dreieckes mit abgerundeter Spitze, welch letztere dem Grund der Tasche entspricht. Die Basis des Dreieckes fällt mit dem Taschenausgang zusammen, indessen die beiden Schenkel des Taschendreieckes von den divergirenden Lig. rotunda (Fig. 1, *Lrot*) gebildet werden. Diese steigen, jeweils von der seitlichen und zum Theil noch von der vorderen Uteruswand unterhalb der Tubenansatzes entspringend, nach vorne lateralwärts empor und ziehen dabei an dem seitlichen Theile des Harnblasengrundes vorüber. Die grösste Dicke des in das Becken hereinragenden Uterusgrundes beträgt von vorne nach hinten gemessen circa 6 mm, seine grösste Breite, von der Furche des Lig. ovarii proprium und der Tube der einen Seite zu

© Biodiversity Heritage Library, http://www.biodiversitylibrary.org/; www.zobodat.at

der der anderen Seite gemessen, circa 9 mm. Die Form und Lageverhältnisse des mittleren und unteren Uterusabschnittes sollen später geschildert werden, da zu ihrer Klarlegung präparatorische Eingriffe nöthig sind. Ohne solche lässt sich schon vom Douglas'schen Raume aus erkennen, dass es sich um eine Abweichung der Längsaxe der Gebärmutter nach links handelt, ein Umstand, dem übrigens keine Bedeutung zugemessen werden kann, da die Organe nicht mehr in ihrer natürlichen Lage sondern in herausgeschnittenem Zustand in meine Hände gelangten.

Jene Verschiebung nach links spricht sich auch in dem da und dort auftretenden asymmetrischen Verhalten einzelner paarig angelegter Organe, z. B. der Lig. rotunda, der Tuben, der Fimbrien und Ovarien aus.

Die beiden Ovarien (Fig. 1, *Or*) sind ungleich voluminöser als es die oben erwähnte, infantile Uterusform erwarten lässt. Ihre Form nähert sich bereits dem Aussehen der Ovarien eines geschlechtsreifen Weibes, d. h. sie sind länglich oval und von vorn nach hinten ziemlich stark abgeplattet (Fig. 2, *Or*). Das rechte Ovarium ist kürzer und etwas schmäler als das linke; letzteres ist 17 mm lang und 7 mm breit, während ersteres nur etwa 16 mm lang und 5 mm breit ist.

Das stumpfe Ende (Extremitas uterina) schaut gegen den Uterus und kommt bis in dessen unmittelbare Nähe zu liegen, so dass zwischen beiden Ovarien nur ein medianer Spielraum von 8 mm existirt.

Das spitze Ende (Extremitas lateralis) ist nach abwärts und auswärts gerichtet.

Die Grenze des Keimepithels ist mit blossem Auge nicht zu ermitteln.

In natürlicher Lage unterscheidet man an jedem Ovarium eine hintere, wenig nach oben (kopfwärts) geneigte, so wie eine untere, nach vorne und abwärts schauende Fläche. Letztere ist fast ganz glatt und besitzt nur wenige Einkerbungen. Erstere dagegen (Fig. 1) ist besonders an ihrem oberen (vorderen) und hinteren (unteren), direct in den Douglas'schen Raum schauenden Rande reichlich von tiefeinschneidenden Furchen durchzogen; diese Furchen sind besonders stark ausgeprägt am oberen (vorderen) Rand und erinnern da und dort an die Cicatriculae, wie sie beim Menschen nach Berstung eines Follikels zurückzubleiben pflegen; kurz, auf den ersten Anblick würde man, von den menschlichen Verhältnissen ausgehend, unbedingt auf Ovarien schliessen, die bereits in der Ovulation

© Biodiversity Heritage Library, http://www.biodiversitylibrary.org/; www.zobodat.at

begriffen sind. An der vorderen und hinteren Fläche kommt es da und dort zu fast vollständiger Abschnürung kleinster Läppchen von der Hauptmasse (Fig. 2, ++).

An der Stelle, wo der obere Rand medianwärts in die Extremitas uterina umzubiegen im Begriffe steht, geht das nur wenig durch das bedeckende Peritoneum durchschimmernde Lig. ovarii proprium ab; es ist kurz, dick und nur 4—5 mm lang (Fig. 1, 2, 3, *Lop*). Dicht an dessen Insertionsstelle am Uterus geht vom Fundus des letzteren der Eileiter ab und zieht parallel mit dem oberen Rande des Ovariums lateral und etwas nach abwärts (Fig. 1, 2, 3, *Ovd*).

Oberhalb der Extremitas lateralis des Ovariums schwillt der Eileiter zu einer starken Ampulle an (Fig. 1, *Amp*), biegt dann steil nach unten ab und begrenzt so medianwärts einen Raum, in welchem eine vom übrigen Lig. latum sich deutlich abhebende, compacte, härtliche Masse liegt, welche sich am oberen Rand des Ovariums hinzieht und sich dabei medianwärts etwas verschmälert. Sie entspricht dem Parovarium. Dies gilt für die rechte Seite.

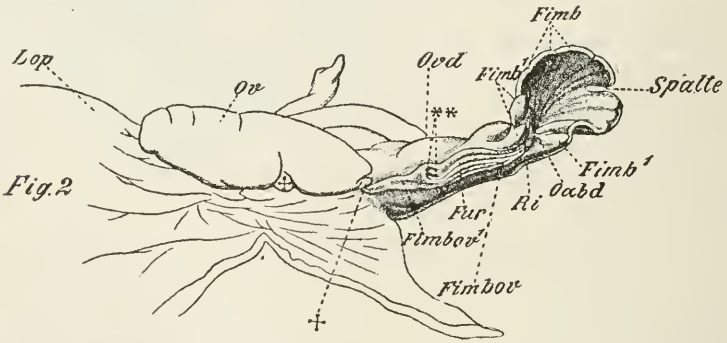

Fig. 2. Ovarium und Tube der rechten Seite; die Tube ausgestreckt (vergrössert).

Spalte Spalte im Morsus diaboli,
++ kleine, warzenartige Prominenzen am Ovarium,
Ri Rinne auf der Fimbria ovarica,
Fimb Fimbrien am Morsus diaboli,
Fimb[1] Grössere Fimbrien am Morsus diaboli, welche das Ostium abdominale tubae begrenzen,
Fur Furchen auf der Fimbria ovarica, welche bei ✳✳ blindsackartig endigen,
Fimbov Fimbria ovarica (lateraler Abschnitt),
Fimpor[1] Fimbria ovarica (proximaler, ovarialer Abschnitt),
Oabd Ostium abdominale tubae,
Ovd Oviduct,
Ov Ovarium,
Lop Ligamentum ovarii proprium

© Biodiversity Heritage Library, http://www.biodiversitylibrary.org/; www.zobodat.at

Die Länge der Tuben beträgt, ihre künstliche Streckung vorausgesetzt, 28 bis 29 mm, ihre Breite durchschnittlich 1,5 bis 2,0 mm. Der Morsus diaboli, als Umgrenzung des Ostium abdominale tubae, zeigt kurze, bald mehr blätterige, bald mehr höckerige, derbe Fimbrien (Fig. 2, *Fimb*); diese umranden eine muschelförmige Aushöhlung, in deren Tiefe und Basis das Ostium abdom. tubae sich befindet (Fig. 2, *Oabd*). An seinem peripheren Rande zeigt das muschelartige Gebilde an der auf Fig. 2 besonders bezeichneten Stelle eine tiefe Spalte. Zu beiden Seiten derselben befinden sich an der Peripherie des Muschelbogens die kurzen, flachen Fimbrien; von welchen aus feine und feinste Rinnen und Rinnchen gegen das Ostium abdominale tubae hin verlaufen.

An der Peripherie des Ostium abdominale gruppiren sich im Anschluss an die soeben besprochenen flachen Fimbrien solche von mehr höckerigem und derbem Aussehen (*Fimb* [1]); sie lassen aber zwischen sich eine rinnenförmige Vertiefung (Fig. 2, *Ri*), welche sich vom Ostium abdominale tubae aus auf die Fimbria ovarica fortsetzt.

Was die Fimbria ovarica (Fig. 2, *Fimbov*) selbst betrifft, so ist sie durch parallel verlaufende, gegen das Ovarium gerichtete Furchen charakterisirt (Fig. 2, *Fur*). Die Erhebungen zwischen den Furchen sind am besten mit längshalbirten, lanzettförmigen Blättern zu vergleichen, welche mit ihren schwach concaven Rändern parallel gestellt sind und die nach beiden Seiten hin sich allmählich abflachen. Zwischen der Fimbria ovarica der rechten und linken Seite bestehen gewisse Unterschiede, die mir der Beachtung nicht unwerth erscheinen. Während sich nämlich die linke Fimbria ovarica vom Ostium abdominale tubae bis dicht an das entsprechende Ovarium hinzieht, ist sie rechterseits scheinbar verkürzt. Selbstverständlich beginnt sie auch am Ostium abdominale tubae, allein sie reicht in ihrer blätterigen Beschaffenheit nicht an das Ovarium heran, sondern bildet mit Ausläufern ihres Fältchensystems die Umrandung zweier dicht neben einander liegender und, wie es scheint, blind endigender Oeffnungen, welche lateralwärts schauen (Fig. 2, ✳✳).

Von dieser Stelle aus setzt sich die Fimbria ovarica in Form eines glatten, anfänglich stark verdickten, allmählich sich verflachenden und verschmälernden Wulstes bis an das Ovarium hin fort (Fig. 2, *Fimbov* [1]).

Die Fimbria ovarica ist in ihrer ganzen Ausdehnung, vom Ostium abdominale tubae an bis zum Ovarium gemessen, 8,5—9 mm lang und zeigt an ihrer breitesten Stelle einen Querdurchmesser von ungefähr 1,25 mm.

© Biodiversity Heritage Library, http://www.biodiversitylibrary.org/; www.zobodat.at

Das Ligt. infundibulo-pelvicum ist mit grosser Deutlichkeit nachzuweisen. Es sieht, den freien lateralen Rand des unteren Theiles des Lig. latum bildend, nach aussen, unten und wenig hinten.

Die bereits erwähnte Harnblase ist so voluminös, dass sie das ganze Bild sozusagen beherrscht (Fig. 1, *Bl*). Von zungenförmiger Gestalt (in collabirtem Zustand) ist sie vom Grunde der Excavatio vesico-uterina an gemessen 47 mm lang und misst in ihrem grössten Breitendurchmesser c. 24 mm. Da sie den Uterus um ein Bedeutendes überragt, so kann man den zwischen ihr und dem Mastdarm befindlichen Raum im Grossen und Ganzen als Bursa vesico-rectalis bezeichnen: in so ferne aber ihr unterer Abschnitt durch den in die Bauchhöhle hereinragenden Fundus uteri in der Frontalebene getheilt wird, zerfällt die Tasche, wie bereits erwähnt, in eine vordere Excavatio vesico-uterina und eine hintere Excavatio recto-uterina; letztere ist mit dem Douglas'schen Raum identisch.

Die hintere und obere Fläche der Blase ist von Bauchfell überdeckt, desgleichen auch ihr seitlicher Rand.

Zu beiden Seiten der Blase, in einiger Entfernung von ihr, sind unter dem Bauchfell Theile der Arteriae umbilicales, resp. der Ligamenta vesico-umbilicalia nachzuweisen.

II.

Beschreibung der isolirten, freipräparirten Beckenorgane.

Die im Vorstehenden beschriebenen Verhältnisse lassen sich an dem Präparate ohne Weiteres ermitteln; eine Einsicht in die Gestaltung der einzelnen Organe dagegen kann man nur durch präparatorische Eingriffe gewinnen.

Was zunächst die Harnblase betrifft, so zeigt eine Eröffnung derselben von der Ventralseite, dass die Schleimhaut in gröbere und feinere Längsfalten gelegt ist, wovon die feineren wahrscheinlich als natürliche, die gröberen dagegen wohl durch die Contraction der Blasenwand hervorgerufen, zu betrachten sind.

Die Einmündungsverhältnisse der Ureteren stimmen mit denjenigen des Menschen überein. Die Oeffnungen am Blasengrund liegen bei dem Chimpansen-Kind nur 2 mm auseinander und sind leicht zu sondiren.

Durch die geringe Entfernung der beiden Ureterenmündungen von einander und die rasch erfolgende Verengung der Harnblase zur

© Biodiversity Heritage Library, http://www.biodiversitylibrary.org/; www.zobodat.at

Urethra sind die Grössenverhältnisse des Trigonum Lieutaudii im allgemeinen, wie namentlich an dessen Basis, sehr reducirte.

Ich wende mich nun zu einer speciellen Schilderung des Uterus.

Der Versuch, den Uterus von seiner Umgebung zu isoliren, um seine Formverhältnisse ganz übersehen zu können, stösst auf keine Schwierigkeit. In seiner äusseren Configuration ähnelt das Organ einem etwa cylinderförmigen Körper, an welchem sich ein oberes, von der übrigen Masse durch eine leichte Einschnürung abgesetztes und ein unteres Ende unterscheiden lässt. Ersteres, welches dem Corpus mit dem Fundus uteri (Fig. 3, *Fdut*) entspricht, besitzt etwa die Ausdehnung einer starken Erbse, und steht mit den Oviducten (*Ovd*), den Ligamenta rotunda und Ligamenta ovarii propria in Verbindung (*Lop*).

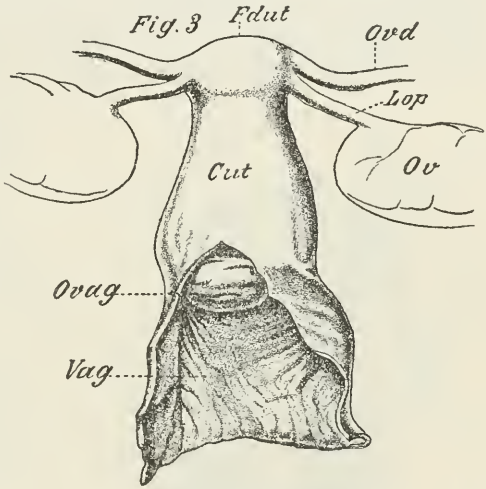

Fig. 3. Uterus von hinten gesehen, Vagina aufgeschlitzt (vergrössert).

Cut Cervix uteri,
Fdut Fundus uteri,
Ov Ovarium,
Ovd Oviduct,
Ovag Ostium vaginale uteri,
Lop Ligamentum ovarii proprium,
Vag Vagina.

Das untere Ende des Uterus zeigt eine ungleich stärkere Auftreibung als das obere; es erscheint klöppelförmig und repräsentirt das vaginale Ende des Cervix (Fig. 3, 4, *Cut*, *Ovag*). Von den das Ostium vaginale (Fig. 3, 4, *Ovag*) begrenzenden beiden Lippen ragt die vordere wie beim Menschen tiefer herab als die hintere. Die gesammte Portio vaginalis ist circa 3 mm lang, $7^1/_2$ mm breit und besitzt einen Sagitaldurchmesser von $5^1/_2$ mm.

Der Muttermund ist eine $4^1/_2$ mm breite Querspalte.

Um diese eben beschriebene Portio vaginalis zu Gesicht zu bekommen, ist es nothwendig, die Scheide von ihrer Rückseite aus durch einen in der Mittellinie geführten Schnitt zu eröffnen (Fig. 4). Die Scheide selbst bietet bezüglich ihrer Schleimhautoberfläche in ihrer dem Fornix angehörigen und benachbarten Partie ein Quer-, in ihren weiter nach abwärts und dem Introitus vaginale nahe ge-

© Biodiversity Heritage Library, http://www.biodiversitylibrary.org/; www.zobodat.at

legenen Abschnitten ein Längs-Falten-System dar. Das erstere ist unzweifelhaft mit den Columnae rugarum des Menschen zu identificiren. Führt man den die Vaginalwand trennenden Schnitt durch die Uteruswand weiter bis zum Scheitel des Fundus hinauf, so bieten sich hinsichtlich der Configuration der Uteruswandung wie auch des Cavum uteri folgende, höchst eigenthümliche Verhältnisse dar.

Dem an die Portio vaginalis sich anschliessenden, keulenförmigen Cervix uteri entsprechend zeigt die Uteruswandung im Längsschnitt die Form eines ungleichschenkeligen Dreieckes, dessen grösste Seite als Basis dem ziemlich engen Cervical-Kanal zugewendet ist, dessen kleinste der Circumferenz der vom Fornix umgebenen Portio vag. uter. entspricht, und dessen dritte Seite durch die äussere Grenzcontour des durchschnittenen Cervix uteri gebildet wird.

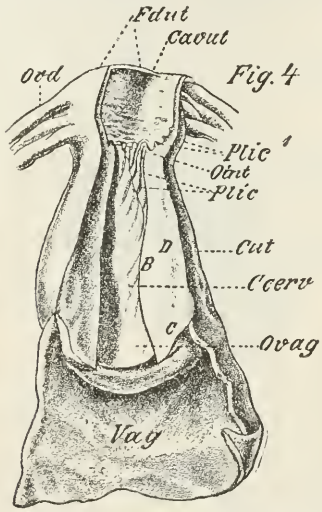

Fig. 4. Uterus und Vagina, von hinten durch einen Längsschnitt eröffnet (vergrössert).

B C D Begränzungsränder der Uteruswand.
Fdut Fundus uteri,
Cavut Cavum uteri,
Cut Cervix uteri,
Ccerv Cavum cervicis uteri,
Ovag Ostium vaginale uteri,
Oint Ostium uteri internum,
Plic, *Plic*[1] Falten der Cervical- bezw. Uterin-Schleimhaut,
Ovd Oviduct,
Vag Vagina.

Ich habe die drei Seiten dieses Dreieckes auf der Fig. 4 in der bei der Beschreibung eingehaltenen Reihenfolge mit *B C* und *D* bezeichnet.

Das Lumen des Cervicalabschnittes der Gebärmutter bildet, da die Vorder- und Hinterwand sich fast berühren, einen sehr engen, frontal gestellten Spaltraum (Fig. 4, *Ccerv*). Auf beiden Seiten, d. h. da wo die hintere und die vordere Wand ineinander umbiegen, zeigt die Mucosa eigenthümliche, flechtwerkartig angeordnete Einkerbungen, in welche von der Gegenseite eben so angeordnete grössere und kleinere Schleimhautfalten eingreifen.

Die Anordnung der Mucosa erinnert an die Plicae palmatae

© Biodiversity Heritage Library, http://www.biodiversitylibrary.org/; www.zobodat.at

des Menschen und setzt sich durch den ganzen Cervix uteri hindurch fort. Weiter nach oben zu erheben sich aber die Schleimhautfalten viel stärker als beim Menschen, sie wachsen zu Spitzchen, breiteren Lamellen und wohl auch zu gedrungeneren Zacken aus, welche das Cervixlumen ungemein beschränken, ja fast zum Verschwinden bringen (Fig. 4, *Plic.)*.

Im Bereich des inneren Muttermundes (Fig. 4, *Oint*) schiebt sich der ganze Falten-Complex pfropfenartig in das Uteruslumen ein, wie dies aus Fig. 4, und noch deutlicher aus der einen Längsdurchschnitt darstellenden, leicht schematisirten Fig. 5 bei *Oint* und *Plic* zu ersehen ist.

Der in die Gebärmutter-Höhle sich öffnende Cervix-Canal ist somit an seiner Mündung von einem hohen, ausgezackten Wall umgeben, welcher sich an seiner äusseren Circumferenz durch einen Ringgraben gegen das Uteruslumen absetzt.

Auf Grund dieses Verhaltens kann man die Gegend des inneren Muttermundes am passendsten mit einem Krater und dem ihn umgebenden Aschenkegel vergleichen.

Ein sehr eigenthümliches Aussehen bietet der innere Muttermund vom Cavum uteri aus gesehen dar (Fig. 6).

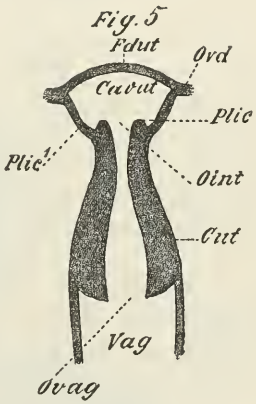

Fig. 5. Dasselbe Object wie Figur 4, schematisch.
Fdut Fundus uteri,
Cavut Cavum uteri,
Cut Cervix uteri,
Oint Ostium uteri internum,
Ovag Ostium vaginale uteri,
Plic Plic¹ Falten des Cervix, bezw. der Uterusschleimhaut,
Ovd Oviduct,
Vag Vagina.

Die oben geschilderten Fältchen und Zäckchen erlöschen nun keineswegs plötzlich in der Höhe des Os uteri internum, sondern sie setzen sich auch noch jenseits des oben erwähnten Ringgrabens an der Schleimhaut der Gebärmutterhöhle fort, um dann ganz allmählich zu verstreichen (Fig. 4, 6, *Plic¹*). Im Gegensatz zu den vom Menschen her bekannten Verhältnissen, setzt sich der enge Cervical-Canal nicht etwa in ein ebenfalls enges, einen frontal gestellten Spaltraum darstellendes Uteruscavum fort, sondern letzteres beginnt sofort im Bereich des inneren Muttermundes als ein verhältnissmässig weiter, blasenförmiger Hohlraum, der — und darin liegt wieder ein bemerkenswerther Unterschied vom menschlichen Weibe — von einer nur sehr dünnen Muskel-

© Biodiversity Heritage Library, http://www.biodiversitylibrary.org/; www.zobodat.at

wand begrenzt wird (Fig. 4, 5, *Carut*). Diese verdünnt sich um so mehr, je weiter sie sich zum Fundus emporwölbt (Fig. 4, *Fdut.*)

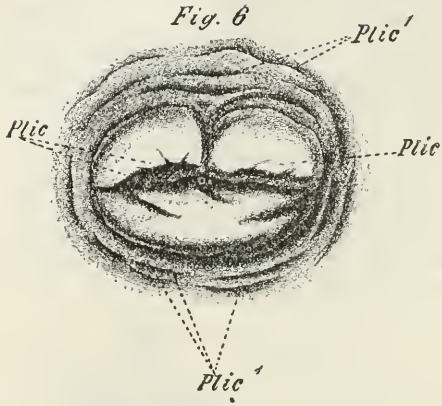

Fig. 6. Os uteri internum vom Uterus-Cavum aus gesehen (vergrössert).

Plic, *Plic'* Falten an der Uebergangsstelle des Cervix in das Corpus uteri.

Ich wende mich nun zur Schilderung der feineren Structur des Ovariums.

Behufs mikroskopischer Untersuchung wurde das linke Ovarium in zwei Hälften zerlegt, mit Picro- und Alauncarmin behandelt und in Schnitte von ungefähr 15 μ Dicke zerlegt.

Unter dem Mikroskope beobachtet man am Ovarium Verhältnisse, die von denen beim Menschen und bei anderen Säugethieren kaum oder gar nicht abweichen.

Zu äusserst sieht man das Ovarium von der an vielen Stellen eingekerbten Tunica albuginea umrandet; von einem Keim-Epithel auf der freien Oberfläche ist nichts nachzuweisen, was wohl auf die Art der Conservirung zurückzuführen ist. Nach einwärts von der Albuginea folgt die von zahlreichen Ureiern bezw. Eiballen durchsetzte Substantia parenchymatosa und noch weiter centralwärts trifft man auf die mit Blutgefässen reichlich versehene Marksubstanz s. Zona vasculosa (Fig. 7, *a*, *Tu*, *Zp*). Die Tunica albuginea besteht aus ziemlich kurzen, derben Bindegewebfasern mit eingestreuten Spindelzellen in mehrschichtigen Lagen. Sie ordnet sich an der Uebergangsgrenze in die Substantia parenchymatosa in ein Gerüstwerk um, welches aus gröberen und feineren Trabekeln bestehend, die einzelnen Ureier, Einester und Follikel aus den verschiedensten Altersstadien umfasst. Die gröberen Trabekeln gehen von den schon erwähnten Einkerbungen aus.

Um die jüngeren Follikel herum ist das Ovarialstroma in der Tiefe äusserst zellreich. Die Zellen sind meist spindelförmig, mit langen Ausläufern versehen. Da, wo stärkere Gefässstämme diese Zellenschicht durchsetzen, sind dieselben, wie dies von WALDEYER für den Menschen bereits geschildert worden ist, von stärkeren Bindegewebszügen begleitet. Dieselben breiten sich gegen die Peri-

© Biodiversity Heritage Library, http://www.biodiversitylibrary.org/; www.zobodat.at

Fig. 7 a Schnitt durch die periphere Zone des Ovariums
Ta Tunica albuginea,
Zp Zona parenchymatosa,
UrE Ureier.

b c d e Verschiedene Ureier (*UrE*), z. Th. von der Theka (*Th*) umgeben.

f Reifer Follikel,
E Ei,
M gra Membrana granulosa.

© Biodiversity Heritage Library, http://www.biodiversitylibrary.org/; www.zobodat.at

pherie hin schirmartig aus und haben zwischen dem zarteren Zellengewebe das Aussehen von Gerüstbalken. In dem der Parenchymzone zunächst liegenden Theile des Ovarium befinden sich zahlreiche Blutgefässe in einem mehr längsfaserigen und weniger festen Bindegewebe, dem zahlreiche elastische und glatte Muskelemente beigemischt sind. Dieses Stroma ist bis zum Hilus ovarii zu verfolgen, wo es sich noch mehr auflockert, die grossen eindringenden Gefässe umflicht und auch Nester von Leukocyten umschliesst.

Was die Lage der Follikel betrifft, so finden sich die kleineren derselben dicht unter der Albuginea (Fig. 7 a); zum Theil liegen sie auch in Gruppen zusammen („Corticalzellen" von SCHRÖN).

In der Grösse zeigen sich ziemlich starke Schwankungen und dies gilt auch für die Form (vgl. Fig. 7 **b—c**). Gegen die Zona vasculosa zu werden die Gebilde grössser, und man hat allmählich wohl ausgebildete GRAAF'sche Follikel mit allem Zubehör (Granulosazellen ect.) vor sich (Fig. 7 **f**).

Wie das Ovarium, so wurden auch die Eileiter zunächst in drei grössere Stücke, ein uterines, mittleres und laterales Stück, zerlegt. Jedem dieser drei Oviduct-Bezirke wurde eine Anzahl von Querschnitten von 10—15 μ entnommen.

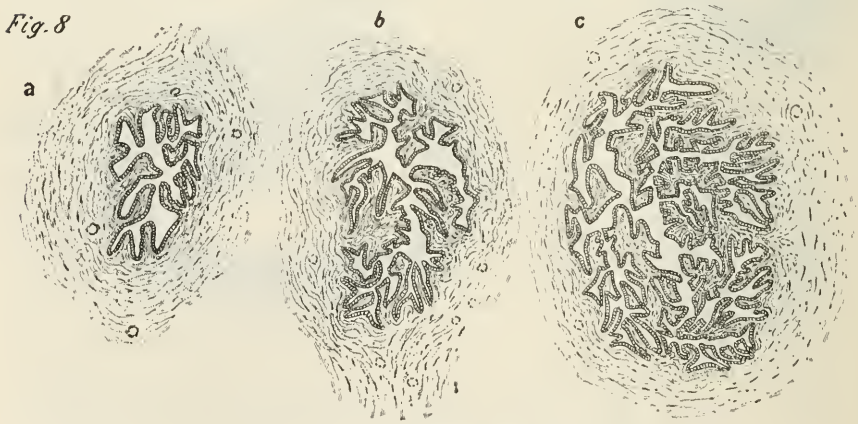

Fig. 8. **a b c** Querschnitte durch die Tube (vergl. den Text).

Die Uebereinstimmung mit den menschlichen Verhältnissen ist eine vollkommene, nur erscheint das Faltensystem der Schleimhaut, zumal in der Ampulle, noch complicirter, d. h. feiner gegliedert, so dass auf dem Querschnitt (Fig. 8 **c**) ein zartes, dendritriches Gefüge entsteht. Auch gegen den Isthmus hin finden sich noch

© Biodiversity Heritage Library, http://www.biodiversitylibrary.org/; www.zobodat.at

reichliche Längsfalten mit Ausläufern (Fig. 8 **b**), während sie sich am uterinen Ende des Oviductes ungleich einfacher gestalten (Fig. 8 **a**).

Das Schleimhaut-Epithel ist cylindrisch, von den Flimmerhaaren zeigte sich nichts mehr erhalten.

Nach aussen von der Mucosa folgt die Muskelwand, welche aus den bekannten zwei Schichten, einer ringförmigen und longitudinalen, besteht. Erstere ist viel kräftiger und einheitlicher entwickelt als letztere, doch wechselt dies, wie es scheint, an verschiedenen Stellen. Die subperitoneale Adventitia besteht aus lockerem Bindegewebe und ist sehr gefässreich.

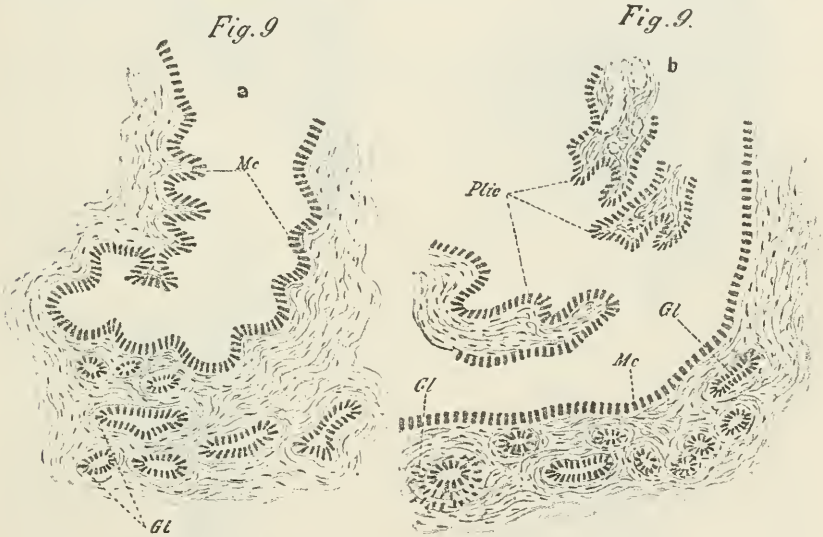

Fig. 9 **a** und **b**. Zwei Schnitte durch die Uteruswand.
Mc Mucosa
Plic Falten der Mucosa.
Gl, *Gl* Drüsen.

Auf Figur 9 *a* und *b* habe ich zwei Querschnitte durch die Uterus-Wand dargestellt. Sie stammen aus dem Uebergang in die obere Cervicalpartie, und dem entsprechend sind die oben beschriebenen Schleimhautfalten z. Th. noch mit getroffen (vgl. Fig. 9 **b**).

Das Epithel ist hoch, palissadenförmig und zeigt da und dort noch die Spur der Flimmerhaare. Unter der Mucosa erscheinen, in sehr kernreiches Bindegewebe eingebettet, die schlauchförmigen Drüsen (Fig. 9 **a** und **b** bei *Gl*, *Gl*). Derartige Drüsen finden sich auch noch entlang der ganzen Vagina, doch werden sie gegen das untere Ende derselben allmählich spärlicher (Fig. 10 *d*). Das

© Biodiversity Heritage Library, http://www.biodiversitylibrary.org/; www.zobodat.at

Epithel der Vaginalschleimhaut ist mehrschichtig und besteht aus cubischen und rundlichen Elementen, welche jedoch an ihrer freien

Fig. 10

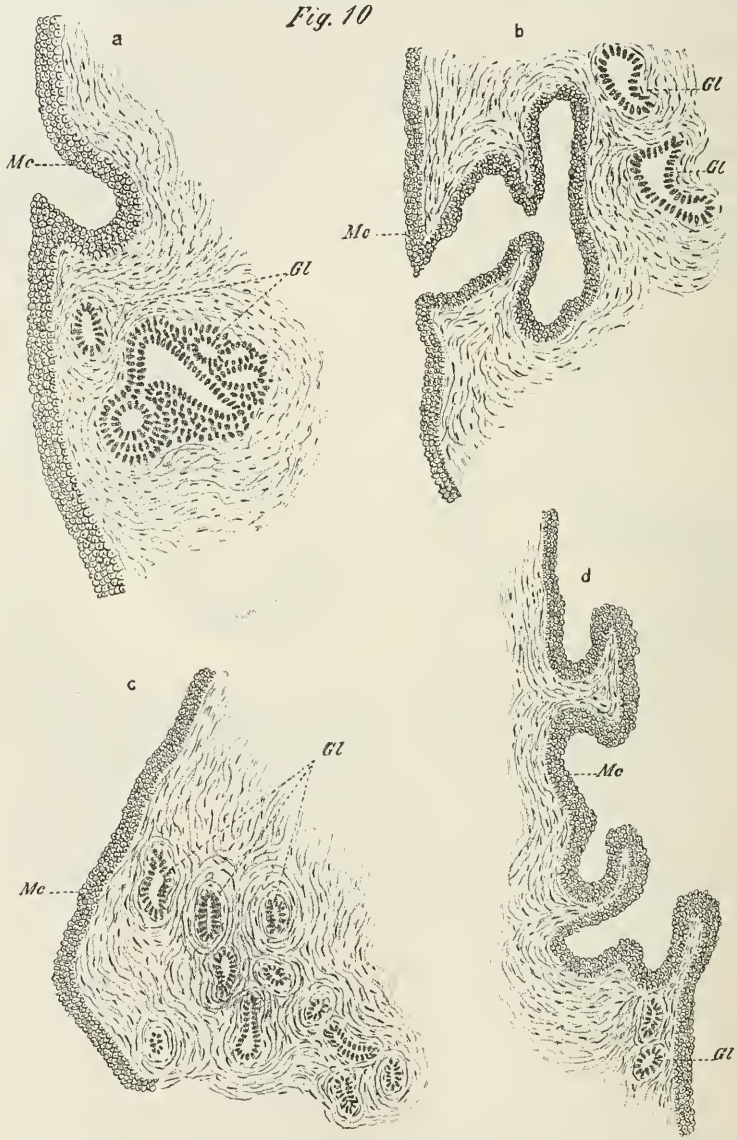

Fig. 10, **a b c d.** Schnitte durch die Vaginalwand.
Mc Mucosa vaginae,
Gl, *Gl* Glandulae vaginales.

Fläche keine Abplattung erkennen lassen. Möglicherweise trägt daran der Conservirungsgrad die Schuld (Fig. 10).

© Biodiversity Heritage Library, http://www.biodiversitylibrary.org/; www.zobodat.at

Von dem Pudendum muliebre externum war, wie bereits erwähnt, nichts erhalten.

So ergiebt sich aus einer allgemeinen Betrachtung, dass die Verhältnisse des weiblichen Generations-Apparates vom Chimpansen mit denjenigen des Menschen fast in allen wesentlichen Punkten übereinstimmen. Unterschiede bestehen in der frühzeitigeren Entwicklung des Ovariums, insofern dasselbe in der Ausbildung der Follikel schon viel weiter fortgeschritten ist, als dies bei einem menschlichen Kinde desselben Alters der Fall zu sein pflegt.

Sehr auffallend und von dem inneren Muttermund des menschlichen Weibes stark abweichend ist der Uebergang der oberen Cervicalparthie in den eigentlichen Uterus-Körper, und dasselbe gilt für das blasenförmige Lumen sowie für die dünne Wandung des Uterus. Endlich wären noch zu erwähnen die eigenthümliche Ausbildung des Morsus diaboli, das Ostium abdominale tubae, jene muschelartige Bildung und die complicirten Faltensysteme der Fimbria ovarica. Es müsste von grossem Interesse sein, auf alle diese Punkte auch bei den andern Anthropoiden und den übrigen Affen das Augenmerk zu richten. Vielleicht würde es auch gelingen, bei Kindern und menschlichen Embryonen parallele Verhältnisse aufzudecken. Dies müssen künftige Untersuchungen lehren, und dabei wären dann auch die letzten Reste der Urniere, das Parovarium und Epoophoron, in den Kreis der Betrachtung zu ziehen. Ich würde die beiden letzteren Organe in vorstehender Schilderung schon berücksichtigt haben, allein das Präparat war gerade an der betreffenden Stelle (linkerseits) verletzt, d. h. eingeschnitten, bezw. zerrissen, was auf die (bereits in Banana erfolgte) Art und Weise der Herausnahme aus dem Becken zurückzuführen, also nicht meine Schuld ist. Auf der rechten Seite zeigte sich das Präparat, welches schon auf der Reise hierher in sehr starkem Alkohol conservirt worden war, ausserordentlich geschrumpft und bretthart. In Folge dessen war auch mit Aufhellungsmitteln sowie durch Praeparation mit Messer und Pincette nichts mehr zu erreichen. Auch Serienschnitte führten zu keinem befriedigenden Resultat, immerhin aber liessen sich der Gartner'sche Gang und einige Kanälchen des Parovariums nachweisen. Letztere lagen viel

© Biodiversity Heritage Library, http://www.biodiversitylibrary.org/; www.zobodat.at

enger (paketartig) aneinander, als dies beim menschlichen Parovarium der Fall zu sein pflegt, und zeigten sich in starker Rückbildung begriffen. Zur Eruirung der epithelialen Auskleidung reichte der Conservirungsgrad nicht aus, und dasselbe gilt für die Innervation des Ovariums, welcher ich, im Hinblick auf die interessanten Befunde H. Riese's an menschlichen Ovarien, gerne eine eingehende Berücksichtigung hätte angedeihen lassen.

So bleibt noch Vieles zu thun übrig, vielleicht aber besitzen auch die wenigen Bruchstücke, die ich durch diesen Aufsatz zu liefern im Stande war, angesichts des interessanten Objectes, immerhin einigen Werth.

Freiburg i. B., im März 1893.

ZOBODAT - www.zobodat.at

Zoologisch-Botanische Datenbank/Zoological-Botanical Database

Digitale Literatur/Digital Literature

Zeitschrift/Journal: Berichte der naturforschenden Gesellschaft zu Freiburg im Breisgau

Jahr/Year: 1893

Band/Volume: 7

Autor(en)/Author(s): Horiuchi Kenkitzi

Artikel/Article: Beobachtungen über den Genitalapparat eines zweijährigen Weibchens von Chimpanse. 153-168