3.

Zur Morphologie der Fascia dentata und ihrer Umgebungen.

Taf. XIV und XV.

Dass die Erforschung des Verhaltens der Randpartie des Palliums keine leichte Aufgabe ist, geht schon daraus hervor, dass dieser Frage eine ganze Reihe von Untersuchungen gewidmet worden sind, ohne dass bisher eine Einigung der Meinungen erreicht worden ist.

In meinem monographischen Werke »Das Menschenhirn» vom Jahre 1896 habe ich schon eine durch zahlreiche Abbildungen erläuterte Darstellung dieser Partie beim Menschen, und zwar in makroskopisch-anatomischer Hinsicht, gegeben. Ich schloss mich dabei der zuerst von meinem Vater, Anders Retzius, geäusserten, dann von Huxley und vielen späteren Anatomen gehuldigten Anschauung von der Fascia dentata als einer Windung, einem *Gyrus dentatus,* an und beschrieb eingehend das Verhalten derselben zu ihrer Umgebung und an ihren Enden. Ich schilderte solchergestalt das zuerst von Luschka, dann aber genauer von Giacomini dargestellte vordere Ende des Gyrus dentatus, la benderella von Giacomini, welches ich als *Limbus Giacomini* bezeichnete und in seinen Verhältnissen zu den umgebenden Theilen eingehender beschrieb. Hierbei betonte ich u. A., dass der »Uncus» oder »Gyrus uncinatus» nicht, als was er betrachtet zu werden pflegt, eine einheitliche, von dem Giacominischen Bande überquerte Windung sein kann, sondern dass er aus einer vorderen, vor diesem Bande belegenen, dem wirklichen Gyrus uncinatus entsprechenden Windung und einer hinteren, hinter dem Bande befindlichen Partie besteht; diese Partie bezeichnete ich als *Gyrus intralimbicus,* und ich zeigte auch, dass sich eine Fortsetzung derselben nach hinten hin, zwischen der Fimbria und dem Gyrus dentatus, findet.

Was das *hintere* Ende des Gyrus dentatus betrifft, so suchte ich darzulegen, dass dieser sich nicht, wie man gewöhnlich angiebt, ganz direct in die Fasciola cinerea fortsetzt, sondern zugespitzt sich dieser Bildung anlegt und mit ihr verschmilzt, wobei diese beiden Gebilde nicht selten durch eine kleine Furche bis zum Ende des Gyrus dentatus getrennt sind. Da aber die Fasciola cinerea sich nicht nur durch diese Anordnung, sondern auch durch die dunklere, graugelbe Farbe und ihre glatte Oberfläche von dem Gyrus dentatus unterscheidet und als eine besondere Bildung angesehen zu werden verdient, so bezeichnete ich sie als *Gyrus fasciolaris.*

Endlich beschrieb ich auch eingehender die zuerst von Anders Retzius entdeckten, von Key und *mir* erwähnten, aber dann von Neuem von Zuckerkandl dargestellten, kleinen, verkümmerten sog. Balkenwindungen (Zuckerkandl), die ich nach ihrem Entdecker als *Gyri Andreæ Retzii* bezeichnete.

Im vorigen Jahre legte der in neuerer Zeit sich um die Morphologie des Rhinencephalons besonders verdient gemachte australische Anatom Elliot Smith der in Dublin versammelten anatomischen Gesellschaft von Britannien und Irland die Resultate seiner Untersuchungen über das Verhältniss des Gewölbes zu dem Rande der Hirnrinde vor, wobei er in mehreren Hinsichten interessante Thatsachen und Ansichten darstellte. Seine Arbeit wurde später im Journal of Anatomy and Physiology veröffentlicht[1]).

[1]) G. Elliot Smith, The relation of the fornix to the margin of the cerebral cortex. The Journal of Anatomy and Physiology. Vol. XXXII.

Elliot Smith, dem die Gehirne der niedrig stehenden Säugethiere Australiens in hinreichender Menge und guter Präparation zu Gebote standen, wodurch es ihm möglich war, einige neue Gesichtspunkte zu gewinnen, hat u. A. die Phylogenese des Hippocampus und der Fascia dentata zu eruiren gesucht. Er zeigte, dass bei den Monotremen und Marsupialiern, welche eines wirklichen Corpus callosum entbehren, das Vorderende der Fascia dentata weit nach vorn hin, fast bis zum Olfactoriusstiel, reicht, wo es in der Area præcommissuralis endigt; hier findet sich nach ihm eine besondere gangliöse Partie, ein Corpus præcommissurale, welche nicht als eigentliche Rindensubstanz betrachtet werden kann. Bei den höheren Säugethieren wird dieser vordere Theil der Fascia dentata, resp. des Hippocampus, mit dem Corpus præcomm., und zwar in Zusammenhang mit der Entwicklung des Corpus callosum, immer mehr reducirt, wogegen der hintere Theil der Fascia, resp. des Hippocampus, erhalten bleibt und hinter und unter dem Splenium, von dem er nach hinten hin verschoben wird, eine Krümmung zeigt. Die Fascia dentata stellt nach Smith den wirklichen Rand der grauen Substanz (der Rinde) dar; die medialwärts davon vorkommenden grauen Partien der umgekehrten Rinde (inverted cortex) sind morphologisch Theile des mehr peripherisch belegenen Hippocampus s. s., welcher übrigens zum grossen Theil in der Fissura hippocampi verborgen liegt (submerged hippocampus). Das hintere Ende des sog. Uncus im menschlichen Gehirn (Gyrus intralimbicus mihi) ist nach ihm ein umgekehrter (inverted) Hippocampus, welcher nur durch eine dünne Schicht von extraventriculärem Alveus bedeckt ist. Ebenso stellt die Fasciola cinerea eine ähnliche »invertirte» Hippocampuspartie dar. Im Ganzen findet Smith auch die gewöhnliche Auffassung des Lobus limbicus oder falciformis (von Broca, Schwalbe, Zuckerkandl, *mir* u. A.) unlogisch und unbefriedigend.

Bevor man in morphologischen Fragen in Betreff der richtigen Auffassungsweise zu einer Einigung gelangen kann, hat man, die Bedeutung der angewandten Termini technici festzustellen. Für die morphologische Hirnbeschreibung ist es also v. A. wichtig, zu entscheiden, was man unter Windungen zu verstehen hat, also den Begriff *Gyrus* zu bestimmen. Was mich betrifft, so habe ich schon in meiner Monographie über »Das Menschenhirn» auf S. 91 im Allgemeinen angegeben, was ich unter diesem Begriffe verstehe, und ich bin auch in dem ganzen Werke dem Grundsatze gefolgt, jede in constanter Weise einigermassen sicher durch Furchen abgesonderte Partie der *Rindenoberfläche* als »Gyrus» zu bezeichnen. Ich weiss aus langer Erfahrung sehr gut, dass man auch dabei auf mancherlei Schwierigkeiten stösst. Da die Rindenoberfläche aus einem überall *zusammenhängenden* System von nur mehr oder weniger gut bestimmten Partien besteht, so wird die *Abgrenzung* ihrer Theilchen oft ziemlich artificiell, subjektiv und conventionell; hier ist also eine Uebereinkunft der verschiedenen Hirnmorphologen nöthig. Andererseits wäre es auch gewiss unpraktisch, jeden Höcker als einen besonderen Gyrus aufzuführen und alle Windungen unter einander als gleichwerthig hinzustellen. Deshalb hat man auch seit lange die grossen Windungszüge, seien sie nun ganz zusammenhängend, ohne Unterabtheilungen, oder complicirt, indem sie Complexe von Erhabenheiten darstellen, als »Einheiten» bestimmt. Im Grossen und Ganzen hat man sich ja auch immer mehr darüber geeinigt, was man am *Pallium* als Gyrus betrachten soll, weshalb die Lehre von den Windungen des Palliums grösstentheils festgestellt ist. In Betreff des Rhinencephalons ist dies noch nicht hinreichend durchgeführt. In der That stösst man auch dort auf verschiedene Schwierigkeiten. In meiner genannten Monographie habe ich schon an ein paar Stellen (z. B. S. 73) die Frage behandelt, »ob es richtig sei, auch bei dem Rhinencephalon für die Erhabenheiten und Furchen der Oberfläche die eigentlich vom Pallium herrührenden Bezeichnungen 'Gyrus' und 'Sulcus' anzuwenden, indem das Rhinencephalon und das Pallium in mehrerer Hinsicht von Anfang an von recht verschiedener Natur und Bedeutung sind». »Ich bin aber», fügte ich hinzu, »zu der Ueberzeugung gekommen, dass es sich kaum durchführen lässt, für diese beiden Theile des Gehirns besondere Termini technici aufzustellen. Wenn dieses richtig ist, so muss man auch bei dem Rhinencephalon alle distincten, Nervenzellen führenden Erhabenheiten der Rindenoberfläche als *Gyri* und die sie trennenden Furchen als *Sulci* bezeichnen». In Uebereinstimmung mit dieser Regel habe ich auch bei der Detailbeschreibung betont, welche Partien des Rhinencephalons als Gyri betrachtet werden können.

Ich habe seitdem keine Veranlassung gefunden, von dem hervorgehobenen Grundsatze abzugehen. Am Rhinencephalon findet sich die Oberfläche der Hirnrinde ebenso wohl wie am Pallium. Diese beiden Hauptabtheilungen der Hirnrinde hängen auch an mehreren Stellen so innig mit einander zusammen, dass man kaum sicher weiss, wo man die Grenze legen soll. Ziehen hat in letzter Zeit hervorgehoben, dass die Bezeichnung Rhinencephalon nicht adäquat ist, da dieser Theil jedenfalls nicht ganz dem eigentlichen Riechhirn entspricht und ausserdem noch andere Centra enthält. Ich habe auch in der vorstehenden Abhandlung über die Windungen des Rhinencephalons bemerkt, dass es unter Beibehaltung der nunmehr, obwohl gewissermassen conventionell, ziemlich allgemein angenomme-

nen Abgrenzung des Rindentheils, welcher als Rhinencephalon bezeichnet ist, doch wünschenswerth sei, eine andere, mehr adäquate Benennung desselben zu wählen, wodurch ausgedrückt würde, dass dieser Theil nicht grundverschieden vom Pallium ist, sondern auch der Rindenoberfläche angehört. Es wäre nicht schwer, solche neue Benennungen der beiden Haupttheile der Rindenoberfläche vorzuschlagen; bei dem schon vorhandenen Reichthum an Namen in der Hirnmorphologie steht man aber, wenn es nicht ganz nöthig ist, lieber davon ab. Deshalb werde ich es auch diesmal unterlassen.

In Betreff der Frage von dem Begriff Windung sagt nun Elliot Smith: »It has become very difficult within recent years to know what authors understand by the term 'convolution' or 'gyrus'. Thus Retzius, in his recent work, applies the term 'gyrus' to any little area of the surface of the hemisphere — either grey or medullary matter — which either is or appears to be of a different nature from neighbouring structures». Diese Auffassung meiner Ansichten ist indessen »eine Wahrheit mit sog. Modification». In Uebereinstimmung mit meiner erwähnten Anschauungsweise betrachte ich, wie schon oben angegeben wurde, jede constante Erhabenheit, jede durch Furchen distinct abgegrenzte Flächenpartie der Rindenoberfläche des Palliums und des Rhinencephalons als einen Gyrus. Ich betonte dabei, dass ich wohl weiss, dass man hier, wie bei fast allen »Eintheilungen» in der Natur, auf Schwierigkeiten stösst, welche gewissermassen nur artificiell und conventionell überwunden werden können. Ich habe aber bei meinen Arbeiten erfahren, dass die eben erwähnte Auffassungsweise doch consequenter ist als die übrigen, die ich geprüft habe. Sie geht von einem allgemeinen Prinzipe aus und lässt sich auch im Grossen und Ganzen gut durchführen. Ein Gyrus muss einer Partie der eigentlichen Rindenoberfläche des Palliums oder der Rhinencephalons entsprechen, sei es, dass sie offen, oder in einer Spalte oder Furche verborgen liegt; Gyri finden sich also nicht an der Basalfläche des eigentlichen Stammhirns und können ihre Oberfläche nicht den Ventrikelhöhlen zuwenden u. s. w. Sie müssen auch die Elemente der Rindenoberfläche enthalten, obwohl ihre Structur verschiedentlich modificirt sein kann; in Folge dessen können sie auch an ihrer Oberfläche medulläre Faserzüge in verschiedener Dicke enthalten; die Frage ist nur die, ob sie, sei es in ihrem ausgebildeten Zustande, oder sonst, während ihrer Entwicklung, das wichtigste Element der Hirnrinde, charakteristische Nervenzellen in ihrer Substanz einschliessen; nach dieser Anschauungsweise können die Gyri auch *rudimentär* vorkommen, können, sowohl bei verschiedenen Thierklassen, als in verschiedenen Perioden des Lebens, in verschiedener Ausbildung vorhanden sein; es ist sogar anzunehmen, dass die ursprünglichen charakteristischen Structurelemente, z. B. die Nervenzellen, in einzelnen Partien zum Theil während der Entwicklung durch invadirende Faserzüge o. d. verdrängt oder gehemmt werden können, wie dies z. B. durch das Corpus callosum in grosser Ausdehnung faktisch geschieht. In dieser Weise kann man — in grösserer oder geringerer Ausbreitung bei verschiedenen Thieren — Rindenpartien finden, welche an ihrer Oberfläche überwiegend Markfasern und nur wenige oder gar keine Nervenzellen mehr enthalten.

Nach meinem Begriff »Gyrus» geht aber in eine solche Flächenpartie — oder »Flächeneinheit» der Rinde des Palliums und des Rhinencephalons — nicht nur die eigentliche »*Fläche*» ein, sondern dazu gehört, wie ich schon S. 91 in meiner Monographie betont habe und wie ja im Allgemeinen angenommen wird, noch eine Partie der *Rindensubstanz* selbst, nämlich die unter der eigentlichen Fläche befindliche Substanz, die graue Substanz mit den in sie eintretenden Markfasern, welche in der Erhabenheit liegen, ohne dass man hier in der Regel eine scharfe Grenze ziehen kann.

Nach dieser Auffassungsweise — und ich halte meinestheils an ihr fest, weil sie consequent ist und sich auch entwicklungsgeschichtlich vertheidigen lässt — kann also ein Gyrus sowohl *graue*, als *medulläre* Substanz in verschiedener Menge enthalten, was Elliot Smith auch als meine Ansicht angiebt. Dies im Allgemeinen, als Prinzip! Im einzelnen Falle muss man aber entscheiden, ob eine Flächenpartie wirklich den gegebenen Anforderungen des Begriffes »Gyrus» entspricht oder nicht. Dieses lässt sich zwar nicht a priori thun. Man kann sich z. B. denken, dass eine medulläre Partie an die Oberfläche hervordrängt und dieselbe nach den Seiten so verschiebt, dass keine Spur der Rinde in sie aufgenommen wird, in welchem Falle diese Partie nicht mehr als einen Gyrus aufzufassen ist u. s. w. Die betreffende Frage muss in jedem solchen Falle durch *histologische*, entwicklungsgeschichtliche und vergleichend anatomische Untersuchungen eruirt werden.

Dies konnte ich nun bei den Studien, die in meiner genannten Monographie über das Menschenhirn veröffentlicht wurden, nicht überall durchführen, sondern ich musste mich oft mit makroskopisch-morphologischer Untersuchung begnügen. Es wäre also möglich, dass ich in einzelnen Fällen als »Gyri» solche Partien aufgeführt habe, die dem aufgestellten Begriffe nicht ganz entsprechen. Ich denke hierbei besonders an drei Gebilde, den *Gyrus diagonalis Brocæ*, den *Gyrus intralimbicus* und den *Gyrus fasciolaris*.

Was nun das erste Gebilde, das *Broca'sche Band*, betrifft, so habe ich deshalb geglaubt, es als einen Gyrus auffassen zu müssen, weil es die directe Fortsetzung des *Gyrus subcallosus* von Zuckerkandl darstellt. Ich sagte auch in meiner Monographie: »Dieses diagonale Band stellt nun jederseits die directe Fortsetzung des Gyrus subcallosus nach hinten-aussen dar und es ist also auch als ein Gyrus aufzufassen, obschon die weissliche Farbe und die längsstreifige Beschaffenheit einen grossen Gehalt an Markfasern abgeben. Consequenter Weise lässt sich dieses Gebilde deshalb eher als 'Gyrus diagonalis rhinencephali' bezeichnen, obwohl der Name 'Lemniscus diagonalis' von Broca auch berechtigt sein kann». Es ist also mit einer gewissen Reservation und aus Consequenz, dass ich diese Partie als »Gyrus» aufführen zu müssen glaubte. Für die endgültige Entscheidung ist es aber nöthig, dieselbe histologisch und embryologisch genauer zu untersuchen und v. A. zuerst festzustellen, ob Zuckerkandl's Gyrus subcallosus wirklich als eine Windung zu behalten ist.

Ich komme nun zu den anderen beiden von mir als Gyri aufgeführten, von Elliot Smith aber angezweifelten Windungen, dem *Gyrus intralimbicus* und dem *Gyrus fasciolaris*.

Was nun den ersten, den sog. Apex des Uncus, betrifft, so konnte ich — obwohl ich an sagittalen Durchschnitten sah, dass der »Apex unci» unter dem Limbus Giacomini mit dem Gyrus uncinatus verbunden ist — a priori nicht verstehen, weshalb man diese nach innen vom Limbus Giacomini, also vor dem Gyrus dentatus, belegene Partie zu dem Gyrus uncinatus rechnete, da sie doch der Fimbria am nächsten liegt und diese sich sogar an ihr befestigt; ich konnte auch in Betreff der Structur des fraglichen Theils weder durch die Beschreibunge anderer Forscher, noch an meinen eigenen Präparaten zum vollen Verständniss desselben gelangen; dass eine Art Fimbriaschicht über die Oberfläche dieser Partie hinzieht, betrachtete ich nicht als eine sichere Widerlegung ihrer Windungsnatur. Da ich nun auch oft eine recht starke Fortsetzung dieser Partie nach hinten hin, zwischen der Fimbria und dem Gyrus dentatus, demonstriren konnte, so lag es ja sehr nahe, diese im Ganzen und in ihrem Inneren graue Partie als einen innersten Windungszug zu betrachten. Ich gestehe, dass ich nicht daran dachte, dass eine *ventrikuläre* Fläche »*extraventrikulär*» belegen sein könnte, um so viel weniger, als ich an ihrer Oberfläche keine, auch nur rudimentäre Spur einer wahren Ventrikelwand sah. Es ist in der That nicht leicht zu verstehen, durch welche Art Hocus-pocus eine derartige Einrichtung entstehen kann, dass ohne Betheiligung, resp. Verschiebung und Auflagerung der gegenseitigen Ventrikelwand eine ventrikuläre Alveusfläche extraventrikulär wird. Nun ist es gerade dieses, was Elliot Smith behauptet. In der That muss ich gestehen, dass das allgemeine Aussehen des Gebildes, v. A. auf dem Sagittalschnitte, recht sehr für seine Ansicht spricht. Es erübrigt aber, zu erklären, wie diese »Extraventrikularisation» *faktisch* geschehen ist. Die *theoretische* Erklärung durch Verschiebung des Fimbriaansatzes reicht dazu nicht hin.

Wie dem nun auch sei, glaube ich doch darauf hingewiesen zu haben, dass der »Apex unci» ein Gebilde darstellt, das mit dem übrigen Uncus, v. A. mit dem Gyrus uncinatus *nicht* zusammengeworfen werden darf, sondern als eine besondere Partie aufzuführen ist; makroskopisch-morphologisch stellt es ja früh beim Foetus und dann das ganze Leben hindurch ein abgetrenntes Gebilde dar, welches schon aus »pedagogischen» Gründen als eigene Hirnpartie hervorgehoben werden muss, wenn auch meine Bezeichnung desselben als »Gyrus intralimbicus» nicht adäquat ist. Eine Windungspartie stellt dieses Gebilde jedenfalls dar, auch wenn sie umgekehrt (inverted) ist und die eigentliche Oberfläche in der Fissur verborgen liegt.

Uebrigens will ich gerne zugeben, dass die in der Fissur verborgenen Theile der Oberfläche der Hippocampuswindung von den Morphologen im Ganzen zu wenig berücksichtigt worden sind. Um richtig verstanden und präcisirt werden zu können, müssten diese Theile morphologisch genauer analysirt und bezeichnet werden. V. A. würde auch zu bestimmen sein, was man unter dem Namen »Hippocampus» verstehen soll. In der Regel wird wohl damit der in das Unterhorn hineinragende lange *Wulst* mit den Klauen an seinem Ende gemeint, welcher dem umgerollten medialen Rande des grossen Gyrus hippocampi angehört und an seiner (ventrikularen) Oberfläche von der weissen Markschicht des Alveus überzogen ist. Diese umgerollte Rindenpartie, deren markige Fläche also das Unterhorn begrenzt und die an ihrem medialen Rande den Gyrus dentatus trägt, stellt eine in die Fissura hippocampi s. s., d. h. in die zwischen dem Gyrus hippocampi und dem Gyrus dentatus belegene Fissur hinabgesenkte, in ihr verborgen liegende Oberfläche der Hirnrinde dar, deren Structur in Zusammenhang mit derjenigen des Gyrus dentatus in letzter Zeit durch eine Reihe vorzüglicher Arbeiten vielfach eruirt worden ist. Zu diesem »submerged hippocampus» von Elliot Smith gehöre also gewissermassen auch der »Apex unci».

Ich gehe jetzt zur Besprechung des *hinteren Endes* des Gyrus dentatus und seiner Umgebung über. Wie ich schon oben hervorgehoben habe, zeigte ich in meinem monographischen Werke »Das Menschenhirn», dass die

sog. Fasciola cinerea keine *directe* Fortsetzung des Gyrus dentatus ist, sondern eine andere, medial von ihm auftretende Bildung darstellt, mit welcher das hintere, zugespitzte Ende des Gyrus dentatus früher oder später verschmilzt, weshalb ich diese neue Bildung als *Gyrus fasciolaris* aufführte. In der Regel ist von den Anatomen die Fasciola cinerea als die directe Fortsetzung der Fascia dentata (Gyrus dentatus) aufgefasst und beschrieben worden. Zuckerkandl hatte sie auch in seiner Arbeit »Ueber das Riechcentrum» (1887) so aufgefasst, obwohl er den Namen Fasciola cinerea unnöthig fand. Dann äusserte er aber noch Folgendes: »Bei den anosmatischen Thieren — ich schildere die Verhältnisse nach dem Gehirne des Menschen — bildet die Fasciola cinerea kein einfaches Rindenband; die genaue Untersuchung lehrt, dass nur ihre äussere Portion dem Gyrus dentatus angehört und dass dagegen ihre innere Portion ganz deutlich ein Theilstück des Ammonshornes vorstellt. Das hintere verjüngte Ende des Ammonshornes tritt nämlich unter dem Balkenwulste an die Oberfläche, wirft den Markbelag ab, schliesst sich der an diesem Orte gleichfalls verjüngten Fascia dentata an und bildet mit derselben vereinigt ein zartes Rindenband. Ich nenne die zugespitzte hintere, äusserst *rudimentäre* Partie des Ammonshornes Cauda cornu Ammonis . . . Die Cauda cornu Ammonis grenzt sich gegen die Fascia dentata durch eine Rinne ab, unterscheidet sich überdies von der Fascia durch die Farbe; letztere ist grau, die Cauda cornu Ammonis hingegen graugelb, demnach bedeutend lichter gefärbt. Darüber, ob auch beim Affen die Fasciola cinerea zwei wesentlich verschiedene Rindenbestandtheile enthalte, vermag ich wegen Mangels an geeignetem Material kein Urtheil abzugeben, vermuthe aber, dass es beim Affen sich ähnlich wie beim Menschen verhalten werde.»

Ich habe dieses Stück aus Zuckerkandl's Arbeit so ausführlich citirt, weil ich finde, dass ich seine Darstellung früher nicht vollkommen verstanden habe und weil er, wie ich annehmen darf, wahrscheinlich den medialwärts vom Gyrus dentatus belegenen Strang, den ich als Gyrus fasciolaris bezeichnet, als Cauda cornu Ammonis beschrieben hat.

Giacomini hatte aber die Fasciola cinerea schon früher (1883) als die directe Fortsetzung der Fascia dentata dargestellt, dabei aber auch Fälle beschrieben, wo an ihrer medialen Seite ein starker Wulst entwickelt war, den er als »Eminenza interna della fasciola cinerea» bezeichnete. Es scheint also, als ob er auch etwas Aehnliches gesehen hätte.

In zwei mir erst neulich bekannt gewordenen Abhandlungen über die Fascia dentata und die Fasciola cinerea hat auch Alex Hill die betreffenden Fragen behandelt. In der ersten (in Philosophical Transactions of the Royal Society for 1893) suchte er u. A. darzulegen, dass die Fascia dentata sich nicht auf der dorsalen Seite des Splenium fortsetzt, sondern eher auf seiner unteren Seite ausläuft. In der zweiten Abhandlung hat er diese Ansicht verändert: »The fascia dentata is continued on to the dorsal surface of the corpus callosum». Die Fascia dentata, sagt er ferner, hängt mit der Stria longitudinalis durch Vermittelung der Fasciola cinerea zusammen. Die Fascia dentata (Fasciola cinerea) steigt — *Hill* beschreibt von ihm gelieferte Figuren von dem Menschenhirn — auf der hinteren Fläche des Splenium empor, zuerst in der Gestalt eines breiteren Bandes, welches sich nach einem Verlauf von etwa 4 Mm. in zwei Theile verzweigt, von denen der äussere eine schmale ovale Windung (Balkenwindung) und der innere die Fortsetzung der Fascia dentata darstellt. Die Rinde des Gyrus fornicatus setzt sich in die Balkenwindung fort, in welcher sie zusammengedrückt, wie ein griechisches Omega gefaltet ist, ehe sie in die Fasciola cinerea eintritt. In der Fasciola cinerea liegt die Rinde zuerst flach auf dem Corpus callosum, faltet sich aber dann, um eine Decke des Stratum granulosum zu erhalten, welches den Rand der Furche bildet, die die Fasciola von der Balkenwindung trennt, auf sich selbst zurück. Spuren einer Decke von der Fascia dentata können etwa 2 Mm. jenseits der Trennungsstelle der Balkenwindung und der Fasciola gesehen werden. Eine Strecke jenseits des Punktes, wo die letzten »Granula» verschwinden, ist diese Auswärtsfaltung der Rindenkante noch sichtbar. Die von Hill mitgetheilten Abbildungen sind in der fraglichen Hinsicht ziemlich instructiv.

In Betreff der »Fasciola cinerea» halte ich nun an meiner früheren Darstellung fest. Diese Bildung stellt, in ähnlicher Weise wie die Fascia dentata, einen grauen Windungszug dar, welcher es wohl verdient, als besondere Windung, als Gyrus fasciolaris, aufgeführt zu werden; dass ihre mediale Kante mehr oder weniger nach aussen umgebogen ist, ändert nichts an diesem Verhältnisse. Dieser Windungszug hängt zwar nach vorn hin gewissermassen mit dem Gyrus dentatus zusammen, ist aber von ihm in der Regel durch eine kleine sagittale Furche, einen *Sulcus dentato-fasciolaris,* getrennt und läuft, wie Zuckerkandl von seiner Cauda cornu ammonis längst beschrieben hat, nicht selten eine lange Strecke an der medialen Seite des Gyrus dentatus nach vorn hin fort, was ich auch u. A. in den Fig. 1 und 2 auf der Taf. L in meinem Werke »Das Menschenhirn» dargelegt habe.

Nach dieser Auseinandersetzung werde ich nun eine kurze Darstellung meiner neuen Untersuchungen über den fraglichen Gegenstand geben.

Elliot Smith hat eine durch Abbildungen erläuterte Beschreibung des Verhaltens der Fascia dentata und des Hippocampus von Monotremen (Echidna, Ornithorhynchus) und Marsupialiern (Phascolarctos, Perameles) geliefert, von welcher v. A. der das Verhalten der vorderen Partie dieser Gebilde behandelnde Theil von Interesse ist. Bei *Phascolarctos* konnte durch Zurückziehen des Palliums die Fascia dentata in ihrer ganzen Ausdehnung bis in die Nähe des Olfactoriusstieles blossgelegt und überblickt werden.

Dasselbe erreichte ich bei meinen Gehirnen von *Macropus* durch Abtragung der über den Gyrus dentatus nach unten-innen hin hinabhängenden Kante des Palliums. In der Fig. 2 der Taf. XIV ist die linke Hemisphäre dieses Gehirns von der Medialseite her in doppelter Grösse abgebildet. Wie bei Phascolarctos, lässt sich der Gyrus dentatus *(d)* auch hier von seinem hinteren unteren Ende als halbringförmige Windung bis in die grosse Area præcommissuralis *(ap)* verfolgen; ja es scheint sogar, als ob dieses vordere Ende bis in den Gyrus olf. medialis und in die mediale Fläche des Tuberculum olf. verfolgbar wäre. Die vordere Hälfte der ohne Knickung verlaufenden Windung ist ebenso breit, ja sogar breiter als die hintere Hälfte, an deren Aussenkante aber eine Reihe von Dentitionen sichtbar sind. Nach innen von dieser Windung findet sich die Fimbria *(f)*, resp. der Fornix, welcher nach vorn hin in eine charakteristische Commissur *(cd)*, die Commissura dorsalis oder hippocampi (E. S.), die sagittal durchschnitten ist, ausläuft. An der Fimbria lassen sich nach hinten-unten hin zwei Partien unterscheiden, die jedoch nicht scharf getrennt sind, so dass ich die äussere nicht bestimmt mit dem entsprechenden Streifen (»inverted cortex», Elliot Smith) in der Abbildung des Phascolarctos-Gehirns vergleichen darf. Nach unten von der Commissura dorsalis erkennt man die obere Fortsetzung der eigentlichen Lamina terminalis. Nach unten von dieser sieht man den ovalen Querschnitt der *Commissura ventralis (cv)* und nach unten davon die eigentliche *Lamina terminalis,* welche nach vorn von der Commissura ventralis eine dünne Platte emporsendet. Vor dieser Platte, resp. der Lamina terminalis, zwischen ihr und der vorderen Fortsetzung des Gyrus dentatus, bemerkt man in der Area præcommissuralis noch ein windungsähnliches Band, das auf die dorsale Fläche des Fornix, resp. der Commissura dorsalis, emporsteigt, nach unten hin aber auf die Basalfläche umbiegt und in den Lemniscus diagonalis Brocæ übergeht; das præcommissurale Band *(fa)* entspricht also dem *Gyrus subcallosus* Zuckerkandl's, dem *Fasciculus annularis anterior* Ziehen's (»vorderes Ringbündel»). In Betreff des Macropusgehirns kann ich auch auf die Darstellung Ziehen's in seiner grossen Monographie über das Centralnervensystem der Monotremen und Marsupialier hinweisen, in welcher Arbeit das Verhalten der Fascia dentata und ihrer Umgebung besprochen und abgebildet worden ist.

Ich habe nun aber auch Gelegenheit gehabt, ein Marsupialiergehirn zu untersuchen, welches noch niedrigere Verhältnisse darbietet, nämlich das Gehirn von *Didelphys.* In diesem Gehirn hat man den Gyrus dentatus in seiner ganzen Ausdehnung entblösst vor sich, ohne dass man, wie bei Macropus, die Kante des Palliums wegzuschneiden oder zurückzuziehen braucht. An der Medialfläche (Fig. 1 der Taf. XIV) sieht man also diese interessante Windung, in 3-facher Vergrösserung, als einen nach aussen-oben vom Fornix verlaufenden, langen Wulst, welcher in Folge der geringen Ausbildung des unteren Gehirnlappens nach unten-vorn hin nur eine schwache Biegung, einen ganz offenen Halbring, bildet. Dieser Wulst liegt zwar zwischen dem äusseren Rande der Fimbria, resp. dem Fornix, und der inneren Mantelkante eingekeilt, aber in seinem ganzen Verlaufe sichtbar und offen. Bei Seitwärtsbiegung der inneren, nach hinten von der Commissura dorsalis befindlichen Mantelkante (und des Palliums im Ganzen), biegt sich auch der Gyrus dentatus etwas nach aussen, worauf er in seine hintere-untere Partie übergeht. Eine Zähnelung ist an derselben kaum angedeutet. Die vordere Partie läuft, wie bei Macropus, in die vordere Partie der Area præcommissuralis *(ap)* aus und lässt sich durch die Vermittelung derselben sowohl bis in den Stiel des Bulbus olfactorius, resp. in den Gyrus olf. medialis, wie in das Tuberculum olf. verfolgen. Nach hinten davon findet sich eine verhältnissmässig breite Fläche *(fa),* welche bis zu den beiden Commissuren reicht und sich nach oben hin über die Comm. dorsalis windet, während sie nach unten hin in den Lemniscus diagonalis Brocæ (Gyr. diag.) übergeht. Diese Fläche stellt, wie bei Macropus, den Fasciculus annularis anterior Ziehen's dar, welcher bei den höheren Säugethieren dem Gyrus subcallosus von Zuckerkandl entspricht. Nach innen von dem Gyrus dentatus erkennt man eine breite Fimbria *(f),* welche aus einem inneren-unteren weissen und einem äusseren-oberen graulichen Bande besteht.

Wie oben angedeutet wurde, stellt das Didelphysgehirn offenbar einen sehr niedrig stehenden Typus dar, welcher gerade für die ursprüngliche Form und Beschaffenheit des Gyrus dentatus sehr erläuternd ist. Das Macropusgehirn schliesst sich demselben als ein etwas höherer, aber im Ganzen sehr nahe verwandter Typus an. Das von Elliot Smith abgebildete Gehirn von Phascolarctos steht gewissermassen zwischen diesen beiden. Alle drei

Gehirne illustriren in schöner Weise den von diesem Forscher neulich genauer geschilderten Typus des Hippocampus, resp. des Gyrus dentatus, im Gehirn der Marsupialier. Ich verweise auch in dieser Hinsicht auf die am Ende des vorigen Jahres von Ziehen veröffentlichte Arbeit über das Gehirn der Monotremen und Marsupialier.

Es ist nicht meine Absicht, diesmal die phylogenetische Geschichte des Gyrus dentatus stufenweise zu behandeln, sondern ich werde mich damit begnügen, ein paar Beispiele anzuführen, welche den höheren Standpunkt dieses Gebildes wiedergeben und sich im Ganzen der Darstellung Elliot Smith's anschliessen. In Fig. 3 der Taf. XIV liegt die mediale Fläche des *Pteropus* in 3-facher Vergrösserung vor. Man sieht hier das wahre Corpus callosum *(c)* eine weite Strecke nach hinten hin ragen und den Gyrus dentatus *(d)*, der keine Zähnelung darbietet, unter dem Splenium die Flexura subplenialis (subsplenial hippocampal flexure von Elliot Smith) bilden, um dann zugespitzt nach oben-vorn über das Splenium umzubiegen und in rudimentärem Zustande auf dem Corpus callosum nach vorn hin zu verlaufen. Nach innen-vorn von der hinteren-unteren Partie des Gyrus dentatus befindet sich ein beinahe ebenso breites, graues Band *(x)*, das ihm parallel verläuft, sich nach oben hin verschmälert, in einer ähnlichen Flexur nach hinten hin umbiegt und zugespitzt unter dem Splenium, also zwischen demselben und dem Gyrus dentatus, eintaucht. Nach innen-vorn von diesem Bande erkennt man die eigentliche, weiss gefärbte Fimbria, die sich nach oben hin zum Fornix erweitert. Das mittlere graue Band *(x)*, über dessen Rand sich einzelne dünne Fimbriafasern ausbreiten, entspricht offenbar der grauen Partie, von welcher Zuckerkandl und *ich* beim Menschen einzelne Theile gefunden haben (Cauda cornu Ammonis, Zuckerkandl; Gyrus fasciolaris und Gyrus intralimbicus, *ich*).

Auch bei verschiedenen anderen Thieren lässt sich ein solches graues Zwischenband nachweisen. Elliot Smith hat es bei Phascolarctos beschrieben und abgebildet (an intermediate band of inverted cortex, covered with extraventriculär alveus), und ebenso hat er bei der Katze in der engen Spalte zwischen der Unterfläche des Spleniums und dem vorspringenden Höcker des Gyrus dentatus einen schmalen grauen Streifen gefunden (»In front of the fascia dentata there is a narrow strip of *inverted cortex* similar to that which occurs in the analogous situation in the human brain»).

Beim *Kaninchen* (Taf. XIV, Fig. 4 *x*) fand ich einen ähnlichen grauen Streifen, über dessen medialen Rand sich theilweise die Fimbriafasern ausbreiten.

Beim *Hunde* traf ich diesen Streifen oft, obwohl in verschiedener Ausbildung und Abgrenzung. An dem in Fig. 5 der Taf. XIV abgebildeten Hundegehirn sieht man vorn an der Umbiegungsstelle (Flexura subsplenialis) des Gyrus dentatus jederseits einen kleinen Höcker, welcher dem Gyrus fasciolaris entspricht[1]). Und in der in Fig. 6 ders. Taf. in 3-facher Vergröss. wiedergegebenen Partie eines Medianschnittes von einem anderen Hundegehirn erkennt man mit noch deutlicherer Abgrenzung das entsprechende graue Band *(x)*, welches vor und über der breiten Flexura subsplenialis des Gyrus dentatus *(d)* sich nach hinten hin um die untere Fläche des Spleniums windet.

Bei dem *Bär* fand ich auch dasselbe Gebilde in verschiedener Ausbildung. In der in Fig. 1 der Taf. XV in 3-facher Vergröss. wiedergegebenen Partie eines Medianschnittes vom Bärengehirn sieht man vor dem stark verbreiterten Gyrus dentatus *(d)* ein schmales wulstiges Band *(x)* eine Strecke weit verlaufen.

Beim *Orang Utan* habe ich ebenfalls schon seit Jahren dieselbe Bildung angetroffen, und zwar bei verschiedenen Gehirnen in wechselnder Ausbildung. An dem in Fig. 7 der Taf. XIV in natürl. Grösse abgebildeten Medianschnitte eines Oranggehirns sieht man also vor dem Gyrus dentatus *(d)* einen schmalen Streifen, der dem Gyrus fasciolaris beim Menschen vollständig entspricht. In Fig. 8 ist dasselbe Gehirn nach theilweise geschehener Abtragung des bedeckenden Lobus hippocampi, um die Fortsetzung des fraglichen Gyrus fasciolaris zusammen mit derjenigen des Gyrus dentatus an der Hinterfläche des Spleniums darzulegen, wiedergegeben. Zugleich ist in dieser Figur auch das vordere Ende des Gyrus dentatus dargestellt; man sieht ihn in einem spitzen Winkel eine scharfe Umbiegung oder Flexur bilden, bevor er in den Limbus Giacomini übergeht. In einem anderen Gehirn vom Orang Utan erkannte ich eine noch viel stärkere Ausbildung dieser nach innen vom Gyrus dentatus befindlichen grauen Partie. In den Fig. 9, 10 und 11 der Taf. XIV habe ich diese Partie in doppelter Grösse wiedergegeben. Wie die Fig. 9 zeigt, findet sich zwischen dem höckerigen und gezähnelten Gyrus dentatus und der Fimbria ein ziemlich breiter, ungezähnelter, sogar grösstentheils flacher, grauer Streifen *(x)*, welcher sich nach vorn hin (Fig. 10 und 11) erweitert und mehrere rundliche, perlbandartige Erhabenheiten zeigt, wonach er in den

[1]) In dieser Fig. 5 sieht man auch beiderseits den von mir in einer anderen Abhandlung erwähnten constanten, an den Rändern höckerigen, eigenthümlichen, quer oder eigentlich schief über den Lobus hippocampi verlaufenden Gyrus *(tr)*, welcher bei dem Hundehirn constant ist.

Apex unci umbiegt und direct in ihn übergeht. Es liegt also hier ein frappantes Beispiel des von mir früher beim Menschenhirn beschriebenen Verhältnisses vor, wo sich der Apex unci (Gyrus intralimbicus) in eine graue, nach innen vom Gyrus dentatus belegene, höckerige Partie fortsetzt, obwohl sich die betreffende bandförmige Partie bei diesem Oranggehirn auffallend weit nach hinten verfolgen lässt.

Was nun endlich den *Menschen* betrifft, so habe ich zu meiner früheren Darstellung nur wenig hinzuzufügen. Die sog. Fasciola cinerea stellt, von der Oberfläche betrachtet, nicht, wie es gewöhnlich beschrieben wird, die directe Fortsetzung des Gyrus dentatus (der Fascia dentata) dar, sondern sie ist eine medialwärts von diesem Gebilde erscheinende, strangartige, glatte, graue Flächenpartie, welche sich dem Gyrus dentatus anlegt, von ihm aber durch einen mehr oder weniger gut ausgesprochenen Sulcus dentato-fasciolaris abgegrenzt wird; der Gyrus dentatus spitzt sich allmählig zu und läuft mit seinem spitzen Ende mit dem Gyrus fasciolaris zusammen; hierbei behält der Gyrus dentatus entweder seine Begrenzung bis zum Ende, oder auch verliert sich die genannte Furche und das spitze Ende schmilzt mit dem Körper des Gyrus fasciolaris zusammen. In meiner Monographie »Das Menschenhirn» habe ich diese Verhältnisse theils beschrieben, theils in verschiedenen Abbildungen (Taf. L; XLVI und XLIX) wiedergegeben. Vom maskroskopisch-anatomischen Gesichtspunkt, mit Rücksicht auf die Oberflächenmorphologie des Gehirns, muss man also beide diese Theile, den Gyrus dentatus und den Gyrus fasciolaris, als verschiedene Gebilde aus einander halten; der letztere stellt keine *directe* Fortsetzung des ersteren dar; vielmehr endigt in der Regel der Gyrus dentatus am hinteren Umfang des Spleniums, und der Gyrus fasciolaris setzt sich nach oben und vorn weiter fort. Structurell hängen sie aber, wie andere Windungen, während ihres Verlaufes neben einander unter der sie trennenden Furche zusammen, indem der Gyrus fasciolaris zugleich nach aussen hin auf sich selbst zusammengerollt ist.

Ich habe in dieser Hinsicht noch eine Anzahl Menschenhirne untersucht und füge hier unten auf der Taf. XV einige neue erläuternde Abbildungen der fraglichen Partie bei. In Fig. 2 liegt die 4-mal vergrösserte Abbildung derselben von dem Medianschnitte eines 30 Cm. langen männl. Fœtus vor. Man sieht hier nach innen vom zugespitzten Gyrus dentatus (*d*) den von ihm durch eine scharfe Furche getrennten strangförmigen Gyrus fasciolaris *(x)* sich über den hinteren Umfang des Spleniums auf die laterale Seite des Corpus callosum hinüberbiegen. In den Fig. 3—7 ist die fragliche Partie bei einigen erwachsenen Menschenhirnen in doppelter Grösse wiedergegeben worden. In allen diesen Gehirnen ist die Abgrenzung der beiden Gyri durch den Sulcus dentato-fasciolaris besonders scharf; in den in Fig. 3 und 4 abgebildeten Präparaten spitzt sich der Gyrus dentatus zu und endigt ohne directen Uebergang in den Gyrus fasciolaris. In dem in Fig. 5 wiedergegebenen Präparate begleitet der ebenfalls schmal strangförmig und glatt gewordene Gyrus dentatus den Gyrus fasciolaris um den hinteren Umfang des Spleniums herum; er verliert sich aber bald auf dessen Oberfläche, zugespitzt endigend und zuletzt mit dem Gyrus fasciolaris verschmelzend. In den Fig. 6 und 7 ist das in der Fig. 4 wiedergegebene Präparat in verschiedenen Ansichten abgebildet, wodurch gezeigt wird, wie sich das hintere spitze Ende des Gyrus dentatus dem Gyrus fasciolaris anlegt und dieser sich weiter nach oben und vorn fortsetzt.

Aus dieser Darstellung geht also hervor, dass die sog. Fasciola cinerea, wie Zuckerkandl betreffs seiner Cauda cornu ammonis und *ich* für meinen Gyrus fasciolaris behauptet haben, nach innen von dem Gyrus dentatus als selbstständiger Zug verläuft; sie kann in verschiedener Ausbildung vorliegen, und sie kann auch das Ende des Gyrus dentatus in sich aufnehmen.

Dieses Gebilde, der Gyrus fasciolaris, stellt, von der *Oberfläche* betrachtet, den innersten, medialsten Rand der Rinde des Palliums dar; es ist aber zum Theil um sich selbst nach aussen hin umgedreht.

Es kommt ausserdem nicht nur dem menschlichen Gehirn zu, sondern es ist in verschiedenem Grade der Ausbildung und mehr oder weniger oft auch bei den verschiedensten Thieren, von den Marsupialiern an, zu finden.

In Zusammenhang mit dieser Darstellung werde ich auch die Frage von der Fortsetzung des Gyrus dentatus und des Gyrus fasciolaris auf der Oberfläche des Spleniums nach vorn hin kurz berühren. Bekanntlich ist diese Frage von den verschiedenen Hirnmorphologen in etwas verschiedener Weise beantwortet worden. Einige lassen die Fascia dentata sich, sei es durch Vermittelung der Fasciola cinerea oder nicht, in die Stria medialis, Andere in die Stria lateralis, Andere wieder bald in den einen, bald in den anderen dieser Streifen fortsetzen. Zuckerkandl (Das Riechcentrum, 1887) äussert u. A.: »An der medialen Wand der Hemisphäre angelangt, wo sie sich rasch

verjüngt, tritt die Fascia auf den Balkenrücken über. Das verjüngte Ende Fasciola cinerea zu nennen, wie dies vielfach geschieht, erachte ich als völlig überflüssig. Der vor der Balkenwindung gelegene Abschnitt der Fascia dentata ist stets glatt, zumeist auch dicker als der Rest und soll als Tuberculum fasciæ näher bezeichnet werden. Die verjüngte, an der medialen Hemisphärenwand befindliche Portion der Fascia dentata vereinigt sich häufig mit einer Portion der Balkenwindung, und beide gehen hierauf vereinigt auf den Balkenrücken über. Die mediale Fläche der Balkenwindung ist diesfalls durch eine sagittale, selbst bis 10 Mm. lange Furche in eine obere und untere Portion getheilt, von welchen entweder nur die obere oder, wie dies auch vorkommt, beide mit der Fascia zu einer schmalen Windung vereint, sich auf den Balkenrücken fortsetzen».

In Betreff der Stria Lancisi sagt Zuckerkandl u. A.: »Hinsichtlich ihrer Endausläufer verhält sich die Stria lateralis der Stria medialis gerade entgegengesetzt. An dieser gelingt es leicht, das vordere Ende bis unter das Balkenknie, wo es in die mediale Hemisphärenwand einstrahlt, zu verfolgen, während der Anschluss des hinteren Endstückes an die Derivate des Randbogens minder deutlich ist. An der Stria lateralis ist der Uebergang in die Fascia dentata (Fasciola cinerea) eclatant, dafür hört die Stria lateralis vorne schon vor dem Balkenknie auf; es fehlt ihr demnach jene Portion, welche an der Stria medialis sich um das Balkenknie herumwindet». An einer anderen Stelle sagt er: »Das hintere Endstück der Stria medialis ist nur bis an die Kante des Balkenwulstes deutlich zu verfolgen; an der ventralen Fläche des Splenium corporis callosi verflacht es sich und verschwindet, so dass man für gewöhnlich nichts weiter über seinen Verlauf auszusagen vermag.» Dass im Ganzen die Striæ als rudimentäre Bildungen manche Wechselungen darbieten, wird von Zuckerkandl betont.

Honegger scheint die Stria medialis sich in die Fascia dentata und die Stria lateralis in die oberflächliche Schicht des Gyrus hippocampi fortsetzen lassen.

Hill, welcher die Fascia dentata zuerst (1894) auf der unteren Fläche des Corpus callosum auslaufen liess, änderte später (1895) seine Ansicht dahin, dass sie sich auf die Oberfläche des Corpus callosum fortsetzt; er konnte den Zusammenhang der Fascia dentata und der Stria longitudinalis durch Vermittelung der Fasciola cinerea darlegen. »Meine Präparate», sagt er, »scheinen zu beweisen, dass die Stria medialis eine Fortsetzung der Fasciola cinerea ist, während die Stria lateralis der circumcallosalen Windung (the circumcallosal convolution) angehört, welche in den meisten Partien zerstört wird, obwohl sie vorn zum Gyrus geniculatus, oben zum Gyrus supracallosalis und hinten zum Gyrus callosalis (oder sub-splenialis) entwickelt wird».

Ich habe auch das wechselnde Verhalten der Striæ longitudinales laterales und mediales betont, und zwar sowohl in Betreff ihrer Ausbildung und ihres Verlaufes, wie auch hinsichtlich ihres Ueberganges in den Gyrus dentatus, resp. den Gyrus fasciolaris. In manchen Gehirnen ist dieser Uebergang nicht sicher darzulegen, weil die Striæ so stark abgeflacht sind. Indessen habe ich nun einige Präparate bekommen, wo der fragliche Uebergang sehr schön zu constatiren war. In dem in Fig. 6 und 7 der Taf. XV abgebildeten Präparate liess sich die Stria medialis als convexer Strang in der Mittellinie des Corpus callosum bis zum hinteren Umfang desselben verfolgen, um hier, nach unten hin umbiegend, an seiner unteren Fläche verflacht auszulaufen (Fig. 7) und sich der weiteren Verfolgung zu entziehen. Die Stria lateralis dagegen ging in diesem Präparate als distincter Strang am hinteren Umfang des Splenium sowohl in den Gyrus fasciolaris, als in einen anderen, mit diesem verschmelzenden und lateral von ihm belegenen Strang über, welcher eine Fortsetzung des in diesem Gehirn besonders stark ausgebildeten Gyrus Andreæ Retzii (der Balkenwindung) darstellte. Hier lag also ein Beispiel vor, wo diese letztere Windung, die im Ganzen, wie Zuckerkandl betont hat, dem Gyrus hippocampi am nächsten angehört, die Fortsetzung, und sogar die hauptsächlichste, der Stria lateralis bildete. Dies ist jedoch als eine mehr seltene Variation zu betrachten. Wie v. A. Zuckerkandl und *ich* gezeigt haben, ist diese rudimentäre Windungspartie beim Menschen von sehr wechselnder Ausbildung. Ich verweise in dieser Hinsicht auf die Beschreibung und die vielen Abbildungen in meiner hier mehrfach angeführten Monographie (»Das Menschenhirn»), werde aber auch auf die drei hier hinten beigefügten Figuren 3, 4 und 5 der Taf. XV dieser Abhandlung die Aufmerksamkeit lenken, weil sich in ihnen drei sehr verschiedene Ausbildungstypen der fraglichen Windungspartie darbieten. In Fig. 4 ist dieselbe so ausserordentlich schwach ausgebildet, dass man an dem inneren Umfang des Lobus hippocampi nur die *Andeutung* dreier Gyruli wahrnimmt. In dem in der Fig. 5 wiedergegebenen Präparate erkennt man nach unten hin drei Gyruli, nach oben davon aber eine verhältnissmässig grosse, elliptische, platte Fläche, wo keine Gyruli mehr zu sehen sind, sondern nur eine Anzahl von Gefässlöchern und schwache Gefässfurchen; diese Fläche setzt sich noch etwas auf der oberen Fläche des Spleniums fort, spitzt sich aber bald zu und verschwindet. In solchen Fällen kann also eine derartige Fortsetzung dieser Windungspartie in die Stria lateralis nicht vorkommen. In dem in der

Fig. 3 abgebildeten Präparate ist dagegen diese Windungspartie sehr stark ausgebildet, und sie setzt sich hier, wie oben angegeben wurde, in den in Fig. 6 und 7 abgebildeten Strang fort, welcher nach der Aufnahme des Endes des Gyrus fasciolaris in die Stria lateralis übergeht.

Wenn man aber das gewöhnliche Verhalten berücksichtigt, so besteht dieses darin, dass der Gyrus fasciolaris sich in die Stria lateralis fortsetzt. Es ist dies besonders in solchen Fällen deutlich zu sehen, in welchen sich diese Stria noch strangförmig nach hinten hin fortsetzt und nicht zu stark abgeplattet ist.

Die Stria medialis flacht sich auch sehr oft nach hinten hin ab, so dass man sie in der Regel am Splenium nicht sicher makroskopisch zu verfolgen vermag. Bei dieser Abflachung schickt sie Bündel auch weit seitwärts ab, so dass sich dieselben dem Gyrus fasciolaris nähern und sich ihm anschliessen, wodurch eine Verbindung mit ihm entstehen kann. Bald lösen sich aber auch distinkte Stränge von den Striæ mediales ab und verlaufen am hinteren-unteren Umfang des Spleniums, um sich dann abzuflachen, sodass sie nicht weiter verfolgt werden können.

Was endlich die Bemerkung Elliot Smith's betrifft, dass die übliche Auffassung des *Lobus limbicus* resp. *falciformis* unbefriedigend und unlogisch ist, so liegt darin gewiss viel Wahrheit. Es sind hier verschiedene Dinge wie in einen Haufen zusammengeworfen, deren Zusammengehörigkeit in dieser Weise wohl zweifelhaft ist. Dessen sind wir uns wohl alle schon lange bewusst. In der That ist die Zusammenstellung eher pedagogischer Zwecke wegen und mehr provisorisch gemacht, um eine Art Uebersicht von den verschiedenen Theilen zu bekommen. Gewiss verdient aber diese Zusammenstellung eine Revision und eine genaue Kritik.

Tafel XIV.

Zur Morphologie der Fascia dentata und ihrer Umgebung.

Fig. 1. Das Gehirn von *Didelphys virginiana.* Mediale Ansicht. 3-fache Vergröss.

Fig. 2. Das Gehirn von *Macropus rufus.* Mediale Ansicht. Doppelte Vergröss. Die innere Kante des Gyrus hippocampi ist abgetragen *(ah),* um die Fascia dentata in ihrem ganzen Verlaufe blosszulegen.

Fig. 3. Das Gehirn von *Pteropus medius.* Mediale Ansicht. 3-fache Vergröss.

Fig. 4. Das Gehirn des *Kaninchens,* nach Entfernung des Stammhirns und Ausbiegung der Hemisphären von unten her gesehen. Natürl. Grösse.

Fig. 5. Das Gehirn des *Hundes* (Can. fam.), nach Entfernung des Stammhirns von unten her gesehen. Natürliche Grösse.

Fig. 6. Partie der linken Hälfte eines median durchgeschnittenen *Hunde*-gehirns, von innen-unten gesehen. 3-fache Vergröss.

Fig. 7. Die rechte Hälfte eines median durchgeschnittenen Gehirns vom *Orang Utang* (Simia satyrus), von innen gesehen. Natürl. Grösse.

Fig. 8. Partie desselben Gehirns vom *Orang Utang,* nach Abtragung von Theilen des Gyrus hippocampi, wodurch das vordere und das hintere Stück der Fascia dentata blossgelegt worden sind. Natürl. Grösse.

Fig. 9—11. Partien der rechten Hälfte eines anderen *Orang*-Gehirns, in doppelter Grösse. Vom Gyrus hippocampi sind Stücke abgetragen worden, um die Fascia dentata vollständiger blosszulegen.

Für die Figuren dieser Tafel gemeinsam geltende Bezeichnungen:

c — Corpus callosum.
cd — Commissura dorsalis.
cv — Commissura ventralis (s. anterior).
bo — Bulbus olfactorius.
to — Tuberculum olfactorium.
d — Fascia dentata (Gyrus dentatus).
lg — Limbus Giacomini.
ap — Area præcommissuralis.
f — Fornix und Fimbria.
fa — Fasciculus annularis anterior (Ziehen), Gyrus subcallosus (Zuckerkandl).
x — Gyrus fasciolaris und die nach innen von der Fascia dentata befindliche Partie.
ar — Gyri Andreæ Retzii (die Balkenwindungen Zuckerkandl's).
tr — Gyrus transversus g. hippoc. (am Hundegehirn).

Taf. XIV.

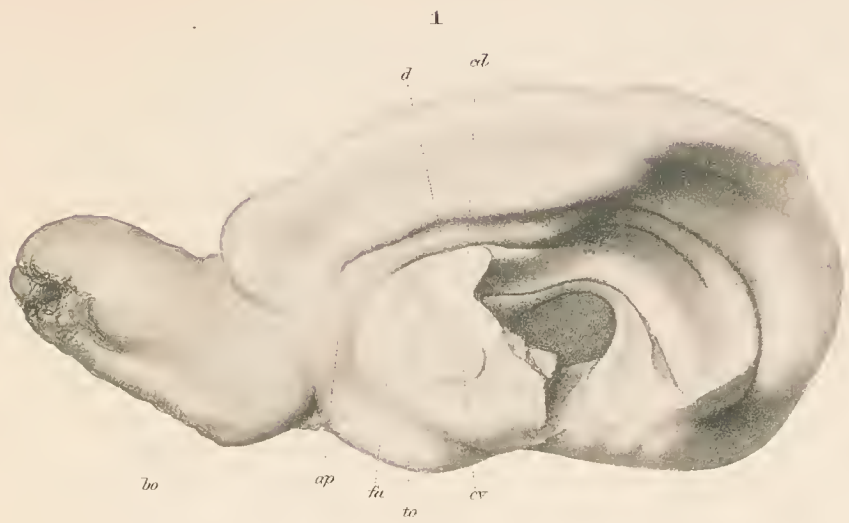

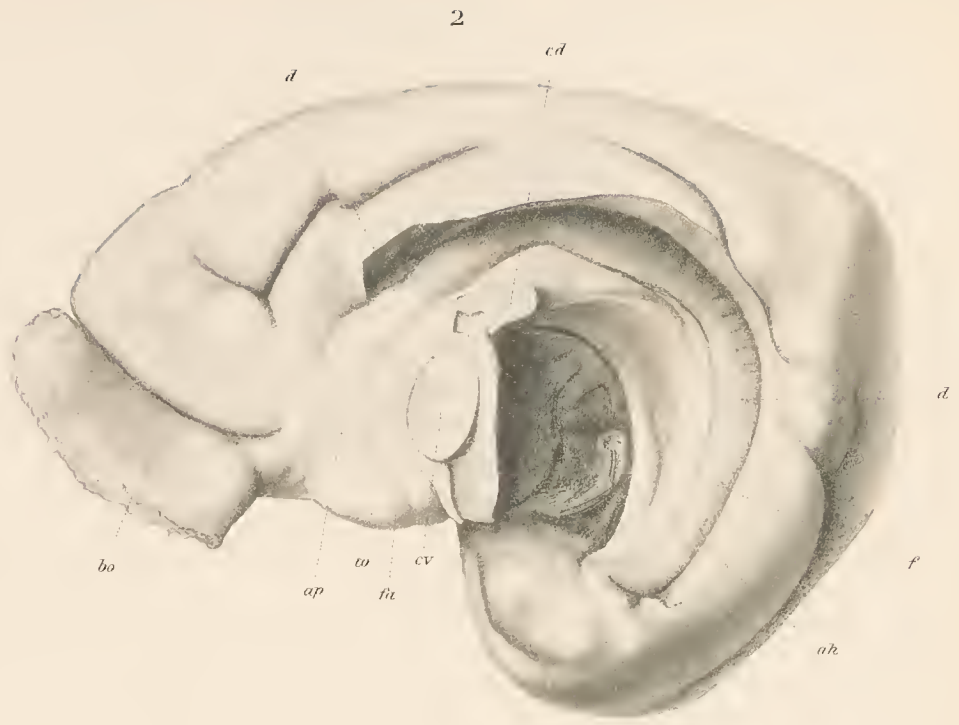

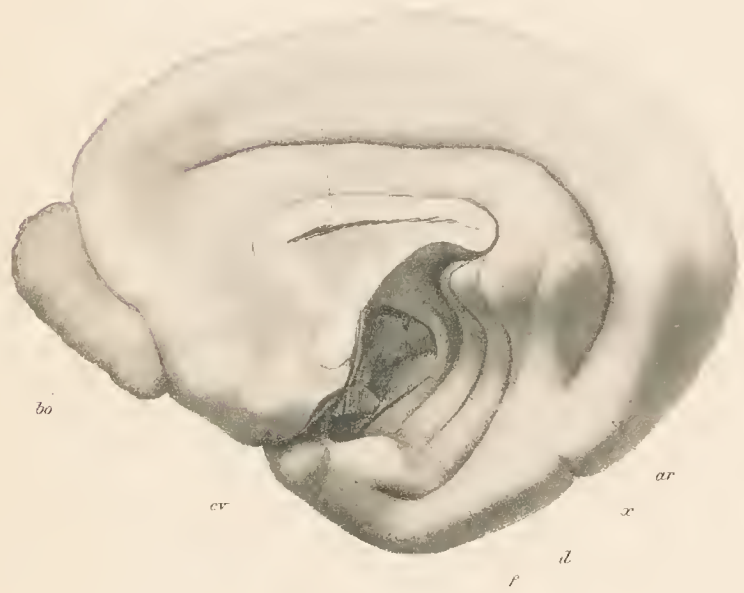

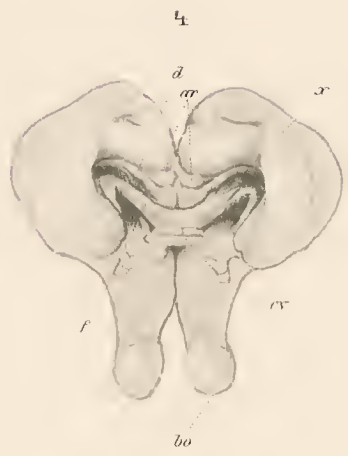

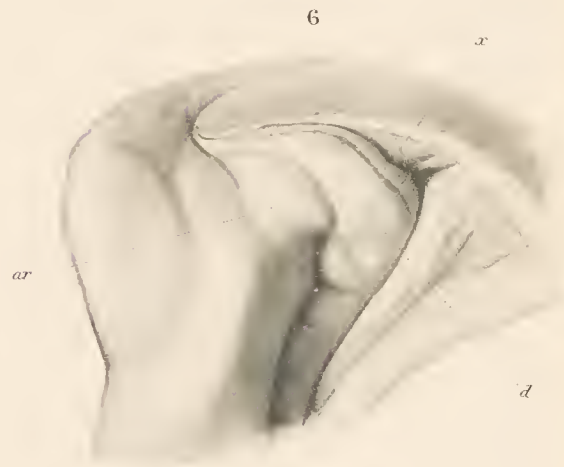

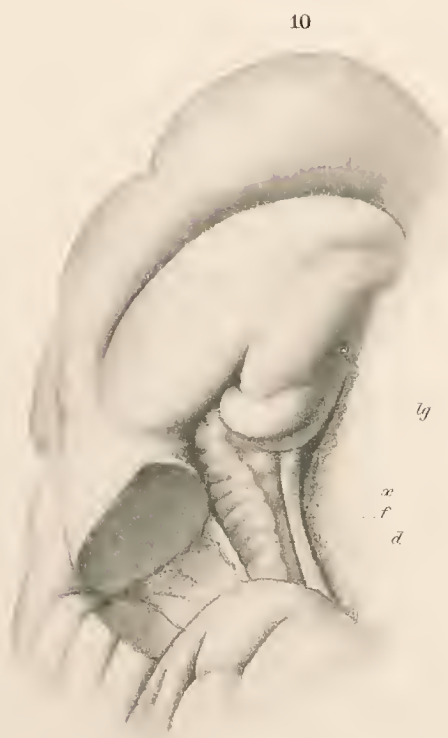

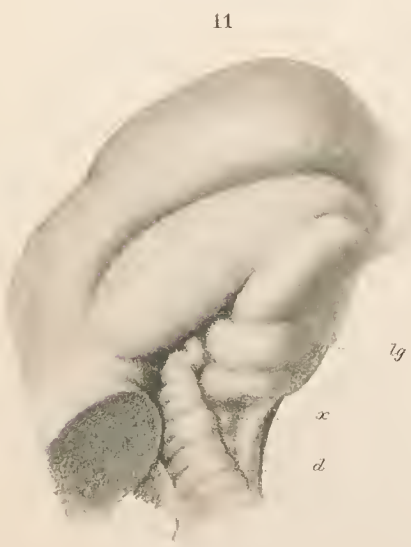

Fig. 1–3, 6, 9–11 gez. von Gust. Wennman; Fig. 4, 5, 7, 8 gez. v. Sigrid Andersson

Lichtdr. von Gen. Stab. Lith. Anst. Stockholm

Tafel XV.

Zur Morphologie der Fascia dentata und ihrer Umgebung.

Fig. 1. Partie der linken Hälfte eines median durchgeschnittenen Gehirns von *Ursus arctos*, von innen-unten gesehen. 3-fache Vergröss.

Fig. 2. Partie der linken Hälfte eines median durchgeschnittenen Gehirns eines *menschlichen Foetus* von 30 Cm. Länge, von innen und etwas von unten gesehen. 4-fache Vergröss.

Fig. 3 und 4. Partien der rechten Hälfte von zwei median durchgeschnittenen Gehirnen *erwachsener Menschen*, von innen-unten gesehen. Doppelte Grösse. In beiden ist der Gyrus fasciolaris *(x)* neben dem Gyrus dentatus *(d)* zu sehen. Die Gyri Andreæ Retzii sind in Fig. 4 sehr schwach, in Fig. 3 sehr kräftig ausgebildet.

Fig. 5. Partie der linken Hälfte eines median durchgeschnittenen Gehirns eines *erwachsenen Menschen*, von innen-unten-vorn gesehen. Doppelte Grösse. Der Gyrus fasciolaris und der Gyrus dentatus sind eine weite Strecke neben einander verfolgbar. Nach aussen von dem Gyrus dentatus sind vorn (unten) 4 Höcker der Gyri Andreæ Retzii *(ar)* zu sehen; hinten (oben) ist als ihre Fortsetzung eine beinahe ebene, durchlöcherte Fläche *(ar^1)* vorhanden.

Fig. 6 und 7. Partien des in Fig. 3 abgebildeten Gehirns, in welchen, nach Abtragung der inneren Kante des Gyrus cinguli, die Fortsetzung des Gyrus dentatus und des Gyrus fasciolaris nach oben-vorn am Splenium dargelegt ist. Man sieht sie hier in die Stria Lancisi lateralis direct übergehen, während sich die Stria medialis am hinteren-unteren Umfang des Spleniums ausbreitet. Doppelte Grösse.

Fig. 8 und 9. Zwei Präparate vom erwachsenen menschlichen Gehirn, welche hier aus der Monographie »Das Menschenhirn» zur Vergleichung wiedergegeben sind. Natürl. Grösse.

Für die Figuren dieser Tafel gemeinsam geltende Bezeichnungen.

c — Corpus callosum.
d — Fascia dentata (Gyrus dentatus).
x — Gyrus fasciolaris.
f — Fimbria und Fornix.
ar — Gyri Andreæ Retzii.
ar^1 — Fläche, welche *ar* nach hinten hin fortsetzt.
sm — Stria Lanc. medialis.
sl — Stria Lanc. lateralis.
lg — Limbus Giacomini.
l — Gyrus lunaris.

1

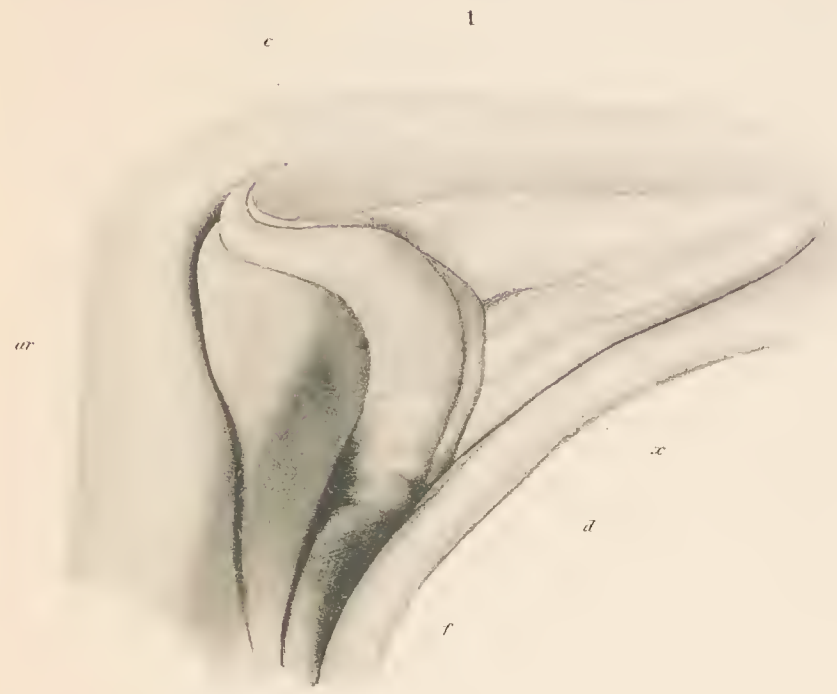

3

2

4

5

6

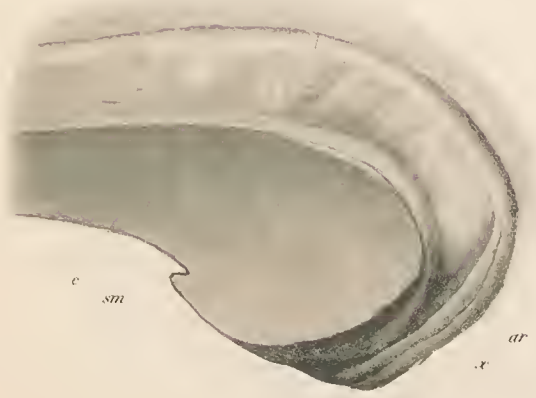

7

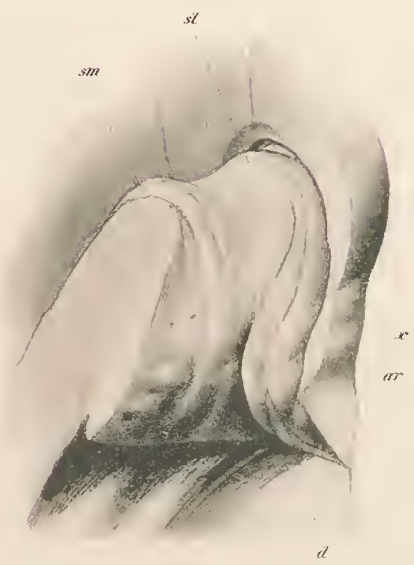

8

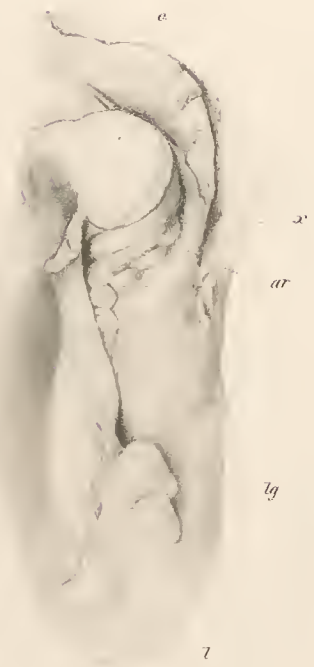

9

Gez. von Gust. Wennman

Lichtdr. von Gen. Stab. Lith. Anst. Stockholm

ZOBODAT - www.zobodat.at

Zoologisch-Botanische Datenbank/Zoological-Botanical Database

Digitale Literatur/Digital Literature

Zeitschrift/Journal: Biologische Untersuchungen

Jahr/Year: 1898

Band/Volume: NF_8

Autor(en)/Author(s): Retzius Gustaf Magnus

Artikel/Article: Zur Morphologie der Fascia Dentata udn ihrer Umgebungen 49-58