DER HERZBEUTEL

UND DIE

FASCIA ENDOTHORACICA.

VON

DR. HUBERT LUSCHKA,

PROFESSOR DER ANATOMIE IN TÜBINGEN.

(Mit 3 Tafeln.)

VORGELEGT IN DER SITZUNG DER MATHEMATISCH-NATURWISSENSCHAFTLICHEN CLASSE AM 12 NOVEMBER 1857.

Digitised by the Harvard University, Ernst Mayr Library of the Museum of Comparative Zoology (Cambridge, MA); Original Download from The Biodiversity Heritage Library http://www.biodiversitylibrary.org/; www.biologiezentrum.at

Von den Anatomen der Gegenwart ist auf die Beziehung dieser Gebilde zu einander bis jetzt nicht die mindeste Rücksicht genommen worden. Ja manche Zergliederer haben nicht einmal auch nur irgend welche Kenntniss von demjenigen Bestandtheile der Brust erlangt, welcher sich so leicht als innere Binde ihrer Wandung darlegen lässt. Und doch kann man ohne sie weder die Zusammensetzung des Herzbeutels, noch die Art seines Verbandes mit dem Zwerchfelle vollkommen begreifen. Überdies lassen sich einige pathologische Veränderungen nur dann genügend würdigen, wenn man genauere Aufschlüsse erstens über das Wesen der *Fascia endothoracica* an sich, und zweitens über ihr Verhalten zum Herzbeutel gewonnen haben wird. Das Verständniss dieser belangreichen Sache dürfte aber ganz besonders dadurch gefördert werden, dass wir einige Betrachtungen über den Herzbeutel und zwar über diejenigen Qualitäten desselben vorausschicken, welche bei dieser Gelegenheit in nähere Erwägung kommen müssen.

Es ist eine von Niemanden in Zweifel gezogene Thatsache, dass das sogenannte äussere oder parietale Blatt des Herzbeutels sich vom visceralen wesentlich dadurch unterscheidet, dass es an seiner Aussenseite durch ein fibröses, sehnenartig glänzendes Gewebe verstärkt wird. Darüber, welches die wahre Abkunft dieses Gewebes sei, und in welchem Zusammenhange es mit der Umgebung des Herzbeutels stehe, sind theils ganz irrthümliche, theils sehr unvollständige Angaben in der Literatur niedergelegt worden.

Ziemlich allgemein ist in früherer wie in neuerer Zeit die Vorstellung festgehalten worden: die fibröse Lamelle am parietalen Blatte des Herzbeutels rühre von dem Gewebe der sehnigen Mitte des Zwerchfelles her, und das ganze dieser zugekehrte Segment jenes Blattes hänge beim erwachsenen Menschen mit ihr auf's innigste zusammen. Dem reinsten und

schärfsten Ausdrucke für diese Meinung sind wir in der folgenden Bemerkung Xav. Bichat's [1]) begegnet: „*En bas (du pericarde) les fibres se continuent avec les fibres aponeurotiques du diaphragme, dont ils semblent être la production*". Aber auch andere, nicht weniger bedeutende Autoren sprechen sich in ähnlichem Sinne aus. Wenn wir es nicht unterlassen, einige weitere literatur-historische Mittheilungen zu machen, so soll damit nur angezeigt werden, wie wenig auch im Verlaufe der Zeit der wahre Sachverhalt erkannt worden ist. Die schon von J. Fried. Meckel [2]) vorgetragene Lehre, dass nämlich die Fasern, welche das äussere Blatt des Herzbeutels verstärken, von der mittleren Sehne des Zwerchfelles entspringen, wird von den meisten seiner Nachfolger ziemlich unverändert beibehalten. A. Lauth [3]) drückt sich etwas vorsichtiger und nicht ohne Zweifel über die Richtigkeit seiner Meinung aus, indem er bemerkt, dass jene Fasern ihren Ursprung von der sehnigen Ausbreitung des Zwerchfelles zu nehmen scheinen. Nach E. H. Weber [4]) beugen sich Fasern vom Zwerchfelle zu dem nicht an ihm angewachsenen Theil des Herzbeutels hinauf. Dieser ist nach dem genannten Autor durch Zellstoff und durch Sehnenfasern sehr fest mit dem *Centrum tendineum* des Zwerchfelles verwachsen. Fr. Arnold [5]) lehrt, jedoch ohne Angabe des Ursprunges der Sehnenfaserungdes Herzbeutels, dieses Organ sei nach unten sehr innig mit der oberen Fläche des Zwerchfelles, vorzüglich mit der sehnigen Mitte desselben, verwachsen. In Betreff des Verbandes zwischen Herzbeutel und Zwerchfell scheinen die meisten englischen Schriftsteller mit den über diesen Punkt mitgetheilten Angaben übereinzustimmen. In der *Cyclopaedia of anatomy* (II, S. 598) z. B. finde ich die Behauptung: „*The fibrous part of the pericardium adheres intimately to the upper surface of the cordiforme tendon of the diaphragme*". Durch Cruveilhier [6]) erfährt dieser Lehrsatz einige Beschränkung, indem dieser in vieler Hinsicht sehr genaue Beobachter anführt: „*L'adhérence du péricarde au diaphragme n'est intime qu'au niveau de la moitié antérieur de la circonférence de sa base, partout ailleurs la séparation est très-facile*". Durch die letztere Angabe wird eine Lehre theilweise wieder zur Geltung gebracht, welche zuerst durch Lieutaud [7]) begründet wurde, die übrigens fast ganz vergessen, und unter allen Umständen nicht nach allen Seiten hin genügend gewürdigt worden ist. Nach diesem geistvollen Forscher rührt weder das fibröse Gewebe am äusseren Blatte des Herzbeutels ausschliesslich von dem *Centrum tendineum* des Zwerchfelles her, noch zeigt dieses Organ, mit Ausnahme des vorderen Randes seiner Basis, mit der Sehnensubstanz des Diaphragma eine innige Verbindung. Wir werden die Anschauungsweise Lieutaud's aber erst dann dem Verständnisse näher bringen können, und daran die Ergebnisse eigener Beobachtungen knüpfen, wenn wir die Beschaffenheit und die Anordnung der inneren Brustbinde dargelegt haben. Wir müssen aber nicht allein dieses Gebilde für sich und in Rücksicht auf den Herzbeutel kennen lernen, sondern noch andere fibröse Bestandtheile der Brust, eine Art von Bänder des Herzbeutels — die *Ligamenta sterno-pericardiaca* in Betrachtung ziehen, da auch sie wichtige Quellen des Gewebes der fibrösen Lamelle des Pericardium sind, und daher schon in dieser Hinsicht in einiger Beziehung zu jener Binde stehen.

---

[1]) Xavier Bichat, *Traité d'anatomie descriptive. Tome IV, p. 79. Paris 1819.*

[2]) Joh. Fr. Meckel, Handbuch der menschlichen Anatomie. Bd. III, S. 42. Halle 1817.

[3]) Alex. Lauth, Neues Handbuch der praktischen Anatomie. Bd. I S. 478. Stuttgart 1835.

[4]) Fried. Hildebrandt's Handbuch d. Anatomie d. Menschen. Bd. III, S. 133. Stuttgart 1833.

[5]) Fried. Arnold, Handbuch der Anatomie des Menschen. Bd. II, S. 418. Freiburg i. B. 1847.

[6]) J. Cruveilhier, *Traité d'anatomie descriptive. Trois. Édit. Tome II, p. 555. Paris 1851.*

[7]) *Observations anatomiques sur le coeur. Premier mémoir. Histoire de l'académie royale des sciences 1752. p. 252.*

Digitized by the Harvard University, Ernst Mayr Library of the Museum of Comparative Zoology (Cambridge, MA); Original Download from The Biodiversity Heritage Library http://www.biodiversitylibrary.org/; www.biologiezentrum.at

1. Die Fascia endothoracica an sich.

Mit diesem Namen hat Hyrtl[1]) diejenige Binde der Brustwand belegt, welche mit der *Fascia transversa abdominis* vergleichbar, an der Aussenseite der *Pleura parietalis*, wie jene am Bauchfelle, angebracht ist. Hyrtl fasste seine Ansicht über dieses Gebilde in folgenden Worten zusammen: „Der äussere Ballen der Pleura ruht unten auf dem Zwerchfelle, und ist an dieses, so wie an die innere Oberfläche der Brustwand durch kurzes Zellgewebe angeheftet, welches sich gegen die Wirbelsäule zu als besondere Schicht entwickelt und festere Textur annimmt". Denjenigen Abschnitt dieser Binde, welcher dem Zwerchfelle angehört, hat schon Lieutaud[2]) gekannt und angeführt als „*Expansion aponévrotique, qui recouvre sous la plèvre la partie charnue du diaphragme, qui peut être considérée comme la membrane propre de ce muscle*". Von diesen Beobachtern, den einzigen, welche die in Rede stehende Binde bisher zum Gegenstande der Untersuchung gemacht haben, ist nichts darüber angemerkt worden, ob das Gewebe derselben von gewissen Punkten aus verstärkt und sie an diesen gleichsam angeheftet werde, oder ob man in dieser Fascie nicht vielmehr nur ein stellenweise dichteres und membranös gewordenes, subseröses Zellgewebe zu erkennen habe. Dafür möchte allerdings das früheste Kindesalter sprechen, in welchem nirgends nach aussen von der Pleura weder ein festeres fibröses Gewebe noch Stellen angetroffen werden, welche mit Bestimmtheit als spätere Ausgangspunkte eines solchen erkannt werden. Beim erwachsenen Menschen dagegen, welchen wir den nachfolgenden Betrachtungen zu Grunde legen, werden wir uns von der organologischen Selbstständigkeit dieser Binde nicht minder überzeugen, als von der Existenz z. B. der *Fascia transversa* in dem Sinne, welchen man für diese und ähnliche membranöse Gebilde festzuhalten gewohnt ist.

Die *Fascia endothoracica* folgt im Wesentlichen dem Zuge des parietalen Blattes der Pleura, hat jedoch insofern einen etwas grösseren Verbreitungsbezirk, als sie auch diejenigen Regionen der Brustwand überzieht, welche von der Pleura nicht berührt werden, also insbesondere die Stelle des Zwerchfelles vor und hinter dem Herzbeutel, zum Theil auch diejenige Seite des Brustbeines und der Wirbelsäule, welche an der Begrenzung des Mittelfellraumes interessirt sind. Es wird sich in Betreff der letzteren Localitäten die in mehrfacher Hinsicht wichtige Thatsache ergeben, dass das Gewebe jener Binde sich hier in fibröse Stränge sondert, welchen, als Haltbändern des Herzbeutels und der *Aorta thorac. descendens*, eine besondere functionelle Bedeutung wohl zukommen mag. Es bestehen hinsichtlich der Stärke dieser Binde Unterschiede, die durch Individualität und durch das Alter begründet sind. Im Allgemeinen lässt sich bemerken, dass in den späteren Lebensjahren die Dicke und die fibröse Beschaffenheit auffallender sind als in früherer Zeit. Wohl zu beachten ist es, dass dieselbe, *ceteris paribus*, nicht an allen Abschnitten der Brust gleichförmig ausgebildet ist, sondern in der Regel in der Nähe der Wirbelsäule, so wie hart über dem Ursprunge des Rippentheiles und an der vor dem Herzbeutel befindlichen Partie des Zwerchfelles am stärksten und von deutlich fibrösem Aussehen gefunden wird. Als pathologische Veränderung kommt bisweilen in grösserem oder kleinerem Bezirke eine ausgezeichnete Verdickung und Verdichtung dieser Membran vor, und zwar nicht selten ohne entsprechende Anomalie

[1]) Jos. Hyrtl, Lehrbuch der Anatomie des Menschen. S. 183. Prag 1846.
[2]) A. a. O.

der Pleura, öfter aber auch in der Art, dass die letztere Haut in sehr innige, eine Isolirung kaum gestattende Verbindung getreten ist. In einem Falle habe ich kürzlich an der Rippenwand des Thorax unter dem Brustfell eine circa thalergrosse, feste, mehrfach ausgezackte Platte gefunden, welche sich als echte im daselbst verdickten Gewebe der *Fascia endothoracica* entstandene Knochensubstanz ausgewiesen hat.

Es gewährt ein mehrfaches Interesse die verschiedenen Abschnitte der inneren Brustbinde mit Rücksicht auf ihren Zusammenhang mit der Nachbarschaft und auf die Punkte zu untersuchen, von welchen aus die Vermehrung und die Verstärkung ihres Gewebes stattfindet.

Der dem Rippentheile der Brustwand angehörige Abschnitt jener Binde entspricht dem Umfange der *Pleura costalis* nicht genau, sondern hat einen etwas grösseren Verbreitungsbezirk als diese. Nach oben folgt sie ganz und gar dem Zuge derselben, insoweit sie sich über die erste Rippe hinauserstreckt. Die von allen Seiten, namentlich von der hinteren Brustwand über der Spitze des Pleurasackes zusammenfliessenden fibrösen Bündel schützen das letztere Organ einigermassen gegen die auf ihm gelagerten Gebilde, und sichern zugleich durch schwächere oder stärkere Adhärenzen die Lage derselben, insbesondere jene der Schlüsselbeinarterie. Nach vorne begibt sich die innere Brustbinde bis hinter das Sternum, wo sie an der unteren Grenze des Handgriffes mit dem mittleren Blatte der Halsfascie in Continuität tritt. Eine bedeutende Dicke besitzt die Binde während ihres Verlaufes hinter den *Vasa mammaria* bis zu der Stelle, von welcher an diese Gefässe vor den *Musc. triangularis sterni* zu liegen kommen. Der diesen Muskel überziehende Theil der Binde ist ausnehmend dünn, und überdies mit seinem sehnigen Ursprunge so fest verwachsen, dass es nur schwer gelingt, ihre Ablösung in grösserem Umfange auszuführen.

Indem sich die *Fascia endothoracica* von beiden Seiten her bis hinter das Sternum begibt, kommt sie neben dem linken Rande desselben von der Insertion des Knorpels der vierten Rippe an in einer nach abwärts allmählich bis zu zwei Querfingern zunehmenden Breite, also zum Theil im Bezirke der sogenannten Herzleerheit, mit der Pleura in gar keine Berührung, während dies rechts in der Regel von der Sternalinsertion der zweiten Rippe in der ganzen Länge des Brustbeinkörpers und bis über die Mittellinie desselben hinaus der Fall ist. Es gibt aber auch hiervon, und zwar innerhalb des Breitegrades der Gesundheit, eine Ausnahme, deren Betrachtung wir die Angabe des gewöhnlichen Verhältnisses vorausschicken.

Über die Lage des vorderen Randes der rechten Lunge und beziehungsweise des rechten Mittelfelles herrscht unter den Lehrern und Schriftstellern keine vollkommene Übereinstimmung. Nach dem Zeugnisse derjenigen, welche die obschwebende Frage auf Grundlage exacter Untersuchung durch die Percussion[1]) entschieden haben, entspricht derselbe dem linken Rande des Brustbeines.

In vollkommenem Einklange hiermit steht nach den von den Anatomen gewonnenen Resultaten eigentlich nur die von Joh. Fr. Meckel[2]) gemachte Angabe, vorausgesetzt, dass dieselbe, was jedoch keineswegs ausdrücklich bemerkt worden ist, sich auf die Regel bezieht. Meckel erledigt diese ganze Sache, indem er anführt: das rechte vordere Mittelfell hefte sich

[1]) J. Fr. Conradi, Über die Lage und Grösse der Brustorgane etc. beim gesunden Manne und ihre Bestimmung durch die Percussion. Giessen 1848. S. 20.

[2]) Joh. Fried. Meckel, Handbuch der menschlichen Anatomie. Bd. IV, S. 122.

mit seinem vorderen Rande an den linken Rand des Brustbeines. Schon A. W. Otto[1]), welcher offenbar in Rücksicht auf diesen Punkt viel genauere und specielle Untersuchungen angestellt hat, macht dagegen in folgender Art entschiedene Einwendung: „Es wird gemeiniglich gesagt, dass der rechte Lungensack sich vorn bis zum linken Rande des Brustbeines erstrecke und daher um die ganze Breite des Brustbeines grösser als der linke sei; dies ist jedoch nicht richtig. Der rechte Brusthautsack schreitet mit seinem vorderen Rande vor dem oberen Theile des Herzbeutels und hinter der Mitte des Brustbeines allmählich bis zum linken Brustbeinrande hinüber, nach unten aber, wo der Herzbeutel breiter wird, wieder bis zur Mitte des Brustbeines, ja bis zu dessen rechtem Rande zurückweichend. Th. Krause[2]) spricht sich dahin aus, dass das rechte Blatt des Mittelfelles mit seinem vorderen Rande unten hinter der Mitte des *Corpus sterni*, und selbst hinter dem linken Rande desselben angewachsen sei; auch Hyrtl[3]) bemerkt: das rechte Mittelfell gehe hinter der Mitte des Sternum, zuweilen selbst am linken Sternalrande herab. Fr. Sibson[4]) gibt über diesen praktisch belangreichen Gegenstand, indem er, sonderbar genug, behauptet mit Conradi völlig übereinzustimmen, folgende Äusserung ab: „*The inner edge of the right lung descends from the point of divergence behind the middle of the sternum, a little nearer of its left margin, and ends in the lower edge of the lung just above the lower extremity of the sternum*“. Gestützt auf eine nicht gering Anzahl eigener Untersuchungen habe auch ich[5]) es schliesslich für die Regel erklärt, dass der vordere Rand der rechten Lunge in die linke Hälfte des Brustraumes hinüber greife, und meist entlang dem linken Drittel des Sternum herablaufe. Ich habe es aber auch nicht unterlassen zu bemerken, dass der vordere Rand der rechten Lunge bisweilen selbst entlang dem linken Sternalrande herablaufe. Aus den selbstständigen Untersuchungen der meisten Anatomen geht es hervor, dass das was durch die Percussion als Regel gefunden wird, in dieser Beziehung unter allen Umständen als die, wenn auch nicht selten vorkommende, Ausnahme zu betrachten ist.

Dieser Widerspruch lässt sich jedoch keineswegs auf die anatomische Grundlage zurückführen, sonst müsste bei dem unbestreitbaren individuellen Wechsel der Lage des vorderen Randes der rechten Lunge die Percussion immerhin auch Fälle nachweisen, welche mit dem bezeichneten gewöhnlichen anatomischen Befunde in Einklang zu bringen wären, indessen doch stets bei normalem Zustande der Lungen, in der ganzen Breite des Sternum ein sonorer Percussionsschall wahrgenommen wird. Diesen kann man in der Mitte der oberen Grenze des Brustbeines, hinter welcher Stelle durchaus keine Lungensubstanz befindlich ist, sondern die vor der Luftröhre liegenden Gefässstämme — *Vena innominata sinistra*, Convexität des Aortabogens, *Truncus anonymus* — angetroffen werden, nicht weniger hervorbringen, als in der ganzen Breite des unteren Endes vom *Corpus sterni*. Dieses Paradoxon lässt sich, wie Dr. C. Schweigger[6]) gewiss mit vollem Rechte bemerkt, nur daraus erklären, dass die auf das Sternum ausgeübte Percussionserschütterung sich nicht auf die percutirte Stelle beschränkt, sondern sich über einen grösseren oder kleineren Theil des Sternums ausbreitet.

---

[1]) A. W. Otto, Von der Lage der Organe in der Brusthöhle. Breslau 1829. S. 15.

[2]) C. Fr. Th. Krause, Handbuch der menschlichen Anatomie. Hannover 1843. S. 484.

[3]) Jos. Hyrtl, Lehrb. d. Anatomie des Menschen. Prag 1846. S. 484.

[4]) Francis Sibson, *Medical anatomy, Second Edit. Fasc. I.*

[5]) Hub. Luschka, Die Brustorgane des Menschen in ihrer Lage. Tübingen 1857. Erklärung zu Taf. I.

[6]) Vgl. Göschen's deutsche Klinik. 1857. S. 241.

Das Hinüberschreiten des vordern Randes der rechten Lunge an die ganze Höhe des linken Randes vom Brustbeinkörper ist jedoch nicht die einzige Abweichung von der Regel. Es kommt nämlich, wie ich aus eigener Erfahrung weiss, nicht so gar selten vor, dass das Rippenfell der rechten Seite das Brustbein gar nicht erreicht, sondern in einiger, meist nur eine Daumenbreite betragender Entfernung von dessen rechtem Rande sich in das bezügliche Mittelfellblatt zurückschlägt. Bisweilen ist die vordere Grenze des rechten Rippenfelles vom Brustbeine so weit entfernt, dass die *Vasa mammaria*, wenigstens von der zweiten Rippe an, mit ihr in gar keine Beziehung kommen, sondern vom Brustraume aus nur durch die *Fascia endothoracica* und nach unten durch den *Musc. triangularis sterni* bedeckt werden. Diese Sache hat überdies insofern ein nicht geringes praktisches Interesse, als unter diesen Verhältnissen neben dem rechten Sternalrande gesetzte penetrirende Wunden den Pleurasack nicht eröffnen, während daselbst in gewöhnlichen Fällen nicht allein dieser getroffen, sondern auch die Lunge verletzt würde.

Von dem Sternalende des Knorpels der vierten Rippe an divergirt die linke Pleura regelmässig so, dass in der Höhe der Sternalinsertion der 5., 6., 7. Rippe, neben dem linken Rande des Brustbeines in wechselnder Breite keine Pleura, sondern nur *Fascia endothoracica* angetroffen wird.

Nach hinten geht die innere Brustbinde zum grössten Theile schliesslich in einen Zellstoff über, welcher die Aorta und das Speiserohr umlagert und ihre räumlichen Beziehungen zu einander, so wie zur Wirbelsäule sichert. Ganz gewöhnlich begegnet man einzelnen stärkeren, fibrösen, wahrhaft bandartigen Faserzügen, welche aus dem Gewebe der *Fascia endothoracica* hervorgehen und sich da und dort in die Adventitia der Aorta verlieren. Bisweilen haben solche Bänder der Aorta aber auch einen mehr selbstständigen Ursprung und erweisen sich so sehr als scharf abgegrenzte Bildungen, dass es sich schon verlohnt ihnen eine weitere Aufmerksamkeit zuzuwenden. Ich will der Betrachtung dieser ligamentösen Bestandtheile der Brust einen Fall zu Grunde legen, in welchem sich dieselben in ausgezeichneter Schönheit und Mächtigkeit vorfanden, so dass sie das Interesse sachkundiger Männer in hohem Grade in Anspruch genommen haben (vgl. Taf. III).

Zur Untersuchung dieses Gegenstandes habe ich eine männliche wassersüchtige Leiche gewählt, bei welcher alle fascienartigen Bestandtheile des Körpers eine eminent fibröse Beschaffenheit zeigten. Die Brust wurde von der Rückenseite her so geöffnet, dass man eine genügende Ansicht der am linken Umfange der Wirbelsäule herablaufenden Organe gewinnen konnte. In einer förderlichen Weise war dies aber erst dann möglich, nachdem man die in der Höhle des Pleurasackes an ihrer Wurzel abgetrennte Lunge entfernt hatte. Jetzt wurde die Pleura, d. h. das linke Mittelfell, sorgfältig von der Wirbelsäule, von der Aorta und dem Speiserohr bis in die Ebene der Lungenwurzel losgelöst und sammt den mit ihr in Beziehung gewesenen Weichtheilen nach aussen hingezogen. Bald machte sich ein sehnenartig glänzendes fibröses Band (*g*) bemerklich, welches vom Körper des siebenten Brustwirbels aus in schiefer Richtung herab zum linken Umfange der Aorta verlief. Das platte 0·4 Centim. breite, 2·5 Centimeter lange Band trat links aus der Faserung des *Ligamentum longitud. antic.* hervor und strahlte fächerartig in zahllose Bündel aus, welche grösstentheils die Aorta schleuderähnlich umfassten, zum kleineren Theile ihrem linken Umfange entlang nach abwärts verliefen, um sich wie die anderen endlich in dem Gewebe der Adventitia zu verlieren. Ausser diesem sehr starken Haltbande der Aorta fand ich noch zwei viel kleinere, schmälere, aber nicht minder

sehnenartig glänzende Bändchen (*h h*), welche aus der Substanz des *Lig. longitud. antic.* am Körper des vierten Brustwirbels ausgingen und sich da in die Zellhaut des Gefässes verloren, wo sein Bogen im Begriffe ist, in die *Aorta descendens thoracica* überzugehen.

Bei Gelegenheit dieser Nachforschungen, welche mich stets in den Bezirk jener von Hyrtl[1]) entdeckten, aber nur von wenigen Anatomen aus eigener Anschauung erkannten, von manchen ohne zureichenden Grund angezweifelten Muskeln führten, habe ich es nicht versäumt, mein Augenmerk auch auf diesen Gegenstand zu richten. Die *Musc. broncho-* und *pleuro-oesophageus* habe ich öfters und zwar immer beisammen angetroffen. Sie bestehen aus platten Bündeln ausschliesslich organischer Muskelfasern, die sich jedoch nicht in spindelförmige Elemente, sondern nur in bandartige mit stäbchenförmigen Kernen versehene blasse Streifen zerlegen lassen. Die Bündel sind durch ein an elastischen Fibrillen überaus reiches Bindegewebe vereinigt, welches auch ihre Anheftung an den Bronchus und an die Pleura vermittelt. Der *Musc. broncho-oesophageus* (*k*) ist stets der schwächere, meist nur 2, höchstens 3 Millim. breite, 1 Centim. lange Muskel und entspringt mit 3 bis 4 aus einander gespreizten Bündeln aus der hintern Wand des linken Bronchus; er zieht in schiefer Richtung nach links herab und setzt sich in die Längsfaserschichte des linken Umfanges der Speiseröhre fort. Der *Musc. pleuro-oesophageus* (*i*) ist 2 Centim. lang und in seinem mittleren Abschnitte 5 Millimeter breit. Sein Ursprung liegt zwei Querfinger breit nach unten von dem des vorigen Muskels und geschieht mit mehreren pinselartig aus einander weichenden Bündeln von der an den Körper des 6. oder 7. Brustwirbels angelötheten Fläche des linken Rippenfelles. Der Muskel verläuft über den linken Umfang der Aorta und senkt sich, um das Doppelte verbreitert, in die Längsfaserung des hinteren Umfanges der Speiseröhre ein. Die einen Bündel dieses Muskels ziehen in der Richtung nach oben, die anderen nach unten, die mittleren dagegen setzen sich entsprechend der Ringfaserschichte, die Längsmuskeln durchbrechend, in die Tiefe fort.

Der Rippentheil der *Fascia endothoracica* erhält von verschiedenen Seiten her regelmässig eine Anzahl von Verstärkungsbündeln. Die einen derselben entspringen selbstständig vom seitlichen Umfange der Wirbelsäule als sehnenähnlich glänzende, bandartige Zacken (*e*), welche in die der Brustwand zugekehrte Fläche der Binde ausstrahlen; die anderen sind Fortsetzungen der hinteren Sehnensubstanz des queren Bauchmuskels. Es sind dies nämlich jene Sehnenbündel des *Musc. transvers. abd.*, welche mit den an der vorderen Grenze der drei untersten Intercostalräume angebrachten, dem Ursprunge der *Pars intercostalis* des Zwerchfelles dienenden fibrösen Bögen in Beziehung stehen. Sie treten zum grössten Theile über deren äussere Fläche hinweg und durchsetzen nur zum kleineren Theile die Bündel derselben. Alle aber gelangen schliesslich an die äussere Fläche des Rippenfelles, um sich allmählich in das Gewebe der inneren Brustbinde zu verlieren.

Derjenige Abschnitt der *Fascia endothoracica*, welcher der convexen vom Herzbeutel nicht eingenommenen Fläche des Zwerchfelles zukommt und sich zu ihm als *Fascia diaphragmatica superior* in ähnlicher Weise verhält, wie die quere Bauchbinde als *Fascia diaphragmatica inferior* zu seiner concaven Fläche, wird grösstentheils von der Pleura bedeckt; an den dieser Haut entbehrenden Stellen des Diaphragma aber wird er von einem lockeren, mitunter

[1]) Vgl. Zeitschrift d. k. k. Gesellschaft d. Ärzte zu Wien. Wien 1844.

Digitised by the Harvard University, Ernst Mayr Library of the Museum of Comparative Zoology (Cambridge, MA); Original Download from The Biodiversity Heritage Library http://www.biodiversitylibrary.org/; www.biologiezentrum.at

an Fett sehr reichen Zellstoffe überlagert. Das Gewebe dieser Binde ist theils eine unmittelbare Fortsetzung des Rippenabschnittes, theils mit einer wechselnden Anzahl von Bündeln selbstständig entsprungen. Es geht nämlich sowohl von der inneren Seite der Knorpel und Knochen unmittelbar über dem Ursprunge der *Pars costalis diaphragmatis* aus, als auch von der hinteren Fläche des Schwertfortsatzes und dem seitlichen Umfange des Endes der Brustwirbelsäule. Diese Binde des Zwerchfelles bildet den hauptsächlichen Verschluss jener dreiseitigen Lücken, von welchen jederseits die eine zwischen *Pars sternalis* und *costalis*, die andere zwischen *Pars costalis* und *lumbalis* gelegen ist. Bei manchen Zwerchfellshernien, zumal jenen, welche die letztere Stelle zu ihrer Pforte haben, müssen die Qualitäten dieser zur Bildung des Bruchsackes verwendeten Membran, die im Verlaufe der Zeit hierbei mannigfaltige Veränderungen erfahren kann, in besondere Betrachtung gezogen werden. Am Fleische des Zwerchfelles haftet die Binde durch Vermittlung einer nur dünnen Schichte straffen Bindegewebes. Eine sehr bemerkenswerthe, bei einiger Sorgfalt der Präparation leicht zu constatirende Thatsache ist es, dass manche Muskelbündelchen des Zwerchfelles, anstatt im *Centrum tendineum* sehnig zu endigen, schon viel früher in kurze, dünne, platte Sehnenfädchen übergehen, welche in das Gewebe jener Binde ausstrahlen. Um diese Sache genau prüfen zu können, ist es nöthig das Präparat einige Zeit, nachdem es in Wasser ausgezogen worden ist, in verdünnten Weingeist zu legen, wodurch eine scharfe Sonderung aller Bestandtheile möglich gemacht wird. Die Endigung von Zwerchfellfleisch in der *Fascia diaphr.* habe ich zu wiederholten Malen im grösseren Massstabe wahrgenommen. Es hatte nämlich diese Binde in mehreren von mir untersuchten Fällen unter Anderem ihren Ursprung vom seitlichen Umfange des ersten Lendenwirbels mit einem fingerbreiten, sehnenartig glänzenden Zipfel genommen. Über diesen war der äussere Schenkel vom Lendentheile des Zwerchfelles schief nach aufwärts-auswärts hinweggezogen. Kurz vor der flächenhaften Ausbreitung jenes Zipfels in die Binde inserirte daran das unterste, zollbreite Rippenfascikel des Zwerchfelles, nachdem es unter einem mit der Convexität aufwärts gekehrten Bogen über die ganze 12. Rippe hinweggezogen war. Ein kleiner Theil der Faserung der *Fascia endothoracica* geht ohne Ausnahme in das Gewebe des *Centrum tendineum* über, der grösste Theil aber tritt in eine sehr merkwürdige Beziehung zum Herzbeutel.

2. Die Fascia endothoracica in ihrer Beziehung zum Herzbeutel.

Bei fast allen Säugethieren ist der Herzbeutel gar nicht mit dem Zwerchfelle verwachsen; er steht überhaupt mit diesem in keiner directen Berührung, sondern zwischen beide ist eine, einen Lungenlappen einschliessende Verlängerung des rechten Pleurasackes eingeschoben. Man möchte darnach glauben, das Pericardium stehe hier mit der Brustwand in keiner anderen Verbindung und werde dasselbe in seiner Lage durch nichts Anderes gesichert als durch seinen Zusammenhang mit dem wandständigen Brustfelle. Dies ist jedoch nicht der Fall, vielmehr ist das der Spitze des Herzens entsprechende Segment vom parietalen Blatte des Pericardium durch ein Band an die hintere Fläche vom unteren Ende des *Corpus sterni* angeheftet. Dieses *Ligamentum sterno-pericardiacum*, welches ich besonders beim Hund untersucht habe, wirkt ohne Zweifel in hohem Grade bestimmend auf die Lage des Herzbeutels ein; es gewährt als Prototyp einer Formation, der wir auch beim Menschen begegnen werden, ein sehr bedeutendes morphologisches und physiologisches Interesse. Bei einem grösseren

Wachtelhunde, dessen Brustorgane ich soeben vor Augen habe, ist das Band 2·8 Centim. lang, 0·5 Centim. breit; seine Grundlage ist ein an breiten elastischen Fasern sehr reiches Gewebe, welches umschlossen ist von einer aus dem Zusammenfluss von *Pleura costalis* und *diaphragmatica* entstandenen Scheide, die mit einer verhältnissmässig breiten Basis dem Brustbeine zugekehrt ist.

Beim Menschen und bei den Orangs ist das *Centrum tendineum* des Zwerchfelles nicht frei, sondern auf ihm ruht die Basis des Herzbeutels, aber keineswegs, wie dies fast allgemein irrthümlich gelehrt wird, mit jener in ihrer ganzen Ausdehnung, sondern nur in einem beschränkten Umfange fest verwachsen. Eine innige, der Ablösung ein bedeutendes Hinderniss entgegensetzende Adhärenz des Herzbeutels findet in Wahrheit nur dem vorderen Rande seiner Basis entlang Statt. Ist dieselbe überwunden, dann vermag man auch bei dem erwachsenen Menschen das Pericardium ohne irgend welche Gefährdung seiner Wand in kürzester Zeit loszuschälen. An ihrer übrigen Circumferenz, namentlich an ihrer linken auf die Musculatur des Zwerchfelles übergreifenden Seite ist die Basis, d. h. die der planen Fläche des Herzens entsprechende Partie des Pericardium um Vieles lockerer, stellenweise so lose mit dem Zwerchfelle verbunden, dass man die Ablösung selbst ohne Messer auszuführen vermag. Bei der Präparation von der Höhle des Herzbeutels aus überzeugt man sich sofort, dass sein mit dem Zwerchfelle in Verbindung stehender Abschnitt sich bis gegen den vorderen Rand des *Centrum tendineum* einigermassen verschieben und nach der Herstellung eines Kreuzschnittes mit der allergrössten Leichtigkeit bis zu jener Grenze ablösen lässt. Man erkennt dabei, dass der lockere Verband durch einen weichen, in der Regel nur wenig Fett einschliessenden Zellstoff bewerkstelligt wird. Bisweilen findet man aber auch eine grössere Menge Fett, so dass der auf dem *Centrum tendineum* liegende Theil des Herzbeutels stellenweise hügelartig in dessen Cavum hineinragt. Dass unter Umständen auch Wasseransammlungen in diesem Zellstoffe Platz greifen und dadurch die Lage und die Function des Herzens beeinträchtigen können, lässt sich nicht im mindesten in Zweifel ziehen. Bei einem an Anasarka gestorbenen Manne hat A. Portal[1]) hier in der That eine Ansammlung von Wasser gefunden, welches unter Umständen gewiss auch als Ergebniss eines auf den Bezirk der Basis des Herzbeutels beschränkten Leidens angetroffen wird.

Das fibröse Gewebe, welches den Verband des Herzbeutels mit dem Zwerchfelle vermittelt, rührt nur zum kleinsten Theile vom *Centrum tendineum* her, und zwar ist es nur der vordere Rand des letzteren, so wie der Rand des *Foramen quadrilaterum*, welche eine Anzahl von Sehnenbündeln an das parietale Blatt des Herzbeutels entsenden. Die Bündelchen strahlen sowohl über die convexe als auch über die plane Seite des Pericardium aus. Eine etwas einlässlichere Betrachtung erheischt das Verhalten des Herzbeutels zur *Cava inferior thoracica* und zum Rande der ihrem Durchtritte dienenden Lücke des Zwerchfelles. Das im Brustraume liegende Stück der unteren Hohlader hat an seinem vorderen Umfange eine Länge von 2 Centim., am hinteren von 4·5 Centim., am seitlichen von 2·8 Centim. Dasselbe ist vom visceralen Blatte des Herzbeutels nicht in seiner ganzen Länge umhüllt, sondern es ragen nur zwei Drittel in das *Cavum pericardii* hinein. Dabei geschieht die Umhüllung so, dass in der Medianlinie der hinteren Seite jener Ader das viscerale Blatt unter Bildung einer senkrecht

---

[1]) Antoine Portal, *Cours d'anatomie médicale. Paris 1803. Tome III, p. 5.*

stehenden, das Umgreifen des Gefässes hindernden Duplicatur in das parietale übergeht. Das einer unmittelbaren serösen Umkleidung entbehrende Drittel der Ader zeigt die Einmündungen von zwei bis drei *Venae diaphragmaticae*, ist von lockerem fetthaltigem Zellstoffe, so wie von bogigen sehr dünn gewordenen Sehnenbündelchen, welche sich allmählich in der Adventitia verlieren, mehr oder weniger reichlich umzogen. Über dieses so umgebene Gefässstück tritt das parietale Blatt des Herzbeutels auf das Zwerchfell herab. Im Umfange des *Foramen quadrilaterum* ziehen zum Pericard mehrere, meist sehr unscheinbare Sehnenbündelchen, welche hier nicht sowohl einen innigen Verband, als vielmehr das rechte Lagerungsverhältniss der Theile zu einander zu bewirken haben. Auf der linken Seite fand ich schon öfters ein stärkeres, durchschnittlich 6 Millim. langes, 2 Millim. dickes, aus dem Zusammenfluss mehrerer Faserzüge des *Centrum tendin.* hervorgegangenes Bündel, welches 5 Millim. nach aussen von der Hohlader sich an der dem Zwerchfelle zugekehrten Seite in das Gewebe des Herzbeutels einsenkte.

Der grösste Theil des Gewebes der äusseren sogenannten fibrösen Lamelle am parietalen Blatte des Herzbeutels stellt eine Fortsetzung der *Fascia endothoracica* dar, welche man füglich mit Rücksicht auf die schon längst eingebürgerte Bezeichnung der das Pericardium seitlich überdeckenden Pleura, „*Fascia pericardiaca*“ nennen könnte. Im ganzen Umfange der Basis des Herzbeutels setzt sich die innere Brustbinde auf die Aussenseite dieses Organes fort. An den meisten Stellen, insbesondere seitlich, geschieht diese Fortsetzung insofern in einer weniger augenfälligen Weise, als die Sonderung des Gewebes der Membran in schärfer ausgeprägte, fibröse Bündel daselbst in viel geringerem Masse stattfindet. Am vorderen Rande dagegen, zumal da, wo der Herzbeutel mit der Pleura nicht in Berührung kommt, machen sich beim erwachsenen Menschen zahllose sehnenartig glänzende $^1/_2$ bis 2 Linien breite platte Bündelchen bemerklich (Taf. II, *ff*), die sich aus der übrigen gleichartigeren Substanz jener Binde erheben und in longitudinaler Richtung über die vordere Seite des Pericardium ausstrahlen. Aber nicht alle an den Herzbeutel gelangende Substanz der *Fascia endothoracica* breitet sich über dessen convexer Oberfläche aus, sondern eine nicht ganz unbedeutende Portion derselben tritt auch an seine untere, dem Zwerchfelle zugekehrte plane Seite. Es findet, wenn man sich so ausdrücken will, entlang dem Rande der Basis des Pericardium eine Art von Spaltung der *Fascia diaphragmatica* in zwei Blätter Statt, welche den Herzbeutel gewissermassen zwischen sich fassen. Dieses Verhalten ist schon von Lieutaud erkannt und in folgender Art beschrieben worden: „*L'expansion aponéurotique, qui recouvre la partie charnue du diaphragme paraît se diviser en rencontrant le bord du péricard en deux feuillets, dont l'extérieur monte sur la face convexe de ce sac, et l'intérieur se répand sur la face plate.*“ Am vorderen Rande des *Centrum tendineum*, also da, wo die festeste Anheftung des Herzbeutels besteht, findet überdies ein Faseraustausch in der Weise Statt, dass einzelne Bündelchen der Fascie in das Gewebe der sehnigen Mitte des Zwerchfelles, andere dagegen aus der letzteren an das Pericardium treten. Diese Anordnung, welche in Wahrheit eine Art von Nath darstellt, trägt nicht wenig zu jener innigen Verbindung des Pericardium in dem genannten Bezirke bei. Sie zeigt sich in der Regel um so fester, je älter der Mensch ist, während beim Fötus, wie schon von Haller[1]) angemerkt wurde, und noch beim Neugeborenen

[1]) Albert v. Haller. *Elementa physiologiae corporis humani. Lausanae 1757. Tom. I, p. 267.*

die Anheftung durch einen verhältnissmässig laxen Zellstoff geschieht. An der hinteren Seite gelangen in der Umgebung des *Foramen quadrilaterum* stets einige stärkere, deutlich fibröse Bündel aus der Fascia zum Herzbeutel, dessgleichen treten mehrere Fascikel desjenigen Theiles jener Binde an das Pericard, welcher die Speiseröhre mit dem Zwerchfelle in Verbindung bringt und eine kürzere oder längere Strecke an ihr in die Höhe steigt.

Die in der beschriebenen Weise entstandene, das äussere Blatt des Herzbeutels verstärkende fibröse Schichte besteht aus platten, sehr schmalen, vorzugsweise longitudinal verlaufenden sehnenartig glänzenden Bündelchen. Diese liegen jedoch nicht parallel neben einander, sondern verbinden und trennen sich abwechselnd in der Art, dass es zur Bildung eines Maschenwerkes kommt, dessen Räume längliche meist sehr schmale Spalten darstellen. Breitere von Fett erfüllte Maschenräume sind besonders da sehr auffallend, wo das fibröse Gewebe, in Bündel gesondert, eben erst im Begriffe ist von der Oberfläche des Zwerchfelles an die vordere Seite des Pericardium hinaufzusteigen. An einigen Stellen, namentlich um den Eintritt der *Venae pulmononales* in den Herzbeutel, nehmen diese fibrösen Bündel einen exquisit bogenförmigen Verlauf an und sind mitunter daselbst auffallend stark ausgeprägt. Da, wo sich an der obern Grenze des Pericardium sein parietales Blatt in das viscerale umschlägt, verlassen jene Bündel das erstere und treten an die Wände der grossen Gefässstämme, um sich allmählich in deren *Tunica adventitia* zu verlieren. Besonders reichlich findet dieser Übergang des Gewebes auf den Bogen der Aorta Statt, an dessen vorderer Seite sich fast regelmässig eine Anzahl deutlich unterscheidbarer Sehnenzipfel bemerklich macht.

Die nach innen von der sehnigen Ausbreitung befindliche Lamelle des parietalen Herzbeutels wird durch dessen sogenanntes seröses Blatt dargestellt, das man schon ohne weitere Präparation in den grösseren Spalten der fibrösen Ausbreitung zu erkennen vermag. Unter Umständen tritt es divertikelartig durch diese hervor.

Die sogenannten *Herniae pericardii* sind also Ausstülpungen der serösen Lamelle des parietalen Herzbeutels durch Lücken seiner fibrösen Schichte. Sie stellen meist rundliche, dünnwandige, mit einem kurzen Halse versehene blasenartige Anhänge dar, welche durch eine, gemeinhin scharfrandige, kreisrunde Öffnung mit der Höhle des Herzbeutels communiciren. Diese im Ganzen sehr seltenen Bildungen erreichen gewöhnlich eine nur geringe, den Umfang einer kleineren Wallnuss nicht leicht überschreitende Grösse. Ich habe bisher drei Fälle beobachtet, von welchen zwei diejenige Gegend der vorderen Seite des Herzbeutels betrafen, wo das Mittelfell in die *Pleura pericardiaca* übergeht, der dritte an der Ausbuchtung des Herzbeutels zwischen *Cava superior* und *Aorta* vorkam. Ein besonderes Interesse bot die eine der Wahrnehmungen dadurch dar, dass sie für die Erklärung der Entstehung des Divertikels einigen Anhalt gewährte. Es bedarf wohl kaum der Bemerkung, dass diese Divertikel durch keinerlei *vis a tergo* erzeugt oder auch nur in ihrer Bildung begünstigt werden. Man könnte übrigens wenigstens daran denken, dass Ansammlungen von Flüssigkeit in der Höhle des Herzbeutels durch Druck gegen widerstandslosere Stellen partielle Ausbuchtungen zu erzeugen vermöchten. Allein dafür spricht keine einzige Beobachtung. Nach dem gegenwärtigen Stande der Erfahrung lässt sich nur an die Wahrscheinlichkeit glauben, dass eine Gewalt, die von aussen her auf die bezügliche Stelle des Herzbeutels wirkte, herniöse Ausbuchtungen desselben zu Stande bringen könne. In einem Falle habe ich an dem blinden Ende des Divertikels einen consistenten Fettklumpen gefunden, welcher ziemlich fest anhaftete. Indem dieser sich an einer Stelle etablirt hat, an welcher in zufällig grösserem

Umfange durch das fibröse Gewebe die seröse Lamelle des Herzbeutels nicht geschützt war, konnte diese wohl durch das selbstständige Wachsthum des Fettknotens, vielleicht aber auch durch einen von irgend einer Seite her auf ihn ausgeübten Zug hervorgezerrt werden. Jedenfalls gewinnt diese unscheinbare Sache dadurch einige Wichtigkeit, dass sie ganz im Einklange steht mit der von Roser[1]) und Linhart[2]) in Betreff der Schenkelhernien vorgetragenen Lehre, der zufolge die Bildung des Bruchsackes das Primäre ist und dieser durch Herauszerrung des Bauchfelles entsteht, nach Roser meist durch kleine, dem subserösen Gewebe angehörige Fettknoten.

Der Verband des fibrösen Gewebes mit der serösen Lamelle des Herzbeutels ist an den meisten Stellen so innig, dass weder eine Isolirung durch gröbere Hilfsmittel möglich, noch eine Scheidung derselben an senkrechten mikroskopischen Durchschnitten ausführbar ist. Ja, an diesen vermag man nicht einmal die Grenze des Gewebes beider Lamellen sicher zu bestimmen; so allmählich findet der Übergang der für beide gemeinschaftlichen fibrillären Bindesubstanz Statt. Mag man nun aber auch was immer für eine Vorstellung über das Wesen der serösen Membranen haben: vom organologischen Standpunkte aus muss man an allen eine äussere, fibröse, sie verstärkende Schichte unterscheiden. Die fibröse Lamelle des Herzbeutels ist ganz in Parallele zu stellen mit der sogenannten *Capsula fibrosa* der Gelenke. Wie hier das fibröse Gewebe accidentell, d. h. das Ergebniss der Ausstrahlung theils von Sehnensubstanz nachbarlicher Muskeln, theils der Knochenhaut und der Fascien ist, so zeigt sich auch das fibröse Gewebe des Herzbeutels als ein zur serösen Membran hinzugekommenes. Diese organologische Verwandtschaft von Herzbeutel und Gelenkskapseln ist denn auch durch den schon so häufig beobachteten pathologischen Consens ausser allen Zweifel gesetzt.

Seitlich und zum Theil auch am vorderen Umfange des Herzbeutels ist seine fibröse Lamelle vom Brustfell überzogen. Indem nun die Pleurasäcke in weiterer Verbreitung fest an die Wand des Thorax angeheftet sind, so haben sie durch Vermittelung des Pericardium nicht allein einen die Lage des Herzens einigermassen sichernden und bestimmenden Einfluss, sondern sie vermögen bei aufrechter Stellung des Menschen auch die Last, mit welcher das Herz sonst auf das Zwerchfell drückte, zu vermindern. An der Stelle des Überganges der Pleura vom Herzbeutel auf das Zwerchfell, aber auch nicht selten weiter oben an der *Pleura pericardiaca* werden bei dem erwachsenen Menschen in der Regel von dieser Membran ausgehende, in die Höhle des Pleurasackes hereinwachsende grössere und kleinere Fortsätze angetroffen. Die grösseren sind von Fett erfüllte beutelartige Einstülpungen, welche ganz und gar mit den *Appendices epiploicae* des Bauchfelles und mit den *Plicae Haversianae* der Synovialhäute identisch sind. Sie erweisen sich bald als einfache kolbige mehr oder weniger gestielte, bald als abgeplattete mehr oder minder eingekerbte und selbst in verschiedener Weise gelappte Bildungen. Im frischen Zustande sind sie gelbröthlich und mitunter so ausgezeichnet vascularisirt, dass sie lebhaft roth aussehen (vergl. Taf. II, *k k k*).

Von diesen fetthaltigen in den Pleurasack hineinragenden Duplicaturen des Brustfelles ist der von Fett mehr oder weniger reichlich durchsetzte Zellstoff zu unter-

[1]) W. Roser, Noch einmal die Bruchtheorie. Archiv für physiolog. Heilkunde. Jahrgang 1858. S. 62.
[2]) W. Linhart, Über die Schenkelhernie. Erlangen 1852.

scheiden, welcher im unteren Abschnitte des vorderen Mittelfellraumes da angebracht ist, wo ein dreiseitiges links von der Mittellinie des Brustbeines liegendes Segment des Herzbeutels von der Pleura nicht überzogen ist, sondern eben durch Vermittelung jenes Zellstoffes an die vordere Brustwand angelöthet wird. Das Fett ist nicht an allen Punkten, an welchen der eines Pleuraüberzuges entbehrende Abschnitt des Herzbeutels an die Brustwand angrenzt, in gleichem Masse vorhanden, sondern fehlt stellenweise fast gänzlich, so dass nur eine dünne Schichte eines lockeren Bindegewebes nebst dem *Lig. sterno-pericard. inf.* den Verband zu Stande bringt. Am reichlichsten zeigt sich das Fett immer da, wo Herzbeutel, vordere Brustwand und Zwerchfell zusammenstossen, also etwa entsprechend dem vorderen Rande der Basis *Pericardii*, insoweit derselbe hier überhaupt in Betrachtung kommen kann. Das daselbst vorfindliche Fett ist nicht selten exquisit gelappt, von röthlicher Färbung und reichlich vascularisirt. Ich[1]) habe schon bei einer anderen Gelegenheit darauf aufmerksam gemacht, dass die Mächtigkeit dieses Fettlagers wechsle, aber *in maximo* kaum mehr als 2 Centim. betrage, und dabei bemerkt, dass ich dieses Mass an Leichen bestimmt habe, deren Pleurasäcke mit grösster Vorsicht unverletzt erhalten worden waren. Es übersteigt daher sicherlich das Mass des Erlaubten, wenn Angesichts der von mir ausdrücklich angegebenen Vorsichtsmassregeln J. Hamernjk[2]) die Einwendung macht, dass die von mir angeführten Masse „willkürliche Schätzungen ungewöhnlich gezerrter Bindegewebslagen an eröffneten Leichen" betreffen. Man muss dieses Gebaren um so mehr tadeln, als dieser Autor im Wesentlichen meine Angaben unter veränderter Form wiedergibt, aber zur Bemäntelung die Bemerkung für nöthig erachtet: „das von Luschka angeführte fettreiche Zellgewebe, so wie dessen Tiefe von mehr als 2 Centim. kann mit den von mir beschriebenen Fettlagen nicht verwechselt werden". Dies wird behauptet, nachdem S. 30 angeführt worden ist: am unteren Ende des Brustbeines sehe man an der *Lamina mediastini sinistra* eine zapfenartige Fettablagerung, von verschiedener Grösse. Dieselbe könne selbst die Grösse einer gewöhnlichen Birne erreichen. Wenn ich von dem Umfange gewöhnlicher Birnen eine richtige Vorstellung habe, so hat eine solche Fettablagerung doch wohl nicht weniger als eine Dicke von 2 Centimeter.

Jenen grösseren, als „*Plicae adiposae pleurales*" zu bezeichnenden Anhängen gegenüber finden sich auch kleine, zum Theil nur durch die Loupe erkennbare weissliche, in Wasser flottirende — Villositäten, welche sowohl als Auswüchse an den vorhin bezeichneten Gebilden vorkommen, als auch da und dort für sich bestehen und unmittelbar aus dem Gewebe der Pleura hervorsprossen. Sie bestehen theils aus homogenem, theils aus fibrillärem Bindegewebe, und sind meist mit einem nur unvollständigen Epithelium versehen. Ihre wechselnde, an die Gestalt verschiedener Pflanzenblätter erinnernde Form stimmt ganz mit jener überein, welche den von Lacauchie[3]) und von mir[4]) schon früher an den scharfen Rändern der Lunge und an den Rändern der Herzohren fast regelmässig gefundenen zottenförmigen Bindegewebsexcrescenzen zukommt. Von Lacauchie wurden diese Auswüchse gleich wie die allen Beziehungen nach ihnen gleichkommenden Synovialzotten für Drüsen erklärt, welche er als „*Glandes projetées*" von den übrigen Drüsen unterscheidet, die er als „*Glandes par dépression*" bezeichnet

[1]) H. Luschka, Die Brustorgane des Menschen. 1857. S. 11.
[2]) Jos. Hamernjk, Das Herz und seine Bewegung. Prag 1858. S. 33.
[3]) A. E. Lacauchie, *Études hydrotomiques et mikrographiques. Paris 1843. p. 31.*
[4]) H. Luschka, Der *Nervus phrenicus* des Menschen. Tübingen 1853. S. 51.

wissen möchte. Jene Auswüchse der Pleura, sowohl die kleineren als die grösseren, nehmen aber nur insoferne einiges Interesse in Anspruch, als sie in seltenen Fällen eine Abschnürung erfahren und als freie Körper in den Pleurasack zu liegen kommen, oder insoweit sie die Ablagerungsstätten pathischer Producte werden und hiedurch, so wie auch durch einfache Hypertrophie die Brustorgane, zumal die Lungen, auf mechanische Weise beeinträchtigen können.

Nach den bisherigen Erörterungen rührt das fibröse Gewebe des Herzbeutels hauptsächlich von der *Fascia endothoracica* und nur zum kleinsten Theile vom *Centrum tendineum* des Zwerchfelles her. Es existirt aber noch eine dritte nicht unbedeutende Quelle, aus welcher sehnenartige Faserbündel an die Aussenseite des Pericardium gelangen, um zwischen die von anderwärts her gekommenen auszustrahlen; es sind:

3. Die fibrösen Bänder des Herzbeutels.

Alles, was bisher von den Schriftstellern über den Zusammenhang des Herzbeutels mit dem Brustbeine angeführt worden ist, beschränkt sich lediglich auf die Bemerkung: derselbe werde nur durch einen schlaffen Zellstoff vermittelt. Nirgends habe ich auch nur eine Andeutung davon finden können, dass noch andere, feste Verbindungsmittel existiren, welche überdies auf die Minderung der Last des Herzens, so wie auf dessen Lageveränderungen bei gewissen Positionen des Körpers einigen Einfluss auszuüben im Stande sind. Die besonderen Haltapparate, welche wir im Nachfolgenden beschreiben werden, haben sich der Beobachtung ohne Zweifel desshalb entzogen, weil man eben die Brust stets nach einer Methode geöffnet hat, bei welcher ihre Erhaltung unmöglich wurde. Um dieselben zu finden, darf das Brustbein nicht entfernt werden, vielmehr muss man mit Belassung desselben nur die Rippen der rechten Seite, so wie das vordere rechte Mittelfell beseitigen. In dem lockeren, von Fett zum Theil durchsetzten Zellstoffe des vorderen Mittelfellraumes wird man ohne Schwierigkeit zwei, bisweilen drei feste, fibröse Bänder finden, welche von der hinteren Seite des Brustbeines ausgehen und in das sehnige Gewebe am vorderen Umfange des Herzbeutels sich allmählich verlieren und die man diesen Beziehungen nach wohl „*Ligamenta sterno-pericardiaca*“ heissen könnte.

Diese Bänder sind sehnenartig glänzend, deutlich längsgefasert, sie besitzen eine nicht geringe Resistenz, indem sie unter der Belastung von mehreren Pfunden nicht zum Zerreissen gebracht werden. Sie bestehen aus dicht an einander liegenden, mit elastischen Fasern reichlich versehenen Zellstoffbündeln. Sie zeigen eine nur geringe Dehnbarkeit und unterscheiden sich dadurch wesentlich von jenem in eine Duplicatur der Pleura eingeschlossenen *Lig. sterno-pericardiacum* des Hundes, das auch im ganz isolirten Zustande sich ums Doppelte verlängern lässt, aber nach aufgehobenem Zuge wieder zum ursprünglichen Masse zurückkehrt. In Übereinstimmung mit dieser sehr bedeutenden Dehnbarkeit steht die Zusammensetzung dieses jenem Thiere zukommenden Bandes aus vorzugsweise elastischen, breiten, ähnlich den Elementen des *Lig. nuchae* in der mannigfaltigsten Weise netzartig verschmolzenen elastischen Fasern.

Von den zwei in der Regel vorhandenen fibrösen Bändern des menschlichen Herzbeutels geht das eine von der unteren, das andere von der oberen Region des Brustbeines aus.

a) Das *Ligamentum sterno-pericardiacum inferius* (Taf. II, *m*) entspringt fast immer von der hinteren Fläche der Basis des Schwertfortsatzes, selten ein wenig weiter oben vom unteren Ende des Brustbeinkörpers. Es sind meist 2—3 sehnenartig glänzende, am Knochen fest adhärirende, schief aufwärts steigende Bündel, die zur Erzeugung dieses Bandes zusammentreten. Dasselbe ist 2 bis 2·8 Centimeter lang, und 0·4—0·6 Centimeter breit und liegt in einiger Entfernung über der *Pars sternalis* des Zwerchfelles, mit welcher es durch lockeren Zellstoff in Verbindung gesetzt ist. In schiefer Richtung zieht das Band nach aufwärts-rückwärts, immer mehr gegen die linke als gegen die rechte Seite des Herzbeutels, um in dessen fibröse Lamelle, gewöhnlich 1·5 Centimeter über dem Diaphragma fächerartig auszustrahlen. Der Anfang seiner Ausstrahlung liegt in der Regel in der Höhe des Sternalendes der 6. Rippe. Bisweilen kommt es vor, dass dieses Band ziemlich fest an der Oberfläche der *Pars sternalis* des Zwerchfelles adhärirt und auf ihr bis zum vorderen Rande des *Centrum tendineum* dahinzieht, jedoch nicht um in dieses sich einzusenken, sondern von da aus an die vordere Wand des Pericardium hinauf zu steigen. In diesem Falle stellt sich das *Ligamentum sterno-pericardiacum inferius* als Sternalursprung der *Fascia endothoracica* dar, während dieser sonst unter diesem Bande liegt und von ihm deutlich unterschieden ist.

b) Das *Lig. sterno-pericardiacum superius* (Taf. II, *o*) hat in der Regel einen doppelten Ursprung, indem die dasselbe constituirenden Bündel theils vom Ende des mittleren Blattes der Halsfascie, theils von der hinteren Seite des Brustbeinhandgriffes ausgehen. Als Ausnahme muss es angesehen werden, wenn nur einerlei Ursprung stattfindet. Dieses Band hat beim Erwachsenen durchschnittlich eine Länge von 5—6 Centimeter und eine Breite von 0·4—0·8 Centimeter. Ich habe aber auch einen Fall beobachtet, in welchem es 4 Centim. breit gewesen ist. Im geschlossenen Brustkorb hat es eine der bezüglichen Fläche des Thorax entsprechende Verlaufsrichtung nach unten; im geöffneten Thorax zeigt es bei der Rückenlage der Leiche einen schief nach abwärts-rückwärts gehenden Verlauf. Der Sternalursprung (Taf. I, *i*) des Bandes geschieht mittelst mehrerer Zipfel von der hinteren Fläche des Brustbeinhandgriffes hart unter dem Ursprunge des *Musc. sterno-thyreoideus*, die aus der *Fascia colli* abgehenden Bündel scheiden an eben dieser Stelle aus, um mit den anderen unter einem spitzen Winkel zu einer Gesammtheit zusammen zu fliessen. Die Ausstrahlung in die fibröse Lamelle des vorderen Umfanges vom Herzbeutel geschieht in der Regel in der Höhe des Sternalendes des zweiten Intercostalraumes.

Bisweilen findet sich noch ein drittes *Lig. sterno-pericardiacum*, welches dann bald und zwar meist näher dem unteren, bald näher dem oberen Bande von der hinteren Fläche des Brustbeines entspringt und gegen die Mitte des vorderen Umfanges des Pericardium in dessen fibröse Lamelle übergeht. Es zieht in schiefer Richtung von unten nach oben und ist gewöhnlich in allen Dimensionen bedeutend schwächer als die vorhin beschriebenen Bänder.

In Betreff der physiologischen Bedeutung der *Lig. sterno-pericardiaca* lässt es sich wohl mit Sicherheit annehmen, dass dieselben bei verschiedenen Positionen des Körpers auf die Lage des Herzens und Herzbeutels einen nicht geringen Einfluss üben werden. Es ist aber kaum in Zweifel zu ziehen, dass das Herz und damit wohl auch der Herzbeutel nicht in allen Stellungen des Körpers die gleichen räumlichen Beziehungen bewahren. So ist die seitliche bei der Linkslage des Körpers stattfindende Verschiebung des Herzens mit aller

nur wünschenswerthen Bestimmtheit erkannt worden. Von Bamberger[1]) wurde zuerst die Aufmerksamkeit auf diese Thatsache gelenkt, und Dr. Gerhardt hat hierüber in jüngster Zeit sehr einlässliche Untersuchungen angestellt, die zu dem Resultate führten, dass in normalen Verhältnissen die Verschiebung der Herzspitze beim Übergange von der Rückenlage zur Linkslage des Körpers zwischen 1 und 7 Centim. schwanke, in der Mehrzahl der Fälle aber nur 4 Centim. betrage. Diese Schwankungen lassen sich füglich damit erklären, dass eben die Länge und Dehnbarkeit jener Bündel, welche offenbar Beschränkungsmittel der räumlichen Veränderungen des Herzens sind, in einem nicht unbedeutenden Grade wechseln.

Ich will es nicht unterlassen, die hintere Seite des Brustbeines noch in Rücksicht auf einige andere zum Theil der bisherigen Beobachtung entgangene Punkte in Betrachtung zu ziehen.

Das fibröse Gewebe der hinteren Seite des Brustbeines pflegt man als *Membrana sterni posterior* zusammenzufassen und sich mit der Angabe zu begnügen, dass hier vorzugsweise ein longitudinaler Verlauf der Faserbündel obwalte. Von den daselbst angebrachten fibrösen Bestandtheilen hat man ausser dem unmittelbar auf dem Knochen liegenden Periost das Ende vom mittleren Blatte der Halsbinde, selbstständige Faserzüge und die Ausstrahlungen der *Ligamenta sterno-costalia postica* zu unterscheiden.

Das mittlere Blatt der *Fascia colli* zieht hinter den *Musculi sterno-thyreoidei* in den Brustraum bis zu deren unterem Ende herab und gewinnt hier theils seine Insertion, theils gibt es Bündel an das *Lig. sterno-pericardiacum superius* ab, oder verlängert sich in Ausnahmsfällen selbst allein zu diesem Bande. Seitlich, d. h. in der Höhe des Knorpels der ersten Rippe und des Sternalendes des ersten Intercostalraumes verschmilzt diese Binde mit der *Fascia endothoracica*, welche sich ihrerseits hinter dem Brustbeine allmählich in eine mehr oder weniger fest adhärirende Zellstofflamelle verliert, die ohne scharfe Grenze in das lockere Bindegewebe des vorderen Mittelfellraumes übergeht. In dem rhomboidalen, vor der Luftröhre liegenden Raume, welcher durch die inneren im Aufsteigen divergirenden Ränder der *Musculi sterno-thyreoidei* und die inneren im Aufsteigen convergirenden Ränder der *Musculi sterno-hyoidei* begrenzt wird, verschmelzen die sogenannte vordere und mittlere Halsbinde zu einem Blatte, welches am oberen Sternalrande wieder in zwei Lamellen zerfällt, welche durch ihre Divergenz die Tasche der *Fossa sternalis* erzeugen, in welcher nebst einigem Fette das venöse Bogengefäss liegt, welches die beiden *Venae jugulares externae anteriores* verbindet.

Zwischen dem Ursprünge des *Musc. sterno-thyreoideus* und *sterno-hyoideus* habe ich schon wiederholt bald nur auf einer, bald auf beiden Seiten einen selbstständigen, kleinen horizontal liegenden Muskel gefunden. Derselbe war 3·5 Centim. lang, 0·5 Centim. breit, entsprang hinter dem oberen Rande des Knorpels der ersten Rippe, verlief hinter der Sterno-Clavicular-articulation und dem diese deckenden Ursprunge des *Musc. sterno-hyoideus* und zerfiel an seinem inneren breiter, aber platter und dünner gewordenen Ende in eine Anzahl von Sehnenfäden, welche sich in dem Gewebe des vorderen Blattes der *Fascia colli*, unmittelbar über dem oberen Sternalrande verloren, oder bei der Existenz des Muskels auf beiden Seiten zu einem in dasselbe eingetragenen queren Faserzuge sich verbunden haben. Der Muskel vermag jene Binde in die Quere anzuspannen und so die hinter derselben, zwischen ihr und dem mittleren Blatte befindliche Vene unter Umständen vor Druck zu bewahren.

---

[1]) H. Bamberger. Lehrbuch der Krankheiten des Herzens. Wien 1857. S. 51.

Die selbstständigen Faserzüge an der hinteren Fläche des Sternum verlaufen vorzugsweise in longitudinaler Richtung. Sie stellen einen breiten, bandartigen, am oberen Ende der hinteren Seite des *Manubrii sterni* beginnenden Streifen dar (Taf. I, *l l*), welcher seitlich in der Nähe des Sternalrandes scharf aufhört, sehr viele längliche spaltenartige Lücken besitzt, und meist in der Höhe der Sternalinsertion des vierten Rippenpaares in zwei seitliche Hälften aus einander weicht, welche durch schief auf- und absteigende, ein Maschenwerk erzeugende Bündel vielfach in Verbindung stehen und gewöhnlich gegen das Ende des Schwertfortsatzes wieder unter einander zusammenfliessen. An der hintern Fläche des *Processus xiphoideus* findet sich überdies fast regelmässig eine Anzahl scharf ausgeprägter quer verlaufender Sehnenbündel.

Die der hinteren Seite der Sternocostalgelenke angehörigen Faserbänder — die *Ligta sterno-costalia posteriora s. radiata* zerfallen je in drei Bündel. Das mittlere (*m*) verlauft in querer Richtung von der *Membrana sterni post.* gedeckt und fliesst oft mit dem der entgegengesetzten Seite zusammen, so dass hierdurch eine Art von Jochband gesetzt wird. Diese Anordnung habe ich besonders häufig am zweiten Rippenpaare angetroffen. Das obere (*n*) Bündel tritt durch einen Theil seiner Fasern mit dem unteren der nächst oberen, das untere (*o*) mit dem oberen der nächstfolgenden Rippe zu einem bogenförmigen, neben dem Rande des Brustbeines liegenden Faserzuge zusammen. In einzelnen Intercostalräumen erscheint dieser Faserzug bisweilen als ein selbstständiges Band, von welchem in einiger Entfernung nach aussen und ein wenig nach vorne ein zweites schmales Ligament zwischen zwei Rippenknorpel angebracht ist. Zwischen diesen beiden, mit dem *Lig. colli costae externum et internum* vergleichbaren Bändern nehmen sodann diejenigen Blutgefässe und Nerven ihren Weg, welche in das Innere des Brustbeines hinein gelangen.

Die Blutgefässe der hinteren Seite des Brustbeines gehören der *Arteria* und *Vena mammaria interna* an. Es verdient bemerkt zu werden, dass beide Adern einen starken, mit dem der anderen Seite eine quere Anastomose darstellenden Zweig (Taf. I, *r s*) abgeben, welcher an der vorderen Fläche des *Process. xiphoideus* unmittelbar unter der Insertion des 7. Rippenpaares gelegen ist. In der grösseren Mehrzahl der Fälle tritt durch eine kleine rundliche, eine reine Gefässlücke darstellende Öffnung am oberen Ende des Schwertfortsatzes ein Arterienzweig in den Herzbeutel herein, und eine Vene aus diesem heraus. Wenn jene Lücke nicht vorhanden ist, dann nehmen diese Gefässe oben hart neben dem Rande des *Proc. xiph.* ihren Weg. Unter allen Umständen ist also die der Lage des Schwertfortsatzes entsprechende, die eigentliche Herzgrube ausmachende Stelle der vorderen Brustwand die geeignetste Localität zur örtlichen Blutentziehung bei Entzündungen des Herzbeutels. Am Sternalende eines jeden der sechs oberen Intercostalräume tritt eine *Arteria sternalis* durch eine spaltenförmige Lücke des Fasergewebes in den Knochen hinein, und eine Vene heraus. Die Venen bilden überdies, zumal im unteren Drittel des Sternum und dessen hinterer Seite, ein reichliches, oberflächlich liegendes Netzwerk.

Bisher ganz ausser Acht gelassene Bestandtheile der vorderen Thoraxwand sind die Nerven des Brustbeines. Diesem Knochen und seiner fibrösen Umhüllung kommen ebensowohl Nerven zu als der ihm morphologisch verwandten Wirbelsäule. Sie stammen aus den 6 oberen *Nervi dorsales.* Die gangbare Beschreibung beschränkt sich auf die Bemerkung, dass die *Rami interni, s. anteriores, s. profundi pectoris* des 1. bis 7. *Nervus intercostalis* in den Zwischenrippenräumen nach vorne bis zum Brustbeinrande verlaufen, den *MM. interco-*

stales, *triangularis sterni*, dem obersten Theile des *Rectus* und *Transversus abdominis* Zweige geben, nahe am Brustbeinrande durch den *Pectoralis major* dringen und sich als *Nervi cutanei pectoris anteriores* in der Haut verbreiten, welche den *Musc. pectoralis major* und die Haut bedeckt.

In der Nähe des Brustbeinrandes geht aus dem *Ramus intercostalis anterior s. pectoralis internus* ein feinstes, mit blossem Auge kaum noch erkennbares Zweigchen hervor, welches für das Brustbein bestimmt ist und in Begleitung eines Blutgefässchens durch eine spaltenartige Lücke der *Membrana sterni posterior* oder auch wohl durch eine der kleinen Öffnungen an den *Incisurae semilunares lat.* eintritt, um sich zum kleinsten Theile im fibrösen Gewebe, hauptsächlich dagegen um sich in den Markräumen des Knochens zu verbreiten.

Die *Nervi sternales* (Taf. I, *v v v v*) sind gewöhnlich so ausserordentlich zart, dass sie nur durch die Loupe oder an dem mit Essigsäure behandelten Objecte unter dem Mikroskop erkennbar sind. Ich habe solche Nervchen gemessen, welche nur eine Breite von 0·1—0·13 Millim. gezeigt haben. Die bei der Ablösung der *Membrana sterni posterior* aus den grösseren Poren des Brustbeines hervorziehbaren feine Gefässe führenden Fortsätze enthalten regelmässig Nervenfädchen, die aber mitunter nur aus 6—8 Primitivröhren zusammengesetzt sind, von welchen eines oder das andere sich auf die Wand eines daneben liegenden Blutgefässes lagert und mit ihm seine Endausbreitung gewinnt.

So überaus fein nun aber auch die Brustbeinnerven sind, so verdienen sie dennoch unsere ganze Aufmerksamkeit, nicht allein weil hierdurch ein neuer Beweis des Nervengehaltes der Knochen gegeben wird, sondern weil man mit dieser Nachweisung die materielle Grundlage der gewiss nicht selten vorkommenden, im Knochen selbst wurzelnden Sternalneuralgien kennen gelernt hat.

Digitised by the Harvard University, Ernst Mayr Library of the Museum of Comparative Zoology (Cambridge, MA); Original Download from The Biodiversity Heritage Library http://www.biodiversitylibrary.org/; www.biologiezentrum.at

Digitised by the Harvard University, Ernst Mayr Library of the Museum of Comparative Zoology (Cambridge, MA); Original Download from The Biodiversity Heritage Library http://www.biodiversitylibrary.org/; www.biologiezentrum.at

ERKLÄRUNG DER ABBILDUNGEN.

TAFEL I.

Die vordere Wand der Brust eines erwachsenen Menschen ist von ihrer inneren Seite aus so dargestellt, dass links die Pleura (*a*) zum Theil losgelöst und zurückgeschlagen wurde, damit die *Fascia endothoracica* (*b b b*) und die durch sie hindurchscheinenden Gebilde, nämlich die *Arteria* (*c*) und die *Vena* (*d*) *mammaria int.;* der *Musc. triangularis sterni* (*e*), die vordersten Zacken der *Pars costalis* (*f*), sowie die *Pars sternalis* (*g*) des Zwerchfelles sichtbar werden. Oben bemerkt man das Ende des mittleren Blattes der Halsbinde, welches hinter dem *Musc. sterno-thyreoideus* (*h*) herabzieht, theils mit der inneren Brustbinde in Verbindung tritt, theils in die Bildung des *Lig. sterno-pericardiacum superius* (*i*) übergeht, welches letztere übrigens auch selbstständige, von der hinteren Seite des *Manubr. sterni* ausgehende Ursprungszipfel hat. Das *Lig. sterno-pericardiacum inferius* (*k*) geht mit zwei sehnigen Zipfeln von der hinteren Seite der Basis des Schwertfortsatzes ab.

Rechts ist sowohl die Pleura als auch die *Fasc. endothoracica*, sowie der *Musc. triangularis sterni*, der *Musc. sterno-hyoid.* und *sterno-thyreoideus* vollkommen beseitigt worden. Am Brustbeine bemerkt man den longitudinalen, mit spaltenförmigen Lücken versehenen, die *Membrana sterni posterior* hauptsächlich darstellenden Faserzug (*l*). Die *Ligamenta sterno-costalia postica* zerfallen je in drei Bündel, in ein mittleres (*m*), in ein oberes (*n*) und in ein unteres (*o*), welche beiden letzteren mit den ihnen entgegenkommenden der nachbarlichen Rippen zu sehnenartigen Bögen zusammenfliessen.

Die *Arteria* (*p*) und die *Vena* (*q*) *mammaria interna* entsendet einen starken Ast (*r, s*), welcher mit einem entsprechenden der entgegengesetzten Seite eine quere, an der vorderen Seite des Schwertfortsatzes liegende Anastomose bildet. Aus der arteriellen Anastomose tritt ein Zweigchen (*t*) durch eine rundliche Lücke des Schwertfortsatzes in den Herzbeutel und durch eben diese Öffnung kommt ein Venchen (*u*) aus dem Brustraume heraus. Die der hinteren Seite des Brustbeines angehörigen Zweige der *Vasa mammaria* werden zum Theil von sehr feinen Nervchen begleitet. Diese *Rami sternales* (*v v v*) gehen aus den Intercostalnerven hervor und treten theils durch spaltenförmige Lücken der *Membrana sterni post.*, theils durch Poren an den *Incisurae semilunares laterales sterni* in's Innere des Brustbeines hinein.

TAFEL II.

Diese Abbildung hat die Aufgabe, das Verhältniss der *Fascia endothoracica* zum Herzbeutel, so wie den Ursprung und Verlauf der *Ligta sterno-pericardiaca*, welche hier ungewöhnlich schön ausgebildet waren, zum Verständnisse zu bringen.

Der Thorax eines 21jährigen Menschen ist auf der rechten Seite in der Art geöffnet worden, dass der Körper (*a*) und Schwertfortsatz (*b*), so wie das untere Ende der Handhabe (*c*) des Brustbeines genau in der Mittellinie durchsetzt und der Knochen der 2., 3., 4. und 5. Rippe an der Grenze des hintern Drittels abgetragen, von der 7. Rippe aber nur ein Theil ihres Knorpels entfernt wurde. Man sieht nun: den Herzbeutel (*d*), auf dessen Aussenseite sich vom Zwerchfelle (*e*) die *Fascia endothoracica* mit zahlreichen sehnigen Bündelchen (*ff*) als „*Fascia pericardii*" fortsetzt und an den Stellen des Überganges des parietalen Blattes in das *viscerale* in die Adventitia der grossen Gefässstämme der *Aorta* (*g*) und der *Cava sup.* (*h*) übergeht. Die den rechten Umfang des Herzbeutels überziehende Pleura (*i*) ist zum Theil losgelöst und umgeschlagen. In der Nähe des Überganges in die *Pleura phrenica*, so wie an dieser selbst, machen sich kolbige und blattartig gestaltete, von Fett erfüllte Anhängsel — die *Plicae adiposae pleurales* (*k k k*) bemerklich.

Die vom Brustbeine zum Herzbeutel gelangenden fibrösen Bänder haben im Bilde eine von der Natur abweichende Verlaufsrichtung, weil das Herz nach Eröffnung des rechten Pleurasackes, bei der Rückenlage, nach welcher das Bild von der rechten Seite her aufgenommen wurde, weit zurückgesunken ist, so dass nicht allein die Bänder eine ungewöhnliche Anspannung erfahren haben, sondern auch das linke vordere Mittelfell (*l*) nach rückwärts gezerrt worden ist.

Das *Lig. sterno-pericardiacum inferius* (*m*) liegt über der *Pars sternalis* (*n*) des Zwerchfelles, entspringt von der hinteren Fläche der Basis des *Proc. xiphoideus* und strahlt in der Richtung nach oben in die fibröse Lamelle des Herzbeutels aus.

Das *Lig. sterno-pericardiacum superius* (*o*) geht theils von der hinteren Seite des *Manubrii sterni*, theils von dem Ende des mittleren Blattes der Halsfascie aus und verläuft in schiefer Richtung nach abwärts und ein wenig rückwärts hin.

TAFEL III.

Durch diese Abbildung wird eine Stelle des Vertebralursprunges der *Fascia endothoracica*, die fibrösen Bänder der *Aorta descendens thoracica*, so wie der *Musc. broncho-* und *pleuro-oesophageus* zur Anschauung gebracht. Die Theile sind in der hinteren Seitenansicht aufgenommen. Die von der Wirbelsäule abgelöste Pleura (*a*), die Aorta (*b*), der Oesophagus (*c*) und der linke Bronchus (*d*) wurden, um die fibrösen und musculösen Gebilde mit der wünschenswerthen Deutlichkeit sehen zu können, ergiebig nach aussen hingezogen.

Der Ursprungszipfel (*e*) des hier dargestellten und zum Theil von der Pleura (*f*) noch bedeckten Stückes der *Fascia endothoracica* geht seitlich vom Körper des 8. Brustwirbels ab. Das fibröse Band (*g*), welches sich um den linken und den vorderen Umfang der Aorta herumschlägt, entspringt vom Körper des 7. Brustwirbels; die zwei kleinen fibrösen Bändchen (*h h*), welche an den Anfang der *Aorta descendens* treten, nehmen am Körper des 4. Brustwirbels ihren Ausgang. Von den mit der Speiseröhre in Beziehung stehenden Muskeln hängt der *Musc. pleuro-oesophageus* (*i*) mit derjenigen Stelle des linken hinteren Mittelfelles zusammen, welche der Verbindung des Körpers des 6. mit dem 7. Brustwirbel entspricht. Der *Musc. broncho-oesophageus* (*k*) geht mit mehreren sehnenartigen Bündeln von der Mitte der hinteren Wand des linken Bronchus ab, einwärts von dem an derselben herabziehenden Stamme des linken *Nervus vagus* (*l*).

Digitised by the Harvard University, Ernst Mayr Library of the Museum of Comparative Zoology (Cambridge, MA); Original Download from The Biodiversity Heritage Library http://www.biodiversitylibrary.org/; www.biologiezentrum.at

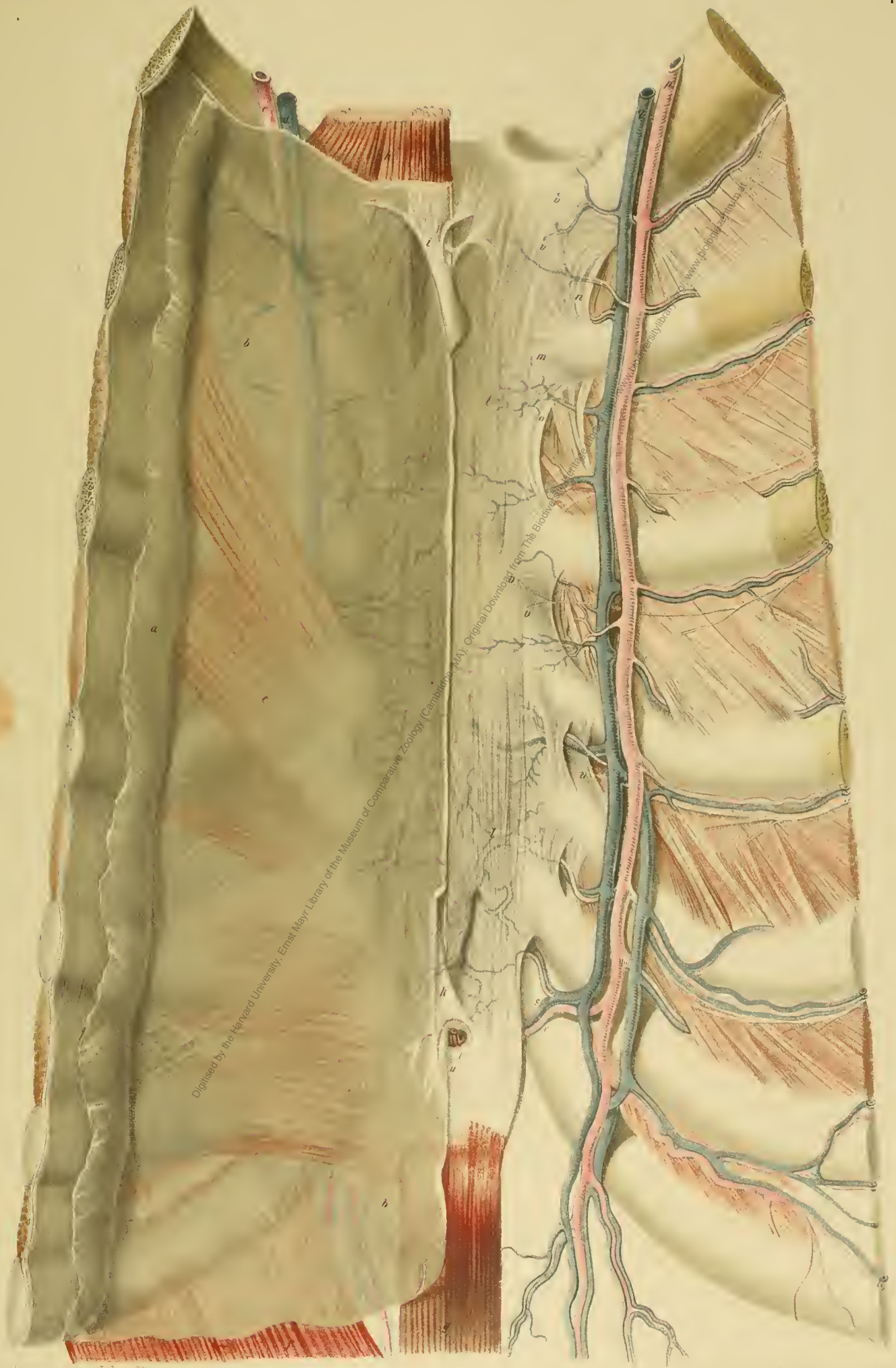

Digitised by the Harvard University, Ernst Mayr Library of the Museum of Comparative Zoology (Cambridge, MA); Original Download from The Biodiversity Heritage Library http://www.biodiversitylibrary.org/; www.biologiezentrum.at

Digitised by the Harvard University, Ernst Mayr Library of the Museum of Comparative Zoology (Cambridge, MA); Original Download from The Biodiversity Heritage Library http://www.biodiversitylibrary.org/; www.biologiezentrum.at

Digitised by the Harvard University, Ernst Mayr Library of the Museum of Comparative Zoology (Cambridge, MA); Original Download from The Biodiversity Heritage Library http://www.biodiversitylibrary.org/; www.biologiezentrum.at

Digitised by the Harvard University, Ernst Mayr Library of the Museum of Comparative Zoology (Cambridge, MA); Original Download from The Biodiversity Heritage Library http://www.biodiversitylibrary.org/; www.biologiezentrum.at

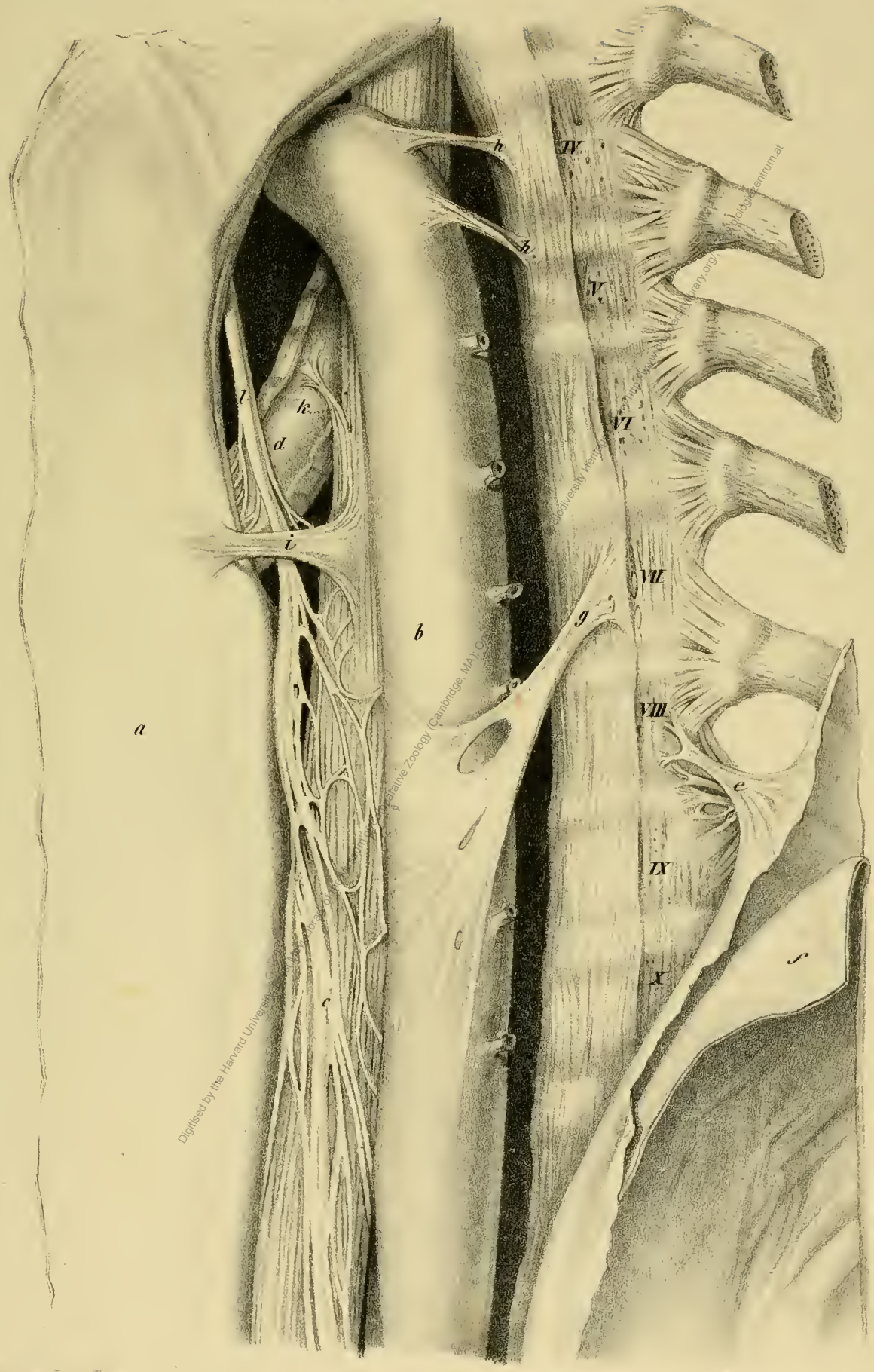

Digitised by the Harvard University, Ernst Mayr Library of the Museum of Comparative Zoology (Cambridge, MA); Original Download from The Biodiversity Heritage Library http://www.biodiversitylibrary.org/; www.biologiezentrum.at

ZOBODAT - www.zobodat.at

Zoologisch-Botanische Datenbank/Zoological-Botanical Database

Digitale Literatur/Digital Literature

Zeitschrift/Journal: Denkschriften der Akademie der Wissenschaften.Math.Natw.Kl. Frueher: Denkschr.der Kaiserlichen Akad. der Wissenschaften. Fortgesetzt: Denkschr.oest.Akad.Wiss.Mathem.Naturw.Klasse.

Jahr/Year: 1859

Band/Volume: 17_2

Autor(en)/Author(s): Luschka Hubert von

Artikel/Article: Der Herzbeutel und die Fascia endothoracica. (Mit III Tafeln.) 1-20