© Biologiezentrum Linz/Austria; download unter www.biologiezentrum.at

Wurm-Krankheiten durch (absichtlichen oder unabsichtlichen) Verzehr von Arthropoden

Herbert Auer & Horst Aspöck

Abstract: **Parasitic worm diseases caused by intentional or unintentional consumption of arthropods.** Due to the presence of more than 40 helminthic worm parasites – representing 3 phyla, 4 classes, and 10 families belonging to the Trematoda, Cestoda, Nematoda or Acanthocephala – and due to their different patterns of transmission to humans, this chapter is characterized by a considerable heterogeneity. Nevertheless, one common aspect uniting these different parasites is the fact that all are helminths which are transmitted to humans by oral ingestion of infected arthropods, some of them by intentional consumption of raw or undercooked crayfish (i.e. lobster, crabs), others invade humans accidentally by unintentional uptake of various kinds of foods infected or contaminated with copepods, mites, ants, grasshoppers, beetles, fleas or cockroaches. The spectrum of symptoms is wide and comprises completely asymptomatic cases (e.g. *Dicrocoelium dendriticum*) as well as severe clinical pictures (e.g. *Gnathostoma*, *Macracanthorhynchus*, *Moniliformis*). In addition to the description of biological features of the parasites, as well as their arthropod vehicles, data on the diagnostic and therapeutic procedures of the different helminthoses and the prophylactic possibilities complete this synopsis.

Key words: *Paragonimus* spp., Dicrocoeliidae, Anaplocephalidae, Davaineidae, Dipylidiidae, Hymenolepididae, Dracunculidae, Gnathostomatidae, Rictulariidae, Acanthocephala, Cantharias, Scholeciasis, Crustacea (Cyclopidae, Diaptomidae, Potamonautidae), Phthiraptera (Trichodectidae), Blattodea (Blattidae), Coleoptera (Dermistidae, Scarabaeidae, Tenebrionidae), Hymenoptera (Formicidae), Lepidoptera (Crambidae, Noctuidae, Pyralidae), Siphonaptera (Ceratophyllidae, Pulicidae).

Inhaltsübersicht

1. Einleitung 735
2. Helminthen und Helminthosen durch absichtlichen Verzehr von Arthropoden 735
2.1. *Paragonimus* und die Paragonimosen 735
2.1.1. Einleitung 735
2.1.2. Historisches 737
2.1.3. Biologie des Erregers und des Überträgers 738
2.1.4. Häufigkeit und Verbreitung 739
2.1.5. Klinische Symptomatik 739
2.1.6. Diagnostik 740
2.1.7. Therapie 740
2.1.8. Prophylaxe 741
2.2. Andere Helminthosen 741
3. Helminthen und Helminthosen durch unabsichtlichen Verzehr von Arthropoden 741
3.1. Trematoda 741
3.1.1. Dicrocoeliidae 741
3.1.1.1. *Dicrocoelium dendriticum* 741
3.1.1.1.1. Einleitung und Historisches 741
3.1.1.1.2. Biologie des Erregers 742
3.1.1.1.3. Häufigkeit und Verbreitung 742
3.1.1.1.4. Klinische Symptomatik 743
3.1.1.1.5. Diagnostik 743
3.1.1.1.6. Therapie 743

H. Aspöck (Hrsg.): Krank durch Arthropoden, Denisia **30** (2010): 733–763

© Biologiezentrum Linz/Austria; download unter www.biologiezentrum.at

3.1.1.1.7. Prophylaxe 743
3.1.1.2. *Dicrocoelium hospes* 743
3.1.1.3. *Eurytrema pancreaticum* 743
3.2. Cestoda 743
3.2.1. Anaplocephalidae 743
3.2.1.1. *Bertiella studeri*, *B. mucronata* 745
3.2.1.1.1. Einleitung und Historisches 745
3.2.1.1.2. Biologie der Erreger 745
3.2.1.1.3. Häufigkeit und Verbreitung 745
3.2.1.1.4. Klinische Symptomatik 745
3.2.1.1.5. Diagnostik 746
3.2.1.1.6. Therapie 746
3.2.1.1.7. Prophylaxe 746
3.2.1.2. *Inermicapsifer madagascariensis* 746
3.2.1.3. *Mathevotaenia symmetrica* 746
3.2.1.4. *Moniezia expansa* 746
3.2.2. Davaineidae 746
3.2.2.1. *Raillietina celebensis* 746
3.2.2.2. *Raillietina demerariensis* 747
3.2.2.3. *Raillietina madagascariensis* 747
3.2.3. Dipylidiidae 747
3.2.3.1. *Dipylidium caninum* 747
3.2.3.1.1. Einleitung und Historisches 747
3.2.3.1.2. Biologie des Erregers 747
3.2.3.1.3. Häufigkeit und Verbreitung 748
3.2.3.1.4. Klinische Symptomatik 748
3.2.3.1.5. Diagnostik 748
3.2.3.1.6. Therapie 748
3.2.3.1.7. Prophylaxe 748
3.2.4. Hymenolepididae 748
3.2.4.1. *Hymenolepis diminuta* (Rattenbandwurm) 748
3.2.4.1.1. Einleitung und Historisches 748
3.2.4.1.2. Biologie des Erregers 748
3.2.4.1.3. Häufigkeit und Verbreitung 749
3.2.4.1.4. Klinische Symptomatik 749
3.2.4.1.5. Diagnostik 749
3.2.4.1.6. Therapie 749
3.2.4.1.7. Prophylaxe 749
3.2.4.2. *Rodentolepis nana* (= *Vampirolepis nana* = *Hymenolepis nana*) 749
3.2.4.2.1. Historisches 749
3.2.4.2.2. Biologie des Erregers 749
3.2.4.2.3. Häufigkeit und Verbreitung 749
3.2.4.2.4. Klinische Symptomatik 749
3.2.4.2.5. Diagnostik 749
3.2.4.2.6. Therapie 750
3.2.4.2.7. Prophylaxe 750
3.2.4.3. *Drepanidotaenia lanceolata* 750
3.3. Nematoda 750
3.3.1. Dracunculidae 750
3.3.1.1. *Dracunculus medinensis* 750
3.3.2. Gnathostomatidae 752
3.3.2.1. *Gnathostoma binucleatum* 752
3.3.2.2. *Gnathostoma doloresi* 752
3.3.2.3. *Gnathostoma hispidum* 752
3.3.2.4. *Gnathostoma malaysiae* 752
3.3.3. Physalopteridae 752
3.3.3.1. *Physaloptera caucasica* 752

© Biologiezentrum Linz/Austria; download unter www.biologiezentrum.at

3.3.4. Rictulariidae 752
3.3.4.1. *Rictularia* sp. 752
3.3.5. Gongylonematidae 753
3.3.5.1. *Gongylonema pulchrum* 753
3.3.5.1.1. Historisches 753
3.3.5.1.2. Biologie des Erregers 753
3.3.5.1.3. Häufigkeit und Verbreitung 753
3.3.5.1.4. Klinische Symptomatik 753
3.3.5.1.5. Diagnostik 753
3.3.5.1.6. Therapie 753
3.4. Acanthocephala 753
3.4.1. *Macroacanthorhynchus hirudinaceus* 755
3.4.1.1. Historisches 755
3.4.1.2. Häufigkeit und Verbreitung 755
3.4.1.3. Biologie des Erregers und der Überträger 755
3.4.1.4. Klinische Symptomatik 755
3.4.1.5. Diagnostik 755
3.4.1.6. Therapie 755
3.4.1.7. Prophylaxe 755
3.4.2. *Moniliformis moniliformis* 756
3.4.2.1. Historisches 756
3.4.2.2. Häufigkeit und Verbreitung 756
3.4.2.3. Biologie des Erregers und der Überträger 756
3.4.2.4. Klinische Symptomatik 756
3.4.2.5. Diagnostik 756
3.4.2.6. Therapie 756
3.4.2.7. Prophylaxe 756
3.5. Die „Cantharіasis" und die „Scholeciasis", zwei sehr seltene Krankheitsphänomene 756
3.5.1. Cantharіasis 756
3.5.2. Scholechiasis 757
4. Zusammenfassung 758
5. Literatur 758

1. Einleitung

Der Titel dieses Kapitels mag wohl auf den ersten Blick widersinnig, zumindest aber kurios erscheinen, da man wohl davon ausgehen kann, dass kein der geistigen Kräfte mächtiger Mensch absichtlich Krankheitserreger verzehrt. Andererseits wissen wir, dass weltweit etwa 20 Millionen Menschen mit einer *Paragonimus*-Spezies infiziert sind und dass die meisten davon auch klinische Manifestationen zeigen und unter diesem Parasiten-Befall leiden – und dies durch (absichtlichen) Verzehr von rohem Krabbenfleisch. Außer durch „geplanten" Verzehr von Arthropoden (i. e. rohem oder nicht gegartem Krebsfleisch) kann der Mensch aber auch durch unabsichtliches, akzidentelles Verschlucken von Gliederfüßern (z. B. Milben, Ameisen, Heuschrecken, Schaben) mit Lebensmitteln oder durch Schmutz- und Schmierinfektion die eine oder andere Helminthen-Infestation erwerben. Diesen beiden Themen ist das folgende Kapitel gewidmet. Eine kurze Appendix befasst sich mit dem Phänomen „Cantharіasis und Scholechiasis (oder Scoleciasis"), das sind jene Krankheitsbilder, die durch zufällig aufgenommene Insektenlarven (Käfer- bzw. Schmetterlingslarven) selbst bedingt sind, ohne dass diese Insektenlarven Vektoren für andere Parasiten darstellen.

2. Helminthen und Helminthosen durch absichtlichen Verzehr von Arthropoden

2.1. *Paragonimus* (Lungenegel) und die Paragonimosen

2.1.1. Einleitung

Von den weltweit etwa 50 beschriebenen *Paragonimus*-Spezies (Blair et al. 1999) sind bislang nur wenige Arten beim Menschen nachgewiesen worden (Tab. 1). Coombs & Crompton führten in ihrem 1991 erschienenen „Guide to Human Helminths" noch 16 *Paragonimus*-Arten als humanpathogen an (P. *africanus*, *P. bangkokensis*, *P. caliensis*, *P. heterotremus*, *P. hueitungensis*, *P. kellicotti*, *P. mexicanus*, *P. miyazakii*, *P. ohirai*, *P. philippinensis*, *P. pulmonalis*, *P. sadoensis*, *P. skrjabini*, *P. uterobila-*

Tab. 1: Übersicht über die wichtigsten *Paragonimus*-Arten. ÄTH – Äthiopische Region, i.e. Afrika südlich der Sahara; AUS – Australasiatische Region (= Landmassen östlich der Wallace-Linie); NEA – Nearktische Region (=Nord-Amerika); NEO – Neotropische Region (= Mittel- und Südamerika); OR – Orientalische Region (= Region vom Himalaya bis zur Wallace-Linie); PAL – Paläarktische Region (Afrika nördlich der Sahara, Europa, Asien nördlich des Himalaya, Japan).

Spezies	Vorkommen und Häufigkeit	Endwirt	1. Zwischenwirt	2. Zwischenwirt	Übertragung	Organlokalisation	Literatur
Paragonimus africanus Völker & Vogel, 1965	ÄTH (Kamerun, Nigeria, Äquatorial-Guinea, Elfenbeinküste)	Loridae, Cercopithecidae, Canidae, Herpestidae, Viverridae, Muridae, Caviidae, **Mensch**	Unbekannt, vermutlich Schnecken	Süßwasserkrebse der Familie Potamonautidae (z. B. *Sudanonautes africanus, S. granulatus)*	Orale Aufnahme der Metazerkarien mit rohem oder zu wenig gegartem Krabbenfleisch	Adulte in der Lunge	Völker & Vogel (1985); Blair et al. (1999)
P. heterotremus Chen & Hsia, 1964 (Syn. *P. tuanshanensis*)	OR (China, Thailand, Laos, Vietnam)	Cercopithecidae, Canidae, Felidae, Sciuridae, Muridae, Leporidae, **Mensch**	Assimineidae, Pomatiopsidae *(z. B. Oncomelania* sp.*)*	Parathelphusidae, Potamidae	Orale Aufnahme der Metazerkarien mit rohem oder zu wenig gegartem Krabbenfleisch	Adulte in der Lunge	Miyazaki & Fonatan (1979); Blair et al. (1999)
P. kellicotti Ward, 1908	NEA (USA, Kanada)	Didelphidae, Tupaiidae, Cercopithecidae, Canidae, Felidae (z. B. *Felis rufa*), Mustelide, Procyonidae, Suidae, Bovidae, Muridae, **Mensch**	Astacidae; Potamidae	Pomatiopsidae	Orale Aufnahme der Metazerkarien mit rohem oder zu wenig gegartem Krabbenfleisch	Adulte in der Lunge	Blair et al. (1999)
P. mexicanus Miyzaki & Ishii, 1968 (Syn. *P. ecuadoriensis, P. peruvianus*)	NEO (Mexiko, Peru, Ekuador, Costa Rica, Panama, Guatemala)	Didelphidae, Cebidae, Canidae, Felidae, Mustelidae, Proyonidae, Suidae, **Mensch**	Hydrobiidae, Pomatiopsidae	Pseudothelphusidae, Trichodactylidae	Orale Aufnahme der Metazerkarien mit rohem oder zu wenig gegartem Krabbenfleisch	Adulte in der Lunge	Blair et al. (1999)
P. miyazakii Kamo, Nishida, Hatsushika & Tomimura, 1961	PAL (Japan)	Canidae, Felidae, Mustelidae, Suidae, Muridae, Caviidae, Myocastoridae, Leporidae**, Mensch**	Pomatiopsidae	Potamidae	Orale Aufnahme der Metazerkarien mit rohem oder zu wenig gegartem Krabbenfleisch	Lunge und Abdomen, wird im Menschen nicht geschlechtsreif	Yokogawa et al. (1974); Blair et al. (1999); Muller (2002)
P. ohirai Miyazaki, 1939 (Syn. *P. Iloktsuenensis, P. sadoensis*)	PAL (Japan, China, Korea, Taiwan)	**Mensch**, Canidae, Felidae, Mustelidae, Suidae, Muridae, Caviidae, Leporidae	Assimineidae, Pomatiopsidae	Grapsidae, Potamidae	Vermutlich orale Aufnahme der Metazerkarien mit rohem oder zu wenig gegartem Krabbenfleisch	Adulte in der Lunge	Yamaguchi et al. 1988; Blair et al. (1999)
P. skrjabini Chen, 1959 (Syn. *P. hueitungensis; P. szechuanensis)*	PAL (China); OR (Thailand)	Cercopithecidae, Canidae, Felidae, Mustelide, Viverridae, Muridae, Hystricide, **Mensch**	Assimineidae, Pomatiopsidae	Potamidae; Amphibien (*Rana* sp.)	Orale Aufnahme der Metazerkarien mit rohem oder zu wenig gegartem Krabbenfleisch	Unreif in Lunge, subkutanem Bindegewebe und ZNS	Wang et al. (1985); Blair et al. (1999)

© Biologiezentrum Linz/Austria; download unter www.biologiezentrum.at

© Biologiezentrum Linz/Austria; download unter www.biologiezentrum.at

P. uterbilateralis Völker & Vogel, 1965	ÄTH (Kamerun, Liberia, Nigeria, Gabun)	Soricidae, Cercopithecidae, Canidae, Felidae, Herpestidae, Mustlidae, Viverridae, Muridae, **Mensch**	Schnecken (z. B. *Afropomus balanoides*)	Potamonautidae	Orale Aufnahme der Metazerkarien mit rohem oder zu wenig gegartem Krabbenfleisch	Adulte in der Lunge	Sachs (1987); Blair et al. (1999)
P. westermani (Kerbert, 1878) sensu Brown, 1899 (Syn. *P. ringeri*, *P. edwardsi*, *P. macacae*, *P. asymmetricus*, *P. pulmonalis*, *P. filipinus*, *P. philippinensis*)	PAL (China, Japan, Korea, Taiwan, UDSSR); OR (Kambodscha, Indien, Indonesien, Laos, Malaysia, Myanmar, Nepal, Pakistan, Philippinen, Sri Lanka, Thailand, Vietnam); AUS (Neu Guinea)	Cercopithecidae, Canidae, Felidae, Suidae, Herpestidae, Viverridae, Mustelidae, Muridae, Caviidae, Leporidae, **Mensch**, Geflügel	Pleuroceridae, Thiaridae	Garnelen, Astacidae, Grapsidae, Parathelphusiade, Potamidae	Orale Aufnahme der Metazerkarien mit rohem oder zu wenig gegartem Krabbenfleisch	Adulte in der Lunge und verschiedenen ektopischen Stellen	Yokogawa (1965); Blair et al. (1999)

teralis, *P. westermani*, *P.* sp.), Ashford & Crewe (2003) reduzierten die Liste der Lungenegel mit humanmedizinischer Relevanz in „The parasites of Homo sapiens" auf neun Spezies (*P. africanus*, *P. heterotremus*, *P. kellicotti*, *P. mexicanus*, *P. miyazakii*, *P. ohirai*, *P. skrjabini*, *P. uterobilateralis*, *P. westermani*); einige von Coombs & Crompton (1991) beschriebene Arten wurden von Ashford & Crewe (2003) als Synonyme anderer *Paragonimus*-Arten erkannt, zwei in der Zusammenstellung von Coombs & Crompton (1991) angeführte Arten (*P. bangkokensis* und *P. caliensis*) finden sich in der Übersicht von Ashford & Crewe (2003) überhaupt nicht mehr. Wir haben in unsere Synopsis Daten aus allen drei oben genannten Publikationen (Coombs & Crompton 1991; Blair et al. 1999; Ashford & Crewe 2003) einfließen lassen (Tab. 1) und wollen, neben der Vorstellung des bislang bekannten Artenspektrums, am Beispiel der häufigsten und wichtigsten Art, *Paragonimus westermani*, auch auf die Epidemiologie und die klinische Symptomatik, die Möglichkeiten der Diagnostik und der Therapie sowie die möglichen präventivmedizinischen Maßnahmen zur Verhinderung einer Paragonimose eingehen.

2.1.2. Historisches

Die Entdeckung von *Paragonimus* sp. erfolgte erst Ende des 19. Jahrhunderts, als im Juni 1879 ein in Tamsui (Taiwan) lebender Portugiese plötzlich verstarb. Ursache für den plötzlichen Tod war ein rupturiertes Aortenaneurysma, das vom lokalen Arzt namens Dr. B.S. Ringer anlässlich einer Obduktion entdeckt werden konnte; zusätzlich fand B.S. Ringer jedoch einen Parasiten in der Lunge. Da der Verstorbene ein Patient des zur damaligen Zeit in Amoy in China weilenden und forschenden Arztes, Parasitologen und Tropenmediziners Patrick Manson war, teilte B.S. Ringer diesen Befund P. Manson schriftlich mit (Manson 1880). Am 24. April 1880 wurde P. Manson von einem 35jährigen Chinesen wegen eines Gesichts- und Beinekzems konsultiert. Während sich Manson mit dem Patienten unterhielt, hustete dieser plötzlich und expektorierte kleine Mengen von rotem Sputum. Manson mikroskopierte das Sputum und fand „*besides the ordinary blood and mucus corpuscles, large numbers of bodies evidently the ova of some parasite. These bodies were oval in form, one end of the oval being cut off an operculum, granular on the surface, bloodstained, measuring on an average 1/300" x 1/500"*" (Manson 1880). Im Rahmen weiterer anamnestischer Recherchen konnte Manson in Erfahrung bringen, dass sich der 35jährige Chinese auch in Taiwan, in der Nähe von Tamsui aufgehalten hatte. Manson erinnerte sich des Briefes von B.S. Ringer und ließ sich von diesem den in „spirit of wine" konservierten Lungenparasiten des an einem Aortenaneurysma verstorbenen Portugie-

© Biologiezentrum Linz/Austria; download unter www.biologiezentrum.at

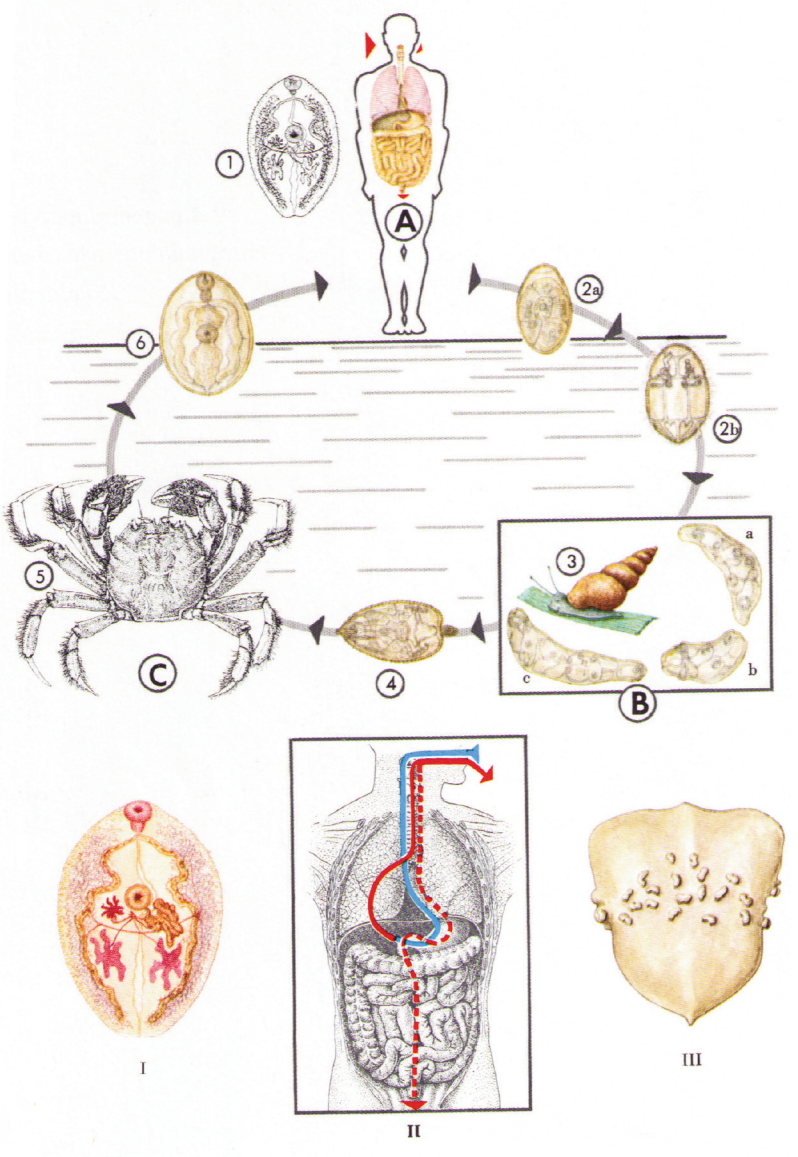

Abb. 1: Entwicklungszyklus von *Paragonimus* spp. Der Mensch kann als Endwirt (**A**) fungieren. Er hustet die Eier (**2a**) der in der Lunge lebenden Würmer aus oder schluckt sie ab oder scheidet sie mit den Fäzes aus. Wenn die Eier ins Wasser gelangen, schlüpfen aus ihnen Larven (**2a**, **2b**), die Mirazidien (**2b**), die sich in Schnecken (**3**), die als erster Zwischenwirt (**B**) fungieren, einbohren. Nach einer Entwicklung über Sporozyste, Mutterredie und Tochterredie entwickeln sich Zerkarien, die sich aus der Schnecke ausbohren und Süßwasserkrebse (**5**), den zweiter Zwischenwirt (**C**), befallen. In den Krebsen entwickeln sich die Zerkarien zu Metazerkarien. Nimmt ein Mensch ungenügend erhitzte Krebse mit lebenden Metazerkarien auf, entwickeln sich aus diesen die adulten Würmer, womit der Kreislauf geschlossen ist.
I: geschlechtsreifer Lungenegel. **II**: Wanderung der jungen Lungenegel im Endwirt, blau: Metazerkarien gelangen in den Magendarmkanal, rot: Egel durchbohren die Dünndarmwand und wandern über das Zwerchfell in die Lunge, wo die Würmer die Geschlechtsreife erlangen und Eier produzieren.
III: Von Metazerkarien befallenes Krebsherz. Aus: PIEKARSKI (1987), mit freundlicher Genehmigung von Springer Science + Business Media.

sen (siehe oben) schicken. Er mikroskopierte diese Probe und fand „*in it several ova of the shape, colour, and dimensions as those I had some time before found in the Chinaman's sputum*" (MANSON 1880). MANSON kontaktierte den Parasitologen Thomas Spencer COBBOLD in London, dieser veranlasste eine Publikation über die neue Spezies *Distoma ringeri*, die in *The Lancet* am 3. Juli 1880 erschien (Anonymus 1880): In der Zwischenzeit entdeckte der deutsche Internist und Anthropologe Dr. Erwin BÄLZ anlässlich eines Lehraufenthaltes in Tokyo ebenfalls Helminthen-Eier im Sputum von 19 Patienten. Er klassifizierte diese Eier vorerst als „*Gregarina pulmonalis*", erkannte aber sehr bald ihre wahre Natur als Eier eines Trematoden (BÄLZ 1880); diesen Befund bestätigte auch der Pathologe und Parasitologe Rudolph LEUCKART in Tübingen/Deutschland, der von BÄLZ zu Rate gezogen worden war.

Aber bereits im September des Jahres 1877 war im Amsterdamer Zoo ein Königstiger gestorben, in dessen Lunge Würmer der Gattung *Distoma* gefunden worden sind. Der Zoodirektor, Dr. C.F. WESTERMAN, bat den holländischen Zoologen Coenraad KERBERT um Identifikation der Würmer. C. KERBERT beschrieb die Helminthen folgendermaßen: „*always in pairs, inside rather thick, fibrous capsules, which, because of the somewhat blue colour, were noticed immediately on the outer surface of the lungs*" (KERBERT 1878). Da bereits Lungenegel in einem Otter (NATTERER 1850) bzw. einer indischen Manguse (DIESING 1850) als *Distoma rude* bzw. *D. compactum* beschrieben worden waren, wollte KERBERT die Egel aus dem Königstiger vorerst einer diesen beiden Spezies zuordnen (GROVE 1990). Weitere Untersuchungen KERBERTS zeigten, dass dies nicht möglich war, und so publizierte er die Beschreibung einer neuen Spezies, *Distoma westermani*, im Jahre 1878 (KERBERT 1878).

Aufgrund der beachtlichen morphologischen Unterschiede zwischen der neuen Spezies *Distoma westermani* und *Distoma hepatica* (heute *Fasciola hepatica*) hat Max BRAUN im Jahre 1899 für die in der Lunge lebenden Egel das Genus *Paragonimus* errichtet und die Spezies *Distoma westermani* (syn. *D. westermanni*, *D. westermanii*) als *Paragonimus westermani* einbezogen (BRAUN 1899).

2.1.3. Biologie des Erregers und des Überträgers (Abb. 1)

Die Adulttiere von *Paragonimus westermani* sind 15 x 8 mm groß, dunkel fleischfarben, besitzen einen Mund- und einen Bauchsaugnapf und leben als Zwitter in der Regel paarweise in einer derben Bindegewebezyste, die mit dem Lumen einer Bronchiole in Verbindung steht, in der Lunge der natürlichen Endwirte (viele verschiedene Säugetierarten; Tab. 1). Die von den Adulttieren produzierten ovalen, gelben bis braunen, gede-

© Biologiezentrum Linz/Austria; download unter www.biologiezentrum.at

ckelten Eier (ca. 90 x 55 µm) gelangen über die Trachea in den Rachen und werden entweder ausgehustet oder abgeschluckt. Die abgeschluckten Eier überstehen die Magenpassage aufgrund ihrer dicken Schale unbeschadet. Im Wasser verlassen die Mirazidien die Eihüllen und suchen schwimmend Schnecken, v. a. Spezies der Familien Pleuroceridae und Thiaridae (1. Zwischenwirt) auf, in denen sie eine morphologische und physiologische Metamorphose inklusive eines Generationswechsels (Dauer: 9-13 Wochen) durchmachen (SHIMAZU 1981). Endprodukte dieser Metamorphose sind jedenfalls Zerkarien, die nun mittels ihres Bohrstiletts und des Sekrets ihrer Bohrdrüsen durch die Gelenkhäute in Krustentiere, insbesondere der Familien Astacidae, Grapsidae, Parathelphusidae, Potamidae (2. Zwischenwirte), eindringen. (Die Umwandlung der Zerkarien in die Metazerkarien kann aber auch durch Verzehr von infizierten Schnecken durch die Krebstiere erfolgen.) Über die Hämolymphe gelangen sie in Muskelgewebe der Krebstiere (v. a. des Herzens), wo sie sich enzystieren und heranwachsen. Enzystierte Metazerkarien können mehrere Monate lebensfähig bleiben. Werden nun die Metazerkarien enthaltenden Krebstiere verzehrt, exzystieren sie im Dünndarm der Endwirte, gelangen nach 3-6 Stunden in die Leibeshöhle und suchen nach 6 bis 10 Tagen die Bauchwand auf, wo sie eine Wachstumsphase einlegen. Anschließend verlassen sie die Bauchwand und begeben sich wieder aktiv in die Leibeshöhle, wo sie gelegentlich in die Leber gelangen. Sie durchbrechen zuerst das Zwerchfell und gelangen über die Pleurahöhle in die Lunge. Als Folge einer Gewebsreaktion werden die meist paarweise angeordneten Parasiten von einer Bindegewebshülle eingeschlossen, die bis zu Walnussgröße erreichen kann. Damit ist der Kreislauf geschlossen. Die Lebensdauer der Lungenegel beträgt meist mehrere Jahre (DÖNGES 1980).

In den Lebenszyklus können jedoch auch paratenische Wirte (verschiedene Säugetierspezies, aber auch Hühnervögel) eingeschlossen werden; in den paratenischen Wirten entwickeln sich die juvenilen Parasiten nicht weiter; erst nach oraler Aufnahme der juvenilen Formen durch geeignete natürliche Endwirte erfolgt die Weiterentwicklung zum Adulttier.

Die Infektion des Menschen mit *Paragonimus*-Metazerkarien erfolgt – wie bei den natürlichen Endwirten – durch Verzehr rohen oder nicht völlig gegarten Krabbenfleisches, z. B. in China durch den Krebssalat „Kung Plah", in Thailand durch die Krabbensauce „Nam Prik Poo", auf den Philippinen durch den Salat „Kinulao" und in Korea durch Krabben in Sojasauce „Ke Jang"; darüber hinaus besteht in Endemiegebieten die Möglichkeit, die Infestation durch den Genuss des Saftes infizierter Krabben, durch verunreinigte Hände und Küchengeräte beim Zubereiten von Krabbengerichten, nicht zuletzt aber auch durch kontaminiertes Trinkwasser zu erwerben.

Unter den verschiedenen *Paragonimus*-Arten existieren diploide, triploide und auch tetraploide Formen. Triploide Würmer weisen im Menschen einen höheren Pathogenitätsgrad auf als diploide (BLAIR et al. 1999).

2.1.4. Häufigkeit und Verbreitung

Weltweit dürften mehr als 20 Millionen Menschen mit *Paragonimus* spp. infiziert sein (CHOI 1990; TOSCANO et al. 1995), wobei allein in Korea, Japan, Taiwan, China und auf den Philippinen 2-3 Millionen Menschen einen *Paragonimus westermani*-Befall aufweisen. Die geographische Verbreitung der übrigen humanpathogenen *Paragonimus*-Spezies ist aus Tabelle 1 ersichtlich.

2.1.5. Klinische Symptomatik

Die Paragonimose stellt eine chronische, mitunter über mehrere Jahre persistierende Parasitose dar, die sich in den meisten Fällen als Lungenkrankheit manifestiert; aber auch ektopische Paragonimosen kommen vor (YOKOGAWA et al. 1965). Spontanheilungen wurden beobachtet (SADUN & BUCK 1960). Ursachen für die klinischen Manifestationen sind einerseits die adulten Tiere in der Lunge (oder auch anderen Organen), andererseits aber auch die durch die verschiedenen Gewebe wandernden juvenilen Egel wie auch die von ihnen produzierten Stoffwechselprodukte.

Lungenparagonimose

In der Wanderphase der noch juvenilen Parasiten durch das Diaphragma kann es in manchen Fällen zu z. T. stechenden Oberbauchschmerzen kommen. Die Inkubationszeit beträgt gewöhnlich 3-6 Monate. Die akute Phase verläuft nicht selten asymptomatisch, gelegentlich kommt es zu Durchfällen, Fieber, Pleuropneumonie und Husten, urtikariellen Exanthemen sowie zu einer peripheren Eosinophilie mit systemischen Entzündungszeichen und Neutrophilie. In der chronischen Phase, die nach 1-4, manchmal gar erst nach 12 Monaten beginnt, stehen vor allem pulmonale Beschwerden im Vordergrund (ohne deutliche Beeinträchtigung des Allgemeinbefindens). Sind die Zysten in der Nähe der Bronchien lokalisiert, kommt es meist zu erheblichen entzündlichen Reaktionen. Die Zysten können auch nekrotisch werden und in das Bronchialsystem perforieren; es kommt dann zum Abhusten blutiger Gewebsbestandteile und von Wurmeiern. Hämoptysen, Bronchopneumonien und Lungenabszesse sind möglich. Bei hoher Wurmlast treten überdies Atembeschwerden, thorakale Schmerzen und chronischer Husten mit Expektoration auf. Das Gewebsmaterial und die Wurmeier

© Biologiezentrum Linz/Austria; download unter www.biologiezentrum.at

Tab. 2: Übersicht über die wichtigsten Trematoden der Familie Dicrocoeliidae, die durch zufälligen Verzehr von Arthropoden auf den Menschen übertragbar sind. ÄTH – Äthiopische Region, i.e. Afrika südlich der Sahara; AUS – Australasiatische Region (= Landmassen östlich der Wallace-Linie); NEA – Nearktische Region (=Nord-Amerika); NEO – Neotropische Region (= Mittel- und Südamerika); OR – Orientalische Region (= Region vom Himalaya bis zur Wallace-Linie); PAL – Paläarktische Region (Afrika nördlich der Sahara, Europa, Asien nördlich des Himalaya, Japan).

Spezies	Vorkommen und Häufigkeit	Endwirt	1. Zwischenwirt	2. Zwischenwirt	Übertragung	Organlokalisation	Diagnostik	Literatur
Dicrocoelium dendriticum (RUDOLPHI, 1819) sensu LOOSS, 1899	Weltweit; viele hundert Humanfälle bekannt	Domestizierte und Wild-wiederkäuer (z. B.Schaf); **Mensch**	Terrestrische Schnecken (z. B. *Helix vulgaris, Cochlicopa lubrica, Zebrina varnensis*)	Ameisen; insgesamt sind 17 Ameisen-Spezies als Zwischen-wirte bekannt (z. B. *Formica fusca, Proformica nasuta*)	Zufällige orale Aufnahme von Metazerkarien in den Ameisen oder mit Ameisen kontaminierten Vegetabilien	Adulte im Gallengangssystem	Nachweis der Eier im Stuhl (nach Anreiche-rungsver-fahren); Ausschluss einer Pseu-doparasitose	DRABICK et al. (1988); COOMBS & CROMPTON (1991); ASH-FORD & CREWE (2003)
Dicrocoelium hospes LOOSS, 1907	ÄTH (Äthiopien, Ghana, Kenia, Sierra Leone), zwei Humanfälle	Domestizierte und Wildwieder-käuer, **Mensch**	Schnecken (z. B., *Limicolaria*)	Ameisen (*Crematogaster* sp., *Dorylus* sp.)	Zufällige orale Aufnahme von Metazerkarien in den Ameisen oder mit Ameisen kontaminierten Vegetabilien	Adulte im Gallengangssystem	Nachweis der Eier im Stuhl (nach Anreiche-rungsver-fahren); Ausschluss einer Pseu-doparasitose	CHUNGE & DESAI (1989); COOMBS & CROMPTON (1991); ASH-FORD & CREWE 2003
Eurytrema pancreati-cum (JANSON, 1889) sensu LOOSS, 1907	PAL (China, Japan); OR; NEA	Ungulaten (Schafe), Primaten (z. B. *Ma-caca* sp.), zumindest 8 Humanfälle bekannt)	Terrestrische Schnecken (z. B. *Bradybaena* sp.)	Heuschrecken (z. B. *Conocephalus maculatus*)	Zufällige orale Aufnahme von Metazerkarien in Heuschrecken	Adulte im Ductus pancreaticus	Nachweis der Eier im Stuhl (nach Anreiche-rungsver-fahren)	ISHII et al. (1983); COOMBS & CROMPTON (1991); ASH-FORD & CREWE (2003)

begünstigen bakterielle Superinfektionen mit fokalen Bronchopneumonien und Pleuritis, eosinophilen Granulomen, Verkalkungen, Atelektasen, Bronchiekatsien und Kavernenbildung (BLELAND et al. 1969; MEYER 2000).

Extrapulmonale Paragonimose

Bei extrapulmonalen Manifestationen sind vor allem die zerebrale und die spinale Paragonimose von Bedeutung. Die wichtigsten Symptome sind Fieber, Zeichen eines ZNS-Tumors mit Sehstörungen, Lähmungen, Krämpfen (Jackson-Anfälle), Hirndruckzeichen und Liquoreosinophilie. Die chronische Phase ist vor allem durch epileptiforme Krampfanfälle und fokale Lähmungserscheinungen geprägt.

Seltener erfolgen Absiedelungen der Zysten in der Pleura, Bauchwand, Peritonealhöhle, Leber und Milz, im Zwerchfell, Herz, Darm und subkutanen Gewebe. Die Symptomatik ist abhängig von der jeweiligen Lokalisation (MEYER 2000).

2.1.6. Diagnostik

Die Anamnese (Aufenthalt in einem endemischen Gebiet, Genuss roher Süßwasserkrebse) und das klinische Bild (produktiver, blutiger Husten) sollten an eine Paragonimose denken lassen. Mittels bildgebender Verfahren (v. a. Computertomographie) lassen sich die adulten Tiere bzw. die Zysten in Lunge und ZNS gut darstellen. In der Regel ist das IgE erhöht, im peripheren Blut zeigt sich meist eine deutliche Eosinophilie. Die Wurmeier (Farbe: gelb-braun, gedeckelt, Größe: 90 x 55 µm) können im Sputum, Stuhl (da sie nach dem Aushusten häufig verschluckt werden) und – bei ektopischer Paragonimose – in Gewebematerial nachgewiesen werden. Sensitive serologische Verfahren zum Nachweis von Antikörpern in Serum (und Liquor) stehen (in speziellen Laboratorien) zur Verfügung (KNOBLOCH & LEDERER 1983, KNOBLOCH 1984, KNOBLOCH et al. 1984).

2.1.7. Therapie

Waren vor 1960 noch zahlreiche, allerdings mit z. T. gravierenden Nebenwirkungen verbundene und mit geringer Effizienz ausgestattete Wirkstoffe in Verwendung (YOKOGAWA et al. 1960), so stand zu Beginn der 1960er Jahre mit der Einführung des Bithionols ein durchaus wirksames Präparat zur Verfügung, das allerdings in etwa 30 % der Fälle Durchfälle und Nausea verursachte; auch Rückfälle traten auf (COLEMAN & BARRY 1982). Seit der Einführung von Praziquantel zu Beginn der 1980er Jahre steht ein potenter Wirkstoff für die Behandlung der Paragonimose zur Verfügung (3 x 25 mg/kg KG/die, 3 Tage; UDONSI 1989; HARINASU-

© Biologiezentrum Linz/Austria; download unter www.biologiezentrum.at

TA & BUNNAG 1990). Aber auch Triclabendazol erwies sich sowohl in tierexperimentellen Studien als auch beim Menschen als effektiv (2 x 10 mg/kg KG/die, 3 Tage; GAO et al. 2003; KEISER et al. 2005).

2.1.8. Prophylaxe

Vermeidung des Genusses von frischem oder nicht garem Krebsfleisch oder von Krebsgerichten in den Endemiegebieten! Fünfminütiges Erhitzen von Krabbenfleisch auf 70 °C tötet die Helminthen sicher ab.

2.2. Andere Helminthosen

In vielen Teilen der Erde werden von manchen Bevölkerungsgruppen Heuschrecken, Käfer Schmetterlingsraupen und andere Arthropoden in verschiedenen Formen der Zubereitung frisch oder getrocknet, häufig auch (wenngleich oft mangelhaft) erhitzt gegessen und stellen einen festen Bestandteil des Speisezettels dar (HOLT 1885). Heute gilt dies vor allem (aber nicht nur) für tropische Gebiete. Immerhin wurden noch in der Biedermeierzeit in Mitteleuropa Gerichte mit Maikäfern hergestellt.

Dass gerade Käfer so häufig gegessen wurden und z. T. noch gegessen werden, ist möglicherweise ethologisch betrachtet ein Relikt aus jenen Perioden der Hominisation, in denen Insekten einen großen und jedenfalls wesentlichen Teil der Nahrung darstellten. Es gibt Überlegungen, dass die Freude am Essen von Oblatenschichten mit feiner Creme dazwischen (in Österreich: Manner-Schnitten) an einen ethologischen „Atavismus" darstellt: Es ist als ob man einen Käfer essen würde: Beim ersten Zubeißen kracht es, man spürt und schmeckt das süßliche Innen, und man empfindet Lust.

Die meisten Insekten werden allerdings unabsichtlich und unbewusst aufgenommen, sie werden im folgenden Kapitel behandelt.

3. Helminthen und Helminthosen durch unabsichtlichen Verzehr von Arthropoden

Wider Erwarten ist das Spektrum von Wurmspezies, die durch zufälligen Verzehr von Arthropoden in den menschlichen Körper gelangen und Krankheiten verursachen können, beachtlich breit und umfangreich: Wahrscheinlich gibt es in Wirklichkeit noch wesentlich mehr Wurmspezies, die in diesem Zusammenhang besprochen werden müssten; wir stellen hier insgesamt 22 Spezies aus 9 Familien der Trematoda (Dicrocoeliidae), Cestoda (Anaplocephalidae, Daveinidae, Hymenolepididae, Dipylididae) und Nematoda (Gnathostomatidae, Physalopteridae, Rictulariidae, Gongylonematidae) sowie sieben Spezies des Stammes Acanthocephala (Kratzer) vor.

3.1. Trematoda

3.1.1. Dicrocoeliidae (Tab. 2)

3.1.1.1. *Dicrocoelium dendriticum* (Kleiner Leberegel, Lanzettegel)

3.1.1.1.1. Einleitung und Historisches

Dicrocoelium dendriticum, der kleine Leber- oder Lanzettegel, ist ein kosmopolitisch verbreiteter Parasit von Schafen, Rindern und anderen herbi- und omnivoren Säugetieren, gelegentlich auch des Menschen. Der Lanzettegel wurde ursprünglich von RUDOLPHI 1803 als *Fasciola lanceolata* erstmals beschrieben; RUDOLPHI war es auch, der den Parasiten 1819 als *Fasciola dendritica* bezeichnete (RUDOLPHI 1819). Adolph LOOS transferierte den Egel schließlich in das 1845 von DUJARDIN errichtete Genus *Dicrocoelium* (DUJARDIN 1845; LOOSS 1899).

Es vergingen jedoch noch viele Jahrzehnte, bis der Lebenszyklus von *D. dendriticum* vollständig geklärt war. *Dicrocoelium dendriticum*-Zerkarien waren mit großer Wahrscheinlichkeit bereits 1887 von VON LINSTOW als *Cercaria vitrina* beschrieben worden, ein Zusammenhang zu *Dicrocoelium dendriticum* wurde allerdings nicht in Erwägung gezogen. Im Jahre 1929 fand Wilhelm NÖLLER (1890-1964) in Deutschland in hohem Maße mit *Cercaria vitrina* infizierte *Zebrina detrita*-Schnecken (NÖLLER 1929). Aufgrund der Tatsache, dass die Verbreitung der Landschnecke nicht mit der Verbreitung der Dikrozöliose übereinstimmte, nahm NÖLLER an, dass *Zebrina detrita* entweder nicht der geeignete Zwischenwirt für *Dicrocoelium dendriticum* ist oder *Cercaria vitrina* nicht das Larvenstadium von *D. dendriticum* darstellt. In einem anderen Untersuchungsgebiet in Deutschland beobachtete – ebenfalls im Jahre 1929 – Hans VOGEL, dass sowohl *Zebrina detrita* als auch *Helicella candidula* in hohem Maße mit *Cercaria vitrina* infiziert waren, und er vermutete *Helicella candidula* als Zwischenwirt von *Dicrocoelium dendriticum*. In den folgenden zwei Jahren konnte schließlich CAMERON die Beobachtung H. VOGELs durch experimentelle Infektionen bestätigen (CAMERON 1931). Es vergingen noch mehr als 30 Jahre bis KRULL & MAPES (1953) in den USA zeigen konnten, dass sich die Metazerkarien des Lanzettegels in Ameisen (*Formica fusca*) entwickeln und dass Säugetiere die natürlichen Endwirte des Parasiten darstellen. Dies konnten schließlich auch VOGEL & FALCAO in Deutschland bestätigen, die infizierten Ameisen gehörten den Spezies *Formica cinerea* und *F. picea* an. Wann und wer die Erstbeschreibung einer *Dicrocoelium*-Infestation des Menschen für sich in Anspruch nehmen kann, ist ungeklärt: Es könnte sowohl BUCHOLZ in Deutschland, CHABERT in Frankreich oder KIRCHNER in Böhmen gewesen sein (GROVE 1990). Mit Sicherheit aber war es STROM im Jahre 1927, der *D. dendriticum* als häufigen Pseudoparasiten[1] beim Menschen erkannte (GROVE 1990).

© Biologiezentrum Linz/Austria; download unter www.biologiezentrum.at

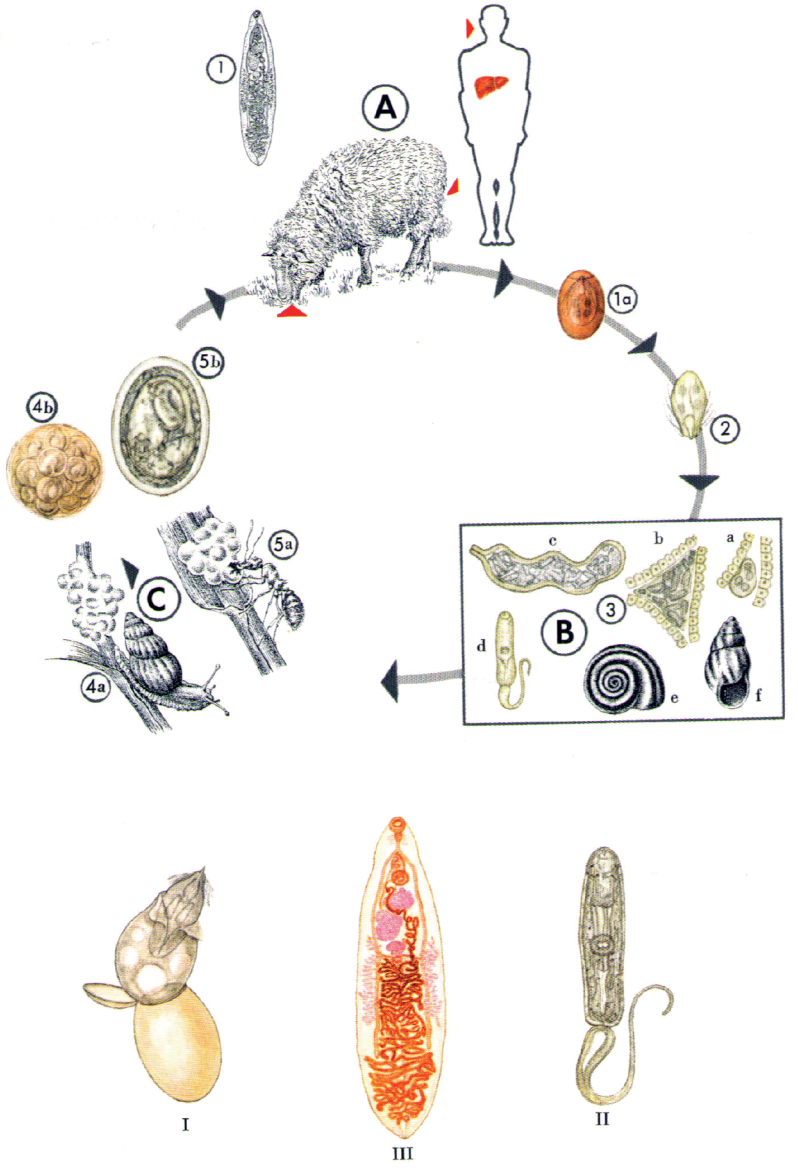

Abb. 2: Entwicklungszyklus von *Dicrocoelium dendriticum.* Rinde, Schafe und andere Wiederkäuer stellen die Hauptendwirte dar, der Mensch fungiert als akzidenteller Endwirt (**A**). Die adulten Egel leben in den intrahepatischen Gallengängen und produzieren Eier (**1a**), die mit der Galle und den Fäzes in die Umwelt gelangen. Aus den Eiern schlüpfen Mirazidien (**2**), die von Landschnecken (**B**), den ersten Zwischenwirten, oral aufgnommen werden müssen. In der Zwischenwirtsschnecke vollziehen die Mirazidien eine Entwicklung über Mutter- (**3a**, **3b**) und Tochtersporozyste (**3c**) bis zur Zerkarie (**3d**), und werden von den Schnecken (z. B. *Helicella* (**3e**), *Zebrina* (**3f**) mit Schleimballen auf einem Grashalm abgesetzt (**4a**, einzelner Schleimballen **4b**). Eine Ameise (**C**) verzehrt die Zerkarien enthaltenden Schleimballen (**5a**). In der Ameise entwickeln sich die Zerkarien zu Metazerkarien (**5b**), die mit den Grashalmen von den Endwirten verzehrt werden. Im Dünndarm der Endwirte wird die Metazerkarienwand aufgelöst, die Metazerkarien wandern anschließend über den Ductus choledochus in die Gallengänge ein, wo sie zu Adulttieren heranwachsen. I: Schlüpfendes Mirazidium. II: Zerkarie. III: Geschlechtsreifer Egel. Aus: Piekarski (1987), mit freundlicher Genehmigung von Springer Science + Business Media.

Dicrocoelium-Eier konnten in etwa 500.000 Jahre alten Koprolithen in Tautavel (Caune de l'Arago) in Frankreich, in mehr als 5.000 Jahre alten Proben in der Schweiz (Arbon) und in Frankreich (Chalain) und auch in im Salzgestein verlassener Salzbergwerkstollen konservierter menschlicher Exkremente aus der Hallstattzeit nachgewiesen werden (Aspöck et al. 1999, Aspöck 2000).

3.1.1.1.2. Biologie des Erregers (Abb. 2)

Die 7 bis 12 mm großen, zwittrigen Parasiten leben in den Gallengängen von Schafen, Rindern und vielen anderen herbi- oder omnivorer Säugetieren, der Mensch stellt nur einen akzidentellen Endwirt dar. Die Adulttiere produzieren Eier, die mit der Gallenflüssigkeit und den Fäzes in die Umwelt gelangen, wo sie von Landschnecken (= 1. Zwischenwirt) – meist den Gattungen *Zebrina* und *Helicella* – aufgenommen werden müssen. In der Zwischenwirtsschnecke durchlaufen die Parasiten einen Generationswechsel; aus dem Mirazidium entwickeln sich – über ein Mutter- und Tochtersporozystenstadium – tausende Zerkarien, die mit Schleimballen von der Schnecke über die Atemwege ausgeschieden werden (Dauer der Entwicklung in der Schnecke: 3 bis 5 Monate). Bisher wurden weltweit insgesamt 17 Ameisenarten als 2. Zwischenwirte von *Dicrocoelium dendriticum* nachgewiesen (darunter die auch in Europa vorkommenden Spezies *Formica fusca*, *Proformica nasuta* und mehrere Spezies des Genus *Lasius*); sie fressen die Zerkarien mit den Schleimballen. Eine (seltener zwei) Zerkarien enzystieren sich im Unterschlundganglion der Ameise, die übrigen Zerkarien wandern in den Hinterleib der Ameise ein und entwickeln sich zu Metazerkarien. Das Einwandern der ersten Zerkarie in das Unterschlundganglion bewirkt eine Verhaltensänderung der Ameise; ein Mandibelkrampf, der allerdings nur bei kühlen Temperaturen eintritt, bedingt, dass sich die Ameise an Vegetabilien festbeißt, wo sie von grasenden Schafen (oder anderen potentiellen Endwirten) gefressen wird. Nach der Magenpassage exzystieren die Metazerkarien im Dünndarm, und die jungen Egel wandern über den Ductus choledochus in die Gallengänge der Leber, wo sie nach etwa 50 Tagen die Geschlechtsreife erlangen.

3.1.1.1.3. Häufigkeit und Verbreitung

Dicrocoelium dendriticum ist im Wesentlichen ein Kosmopolit, das Vorkommen ist allerdings an das Vorkommen bestimmter, vor allem mit kalkreichen Böden assoziierter Landlungenschnecken gebunden. Die Di-

[1] Eier von *Dicrocoelium dendriticum* können gelegentlich im Stuhl von Menschen nach Verzehr von rohen oder nicht durchgegarten Lebern von infizierten Wiederkäuern nachgewiesen werden. Pseudoparasitismus kann ausgeschlossen werden, wenn *Dicrocoelium*-Eier nur kurzfristig (1 bis 2mal) innerhalb weniger Tage im Stuhl gefunden werden.

© Biologiezentrum Linz/Austria; download unter www.biologiezentrum.at

krozöliose ist in Mitteleuropa (Österreich, Deutschland, Schweiz; RACK et al. 2004), aber auch in Nordafrika, Nordamerika und Asien (z. B. Saudi-Arabien und Ägypten; EL-SHIECK & MUMMERY 1990; HARIDY et al. 2003) verbreitet.

In Österreich ist *D. dendriticum* zumindest seit der Mitte des 19. Jahrhunderts als Parasit von Tieren bekannt (HINAIDY 1983), heute sind in manchen Gebieten Österreichs (z. B. Salzburg, Niederösterreich) bis zu 60 % der Rinder und/oder Schafe mit dem Lanzettegel infiziert; Infestationen des Menschen werden hingegen nur äußerst selten beobachtet (ALLERBERGER 1987; AUER & ASPÖCK 1994, 1995).

3.1.1.1.4. Klinische Symptomatik

Die Dikrozöliose verläuft in der Regel subklinisch, bei massiver Wurmlast können Oberbauchschmerzen, Ikterus, Hepatosplenomegalie, Schwindel, Erbrechen und andere gastrointestinale Beschwerden auftreten.

3.1.1.1.5. Diagnostik

Die Diagnose der Dikrozöliose beruht auf dem Nachweis der typischen, ovalen, dunkelbraunen und gedeckelten Eier (Größe: 20-30 x 30-40 µm) im Stuhl, am besten nach Anreicherung durch ein gängiges Konzentrationsverfahren (AUER & WALOCHNIK 2006). Eine Pseudparasitose (Nachweis von *Dicrocoelium*-Eiern nach Verzehr von mit Lanzettegeln infizierter Kalbs- oder Rindsleber) sollte durch mehrfache Stuhluntersuchungen und durch gezielte Befragung der Patienten ausgeschlossen werden. Serologische Methoden stehen nicht zur Verfügung, sind allerdings auch nicht notwendig.

3.1.1.1.6. Therapie

Medikament der Wahl ist Praziquantel (Cesol®; Biltricide®) in einer Dosierung von 3 x 600 mg/die, 3 Tage.

3.1.1.1.7. Prophylaxe

Vermeidung der oralen Aufnahme von Ameisen durch Kauen von Gräsern oder anderen Vegetabilien; Kräutersalate sind vermutlich die häufigste Quelle von Lanzettegel-Befall.

3.1.1.2. *Dicrocoelium hospes*

Bei *Dicrocoelium hospes* handelt es sich um einen mit *D. dendriticum* nahe verwandten Parasiten, der ausschließlich in Afrika (z. B. Äthiopien, Elfenbeinküste, Ghana, Kenia, Sierra Leone) vorkommt und zwischen Ungulaten als den natürlichen Endwirten und Landschnecken der Familie Achatinidae (z. B. *Achatina* sp., *Limicolaria* sp.) als ersten und Ameisen als zweiten Zwischenwirten zirkuliert (LUCIUS & FRANK 1978; LUCIUS et al. 1980). Der Mensch stellt für *D. hospes* einen akzidentellen Wirt dar (WOLFE, 1966; OBIAMIWE, 1977; CHUNGE & DESAI 1989). Prävalenzen beim Menschen sind unbekannt. Klinik, Diagnostik und Therapie sowie Prophylaxe: Siehe *D. dendriticum*.

3.1.1.3. *Eurytrema pancreaticum* (Pankreasegel)

Der Pankreasegel – sein Vorkommen wurde bislang in China, Korea, Japan, Hong Kong, Indien und Brasilien nachgewiesen – ist ein natürlicher Parasit in der Bauchspeicheldrüse (selten der Gallenwege) von Schwein, Rind, Kamel, Affen u. a., als erste Zwischenwirte fungieren terrestrische Schnecken, als zweite Zwischenwirte Heuschrecken. Die 9-13 mm langen adulten, zwittrigen Egel produzieren Eier, die mit dem Bauchspeicheldrüsensekret in den Darm und über die Fäzes in die Umwelt gelangen, wo sie von Lungenschnecken (erster Zwischenwirt) gefressen werden. Nach einer Phase der Metamorphose und Vermehrung (Generationswechsel) müssen die Zerkarien von Heuschrecken gefressen werden, in denen die Entwicklung zur Metazerkarie verläuft. Der Lebenszyklus von *E. pancreaticum* wird geschlossen, wenn infizierte Heuschrecken von Endwirten gefressen werden. Der Mensch erwirbt die Infestation durch zufälliges Verschlucken (oder auch absichtlichen Verzehr) infizierter Heuschrecken, es stellt dies ein sehr seltenes Ereignis dar; weltweit sind nur einige wenige Fälle bekannt geworden (BEAVER et al. 1984; ISHII et al. 1983).

Die Eurytremose verläuft in der Regel mild, bei hohen Infektionsdosen kann es jedoch zu beachtlichen gastrointestinalen Beschwerden (Bauchschmerzen, Flatulenz, Erbrechen, Diarrhoe und Obstipation, Ikterus, Hepatomegalie) kommen. Die Diagnose beruht auf dem Nachweis der (von *D. dendriticum* kaum zu unterscheidenden) Eier. Als Therapeutikum kann Praziquantel eingesetzt werden (HARDER 2002; JIRAUNGKOORSKUL et al. 2005).

Eine *Eurytrema*-Infestation kann dadurch verhindert werden, dass man in Endemiegebieten auf den Verzehr von getrockneten Heuschrecken verzichtet und darauf achtet, dass sich keine Heuschrecken in Salaten und anderen Vegetabilien-Gerichten befinden.

3.2. Cestoda

3.2.1. Anaplocephalidae

Spezies der Familie der Anoplocephalidae stellen Parasiten von Reptilien, Vögeln und Säugetieren (= Endwirte) dar; als Zwischenwirte fungieren Hornmilben (Oribatidae; Tab. 3). Insgesamt sind innerhalb der Familie vier Genera mit humanpathogener Bedeutung beschrieben: *Bertiella*, *Inermicapsifer*, *Mathevotaenia* und *Moniezia*.

Tab. 3: Übersicht über die wichtigsten Zestoden-Spezies, die durch Verzehr von Arthropoden auf den Menschen übertragbar sind; ÄTH – Äthiopische Region, i. e. Afrika südlich der Sahara; AUS – Australasiatische Region (= Landmassen östlich der Wallace-Linie); NEA – Nearktische Region (=Nord-Amerika); NEO – Neotropische Region (= Mittel- und Südamerika); OR – Orientalische Region (= Region vom Himalaya bis zur Wallace-Linie); PAL – Paläarktische Region (Afrika nördlich der Sahara, Europa, Asien nördlich des Himalaya, Japan).

Spezies	Vorkommen und Häufigkeit	Endwirt	Zwischenwirt	Übertragung	Organlokalisation	Literatur
			Anaplocephalidae			
Bertiella mucronata (Meyner,1896) sensu Stiles & Hassall, 1902	NEO (Argentinien, Brasilien, Kuba, Paraguay), mindestens 7 Humanfälle bekannt	Primaten (z. B. *Alouatta* spp.), **Mensch**	Oribatei (Hornmilben)	Orale Aufnahme von Zystizerkoiden in den Milben	Adulte im Darm	Beaver et al. (1984); Coombs& Crompton (1991); Denegri & Perez-Serrano (1997)
Bertiella studeri (Blanchard, 1891) sensu Stiles & Hassall, 1902 (Syn. *B. satyri*)	AETH; OR (weit verbreitet, aber sporadisch auftretend), mehr als 44 Humanfälle bekannt	Primaten (*Pongo, Macaca* sp.), **Mensch**	Oribatei (Hornmilben), z. B. *Scheloribates* sp.	Orale Aufnahme von Zystizerkoiden in den Milben	Adulte im Darm	Beaver et al. (1984); Coombs & Crompton (1991); Denegri & Perez-Serrano (1997)
Inermicapsifer madagascariensis (Davaine, 1870) sensu Baer, 1956 (Syn. *Raillietina madagascariensis*, vielleicht auch *R. cubensis*)	ÄTH (Komoren, Kongo, Kenia, Madagaskar, Südafrika, Zambia, Zimbabwe); OR (Indonesien, Thailand), sporadische Fälle in Afrika; mindestens 7 Humanfälle bekannt	Nagetiere (z. B. *Praomys* sp.), **Mensch**	Unbekannt	Orale Aufnahme von Zystizerkoiden in den Milben	Adulte im Darm	Beaver et al. (1984); Coombs & Crompton (1991); Lloyd (1998); Prosl (2005)
Mathevotaenia symmetrica (Baylis, 1927) sensu Akhumian, 1946	OR (Thailand); erste Fallbeschreibung 1986	Nagetiere (z. B. *Mus* sp.), **Mensch**	Insekten (z.B *Tribolium* sp. *Plodia interpunctella*	Orale Aufnahme von Zystizerkoiden in den Insekten	Adulte im Darm	Coombs & Crompton (1991)
Moniezia expansa (Rudolphi, 1805) sensu Blanchard, 1891	PAL (USSR), nur 1 Fall beschrieben	Ungulaten (z. B. Rind, Schaf, Ziege u. a.); **Mensch**	Oribatei (Hornmilben), z. B. *Galumna* sp., *Scheloribates* sp.	Orale Aufnahme von Zystizerkoiden in den Milben	Adulte im Darm	Coombs & Crompton (1991)
			Davaineidae			
Raillietina (R.) celebensis (Janicki, 1902) sensu Fuhrmann, 1924	PAL (China, Japan, Taiwan); OR (Philippinen); AUS (Australien, Tahiti)	Nagetiere (*Lenomys myeri, Mus* sp., *Rattus* spp.) **Mensch**	Ameisen (*Cardiocondyle* sp.)	Orale Aufnahme von Zystizerkoiden mit Ameisen	Adulttiere im Dünndarm	Coombs & Crompton (1991)
Raillietina (R.) demerariensis (Davaine, 1869) sensu Fuhrmann, 1924	NEO (Guyana, Ekuador, Kuba), in der ländlichen Umgebung von Quito: Prävalenz bis zu 5 %	Nagetiere, **Mensch**	Schaben (?)	Orale Aufnahme von Zystizerkoiden mit Schaben (?)	Adulte im Dünndarm	Beaver et al. (1984)
			Dipylidiidae			
Dipylidium caninum (Linnaeus, 1758) sensu Leuckart, 1863	Weltweit, ausgenommen AUS, weltweit über 200 Fall-beschreibungen	Katze, Hund u.a. Karnivore; **Mensch**	Flöhe (z. B. *Ctenocephalides canis., Pulex irritans*)	Orale Aufnahme von Zystizerkoiden mit Flöhen	Adulte im Dünndarm	Coombs & Crompton (1991); Lloyd 1998
Drepanidotaenia lanceolata (Bloch, 1782) sensu Railliet, 1892	NEA (USA)	Anseriforme Vögel, **Mensch**	Kopepoden (z.B. *Cyclops* sp., *Diaptomus* sp.)	Orale Aufnahme von Zystizerkoiden mit Kopepoden	Adulte im Dünndarm (?)	Coombs & Crompton (1991)

© Biologiezentrum Linz/Austria; download unter www.biologiezentrum.at

© Biologiezentrum Linz/Austria; download unter www.biologiezentrum.at

Hymenolepididae						
Hymenolepis diminuta (RUDOLPHI, 1819) sensu WEINLAND, 1858	Weltweit, mehr als 200 Fallbeschreibungen	Nagetiere (*Rattus* sp., *Mus* sp., *Praomys* sp.); **Mensch**	Viele verschiedene Insekten u. a. Arthropoden, z. B. *Asopia farinalis, Anislabis annulipes, Acis spinosa, Scannus striatus, Tenebrio molitor, Ceratophyllus fasciatus, Xenopsylla cheopis, Pulex irritans, Ctenocepahlides canis*	Orale Aufnahme von Zystizerkoiden mit den Zwischenwirten	Adulte im Dünndarm	BEAVER et al. (1984); COOMBS & CROMPTON (1991)
Rodentolepis (= *Vampirolepis nana* = *Hymenolepis nana* (SIEBOLD, 1852) sensu SPASSKII, 1954	Weltweit, höchste Prävalenzen in Gebieten mit hoher Temperatur und leichtem Regen, erreicht in Argentinien bis 9 % Prävalenz	**Mensch,** Nagetiere (?)	Verschiedene Insekten, z. B. *Xenopsylla cheopis, Ceratophyllus fasciatus, Ctenocephalides canis, Pulex irritans, Tenebrio molitor, T. obscurus*	Orale Aufnahme von Zystizerkoiden mit Insekten; orale Aufnahme von Eiern Schmutz- und Schmierinfektion (Mensch zu Mensch-Übertragung)	Zystizerkoid und Adultus im Dünndarm	BEAVER et al. (1984); COOMBS & CROMPTON (1991)

3.2.1.1. *Bertiella studeri, B. mucronata*

Bandwürmer des Genus *Bertiella* wurden in Beuteltieren, Nagetieren, Malaien-Gleitfliegern und Primaten in Asien, Afrika, Australien, Ozeanien und in Amerika nachgewiesen. Heute kennt man zwei humanpathogene Arten: *B. studeri* und *B. mucronata*.

3.2.1.1.1. Einleitung und Historisches

Bertiella studeri wurde in einem Orang-Utan (*Pongo pygmaeus*) entdeckt und erstmals von R. BLANCHARD im Jahre 1891 als *Bertia studeri* beschrieben. Der Genusname *Bertia* erwies sich allerdings als Homonym, weshalb STILES & HASSALL (1902) *Bertiella* als Ersatzname vorschlugen. Der Lebenszyklus des Bandwurmes wurde von STUNKARD im Jahre 1940 aufgeklärt. Der erste Bericht einer Infestation des Menschen (8jähriges Mädchen in Mauritius) mit *B. studeri* erschien im Jahre 1913, der erste humane Fall einer *B. mucronata*-Infestation, eines Bandwurmes, der erstmals in einem Brüllaffen in Paraguay im Jahre 1895 beobachtet worden war (MEYNER 1895), wurde bei einem jungen Spanier in Kuba entdeckt (CRAM 1928).

3.2.1.1.2. Biologie der Erreger

Die 27 bis 30 cm langen und etwa 1 cm breiten adulten Tiere von *B. studeri*, deren Proglottiden breiter (6-10 mm) als lang (ca. 1 mm) sind, und die etwas kleineren Adulttiere von *B. mucronata* (Länge: 10-12 cm) bewohnen den Dünndarm des Endwirtes (Primaten) und produzieren Eier, die mit den Fäzes in die Umwelt gelangen, wo sie von Hornmilben gefressen werden, in denen sich die Larve (ein Zystizerkoid) ausbildet. Werden die infizierten Milben von Endwirten gefressen, entwickelt sich im Dünndarm des Endwirtes wiederum der adulte Wurm; damit ist der Zyklus geschlossen. Die Infektion des Menschen erfolgt durch zufälliges Verzehren von infizierten Milben mit Vegetabilien.

3.2.1.1.3. Häufigkeit und Verbreitung

Bertiella studeri ist vor allem in Afrika und Asien, *B. mucronata* in Südamerika verbreitet, insgesamt sind nur einige wenige Dutzend humane Bertiellose-Fälle, vor allem bei Kindern, beschrieben (DENEGRI & PEREZ-SERRANO 1997; GALAN-PUCHADES et al. 2000; PACO et al. 2003; XUAN et al. 2003; BHAGWANT 2004; SUN et al. 2006).

3.2.1.1.4. Klinische Symptomatik

Die klinische Symptomatik kann sehr variabel sein und reicht von vollständiger klinischer Inapparenz bis hin zu schweren Bauchschmerzen, Inappetenz, Erbrechen, Diarrhoe und Gewichtsverlust. Gelegentlich kann Fieber auftreten.

© Biologiezentrum Linz/Austria; download unter www.biologiezentrum.at

3.2.1.1.5. Diagnostik

Nachweis der Proglottiden und der etwa 45 µm großen Eier im Stuhl.

3.2.1.1.6. Therapie

Praziquantel: 10-25 mg/kg KG, Einmaldosis; Alternative: Niclosamid (HARDER 2002).

3.2.1.1.7. Prophylaxe

Verhinderung der Aufnahme infizierter Milben mit rohen Vegetabilien in Endemiegebieten.

3.2.1.2. *Inermicapsifer madagascariensis* (= *Raillietina m., Taenia m.*)

Inermicapsifer madagascariensis wurde im Jahre 1870 von Davaine als *Taenia madagascariensis* beschrieben. Der Parasit stammte von einem 18 Monate alten Kind auf den Komoren. 1891 stellte BLANCHARD den Wurm in das Genus *Davainea*, JOYEUX & BAER ordneten den Parasiten 1929 dem Genus *Raillietina* zu; schließlich wurde er von BAER dem Genus *Inermicapsifer* zugeordnet (BAER 1956). Der über 40 cm lange Parasit wurde bislang in Afrika (z. B. Kongo, Kenia, Madagaskar, Zimbabwe, Südafrika), in Asien (z. B. Indonesien, Thailand) und in Amerika (Kuba, Venezuela) nachgewiesen (BAILENGER & CARCENAC 1970; GOLDSMID & MUIR 1972; CHUNGE et al. 1987; GONZALEZ-NUNEZ et al. 1996; MONTOTO MAYOR & SANG HERRERA 2004; FREAN & DINI 2004). Als natürliche Endwirte dürften (zumindest in Afrika) Nagetiere und Schliefer, als Zwischenwirte Milben, allenfalls Ameisen, fungieren; der Lebenszyklus ist noch nicht endgültig geklärt. *Inermicapsifer*-Infestationen verlaufen in der Regel weitgehend symptomarm. PROSL konnte in Österreich im Jahre 2005 eine *Inermicapsifer/Raillietina madagascariensis*-Infestation bei einem 2,5 Jahre alten Knaben beobachten, der mit seinen Eltern in Mauritius den Urlaub verbracht hatte. Acht Wochen nach dem Urlaub traten bei dem Kind gastrointestinale Störungen (Diarrhoe, häufige stinkende Stühle) auf. Die mit dem Stuhl ausgeschiedenen Proglottiden – sie sind breiter als lang – konnten als Teile des tropischen Rattenbandwurms *Raillietina m./ Inermicapsifer m.* diagnostiziert werden. Mit einer einmaligen Gabe von 10 mg/kg KG Praziquantel konnte der Knabe erfolgreich von dem Bandwurm befreit werden. Neben Praziquantel kann aber auch Niclosamid eingesetzt werden (HARDER 2002).

3.2.1.3. *Mathevotaenia symmetrica*

Mathevotaenia symmetrica ist ein Bandwurm, der im Dünndarm von Nagetieren (z. B. *Mus musculus*; = Endwirt) parasitiert und dessen Zwischenwirte Insekten (z. B. *Tribolium* sp./Mehlkäfer oder z. B. *Plodia interpunctella*, eine Mottenart) darstellen. Der Mensch erwirbt die Infestation durch zufälliges Verschlucken des in den Zwischenwirten lokalisierten Zystizerkoids. Fälle sind aus Thailand bekannt (LAMOM & GREER 1986). Die Infestation verläuft in der Regel symptomlos bis symptomarm. Praziquantel ist das Medikament der Wahl, wiewohl wegen des seltenen Auftretens der Infestation nur sehr wenig Erfahrung besteht.

3.2.1.4. *Moniezia expansa*

Schafe, aber auch Rinder und Ziegen stellen die natürlichen Wirte für *Moniezia expansa* dar. Die bis zu 6 m langen Adulttiere leben im Dünndarm, sie produzieren ca. 60 µm große, polymorphe Eier, die mit den Fäzes ins Freie gelangen, wo sie von Moosmilben (z. B. *Scheloribates* sp., *Galumna* sp.) gefressen werden müssen. In den Zwischenwirten entwickelt sich aus der Onkosphäre ein Zystizerkoid, das mit der Moosmilbe wiederum von einem Endwirt gefressen werden muss, damit der Lebenszyklus des Bandwurmes geschlossen werden kann. Der Mensch erwirbt die Infestation durch zufälliges Verschlucken infizierter Milben. Bislang sind weltweit nur zwei Fälle beschrieben worden, einer in der ehemaligen UdSSR (ECHOV & MALYGUINE 1937) und einer in Ägypten (EL-SHAZLY et al. 2004). Die Infestationen verlaufen meist asymptomatisch, die Diagnose beruht auf dem Nachweis der Wurmeier im Stuhl, als Therapeutikum kann Niclosamid, Praziquantel oder Albendazol eingesetzt werden.

3.2.2. Davaineidae

Innerhalb der Familie Davaineidae sind ausschließlich Arten des Genus *Raillietina* als (akzidentell) humanpathogen beschrieben worden: *R. celebensis*, *R. demerariensis und R. madagascariensis* (COOMS & CROMPTON 1984), wobei letztgenannte Art mit *Inermicapsifer madagsacariensis* identisch sein soll (ASHFORD & CREWE 2003).

3.2.2.1. *Raillietina celebensis*

Der Bandwurm wurde erstmals in einer Langschwanzmaus, *Lenomys myeri*, auf der Insel Celebes nachgewiesen und von JANICKI 1902 zu Ehren des französischen Parasitologen Casimir-Joseph DAVAINE (1812-1882) als *Davainea celebensis* erstbeschrieben. Im Jahre 1920 transferierte der deutsche Parasitologe Otto FUHRMANN (1920) die Spezies in das nach dem französischen Parasitologen Alcide RAILLIET (1852-1930) benannte Genus *Raillietina*. *R. celebensis* ist ein 16 - 50 cm langer Parasit von Nagetieren (Mäuse, Ratten), in deren Darm der bis zu 700 Proglottiden lange adulte Bandwurm lebt. Die Proglottiden gelangen über die Fäzes in die Umwelt, wo sie von Ameisen (z. B. *Cardiocondyle* sp.) in die Nester getragen werden und als Nahrungsquelle für die Larven dienen, die auf diese Weise die Eier des Bandwur-

© Biologiezentrum Linz/Austria; download unter www.biologiezentrum.at

mes aufnehmen (TANG & TANG 1964). In der Ameisenlarve wächst zunächst die Onkosphäre heran, schließlich wird sie in der erwachsenen Ameise zum Zystizerkoid. Werden infizierte Ameisen (Zwischenwirt) von Nagetieren (Endwirt) gefressen, ist der Zyklus geschlossen, aus dem Zystizerkoid entwickelt sich wieder ein adulter Bandwurm. Der Mensch erwirbt die Infestation durch zufälliges Verschlucken infizierter Zwischenwirte (Ameisen). Menschliche Fälle sind aus Asien (z. B. China, Taiwan, Japan) und dem pazifischen Raum (z. B. Australien, Tahiti) bekannt geworden (BAER & SANDARS 1956; FAIN et al. 1977; MARGONO et al. 1977; ROUGIER et al. 1980). Die Infestation verläuft meist symptomlos. Die Diagnose basiert auf der Bestimmung der abgehenden Proglottiden und der darin enthaltenen Eier. Als Therapeutikum wird vor allem Praziquantel, aber auch Niclosamid eingesetzt (HARDER 2002).

3.2.2.2. *Raillietina demerariensis*

Der bis zu 60 cm lange Bandwurm wurde erstmals im Jahre 1895 von C.W. DANIELS in Demerara (British Guyana) beobachtet. Menschliche Fälle sind vor allem aus Ekuador (in der ländlichen Umgebung von Quito sind bis zu 5 % der Bevölkerung infiziert) und Kuba bekannt geworden.

3.2.2.3. *Raillietina madagascariensis*

Raillietina madagascariensis wird von COOMBS & CROMPTON (1991) zusätzlich zur Spezies *Inermicapsifer madagascariensis* als separate Spezies geführt, von ASHFORD & CREWE (2003) wird *Raillietina madagascariensis* als Synonym von *Inermicapsifer madagascariensis* angegeben (siehe Tab. 3 und Kapitel 3.2.1.2).

3.2.3. Dipylidiidae

Der Familie Dipylidiidae gehört nur eine humanpathogene Spezies an, nämlich *Dipylidium caninum*, die durch zufälligen Verzehr von Insekten auf den Menschen übertragen werden kann.

3.2.3.1. *Dipylidium caninum* (Gurkenkern-, Kürbiskernbandwurm)

3.2.3.1.1. Einleitung und Historisches

Dipylidium caninum, der weltweit verbreitete Gurkenkern- oder Kürbiskernbandwurm, gilt als der häufigste Bandwurm des Hundes. Gelegentlich tritt dieser Bandwurm auch bei Katzen auf. Er wurde 1748 von LINNAEUS zuerst als „*Taenia osculis marginalibus oppositus*", zehn Jahre später, nomenklatorisch gültig, als *Taenia canina* beschrieben. Im Jahre 1782 benannte BLOCH den Gurkenkernbandwurm in *Taenia cucumerina* um, LEUCKART änderte 1892 den Namen auf *Dipylidium cucumerinum* (LEUCKART 1863). Schließlich erhielt der Parasit durch RAILLIET seinen heute gültigen Namen: *D. caninum*. Den Lebenszyklus von *D. caninum* hat erstmals MELNIKOV 1869 untersucht; er wies in einer Hundelaus (*Trichodectes canis*) Zystizerkoide nach, nachdem die Laus Bandwurmeier gefressen hatte (MELNIKOV 1869). Obwohl der deutsche Parasitologe H.R. ZIMMERMANN (1937) den Infektionsversuch Melnikovs nicht reproduzieren konnte, galten Läuse weiterhin als Vektoren von *D. caninum*. Der Italiener Prospero SONSINO untersuchte 1888 die mögliche Rolle von Flöhen in der Transmission des Bandwurms, musste aber erkennen, dass die Mundwerkzeuge der Flöhe zu klein waren, um *Dipylidium*-Eier oral aufnehmen zu können (SONSINO 1888). Schließlich konnten GRASSI & ROVELLI (1889) zeigen, dass sich *Dipylidium*-Eier in der Bauchhöhle von Hunde- (*Ctenoceohalides canis*) und Menschenflöhen (*Pulex irritans*) zu Zystizerkoiden entwickelten. Der erste Fall einer *D. caninum*-Infestation des Menschen wurde von Godefridus DUBOIS, einem Schüler Carl von LINNÉS 1751 beobachtet (GROVE 1990). Bis 1861 finden sich in der Fachliteratur weitere vereinzelte Fallbeschreibungen (LEUCKART 1863).

3.2.3.1.2. Biologie des Erregers

Dipylidium caninum ist ein 20 bis 40 cm langer und 2-3 mm breiter, im Dünndarm von Hunden (und auch Katzen) parasitierender Bandwurm, der regelmäßig Eier (in Eipaketen) enthaltende Proglottiden abschnürt, die mit den Fäzes des Endwirtes ausgeschieden werden. Die Eier werden vom Zwischenwirt – koprophagen Flohlarven (z. B. *Ctenocephalides canis*, *Pulex irritans*) oder Haarlingen (Mallophagen) – aufgenommen, aus den Eiern entwickeln sich in der Leibeshöhle der Insekten Zystizerkoide, die sich nach oraler Aufnahme im Endwirt innerhalb von 15 bis 20 Tagen zum Adulttier entwickeln. Der Mensch infiziert sich entweder durch Verschlucken von Insekten oder durch orale Aufnahme von Zystizerkoiden aus zerbissenen Flöhen aus der Mundhöhle von Hunden (allenfalls Katzen) bei engem Kontakt mit diesen Haustieren. Daraus erklärt sich die Tatsache, dass die Dipylidiose vorwiegend bei Kindern auftritt. *Dipylidium caninum*-Eier sind für den Menschen nicht infektiös.

3.2.3.1.3. Häufigkeit und Verbreitung

Der Gurkenkernbandwurm kommt kosmopolitisch vor; als bekannte Verbreitungsgebiete gelten Zimbabwe, Argentinien, Brasilien, Chile, Mexiko, USA, China, Japan, Philippinen, Australien und in Europa Italien, Portugal und Großbritannien, zudem Mitteleuropa. In Österreich variieren die Angaben über die Befallsrate der Hunde und Katzen zwischen 0,5 und 5,8 % (WENZEL 1966; SUPPERER & WENZEL 1967, SUPPERER & HINAIDY 1986).

© Biologiezentrum Linz/Austria; download unter www.biologiezentrum.at

Das Vorkommen beim Menschen ist ausgesprochen selten, etwas mehr als 200 Fälle sind weltweit beschrieben (MULLER 2002). FIEBIGER (1947) schrieb in seiner 1947 erschienen Monographie über „Die Tierischen Parasiten der Haus- und Nutztiere, sowie des Menschen" über das Vorkommen von *D. caninum* in Österreich: „*D. caninum* ist ein sehr häufiger und weit verbreiteter Parasit, meist zu mehreren. In Wien wurde er vom Verfasser bei der Mehrzahl der Hunde gefunden. Nicht selten auch beim Menschen, besonders Kindern (bisher 61 Fälle, auch mehrere Eigenbeobachtungen)". Im Jahre 1994 wurde die bislang letzte *Dipylidium*-Infestation eines Menschen (bei einem 22 Monate alten Knaben in Oberösterreich) registriert und dokumentiert werden (BRANDSTETTER & AUER 1994).

3.2.3.1.4. Klinische Symptomatik

Dipylidium caninum-Infestationen verlaufen meist symptomlos, nur bei Massenbefall mit mehreren hundert Würmern treten Bauchschmerzen, blutig-schleimige Durchfälle, Pruritus und Gewichtsverlust auf.

3.2.3.1.5. Diagnostik

Die Diagnose erfolgt durch den Nachweis der gurkenkern-, kürbiskern- oder reiskornähnlichen, weißlich bis rötlichen Proglottiden im Stuhl, nur selten kann man einzelne Eier/Eipakete im Stuhl nachweisen. Bei Hunden und Katzen finden sich manchmal ausgetrocknete reiskornförmige Proglottiden im Fell der Afterregion.

3.2.3.1.6. Therapie

Zur Therapie wird wie bei anderen Bandwurm-Infestationen Niclosamid (einmalig 2 g, bei Kindern 0,25-1 g) oder Praziquantel (einmalig 10 mg/kg KG) gegeben (HARDER 2002; WIEDERMANN & AUER 2006). Schwangerschaft und Stillperiode stellen keine Kontraindikationen dar.

3.2.3.1.7. Prophylaxe

Prophylaktische Maßnahmen leiten sich vom Entwicklungszyklus ab: Regelmäßige Entwurmung und Entflohung von Hunden und Katzen! Vermeiden von zu intensivem Tierkontakt!

3.2.4. Hymenolepididae

Innerhalb der Familie Hymenolepididae weisen nur drei Spezies humanmedizinische Relevanz auf, sie gehören drei verschiedenen Genera an: *Hymenolepis diminuta*, *Rodentolepis nana*, *Drepanotaenia lanceolata*. Die natürlichen Endwirte der ersten zwei Spezies sind Nagetiere, Endwirte der dritten Art stellen Vögel dar. Der Mensch ist akzidenteller (End-)Wirt.

3.2.4.1. *Hymenolepis diminuta* (Rattenbandwurm)

3.2.4.1.1. Einleitung und Historisches

Hymenolepis diminuta wurde 1819 von RUDOLPHI als *Taenia diminuta* erstmals beschrieben. Im Jahre 1842 wurde der Bandwurm erstmals bei einem Menschen beobachtet: Der behandelnde Arzt, Dr. E. PALMER in Boston, fand ihn bei einem 19 Monate alten Kind; dieser Fall wurde aber erst 1858 von WEINLAND publiziert und der Erreger als *Taenia flavopunctata* bezeichnet (GROVE 1990). Die Dokumentation eines zweiten Humanfalles (2jähriges Mädchen) stammt von Parona (1882) aus Varese in Italien (GROVE 1990). Der dritte Fall der Weltliteratur wurde von JOSEPH LEIDY 1884 in den USA beschrieben. 1891 wurde der Rattenbandwurm schließlich in das Genus *Hymenolepis* transferiert.

GRASSI & ROVELLI (1892) waren die ersten, die zeigen konnten, dass Motten und deren Larven (*Asopia farinalis*), aber auch Orthopteren (z. B. *Blatella germanica*) und Käfer (z. B. *Acis spinosa*) als Zwischenwirte von *H. diminuta* fungieren können. JOYEUX (1916) konnte sowohl GRASSIS & ROVELLIS Beobachtungen bestätigen als auch demonstrieren, dass auch der Mehlkäfer (*Tenebrio molitor*) und die Larven des Rattenflohs (*Ceratophyllus fasciatus*), des orientalischen Rattenflohs (*Xenopsylla cheopis*), des Menschenflohs (*Pulex irritans*) und des Hundeflohs (*Ctenocephalides canis*) für den Rattenbandwurm empfänglich sind.

3.2.4.1.2. Biologie des Erregers

Der bis zu 60 cm lange, bis 4 mm breite und aus bis zu 1000 Proglottiden bestehende Bandwurm lebt im Dünndarm der natürlichen Endwirte Maus und Ratte. Er produziert ca. 60-80 µm große, polfädenfreie Eier, die mit den Fäzes in die Umwelt gelangen, wo sie von geeigneten Zwischenwirten, Insekten bzw. Insektenlarven (z. B. Käfer, Flöhe), aufgenommen werden, in deren Leibeshöhle sich aus den Onkosphären Zystizerkoide entwickeln. Werden infizierte Zwischenwirte von potentiellen Endwirten gefressen, entwickelt sich im Dünndarm der Nagetiere der adulte Bandwurm; damit schließt sich der Lebenszyklus. Der Mensch aquiriert die Infestation – wie die natürlichen Endwirte – durch (akzidentelles) Verschlucken infizierter Zwischenwirte.

3.2.4.1.3. Häufigkeit und Verbreitung

Hymenolepis diminuta ist ein häufiger Parasit von Nagetieren und ist weltweit verbreitet, Durchseuchungsraten sind allerdings keine bekannt. Weltweit sind bislang mehr als 200 Rattenbandwurm-Infestationen beim Menschen beschrieben worden, wobei Fälle vor allem aus Indien, Nepal, Thailand, der früheren Sowjetunion, Italien, Spanien und den USA bekannt geworden sind (SPINDLER 1929; KELLER 1931; LEE &LEE

© Biologiezentrum Linz/Austria; download unter www.biologiezentrum.at

1966; JONES 1979; TENA et al. 1998; MARANGI et al. 2003; WIWANITKIT 2004; KUNWAR et al. 2005). Aus Österreich sind bislang keine Fälle bekannt geworden.

3.2.4.1.4. Klinische Symptomatik

Die meisten Infestationen verlaufen klinisch asymptomatisch; Infestationen mit mehrere Bandwürmern können zu Zottenatrophien und Schleimhautentzündungen mit Bauchschmerzen und Durchfällen führen.

3.2.4.1.5. Diagnostik

Da sich die Proglottiden im Darm auflösen, beruht die Diagnose auf dem Nachweis der typischen 60 x 70 µm großen, im Unterschied zu den Eiern von *Rodentolepis nana*, polfadenfreien, durchscheinenden Eier.

3.2.4.1.6. Therapie

Die Medikamente der Wahl stellen Praziquantel (Cesol®, Biltricide®) in einer Dosierung von einmal 10-15 mg/kg KG und Niclosamid (Yomesan®), 2 g am Tag 1 und 1 g an den Tagen 2 bis 7 dar (DESPOMMIER et al. 1994; KRAUSS et al.1997; HARDER 2002).

3.2.4.1.7. Prophylaxe

Nahrungsmittel müssen vor Nagetieren und Insekten geschützt aufbewahrt werden.

3.2.4.2. *Rodentolepis nana* (= *Vampirolepis nana* = *Hymenolepis nana*; Zwergbandwurm)

3.2.4.2.1. Historisches

Theodor BILHARZ entdeckte im Jahre 1851 anlässlich einer Autopsie im Darm eines an einer Meningitis verstorbenen ägyptischen Knaben einen kleinen Bandwurm (Länge: ca. 10 mm), den er seinem Mentor VON SIEBOLD nach Deutschland schickte, der den Parasiten als *Taenia nana* beschrieb (BILHARZ & SIEBOLD 1852). LEUCKART (1863) beschrieb den Wurm schließlich auf der Basis verbesserter morphologischer Untersuchungen als *Taenia* (*Hymenolepis*) *nana*. 1891 bestätigte BLANCHARD den Speziesnamen *Hymenolepis nana* (BLANCHARD 1891, 1916). Im Jahre 1845 fand DUJARDIN einen *H. nana*-ähnlichen Zestoden in Mäusedärmen. 1920 konnte der Japaner SAEKI (1920) zeigen, dass die Infektion von Ratten, Mäusen und eines Affen mit *H. nana*-Eiern eines 9 Jahre alten Mädchens zur Ausbildung adulter Bandwürmer führte. GRASSI (1887), JOYEAUX (1916), SCOTT (1923) und WOODLAND (1924) konnten im Rahmen ihrer experimentellen Versuche eindeutig nachweisen, dass eine direkte Übertragung von Ratte zu Ratte und von Maus zu Maus möglich war. NICHOLL & MINCHIN (1911) fanden andererseits Zystizerkoide von *H. nana* in der Leibeshöhle von *Xenopsylla cheopis* und *Ceratophyllus fasciatus*, JOHNSTON bestätigte diese Beobachtungen im Jahre 1913 und BACIGALUPO konnte 1931 in Argentinien nachweisen, dass neben *Ctenocephalides canis* und *Pulex irritans* auch noch die Mehlkäfer *Tenebrio molitor* und *T. obscurus* für die Infektion empfänglich sind.

3.2.4.2.2. Biologie des Erregers (Abb. 3)

Die 10 bis 45 mm langen, 0,5 bis 1 mm breiten und bis zu 200 Proglottiden zählenden Adulttiere leben im Dünndarm des Endwirtes (Mensch, Nagetiere) und entlassen regelmäßig Eier über die Fäzes in die Umwelt. Werden die Eier von einem anderen Menschen oral aufgenommen, so schlüpft die Onkosphäre im Duodenum aus und setzt sich in den Darmzotten fest, wo sie sich zu einem Zystizerkoid weiter entwickelt. Nach einigen wenigen Tagen verlässt das Zystizerkoid die Darmzotte und wächst im Darmlumen innerhalb von 2 bis 3 Wochen zum adulten Bandwurm heran. *Rodentolepis nana* kann sich aber auch indirekt über Zwischenwirtsinsekten (Flöhe, Käfer), in denen sich das Zystizerkoid ausbildet, entwickeln. Der Mensch kann die Infestation daher nicht nur durch Schmutz- und Schmierinfektion, sondern auch durch (zufälliges) Verschlucken infizierter Insekten (z. B. Flöhe) erwerben. *Rodentolepis nana* zählt zu den wenigen Helminthen, die sich im Menschen vermehren können: Die im Darm abgelegten Eier können sich ausnahmsweise – ohne den Wirt zu verlassen – zu Zystizerkoiden und weiter zu adulten Würmern entwickeln (Autoinfektion).

3.2.4.2.3. Häufigkeit und Verbreitung

Rodentolepis nana ist der kleinste Bandwurm des Menschen; er ist kosmopolitisch verbreitet, bevorzugt aber wärmere und feuchtere Gebiete. Weltweit sind vermutlich 100 Millionen Menschen infiziert. Hauptverbreitungsgebiete sind Länder des Mittelmeerraumes (Portugal, Spanien, Sizilien, Ägypten), Sudan, Indien, Thailand und Japan, Südamerika, Kuba, aber auch die USA (PIEKARSKI 1987). Auch in Österreich werden regelmäßig *R. nana*-Infestationen des Menschen diagnostiziert.

3.2.4.2.4. Klinische Symptomatik

Rodentolepis nana-Infestationen verlaufen klinisch meist asymptomatisch, erst bei stärkerer Wurmlast können Kopfschmerzen und gastrointestinale Symptome (Oberbauchbeschwerden, Durchfall), Schwäche und Gewichtsverlust auftreten. Bei Immunsupprimierten kann eine massive Autoinfektion zu komplizierten Manifestationsformen führen.

3.2.4.2.5. Diagnostik

Nachweis der charakteristischen durchscheinend-farblosen mit Polfäden ausgestatteten Wurm-Eier (Größe: 30-50 µm) mittels Anreicherungsverfahren (ASPÖCK et al. 1998; AUER & WALOCHNIK 2006).

© Biologiezentrum Linz/Austria; download unter www.biologiezentrum.at

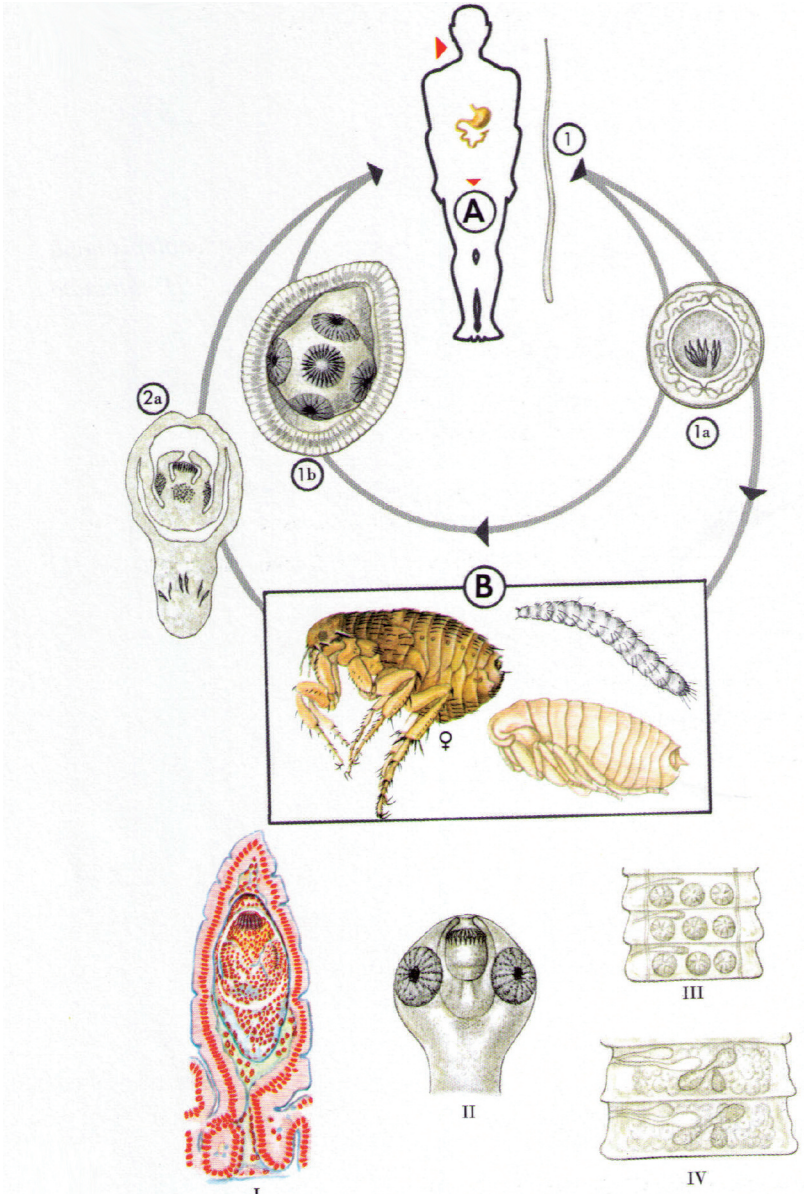

Abb. 3: Entwicklungszyklen von *Rodentolepis nana* und *Hymenolepis diminuta*. *Rodentolepis nana* (= *Hymenolepis nana* = *Vampirolepis nana*) ist ein fast ausschließlicher Parasit des Menschen (gelegentlich können auch Hunde als Endwirte fungieren; **A**), in dessen Dünndarm der adulte, zwittrige Wurm lebt. Die Eier des Bandwurms werden mit den Fäzes ins Freie entlassen. Gelangen diese Eier (**1a**) über Schmutz- und Schmierinfektion in den Mund eines Menschen, schlüpft im Dünndarm die Onkosphäre (**1b**), die in die Darmschleimhaut eindringt, wo sie innerhalb weniger Tage zum Zystizerkoid heran reift. Nach einigen weiteren Tagen verläßt das Zystizerkoid die Darmschleimhaut, setzt sich an der Mukosa fest und wächst zum adulten Wurm heran. Zusätzlich zu diesem direkten Entwicklungszyklus besteht für *R. nana* noch ein zweiter, indirekter Entwicklungszyklus, bei dem die aus dem Darm entlassenen Eier (**1a**) von Zwischenwirten (**B**), Flöhen oder Käfern (**B**), aufgenommen werden und in denen sich aus der Onkosphäre ein Zystizerkoid entwickelt (**2a**). Gelangen die in den Insekten vorhandenen Zystizerkoide über Schmutz- und Schmierinfektion z. B. bei engem Kontakt mit Hunden in den Darm eines Menschen, wächst aus dem Zystizerkoid ein Bandwurm heran. Der Entwicklungszyklus von *Hymenolepis diminuta* ist dem indirekten Zyklus von *Rodentolepis nana* vergleichbar, allerdings mit Ausnahme, dass v. a. Nagetiere die Endwirte darstellen; der Mensch ist nur ein akzidenteller Wirt. **I**: Dünndarmzotte mit einem Zystizerkoid. **II**: Scolex von *R. nana*. **III**: Unreife Proglottiden. **IV**: Reife Proglottiden. Aus: Piekarski (1987), mit freundlicher Genehmigung von Springer Science + Business Media.

3.2.4.2.6. Therapie

Zwei Wirkstoffe werden heute zur Behandlung des *R. nana*-Befalls eingesetzt: Niclosamid (Yomesan®) in einer einmaligen Verabreichung von 2 g pro Tag über sieben Tage mit Therapiewiederholung nach drei Wochen und Praziquantel (Cesol®, Biltricide®), 25 mg/kg KG einmalig, eventuell Therapiewiederholung nach 10 Tagen (Meyer 2000; Harder 2002).

3.2.4.2.7. Prophylaxe:

Verhinderung von Schmutz- und Schmierinfektionen durch persönliche und Umgebungshygiene.

3.2.4.3. *Drepanidotaenia lanceolata*

Bei *D. lanceolata* handelt sich um bis zu 15 cm lange, lanzettförmig erscheinende Bandwürmer von Gänsen und Enten (Endwirte), in deren Darm die Adulttiere leben (Mehlhorn et al. 1986). Die Eier werden mit dem Kot ins Wasser abgegeben. Kopepoden (Kleinkrebschen) stellen die Zwischenwirte dar und fressen die Eier, aus denen sich in den Arthropoden (Zwischenwirte) Zystizerkoide entwickeln. Werden von den Endwirten infizierte Kleinkrebschen gefressen, ist der Kreislauf geschlossen. Auch der Mensch kann die Infestation durch Trinken von mit infizierten Kopepoden angereichertem Wasser erwerben. *D. lanceolata* ist weltweit in anseriformen Vögeln (Gänse) verbreitet. Über die Häufigkeit und Verbreitung von *D. lanceolata* im Menschen ist nur sehr wenig bekannt (McDonald 1969).

3.3. Nematoda (Tab. 4)

3.3.1. Dracunculidae

3.3.1.1. *Dracunculus medinensis* (Medinawurm)

Dracunculus medinensis ist seit ältesten Zeiten ein Parasit des Menschen, der zu einer spektakulären Symptomatik führt. Das im Unterhautbindegewebe lebende Weibchen bricht mit seiner Geschlechtsöffnung durch und entläßt die Larven ins Wasser. Diese werden von Kleinkrebsen (Kopepoden) aufgenommen, in denen sie sich zu einer für den Menschen infektionstüchtigen Larve entwickeln. Wenn ein Mensch mit Trinkwasser Kopepoden aufnimmt schließt sich der Kreislauf: Die Larven entwickeln sich zu geschlechtsreifen Würmern. Der noch vor wenigen Jahrzehnten über große Teile Afrikas und Vorderasiens verbreitete Medinawurm ist in den letzten 20 Jahren geradezu selten geworden. Zum Verhängnis wurde ihm, dass der Mensch als Endwirt für den Zyklus sehr wahrscheinlich eine essentielle Rolle spielt, dass der Wurm also nicht dauerhaft andere Wirbeltiere als Endwirte nützen kann. Die von der WHO massiv propagierten Maßnahmen zur Ausrottung des Medinawurms zeigen außerordentliche Erfolge (Auer & Aspöck 2010).

Tab. 4: Übersicht über die wichtigsten Nematoden-Spezies, die durch zufälligen Verzehr von Arthropoden auf den Menschen übertragen werden können. ÄTH – Äthiopische Region, i.e. Afrika südlich der Sahara; AUS – Australasiatische Region (= Landmassen östlich der Wallace-Linie); NEA – Nearktische Region (=Nord-Amerika); NEO – Neotropische Region (= Mittel- und Südamerika); OR – Orientalische Region (= Region vom Himalaya bis zur Wallace-Linie); PAL – Paläarktische Region (Afrika nördlich der Sahara, Europa, Asien nördlich des Himalaya, Japan); PW – paratenischer Wirt.

Spezies	Vorkommen und Häufigkeit	Endwirt	1. Zwischenwirt	2. Zwischenwirt	Übertragung	Organlokalisation	Diagnostik	Literatur
			Gnathostomatidae					
Gnathostoma binucleatum Almeyda-Artigas, 1991	NEO (z. B. Ekuador, Mexiko); zunehmende Prävalenz aufgrund der Zunahme des Konsums von Süßwasserfischen aus Fischfarmen	Unbekannt, **Mensch**	Süßwasser-kopepoden	Süßwasserfische, Amphibien, Reptilien	Orale Aufnahme von Larven in Kopepoden (1. ZW) oder in Fischen (2. ZW)	Larve in der Haut	Klinik, Erreger-nachweis	Ashford & Crewe (2003)
Gnathostoma doloresi Tubandui, 1925	PAL (Japan); in Schweinen in Indien, Malaysien und auf den Philippinen; 3 gesicherte Fälle, möglicherweise aber insgesamt 8 Fälle	Haus- und Wildschwein, **Mensch**	Süßwasserkopepoden (z. B. *Cyclops vicinus, Eucyclops serrulatus, Mesocyclops leuckarti*)	Süßwasserfische (z. B. *Oncorhynchus masou*), verschiedene Amphibien und Reptilienspezies	Orale Aufnahme von Larven in Kopepoden (1. ZW) oder in Fischen (2. ZW/PW)	Larve in der Haut	Klinik, Erreger-nachweis	Ogata et al. (1988); Coombs & Crompton (1991); Ashford & Crewe (2003)
Gnathostoma hispidum Fedtschenko, 1872	PAL (China), OR (Indien)	Haus- und Wildschwein, **Mensch**	Süßwasserkopepoden (z. B. *Cyclops* sp.)	verschiedene Süßwasserfische (z. B. *Misgurnus anguillicaudatus),* Amphibien, Säugetiere	Orale vermutlich Aufnahme von Larven in Kopepoden (1. ZW) oder Fische (2. ZW)	Larve im Wurm im Auge	Klinik, Erreger-nachweis	Beaver et al. (1984); Chen (1949); Coombs & Crompton (1991); Ashford & Crewe (2003)
Gnathostoma malaysiae Miyazaki & Dun, 1965	OR (Myanmar); 1 gesicherter, 1 wahrscheinlicher Fall bei Rückkehrern von Myanmar nach Japan	Unbekannt, **Mensch**	Unbekannt	Unbekannt	Orale Aufnahme von Larven in Süßwasserkrebsen	Larve in transienten subkutanen Eruptionen	Klinik; Erreger-nachweis	Nomura et al. (2000); Ashford & Crewe (2003)
			Physalopteridae					
Physaloptera caucasia von Linstow, 1902 (Syn. *Abbreviata caucasica)*	AETH (Kongo, Namibia, Samia, Simbabwe); NEO (Brasilien, Kolumbien, Panama); PAL (Israel); OR (Indien, Indonesien); 12 Fälle von Beaver et al. (1984) beschrieben	Niedere Primaten, **Mensch**	Unbekannt, vermutlich Käfer oder Schaben	Unbekannt	Orale Aufnahme von Larven mit dem ZW oder PW	Darm	Unbekannt	Hira (1976); Beaver et al. 1984; Coombs & Crompton (1991); Muller (2002); Ashford & Crewe (2003)
			Rictulariidae					
Rictularia sp. Fröhlich, 1802	NEA (USA); ein einziger Fall bekannt	Nagetiere und Fledermäuse, **Mensch**	Arthropoden	Unbekannt	Orale Aufnahme der Larven mit dem ZW	Appendix	Unbekannt	Beaver et al. (1984); Coombs & Crompton (1991); Ashford & Crewe (2003)
			Gongylonematidae					
Gongylonema pulchrum Molin, 1857	PAL (Europa, Marokko, China) NEA (USA); OR (Sri Lanka); AUS (Australien, Neuseeland); mehr als 40 Fallbeschreibungen	Schwein, Pferd, Hauswiederkäuer, Kamel, **Mensch**	Koprophage Käfer	Unbekannt Unbekannt	Orale Aufnahme der Larven mit dem ZW	Larve und Adulti in der Mukosa und Submukosa der Mundhöhle	Klinik; Erreger-nachweis	Kenny et al. (1975); Beaver et al. (1984); Illescas-Gomez et al. (1988); Coombs & Crompton (1991); Muller (2002); Ashford & Crewe (2003); Urch et al. (2005)

© Biologiezentrum Linz/Austria; download unter www.biologiezentrum.at

© Biologiezentrum Linz/Austria; download unter www.biologiezentrum.at

3.3.2. Gnathostomatidae

Von den insgesamt fünf humanmedizinisch relevanten *Gnathostoma*-Spezies werden in diesem Kapitel nur vier, nämlich *G. binucleatum*, *G. doloresi*, *G. hsipidum und G. malaysiae* abgehandelt; die fünfte Spezies, *G. spinigerum* hat zwar in Anbetracht des Krankheitsbildes hohe medizinische Relevanz, wird aber vom Menschen nicht durch zufälliges Verzehren von infizierten Arthropoden, sondern vor allem durch orale Aufnahme roher oder nicht garer Fische, aber auch Amphibien, Reptilien oder Vögel erworben.

3.3.2.1. *Gnathostoma binucleatum*

Gnathostoma binucleatum gilt in Mexiko seit dem Jahre 1970 als Erreger einer „emerging infectious disease", nicht zuletzt wegen des zunehmenden Konsums rohen oder halbrohen Fisches aus Fischfarmen; bislang sind menschliche Fälle aus sieben Bundesstaaten Mexikos bekannt geworden. Bis zum Jahre 2005 sind in Mexiko mehr als 4.000 Krankheitsfälle registriert worden (OGATA et al. 1998; KIFUNE et al. 2004; LAMOTHE-ARGUMENDO 2005; LEÓN-RÉGAGNON et al. 2005). Der Erreger konnte zwischenzeitlich in Fischen der Familien Cichlidae, Eleotridae und in Hunden nachgewiesen werden. Süßwasser-Kopepoden stellen (vermutlich) die ersten Zwischenwirte dar. Über die klinische Symptomatik ist bislang nur Grundsätzliches bekannt; man unterscheidet vier Krankheitsbilder: die (sub-)kutane, die viszerale, die okuläre und die zerebrale Gnathostomose. Die Diagnostik basiert auf der klinischen Symptomatik einerseits und dem Einsatz serologischer Untersuchungsmethoden (ELISA, Westernblot) andererseits. Die Therapie erfolgt chirurgisch. Antihelminthika (v. a. Benzimidazole, Mebendazol, Albendazol) können grundsätzlich eingesetzt werden. Prophylaktische Möglichkeiten: Verhinderung des Verzehrs rohen oder halbgegarten Fleisches von Fischen, Krebsen, Amphibien, Reptilien und Vögeln in Mexiko (KRAUSS et al. 1997).

3.3.2.2. *Gnathostoma doloresi*

G. doloresi ist ein vor allem in Japan (v. a. in der Miyazaki-Präfektur) prävalenter (ASHFORD & CREWE 2003), nach COOMBS & CROMPTON (1991) aber auch in Indien, Malaysia, auf den Philippinen und in China (YANG et al. 2005) vorkommender Parasit von Schweinen, der durch zufälliges Verschlucken von infizierten Kleinkrebsen (erster Zwischenwirt) und/oder Verzehr roher Süßwasserfische (zweiter Zwischenwirt) auch auf den Menschen übertragbar ist. Die Erreger werden im Menschen nicht erwachsen, sondern halten sich im Menschen als Larven vor allem in der Haut auf (kutane Gnathostomose) auf, sie können aber auch in der Lunge und im Darm lokalisiert sein (NAWA et al. 1989, 1997; AKAHANE et al. 1998b; SEGUCHI et al. 1995).

3.3.2.3. *Gnathostoma hispidum*

Gnathostoma hispidum wurde bislang ausschließlich in China und in Indien nachgewiesen. Haus- und Wildschweine dürften die Endwirte, Süßwasserkopepoden die ersten und Süßwasserfische (z. B. *Misgurnus anguillicaudatus*) sowie Amphibien und auch Säugetiere die zweiten Zwischenwirte darstellen. Im Menschen lokalisieren sich die Wurmlarven vor allem in der Haut und im Auge (CHEN 1949; AKAHANE et al. 1998a). Als Antihelminthikum wurde Thiabendazol eingesetzt (DAENGSVANG 1981).

3.3.2.4. *Gnathostoma malaysiae*

Über *G. malaysiae*-Infestationen des Menschen liegen nur zwei Fallbeschreibungen vor (NOMURA et al. 2000). Dabei handelt es sich um Infestationen, die mit hoher Wahrscheinlichkeit nach dem Verzehr von rohen Süßwasserkrabben in Myanmar erworben worden sind. Beide Patienten fielen durch ein langsam wanderndes Erythem mit Pruritus auf (NOMURA et al. 2000).

3.3.3. Physalopteridae

3.3.3.1. *Physaloptera caucasica*

Physaloptera caucasica ist ein 2 bis 10 cm langer, im Verdauungstrakt (und auch in der Leber) von Primaten lebender Nematode, der in Afrika (Kongo, Namibia, Zambia, Zimbabwe), Asien (Indien, Indonesien, Israel) und in Mittel- und Südamerika (Panama, Brasilien, Chile, Kolumbien) verbreitet ist (FAIN & VANDEPITTE 1964; APT et al. 1965; BREDE & BURGER 1977; PETTIFER 1984). Als Zwischenwirte werden Käfer, Schaben oder auch andere Insekten vermutet. Die Infektion dürfte der Mensch durch zufälligen Verzehr infizierter Insekten erwerben. Bislang sind nur zwei Berichte über die Physalopterose, des Menschen, die vor allem durch Erbrechen und Bauchschmerzen gekennzeichnet ist, publiziert worden (VANDEPITTE et al. 1964; BEAVER et al. 1984).

3.3.4. Rictulariidae

3.3.4.1. *Rictularia* sp.

Rictularia-Arten sind Parasiten von Nagetieren und Fledermäusen, und auch der Mensch kann die Infestation erwerben. Bislang ist weltweit allerdings nur ein einziger Fall dokumentiert worden; dabei handelte es sich um einen Mann aus New York, bei dem der Parasit anlässlich einer Autopsie in der Appendix nachgewiesen werden konnte (KENNY et al. 1975). Der Entwicklungszyklus von *Rictularia* bedarf noch einiger Aufklärung. Als Zwischenwirte werden Arthropoden vermutet.

© Biologiezentrum Linz/Austria; download unter www.biologiezentrum.at

3.3.5. Gongylonematidae

3.3.5.1. *Gongylonema pulchrum*

3.3.5.1.1. Historisches

Gongylonema pulchrum wurde im Jahre 1857 von MOLIN als Parasit von Wiederkäuern erstmals beschrieben, der erste Fall einer Infestation des Menschen wurde von Joseph LEIDY 1850 in den USA beobachtet (WARD 1916), der erste Fall in Europa von PANE im Jahre 1864 dokumentiert (PANE 1964), der den Erreger als *Filaria labialis* bezeichnete. 1916 extrahierte WARD einen Wurm aus der Mundhöhle eines 16jährigen Mädchens (WARD 1916).

3.3.5.1.2. Biologie des Erregers

Die adulten männlichen (Länge: 2-6 cm) und weiblichen Tiere (Länge: 4-14 cm) leben in der Schleimhaut des oberen Gastrointestinaltrakts von Schafen, Rindern und anderer Säugetiere. Die Weibchen besiedeln die Submukosa von Ösophagus und Mundschleimhaut und entlassen regelmäßig embryonierte Eier, die mit den Fäzes der (natürlichen) Endwirte ausgeschieden werden. Die Eier müssen von Dungkäfern (Scarabaeidae) oder Schaben (Zwischenwirte) gefressen werden, in ihnen schlüpfen Larven, die innerhalb von etwa vier Wochen eine Länge von 2 mm erreichen und infektionstüchtig werden (ECKERT et al. 2005; TENTER 2006).

Werden die infizierten Käfer oder Schaben von Endwirten (oral) aufgenommen, wandern die Larven vom Magen in den oberen Gastrointestinaltrakt bis in die Mundhöhle, wo sie innerhalb von 14 bis 19 Wochen die Geschlechtsreife erlangen. Der Mensch erwirbt die Infestation durch zufälliges Verschlucken von Zwischenwirten oder von frei gewordenen Larven, vorwiegend mit Nahrungsmitteln (v. a. Vegetabilien) oder Wasser.

3.3.5.1.3. Häufigkeit und Verbreitung

Gongylonema pulchrum ist ein weltweit verbreiteter Parasit von Hauswiederkäuern, Schweinen, Pferden, Kamelen und anderen Säugern (Hauptverbreitungsgebiete: Afrika, Marokko; Amerika, USA; Asien, China, Sri Lanka, Iran; Europa, Spanien; Ozeanien, Australien, Neuseeland; PAGES & GAUD 1951; EBERHARD & BUSILLO 1999; MOLAVI et al. 2006). Weltweit wurden bislang über 50 Fälle, drei davon in Deutschland, einer in Ungarn dokumentiert (AMASZTA et al. 1973; JELINEK & LÖSCHER 1994; WEBER & MACHE 1973; URCH et al. 2005). Auch in Österreich wurde ein Fall einer Gongylonematose beim Menschen bekannt.[2]

3.3.5.1.4. Klinische Symptomatik

Die klinische Symptomatik umfasst uncharakteristische Beschwerden (Missempfindungen der Mundschleimhaut und entzündliche Veränderungen des oberen Gastrointestinaltrakts (ILLESCAS-GOMEZ et al. 1988; JELINEK & LÖSCHER 1994; WEBER & MACHE 1973; URCH et al. 2005).

3.3.5.1.5. Diagnostik

Klinische Symptomatik.

3.3.5.1.6. Therapie

(Chirurgische) Entfernung des Wurmes.

3.4. Acanthocephala (Kratzer, Kratzwürmer)

Der Stamm der Acanthocephala (Kratzer, Kratzwürmer) umfasst Parasiten, deren Endwirte Fische, Amphibien, Vögel und Säugetiere sind, denen terrestrische Ar-

---

[2] Mit ausdrücklicher Erlaubnis des Patienten, des bekannten österreichischen Koleopterologen Ing. Carolus HOLZSCHUH, sei dieser Fall zunächst durch einen Brief, den C. HOLZSCHUH am 28. November 1967 an den tschechischen Parasitologen Dalibor POVOLNY schrieb, geschildert.
„... Im April dieses Jahres nahm ich durch die Zunge auf der Außenseite des Unterkiefers (gleich unter den Schneidezähnen) eine „rauhe Stelle“ wahr. Ich führte dies auf den Genuß einer heißen Speise zurück, da in einem solchen Fall die leicht verbrannte Stelle sich rauh anfühlt. Aufmerksam wurde ich erst, als diese Stelle ungefähr nach einer viertel Stunde sich nach rechts unten verschoben hatte. Im Spiegel konnte ich nun deutlich ein wurmartiges Gebilde wahrnehmen, das sich unter einer hauchdünnen Schichte der Oberhaut befand. Es war ganz eigentümlich mäanderartig (aber ziemlich regelmäßig) eingebettet und bewegte sich sichtbar, wieder solche Windungen machend, fort. ... Mit einer Insektennadel stach ich unter den Wurm, und er ließ sich ohne weiteres herausziehen. Die Einstichstelle der Nadel war so seicht, daß diese nicht einmal blutete. Heraußen machte dieser Parasit schlingende Bewegungen, starb aber nach ein paar Minuten ab und begann einzutrocknen. Die Farbe des Tieres war fast weiß, im Alkohol verfärbten sich dann alle etwas bräunlich. Alle später aufgefundenen (alles kleinere Exemplare) gab ich lebend in Alkohol. Durch diesen Vorfall sichtlich etwas schockiert, konnte ich im folgenden Monat vier weitere Parasiten unschädlich machen. Durch Abtasten der Mundhöhle mit der Zunge waren diese in sämtlichen Fällen sofort feststellbar. Ein Parasit war wieder auf der Außenseite des Unterkiefers gelegen, während sich drei auf der Innenseite befanden, letztere waren dadurch viel schwieriger zu bergen. Das sechste (= letzte) Exemplar stellte ich Ende Juli fest. Es war das kleinste Stück, ungefähr 10 mm lang, und befand sich, gegen den anderen, unter der Zunge. Die zwei letzten Tiere sind ebenfalls in Alkohol, aber in Villach/ Kärnten aufbewahrt. Ein Parasit war so ungünstig an der Innenseite des Unterkiefers gelegen, daß ich ihn nicht bekommen konnte, vielleicht habe ich gerade diesen später an einer anderen Stelle erhalten.
Mein letzter Aufenthalt im Süden war vom 20. Juni bis 5. Juli 1965, und zwar in der Türkei, östlichster Punkt Kayseri. 1966 verbrachte ich meinen Urlaub in Kärnten. Außer einem Ausflug nach München bin ich über die Grenzen Österreichs nicht hinausgekommen. Hier wiederum hielt ich mich meist in Niederösterreich und im Burgenland auf. ...“
Trotz intensiver Suche konnten wir keine Publikation finden, in der dieser Fall beschrieben und diskutiert worden wäre. Mehrere Gespräche mit C. HOLZSCHUH ergaben, dass er in dieser Zeit oft Dungkäfer sammelte und dass er dabei auch mit Speichel benetzte Finger benützte und auch Sammelutensilien mit dem Mund hielt. Auf irgendeine Weise muss er *Gongylonema*-Larven oral aufgenommen haben. Dass er einen Käfer irrtümlich verschluckt hat, ist nicht ausgeschlossen. Er kann sich aber daran nicht erinnern. Möglich ist auch, dass er nur die aus den Käfern stammenden frei gewordenen Larven des Wurms durch den oralen Kontakt mit den Käfern aufgenommen hat. Die Infestation muss in Österreich erfolgt sein, der Zeitraum für einen Befall in Anatolien ist zu lang.

Tab. 5: Übersicht über die wichtigsten Akanthozephalen-Spezies, die durch zufälligen Verzehr von Arthropoden auf den Menschen übertragen werden können. ÄTH – Äthiopische Region, i. e. Afrika südlich der Sahara; AUS – Australasiatische Region (= Landmassen östlich der Wallace-Linie); NEA – Nearktische Region (=Nord-Amerika); NEO – Neotropische Region (= Mittel- und Südamerika); OR – Orientalische Region (= Region vom Himalaya bis zur Wallace-Linie); PAL – Paläarktische Region (Afrika nördlich der Sahara, Europa, Asien nördlich des Himalaya, Japan); PW – paratenischer Wirt.

Spezies	Vorkommen	Endwirt	Zwischenwirt	Übertragung	Organlokalisation	Diagnostik	Literatur
Acanthocephalus bufonis (Shipley, 1903) sensu Petroshenko, 1958 (Syn. *Acanthocephalus sinensis, Pseudoacanthocephalus bufoni)*	OR (Java)	**Mensch**; *Bufo melanosticus* und andere Krötenspezies	Unbekannte Arthropodenspezies	Vermutlich orale Aufnahme Zwischenwirten oder paratenischen Wirten (noch nicht geklärt)	Dünndarm	unbekannt	Schmidt (1971); Coombs & Crompton (1991); Ashford & Crewe (2003)
Acanthocephalus rauschi (Schmidt, 1969) sensu Golvan, 1969	NEA (USA: Alaska)	**Mensch**; möglicherweise Meeresfische	Möglicherweise marine Krebse	Vermutlich orale Aufnahme Zwischenwirten oder paratenischen Wirten (noch nicht geklärt)	Peritoneum	unbekannt	Golvan (1969); Beaver et al. (1984); Ogata et al. (1988); Coombs & Crompton (1991); Ashford & Crewe (2003)
Bolbosoma sp., Porta, 1908	PAL (Japan)	**Mensch**; möglicherweise Wale (Cetacea)	Möglicherweise marine Krebse; Meeresfische als mögliche PW	Vermutlich orale Aufnahme roher paratenischen Wirte	Darm	unbekannt	Tado et al. (1983); Beaver et al. (1984); Coombs & Crompton (1991); Ashford & Crewe (2003)
Corynosoma strumosum (Rudolphi, 1802) sensu Lühe,1904	NEA (USA: Alaska)	**Mensch**; Seehunde	Möglicherweise marine Krebse; versch. Brackwasser- und Meeresfische als PW	Vermutlich orale Aufnahme von rohen Fischen Süßwasserkrebsen	Darm	unbekannt	Schmidt (1971); Coombs & Crompton (1991); Ashford & Crewe (2003)
Macracanthorhynchus hirudinaceus (Pallas, 1781) sensu Travassos, 1917	Vermutlich weltweites Vorkommen; v. a. AETH (Madagaskar); PAL (China, ehem. UdSSR); OR (Thailand)	**Mensch**; Haus- und Wildschweine	Käfer, Schaben (z. B. *Periplaneta americana*)	Orale Aufnahme der ZW	Dünndarm	Klinisch, endoskopisch, bildgebende Verfahren	Zhong et al. (1983); Beaver et al. 1984; Coombs & Crompton (1991); Ashford & Crewe (2003)
Macracanthorhynchus ingens (von Linstow, 1879) sensu Meyer, 1932	NEA (USA: Texas)	**Mensch**; Waschbär, Skunk u. a. Karnivore	Terrestrisch lebende Arthropoden (z. B. Schaben); mögliche PW: Frösche, Schlangen	Orale Aufnahme der ZW oder paratenischen Wirten	Dünndarm	unbekannt	Dingley & Beaver (1985); Coombs & Crompton (1991); Ashford & Crewe (2003)
Moniliformis moniliformis (Bremser, 1811) sensu Travassos, 1915 (Syn. *Moniliformis dubius)*	Vermutlich weltweites Vorkommen	**Mensch**; *Rattus* sp.	Verschiedene Insekten (z. B. Schaben, Käfer); mögliche PW: Kröten, Eidechsen	Orale Aufnahme der ZW	Dünndarm	Nachweis abgehender Würmer oder Wurmteile, Wurmeier nicht immer nachweisbar	Al-Rawas et al. (1977); Beaver et al. (1984); Coombs & Crompton (1991); Ashford & Crewe (2003)

© Biologiezentrum Linz/Austria; download unter www.biologiezentrum.at

© Biologiezentrum Linz/Austria; download unter www.biologiezentrum.at

thropoden (v. a. Insekten und Krebse) als Zwischenwirte dienen (Tab. 5). Sie sind von wurmförmiger Gestalt (Körperlänge zwischen wenigen mm bis zu 70 cm), besitzen einen ausstülpbaren, mit Haken besetzten Körperteil (Proboscis), besitzen keinen Darm und sind getrenntgeschlechtlich. Alle etwa tausend bislang beschriebenen Arten leben parasitisch im Darm von Wirbeltieren. Insgesamt wurden bisher sieben verschiedene Spezies als Parasiten des Menschen identifiziert (GOLVAN 1969). Im Folgenden werden aber nur die zwei wichtigsten Spezies näher beschrieben: *Macroacanthorhynchus hirudinaceus* und *Moniliformis moniliformis*.

3.4.1. *Macroacanthorhynchus hirudinaceus* (Schweinekratzer)

3.4.1.1. Historisches

Der böhmische Arzt Vilem Dusan LAMBL war der Erste, der im Jahre 1859 den ersten *Macroacanthorhynchus hirudinaceus-Befalls* bei einem Menschen (einem Kind in Prag) beschrieb (SCHMIDT 1971). LINDEMANN stellte 1865 fest, dass Kratzerinfektionen in Russland sehr häufig vorkommen, und SCHNEIDER fand 1871 ebendort heraus, dass die Larven von Blatthornkäfern (Scarabaeidae) ebendort sehr häufig roh gegessen werden (SCHMIDT 1971). Im Jahre 1921 fand GONZAGA Eier von M. *hirudinaceus* in den Stuhlproben in Brasilien und PRADATSUNDARASAR & PECHRANOND publizierten 1965 einen M. *hirudinaceus*-Befall eines Menschen in Thailand (SCHMIDT 1971).

3.4.1.2. Häufigkeit und Verbreitung

Macroacanthorhynchus hirudinaceus ist vermutlich ein weltweit vorkommender Parasit von Haus- und Wildschweinen, wobei sein Vorkommen innerhalb Europas vor allem aus dem ehemaligen Jugoslawien, aus Ungarn und Rumänien bekannt ist. In Österreich wurde er bisher in Kärnten und im Burgenland nachgewiesen (BOCH & SUPPERER 1971), in Deutschland wurde er in den natürlichen Wirten bislang kaum festgestellt.

Infestationen des Menschen mit M. *hirudinaceus* wurden in den 1960er und 1970er Jahren vor allem aus China berichtet, wo auch hunderte Operationen zur Entfernung der Parasiten durchgeführt worden sind (LENG et al. 1983; ZHONG et al. 1983; WANG 1986; ZHAO 1990). Aber auch aus Thailand und anderen Ländern Asiens ist über sporadisches Auftreten von M. *hirudinaceus* beim Menschen berichtet worden (TESANA et al. 1982; BARNISH & MISCH 1987; RADOMYOS et al. 1989); auch aus den USA (Texas) liegt ein Fallbericht vor (DINGELEY & BEAVER 1985).

3.4.1.3. Biologie des Erregers und der Überträger

Macroacanthorhynchus hirudinaceus, der auch als Schweine- oder Riesenkratzer bezeichnet wird, ist vor allem ein Parasit von Haus- und Wildschweinen, die Männchen sind bis zu 10 cm, die Weibchen bis zu 100 cm lang. Die Weibchen produzieren Eier, die bereits einen Embryo (Acanthorlarve) enthalten und mit dem Kot ins Freie gelangen, wo sie von geeigneten Zwischenwirten, Larven verschiedener Käfer (z. B. Mai-, Gold-, Dungkäfer) oder auch Schaben (z. B. *Periplaneta americana*), aufgenommen werden, in denen die Entwicklung bis zum Infektionsstadium (Acanthellastadium) erfolgt. Die Infektion der Schweine erfolgt üblicherweise auf der Weide oder durch (unabsichtliches) Verfüttern von Maikäfern. Im Dünndarm bohren sich die Kratzer tief in die Mukosa ein, gelegentlich kommt es sogar zur Perforation der Darmwand. Die Präpatenz beträgt etwa sieben Wochen.

Die Infektion des Menschen erfolgt durch zumeist (zufällige) orale Aufnahme von infizierten Käfern, in manchen Gebieten (z. B. in China) ist der Verzehr roher Käferlarven Tradition. Ob und in welchem Ausmaß paratenische Wirte für die Infektion des Menschen eine Rolle spielen, ist bislang ungeklärt.

3.4.1.4. Klinische Symptomatik

Macroacanthorhynchus hirudinaceus bohrt sich auch im Menschen in die Dünndarmschleimhaut ein, gelegentlich kommt es zur Perforation des Darmes mit nachfolgender Peritonitis. Infestationen des Menschen sind meist durch starke Bauchschmerzen, Fieber, Vergrößerung des Bauchumfangs und Obstipation charakterisiert (TARASCHEWSKI 2000).

3.4.1.5. Diagnostik

Im Gegensatz zu den natürlichen Endwirten erreichen die Kratzer im Menschen nicht die Geschlechtsreife, so dass auch bei einer parasitologischen Stuhluntersuchung keine Eier (90 x 50 µm) nachweisbar sind. Die Diagnose beruht daher auf der klinischen Symptomatik unter Einbeziehung der (geographischen) Anamnese, eventuell einer endoskopischen Untersuchung, auch eine Untersuchung mit bildgebenden Verfahren kann bei der Abklärung hilfreich sein.

3.4.1.6. Therapie

Die Behandlung besteht in der chirurgischen (allenfalls einer endoskopisch kontrollierten) Entfernung des Parasiten.

3.4.1.7. Prophylaxe

Strikte Vermeidung des Verzehrs von Käferlarven, insbesondere in Gegenden, wo das Essen von Käfern traditionell bedingt ist.

© Biologiezentrum Linz/Austria; download unter www.biologiezentrum.at

3.4.2. *Moniliformis moniliformis*

3.4.2.1. Historisches

Berichte über das Vorkommen von *M. moniliformis* im Menschen liegen bereits aus den 1950er Jahren aus Italien, dem Sudan, British Honduras und Florida vor; mit einiger Wahrscheinlichkeit wurde aber bereits im Jahre 1888 ein Fall eines *M. moniliformis*-Befalls des Menschen berichtet (SCHMIDT 1971).

3.4.2.2. Häufigkeit und Verbreitung

Moniliformis moniliformis weist vermutlich weltweite Verbreitung auf, Berichte über Infektionen des Menschen liegen – außer aus den bereits oben genannten Ländern – aus Russland, Bangladesch, Madagaskar, dem Iran, dem Irak, aus Nigeria und den USA vor (MOAYEDI et al. 1971; AL-RAWAS et al. 1977; COUNSELMAN et al. 1989; IKEH et al. 1992; NEAFIE & MARTY 1993; BERENJI et al. 2007; SALEHABADI et al. 2008).

3.4.2.3. Biologie des Erregers und der Überträger

Moniliformis moniliformis ist ein Parasit von Ratten und Mäusen, die Männchen werden bis zu 8 cm, die Weibchen bis zu 30 cm lang und halten sich im Dünndarm – den ausstülpbaren Vorderteil (Proboscis) tief eingebettet in die Mukosa – auf. Die von den Weibchen produzierten Eier (120 x 55 µm) gelangen mit dem Rattenkot nach außen und werden von geeigneten Zwischenwirten (Schaben) gefressen, in deren Leibeshöhle innerhalb von zwei Monaten eine infektiöse Acanthella-Larve entsteht und sich als Cystacanth einkapselt. Mehrfach infizierte Schaben können sich nur mehr langsam fortbewegen und werden so leichter von den Endwirten gefressen. Die Infektion des Menschen erfolgt durch zufälligen Verzehr von Schaben. Ob und in welchem Ausmaß paratenische Wirte für die Infektion des Menschen eine Rolle spielen, ist bislang ungeklärt.

3.4.2.4. Klinische Symptomatik

Die klinische Manifestation einer *M. moniliformis*-Infestation kann durch folgende Symptome gekennzeichnet sein: Bauchschmerzen, Erbrechen, Müdigkeit, Durchfall, Schwindelgefühl, Reizbarkeit, Anorexie, Pallor, Gewichtsverlust, Schwäche, Somnolenz, Tinnitus, Husten, Ikterus, aufgeblähtes Abdomen, Entwicklungsverzögerung bei Kindern, Fieber, intermittierende brennende Schmerzen um den Nabel (BEAVER et al. 1984; COUNSELMAN et al. 1989; IKEH et al. 1992; ROBERTS & JANOVOY 2005; BERENJI et al. 2007).

3.4.2.5. Diagnostik

Die Diagnose basiert in der Regel auf dem Abgang von Würmern oder Wurmteilen mit dem Stuhl, Wurmeier sind nicht immer nachweisbar (NEAFIE & MARTY 1993).

3.4.2.6. Therapie

Verschiedene Antihelminthika erwiesen sich bislang als effizient: Niclosamid, Piperazin, Laevamisol, Thiabendazol, Mebendazol, Pyrantel-Pamoat (MOAYEDI et al. 1971; IKEH et al. 1992; NEAFIE & MARTY 1993; BERENJI et al. 2007; SALEHABADI et al. 2008).

3.4.2.7. Prophylaxe

Vermeidung des zufälligen Verzehrs von Schaben.

3.5. Die „Cantharіasis" und die „Scoleciasis", zwei sehr seltene Krankheitsphänomene

Analog dem Terminus Myiasis (deutsch: Fliegenmaden-Befall, Fliegenmadenfraß), unter dem man die Besiedlung von Körperhöhlen und Geweben des Menschen (und auch von Tieren) mit Fliegenlarven versteht, wird der Begriff Cantharіasis für den Befall des Menschen mit Käferlarven und der Begriff Scholechiasis für den Befall mit Schmetterlingsraupen verwendet. Beide Krankheitsphänome kommen durch zufälligen Verzehr von Käfer- oder Schmetterlingseiern bzw. Käferlarven oder Schmetterlingsraupen zustande. Vermutlich verlaufen die meisten Besiedelungen v. a. des Magen-Darmtraktes des Menschen klinisch asymptomatisch, weil die Eier bzw. Larven im Verlauf der Magen- und Darmpassage abgetötet werden. Tatsächlich existieren in der Fachliteratur jedoch Berichte über klinisch manifeste Cantharіasis und Scholechiasis. Es gibt sogar eine statistische Aufzählung der in Nordamerika in den Jahren 1952 bis 1962 registrierten Myiasis-, Cantharіasis- und Scholechiasis-Fälle. In dieser Publikation wird von insgesamt 111 Fällen von Fliegenmadenfraß, fünf Fällen von Cantharіasis und von vier Fällen von Scholechiasis berichtet (PALMER 1946). Im Folgenden soll kurz über diese beiden Krankheitsphänomene berichtet werden.

3.5.1. Cantharіasis

Die Geschichte der Cantharіasis dürfte wohl im Jahre 1652 begonnen haben, als der holländische Anatom und Arzt Nicolaus TULPIUS (1593-1674) Käferlarven in der Nase eines Patienten und bei einem zweiten Patienten in der Harnblase entdeckte. BATEMAN (1811) dokumentierte einen Befall des Nabels mit einer Käferlarve. Das wohl am häufigsten befallene Organ des Menschen durch Käferlarven stellt aber der Verdauungstrakt dar, wie wir von PICKELLS (1824), RILEY & HOWARD (1889), SENIOR-WHITE (1920), BRUMPT (1927), HINMAN & FAUST (1932) wissen. Der häufigste Vertreter der Cantharіasis-Erreger dürfte *Tenebrio molitor* sein; aber auch die Larven der Scarabaeiden-Spezies *Onthophagus bifasciatus* und der Dermestiden-Arten *At-*

© Biologiezentrum Linz/Austria; download unter www.biologiezentrum.at

tagenus piceus und *Trogoderma versicolor* wurden als Cantharias-Erreger dokumentiert (HINMAN & FAUST 1932; SCOTT 1964).

Im Folgenden sollen zwei Kasuistiken – sie stammen aus den Jahren 1946 bzw. 1956 – das Krankheitsbild der Cantharias kurz beschreiben:

Kasus 1 (PALMER 1946):

Ein etwa 5 kg schwerer Säugling begann ab dem 4. Lebensmonat während der Mahlzeiten (das Kind erhielt pürierte und gekochte Suppen, Gemüse, Früchte und Getreideprodukte) regelmäßig zu erbrechen. Im Alter von 5 Monaten fand sich in der Windel des Kindes ein etwa 2,5 cm langer, weißer „Wurm", der als Larve eines *Tenebrio molitor* bestimmt werden konnte. Insgesamt wurden vom Säugling innerhalb von drei Monaten sechs Käferlarven mit dem Stuhl ausgeschieden. In dieser Zeit nahm der Patient zwar kontinuierlich an Gewicht zu, er erbrach aber sehr häufig und litt – nach Meinung der Mutter – unter Bauchkoliken; allerdings war der Stuhl normal (keine Diarrhoe, kein Blutbeimengungen). Nachdem die sechste Käferlarve ausgeschieden worden war, ebbte die klinische Symptomatik ab, es wurde kein weiterer „Wurm" mehr im Stuhl des Kleinkindes entdeckt. In der Getreide-Vorratskiste der Familie konnten adulte Mehlkäfer nachgewiesen werden.

Kasus 2 (JUDD 1956):

Eine 43 Jahre alte Frau aus London, Ontario, fand am 21.7.1955 in ihrem Stuhl einen etwa 7 mm langen „Wurm", nachdem sie mehrere Stunden unter Analjuckreiz gelitten hatte. Der „Wurm" konnte als *Attagenus*-Larve (Familie Dermestidae) identifiziert werden.

3.5.2. Scholechiasis

Das als Scholechiasis, Scolechiasis oder auch Scoleciasis bezeichnete Krankheitsbild wurde von KIRBY & SPENCE (1826) ganz allgemein als Infestation von Tieren mit Insektenlarven definiert (JUDD 1953). Sie beschrieben u. a. einen Fall eines Knaben, der Raupen erbrach. HOPE (1837) schränkte den Begriff Scholechiasis auf einen ausschließlichen Befall mit Schmetterlingsraupen ein und unterschied sehr deutlich zwischen dem Käferlarven-Befall (Cantharias) und dem Fliegenmaden-Befall (Myiasis). Er beschrieb nicht zuletzt mehrere Fälle von Scholechiasis durch „*Noctua* spp." (Noctuidae; Eulenfalter). Auch hier sollen zwei Kasuistiken das Phänomen Scholechiasis näher beschreiben, obwohl Kasus 1 keinen klassischen Fall einer intestinalen Scholechiasis, die durch orale Aufnahme von Schmetterlingslarven zustande kam, darstellt.

Kasus 1 (CHURCH 1936):

Der praktische Arzt H. B. CHURCH aus Aylmer East/Quebec wurde am 24. August 1936 zu einer Patientin gerufen, die angab, einen „Anfall" gehabt zu haben. Dr. CHURCH fand eine 58jähre Frau vor, eine Witwe, die keinerlei Anzeichen von Krampfanfällen zeigte, die ihm aber sehr ruhelos erschien und über intensiven Juckreiz und Irritationen im Bereich der Vagina klagte.

Die Anamnese der Patientin war unauffällig, sie hatte drei gesunde Kinder geboren, war während der letzten fünf Jahre nie ernsthaft krank. Sie habe sich auch sehr gut gefühlt, bis sie um zwei Uhr morgens im Bereich der Vagina ein „komisches" Gefühl verspürte, es entwickelte sich ein ausgeprägter Juckreiz und sie war nicht mehr in der Lage zu urinieren. Sie fiel in Ohnmacht, und als sie wieder zu sich kam, war das Bett nass.

Bei der Untersuchung der Patientin zeigte sich eine intensiv rote Vagina mit einem moderaten weißlichen Ausfluss. Die Harnöffnung war geschwollen, ein Katheter konnte allerdings ohne Schwierigkeit eingeführt werden. Eine milde Vaginaldusche wurde durchgeführt, eine Ursache für die Beschwerden konnte jedoch nicht eruiert werden. Am folgenden Tag, um zwei Uhr Früh, wurde der Arzt wiederum zur Patientin gerufen, da sie neuerlich einen „Anfall" hatte. Dr. CHURCH konnte auch diesmal keine Anzeichen eines Krampfanfalls erkennen, die Patientin war aber extrem unruhig und irritiert, und klagte über intensiven Vaginaljuckreiz. Die Untersuchung des Vaginalbereichs der Patientin zeigte nun drei symmetrisch angeordnete Bläschen um die Harnöffnung und einen weißlichen Schleimpfropfen in der Harnöffnung. Dr. CHURCH entfernte den Schleimpfropfen und ein etwa 2 mm großer, sich bewegender „Wurm" wurde entfernt, daraufhin ergoss sich eine größere Menge an Harn aus der Harnöffnung. Die klinische Symptomatik verschwand innerhalb von drei Wochen vollständig.

Der „Wurm" wurde vom Entomological Branch of the Department of Agriculture at Ottawa, Kanada, als Europäischer Maiszünsler (*Ostrinia nubilalis*) diagnostiziert. Wie die Schmetterlingslarve in die Harnröhre der Patientin gelangen konnte nicht geklärt werden, es wurde vermutet, dass das Insekt zufällig in die Harnöffnung eingedrungen sein muss (Sommerkleidung).

Kasus 2 (JUDD 1953):

Am 4. Juni 1952 fand eine 52jährige Frau in London, Ontario, in ihrem Stuhl eine 16 mm lange Raupe. Diese Raupe konnte auf der Basis des Bestimmungsschlüssels von PETERSON (1948) als Larve einer Spezies der Familie Noctuidae (Eulenfalter) zugeordnet werden. 1981 berichteten SMALLWOOD & MAUNDER über einen besonderen Fall einer intestinalen Scholechiasis, in deren Verlauf es zu einer kolokutanen Fistelbildung kam.

© Biologiezentrum Linz/Austria; download unter www.biologiezentrum.at

4. Zusammenfassung

Dieses Kapitel ist – bedingt durch die Vorstellung von mehr als 40 Parasitenspezies aus mehr als zehn verschiedenen Familien – verteilt auf die Trematoda, Cestoda, Nematoda und Acanthocephala – und deren Übertragungswege auf den Menschen – von enormer Heterogenität geprägt. Dennoch gibt es eine über die Speziesgrenzen hinweg reichende wesentliche Gemeinsamkeit: die Übertragung der Parasiten auf den Menschen durch Verzehr von mit Helminthen infizierten Gliederfüßern; dabei werden einerseits manche Arthropodenspezies absichtlich, meist mit großem Genuss und häufig als besondere Spezialität verspeist (z. B. mit rohen oder nicht garen Krebstiergerichten), andererseits gelingt es manch anderen Wurmspezies akzidentell über mit Arthropoden (z. B. Kleinkrebschen, Milben, Ameisen, Heuschrecken, Käfer, Flöhe, Schaben) kontaminierte Vegetabilien (und anderen Nahrungsmitteln) in den menschlichen Körper zu gelangen. Das klinische Spektrum ist breit und reicht von völliger Symptomlosigkeit (z. B. *Dicrocoelium dendriticum*) bis hin zu schweren Krankheitsbildern (z. B. *Gnathostoma*, *Macroacantharhynchus*, *Moniliformis*). Zusätzlich zur Beschreibung der Biologie der Erreger und der Überträger ergänzen Angaben zum diagnostischen und therapeutischen Procedere sowie zur Prophylaxe diese Übersicht. Abschließend werden kurz die seltenen Krankheitsbilder, die sich durch Befall durch Käferlarven (Canthariasis) oder durch Schmetterlingsraupen (Scholechiasis) umrissen.

5. Literatur

AKAHANE H., SANO M. & M. KOBAYASHI (1998a): Three cases of human gnathostomiasis caused by *Gnathostoma hispidum*, with particular reference to the identification of parasitic larvae. — Southeast Asian J. Trop. Med. Publ. Health **29**: 611-614.

AKAHANE H., SHIBUE K., SHIMIZU A. & S. TOSHITANI (1998b): Human gnathostomiasis caused by *Gnathostoma doloresi*, with particular reference to the parasitological investigation of the causative agent. — Ann. Trop. Med. Parasitol. **92**: 721-726.

ALLERBERGER F. (1987): Wurminfektionen in Tirol: Epidemiologie und Chemotherapie. — Mitt. Österr. Ges. Tropenmed. Parasitol. **9**: 65-72.

AL-RAWAS Y.A, MIRZA Y.M. & M.A. SHAFIQ (1977): First finding of *Moniliformis moniliformis* (BREMSER, 1811) TRAVASSOS, 1915 (Acanthocephala: Oligocanthorhynchidae) in Iraq from a human child. — J. Parasitol. **63**: 396-397.

AMASZTA M., HOLLO F., MISKOLCZY L. & I. STROBL (1973): The 1st case of human gongylonemiasis in Hungary. — Orvosi Hetilap **114**: 2237-2238.

Anonymus (1880): Parasitological haemoptysis. — Lancet **2**: 25.

APT W., SAPUNAR J., DOREN G. & M. ROJO (1965): *Physaloptera caucasica*. First human cases in Chile. — Boletín chileno de parasitología **20**: 111-113.

ASHFORD R.W. & W. CREWE (2003): The Parasites of *Homo sapiens*. — Taylor & Francis, London, New York: 1-142.

ASPÖCK H. (2000): Paläoparasitologie: Zeugen der Vergangenheit. — Nova Acta Leopoldina NF **83** (316): 159-181.

ASPÖCK H., AUER H. & O. PICHER (1998): Tabellen und Illustrationen zur Laboratoriumsdiagnostik von Parasitosen. Teil 3: Parasitologische Stuhldiagnostik. — Labor Aktuell **7**: 3-14.

ASPÖCK H., AUER H. & O. PICHER (1999): Parasites and parasitic diseases in prehistoric human populations in Central Europe. — Helminthologia **36**: 139-145.

AUER H. & H. ASPÖCK (1994): Helminthozoonosen in Mitteleuropa – Eine Übersicht der Epidemiologie, Diagnostik und Therapie am Beispiel der Situation in Österreich. — Mitt. Österr. Ges. Tropenmed. Parasitol. **16**: 17-42.

AUER H. & H. ASPÖCK (1995): Die Helminthozoonosen in Österreich: Verbreitung, Häufigkeit und medizinische Bedeutung. — In: FRICKE W. & J. SCHWEIKART (Hrsg.), Krankheit und Raum. Dem Pionier der Geomedizin H. JUSATZ zum Gedenken. Steiner (= Erdkundliches Wissen), Stuttgart **115**: 81-118.

AUER H. & H. ASPÖCK (2010): Drakunkulose – Eine bald ausgerottete Krankheit? — In: ASPÖCK H. (Hrsg.), Krank durch Arthropoden. Denisia **30**: 809-813.

AUER H. & J. WALOCHNIK (2006): Humanparasitologische Diagnostik. — In: HIEPE T., LUCIUS R. & B. GOTTSTEIN (Hrsg.), Grundzüge der allgemeinen Parasitologie, Parey, Stuttgart: 340-354.

BACIGALUPO J. (1931): Évolution de l'*Hymenolepis fraterna* STILES, chez *Pulex irritans* L., *Xenopsylla cheopis* ROTSCHILD et *Ctenocephalides canis* CURTIS. — Ann. parasitol. hum. comp. **9**: 339-343.

BÄLZ E.O. (1880): Über parasitäre Hämoptoe (Gregarinosis pulmonum). — Centralbl. med. Wissensch. **18**: 721-722.

BAER J.G. (1956): The taxonomic position of *Taenia madagascariensis* DAVAINE 1870, a tapeworm parasite of man and rodents. — Ann. Trop. Med. Parasitol. **50**: 152-156.

BAER J.G. & D.F. SANDARS (1956): The first record of *Raillietina* (*Raillietina*) *celebensis* (JANICKI, 1902), (Cestoda) in man from Australia, with a critical survey of previous cases. — J. Helminthol. **30**: 173-182.

BAILENGER J. & F. CARCENAC (1970): A new geographic localization of *Inermicapsifer madagascariensis* (DAVAINE 1870) BAER 1956: La Reunion. — Bull. Soc. Pathol. Exot. Filiales **63**: 242-244.

BARNISH G. & K. MISCH (1987): Unusual cases of parasitic infections in Papua New Guinea. — Am. J. Trop. Med. Hyg. **37**: 585-587.

BATEMAN T. (1811): An account of two species of insects discharged from the human body. — Edinburgh Med. Surg. J. **7**: 41-48.

BEAVER P.C., JUNG R.C. & E.W. CUPP (1984): Clinical Parasitology. — Lea & Febiger, Philadelphia: 1-825.

BERENJI F., FATA A. & Z. HOSSEININEJAD (2007): A case of *Moniliformis moniliformis* (Acanthocephala) infection in Iran. — Korean J. Parasitol. **45**: 145-148.

BHAGWANT S. (2004): Human *Bertiella studeri* (Family Anoplocephalidae) infection of probable Southeast Asian origin in Mauritian children and an adult. — Am. J. Trop. Med. Hyg. **70**: 225-228.

© Biologiezentrum Linz/Austria; download unter www.biologiezentrum.at

BILHARZ T. & C.T. VON SIEBOLD (1852): Ein Beitrag zur Helminthographia humana, aus brieflichen Mittheilungen des Dr. Bilharz in Cairo, nebst Bemerkungen von Prof. C. Th. Von SIEBOLD in Breslau. — Zschr. wissenschaftl. Zoologie **4**: 53-76.

BLAIR D., ZHI-BIAO X. & T. AGATSUMA (1999): Paragonimiasis and the genus *Paragonimus*. — Adv. Parasitol. **42**: 113-222.

BLANCHARD R. (1891): Sur les helminths des primates anthropoids (Premiere notes: Cestodes). — Mem. Soc. Zool. France **4**: 186-196.

BLANCHARD R. (1916): Histoire Zoologique et Médicale des Téniades du Genre *Hymenolepis* WEINLAND. — Soc. D'éditions scientifiques, R. Antoine Dubois, Paris: 1-112.

BLELAND J.E., BOONE E., DONEVAN R.E. & E. MANKIEWICZ (1969): Paragonimiasis (the lung fluke). Report of four cases. — Am. Rev. Respir. Dis. **99**: 261-271.

BOCH J. & R. SUPPERER (1971): Veterinärmedizinische Parasitologie. — Paul Parey, Berlin, Hamburg: 1-408.

BRANDSTETTER W. & H. AUER (1994): *Dipylidium caninum*, ein seltener Parasit des Menschen (Fallbericht). — Wien. klin. Wschr. **106**: 115-116.

BRAUN M.G. (1899): Über *Clinostomum* LEIDY. — Zool. Anz. **22**: 489-493.

BREDE H.D. & P.J. BURGER (1977): *Physaloptera caucasica* (= *Abbreviata caucasica*) in the South African baboon (*Papio ursinus*). — Arbeiten aus dem Paul-Ehrlich-Institut, dem Georg-Speyer-Haus und dem Ferdinand-Blum-Institut zu Frankfurt a. M. **71**: 119-22.

BRUMPT E. (1927): Précis de Parasitologie. Paris: 1919. Zitiert in: PALMER (1946), Intestinal canthariasis due to *Tenebrio molitor*. — J. Parasitol. **32**: 54-55.

CAMERON T.W. (1931): Experimental infection of sheep with *Dicrocoelium dendriticum*. — J. Helminthol. **9**: 41-44.

CHEN H.T. (1949): A human ocular infection by *Gnathostoma* in China. — J. Parasitol. **35**: 431-433.

CHOI D.W. (1990): *Paragonimus* and paragonimiasis in Korea. — Korean J. Parasitol. **28**: 79-102.

CHUNGE R.N., KABIRU E.W. & B.M. MUGO (1987): A human case of infection with a rodent cestode (*Inermicapsifer*) in Kenya. — East Afr. Med. J. **64**: 424-427.

CHUNGE R.N. & M. DESAI (1989): Short communication: A human infection with *Dicrocoelium* in Kenya. — East Afr. Med. J. **66**: 551-552.

CHURCH H.B. (1936): A case of infestation with the corn borer, *Pyrausta nubilalis* (Scoleciasis). — Canad. Med. Assoc. J. **35**: 668.

COLEMAN D.L. & M. BARRY (1982): Relapse of *Paragonimus westermani* lung infection after bithionol therapy. — Am. J. Trop. Med. Hyg. **31**: 71-74.

COOMBS I. & D.W.T. CROMPTON (1991): A Guide to Human Helminths. — Taylor & Francis, London, New York, Philadelphia: 1-196.

COUNSELMAN K., FIELD C., LEA G., NICKOL B. & R.C. NEAFIE (1989): *Moniliformis moniliformis* from a child in Florida. — Am. J. Trop. Med. Hyg. **41**: 88-90.

CRAM E.B. (1928): A species of the genus *Bertiella* in man and chimpanzee in Cuba. — Am. J. Trop. Med. Hyg. **8**: 339-344.

DAENGSVANG S. (1981): Gnathostomiasis in Southeast Asia. — Southeast Asian J. Trop. Med. Publ. Health **12**: 319-332.

DANIELS C.W. (1895): *Taenia demerariensis*. — Brit. Guiana Ann. Med. Hosp. Rep. **1**: 4.

DENEGRI G.M. & J. PEREZ-SERRANO (1997): Bertiellosis in man: a review of cases. — Rev. Inst. Med. Trop. São Paulo **39**: 123-127.

DESPOMMIER D.D., GWADZ R.W. & P.J. HOTEZ (1994): Parasitic Diseases. — Springer Verlag, New York, Berlin, Heidelberg, London, Paris, Tokyo, Hong Kong, Barcelona, Budapest: 1-333.

DIESING C.M. (1850): Zitiert in: GROVE D.I. (1990), A History of Human Helminthology. — CAB International: 1-848.

DINGELEY D. & P.C. BEAVER (1985): *Macracanthorhynchus ingens* from a child in Texas. — Am. J. Trop. Med. Hyg. **34**: 918-920.

DÖNGES J. (1980): Parasitologie. — G. Thieme Verlag, Stuttgart: 1-325.

DRABICK J.J., EGAN J.E., BROWN S.L., VICK R.G., SANDMAN B.M. & R.C. NEAFIE (1988): Dicroceliasis (lancet fluke disease) in an HIV seropositive man. — JAMA **259**: 567-568.

DUJARDIN F. (1845): Histoire naturelle des helminths ou vers intestinaux. — Librairie Encyclopédie de Roret, Paris: 1-654.

EBERHARD M.L. & C. BUSILLO (1999): Human *Gongylonema* infection in a resident of New York City. — Am. J. Trop. Med. Hyg. **61**: 51-52.

ECKERT J., FRIEDHOFF K.T., ZAHNER H. & P. DEPLAZES (2005): Lehrbuch der Parasitologie für die Tiermedizin. — Enke Verlag, Stuttgart: 1-575.

ECHOV V.S. & S.A. MALYGUINE (1937): Un cas de *Moniezia* sp. observé chez l'homme. — Meditsinskaia parazitologiia i parazitarnye bolezni **VI 5**: 627-629.

EL-SHAZLY A.M., MORSY T.A. & H.A. DAWOUD (2004): Human monieziasis expansa: the first Egyptian parasitic zoonosis. — J. Egypt. Soc. Parasitol. **34**: 515-518.

EL-SHIECK M.A.R. & V. MUMMERY (1990): Human dicrocoeliasis. Report on 208 cases from Saudi Arabia. — Trop. Geogr. Med. **42**: 1-7.

FAIN A. & J. VANDEPITTE (1964): Description of *Physaloptera* (*Abbreviata caucasica* LINSTOW, 1902) collected from humans in the Congo. — Bull. Acad. Roy. Méd. Belgique **4**: 663-682.

FAIN A., LIMBOS P., VAN ROS G., DE MULDER P. & A. HERIN (1977): Presence of the cestode *Raillietina* (*R.*) *celebensis* (JANICKI, 1902) in a child from Tahiti. — Ann. Soc. belge méd. trop. **57**: 137-142.

FIEBIGER J. (1947): Die Tierischen Parasiten der Haus- und Nutztiere, sowie des Menschen. 4. umgearb. Aufl. — Wien, Urban & Schwarzenberg: 1-436.

FREAN J. & L. DINI (2004): Unusual anoplocephalid tapeworm infections in South Africa. — Ann. Austr. Coll. Trop. Med. **5**: 8-11.

FUHRMANN O. (1920): Considérations génerales sur les Davainea. — Festschrift Zschokke **27**: 1-19.

GALÁN-PUCHADES M.T., FUENTES M.V. & S. MAS-COMA (2000): Morphology of *Bertiella studeri* (BLANCHARD, 1891) sensu STUNKARD (1940) (Cestoda: Anoplocephalidae) of human origin and a proposal of criteria for the specific diagnosis of bertiellosis. — Folia Parasitol **47**: 23-28.

GAO J., LIU Y., WANG X. & P. HU (2003): Triclabendazole in the treatment of paragonimiasis skrjabini. — Chin. Med. J. **116**: 1683-1686.

© Biologiezentrum Linz/Austria; download unter www.biologiezentrum.at

GOLDSMID J.M & M. MUIR (1972): *Inermicapsifer madagascariensis* (DAVAINE, 1879) BAER, 1956 (Platyhelminthes: Cestoda) as a parasite of man in Rhodesia. — Centr. Afr. J. Med. **18**: 205-207.

GOLVAN J.I. (1969): Systematique des acanthocephales (Acanthocephala, RUDOLPHI, 1801). Premiere partie l'ordre des Echinorhynchoidea (COBBOLD 1876), GOLVAN et HOUIN 1963. — Mem. Mus. Nation. Histoire Nat. **47**: 1-373.

GONZÁLEZ NÚNEZ I., DÍAZ JIDY M. & F. NÚNEZ FÉRNANDEZ (1996): Infection by *Inermicapsifer madagascariensis* (DAVAINE, 1870); BAER, 1956. A report of 2 cases. — Rev. cubana med. trop. **48**: 224-226.

GRASSI G.B. (1887): Entwicklungszyklus der *Taenia nana.* 3. Präliminärnote. — Centralb. Bakt. Parasitenkde, Abt. Orig. **2**: 305-312.

GRASSI G.B. & G. ROVELLI (1889): Embryolische Forschungen an Cestoden. — Centralb. Bakt. Parasitenkde, Abt. Orig. **5**: 370-377, 401-410.

GRASSI G.B. & G. ROVELLI (1892): Ricerche embryologiche sui cestodi. — Atti dell' Accademia Gioenia di Scienze Naturali, Catalani **4**: 2.

GROVE D.I. (1990): A history of human helminthology. — CAB International: 1-848.

HARDER A. (2002): Chemotherapeutic approaches to trematodes (except schistosomes) and cestodes: current level of knowledge and outlook. — Parasitol. Res. **88**: 587-590.

HARIDY F.M., MORSY T.A., IBRAHIM B.B. & A. ABDEL-AZIZ (2003): A preliminary study on dicrocoeliasis in Egypt, with a general review. — J. Egypt. Soc. Parasitol. **33**: 85-96.

HARINASUTA T. & D. BUNNAG (1990): Liver, lung and intestinal trematodiasis. — In: WARREN K.S. & A.A.F. MAHMOUD (eds), Tropical and Geographical Medicine. 2nd ed. McGraw Hill, New York: 473-489.

HINAIDY H.K. (1983): *Dicrocoelium suppereri* nomen novum (syn. *D. orientalis* SUDARIKOV et RYJIKOV 1951), a new trematode for the parasite fauna of Austria.— Zentralbl. Vet. Med. **B 30**: 576-89.

HINMAN E.H. & E.C. FAUST (1932): The ingestion of the larvae of *Tenebrio molitor* L. (mealworm) by man. — J. Parasitol. **19**: 119-120.

HIRA P.R. (1978): Observations on helminth zoonoses in Zambia. — East Afr. Med. J. **53**: 278-286.

HOPE F.W. (1837): On insects and their larvae occasionally found in the human body. — Trans. Roy. Entomol. Soc. London **2**: 256-271.

HOLT V.M. (1895): Why not eat insects? — London: 1-99.

IKEH E.I., ANOSIKE JC. & E. OKON (1992): Acanthocephalan infection in man in northern Nigeria. — J. Helminthol. **66**: 241-242.

ILLESCAS-GOMEZ M.P., OSARIO M.R., GARCIA V.G. & M.A.G MORALES (1988): Human *Gongylonema* infection in Spain. — Am. J. Trop. Med. Hyg. **38**: 363-365.

ISHII Y., KOGA M., FUJINO T., HIGO H., ISHIBASHI J., OKA K. & S. SAITO (1983): Human infection with the pancreas fluke, *Eurytrema pancreaticum*. — Am. J. Trop. Med. Hyg. **32**: 1019-1022.

JANICKI C. (1902): Über zwei neue Arten des Genus *Davainea* aus celebensischen Säugern. — Arch. Parasitol. **6**: 257-292.

JELINEK T. & T. LÖSCHER (1994): Human infection with *Gongylonema pulchrum*: a case report. — Tropenmed. Parasitol. **45**: 329-330.

JIRAUNGKOORSKUL W., SAHAPHONG S., TANSATIT T., KANGWANRANGSAN N. & S. PIPATSHUKIAT (2005): *Eurytrema pancreaticum*: the in vitro effect of praziquantel and triclabendazole on the adult fluke. — Exp. Parasitol. **111**: 172-177.

JOHNSTON T.H. (1913): Notes on some entozoa. — Proc. Roy. Soc. Queensland **24**: 63-91.

JONES W.E. (1979): Niclosamide as a treatment for *Hymenolepis diminuta* and *Dipylidium caninum* in man. — Am. J. Trop. Med. Hyg. **28**: 300-302.

JOYEUX C. (1916) : Sur le cycle évolutif de quelques cestodes. Note préliminaire. — Bull. Soc. Pathol. Exot. Fil. **9**: 578-583.

JOYEUX C. & J.G BAER (1929): Les cestodes rares de l'homme. — Bull. Soc. Pathol. Exot. Fil. **22**: 114-136.

JUDD W.W. (1953): A caterpillar (Lepidoptera: Phalaenidae) from the digestive tract of a human. — J. Parasitol. **39**: 250-251.

JUDD W.W. (1956): A carpet beetle larva (Coleoptera: Dermestidae) from the digestive tract of a woman. — J. Parasitol. **41**: 171.

KEISER J., ENGELS D., BUSCHER G. & J. UTZINGER (2005): Triclabendazole for the treatment of fascioliasis and paragonimiasis. — Expert opinion on investigational drugs **14**: 1513-1526.

KELLER A.E. (1931): Eight cases of human infestation with the rat tapeworm (*Hymenolepis diminuta*). — J. Parasitol. **18**: 108-110.

KENNY M., EVELAND L.K., VERMAKOV V. & D.Y. KASSOUNY (1975): A case of *Rictularia* infection of man in New York. — Am. J. Trop. Med. Hyg. **24**: 596-598.

KERBERT C. (1878): Zur Trematoden-Kenntnis. — Zoologischer Anzeiger **1**: 271-273.

KIFUNE T., LAMOTHE-ARGUMED R., GARCIA-PRIETO L., OCEGUERA-FIGUEROA A. &. V. LÉON-RÈGAGNON (2004): *Gnathostoma binucleatum* (Spirurida: Gnathostomatidae) en peces dulceacuícolas de Tabasco, Mexico. — Rev. biol. trop. **52**: 371-376.

KIRBY W. & W. SPENCE (1826): An introduction to Entomology. — Vol. 4 Longman, Hurst, Rees, Orme and Brown, London: 1-664.

KNOBLOCH J. (1984): Application of different *Paragonimus* antigens to immunodiagnosis of human lung fluke infection. — Arzneimittel-Forschung **34**: 1208-1210.

KNOBLOCH J. & I. LEDERER (1983): Immunodiagnosis of human paragonimiasis by an enzyme linked immunoassay. — Tropenmed. Parasitol. **34**: 21-23.

KNOBLOCH J., PAZ G., FELDMAIER H., WEGNER D. & J. VÖLKER (1984): Serum antibody levels in human paragonimiasis before and after therapy with praziquantel. — Trans. Roy. Soc. Trop. Med. Hyg. **78**: 835-836.

KRAUSS H., WEBER B., ENDERS B., SCHIEFER H.G., SLENZKA W. & H. ZAHNER (1997): Zoonosen. Von Tier zu Mensch übertragbare Infektionskrankheiten. — Deutscher Ärzte-Verlag: 1-400.

KRULL W.H. & C.R. MAPES (1953): Studies on the biology of *Dicrocoelium dendriticum* (RUDOLPHI, 1819) LOOSS, 1899 (Trematoda: Dicrocoeliidae), including its relation to the intermediate host *Cionella lubrica* (MÜLLER). IX. Notes on the cyst, metacercaria, and infection in the ant, *Formica fusca*. — Cornell Vet. **43**: 389-410.

KUNWAR C.B., SUBBA B., SHRESTA M., CHAPAGAIN R.H., JHA B., SUBEDI J., BLANGERO J., BLANGERO S.W. & B. TOWNE (2005): A human case of *Hymenolepis diminuta* infection in Nepal. — J. Inst. Med. **27**: 66-67.

© Biologiezentrum Linz/Austria; download unter www.biologiezentrum.at

LAMOM C. & G. GREER (1986): Human infection with an anoplocephalid tapeworm of the genus *Mathevotaenia*. — Am. J. Trop. Med. Hyg. **35**: 824-826.

LAMOTHE-ARGUMEDO R. (2005): Gnathostomiasis ocular en Mexico. — Rev. Mex. Oftalmol. **79**: 118-120.

LEE C.S. & J.K. LEE (1966): Case report on human infection of *Hymenolepis diminuta*. — Korean J. Parasitol. **4**: 41-44.

LENG YJ., HUANG W.O. & P.N. LIANG (1983): Human infections with *Macracanthorhynchus hirudinaceus* TRAVASSOS, 1916 in Guangdong Province, with notes on its prevalence in China. — Ann. Trop. Med. Parasitol. **77**: 107-109.

LEÓN-RÈGAGNON V., OSORIO-SARABIA D., LAMOTHE-ARGUMEDO R., BERTNI-RUIZ F. & A. OCEGUERA-FIGUEROA (2005): New records of the nematode *Gnathostoma* sp. in Mexico. — Parasitol. Internat. **54**: 51-53.

LEUCKART R. (1863): Die menschlichen Parasiten und die von ihnen herrührenden Krankheiten. Ein Hand- und Lehrbuch für Naturforscher und Aerzte. — CF Winter'sche Verlagshandlung, Leipzig: 1-766.

LLOYD S. (1998): Other cestode infections: hymenolepiosis, diphyllobothriosis, coenurosis and other larval and adult cestodes. — In: PALMER S.R., SOULSBY L. & D.I.H. SIMPSON (eds), Zoonoses. Oxford University Press: 731-746.

LOOSS A. (1899): Weitere Beiträge zur Kenntnis der Trematoden-Fauna Ägyptens zugleich Versuch einer naturischen Gliederung des Genus *Distomum* RETZIUS. — Zoologische Jahrbücher. Abteilung für Systematik, Ökologie und Geographie der Tiere, Jena **12**: 521-784.

LUCIUS R. & W. FRANK (1978): A contribution to the biology of *Dicrocoelium hospes* LOOSS, 1907 (Trematoda, Dicrocoeliidae). — Acta Trop. **35**: 161-181.

LUCIUS R., ROMIG T. & W. FRANK (1980): *Camponotus compressiscapus* ANDRÉ (Hymenoptera, Formicidae) an experimental second intermediate host of *Dicrocoelium hospes* LOOSS, 1907 (Trematodes, Dicrocoeliidae). — Zeitschr. Parasitenkde. **63**: 271-275.

MANSON P. (1880): *Distoma ringeri*. China Maritime Customs. Medical Reports for the half year ended 30th September 1880: 10-12. — Reprinted 1891 in Medical Times and Gazette **2**: 8-9.

MARANGI M., ZECHINI B., FILETI A., QUARANTA G. & A. ACETI (2003): *Hymenolepis diminuta* in a child living in the area of Rome, Italy. — J. Clin. Microbiol. **41**: 3994-3995.

MARGONO S.S., HANDOJO I., HADIDJAJA P. & H. MAHFUDIN (1977): *Raillietina* infection in children in Indonesia. — Southeast Asian J. Trop. Med. Public Health **8**: 195-199.

MCDONALD M.E. (1969): Catalogue of Helminths of Waterfowl (Anatidae). — Washington DC, US Department of the Interior, Bureau of Sport Fisheries and Wildlife: 1-482.

MEHLHORN H., DÜWEL D. & W. RAETHER (1986): Diagnose und Therapie der Parasiten von Haus-, Nutz- und Heimtieren. — Gustav Fischer Verlag, Stuttgart, New York: 1-456.

MELNIKOV N.M. (1869): Über die Jugendzustände der *Taenia cucumerinum*. — Arch. Naturgesch. **35**: 62-70.

MEYER C.G. (2000): Tropenmedizin. Infektionskrankheiten. — Ecomed Verlagsgesellschaft AG & Co. KG, Landsberg: 1-400.

MEYNER R. (1895): Zwei neue Taenien aus Affen. Ein Beitrag zur Kenntnis der Cestoden. — Zeitschr. Naturwissensch. **68**: 1-106.

MIYAZAKI I. & R. FONTAN (1970): Mature *Paragonimus heterotremus* found in man in Laos. — Jap. J. Parasitol. **19**: 109-113.

MOAYEDI B., IZADI M., MALEKI M. & E. GHADIRIAN (1971): Human infection with *Moniliformis moniliformis* (BREMSER, 1811) TRAVASSOS, 1915 (Syn. *Moniliformis dubius*). — Am. J. Trop. Med. Hyg. **20**: 445-448.

MOLAVI G.H., MASSOUD J. & Y. GUTIERREZ (2006): Human *Gongylonema* infection. — J. Helminthol. **80**: 425-428.

MONTOTO MAYR V. & J.C. SANG HERRERA (2004): Primer caso de *Inermicapsifer madagascariensis* (DAVAINE, 1870) informado en la provincia de Santiago de Cuba. — Medisan **8**: 26-29.

MULLER R. (2002): Worms and Human Disease. 2nd ed. — CAB International, Wallingford: 1-300.

NATTERER J.B. (1850): Zitiert in: GROVE D.I. (1990), A History of Human Helminthology. — CAB International: 1-848.

NAWA Y., IMAI J., OGATA K. & K. OTSUKA (1989): The first record of a confirmed human case of *Gnathostoma doloresi* infection. — J. Parasitol. **75**: 166-169.

NAWA Y., MARUYAMA H. & K. OGATA (1997): Current status of gnathostomiasis doloresi in Miyazaki Prefecture, Japan. — Southeast Asian J. Trop. Med. Public Health **28**, Suppl. 1: 11-13.

NEAFIE R.C. & A.M. MARTY (1993): Unusual infections in humans. — Clin. Microbiol. Rev. **6**: 34-56.

NICHOLL W. & E.A. MINCHIN (1911): Two species of cysticercoids from the rat flea (*Ceratophyllos fasciatus*). — Proc. Zool. Soc. London **1**: 9-13.

NÖLLER W. (1929): Befunde bei Schnecken von Thüringer Schafweiden in einem Lazettegelgebiet. — Tierärztliche Rundschau **35**: 485-498.

NOMURA Y., NAGAKURA K., KAGEI N., TSUTSUMI Y., ARAKI K. & M. SUGAWARA (2000): Gnathostomiasis possibly caused by *Gnathostoma malaysiae*. — Tokai J. Exp. Clin. Med. **25**: 1-6.

OBIAMIWE B.A. (1977): The pattern of parasitic infection in human gut at the Specialist Hospital, Benin City, Nigeria. — Ann. Trop. Med. Parasitol. **71**: 35-43.

OGATA K., IMAI J.I. & Y. NAWA (1988): Three confirmed and five suspected human cases of *Gnathostoma doloresi* infection found in Miyazaki prefecture, Kyushu. — Jap. J. Parasitol. **37**: 358-364.

OGATA K., NAWA Y., AKAHANE H., PAZ DIAZ CAMACHO S., LAMOTHE-ARGUMEDO R. & A. CRUZ-REYES (1998): Short report: Gnathostomiasis in Mexico. — Am. J. Trop. Med. Hyg. **58**: 316-318.

PAÇÔ J.M, CAMPOS D.M. & J.L. ARAÚJO (2003): Human bertiellosis in Goiás, Brazil: a case report on human infection by *Bertiella* sp. (Cestoda: Anoplocephalidae). — Rev. Inst. Med. Trop. São Paulo **45**: 159-61.

PAGES R. & J. GAUD (1951): Filariasis in Morocco; a case of human parasitism by *Gongylonema*. — Maroc Med. **30**: 584-585.

PALMER E.D. (1946): Intestinal canthariasis due to *Tenebrio molitor*. — J. Parasitol. **32**: 54-55.

PANE C. (1864): Nota sopra di elimente nematoide. — Annali dell Accademia degli Aspiranti Naturalisti di Napoli **4**: 32-34.

PETERSON A. (1948): Larvae of insects. Part 1. Lepidoptera and plant infesting Hymenoptera. — Edwards Bros., Inc., Ann Arbor; zitiert in JUDD WW. (1953): A caterpillar (Lepidoptera: Phalaenidae) from the digestive tract of a human. — J. Parasitol. **39**: 250-251.

© Biologiezentrum Linz/Austria; download unter www.biologiezentrum.at

PETTIFER H.L. (1984): The helminth fauna of the digestive tract of chacma baboons, *Papio ursinus*, from different localities in the Transvaal. — The Onderstepoort J.Vet. Res. **51**: 161-179.

PICKELLS W. (1824): Case of a young woman, who has discharged and continues to discharge from her stomach, a number of insects in different stages of their existence. — Trans. Kings Queens Coll. Phys. Ireland **4**: 189-214.

PIEKARSKI G. (1987): Medizinische Parasitologie in Tafeln. 3. Aufl. — Springer-Verlag, Berlin, Heidelberg, New York, London, Paris, Tokyo: 1-364.

PROSL H. (2005): Traumurlaub mit Folgen – ein ungewöhnlicher Bandwurmbefall bei einem zweieinhalbjährigen Kind. — Wien. Klin. Wschr. **117**, Supplement 4: 56-59.

RACK J., ADUSU E. & T. JELINEK (2004): Humane Infektion mit *Dicrocoelium dendriticum*. — Dtsch. Med. Wschr. **129**: 2538-2540.

RADOMYOS P., CHOBCHUANCHOM A. & A. TUNGTRONGCHITR (1989): Intestinal perforation due to *Macracanthorhynchus hirudinaceus* infection in Thailand. — Trop. Med. Parasitol. **40**: 476-477.

RILEY C.V. & L.O. HOWARD (1889): Larvae of *Tenebrio molitor* in a woman's stomach. — US Department of Agriculture, Division Entomology Insect Life **1**: 378-380.

ROBERTS L. & J.R JANOVOY (2005): Foundation of Parasitology. — 7th edition McGraw-Hill, Boston: 493-509.

ROUGIER Y., LEGROSE F., DURAND J.P. & Y. CORDOLIANI (1980): Three cases of an unusual cestode infection in French Polynesia. — Bull. Soc. Pathol. Exot. Filial. **73**: 86-89.

RUDOLPHI C.A. (1819): Entozoorum synopsis cui accedunt mantissima duplex et indices locupletissima, sumitibus Augusti Rücker, Berolini: 1-811.

SACHS R. (1987): Occurrence of human lung fluke infection in an endemic aerea in Liberia. — In: GEERTS S., KUMAR V. & J. BRANDT (eds), Helminth Zoonoses. Dordrecht, Boston, Lancaster: Martinus Nijhoff Publishers: 132-136.

SADUN E.H & A.A. BUCK (1960): Paragonimiais in South Korea: immunodiagnostic, epidemiologic, clinical roentgenologic and therapeutic studies. — Am. J. Trop. Med. Hyg. **9**: 562-599.

SAEKI Y. (1920): Experimental studies on the development of *Hymenolepis nana*. — Trop. Dis. Bull. **18**: 112.

SALEHABADI A., MOWLAVI G. & S.M. SADJJADI (2008): Human infection with *Moniliformis moniliformis* (BREMSER 1811) (TRAVASSOS 1915) in Iran: another case report after three decades. — Vector-borne Zoonot. Dis. **8**: 101-103.

SCHMIDT G.D. (1971): Acanthocephalan infections of man with two new records. — J. Parasitol. **57**: 582-584.

SCOTT H.G. (1964): Human myiasis in North America (1952-1962 inclusive). — The Florida Entomologist **47**: 255-261.

SCOTT H.H. (1923): A contribution to the experimental study of the life histories of *Hymenolepis fraterna* STILES, 1906, and *Hymenolepis longior* BAYLIS, 1922, in the mouse. — J. Helminthol. **1**: 193-196.

SEGUCHI K., MASTUNO M., KATAOKA H., KOBAYASHI T., MARUYAMA H., ITOH H., KOONO M. & Y. NAWA (1995): A case of colonic ileus due to eosinophilic nodular lesions caused by *Gnathostoma doloresi* infection. — Am. J. Trop. Med. Hyg. **53**: 263-266.

SENIOR-WHITE R.A. (1920): On the occurrence of Coleoptera in the human intestine. — Indian J. Med. Res. **7**: 568-569.

SHIMAZU T. (1981): Experimental completion of the life-cycle of the lung fluke, *Paragonimus westermani*, in the laboratory. — Jap. J. Parasitol. **43**: 315-317.

SMALLWOOD J.A. & J. MAUNDER (1981): Intestinal scholechiasis: an unusual fistula. — Brit. Med. J. **283**: 1662-1663.

SONSINO P. (1888): Ricerche sugli ematozoa del cane e sul ciclo vitale della di tenia cucumerina, Pisa: 1-47.

SPINDLER L.A. (1929): On the occurrence of the rat tapeworm (*Hymenolepis diminuta*) and the dwarf tapeworm (*Hymenolepis nana*) in man in Southwest Virginia. — J. Parasitol. **16**: 38-40.

STILES C.W. & A. HASSALL (1902): *Bertiella*, a new name for the cestode genus *Bertia* BLANCHARD 1891. — Science **16**: 434.

STUNKARD H.W. (1940): The morphology and life history of the cestode, *Bertiella studeri*. — Am. J. Trop. Med. Hyg.**20**: 305-333.

SUN X., FANG Q., CHEN XZ., HU SF., XIA H. & X.M. WANG (2006): *Bertiella studeri* infection, China. — J. Emerg. Dis. **12**: 176-177.

SUPPERER R. & B. WENZEL (1967): Zum Endoparasitenbefall von Stadt- und Landhunden. — Wien. tierärztl. Monatsschr. **54**: 182-185.

SUPPERER R. & H.K. HINAIDY (1986): Ein Beitrag zum Parasitenbefall der Hunde und Katzen in Österreich. — Dtsch. tierärztl. Wschr. **93**: 383-386.

TADO I., OTSUJI Y., KAMIYA H., MIMORI T., SAKAGUCHI Y. & S. MAKIZUMI (1983): The first case of a human infected with an acanthocephalan parasite, *Bolbosoma* sp. — J. Parasitol. **69**: 205-208.

TANG C.C. & TANG C.T. (1964): *Raillietina* (*R.*) *celebensis* (JANICKI 1902), its development in intermediate host, epidemiology and taxonomy. — Acta Parasitol. Sinica **1**: 1-13.

TARASCHEWSKI H. (2000): Host-Parasite Interactions in Acanthocephala: A morphological approach. — Adv. Parasitol. **46**: 1-179.

TENA D., MONTSERRAT P.S., GIMENO C., POMATA M.T.P., ILLESCAS S., AMONDRIAN I., GONZALEZ A., DONGUEZ J. & J. BISQUERT (1998): Human infection with *Hymenolepis diminuta*: Case report from Spain. — J. Clin. Microbiol.**36**: 2375-2376.

TENTER A.M. (2006): Parasitosen der Wiederkäuer (Rind, Schaf, Ziege). — In: SCHNIEDER Th. (Hrsg.), Veterinärmedizinische Parasitologie. Begründet von Josef BOCH und Rudolf SUPPERER. 6., vollständig überarbeitete und erweiterte Auflage. Parey in MVS Medizinverlage Stuttgart GmbH & Co. KG: 129-234.

TESANA S., MITRCHAI J. & S. CHUNSUTTWAT (1982): Acute abdominal pain due to *Macracanthorhynchus hirudinaceus* infection: a case report. — Southeast Asian J. Trop. Med. Publ. Health **13**: 262-264.

TOSCANO C., Y.U SH., NUNN P. & K.E. MOTT (1995): Paragonimiasis and tuberculosis, diagnostic confusion: a review of the literature. — Trop. Dis. Bull. **92**: R1-R26.

TULPIUS N. (1652): Observationes Medicae. Zitiert in: PALMER E.D. (1946), Intestinal canthariasis due to *Tenebrio molitor*. — J. Parasitol. **32**: 54-55.

UDONSI J.K. (1989): Clinical field trials of praziquantel in pulmonary paragonimiasis due to *Paragonimus uterobilateralis* in endemic populations of the Igwun Basin, Nigeria. — Trop. Med. Parasitol. **40**: 65-68.

© Biologiezentrum Linz/Austria; download unter www.biologiezentrum.at

URCH T., ALBRECHT B.C., BÜTTNER D.W. & E. TANNICH (2005): Humane Infektion mit *Gongylonema pulchrum*. — Dtsch. Med. Wschr. **130**: 2566-2568.

VANDEPITTE J., MICHAUX J.L., FAIN A. & F. GATTI (1964): Premières observations congolaises de physaloptérose humaine. — Ann. Soc. Belge Méd. Trop. **44**: 1067-1076.

VOGEL H. (1929): Beobachtungen über *Cercaria vitrina* und deren Beziehung zum Lanzettegelproblem. — Arch. Schiff. Trop. Hyg. **33**: 474-489.

VOGEL H. & J. FALCAO (1954): Über den Lebenszyklus des Lanzettegels, *Dicrocoelium dendriticum* in Deutschland. — Zeitschr. Tropenmed. Parasitol. **5**: 275-296.

VÖLKER J. & H. VOGEL (1985): Zwei neue *Paragonimus*-Arten aus West-Afrika: *Paragonimus africanus* and *P. uterobilateralis* (Troglotrematidae: Trematoda). — Tropenmed. Parasitol. **16**: 125-148.

WANG M.X. (1986): Report on the macracanthorhynchosis. — Chinese J. Dis. Hum. Anim. **2**: 32-34.

WANG X., LIU Y., WANG Q., ZHAN Q., YU M. & D. YU (1985): Clinical analysis off 119 cases of *Paragonimus szchuaensis*. — J. Parasitol. Dis. **3**: 5-8.

WARD H.B. (1916): *Gongylonema* in the role of a human parasite. — J. Parasitol. **2**: 119-125.

WEBER G. & K. MACHE (1973): Skin manifestations in *Gongylonema pulchrum*, first human case in Germany. — Hautarzt **24**: 286-288.

WENZEL B. (1966): Zum Endparasitenbefall von Stadt- und Landhunden. — Dissertation der Veterinärmedizinischen Universität Wien: 1-36.

WIEDERMANN G. & H. AUER (2006): Pathophysiologie, Immunologie, Klinik und Therapie von Wurmkrankheiten. Facultas: 1-268.

WIWANITKIT V. (2004): Overview of *Hymenolepis diminuta* infection among Thai patients. — Medscape Gen. Med. **6**: 7.

WOLFE M.S. (1966): Spurious infection with *Dicrocoelium hospes* in Ghana. — Am. J. Trop. Med. Hyg. **15**: 180-182.

WOODLAND W.N. (1924): On the life-cycle of the *Hymenolepis fraternal* (*H. nana* var. fraternal STILES) of the white mouse. — Parasitology **16**: 69-83.

XUAN LE T., ANANTAPHRUTI M.T, TUAN P.A, TU L. X. & T.V. HIEN (2003): The first human infection with *Bertiella studeri* in Vietnam. — Southeast Asian J. Trop. Med. Public Health. **34**: 298-300.

YAMAGUCHI T., SAKURADA T. & Y. MINAMI (1988): A case of *Paragonimus ohirai* infection. — Japanese J. Parasitol. **37**: 82.

YANG Q.S., CHEN K.G. & L.U. XS (2005): Stomach perforation dur to infection of *Gnathostoma doloresi*. — Chinese J. Parasitol. Parasitic Dis. **23**: 427.

YOKOGAWA M. (1965): *Paragonimus* and paragonimiasis. — Adv. Parasitol. **3**: 99-158.

YOKOGAWA M., ARAKI K., SAITO K., MOMOSE T., KIMURA M., SUZUKI S., CHIBA N., KITSUMI H. & M. MINAI (1974): *Paragonimus miyazakii* infections in man first found in Kamo district, Japan – especially on the methods of immuno-serodiagnosis for paragonimiasis. — Japan. J. Parasitol. **23**: 167-179.

ZHAO B. (1990): Licht- und elektronenmikroskopische Untersuchungen zur Biologie und Morphologie, Pathogenität und Therapie des human-pathogenen Kratzers *Macracanthorhynchus hirudinaceus*. — Doktor rerum naturalium Dissertation Ruhr-Universität Bochum, Deutschland: 1-102.

ZIMMERMANN H.R. (1937): Life-history studies on cestodes of the genus *Dipylidium* from the dog. — Zeitschr. Parasitenkunde **9**: 717-729.

ZHONG H.L., FENG LB., WANG C.X., KANG B., WANG Z.Z., ZHOU G.H., ZHAO Y. & Y.Z. ZHANG (1983): Human infection with *Macracanthorhynchus hirudinaceus* causing serious complications in China. — Chinese Med. J. **96**: 661-668.

Anschrift der Verfasser:

Ao. Univ.-Prof. Dr. Herbert AUER
Univ.-Prof. Dr. Horst ASPÖCK
Abteilung für Medizinische Parasitologie
Institut für Spezifische Prophylaxe und Tropenmedizin
Medizinische Universität Wien
Kinderspitalgasse 15
A-1095 Wien
E-Mail: herbert.auer@meduniwien.ac.at
horst.aspoeck@meduniwien.ac.at

ZOBODAT - www.zobodat.at

Zoologisch-Botanische Datenbank/Zoological-Botanical Database

Digitale Literatur/Digital Literature

Zeitschrift/Journal: Denisia

Jahr/Year: 2010

Band/Volume: 0030

Autor(en)/Author(s): Auer Herbert, Aspöck Horst

Artikel/Article: Wurm-Krankheiten durch (absichtlichen oder unabsichtlichen) Verzehr von Arthropoden 733-763