© Biodiversity Heritage Library, http://www.biodiversitylibrary.org/; www.zobodat.at

54 77-172

AUG 19 1899

Ueber die Stellung der Milchdrüsen zu den übrigen Hautdrüsen.

I. Mittheilung:
Die ausgebildeten Mammardrüsen der Monotremen und die Milchdrüsen der Edentaten nebst Beobachtungen über die Speicheldrüsen der letzteren.

Von

Dr. H. Eggeling,
Erster Assistent am Anatomischen Institut zu Strassburg.

Mit Tafel VI.

© Biodiversity Heritage Library, http://www.biodiversitylibrary.org/; www.zobodat.at

© Biodiversity Heritage Library, http://www.biodiversitylibrary.org/; www.zobodat.at

Zahlreiche Arbeiten aus den letzten Jahren haben uns neue Beobachtungen und Thatsachen aus der Entwickelungsgeschichte und vergleichenden Anatomie der Mammarorgane kennen gelehrt. Sie haben uns mancherlei neue Gesichtspunkte eröffnet, neue Fragen erstehen und bereits früher erhobene Befunde sowie bisher gültige Anschauungen in einem anderen Lichte erscheinen lassen. Aber all diese erheblichen Erweiterungen unserer positiven Kenntnisse von diesem wichtigen Organsysteme haben uns noch keine volle Aufklärung über dasselbe gebracht. Zu einem umfassenden morphologischen Verständniss, einer sicheren einheitlichen Auffassung der Ontogenese und Phylogenese der Mammarorgane fehlt uns noch viel. Zur Erreichung dieses Zieles sind noch mancherlei Fragen zu beantworten. Eine derselben betrifft das Verhältniss der Milchdrüsen zu den übrigen Hautdrüsen. Dass die Milchdrüsen überhaupt den letzteren zuzurechnen sind, bedarf wohl keiner weiteren Beweisführung, da die ontogenetische Entstehung derselben aus dem allgemeinen Integument fast [1]) von allen Autoren anerkannt wird und der dauernde Zusammenhang der Drüse mit der Epidermis durch die Ausführungsgänge auf die ursprünglichen Beziehungen hinweist.

Ausser den Milchdrüsen kennen wir noch zwei Arten von wohl charakterisirten Hautdrüsen, die in wechselnder Verbreitung bei den einzelnen Säugethierspecies sich vorfinden, die Schweiss- und die Talgdrüsen. In der Stellung der Milchdrüsen zu diesen sind vier Möglichkeiten denkbar: Entweder ist die Milchdrüse eine modificirte Talgdrüse, oder eine modificirte Schweissdrüse, oder drittens keins von beiden, sondern eine morphologisch selbständige Drüse sui generis. Endlich könnte man auch daran denken, in der Milchdrüse eine Combination von Schweiss- und Talgdrüsen zu erblicken.

Die drei zuerst genannten Auffassungsmöglichkeiten haben denn auch ihre Vertreter gefunden.

Am weitesten verbreitet und lange Zeit in unbestrittener Geltung war die Annahme, dass die Milchdrüsen der höheren Säugethiere den Talgdrüsen am meisten gleichen und wohl aus solchen entstanden sind. Diese Ansicht wurde in neuerer Zeit besonders von Gegenbaur verfochten und eingehender zu begründen gesucht. Er giebt allerdings zu (86, p. 15), dass ein directer Nachweis für diese Annahme noch fehlt, aber durch weitere Forschungen vielleicht noch zu erbringen sein wird. In scharfen Gegensatz zu den Milchdrüsen stellt Gegenbaur die auf dem Drüsenfeld der Monotremen ausmündenden zahlreichen Drüsen, deren Secret offenbar dazu bestimmt ist, den noch sehr unentwickelten Jungen zur Nahrung zu dienen. Diese Mammardrüsen gleichen in Bau und Anordnung durchaus den Schweissdrüsen. Gegenbaur nimmt deshalb

---

1) Die allen unseren Anschauungen widersprechenden Angaben von Creighton (77) bedürfen wohl keiner ausführlichen Widerlegung mehr. Dieser Autor lässt nämlich das secernirende Epithel der Milchdrüse aus demselben embryonalen Bindegewebe entstehen, aus welchem das Fett sich entwickelt, und hält nur die Ausführgänge für Abkömmlinge der Epidermis. Aehnliche Ansichten bringt Talma (82) vor, indem er die Entwickelung des Milchdrüsenparenchyms aus Bindegewebe und Lymphzellen vor sich gehen lässt.

© Biodiversity Heritage Library, http://www.biodiversitylibrary.org/; www.zobodat.at

im Stamme der Säugethiere eine diphyletische Entstehung und Ausbildung des zur Ernährung des Neugeborenen dienenden Drüsenapparates an.

Einen anderen Standpunkt vertritt neuerdings Benda (93) in einer kleinen Abhandlung. Er verknüpft die Befunde bei Monotremen und höheren Säugethieren und sucht darzuthun, dass auch die Milchdrüsen der letzteren in Entwickelung, Bau und Function den schlauchförmigen Knäueldrüsen der Haut gleichen und somit als modificirte Schweissdrüsen anzusehen sind.

Die Auffassung der Milchdrüse der höheren Säuger als eine morphologisch selbständige Drüse finde ich nur in dem Schlusssatz der Zusammenfassung von Rein (82 I, p. 694) ausgesprochen. Er sagt daselbst, nachdem er wiederholt im Lauf seiner Darstellung (82 I, p. 453, 465; 686, 691) auf die Aehnlichkeit zwischen Milch- und Talgdrüsen in Entwickelung und Bau hingewiesen: „Die Milchdrüse muss auch nach ihrer Entwickelungsgeschichte als ein Organ sui generis betrachtet werden.“ Ausserdem ist meines Wissens nirgends eine ähnliche Auffassung vertreten worden. Die Unhaltbarkeit einer solchen ist in treffendster Weise widerlegt durch die Worte Gegenbaur's (86, p. 14): „Es kann vernünftiger Weise nicht daran gedacht werden, dass die Milchdrüse gleich von vorn herein als solche entstanden, dass bei irgend einem Thiere, welches noch kein Säugethier war, gleich der ganze Drüsencomplex sich ausbildete, ohne dass für ihn das Vererbungsmoment vorgelegen hätte. Es wird also für jene Drüsen ein Zustand bestanden haben, in welchem sie noch keine Milchdrüsen vorstellten. Da das Integument mancherlei Drüsen birgt, so werden in solchen die Vorläufer der Milchdrüsen zu suchen sein. Die Entstehung der Milchdrüsen ist nur dann begreiflich, wenn wir annehmen, dass sie durch Umwandlung anderer Drüsen, ob indifferenterer Art, ist ungewiss, sich hervorbildeten.“

Gegenbaur und Benda sind jedenfalls diejenigen Autoren, die am eingehendsten über das Verhältniss der Milchdrüsen zu den übrigen Hautdrüsen unter Heranziehung vergleichend-anatomischer Befunde gehandelt haben. In Specialarbeiten, die das Gebiet der Mammarorgane betreffen, in monographischen Darstellungen einzelner Säugethiergruppen sowie in den Lehrbüchern der menschlichen und vergleichenden Anatomie finden wir meist nur kurze Bemerkungen, die die Stellungnahme der betreffenden Autoren zu dieser Drüsenfrage mehr oder weniger scharf charakterisiren. Von Forschern, die entschieden für die Auffassung der Milchdrüsen als modificirte Talgdrüsen eintreten, sind zu nennen: Virchow (58, p. 301)[1]), Röhrig (76, p. 132), Meyer (73, p. 309), Krause (76 I, p. 243, desgl. II, p. 527), Frey (81, p. 349), Wiedersheim (84, p. 18; 96, p. 37), Hermann (86, p. 162), O. Hertwig (90, p. 441), Bonnet (91, p. 98), Maurer (95, p. 259). Rauber (78, p. 34) äussert sich nicht ganz entschieden. Er sagt: „Die Milchdrüse entspricht einer Talgdrüsengruppe zwar morphologisch, doch ist ihre Function nicht die einer Talgdrüse.“

Auf Seite Benda's hat sich meines Wissens bisher ausser seinem Schüler Unger (98, p. 220) noch Minot (92, p. 566) und H. Schmidt (97, p. 189) gestellt mit der Behauptung, dass auch die Milchdrüsen der höheren Säuger als Modificationen der tubulösen Schweissdrüsen anzusehen seien.

Zu verzeichnen wäre noch eine Aeusserung von Kitt (84, p. 237), der die Milchdrüse nicht als eine Talgdrüse aufgefasst wissen will, ohne jedoch einen anderen Vergleich zu ziehen.

Es ist hier nicht der Ort, näher einzugehen auf all die zahlreich vorliegenden Beschreibungen von Milchdrüsen bei den verschiedensten Thierformen wie beim Menschen, die nach Entwickelung, Bau und Function besprochen werden, ohne dass die übrigen Hautdrüsen zum Vergleich herangezogen sind. Fast alle derartigen Schilderungen laufen darauf hinaus, die Milchdrüse als eine traubige, alveoläre, acinös

---

1) Gleichzeitig stellt er aber neben Milch- und Talgdrüsen auch die Ceruminaldrüsen und die grossen Drüsen der Achselhöhle.

© Biodiversity Heritage Library, http://www.biodiversitylibrary.org/; www.zobodat.at

gebaute Drüse darzustellen. Aehnlich lauten dann auch die Schilderungen der Talgdrüsen, während die Schweissdrüsen als schlauchförmige Bildungen diesen gegenüberstehen.

Flemming (88) hat darauf hingewiesen, dass als acinöse Drüsen früher und bis in die neueste Zeit hinein Drüsen aufgeführt wurden, die wir nach dem jetzigen Stand unserer Kenntnisse entschieden als schlauchförmige ansehen müssen. Es liegt also in der Bezeichnung alveolär, acinös, traubig durchaus nicht immer die Annahme einer Uebereinstimmung im Bau mit den Talgdrüsen.

Aus älterer wie aus neuester Zeit liegen aber ausserdem Beschreibungen von Milchdrüsen vor, in denen deren Aehnlichkeit in Bau und Function mit schlauchförmigen Drüsen zur Geltung gebracht und auch direct ausgesprochen wird. v. Kölliker (79, p. 799) giebt an, dass sich die Milchdrüsen in ähnlicher Weise entwickeln wie die Schweissdrüsen. Heidenhain (80) weist darauf hin, dass die Secretion des Hauttalges und die Secretion der Milch erhebliche Unterschiede aufweisen. Dass auch Rein (82) die Aehnlichkeit der Milchdrüse mit schlauchförmigen Drüsen wiederholt aufgefallen ist, wurde bereits erwähnt. Flemming (88) stellt die Milchdrüse zwar zu den alveolären Drüsen, betont aber zugleich deren Aehnlichkeit mit einem verästelten Langschlauch. Klein (90, p. 327) schildert die Milchdrüsen-Acini als gewundene, sack- oder flaschenförmige Schläuche. Klaatsch, dessen Arbeiten unsere Kenntnisse von den Mammarorganen erheblich erweitert und vielfach zu weiteren Forschungen angeregt haben, nimmt zu der Drüsenfrage keine entschiedene Stellung. Er weist (92, p. 365) darauf hin, dass in den Mammartaschen von *Echidna*, wie auch von Artiodactylen Talg- und Schweissdrüsen anzutreffen seien. Letztere zeigen sich bei den verschiedenen Species in verschiedener Umgestaltung, und zwar bei der Antilope in Formen, „die sich auf die der Milchdrüsenlappen desselben Thieres beziehen lassen". Es scheint ihm daher die Frage berechtigt, ob nicht den tubulösen Drüsen ein Antheil am Aufbau der Milchdrüsen bei Hufthieren zukommt. Zum mindesten bedürfe es der Aufklärung, dass die im Bereich der Mammartasche so mächtig entfalteten Schweissdrüsen im Bereich der daraus hervorgegangenen Milchdrüse nebst Zitze gänzlich fehlen sollen. Wenn diese Fragen zunächst auch nur für die Milchdrüsen der Hufthiere gelten und so gut wie ein diphyletischer auch ein polyphyletischer Ursprung der Milchdrüsen denkbar sei, so lägen doch genügend Thatsachen vor, um auch bei anderen Säugethierformen neue ontogenetische und histologische Untersuchungen in dieser Richtung wünschenswerth erscheinen zu lassen. Stöhr (98, p. 307) endlich beschreibt die ausgebildete Milchdrüse des Menschen und der höheren Säugethiere als einen verästelten Schlauch und rechnet dieselbe ausdrücklich der Gruppe der tubulösen Drüsen zu. Er beachtet dabei aber lediglich die Form, ohne damit eine engere Zusammengehörigkeit der Milchdrüse mit Schweissdrüsen zu behaupten.

Wir sehen demnach, dass in der Beurtheilung des Verhältnisses der Milchdrüse zu den übrigen Hautdrüsen diametral entgegengesetzte Anschauungen schroff einander gegenüberstehen, auch über den Bau dieser Organe unter den verschiedenen Forschern durchaus kein Einverständniss herrscht. Deshalb fragen wir vor allem, welche Gründe für die eine und für die andere Ansicht geltend gemacht wurden. Gegenbaur und Benda sind die beiden Autoren, die wir hören müssen; alle übrigen geben keine nähere Rechenschaft über die Ursachen zu ihrer Stellungnahme.

Gegenbaur hat das Verhältniss der Milchdrüsen zu den übrigen Hautdrüsen in verschiedenen Arbeiten besprochen. Ich fasse die hier niedergelegten Anschauungen in der Darstellung zusammen. Wir erfahren, dass Gegenbaur Uebereinstimmungen zwischen Milchdrüsen und Talgdrüsen in folgenden Punkten gefunden hat: 1) in Anlage und Entwickelung, 2) in der Drüsenform, 3) in der Bildungsweise und Beschaffenheit des Secretes, 4) endlich wird auch das Verhalten der Montgomery'schen Drüsen im Warzenhof des Menschen für die nahen Beziehungen der Milchdrüsen zu den Talgdrüsen ins Feld geführt.

Ueber die besonderen Vergleichspunkte zwischen beiden Drüsenformen in der Anlage und Ent-

© Biodiversity Heritage Library, http://www.biodiversitylibrary.org/; www.zobodat.at

wickelung (96, p. 545, 546, 548) finde ich keine ausführlicheren Angaben. Es wird dargestellt, dass im Verlauf der Milchdrüsenentwickelung Wucherungen von der Keimschicht der Epidermis ausgehen, die in schlauchförmiger Gestalt sich allmählich verzweigen und zunächst mit terminalen Anschwellungen enden; erst mit dem Eintirtt der Pubertät erfolge das Auftreten alveolärer Buchtungen an den Drüsenkanälen.

In der Auffassung der Form der Milchdrüsen schliesst sich GEGENBAUR der Darstellung HEIDENHAIN's an, der sich folgendermaassen ausdrückt: „Die Alveolen der Milchdrüse bilden laterale und terminale Ausbuchtungen der Gänge, welche sich weder durch ihren Durchmesser noch durch ihr Epithel wesentlich von den Gängen unterscheiden, in welche sie übergehen.“ GEGENBAUR giebt zu, dass in dieser Darstellung eine Verschiedenheit von rein acinösen Drüsen gegeben ist, aber darum sei die Drüsenform noch keine tubulöse, am allerwenigsten vor der Lactation. Er schliesst vielmehr: „dass die Drüsenbläschen oder die Alveolen Buchtungen der Gänge sind, das haben die Milchdrüsen mit den Talgdrüsen gemein. (Im Original gesperrt.) Auch bei diesen sind die Gänge, wie kurz sie auch sein mögen, terminal und lateral mit Alveolen besetzt, die sogar wieder getheilt und ramificirt sein können, und das Epithel der Alveolen ist ebensowenig wie ihr Durchmesser von dem der Gänge wesentlich unterschieden. Man darf nur die Acini der Talgdrüsen Alveolen heissen — vielleicht ist diese Bezeichnung auch besser — und man hat die gleichen structurellen Befunde vor sich. Es ist in letzter Beziehung nur der viel geringere Umfang der Talgdrüsen, der sie vom Bau einer Milchdrüse verschieden sein lässt“ (86, p. 15). GEGENBAUR stellt sich auf den Standpunkt, dass man nicht nur diejenigen Drüsen als acinös bezeichnen könne, bei denen terminale Acini scharf abgesetzt sind gegen den Ausführungsgang, wobei in beiden Theilen das auskleidende Epithel verschiedenes Verhalten zeigt. Er fasst den Begriff einer acinösen Drüse weiter und rechnet zu diesen alle diejenigen Formen, bei denen eine Erweiterung des secernirenden Endabschnittes gegenüber einer engeren als Ausführungsgang functionirenden Strecke zu beobachten ist. Eventuell könne man dieselben auch als Mischformen ansehen. Die Talgdrüsen bezeichnet GEGENBAUR (95, p. 121) ebenfalls als Schläuche, so gut wie die Schweissdrüsen, nur fehle den Talgdrüsenschläuchen der für die andere Art als typisch in Anspruch genommene Muskelbelag. Während so GEGENBAUR auf der einen Seite auseinandersetzt, inwiefern die Milchdrüsen in ihrer Form den Talgdrüsen gleichen, betont er auf der anderen ihre Verschiedenheit von den Mammardrüsen, den Abkömmlingen von Schweissdrüsen. Am Schlusse seiner Abhandlung über die Mammardrüsen der Monotremen (86, p. 34) sagt er: „Meine Darstellung des Baues der Mammardrüsen hat in allen einzelnen Punkten gezeigt, dass dieselben von den Milchdrüsen erheblich abweichen.“ Dass die Kanäle sowohl von Milchdrüsen wie von Mammardrüsen sich verzweigen, erscheint GEGENBAUR als keine wesentliche Uebereinstimmung. Den tiefgreifendsten Unterschied zwischen beiden sieht er aber darin, dass die Mammardrüsen direct unter dem Epithel eine Lage glatter Musculatur besitzen, während es bis dahin nicht gelungen war, Aehnliches bei den Milchdrüsen zu beobachten. Eine leichte terminale Auschwellung der im Uebrigen gleiches Caliber bewahrenden Kanäle hält GEGENBAUR nicht für genügend, die Mammardrüsen von den tubulösen Formen auszuschliessen. Man könne diese Enderweiterungen des Lumen, die sich nicht einmal überall vorfinden, nicht als Acini, als die eigentlich secretorischen Theile betrachten, da sie an Umfang zu sehr gegen das Volumen der übrigen Drüsentheile zurückstehen und das Epithel von dem der Kanäle durchaus nicht verschieden ist.

Das Secret von Milch- und Talgdrüsen ist freilich sehr verschieden, besteht aber bei beiden zum grossen Theile aus Fett, während dessen Vorhandensein im Secret tubulöser Hautdrüsen nicht sicher nachgewiesen erscheint. Ferner sieht GEGENBAUR grosse Uebereinstimmung in dem Secretionsmodus von Hauttalg und Milch. Nicht nur in den Talgdrüsen, sondern auch in den Milchdrüsen bilde eine Proliferation von Epithelzellen einen wesentlichen Theil des Secretes. Es geschehe das in der Weise, dass bei den

© Biodiversity Heritage Library, http://www.biodiversitylibrary.org/; www.zobodat.at

Talgdrüsen Epithelzellen selbst zu Grunde gehen, während bei den Milchdrüsen nur kernhaltige Partien der wandständigen Drüsenzellen sich loslösen und, ins Lumen gelangend, durch ein auf andere Weise secernirtes flüssiges Menstruum fortgeschwemmt werden. Gerade letzteres bilde den vornehmlichsten Unterschied in dem Sekretionsmodus von Milch- und Talgdrüsen, der aber doch nicht gross genug sei, um die Annahme einer Uebereinstimmung mit dem Verhalten anderer Hautdrüsen zu rechtfertigen.

Was endlich den vierten Punkt betrifft, so fasst Gegenbaur die sogenannten Montgomery'schen Drüsen im Warzenhof des Menschen „als Zwischenglieder auf, welche die Milch- und Talgdrüsen verknüpfen und damit die ursprüngliche Gleichwerthigkeit von beiderlei Drüsenformen demonstriren" (96, p. 549). Als Gründe dafür giebt er an, dass diese Montgomery'schen Drüsen mit Eintritt der Laktationsperiode sich vergrössern und auch selbst Milch liefern können.

Benda (93) führt, wenn auch nicht in erschöpfender Weise, doch eine vollständige Vergleichung von Milch- und Hautdrüsen in 3 Punkten durch, nämlich in deren Entwickelung, feinerem Bau und Function.

Die Beobachtungen über Entwickelung von Talg-, Schweiss- und Milchdrüsen wurden an menschlichen Embryonen gemacht. Benda findet, dass die Anlagen der Talgdrüsen schon bei ihrem ersten Auftreten gänzlich von denen der anderen beiden Drüsen verschieden sind. Sie stellen nicht solide Zellzapfen dar, sondern erscheinen als Knöpfchen, die der fötalen Haaranlage seitlich ansitzen. Jedes Knöpfchen besitzt aussen eine abgeplattete Zelllage, eine Fortsetzung des Stratum cylindricum der Wurzelscheide. „Der Inhalt des Knöpfchens besteht jedoch nicht aus ähnlich gearteten Zellen, sondern enthält in den äusseren Lagen körnige und weiter nach innen in den gewöhnlichen Präparaten vacuolisirt erscheinende Zellen — ganz wie wir dies bei den ausgebildeten Talgdrüsen finden werden." Die verschiedenen Formen von menschlichen Knäueldrüsen (grosse und kleine Schweissdrüsen, Moll'sche Drüsen, Ceruminaldrüsen) erscheinen ebenso wie die Milchdrüsen zuerst als solide Zellzapfen, ähnlich den Haaranlagen. Diese soliden Zellzapfen wachsen dann schlauchförmig aus. Die sie zusammensetzenden Zellen ordnen sich, wie Benda beobachtete, im Anschluss an die Bildung des Lumen in zwei Schichten an. Diese verhalten sich derart, dass im Bereich des eigentlichen Drüsenschlauches die äusseren Zellen, eine Fortsetzung des Stratum Malpighii, sich abplatten und eine Faserzellenlage bilden, während die inneren cylindrischen Zellen die Eigenschaften eines secernirenden Drüsenepithels annehmen. Im Bereich des Ausführungsganges bleibt jedoch eine Doppelschichtung aus einer inneren hohen und einer äusseren, mehr abgeplatteten Zelllage erhalten. Nur in den grossen Schweissdrüsen der Achselhöhle findet sich im oberen Theil der Ausführgänge etwa dreischichtiges Plattenepithel, ebenso mehrschichtiges Epithel in den oberen Theilen der Milchdrüsenschläuche, sowie in deren etwas erweiterten unteren, blinden Enden. Von letzteren geht die weitere Zellwucherung und Theilung der Schläuche aus. Die zweischichtige Epithelanordnung erscheint deshalb als wichtige Uebereinstimmung im Entwickelungsgang von Milchdrüsen und Knäueldrüsen. Dieselbe wurde von Benda auch beim Rindsfötus und Kuhkälbern, sowie bei Knaben und Mädchen im Alter von 1, 9 und 12 Jahren beobachtet. Das Auftreten von Mitosen in beiden Schichten deutet auf die Selbständigkeit jeder derselben.

Der Vergleichung der ausgebildeten Talg-, Milch- und Schweissdrüsen in ihrem feineren Bau liegt ebenfalls in der Hauptsache menschliches Material zu Grunde. Als charakteristisch für die Talgdrüsen erweist sich der Mangel eines eigentlichen Drüsenlumen, reichliche Schichtung der Zellen, Vorhandensein von Uebergangsformen der indifferenten Keimzellen zu Talgschollen. Die Knäueldrüsen zerfallen in Ausführungsgang und Drüsentheil. Im ersteren findet sich zweischichtiges Epithel, dessen Zelllagen je nach der Grösse der Drüsen Verschiedenheiten aufweisen. Die Aussenzellen sind niedrig, wenig abgegrenzt, oder erscheinen als contractile Faserzellen. Die Innenzellen sind cubisch, mit Cuticularsaum, oder cylindrisch.

© Biodiversity Heritage Library, http://www.biodiversitylibrary.org/; www.zobodat.at

In den tieferen Abschnitten der Milchgänge findet Benda ebenfalls zweischichtiges Epithel, und zwar gebildet durch eine innere cylindrische und eine äussere, aus längsverlaufenden Muskelzellen gebildete Lage. Beide Zellarten werden von der Membrana propria umschlossen. Der drüsige Theil der Knäueldrüsen bietet die verschiedensten Formen, vom einfachen geraden oder geknäuelten Schlauch mit engerem oder weiterem Lumen zu weiten Schläuchen mit Ausstülpungen und endlich bis zu Gangsystemen mit vielfachen Verzweigungen und, gelegentlich zu umfangreichen Säcken erweiterten, Ausstülpungen (Achselhöhlendrüsen). Das Epithel in diesen Schläuchen ist stets einschichtig, in der Form variirend zwischen niedrigen Pflasterzellen, cubischen und hohen cylindrischen Zellen, bisweilen mit Cuticularsaum. Nach aussen von der einfachen Epithelschicht liegt, aber noch innerhalb der Membrana propria, eine Lage contractiler Faserzellen. Die ruhende Milchdrüse hat nach Benda die Form verzeigter Gänge, die er in der Hauptsache noch den Ausführungsgängen zurechnet. In denselben ist das Epithel zweischichtig. „Wie weit die Umbildung der äusseren Lage in eine wirkliche Muskelschicht hinabsteigt, ist nicht ganz sicher zu entscheiden. Nur die knopf- oder sackförmigen Endstücke der Gänge sind wohl als Drüsenkammern zu betrachten. Sie besitzen meist ein ziemlich unregelmässiges Lumen, und es ist nicht leicht, klare Bilder der Epithelanordnung zu erhalten.“ An genauen Querschnitten der Schlauchwandung sieht man reichlich längliche Kerne zwischen der Membrana propria und dem niedrigen cubischen Epithel. Diese Kerne vergleicht Benda mit den Muskelzellen der Schweissdrüse, obgleich ein Bestehen zu ihnen gehöriger Faserzellen nicht nachweisbar ist. In den Schläuchen der laktirenden Drüse lässt sich keine continuirliche Schicht von Aussenzellen mehr constatiren. Benda „sieht Reste derselben in den vereinzelten, aber doch regelmässig vorhandenen Zellen, deren Kerne an der Innenseite der Membrana propria gegen das Epithel vorspringen“. Benda fügt hinzu, dass Heidenhain diese Zellen den Korbzellen der Speicheldrüsen verglich.

Bezüglich der Vorgänge in der funktionirenden Milchdrüse äussert sich Benda dahin, dass eine Nekrobiose ganzer Zellindividuen ebenso unerwiesen und unwahrscheinlich sei, wie der Verbrauch und Ersatz von Zelltheilen nach der Heidenhain'schen Darstellung. Es liegt auch hierin ein Gegensatz zu den Talgdrüsen, deren Secret ein Zerfallsproduct der Drüsenzellen repräsentirt. Die Fettsecretion hält Benda aber für eine ausschliessliche Eigenthümlichkeit der Milchdrüse innerhalb der Gruppe der Knäueldrüsen. Er betont entschieden, dass er Unna's Ansichten über die Fettabsonderung anderer Knäueldrüsen nicht unterstützen kann. „Mit derselben Sicherheit der Methode, mit der wir innerhalb der intacten Milchdrüsenzellen das Fett erkennen, können wir sein Fehlen in den Schweissdrüsenzellen erweisen.“

Demnach gipfeln Benda's Ausführungen in folgenden Sätzen: „Damit schwindet jede Verwandtschaft der Milchdrüse zu den Talgdrüsen, und wir sind berechtigt, sie in gleichzeitiger Berücksichtigung ihrer Entstehung und ihres Baues den Knäueldrüsen anzureihen. Sie würde sich damit als letztes und höchstentwickeltes Glied einer Formenreihe anschliessen, die von den kleinen Schweissdrüsen der Haut über die Moll'schen Drüsen, die Perianaldrüsen, die Ohrenschmalzdrüsen, die grossen Achselhöhlendrüsen zu ihr aufsteigt.“

Der Gang der Entwickelung, die Form und der feinere Bau der Drüsen und endlich die Vorgänge bei der Secretion sind die drei Punkte, welche Gegenbaur sowohl wie Benda bei ihrer Vergleichung der Milchdrüse mit den übrigen Hautdrüsen zur Grundlage nehmen. Dazu kommt bei Gegenbaur noch als vierter Punkt das Verhalten accessorischer Drüsenbildungen am Mammarapparat höherer Säuger. Obgleich im Ganzen von übereinstimmenden Gesichtspunkten ausgehend, sind beide Forscher zu gänzlich verschiedenen Schlüssen gelangt. Ein solches Ergebniss ist wohl zum Theil durch die Verschiedenartigkeit des zum Ausgangspunkt gewählten Materials sowie der angewandten Technik bedingt. Dieser Umstand giebt der Hoffnung Raum, dass durch erneute umfassende Untersuchungen die Erkenntniss der Frage weiterhin gefördert, vielleicht zu einem definitiven Entscheide geführt werden könne.

© Biodiversity Heritage Library, http://www.biodiversitylibrary.org/; www.zobodat.at

Ausserdem fehlt es nicht an Stimmen, die betonen, dass die bestehende Eintheilung der Hautdrüsen in Schweiss- und Talgdrüsen, in tubulöse und alveoläre keine genügende, die Charakterisirung der einzelnen Formen keine ausreichende ist. Gerade dies wäre wohl als Vorbedingung beim Entscheid der vorliegenden Frage zu fordern. Wie schwierig die Unterscheidung von alveolären und tubulösen Drüsen ist, geht schon zur Genüge aus den bezüglichen Ueberlegungen Gegenbaur's (86) hervor, der ausserdem noch Uebergangsformen zwischen beiden anführt. Auch Weber (86) betont die Unsicherheit in der Auffassung der Hautdrüsen. Der Aufsatz von Flemming (88) hat in vieler Beziehung für die Eintheilung der Drüsen nach morphologischen Gesichtspunkten klärend und verbessernd gewirkt; aber bezüglich der Hautdrüsen bleibt doch noch ein dunkler Punkt bestehen, da Flemming zu den sog. alveolären Drüsen mit wahrhaft rundlichbauchigen Endsäcken, welche wahrhaft verengerte Eingänge haben, neben den Talgdrüsen auch „einigermaassen" die Milchdrüsen rechnet. Neuestens hat auch Unger (98 II, p. 201) wieder hervorgehoben, wie unsicher die Eintheilung der Drüsen in tubulöse und alveoläre ist.

Ein weiterer schwerwiegender Grund endlich zur Wiederaufnahme der Untersuchungen in dieser Richtung ist der Umstand, dass wir hoffen dürfen, durch Bearbeitung bisher unzugänglichen Materiales unsere Kenntniss der bezüglichen Thatsachen wesentlich zu erweitern und gerade dadurch zur Lösung der schwebenden Frage beizutragen. Gegenbaur (86, p. 15) meint besonders, dass eventuell durch nähere Kenntnisse vom Bau der Milchdrüsen bei Beutelthieren die Entscheidung befördert werden könne.

Das von Semon auf seinen Reisen in Australien und dem Malayischen Archipel gesammelte Material enthält auch eine Sammlung von Mammar- und Milchdrüsen verschiedenster seltener Thierformen, die für die Zwecke histologischer Untersuchung conservirt sind. Die Stücke waren zunächst Herrn Professor H. Klaatsch in Heidelberg zur Bearbeitung übersandt. Letzterer hatte die grosse Güte, im Einverständniss mit der Redaction des Reisewerkes mir die Verwerthung des gesammten histologischen Materials zu überlassen, als ich ihm mittheilte, dass ich mit bezüglichen Untersuchungen beschäftigt sei. Ich benutze gern die Gelegenheit, Herrn Professor Klaatsch hier wiederholt meinen Dank auszusprechen für diese erneute uneigennützige Aeusserung seiner freundschaftlichen Gesinnung für mich.

Die Aufgabe, die ich mir stelle, lautet folgendermaassen: Es ist auf Grund eines möglichst umfassenden Materiales eine Vergleichung aller Arten von Hautdrüsen nach Entwickelung, feinerem Bau und Function an den hauptsächlichsten Vertretern aller Säugethierordnungen vorzunehmen.

Auf der Grundlage einer solchen Vergleichung hoffe ich zunächst zu einer präcisen morphologischen Eintheilung der Hautdrüsen und einer scharfen Charakterisirung derselben nach ihren typischen Merkmalen zu gelangen. Als weiteres wichtiges Ergebniss würde sich dann der Entscheid über die Stellung der Milchdrüsen innerhalb der Gruppe der Hautdrüsen anschliessen, soweit ein solcher mit unseren Hülfsmitteln möglich ist.

Wenn ich es mir zur Aufgabe mache, alle Arten von Hautdrüsen zu vergleichen, so rechne ich zu diesen neben den Milchdrüsen alle die einzelnen Modificationen der Knäueldrüsen, die an den verschiedenen Körperstellen vorkommen, die Talgdrüsen, die als Anhänge der Haarbälge erscheinen, sowie jene, die gelegentlich unabhängig von diesen gefunden werden, selbstverständlich auch die Montgomery'schen Drüsen und endlich all die verschiedenartigen Drüsenbildungen, die hie und da als Abkömmlinge der Epidermis beschrieben wurden und die theils als combinirte Formen gelten, theils auch in ihrem histologischen Charakter noch nicht näher bestimmt sind.

Ich verberge mir nicht, dass mir vielfach Material von selteneren Thierformen gänzlich oder wenigstens in dem für manche Untersuchungen wünschenswerthen Erhaltungszustand fehlen wird, aber ich gebe mich

© Biodiversity Heritage Library, http://www.biodiversitylibrary.org/; www.zobodat.at

der Hoffnung hin, dass es gelingen wird, diese Lücken durch Untersuchungen an leichter zugänglichem Material weniger empfindlich werden zu lassen und trotzdem zu einem abschliessenden Resultat zu gelangen. Vielfach werden auch die von anderen Forschern mitgetheilten Befunde uns Aufklärung geben können.

Die vorliegende erste Mittheilung enthält den Bericht über meine Beobachtungen an den Mammar- resp. Milchdrüsen ausgewachsener Monotremen und Edentaten.

Monotremen.

Im Jahre 1826 entdeckte J. F. Meckel bei einem weiblichen Exemplar von *Ornithorhynchus* drüsige Bildungen, die er nur den Milchdrüsen der höheren Säuger vergleichen konnte. Seitdem hat sich unsere Kenntniss des Mammarapparates der Monotremen erheblich erweitert, besonders durch die Arbeiten von Owen, Gegenbaur, Haacke und Klaatsch. Wir wissen jetzt, dass derartige Drüsen sowohl bei männlichen wie weiblichen Exemplaren beider Monotremengattungen vorkommen. Damit dürfte auch der Versuch von Creighton (77, p. 29), die Glandula femoralis männlicher Monotremen mit den Drüsenbildungen der Mammarorgane weiblicher Thiere zu homologisiren, erledigt sein.

Auf die Verhältnisse des Drüsenfeldes, die an der Bildung des Mammarapparates betheiligten Faltenbildungen des Integumentes gehen wir hier nicht ein, sondern beschäftigen uns nur mit den tief im Unterhautbindegewebe gelegenen Drüsenmassen, die im Bereich des sog. Drüsenfeldes zur Ausmündung gelangen. Wir werden diese Drüsen auch weiterhin, wie es bisher von anderen Autoren geschah, als Mammardrüsen bezeichnen; ob dieselben ein der Milch höherer Säuger ähnliches Secret liefern, ist nicht bekannt. Rudolphi (31, p. 344) erwähnt nur, dass in den Gängen einer reich entwickelten Mammardrüse von *Ornithorhynchus* ein spärliches fetthaltiges Secret enthalten war.

Aus einer zusammenfassenden Darstellung Owen's (68 III, p. 766) möchte ich nur erwähnen, dass er bei *Echidna* den Ausführungsgang eines Mammardrüsenläppchens hervorgehen lässt aus einem Kanal, der etwa halbwegs bis zum Fundus des Läppchens verfolgbar ist. Dieser Kanal soll von seinem Umfang zahlreiche kurze Zweige abgeben, die sich wieder theilen und in Gruppen von rundlichen Acini oder secernirenden Hohlräumen endigen. Owen folgert daraus, dass die Mammardrüse der Monotremen nach demselben Grundplan gebaut ist, wie die Milchdrüse der höheren Säuger. Bei weitem die gründlichste Darstellung der Mammardrüsen, besonders auch bezüglich ihres feineren Baues, verdanken wir Gegenbaur, der seine Beobachtungen in einer Monographie (86) niedergelegt hat. Von *Echidna* untersuchte er mehrere weibliche Exemplare. Bei keinem derselben befand sich die Mammardrüse in thätigem Zustande. Aus Gegenbaur's Beschreibung führen wir nur das an, was er über den feineren Bau der Mammardrüsen angiebt. Der Ausführungsgang je eines Läppchens der Mammardrüse mündet mit einem Haarbalge aus. Von der Mündungsstelle zieht er meist schwach geschlängelt durch die Lederhaut und theilt sich, nahe am Drüsenläppchen angelangt, häufig in zwei Gänge, welche Windungen bilden. Das Lumen des Ganges ist weit, aber eingefaltet oder abgeplattet, so dass der Querschnitt spaltförmig oder als Sternfigur erscheint. Der Ausführungsgang setzt sich nicht in das Drüsenläppchen hinein fort. Das letztere erscheint zusammengesetzt aus zwei Arten von Kanälen, gerade verlaufenden, wiederholt sich theilenden Tubuli recti und etwas engeren, bedeutend geschlängelten, ebenfalls sich theilenden Tubuli contorti. Letztere liegen hauptsächlich am kolbigen Ende des Drüsenläppchens und an dessen seitlicher Oberfläche, während die Tubuli recti mehr im Centrum des Läppchens liegen. Uebrigens finden sich in der Anordnung der Kanälchen

© Biodiversity Heritage Library, http://www.biodiversitylibrary.org/; www.zobodat.at

mannigfache Variationen. Das zwischen den Kanälchen befindliche Bindegewebe enthält Gefässe und ist besonders zwischen den Tubuli contorti sehr zellreich. Die Wand der Kanälchen besteht aus einer homogenen Membrana propria, der hier und da ein Kern eingebettet ist, welcher eine Zusammensetzung der Membran aus verschmolzenen Zellen wahrscheinlich macht. Der Innenfläche der Membrana propria liegt ein hellerer, homogener Saum an, und diesem sitzen die niedrig-cylindrischen Epithelzellen auf, deren in der Regel 8—10 auf Querschnitten ein deutlich sichtbares Lumen begrenzen. Der Saum zwischen Epithel und Membrana propria zeigt häufig auf Querschnitten eine Theilung durch feine Einschnitte in mehrere schmale Segmente von verschiedener Stärke. „Einzelne derselben lassen einen Kern bemerken. Auf der Fläche gesehen, giebt die Wand der Kanälchen eine deutliche Streifung zu erkennen, und dadurch grenzen sich einzelne langgestreckte, bandartige Felder ab, in welchen deutlich ein länglicher Kern zu erkennen ist. Es liegen also nach aussen vom Epithel noch Formelemente. Diese schmalen Bänder greifen mit ihren zugespitzten Enden in einander und sind eng an einander gefügt. Sie sind schmaler und dünner als die Muskelzellen der Lederhaut. Man wird diese Gebilde für nichts anderes halten können als für glatte Muskelzellen.“ Dasselbe fand sich auch an isolirten Kanälchen. Der Ausführungsgang ist von einem cylindrischem Epithel ausgekleidet, dessen Höhe von aussen nach innen (nach dem Drüsenkörper hin) abnimmt. Nahe der äusseren Mündung treten unter den Cylinderzellen noch schlanke, niedrige Zellformen auf, so dass man von einem mehrschichtigen Epithel sprechen kann.

Bei *Ornithorhynchus*, von welcher Species die Drüse eines männlichen Thieres zur Untersuchung kam, finden sich einzelne Abweichungen im Verlauf und Bau der Kanäle. Der Ausführgang zeigt nahe dem Läppchen stärkere Windungen und lässt sich dann meist in geradem Verlaufe noch in das Läppchen hinein verfolgen. Sein weiteres oder engeres Lumen ist stets offen, von einschichtigem, niedrigem Cylinderepithel begrenzt. Das Läppchen selbst besteht aus dicht gewundenen, verzweigten Kanälchen mit ganz engem Lumen; nur gegen das blinde Ende der Kanäle scheint eine Erweiterung des Lumens vorzukommen. Das Epithel der Kanäle ist einschichtig cubisch, höher in den erweiterten Endabschnitten. Die Kerne liegen stets an der Basis der Zellen. Eine subepitheliale Muskelschicht war bei *Ornithorhynchus* nie ganz deutlich nachzuweisen, wird aber ebenfalls angenommen.

Eigene Untersuchungen.

Von *Echidna* erhielt ich nur ein kleines für histologische Zwecke brauchbares Stück aus der Mammardrüse, leider ganz ohne nähere Angaben über sein Functionsstadium und die Art der Conservirung. Es ist 26 mm lang, 19 mm breit und 13 mm dick. Seine Färbung ist graugelb. Seichte Furchen grenzen auf der Oberfläche rundlich-polygonale Läppchen von verschiedener Grösse ab. Eine Anzahl solcher Läppchen erscheinen durch einzelne tiefere Spalten zu grösseren Lappen zusammengefasst. Am oberen und unteren Ende des etwa cylindrischen Stückes sieht man Spuren scharfer Trennung. Ein Ausführungsgang sowie andere Andeutungen über die ursprüngliche Lage des Stückes im Thierkörper sind nicht nachzuweisen.

Ausserdem stellte mir Herr Professor Klaatsch einige Schnitte durch das Mammarorgan einer erwachsenen *Echidna* zur Verfügung. Die ziemlich dicken Schnitte sind mit Boraxkarmin durchgefärbt. Für feinere histologische Untersuchungen ist der Erhaltungszustand der Präparate nicht geeignet, sondern nur für Uebersichtsbilder. Das Epithel ist meist von der Unterlage abgelöst und füllt in unregelmässiger Anordnung das Lumen. An vereinzelten Stellen im mittleren Theil und gegen das Ende des Drüsenläppchens

© Biodiversity Heritage Library, http://www.biodiversitylibrary.org/; www.zobodat.at

hin fanden sich jedoch Tubulusquerschnitte, die ein ganz anschauliches Bild gaben. Das enge Lumen wird begrenzt durch wenige Zellen mit grossen ovalen Kernen. Die Zellen von etwa cubischer Form sind nicht deutlich gegen einander abgrenzbar. Direct unter dem Epithel findet sich eine einfache Lage von Zellen, von denen deutlich nur die Kerne zu sehen sind. Diese sind rund, erheblich kleiner als die inneren Kerne, dunkler roth gefärbt als letztere. Sie liegen ziemlich dicht zusammen. An einem Tubulus mit 7 inneren Kernen zählte ich 12 äussere. Der Durchmesser dieses Tubulus mit seinen beiden Zellschichten beträgt 45 μ. Die Lichtung des Schlauches hat einen Durchmesser von 3 μ. Erst nach aussen von der zweiten Zelllage ist die Membrana propria sichtbar. In dieser scheinen hie und da ganz lange, schmale Kerne zu liegen. Die rundlichen, dunkleren Kerne, die wir zwischen dem cubischen Epithel und der Membrana propria beobachteten, sind jedenfalls identisch mit den von Gegenbaur als Kerne epithelialer Muskelfasern beschriebenen Gebilden. Wir bemerken wohl blass-rosa gefärbte Protoplasmatheile, die diesen Kernen zuzugehören scheinen, können aber über deren Verhalten wegen des schlechten Erhaltungszustandes nichts Näheres aussagen. Die von Gegenbaur beschriebene Längsstreifung an Flächenbildern von Kanälchen habe ich nie deutlich sehen können. Sehr deutlich war dieselbe an den Schräg- und Längsschnitten durch Schweissdrüsenschläuche, die sich in der Peripherie des Mammarbezirkes vorfinden. Diese Schläuche zeichnen sich durch ein sehr weites Lumen aus. Die unter dem cubischen Drüsenepithel innen von der Membrana propria liegenden Muskelzellenkerne sind ziemlich klein, langgestreckt, dunkel gefärbt. Erwähnen möchte ich noch, dass in dem in mässiger Menge vorhandenen Zwischengewebe hie und da Anhäufungen von Rundzellen zu bemerken sind.

Erheblich bessere Resultate lieferte die mikroskopische Untersuchung von Theilen aus verschiedenen Gegenden des oben beschriebenen Drüsenstückes, obgleich auch hier die Conservirung durchaus nicht allen Ansprüchen eines guten histologischen Präparates genügt. Nach Einbettung in Paraffin wurden Schnittserien von 5 μ Dicke angefertigt. Zur Färbung der mit Eiweissglycerin und Wasser aufgeklebten Schnitte bevorzugte ich die van Gieson'sche Methode. Vorgefärbt wurde mit Hämalaun nach P. Mayer oder Hämatoxylin nach Delafield. Anfangs färbte ich mit Säurefuchsinpikrinsäure-Lösungen nach, die entsprechend den üblichen Angaben nach dem Augenmaass hergestellt waren. Später erwies sich eine Mischung in der von Möller (98) empfohlenen Zusammensetzung als sehr förderlich wegen der constanten Resultate. Auch mit der von Hansen (98) vorgeschriebenen Säurefuchsinpikrinsäure-Mischung machte ich einige Versuche. Ich erhielt mit derselben bei sorgfältigster Anwendung eine sehr distincte Färbung der Bindegewebsfibrillen. Sollen zugleich die Kerne gefärbt werden, so ist starke Ueberfärbung mit Hämatoxylin nothwendig, weil der lange Aufenthalt der Schnitte in der an Pikrinsäure reichen Lösung viel von der blauen Farbe wieder auszieht. Für specielle Zwecke wandte ich auch Färbung mit Alaunkarmin, Dahlia, sowie Saffranin und Methylviolett in schwachen alkoholischen Lösungen an. Um etwaige Structurdifferenzen unter der aufhellenden Wirkung des Canadabalsams nicht zu übersehen, fertigte ich auch dickere Schnitte von Stücken an, die nach Durchfärbung mit Boraxkarmin in Celloidin eingebettet wurden. Diese Schnitte untersuchte ich dann in Glycerin, aber ohne besonderen Erfolg.

Schwache Vergrösserungen zeigen eine Eintheilung des Präparates in kleinere und grössere Bezirke, die durch Bindegewebszüge, in welchen hie und da Gefässe verlaufen, von einander getrennt sind. Jeder Bezirk erscheint zusammengesetzt aus einer Anzahl von Kanälchendurchschnitten verschiedenster Form; meist sind sie langgestreckt, verzweigt und gewunden, dazwischen finden sich auch kleinere von rundlichem oder ovalem Umfang. Das Lumen aller dieser Kanäle ist ziemlich weit, so dass die begrenzenden Zellschichten der Lichtung gegenüber sehr schmal erscheinen. Ich mass in einem Fall einen Durchmesser eines Kanälchens mit 61 μ, während dessen Lichtung einen Durchmesser von 35 μ besass. Zwischen den

© Biodiversity Heritage Library, http://www.biodiversitylibrary.org/; www.zobodat.at

Kanälchenformen befindet sich spärliches Bindegewebe, das nur an solchen Stellen etwas reichlicher erscheint, wo mehrere rundliche Kanälchengrenzen gegen einander treten und so einen mehrzackigen freien Raum zwischen sich lassen.

Den feineren Bau der Kanalwandung untersuchen wir mit starken Vergrösserungen. Die Orientirung über die Verhältnisse ist nicht ganz leicht, da wir sehr viel Schrägschnitten begegnen und klare Quer- und Längsschnitte sich nur nach längerem Suchen auffinden lassen. Wir sehen die Wand nach aussen hin abgegrenzt durch eine zarte dunkle Linie, eine anscheinend homogene Membrana propria, welcher hie und da ganz schmale, lange, dunkle Kerne eingebettet oder dicht anliegend erscheinen; vermuthlich die Kerne von Zellen, welche, mehr oder weniger verschmolzen, die Membran zusammensetzen (Fig. 1 *K. m. p.*). Nach innen von diesen folgen 2 Zellschichten, welche das Lumen des Kanälchens auskleiden. Diese Zellschichten erkennen wir lediglich aus der Lage und Form ihrer Kerne. Das Protoplasma, in welches sie eingebettet sind, lässt keinerlei Grenzen, weder zwischen den beiden Schichten noch entsprechend den Zellen je einer Schicht, erkennen. Nach dem Lumen hin ist das Protoplasma unregelmässig begrenzt, es zeigt keine scharfe Grenzlinie, sondern trägt auf seiner inneren Oberfläche mannigfach gestaltete Fortsätze, so dass es vielfach wie arrodirt, ausgefranst erscheint. Ich halte dieses Bild nicht für den natürlichen Verhältnissen entsprechend, sondern für ein Kunstproduct, um so mehr, als auch sonstige Zeichen einer mangelhaften histologischen Conservirung nicht fehlen. Das Protoplasma weist nämlich zahlreiche Lücken auf; manche solche, von rundlicher Gestalt, mögen wohl durch das Vorhandensein von Fetttropfen in den Zellen, die jetzt nicht mehr anderweitig nachweisbar sind, bedingt sein. Grössere unregelmässig geformte Spalten und Lücken im Protoplasma, auch zwischen diesem und der Membrana propria sind wohl auf Kosten der Conservirung zu setzen. Die dem Lumen zunächst liegende Epithelschicht scheint eine continuirliche Lage cubischer bis cylindrischer Zellen darzustellen. Die Höhe der Zellen ist offenbar an verschiedenen Stellen der Wandung verschieden. Ebenso wechselt auch das Verhalten der Kerne. Die letzteren erscheinen vorwiegend als grosse, rundlich ovale Gebilde von ziemlich hellem Aussehen mit feiner Vertheilung des Chromatins und und mehreren Nucleolen, die vorwiegend in der Peripherie angeordnet sind. Sie liegen ziemlich dicht neben einander (Fig. 2). Hie und da finden wir zwischen diesen Kernen solche von ganz dunkler Färbung ziemlich schmal und lang, von ovaler Form, mit der Längsrichtung radiär zum Lumen gestellt. Bisweilen sehen wir nur einen solchen dunklen Kern zwischen den anderen, helleren liegen. Er erscheint wie zusammengepresst zwischen seinen Nachbarn, und es lässt sich ein zu diesem Kern gehöriger schmaler, dunkler gefärbter, wie verdichtet aussehender Protoplasmastreif erkennen. An anderen Stellen, wo mehrere dunkle Kerne in einer Gruppe zusammenliegen, finden wir die mannigfachsten Zwischenstufen von den hellen, mehr rundlichen, fast bläschenförmigen Kernen zu den tief dunklen, schmalen, langgestreckten Formen (vergl. Fig. 3—5). Ich nehme deshalb an, dass beide extremen Kernformen derselben Kategorie von Zellen angehören und nur verschiedene Functionszustände repräsentiren.

Die zweite Epithelzellenschicht zwischen der eben geschilderten und der Membrana propria ist offenbar von viel geringerem Umfang und giebt sich nur an vereinzelten Stellen durch ihre Kerne zu erkennen. Wir beobachten vielfach auf Querschnitten nur eine einfache Reihe ziemlich basal gelagerter Kerne nach innen von der Membrana propria. (Fig. 2). Dies sind die oben geschilderten Kerne der innersten Epithellage. Gelegentlich treten zwischen diesen und der Membran durch Grösse und Form meist deutlich unterschiedene Kerne auf, die sich auf Quer- und Längsschnitten verschieden verhalten. Auf Querschnitten stellen sie sich dar als runde, bald hellere, bald dunklere Kernformen, die stets erheblich kleiner sind als die Kerne der inneren Schicht, aber auch unter einander in der Grösse variiren derart, dass die grösseren Exemplare eine hellere, die kleineren eine dunklere Färbung aufweisen (Fig. 1 u. 2). Wohl zu unter-

© Biodiversity Heritage Library, http://www.biodiversitylibrary.org/; www.zobodat.at

scheiden sind sie übrigens von kleinen, ganz dunkeln, runden Kernen, die sich in verschiedener Lage innerhalb des Epithels vorfinden und meist von einem hellen Hof umgeben sind. Kerne von der letzteren Art finden sich auch nicht selten im Zwischengewebe zwischen den Kanälchen und gehören jedenfalls Leukocyten an (Fig. 9).

Auf Längsschnitten durch die Kanälchenwand sehen wir die Kerne der tiefen Epithelzellenschicht als längliche, ovale Gebilde, bald schmäler und dunkler, bald breiter und heller. Ihre selbständige Stellung gegenüber den inneren Kernen tritt sofort auch dadurch hervor, dass ihre Längsaxe stets der Membrana propria parallel verläuft (Fig. 5 u. 6).

Was die Deutung dieser Befunde betrifft, so stelle ich die beiden Lagen von Epithelzellen in eine Linie mit den von Gegenbaur beschriebenen und auch von mir an der nicht functionirenden Drüse beobachteten Schichten. Ich fasse also das innere Epithel als das eigentlich secernirende auf und vergleiche die anscheinend nur sehr spärliche tiefe Lage mit der Schicht contractiler Faserzellen, wie wir sie bei den Knäueldrüsen vorfinden. Inwieweit diese Zellen bei den Mammardrüsen der Monotremen wirklich contractil sind, lässt sich natürlich mit unseren bisherigen Beobachtungen nicht erweisen.

Nur an einer eng begrenzten Stelle hatte ich Gelegenheit, eine Art Längsstreifung an einem Flächenbild einer Kanälchenwandung zu beobachten. Die Streifung war so fein und eng, dass sie nicht die Grenzen der Zellen darzustellen, sondern innerhalb der tiefen Epithelzellen selbst zu liegen schien. Deutlich war die Anordnung der länglichen, tiefen Epithelkerne in Längsreihen mit mässigen Abständen.

Mitosen habe ich in zahlreichen Präparaten weder in der inneren noch in der äusseren Epithelschicht beobachtet.

Besondere Erwähnung verdient ein Befund, den ich einige Male erheben konnte. Ich beobachtete nämlich, leider meist an Stellen, die nicht einen reinen Querschnitt der Kanälchenwandung darstellten, in einer Lücke zwischen den Epithelzellen eine Zellform, die durch ihr eigenartiges Verhalten sich scharf von der Umgebung abhebt. Die Zelle besitzt einen ziemlich grossen, rundlichen Protoplasmaleib und einen Kern, der bald klein und dunkel, bald gross, rundlich und hell, mit feiner Chromatinverteilung und mehreren Kernkörperchen sich darstellt. Das Protoplasma ist deutlich körnig und zeichnet sich dadurch aus, dass es sich lebhaft mit Säurefuchsin färbt. Hie und da enthält es mehrere ganz zarte rundliche Vacuolen (Fig. 7).

Zahlreiche ähnliche Zellen finden wir in dem Zwischengewebe in Gruppen angehäuft, bisweilen auch der Membrana propria von aussen dicht anliegend. Ueberall sehen wir die starke Färbung des Protoplasma durch Säurefuchsin. Aehnlich wirken Dahlia, Methylviolett und Saffranin. Das Vorhandensein gefärbter Körnchen ist meist deutlich. Helle rundliche Lücken von verschiedener Grösse im Zellleib deuten auf Fetttröpfchen, die durch die Conservirung nicht anderweitig erhalten wurden. Die Kerne verhalten sich sehr verschieden. Neben kleinen, dunkeln finden wir ganz grosse, runde, helle, mit mehreren Nucleolen, und zwischen beiden verschiedene Uebergangsformen.

Ich halte diese Zellen für übereinstimmend mit den Gebilden, die kürzlich von Unger (98 I, p. 170—175) näher untersucht und als Mastzellen beschrieben wurden.

Im Uebrigen ist das Zwischengewebe locker, feinfaserig, ziemlich zellreich. Die Bindegewebskerne sind lang, spindelförmig, bald heller, bald dunkler gefärbt.

Die Grösse des vorliegenden Drüsenstückes, das nur aus secernirenden Schläuchen zu bestehen scheint, da keine Ausführgänge beobachtet wurden, die erhebliche Weite der Drüsenkanälchen und das verschiedene Verhalten der Kerne in der inneren Epithelschicht lassen mich annehmen, dass die von mir beschriebene Mammardrüse von *Echidna* im Stadium der Function sich befindet, also einem trächtigen oder einem säugenden Thier angehört. Für die erstere Möglichkeit, die Vorbereitung der eigentlichen Thätigkeit, lässt

© Biodiversity Heritage Library, http://www.biodiversitylibrary.org/; www.zobodat.at

sich anführen der Mangel von Secretansammlungen im Lumen der Schläuche, das Auftreten von Leukocyten innerhalb des Epithels und endlich das Vorhandensein reichlicher Mastzellen im Zwischengewebe, wie auch vereinzelt im Epithel. Diese Mammardrüse wäre also immerhin als functionirende Drüse den von GEGENBAUR geschilderten und von mir selbst erhobenen Befunden an nicht functionirenden Drüsen gegenüberzustellen. Ob das Verhalten der inneren Epithelschicht in den verschiedenen Functionsszuständen der Drüse wechselt, wage ich nach meinen geringen Beobachtungen an nicht tadellosem Material nicht zu entscheiden. Es schien mir allerdings, als ob die Kerne der tiefen Schicht in der functionirenden Drüse sehr viel spärlicher seien als in der ruhenden, diese Schicht also sich nicht entsprechend der Erweiterung der Kanälchenwand vermehrte. Diese Anschauung wird noch begünstigt durch das Fehlen des von GEGENBAUR beschriebenen hellen Saumes zwischen Membrana propria und secernirender Epithelschicht.

Ueber die Form der drüsigen Hohlräume giebt uns das Studium von Serienschnitten sowie Modellirungsversuche Auskunft. Wir finden vielfach gewundene Kanäle, die sich wiederholt theilen. Ihre Form ist durchaus nicht gleichmässig cylindrisch, sondern sie zeigen weitere und engere Partien. Sie endigen in kurzen, sackförmigen Endstücken, die ziemlich spitz auslaufen, jedenfalls keine deutliche kolbige Anschwellung zeigen und hie und da mit breitbasigen seitlichen Ausstülpungen versehen sind.

Das vorliegende, für histologische Zwecke conservirte Stück Mammardrüse von *Ornithorhynchus* von graugelber Farbe hat etwa cylindrische Form. Am besten ist es zu vergleichen einer kleinen, etwas gebogenen Wurst, die an dem einen Ende etwas zugespitzt, am anderen abgestumpft erscheint. Die Maasse sind folgende: grösste Länge (ohne Ausgleichung der Krümmung) 74 mm, grösste quere Durchmesser 24 und 25 mm, so dass also der Querschnitt der Wurst fast genau einen Kreis bildet. Die Oberfläche ist grobhöckerig. Sie zeigt zahlreiche abgerundete Vorsprünge von theils knopf-, theils leistenförmiger Gestalt. Die Furchen zwischen denselben sind von wechselnder Tiefe. Eine derselben greift besonders weit durch und setzt das abgerundete Ende der Wurst in der Gestalt eines rundlichen Körpers von der Grösse einer kleinen Wallnuss scharf von dem übrigen Theil des Drüsencylinders ab. Auf dem Querschnitt durch die Drüsenmasse sieht man zahlreiche, durch bindegewebige Septen gegen einander abgegrenzte Läppchen von polygonaler Gestalt und sehr verschiedener Grösse. Im Centrum einzelner Läppchen glaubt man einen Ausführungsgang gegen das übrige secernirende Parenchym durch hellere Färbung abgrenzen zu können. Ein aus der Drüsenmasse austretender Ausführungsgang lässt sich nicht nachweisen, auch fehlen jegliche Andeutungen von Verbindungen des Drüsenkörpers mit benachbarten Organen, so dass über die Topographie durchaus kein Schluss möglich ist.

Aus den verschiedensten Theilen des Drüsenkörpers entnommene Stückchen erweisen leider bei der mikroskopischen Untersuchung die gänzliche Unbrauchbarkeit des Präparates für histologische Zwecke. Ueberall ist das Epithel abgelöst, die Kerne gequollen, das Protoplasma zerfallen, so dass eine ungeordnete Masse locker zusammengehäufter Zellreste das Lumen innerhalb der bindegewebigen Kanälchenwandungen ausfüllt.

Zusammenfassend können wir nach unseren bisherigen Erfahrungen die Mammardrüsen der Monotremen folgendermaassen schildern:

Lange, gewundene, mehrfach verästelte Schläuche bilden den eigentlich drüsigen, secretorischen Theil der Mammardrüse. Im Stadium der beginnenden Function sind die Schläuche viel weiter als in der ruhenden Drüse, ihr Umfang ist nicht gleichmässig, sondern bald enger, bald weiter. Kurze, sackförmig-cylindrische Endstücke sind mit einzelnen niedrigen, breitbasig aufsitzenden Ausbuchtungen versehen. Das Epithel zeigt im ganzen secretorischen Abschnitt gleiches Verhalten.

© Biodiversity Heritage Library, http://www.biodiversitylibrary.org/; www.zobodat.at

Es besteht aus einer inneren Schicht cubischer bis cylindrischer Epithelzellen, deren Kerne je nach dem Functionszustand gross, hell, rundlich, oder lang, schmal und dunkel erscheinen, und einer tiefen Schicht wahrscheinlich contractiler Faserzellen, die im Wesentlichen in der Längsrichtung des Schlauches verlaufen. Im Zwischengewebe liegen am Beginn der Drüsenthätigkeit zahlreiche Mastzellen mit Spuren von Fetttropfen. Dieselben Gebilde finden sich innerhalb des Epithels, woselbst auch vereinzelte Leukocyten angetroffen werden. Ueber die Vorgänge bei der Secretion lässt sich nicht viel Sicheres aussagen. Ein Zugrundegehen von Zellen in grösserem Umfang und Ersatz unter mitotischen Erscheinungen ist nicht nachweisbar. Wahrscheinlich ist das Auftreten von Fetttropfen innerhalb der Zellen. Ob sich von letzteren Theile ablösen, um sich dem Secret beizumengen, muss wegen des Conservirungszustandes der Präparate unentschieden bleiben.

Edentaten.

Ueber die Mammarorgane der Edentaten ist bisher nur ausserordentlich wenig bekannt geworden. Der einzige Autor, der nähere Mittheilungen darüber bringt, ist M. Weber (92). Seine Darstellungen beziehen sich auf das seltene, ihm reichlich zur Verfügung stehende Material mehrerer Species von *Manis*. Den Schwerpunkt seiner Untersuchungen legte Weber auf die Klarlegung der Morphologie der Zitzen und deren Beziehungen zur Mammartaschentheorie von Gegenbaur und Klaatsch. Dem drüsigen Theile des Mammarapparates werden nur wenige Worte gewidmet. Was zunächst die Lage der Brustdrüsen betrifft, so betont Weber, dass dieselben nicht allein brustständig sind, wie die Angaben anderer Autoren lauten, sondern sogar so lateral gerückt erscheinen, „dass sie achselständig genannt werden dürfen". Ein derartiges Verhalten liess sich bei beiden Geschlechtern im erwachsenen Zustand wie auch bei Embryonen constatiren. Weiterhin giebt Weber an: „Die Milchdrüse finde ich bei einem Individuum, das erst in der ersten Hälfte der Schwangerschaft ist, als ein Paar rundlicher Organe, die sich in der Medianlinie fast berühren und lateral ihre erheblichste Dicke haben. Der längste horizontale Durchmesser der Drüsenmasse beträgt 5,5 cm." Das Secret der Milchdrüse führen 3, in einem Fall auch 4 Kanäle durch die Zitze nach aussen [1]). Weber's Angaben über die Entwickelung der Milchdrüse bei *Manis* befassen sich nicht näher mit dem histologischen Charakter der beobachteten Milchdrüsensprosse. Einige Aufklärung darüber giebt jedoch Fig. 30 auf Taf. IV, welche die Milchdrüsenanlage bei einem 30,5 cm langen Embryo von *Manis tricuspis* in Form eines soliden, schmalen Zellstranges veranschaulicht. Ein Teil der Milchdrüse des trächtigen Thieres ist auf Fig. 29 Taf. IV neben einem Zitzendurchschnitt in so schwacher Vergrösserung abgebildet, dass danach keine Schlüsse über deren feinerem Aufbau möglich sind.

Von anderen Autoren, bei denen ich Angaben über den Mammarapparat der Edentaten fand, nenne ich Rudolphi (31), Owen (68), Klaatsch (84), Brehm (93), Landois (93), Gegenbaur (98). Sie alle berichten nur über die makroskopischen Verhältnisse, Lage, Form und Zahl der Zitzen und Ausführgänge bei verschiedenen Familien. Bemerkungen über den feineren Bau der Milchdrüse finden sich hier nicht mehr.

1) Rudolphi (31) fand in der Papille von *Manis pentadactyla* 5—6 Milchgänge.

© Biodiversity Heritage Library, http://www.biodiversitylibrary.org/; www.zobodat.at

Eigene Untersuchungen.

Zur Untersuchung lag mir aus der SEMON'schen Sammlung eine Brustdrüse von *Manis javanica* vor. Nähere Angaben über deren Herkunft fehlen. Bezüglich der Conservirungsmethode ist zu bemerken, dass die starke Gelbfärbung des Alkohols, in dem das Präparat sich befindet, auf Pikrinsäure als einen wesentlichen Bestandtheil der angewandten Fixirungsflüssigkeit hinweist.

Das Präparat stellt einen flachen, scheibenförmigen Körper dar von elliptischer Form und safrangelber Farbe. Seine beiden Durchmesser sind 36 und 66 mm. Die grösste Dicke der Scheibe beträgt 14 mm. Die Ränder laufen in der ganzen Circumferenz flach aus, erscheinen durchaus abgerundet und vollständig, so dass es den Anschein gewinnt, dass hier eine unverletzt ausgeschälte Drüse vorliegt und nicht am äusseren Umfang Theile von derselben abgetrennt sind. Die beiden Flächen der Scheibe zeigen sich in einzelnen Punkten von einander verschieden. Die eine Fläche ist stärker gelb gefärbt, etwas gewölbt. Auf derselben unterscheidet man eine deutliche Zeichnung. Polygonale Lappen und Läppchen sind durch Bindegewebe und ganz zarte Furchen gegen einander begrenzt. Die zweite Fläche erscheint im Gegensatz zu der zuerst beschriebenen etwas ausgehöhlt. An der tiefsten Stelle der Aushöhlung finden sich erhebliche Reste einer ziemlich grob gefaserten, quergestreiften Musculatur. In Berücksichtigung des Umfanges dieses Muskelrestes, der nicht wohl von einem doch meist zarten Hautmuskel herrühren kann, schliessen wir, dass die concave Fläche die untere, dorsale Seite der Brustdrüse repräsentirt. Neben den Muskelresten, die jetzt entfernt werden, hebt sich in der Tiefe der Concavität ein isolirtes hellgelbes Klümpchen hervor mit fein gekörnt erscheinender Oberfläche. Ein directer Zusammenhang mit der Hauptdrüsenmasse, etwa durch einen Ausführungsgang, lässt sich nicht nachweisen. In der Umgebung des isolirten Drüsenläppchens findet sich spärliches Fettgewebe, das die Lücken gegen die Musculatur und die allgemeine Drüsenmasse ausfüllt; ausserdem einzelne zarte, weissliche Stränge, die sich als Gefässe erweisen. Auf der gewölbten, anscheinend oberen, ventralen Fläche der Drüsenscheibe lässt sich makroskopisch keine Stelle ausfindig machen, die die Ausführgänge zu enthalten und die Verbindung mit der Zitze zu vermitteln schiene.

Da an dem fixirten und gehärteten Materiale Isolirungs- und Injectionsversuche aussichtslos erschienen, ging ich nach der makroskopischen Besichtigung direct zur mikroskopischen Untersuchung mit Hülfe von Schnittpräparaten über. Mehrere Stücke aus verschiedenen Theilen des grossen Drüsenkörpers, sowie ein Partikel des isolirten Läppchens wurden verarbeitet. Auch hier versuchte ich nach Vorfärbung in Boraxkarmin und Einbettung in Celloidin die Beobachtung dickerer Schnitte (20—30 μ) in Glycerin, aber ohne besonderen Erfolg. Viel bessere Aufklärung über den Bau des Organes gaben die dünnen (5 μ) Schnittserien in Paraffin eingebetteter Objecte, die nach der Färbung in Damarlack eingeschlossen wurden. Anfangs machte die Färbung Schwierigkeiten, weshalb ich neben Hämatoxylin und Hämalaun eine grössere Reihe anderer Färbemittel, zum Theil nach Vorbehandlung mit ganz verdünnter Kalilauge versuchte. Später erwies sich, dass ein längeres Verweilen der Präparate in mehrmals gewechseltem 90-proc. Alkohol die Hämalaunfärbung aufs beste gelingen liess. Vorwiegend färbte ich nach VAN GIESON nach, auch die MALLORY'sche Bindegewebsfärbung ergab schöne, übersichtliche Bilder.

Die Durchmusterung der Schnitte mit schwachen Vergrösserungen zeigt uns Folgendes: Die Drüse ist aussen umgeben von einer derben, feinfaserigen Kapsel aus ziemlich zellarmem Bindegewebe. Von der Kapsel aus setzen sich kräftige Bindegewebssepten ins Innere fort und grenzen so eine Anzahl von Lappen

© Biodiversity Heritage Library, http://www.biodiversitylibrary.org/; www.zobodat.at

gegen einander ab. Innerhalb dieser Lappen setzt sich das Bindegewebe in Form feinster Stränge und Fäserchen fort und füllt so die Lücken zwischen verschieden gestalteten Durchschnitten von Kanälchen, welche die Hauptmasse des Lappens bilden. Innerhalb desselben tritt, wie gesagt, das bindegewebige Zwischengewebe, das immer ziemlich dicht und zellarm erscheint, ganz zurück. In den grösseren Bindegewebsstreifen finden wir neben Gefässen eine Art von grossen, bald längs-, bald mehr quergetroffenen Kanälen mit sehr weitem Lumen, häufig gefüllt mit einer stark gelb gefärbten, vielfach wie vacuolisirt erscheinenden Masse.

Die durch die grösseren Bindegewebszüge begrenzten Lappen und Läppchen haben nicht alle dasselbe Aussehen. In einzelnen sehen wir das Lumen aller oder wenigstens der meisten Kanälchendurchschnitte ziemlich weit und leer. Die Durchschnitte selbst zeigen vorwiegend rundliche und ovale Formen; selten sind sie langgestreckt, gebogen verlaufend, gelegentlich auch verzweigt. In anderen Läppchen sind fast sämmtliche Kanälchen in ihrem Lumen prall gefüllt mit einer gelb gefärbten, ziemlich homogenen, häufig mit zahlreichen rundlichen Vacuolen versehenen Masse. Diese letztere ist offenbar nichts anderes als das geronnene Secret der Drüse, die Milch, und die Vacuolen rühren von grösseren Fetttröpfchen her, die bei der Conservirung nicht fixirt und durch die nachfolgende Alkoholbehandlung ausgezogen wurden. Nicht selten sind auch Kanälchen, die nur zum Theil mit geronnenem Secret angefüllt sind.

Der Querschnitt eines secretleeren Kanälchens besass einen Durchmesser von 35 μ, von denen 21 auf die Lichtung zu rechnen waren.

Entsprechend der verschiedenen Secretfüllung der Kanälchen wechselt auch das Verhalten ihrer Epithelien, das wir mit starken Vergrösserungen näher prüfen müssen. Die Wand des Kanälchens baut sich auf aus einer Membrana propria und einer einfachen Lage von Epithelzellen. Die Membrana propria schliesst sich an das Zwischengewebe an und erscheint als eine scharf gezogene dunkle Linie, in welche vereinzelte lange, stäbchenförmige, schmale, tief dunkel gefärbte Kerne eingelagert erscheinen.

Am klarsten ist die Epithelanordnung in Querschnitten völlig, oder wenigstens annähernd, leerer Kanälchen (Fig. 10). Das Epithel hat hier cubische Form, die Zellen sind meist nicht deutlich gegen einander abgegrenzt. Nach innen, gegen das Lumen hin, ist die Grenze meist scharfrandig, stellenweise auch leicht zackig und ausgefranst, eine Folge mangelhafter Conservirung. Das Protoplasma hat eine fein netzförmige Structur, hie und da weist es auch grössere Lücken auf, die ich für die Spuren verschwundener Fetttropfen halte. Die Kerne zeigen das verschiedenste Verhalten. Wir finden solche von bedeutender Grösse, rundlicher oder ovaler Form und ziemlich hellem Aussehen. Sie besitzen meist einen sehr grossen Nucleolus und daneben ein zartes Chromatinnetz. Andere Kerne sind mehr schmal, langgestreckt (parallel der Kanälchenwand), häufig ziemlich dunkel gefärbt, wieder andere erscheinen klein, zackig, mit kürzeren oder längeren Fortsätzen, von hellerer oder dunklerer Färbung (Fig. 11). Hie und da sehen sie auch wie geschrumpft aus und sind von sternförmiger Gestalt. Diese letzteren Kerne liegen häufig in Lücken des Protoplasma. Vereinzelt wird ein kleiner, runder, dunkler Kern innerhalb des Epithels beobachtet. Er ist gewöhnlich von einem hellen Hofe umgeben und gehört jedenfalls einem das Epithel durchwandernden Leukocyt an (Fig. 13). Gelegentlich hat das Epithel nicht im ganzen Umfang des Lumens gleiche Höhe, sondern an einer Stelle erscheint das Protoplasma an der Kanälchenwand auf einen ganz schmalen Streifen reducirt. Die Kerne sind dann an dieser Stelle ganz schmal und lang, tief dunkel gefärbt, wie platt gedrückt an der Membrana propria anliegend, mit ihrer Längsaxe dieser parallel verlaufend. Von den Kernen der Membran sind sie durch ihre Grösse und vor allem ihre Breite, sowie durch die Lage mit einiger Uebung meist deutlich zu unterscheiden. Häufig entspricht einer solchen Stelle mit reducirtem Protoplasma und schmalen dunklen Kernen eine stärkere Anhäufung von Secret. In solchen Kanälchen

© Biodiversity Heritage Library, http://www.biodiversitylibrary.org/; www.zobodat.at

aber, die ganz von Secret erfüllt sind, hat das gesammte Epithel ein Aussehen, wie es eben für beschränkte Stellen der nur mässig secretgefüllten Schläuche beschrieben wurde (Fig. 12). Mitosen habe ich nie beobachtet.

Es kann nicht zweifelhaft sein, dass das wechselnde Aussehen des Kernes und des Protoplasmas Folge verschiedener Functionszustände der Zelle ist.

Spuren einer tiefen Epithellage liessen sich niemals nachweisen.

Das Epithel in den weiteren Kanälen, deren Vorkommen in den breiteren Bindegewebssepten wir oben erwähnten, ist wenig gut erhalten. Soweit es möglich war, klare Bilder der Epithelanordnung zu erhalten, erwies sich dasselbe zusammengesetzt aus einer einfachen Schicht niedrig-cubischer, nicht deutlich gegen einander abgegrenzter Zellen mit ovalen Kernen, theils mit deutlichem Chromatinnetz und 1—2 grossen Nucleolen, theils ganz dunkel gefärbt. Das Epithel ist also nicht verschieden von dem der engeren Kanäle, und es scheint in beiden Secretion stattzufinden.

Das Zwischengewebe ist ziemlich zellarm, mit meist dunkeln, schmalen und langen Kernen. Von Mastzellen findet sich keine Spur und nur vereinzelte runde, dunkle Leukocytenkerne.

Wie das Studium von Serienschnitten lehrt, ist das drüsige Gewebe in der Milchdrüse von *Manis* angeordnet in Form gewundener, ramificirter Schläuche, deren Umfang und Weite in den peripheren Partien innerhalb geringer Grenzen schwankt. Den distalen blinden Enden der Schläuche sitzen kleine, rundliche Ausbuchtungen mit breiter Basis und ohne verengerte Eingänge auf. Nach der Zitze zu gehen die Drüsenschläuche anscheinend in weitere Kanäle mit übereinstimmender Epithelauskleidung über. Auch in diesen scheint noch Secretion stattzufinden. Das isolirte Drüsenläppchen erweist sich bei der mikroskopischen Untersuchung als eine Lymphdrüse.

Alle Anzeichen deuten darauf hin, dass die vorliegende Milchdrüse von *Manis* in voller Secretionsthätigkeit begriffen ist. Unsere Beobachtungen an derselben lassen sich in kürzester Form folgendermaassen ausdrücken:

Die Milchdrüse von *Manis javanica* stellt sich im Stadium der Function dar als eine verästelte, schlauchförmige Drüse von wechselnder Weite des Lumens, deren Endästen kleine, rundliche Ausbuchtungen ohne verengerte Eingänge aufsitzen. Das Epithel ist im Verlauf der langen Schläuche überall übereinstimmend und wird gebildet durch eine einfache Schicht cubischer, nicht deutlich abgegrenzter Zellen, deren Kerne und Protoplasma im Zusammenhang mit der Thätigkeit wechselndes Verhalten zeigen. Innerhalb des Epithels beobachtet man vereinzelte Leukocyten. Die Secretion geht jedenfalls vor sich ohne ausgedehnteren Untergang und Wiederersatz von Zellen, da weder zu Grunde gehende Zellen in grösserem Umfange, noch Anzeichen mitotischer oder amitotischer Kerntheilung gefunden werden. Wahrscheinlich ist, dass im Innern der Zelle gebildete Fetttropfen in das Lumen abgegeben werden auch ohne Verlust von Zelltheilen, da an gut conservirten Stellen die Zellen nach dem Lumen hin stets scharf begrenzt erscheinen.

Zum Vergleich mit der geschilderten functionirenden zog ich eine nicht ausgebildete Drüse heran, die einem in toto vorliegenden, in Alkohol conservirten, männlichen Thiere angehört. Theile aus der Peripherie des kleinen rundlichen Drüsenkörpers wurden in Paraffin eingeschlossen, in Serien von 10—15 μ Schnittdicke zerlegt und vorwiegend nach van Gieson gefärbt.

Eingebettet in reichliches, derbes, starkfaseriges und zellarmes Bindegewebe finden wir das drüsige Parenchym. Dasselbe besteht aus kürzeren und längeren, oft sehr langgestreckten Schläuchen mit deut-

© Biodiversity Heritage Library, http://www.biodiversitylibrary.org/; www.zobodat.at

lichem, aber schmalem Lumen, dessen Epithelauskleidung nicht immer eine vollständige ist, da einzelne Zellen sich von der Wand ablösten. An anderen Stellen ist die Maceration weiter vorgeschritten, so dass fast der ganze Hohlraum der quer oder schräg getroffenen Schläuche von Zellen erfüllt erscheint. Dadurch entsteht eine auf den ersten Blick bei schwacher Vergrösserung überraschende Aehnlichkeit mit Talgdrüsen. Stärkere Vergrösserungen klären uns aber bald darüber auf, dass keine Verfettung central gelegener Drüsenzellen vorhanden ist, sondern dass wir durchwegs kanalisirte, mit einem Epithelbelag versehene Schläuche vor uns haben, die sich verzweigen und abgerundet, vielleicht etwas kolbig verdickt, enden. Diese Endstücke erscheinen kürzer oder länger je nach dem Sitz der nächst höheren Theilungsstelle. Inwieweit sie als Drüsenbläschen aufzufassen und den längeren Schläuchen als Ausführgänge gegenüberzustellen sind, darüber giebt weder das Verhalten des Epithels noch sonstige Zeichen irgend welchen Aufschluss.

Soweit bei dem Erhaltungszustand des Präparates ein sicherer Entscheid möglich ist, erscheint das Epithel an einzeinen klar zu übersehenden Stellen einschichtig, cubisch, mit kleinen dunklen runden Kernen.

Anhang.

Die Glandula submaxillaris von Manis javanica.

Zugleich mit der beschriebenen Milchdrüse von *Manis javanica* erhielt ich ein zweites Drüsenstück von demselben Thier, das seinem mikroskopischen Befund nach eine Speicheldrüse darstellt. Dieser Umstand veranlasste mich zu einem Studium der Lage der Speicheldrüsen von *Manis* und des histologischen Aufbaues des vorliegenden Drüsenstückes, über dessen Ergebniss ich in Folgendem berichte.

Zur Untersuchung der Topographie stand mir aus der Semon'schen Sammlung ein jugendliches aber völlig entwickeltes männliches Exemplar von *Manis javanica* zur Verfügung. Dasselbe misst von der Schnauze bis zur Schwanzspitze 64 cm.

Die linke Seite ist unverletzt erhalten (Fig. 14) und zeigt die Lage der Brustwarzen im Verhältniss zu Hals, Brust und vorderer Extremität. Die Zitze ragt als feine conische Erhebung aus einer Tasche hervor, die sie wallartig umgiebt. Rechts stossen wir nach Entfernung der Haut auf einen Hautmuskel der im Bereich der Brust nur ganz vereinzelte dünne, von der Mittellinie lateralwärts ziehende, quergestreifte Muskelfasern aufweist. Cranialwärts, im Bereich des Halses, schliesst sich hieran eine kräftige, zusammenhängende, quergestreifte Muskelschicht, deren Richtung ebenfalls von der Mittellinie nach aussen, mit geringer Convergenz der Fasern nach der vorderen Extremität hin, verläuft. Auf die weiteren Verhältnisse gehen wir nicht ein. Die Hautmuskelschicht wird zunächst im Bereich der Brust entfernt. Darunter sehen wir nahe der Mittellinie einen erheblichen drüsigen Körper, der, am Halse sich heraberstreckend, an der Brust unter allmählicher Verschmälerung ausläuft. Seine Spitze liegt, wie ein Vergleich mit der unverletzten Seite zeigt, annähernd in der Höhe der Zitze, aber erheblich weiter medianwärts als diese. Der drüsige Körper ist von hellgelber Farbe und besitzt eine relativ glatte Oberfläche. Dieselbe ist jedoch durch mehr oder weniger tiefe Furchen in Lappen und Läppchen von unregelmässiger polygonaler Form zertheilt. Medialwärts zeigt die Drüsenmasse einen abgerundeten Rand, während sie lateralwärts in eine ziemlich scharfe Kante ausläuft. Wir spalten nun weiterhin den Hautmuskel am Halse parallel zur Mittellinie bis hinauf gegen den Unterkiefer und legen denselben seitwärts. Nach Entfernung von wenig lockerem Bindegewebe mit etwas Fett und Reinigung der oberflächlich gelegenen Musculatur von ihrem Fascienhäutchen bietet sich das auf Fig. 14 in natürlicher Grösse dargestellte Bild. Am unteren Theil der Brust, in der

© Biodiversity Heritage Library, http://www.biodiversitylibrary.org/; www.zobodat.at

Gegend der Zitze, war von quergestreifter Hautmusculatur nichts mehr zu bemerken. Es wurde daselbst nach Umschneidung der Zitze die Haut glatt abgezogen und dann direct die dargestellte Musculatur präparirt, unter Schonung jedoch der unmittelbar unter der Zitze gelegenen Gewebstheile. Der gelappte Drüsenkörper (*gl. subm.*) besitzt folgende Maasse: grösste Länge 64 mm, grösste Breite 31 mm, grösster Dickendurchmesser 12 mm. An seiner lateralen Seite fällt ein relativ selbständiger Lappen von etwas tieferer Lagerung, ausgezeichnet durch seine röthliche Färbung, auf. Eine glatte Trennung desselben von dem Hauptdrüsenkörper ist nicht durchführbar.

Beim Anziehen der isolirten rechten Zitze lässt sich in dem darunter erhalten gebliebenen Gewebe ein Körper von etwa flaschenförmiger Gestalt, in Erbsengrösse, unterscheiden. Derselbe wird möglichst in der Umgebung vom Bindegewebe gelöst und nur ein von seiner Unterfläche ausgehender Strang erhalten, um seine natürlichen Lageverhältnisse nicht zu zerstören. Dieser rundliche Körper stellt die Milchdrüse, der davon ausgehende verengte Theil, der Flaschenhals, ihren Ausführgang dar, wie die bereits früher erwähnte mikroskopische Untersuchung beweist.

Nachdem die oberflächliche Lage der Theile in einer Skizze fixirt ist, gehen wir mit unserer Präparation noch weiter in die Tiefe und suchen uns vor allem über den Verlauf des Ausführungsganges des grossen Drüsenkörpers zu orientiren. Die Kenntniss dieser Verhältnisse ist unumgänglich nothwendig zur näheren Bestimmung der Drüse. Es stellt sich dabei Folgendes heraus: Ein schmaler, bandförmiger, quergestreifter Muskel zieht am Halse entlang, verläuft von seinem ziemlich median gelegenen, nicht näher untersuchten Ursprung lateral- und caudalwärts und tritt auf die dorsale Seite des Drüsenkörpers. Hier strahlt er an dessen Mitte in das einhüllende Bindegewebe aus. Ich bezeichne ihn als M. levator glandulae (*M. l. gl.*). Auf der Rückseite des Drüsenkörpers, also auf seiner dorsalen Fläche, etwa in der Mitte seiner grössten Länge, befindet sich eine Art Hilus, indem wir in dieser Gegend von verschiedenen Seiten her zarte Stränge aus dem Drüsenkörper austreten und zu einem stärkeren weisslichen Strang sich vereinigen sehen. Derselbe repräsentirt offenbar den Ausführungsgang der Drüse. Eben in dieser Gegend strahl$_t$ auch der M. levator glandulae aus. Letzterem liegt der Ausführungsgang auf seinem Verlauf cranialwärts dicht an. Auf der Abbildung sind beide der Deutlichkeit wegen etwas von einander getrennt. Weiterhin sehen wir den Ausführungsgang an einen tiefer gelegenen, auf der Abbildung nicht dargestellten Muskel herantreten, der in transversaler Richtung vom horizontalen Unterkieferast nach der Mittellinie verläuft. Derselbe gleicht in seinem Verhalten durchaus dem M. mylohoideus der höheren Säugethiere. Um dessen Rand herum tritt der Ausführungsgang auf die obere, dorsale Seite des Muskels. Seinen weiteren Verlauf habe ich nicht untersucht, um das Präparat nicht weiter zu zerstören. (Ob sich an demselben Erweiterungen finden, habe ich nicht constatiren können.) Ausserdem schienen mir die gewonnenen Daten genügend zur Identificirung des untersuchten Drüsenkörpers. Zu bemerken ist noch, dass ich an der Seite des Halses, anscheinend zum Theil bedeckt von dem mit * bezeichneten Muskel, dessen Fasern am Halse caudal- und lateralwärts zur Vordergliedmaasse verlaufen, einen kleinlappigen, braunroth gefärbten Drüsenkörper beobachtete, den ich nicht näher untersuchte. Er beginnt etwas cranial von der cranialen Spitze der grossen Drüsenmasse. Vielleicht stellt derselbe ein Homologon der Parotis höherer Formen dar.

Der bis zur Brust hinabreichende langgestreckte Drüsenkörper ist nach seiner Lage und dem Verhalten seines Ausführungsganges jedenfalls als Glandula submaxillaris anzusehen. Damit im Einklang stehen die ziemlich zahlreichen Mittheilungen in der Literatur über die Speicheldrüsen der Edentaten, die sämmtlich die starke Ausbildung der Gl. submaxillaris hervorheben. Bezüglich näherer Angaben hauptsächlich über den Verlauf und die Form des Ausführungsganges verweise ich auf Cuvier (10, p. 237), Winker (24, p. 10), Meckel (29, p. 608), Owen (30a, p. 144, 30b, p. 157, 62, p. 123—125, 68, p. 399 ff.),

© Biodiversity Heritage Library, http://www.biodiversitylibrary.org/; www.zobodat.at

Rapp (52, p. 73), Hyrtl (55, p. 42), Milne-Edwards (60, p. 239), Gervais (69, p. 1111), Chatin (70, p. 3—7), Pouchet (74, p. 86—89), Forbes (82, p. 289), Wiedersheim (86, p. 511).

Zur mikroskopischen Untersuchung verwandte ich ein Stück des grossen hellgelben Drüsenkörpers, ein Partikel aus dem tiefer gelegenen accessorischen Drüsenlappen und ein Aestchen des vermuthlichen Ausführungsganges.

Beide Drüsenstücke ergaben dieselben Bilder, und diese stimmten durchaus überein mit den Präparaten aus dem mir vorliegenden histologisch conservirten Drüsenkörper.

Die makroskopische Besichtigung des letzteren zeigt, dass offenbar nicht die ganze Glandula submaxillaris in ihrer natürlichen Form erhalten vorliegt. Ich verzichte deshalb auf eine ausführlichere Beschreibung der makroskopischen Verhältnisse. Erwähnen möchte ich nur, dass an einer Seite des Präparates ein Stückchen quergestreifter Musculatur erhalten ist, in dessen Nähe einige weisse Stränge in die Drüse eindringen. Letztere erweisen sich als Gefässe und Nerven. Reste eines Ausführungsganges liessen sich leider nicht auffinden.

Der Beschreibung des feineren Aufbaues der Glandula submaxillaris lege ich die Schnitte aus dem histologisch conservirten Präparat zu Grunde. Auch hier schliesse ich aus der Gelbfärbung des Alkohols auf Pikrinsäure als einen wesentlichen Bestandtheil der Fixirungsflüssigkeit.

Partikel aus verschiedenen Theilen der Drüse wurden in Paraffin eingebettet und in Schnittserien von 5 μ Dicke zerlegt. Die nach der japanischen Methode aufgeklebten Schnitte färbte ich vorwiegend mit Hämalaun unter Nachbehandlung nach van Gieson. Andere Färbemittel, wie Hämatoxylin nach Hansen und Delafield, Alaunkarmin, Saffranin, Thionin in Combination mit Eosin und Pikrinsäure, zeigten keine besonderen Vorzüge. Zur Darstellung des Bindegewebes machte ich auch Versuche mit der Hämatoxylinlösung nach Mallory mit und ohne Vorfärbung mit Boraxkarmin.

Die Betrachtung der Schnitte mit schwacher Vergrösserung zeigt uns neben einander eine Anzahl polygonal begrenzter, sehr verschieden grosser Flächen, die durch schmale Lücken und, meist zarte, Züge in den van Gieson-Präparaten leuchtend roth gefärbten Bindegewebes von einander getrennt sind. Annähernd im Centrum einer solchen Fläche, die je einem Durchschnitt durch ein Drüsenläppchen entspricht, fällt uns in der Regel ein sehr weites Lumen von rundlicher oder ovaler Gestalt auf, in welchem dichte Massen einer feingranulirten Substanz, offenbar eines Secretgerinnsels, sichtbar sind. Dasselbe färbt sich bei allen angewandten Methoden mit ganz geringen Nuancen ziemlich gleichmässig, so dass dasselbe im Ganzen eine gleichartige Beschaffenheit zu haben scheint. Je nach dem Ueberwiegen von Säurefuchsin oder Pikrinsäure erscheint es leicht röthlich oder gelblich, mit Hämatoxylin schwach blau, ebenso mit Thionin, ohne eine charakteristische Schleimreaction zu geben. In der Nähe solch eines grossen Lumen beobachten wir häufig noch mehrere kleinere Quer- und Schräg-, wie auch Längsschnitte durch Kanäle von verschiedener Weite, immer mit sehr deutlich hervortretendem Lumen, mehr oder weniger ausgefüllt durch einen feinkörnigen, schwach gefärbten Inhalt. Die übrige Masse des Läppchens besteht aus zahlreichen, dicht neben einander liegenden Gebilden von sehr verschiedenartiger, rundlicher, ovaler, oft sehr langgestreckter, auch verzweigter Gestalt, aber mit abgerundeten Formen, stets ohne scharfe Winkel und gerade Begrenzungslinien. Diese einzelnen Körper sind fast immer durch scharf gezogene, dunkel gefärbte, schmale Streifen von einander getrennt. Sie selbst erscheinen stets ziemlich hell gefärbt. Nur hie und da fallen uns kleine Bezirke durch etwas dunklere Färbung auf. Sie erscheinen nicht in ihrer ganzen Circumferenz durch scharfe Linien gegen die Nachbarschaft abgegrenzt. Innerhalb je eines Läppchens finden wir neben den beschriebenen Kanälchendurchschnitten und den letztgenannten beiden Arten von dunkleren und helleren Bezirken nur ganz spärliches Bindegewebe, das meist in Begleitung der grössten Lumina, sowie

© Biodiversity Heritage Library, http://www.biodiversitylibrary.org/; www.zobodat.at

gelegentlich neben einigen feinen Gefässen durch seine grelle Säurefuchsinfärbung hervortritt. Die mit MALLORY'scher Hämatoxylinlösung behandelten Präparate geben leider keine genügend differenzirte, distincte Bindegewebsfärbung, da alle Theile einen blauen Ton beibehielten.

Zur Untersuchung des feineren Baues der einzelnen Läppchenbestandtheile bedienen wir uns starker und stärkster Systeme. Wir beginnen mit der Betrachtung jener hellgefärbten, vielgestaltigen Gebilde, welche die Hauptmasse des Läppchens bilden. Die dunkeln Grenzlinien zwischen jenen Bezirken lösen sich an vielen Stellen auf in zwei neben einander hinlaufende homogene Striche von ziemlich gleichmässiger Dicke. Gelegentlich trennen sie sich ganz weit von einander, und zwischen ihnen treten zarte Bindegewebsfasern, feine Gefässe und enge Kanäle, die wir noch näher betrachten müssen, auf. Diese homogenen Linien, die nichts anderes als Durchschnitte homogener Membranen sind, zeigen bei der Behandlung nach VAN GIESON nicht die charakteristische brennende Fuchsinfarbe des Bindegewebes. Ganz vereinzelt und in grossen Abständen finden sich lange, schmale, dunkel gefärbte Kerne, die entweder der Substanz der homogenen Membran selbst eingebettet sind oder derselben dicht angelagert erscheinen. Sie sind nach Form und Grösse sehr leicht von den Kernen der Drüsenzellen zu unterscheiden. Einen Protoplasmabezirk, der diesen Zellen zugehören könnte, gelang es niemals nachzuweisen. Ich rechne dieselben daher der Membrana propria zu und sehe in ihnen die Kerne derjenigen Zellen, welche die Membrana propria aufgebaut haben und noch aufbauen (Fig. 15).

Gelegentlich sehen wir auch zwischen den dicht neben einander hinlaufenden Membranae propriae lange, schmale, dunkel gefärbte, stäbchenförmige Kerne, die ich zartesten Bindegewebsfasern zuschreiben möchte, welche hier durch die Färbung nicht deutlich hervortreten.

Die neben einander hinlaufenden Membranae propriae dienen nach je einer Seite hin zur Grundlage von Zellen, welche zum grossen Theil das von der Membrana propria umschlossene Gebiet ausfüllen. Das Verhalten dieser Zellen zur Membran, sowie zu dem im Centrum des Bezirkes gelegenen Lumen müssen wir betrachten an Stellen, die einen genauen Quer- oder Längsschnitt durch den von der Membrana propria umschlossenen Drüsenschlauch darstellen (Fig. 15). Die grossen, nur schwach gefärbten Zellen sind vielfach sehr scharf gegen einander abgegrenzt, besonders deutlich an Hämalaunpräparaten, die weiter mit Eosin und Pikrinxylol behandelt wurden, so dass wir über die Form der Zellen ziemlich genauen Aufschluss erhalten. Sie gleichen abgestutzten Kegeln, deren breite Basis der Membrana propria aufsitzt, während die schmale obere Fläche, ebenfalls scharf umrissen, das Lumen begrenzen hilft, in welches sie oft kugelförmig vorragt. Das Protoplasma der Zellen weist eine gleichmässig vertheilte feine Granulirung auf, der bei Betrachtung mit stärksten Systemen eine ganz zarte, netzförmige Structur zu Grunde zu liegen scheint. An einzelnen Stellen der Präparate erweisen sich die Maschen des Netzwerkes besonders gross, die Zellen demzufolge auch besonders blass. Die Kerne liegen stets an der Basis der Zellen. Sie zeigen verschiedenes Verhalten. Ein Theil derselben ist ziemlich gross, rundlich, mit unregelmässig vertheiltem Chromatin, das nicht recht scharf hervortritt. Es scheint an einzelnen Stellen dichter zu liegen, während dazwischen hellere Partien sichtbar werden. Einzelne Kerne zerfallen in eine hellere und eine dunklere Hälfte, da das Chromatin im Wesentlichen an einem Pol angehäuft erscheint. Kernkörperchen sind nirgends nachweisbar. Andere Kerne sind ganz dunkel gefärbt, viel kleiner, theils von rundlicher und ovaler, theils von unregelmässiger, zackiger, sternförmiger Gestalt. Mitosen finden sich jedenfalls nicht in grösserem Umfang. Ich habe ihrem Verhalten keine besondere Aufmerksamkeit geschenkt. Es fällt auf, dass die kleineren, dunkeln, oft eckigen und unregelmässigen Drüsenzellkerne der Membrana propria oder der seitlichen Zellwand ganz dicht anliegen, häufig auch in den Winkel zwischen beiden wie eingepresst erscheinen, wohl durch eine intracellulare Druckerhöhung in Folge lebhafter Secretbildung. Die grösseren

© Biodiversity Heritage Library, http://www.biodiversitylibrary.org/; www.zobodat.at

rundlichen Kerne liegen mehr selbständig im basalen Zellprotoplasma. Die der Membrana propria in einer einfachen Schicht aufsitzenden kegelförmigen Zellen begrenzen ein ziemlich enges Lumen. In demselben lässt sich gelegentlich eine ganz geringe Menge feinkörnigen, schwach gefärbten Secretes nachweisen. Das schmale Lumen erscheint bald rundlich, bald langgestreckt, gelegentlich auch verästelt, oft von sehr unregelmässiger Gestalt, die zum Theil durch das Einragen der Zellkuppen bedingt wird. Es fehlt auch nicht an Bildern, auf welchen ein mehrschichtiges Epithel der Innenfläche der Membrana propria aufliegt. Ferner sehen wir häufig grosse Bezirke von einer einzigen Membrana propria umgeben, welche dann eine grosse Anzahl dicht neben einander liegender, granulirter Zellen von den verschiedensten Formen einschliesst. Innerhalb dieser Zellmasse treten hier und da feine Lumina hervor.

Wir wenden uns weiter zum Studium der vereinzelten kleineren und grösseren, dunkler gefärbten Partien zwischen den hellen Drüsenschläuchen. Diese Partien, die nur an einem mehr oder weniger bedeutenden Theil ihres Umfanges von einer Membrana propria umgeben werden, während sie andererseits direct an die Schleimdrüsenzellen angrenzen, erweisen sich zusammengesetzt aus Gruppen unregelmässig gestalteter Zellen mit ziemlich dunkel granulirt erscheinendem, in Wahrheit engmaschig-netzförmigem Protoplasma und ziemlich nahe bei einander liegenden Kernen (Fig. 16). Die Zellen sind meist kleiner als diejenigen der secernirenden Drüsenschläuche. Die Kerne sind gross, rundlich oder oval, ziemlich hell, mit unregelmässig vertheiltem Chromatin. Nucleolen habe ich nie deutlich beobachtet. Gelegentlich findet man sehr helle Riesenformen von Kernen von einem ganz bedeutenden Umfang. Nicht immer sind die Zellgrenzen deutlich. Zwischen den dunkeln Zellen finden sich nicht selten auch hellere, grössere, die den Uebergang bilden zu den Zellen der secernirenden Schläuche. Ihre Kerne gleichen den rundlichen grösseren Formen mit grob vertheiltem Chromatin, die im basalen Protoplasma der anscheinend noch nicht ganz secretgefüllten Zellen liegen. Wir stehen deshalb nicht an, diese Haufen dunklerer Zellen als eine Art von Halbmonden, als vom Lumen abgedrängte, secretleere Drüsenzellen anzusehen, die vor kurzem den gebildeten Schleim in das Lumen abgaben und nun ihre secretorische Thätigkeit von neuem beginnen.

Weiterhin betrachten wir die mit weitem Lumen ausgestatteten Gänge, die in geringer Anzahl, aber von bedeutendem Umfang zwischen den serösen Drüsenschläuchen zerstreut sich vorfinden (Fig. 16). Die an Ausdehnung beträchtlichsten, mit dem weitesten Lumen versehenen Räume besitzen eine Wandung, an deren Aufbau eine relativ dicke Schicht feinfaserigen Bindegewebes den hauptsächlichsten Antheil hat. Als dessen innerste Lage erscheint eine zarte Membrana propria mit eingestreuten sehr vereinzelten, dunkeln, langen, stäbchenförmigen Kernen, die stellenweise auch deren Innenfläche angelagert erscheinen. Nach innen von der Membrana propria lässt sich nur ein ganz schmaler, feiner Saum von Protoplasma nachweisen. In letzterem liegen in weiteren Abständen von einander ziemlich kleine, lang-ovale, dunkel gefärbte, wie abgeplattet erscheinende Kerne, die bisweilen eine leichte Vorragung in das Lumen bewirken. Die das letztere grösstentheils ausfüllende geronnene Secretmasse wurde bereits erwähnt. Nicht selten sind auch Stellen zu beobachten, an denen die Protoplasmaschicht dicker, die Kerne gross, rundlich oder oval, mit feinvertheiltem Chromatin und 1—2 Nucleolen sich darstellen. Bisweilen scheinen sie sogar in mehrfacher Schicht zu liegen. Es muss auffallen, dass an solchen Stellen die Membrana propria verschwunden, die Abgrenzung des Epithels gegen das darunter liegende Bindegewebe nicht deutlich ist. Wir gehen deshalb wohl nicht fehl, wenn wir diese Bilder uns durch Schräg- und Flächenschnitte erklären und somit annehmen, dass das Epithel der grossen Kanäle gebildet wird durch platte, polygonale Zellen mit grossen, ovalen, aber abgeplatteten Kernen, die von der Fläche hell, von der Kante dunkel erscheinen. Es kann kein Zweifel sein, dass diese weiten Kanäle den Hauptausführungsgang je eines Drüsenläppchens darstellen.

© Biodiversity Heritage Library, http://www.biodiversitylibrary.org/; www.zobodat.at

Nicht selten sieht man in diese Ausführungsgänge Kanäle einmünden von viel engerem Lumen und mit ganz andersartigem Epithel. Von der bindegewebigen Grundlage der Wandung der Ausführgänge gehen spärliche feine Fasern auch auf diese engeren Kanäle über. Die letzteren sind ausgekleidet von einer einfachen Schicht cylindrischer bis cubischer Zellen, deren basale Theile eine deutliche Strichelung aufweisen (Fig. 17). Die Zellen sind nicht klar gegen einander abgegrenzt. Das gestrichelte, fein granulirte Protoplasma nimmt bei der VAN GIESON'schen Färbung einen gelben Ton an. Die Kerne, von sehr verschiedenartiger Gestaltung, liegen vorwiegend in der dem Lumen zugekehrten Partie der Zelle. Die Mehrzahl der Kerne ist lang, schmal, dunkel gefärbt, mit der Längsaxe parallel zur Umgrenzung des Lumens angeordnet, andere sind unregelmässig, zackig, ebenfalls länglich und dunkel; weiterhin finden sich mehr ovale, hellere und endlich auch grosse, rundliche Formen, von hellem Aussehen, mit fein vertheiltem Chromatin und 1—2 Kernkörperchen. Auch hier lässt sich constatiren, dass die helleren grösseren Kerne sich an Stellen finden, wo die äussere Abgrenzung des Epithels gegen das Bindegewebe eine undeutliche ist, demnach Schräg- und Flächenschnitte vorliegen. Es würde deshalb die Verschiedenartigkeit der Kernformen in ähnlicher Weise aufzufassen sein, wie bereits bei der Beschreibung des Ausführgangepithels erörtert wurde. Die Aehnlichkeit dieser Kanäle mit dem gestrichelten Basalsaum der Epithelien im Vergleich mit den bekannten Secretröhren der Speicheldrüsen ist eine derart in die Augen fallende, dass wir nicht zögern können, beiderlei Bildungen mit einander in Analogie zu setzen.

Endlich finden wir eingebettet zwischen die schleimsecernirenden Drüsenschläuche noch eine dritte, kleine Form von Kanälen, die sich wieder wesentlich von den beiden bisher genannten unterscheidet (Fig. 18). Es gelang mir zu beobachten, dass diese feinen Kanäle im Zusammenhang mit den Secretröhren stehen. Auch ihre Wandung wird aussen durch eine zarte Bindegewebsschicht gebildet. Das Epithel besteht aus flachen, cubischen Zellen, deren Grenzen nicht deutlich sind. Die Zellen begrenzen ein enges Lumen, das in den Anfängen kaum weiter ist als dasjenige der eigentlichen Drüsenschläuche. Allmählich werden dann die Zellen etwas höher, das Lumen erweitert sich. Die Kerne erscheinen auf reinen Querschnitten meist ziemlich gross, rund und hell. Auf Längsschnitten zeigt sich, dass dieselben gross und oval sind, mit feinem, dichtem Chromatingerüst und 1—2 Nucleolen. Zwischen den Kernen ist nur wenig Protoplasma sichtbar. Dasselbe färbt sich nur ganz schwach und reagirt nicht wie das der Secretröhren auf Pikrinsäure. Nach Analogie mit den Verhältnissen in menschlichen Speicheldrüsen kann es keinem Zweifel unterliegen, dass diese dritte Art von Kanälen als Schaltstück zu bezeichnen ist. Gelegentlich zu beobachtende Längsschnitte zeigen, dass ihre Länge keine ganz geringe sein kann.

Die mikroskopische Untersuchung des als Ausführungsgang angesehenen Stranges von der grossen Drüse des in toto vorliegenden Thieres liefert in der That die Bestätigung, dass wir einen solchen vor uns haben. Die histologische Erhaltung ist aber eine so schlechte, dass sich über seine Epithelauskleidung nicht viel Sicheres sagen lässt. Es gewinnt den Anschein, dass dem Lumen zunächst eine Schicht ziemlich hoher Cylinderepithelien liegt. Dass sich darunter noch eine zweite Lage von Epithelzellen befindet, ist nicht auszuschliessen.

Das Ergebniss unserer Untersuchungen an der Glandula submaxillaris von *Manis javanica* können wir daher in folgenden Sätzen zusammenfassen:

Bei *Manis javanica* erstreckt sich die Glandula submaxillaris weit herab an der Vorderseite von Hals und Brust bis in die Höhe der Zitzen. Die Drüse besteht aus gewundenen, ramificirten Schläuchen mit engem Lumen und dem charakteristischen Epithel der Schleimspeicheldrüsen. Es bestehen Anzeichen lebhafter Secretion in

© Biodiversity Heritage Library, http://www.biodiversitylibrary.org/; www.zobodat.at

dem Verhalten von Kern und Protoplasma und dem Vorhandensein von Halbmonden. Das gebildete Secret wird ausgeführt durch ein Kanalsystem, das sich durch ein verschiedenes Verhalten der Epithelauskleidung gliedert in Schaltstücke, Secretröhren und Ausführgänge. Ob letztere wieder in verschiedenen Formen, mit flachem und hohem Epithel vorkommen, muss unentschieden bleiben. Die Glandula submaxillaris von *Manis javanica* gleicht in ihrem histologischen Aufbau der von Hund und Katze, da sie neben den Schleimdrüsenkanälen keine serösen Theile enthält.

Literaturverzeichniss.

Die mit einem * versehenen Arbeiten waren leider nicht zugänglich.

1893. Benda, C., Das Verhältniss der Milchdrüsen zu den Hautdrüsen. (Aus dem Physiolog. Inst. zu Berlin.) Dermatolog. Zeitschrift, p. 94—110, 16 Abbild. im Text.

1835. Bennett, George, Notes on the natural history and habits of *Ornithorhynchus paradoxus*. Transactions Zool. Soc., Vol. I, p. 223—258, 1 Taf. (p. 251, 252 Mammardrüsen.)

1891. Bonnet, R., Grundriss der Entwickelungsgeschichte der Haussäugethiere, Berlin, Parey, p. 98.

1893. Brehm, Thierleben. Leipzig, Bibliogr. Inst., 1893.

1870. Chatin, J., Observations sur les glandes salivaires chez le Fourmilier Tamandua. Annal. Sc. natur., V. Sér., Zool., T. XIII, Art. 9, 17 pp., 4 Fig.

*1875. Creighton, C., Physiological processes of the mamma. Report of the medical officer of the privy council, Sect. IV. Ref. in The Lancet, 1876, p. 896—897.

1877. Derselbe, On the development of the mamma and of the mammary function. Journ. anat. and physiol., Vol. XI, p. 1—32, 1 Taf.

1810. Cuvier, G., Vorlesungen über vergleichende Anatomie, herausgegeb. von Duvernoy, G. L., Bd. III, übers. von J. F. Meckel, Leipzig, Kummer.

1888. Flemming, W., Ueber Bau und Eintheilung der Drüsen. Arch. Anat. und Phys., Anat. Abth., p. 287—303.

1882. Forbes, On some points in the anatomy of the Great Anteater (*Myrmecophaga jubata*). Proceed. Zool. Soc. London, p. 287—302, 1 Taf.

1876. Frey, H., Handbuch der Histologie und Histochemie des Menschen. Leipzig, Engelmann, 5. Aufl.

1881. Derselbe, Das Mikroskop und die mikroskopische Technik. Leipzig, Engelmann, 7. Aufl..

1873. Gegenbaur, C., Bemerkungen über die Milchdrüsenpapillen der Säugethiere. Jenaische Zeitschr. f. Med. und Naturw., Bd. III, p. 204—217.

1876. Derselbe, Zur genaueren Kenntniss der Zitzen der Säugethiere. Morphol. Jahrb., Bd. I, p. 266—281, 1 Taf.

1884. Derselbe, Zur näheren Kenntniss des Mammarorgans von *Echidna*. Morphol. Jahrb., Bd. IX, p. 604.

1886. Derselbe, Zur Kenntniss der Mammarorgane der Monotremen. Leipzig, Engelmann, 39 pp. 1 Taf., 2 Textfig.,

1896. Derselbe, Lehrbuch der Anatomie des Menschen. Leipzig, Engelmann, 6. Aufl., Bd. II.

1898. Derselbe, Vergleichende Anatomie der Wirbelthiere. Leipzig, Engelmann, Bd. I.

1826. Geoffroy St. Hilaire, Sur un appareil glanduleux récemment découvert en Allemagne dans l'Ornithorhynque situé sur les flancs de la région abdominale et faussement considéré comme une glande mammaire. Annal. des sciences natur., T. IX, p. 457—460.

1869. Gervais, M. P., Note accompagnant la présentation de préparations relatives au Fourmilier Tamanoir. Compt. rend. Acad. Soc. Paris, T. LXIX, p. 1110—1111.

1885. Haacke, W., On the marsupial ovum, the marsupial pouch and the male milk glands of *Echidna hystrix*. Proceed. Royal Soc., No. 235, Vol. XXXVIII, p. 72—74.

1886. Derselbe, Ueber den Brutbeutel von *Echidna*. Zool. Anz., No. 229, p. 471.

1898. Hansen, C. C., Eine zuverlässige Bindegewebsfärbung. Anat. Anz., Bd. XIV, p. 151—153.

© Biodiversity Heritage Library, http://www.biodiversitylibrary.org/; www.zobodat.at

1880. Heidenhain, R., Die Milchabsonderung, in Hermann's Handbuch der Physiologie, Bd. V, 1. Theil, 7. Abschn., Leipzig, Vogel.
1886. Hermann, L., Lehrbuch der Physiologie. Berlin, Aug. Hirschwald, 8. Aufl.
1890. Hertwig, O., Lehrbuch der Entwickelungsgeschichte des Menschen und der Wirbelthiere. Jena, Fischer, 3. Aufl.
1855. Hyrtl, Joseph, Chlamydophori truncati cum Dasypode gymnuro comparatum examen anatomicum. Wien.
1884. Kitt, Th., Die Milchdrüsen, in Ellenberger, W., Handbuch der vergleichenden Histologie und Physiologie der Haussäugethiere, Berlin, Paul Parey, Bd. I, p. 337—354.
1892. Klaatsch, H., Ueber Mammartaschen bei erwachsenen Hufthieren. Morphol. Jahrb., Bd. XVIII, p. 349—372, 3 Fig.
1895 I. Derselbe, Ueber die Mammartaschen und das Marsupium von *Echidna*. Verhandl. Anatom. Ges. IX. Vers. Basel, p. 145—147.
1895 II. Derselbe, Studien zur Geschichte der Mammarorgane. I. Theil: Die Taschen- und Beutelbildungen am Drüsenfeld der Monotremen, in Semon, Zoolog. Forschungsreisen in Australien und dem Malayischen Archipel, Jena, G. Fischer, Bd. II, p. 157—188, 3 Taf., 2 Textfig.
1890. Klein, E., Elements of histology. London, Cassell. Nach der 4. engl. Aufl. übersetzt von Kollmann. Leipzig, Arnoldi, 2. Aufl.
1879. Kölliker, A., Entwickelungsgeschichte des Menschen und der höheren Thiere. Leipzig, Engelmann, 2. Aufl.
1876. Krause, W., Handbuch der menschlichen Anatomie von Carl Friedrich Theodor Krause. Hannover, Hahn'sche Hofbuchhandl., 3. Aufl.
1893. Landois, L., Lehrbuch der Physiologie des Menschen. Wien, Urban u. Schwarzenberg, 8. Aufl.
1895. Maurer, Fr., Die Epidermis und ihre Abkömmlinge. Leipzig, Engelmann.
1826. Meckel, J. Fr., Ornithorhynchi paradoxi descriptio anatomica. Lipsiae.
1829. Derselbe, System der vergleichenden Anatomie. Halle, Renger. Theil IV.
1873. Meyer, Hermann, Lehrbuch der Anatomie des Menschen. Leipzig, Engelmann, 3. Aufl.
1860. Milne-Edwards, H., Leçons sur la physiologie et l'anatomie comparée etc. Paris, Masson. T. VI.
1892. Minot, Ch. S., Human embryology. New York.
1898. Möller, Bemerkungen zur van Gieson'schen Färbemethode. Zeitschr. f. wissenschaftl. Mikroskopie, Bd. XV, Heft 2, p. 172—177.
1830 I. Owen, R., On the anatomy of the 9-banded Armadillo (*Dasypus Peba* Desm.). Proceed. Zool. Soc. London, P. I, p. 141—144.
1830 II. Derselbe, On the anatomy of the weasel-headed Armadillo (*Dasypus sexcinctus* Linn.). Proceed. Zool. Soc. London, P. I, p. 154—157.
1832 I. Derselbe, On the mammary glands of the *Ornithorhynchus paradoxus*. Philosoph. Transact., p. 517—538. 4 Taf.
1832 II. Derselbe, On the mammary gland of *Echidna hystrix*. Proceed. Zool. Soc. London, P. II, p. 179—181.
* Derselbe, Cyclopaedia of anatomy and physiology, Vol. III.
1862. Derselbe, On the anatomy of the Great Anteater (*Myrmecophaga jubata* Linn.). Transact. Zool. Soc. London, Vol. IV, p. 117—140, 179—181, 7 Taf.
1865. Derselbe, On the marsupial pouches, mammary glands and mammary foetus of *Echidna hystrix*. Philosopb. Transact., p. 671—686, 3 Taf., 1 Textfig.
1868. Derselbe, On the comparative anatomy and physiology of vertebrates. London, Longmans, Green and Co. 1866—68. Vol. III, Mammals.
1874. Pouchet, Georges, Mémoires sur le grand Fourmilier. Paris, Masson.
1852. Rapp, Wilhelm von, Anatomische Untersuchungen über die Edentaten. Tübingen, Fues.
1878. Rauber, Ueber die Absonderung der Milch. Sitzungsber. d. Naturf. Ges. zu Leipzig, V. Jahrg., p. 30—34.
1882 I. Rein, G., Untersuchungen über die embryonale Entwickelungsgeschichte der Milchdrüse, I u. II. (Aus dem Anat. Inst. Strassburg.) Arch. f. mikroskop. Anat., Bd. XX, p. 431—501, 2 Taf.; Bd. XXI, p. 678—694, 1 Taf., 2 Textabbild.
1882 II. Derselbe, The development of the mammary gland. Journ. Anat. and Physiol., Vol. XVI, p. 300.
1876. Röhrig, A., Experimentelle Untersuchungen über die Physiologie der Milchabsonderung. Virchow's Archiv f. path. Anat., Bd. LXVII, p. 119—146.
1831. Rudolphi, Einige Bemerkungen über den Bau der Brüste (Mammae). Abhandl. d. K. Akad. d. Wissensch., Berlin, p. 337—344, 2 Taf.
1897. Schmidt, H., Ueber normale Hyperthelie menschlicher Embryonen und über die erste Anlage der menschlichen Milchdrüsen überhaupt. Morphol. Arbeiten von G. Schwalbe, Bd. VII, Heft 1, p. 157—199.
1898 Stöhr, Ph., Lehrbuch der Histologie und der mikroskopischen Anatomie des Menschen. Jena, Fischer, 8. Aufl.
1882. Talma, S., Beitrag zur Histogenese der weiblichen Brustdrüse. Arch. f. mikrosk. Anat., Bd. XX, p. 145—159, 1 Taf.

© Biodiversity Heritage Library, http://www.biodiversitylibrary.org/; www.zobodat.at

1898 I. Unger, E., Das Colostrum. Virchow's Archiv f. pathol. Anat., Bd. CLI, p. 159—175.

1898 II. Derselbe, Beiträge zur Anatomie und Physiologie der Milchdrüse. Anatom. Hefte von Merkel-Bonnet, Bd. X, H. 2, p. 153—225, 2. Taf.

1858. Virchow, Cellularpathologie.

1886. Weber, M., Studien über Säugetiere. Ein Beitrag zur Frage nach dem Ursprung der Cetaceen. Jena, Fischer.

1888. Derselbe, Ueber neue Hautsecrete bei Säugethieren. Arch. f. mikrosk. Anat., Bd. XXXI, p. 499—540, 1 Taf.

1892. Derselbe, Beiträge zur Anatomie und Entwickelung des Genus *Manis*, in Weber, M., Zoolog. Ergebnisse einer Reise in Niederländisch-Ostindien. Leiden, E. J. Brill Bd. II 9 Taf.

1884. Wiedersheim, R., Grundriss der vergleichenden Anatomie der Wirbelthiere. Jena, Fischer.

1886. Derselbe, Lehrbuch der vergleichenden Anatomie der Wirbelthiere. Jena, Fischer.

*1824. Winker praeside Rapp, Dissertatio, sistens observationes anatomicas de Dasypode novemcincto, Tübingen, p. 10, 11 (cit. nach Hyrtl, 1855).

© Biodiversity Heritage Library, http://www.biodiversitylibrary.org/; www.zobodat.at

Tafel VI.

Mehreren Figuren gemeinsame Bezeichnungen:

O. E. Kern der oberflächlichen Epithelschicht. *K. m. p.* Kern der Membrana propria.
T. E. Kern der tiefen Epithelschicht. *K. B. G.* Kern des Bindegewebes.

Fig. 1—9 aus der Mammardrüse von *Echidna.*

„ 1. Kanälchenquerschnitt. Kerne der oberflächlichen und der tiefen Epithelschicht sind sichtbar, desgleichen Kerne der Membrana propria.

„ 2. Kanälchenquerschnitt. Auf eine längere Strecke findet sich nur die oberflächliche Epithelschicht. Der Kern der tiefen Epithelschicht ist klein.

„ 3 u. 4. Kanälchendurchschnitt. Kerne und Zellen der oberflächlichen Epithelschicht in verschiedenen Functionszuständen.

„ 5. Kanälchenlängsschnitt. Verschiedene Functionszustände von Zellen und Kernen der oberflächlichen Epithelschicht. Grosse Kerne der tiefen Schicht im Längsschnitt.

„ 6. Kanälchenlängsschnitt. Kleiner Kern der tiefen Epithelschicht im Längsschnitt.

„ 7. Kanälchendurchschnitt. *M. Z.* Mastzelle.

„ 8. Gruppe von Mastzellen (*M. Z.*) mit verschiedenartigen Kernen im Zwischengewebe. *F. T.* von Fetttropfen herrührende Lücken im Zellprotoplasma.

„ 9. Kanälchendurchschnitt. Leukocyt (*L.*) in einem hellen Hof innerhalb des Epithels.

„ 10—13. Aus der functionirenden Milchdrüse von *Manis javanica.*

„ 10. Durchschnitt durch 3 Tubuli mit vorwiegend grossen, hellen, rundlichen Kernen.

„ 11. Durchschnitt durch einen Tubulus mit zackigen, dunkleren Kernen.

„ 12. Durchschnitt durch einen secretgefüllten Tubulus mit schmalen, ganz dunkeln Kernen.

„ 13. Ausschnitte aus 2 an einander grenzenden Tubuli-Durchschnitten. Leukocyt (*L.*) in einem hellen Hofe innerhalb des Epithels, sowie ausserhalb im Zwischengewebe.

„ 14. Topographie der oberen Brust- und Halsgegend an einem erwachsenen *Manis javanica* ♂. *r. Z.* rechte Zitze, *l. Z.* linke Zitze, *Gl. mam.* Brustdrüse, *Gl subm.* Glandula submaxillaris, *D. subm.* Ductus submaxillaris *M. l. gl.* Musculus levator glandulae. 1 : 1.

„ 15—18. Aus der Glandula submaxillaris von *Manis javanica.*

„ 15. Kanälchenquerschnitt. *L.* Lumen.

„ 16. Gruppe secretleerer Drüsenzellen und ein Stück der Wandung eines Ausführganges. *S. D.* secretleere Drüsenzellen. *E. A.* Epithel des Ausführungsganges.

„ 17. Querschnitt einer Speichelröhre. *b. Str.* basale Strichelung.

„ 18. Durchschnitt durch ein Schaltstück.

Sämmtliche mikroskopische Zeichnungen wurden mit dem Abbe'schen Zeichenapparat und Zeiss, Apochrom. 2,0 mm Apert., 1,30 homog. Immers., C.-Oc. 4 ausgeführt.

© Biodiversity Heritage Library, http://www.biodiversitylibrary.org/; www.zobodat.at

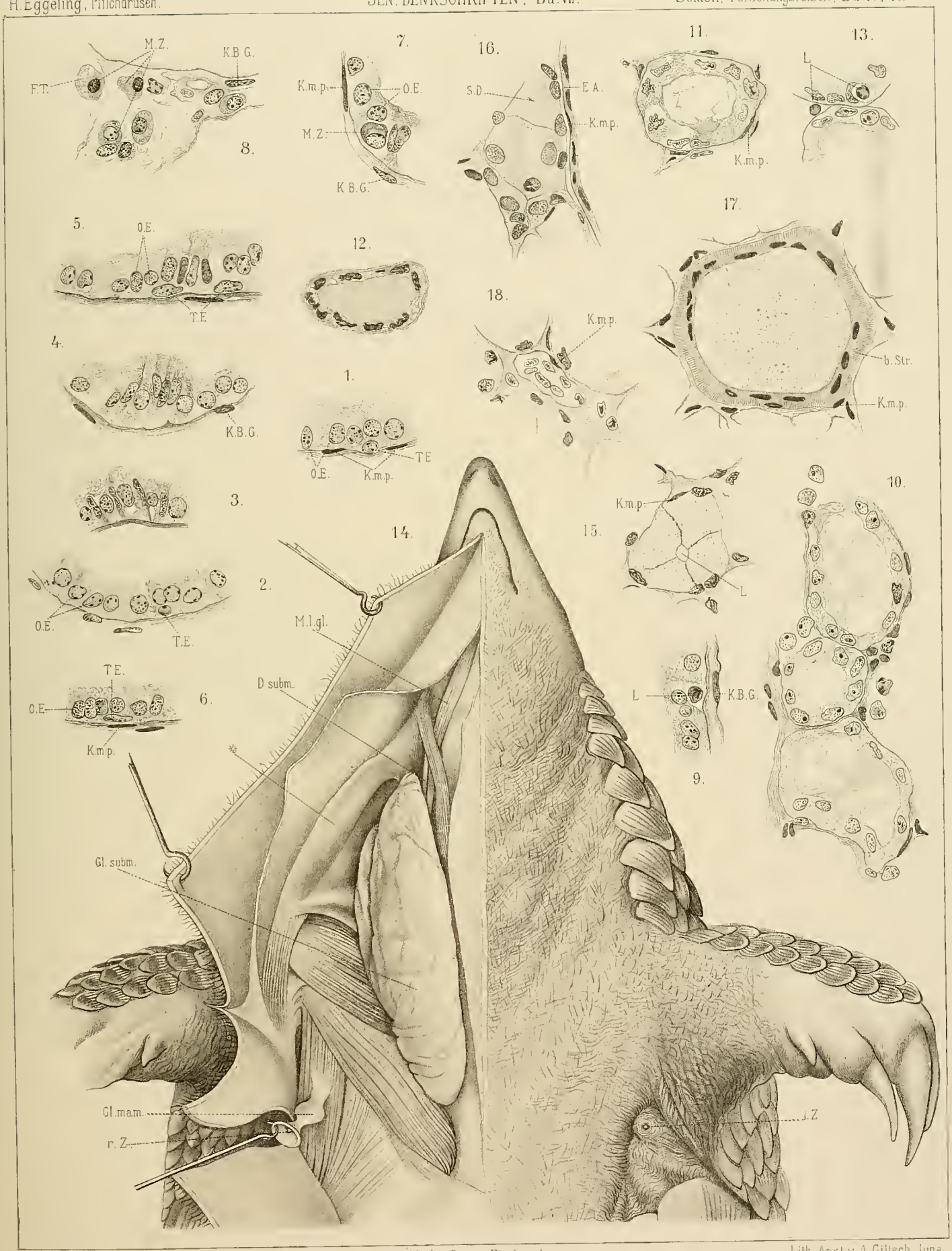

ZOBODAT - www.zobodat.at

Zoologisch-Botanische Datenbank/Zoological-Botanical Database

Digitale Literatur/Digital Literature

Zeitschrift/Journal: Denkschriften der medicinisch-naturwissenschaftlichen Gesellschaft zu Jena

Jahr/Year: 1897-1912

Band/Volume: 7

Autor(en)/Author(s): Eggeling H.

Artikel/Article: Ueber die Stellung der Milchdrüsen zu den übrigen Hautdrüsen. 77-104