Ueber das sog. „Tentorium osseum“ bei den Säugern[1]).

Von

Prof. Dr. **Franz Bayer** in Prag.

Mit 2 Textfiguren.

Es ist keine unbekannte Thatsache, daß Säugetiere aus bestimmten systematischen Gruppen vor dem Hinterhirn eine quere Knochenspange von verschiedener Form haben, die gewöhnlich — obzwar falsch — „Tentorium osseum“ genannt wird. In der einschlägigen Literatur (Bronn, Sussdorf, Ellenberger und Baum, Owen, Wiedersheim u. a.) findet man höchstens nur sehr wenige, dürftige Bemerkungen über das Vorkommen dieses Knochenstückes, das doch bei bestimmten Gruppen als ein konstantes Merkmal des Schädels zu betrachten und somit nicht ohne Wert für die Systematik ist. Und was den Ursprung der Knochengräte betrifft, so lesen wir darüber gewöhnlich, daß das wahre Tentorium cerebelli bei solchen Säugern „verknöchert“, was ich für eine gänzlich falsche Hypothese erklären muß, da ich beim Studium der betreffenden Schädelpartie im embryonalen Zustande zu ganz anderen Resultaten gekommen bin.

Ich will da nur ganz kurz angeben, bei welchen Säugetieren ich solches „Tentorium osseum“, das im Innern des Schädels

---

1) Auszug aus einer in den „Rozpravy“ der Kaiser Franz Josef-Akademie in Prag veröffentlichten Originalarbeit (aus dem anatomischen Institute des Prof. Dr. J. Janošík).

zwischen den Hemisphären und dem Hinterhirn sich erstreckt, gefunden habe. Es sind die Familien und Ordnungen: Felidae, Hyaenidae, Canidae, Viverridae, Mustelidae, Ursidae, Pinnipedia, Equidae, Cetacea und Marsupialia; außer diesen Gruppen, wo diese Knochenspange schon hier und da beobachtet wurde, fand ich noch ein kleines „Tentorium osseum“ beim Tapir und Rhinoceros, dann einen schon mehr entwickelten Knochen dieser Art bei einigen Edentaten (Manis, Dasypus). Auch bei einem einzigen Nager, Hydrochoerus capybara, fand ich eine analoge Bildung, aber zwischen den Stirn- und Scheitelbeinen. Bei einigen dieser Säugetiere hängt der Knochen in Form einer Platte nur von der Schädeldecke schief nach vorn herab (z. B. Canidae, Felidae, Equidae), während er bei anderen Säugern eine ringförmige Form besitzt (z. B. Cetacea, Ursidae).

Wichtiger als diese Angaben ist die Frage des Ursprungs dieser gewiß nicht uninteressanten Knochenspange, die ganz gewiß nicht durch Verknöcherung des Tentorium cerebelli entsteht, was man deutlich an Schnitten durch den Occipitalteil des Schädels von jungen Katzen und Hunden sieht.

Bei der Katze z. B. (Fig. 1) liegt das wahre Tentorium cerebelli (*t*) mit seinem charakteristischen Blutgefäße (Sinus transversus, *s*) zwischen dem Occipitallappen der Hemisphären (*I*) und dem Mittelhirn (*III*). Wenn dieses Tentorium *t*, das bei dem Hunde nicht so abgerundet ist, sondern in die Schädelhöhle hinein mehr spitz ausläuft, verknöchern sollte und könnte, dann wäre es unmöglich, daß die Hemisphären weiter nach hinten wachsen. Das „Tentorium osseum“ entsteht hier am Occipitalrande des Parietale (*pa*) in Form eines anfangs stumpfen Höckers (*T*); wir sehen darin

Fig. 1. Längsschnitt durch den Hinterteil des Schädels eines Katzenfötus aus dem Uterus (vergrössert); *pa* Parietale, *ip* Interparietale, *so* Supraoccipitale, *T* künftiges „Tentorium osseum“, *t* Tentorium cerebelli, *s* Sinus transversus, *I*, *II*, *III* Vorderhirn, Mittelhirn, Hinterhirn. — Knochenlamellen schwarz.

viele netzartig verbundene Knochenlamellen, mit zahlreichen Osteoblasten umgeben, die auf eine sehr lebhafte Proliferation des Knochens in der Richtung nach innen, in die Schädelhöhle hinein hinweisen. Das echte Tentorium cerebelli (*t*) wird dann später samt seinem Blutgefäße *s* an die vordere Fläche des unterdessen herausgewachsenen knöchernen „Tentoriums" herabgedrückt. Beim Hunde (Fig. 2) verhält sich die Sache ein wenig anders. In der Schädeldecke, unterhalb des künftigen Parietale (*pa*) und oberhalb des noch knorpeligen Supraoccipitale (*so*) fand ich in der Regel drei Reihen von Knochenlamellen, um große Blutgefäße herum gelagert und von sehr zahlreichen Osteoblasten umgeben. Wenn man das hier reproduzierte Bild mit den Verhältnissen im ausgewachsenen Schädel vergleicht, kann man die äußere Reihe von Knochenlamellen (*ip*) nur für das künftige Interparietale, die innere Reihe (*T*) für das sich bildende „Tentorium osseum" halten. Auch hier weisen die großen Blutgefäße und zahlreiche Osteoblasten auf eine lebhafte Proliferation der Knochensubstanz, und an verbreiteten Enden der innersten Knochenlamellen sieht man deutlich, wie sich dieselben in das sie umhüllende Gewebe hineindrängen. Später löst sich die Protuberanz *T* vom Interparietale los und verwächst definitiv mit dem Parietale. Auch bei dem Hunde wird das echte Tentorium cerebelli mit seinem Sinus von den wachsenden Hemisphären an die vordere Fläche des unterdessen herausgewachsenen knöchernen „Tentoriums" gedrückt.

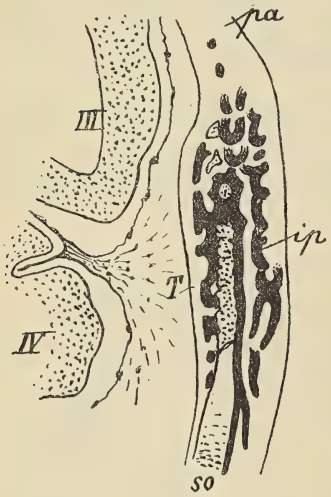

Fig. 2. Längsschnitt durch den Hinterteil des Schädels eines Hundeembryo, ein wenig lateral (noch mehr vergrößert, als Fig. 1). Bezeichnung wie oben bei der Fig. 1. Oberhalb *so* große Blutgefäße. — Knochenlamellen schwarz.

Es ist vielleicht auffallend, daß in dem Ursprunge dieser Knochenspange bei der Katze und bei dem Hunde ein großer Unterschied herrscht; bei der Katze entsteht sie, wie gesagt, an der hinteren Circumferenz des Parietale, beim Hunde an der inneren Fläche des künftigen Interparietale. Aber wenn man dies mit der Lage des ausgewachsenen „Tentoriums" vergleicht, so findet

man keine so große Differenz. Auch dann liegt diese Knochengräte beim Hunde — obzwar mit dem Parietale verwachsen — unterhalb des Interparietale, während sie bei einer älteren Katze mehr unterhalb des Parietale gelegen ist. Es entsteht somit das „Tentorium osseum“ einfach dort, wo wir es bei erwachsenen Tieren sehen.

Aus alledem folgt:

1) Der innere Knochenkamm vor dem Hinterhirn ist ein konstantes Merkmal des Schädels bei bestimmten, oben angeführten Gruppen der Säugetiere.

2) Dieses „Tentorium osseum“ entsteht unabhängig vom echten Tentorium cerebelli, das in keinem Falle ossifiziert, an der inneren Schädelwand entweder vor dem Interparietale oder an der hinteren Circumferenz des Parietale, ist aber später immer nur mit dem Parietale verwachsen. An seiner vorderen Fläche liegt dann das durch die wachsenden Hemisphären heruntergedrängte Tentorium cerebelli mit seinem konstanten Blutgefäße.

Die Knochenspange vor dem Hinterhirn führt also nicht mit Recht den Namen „Tentorium osseum“; einen neuen Namen für sie vorzuschlagen ist vielleicht doch nicht nötig — ist ja schon ihre Lage mit der des echten Tentoriums bei anderen Säugern identisch.

Es erübrigt wohl noch, die Frage über den Grund und Zweck des „Tentorium osseum“ zu beantworten. Das wollte aber bisher nicht gelingen. Es möchte vielleicht scheinen, daß es mit dem Interparietale in einer gewissen Beziehung steht. Aber es giebt Säuger, die sowohl das Interparietale als auch dieses knöcherne Tentorium besitzen (Felidae z. B.), andere Säugetiere haben nur diese Knochenplatte (Mustelidae u. a.), andere wieder nur das Interparietale ohne „Tentorium osseum“ (Artiodactyla) und endlich kenne ich Gruppen, denen beide Bildungen fehlen (Insectivora). Auch die Paläontologie läßt uns da im Stiche. Die schon z. B. im unteren Eocän vorkommenden Säuger (Insectivora, Artiodactyla u. a.) haben kein „Tentorium osseum“, das den erst im Pliocän auftauchenden Pinnipedia nie fehlt; die mit den ältesten Formen der Säuger verwandten Formen (Monotremata, Marsupialia) haben entweder kein oder ein ganz kleines „Tentorium osseum“ u. s. f. Daß es ein Auswuchs nur im stärkeren, dickwandigen Schädel wäre, dagegen spricht seine Existenz in

den dünnwandigen, perforierten Schädeln mancher Robben. Auch aus der Lage einzelner Gehirnteile läßt sich keine Folgerung ziehen. Die von Owen ausgesprochene Ansicht über die Notwendigkeit einer festen Knochenwand zwischen dem Vorder- und Hinterhirn bei springenden Tieren ließ der genannte Autor selbst fallen (Robben und Bären springen nicht, manche springende Säuger haben kein „Tentorium osseum“).

Man kann kurz bisher keinen stichhaltigen physiologischen oder phylogenetischen Grund für das Vorkommen dieses knöchernen Tentoriums feststellen. Es ist nur soviel gewiß, daß es durch eine sehr lebhafte, vor allem durch zahlreiche, die Knochenlamellen umgebende Osteoblasten bedingte Proliferation der Knochensubstanz an bestimmter Stelle der inneren Schädelwand entsteht.

Prag, im März 1897.

Frommannsche Buchdruckerei (Hermann Pohle) in Jena. — 1588

ZOBODAT - www.zobodat.at

Zoologisch-Botanische Datenbank/Zoological-Botanical Database

Digitale Literatur/Digital Literature

Zeitschrift/Journal: Jenaische Zeitschrift für Naturwissenschaft

Jahr/Year: 1898

Band/Volume: NF_24

Autor(en)/Author(s): Bayer Franz

Artikel/Article: Ueber das sog. „Tentorium osseum" bei den Säugern'). 100-104