©Österr. Ges. f. Tropenmedizin u. Parasitologie, download unter www.biologiezentrum.at

Mitt. Österr. Ges. Tropenmed. Parasitol. 9 (1987) 111 - 119

Pädiatrische Abteilung des Krankenhauses der Landeshauptstadt Bregenz
(Vorstand: Prim. Dr. Günther Hächl)

Migrierende dermale Myiasis durch Hypoderma diana

A. H. Fidler

Einleitung - Definition

Unter dem Begriff Myiasis versteht man eine Infestation von Mensch oder Tier durch Larven zweiflügliger Insekten (Dipteren) (25).

Im Gegensatz zum veterinärmedizinischen Bereich handelt es sich in der Humanmedizin um ein seltenes Krankheitsbild, das häufig diagnostische Schwierigkeiten bereitet.

Neben den bekannten tropischen Myiasis-Formen, unter anderem hervorgerufen durch *Dermatobia hominis* oder durch *Cordylobia anthropophaga* (Tumbu-Fliege), gibt es auch in Europa etwa 80 autochthone Myiasis-Erreger, die beim Menschen eine Vielfalt von klinischen Symptomen verursachen können.

Obligate Myiasis-Verursacher, die einen Teil ihrer Entwicklung im betreffenden Wirt durchlaufen, sind von fakultativen bzw. akzidentellen Parasiten zu unterscheiden, deren Zyklus in der Regel im freien organischen Material abläuft, wobei Tier oder Mensch nur unter besonderen Umständen in den Zyklus einbezogen wird (18).

Bei menschlicher Infektion werden folgende Myiasis-Typen unterschieden:

TABELLE 1
Myiasis-Typen

Infestationsort	Myiasis-Typ
Haut	Dermatomyiasis
Wunde	Traumatomyiasis
Augen	Ophtalmomyiasis
Körperhöhlen	Kavitarmyiasis
Darm- und Geschlechtsbereich	Anogenitalmyiasis
	Analmyiasis
	Vaginalmyiasis
	Urethralmyiasis

©Österr. Ges. f. Tropenmedizin u. Parasitologie, download unter www.biologiezentrum.at

Im folgenden sollen anhand eines klinischen Fallbeispiels die Dasselfliegen (Hypodermen) beschrieben werden, die obligate Myiasis-Erreger hauptsächlich bei Boviden der gemäßigten Klimazonen sind und bei menschlicher Infektion (Dermatomyiasis, Ophthalmomyiasis) eine Vielzahl klinischer Symptome und ernste Komplikationen verursachen.

Grundlegende Erkenntnisse über Biologie, Morphologie und Epidemiologie der Hypodermen wurden schon vor 100 Jahren von Brauer in Wien gewonnen und in seiner klassischen Arbeit, der „Monographie der Oestriden" beschrieben.

Der Entwicklungszyklus folgender Hypoderma-Arten unterscheidet sich nur unwesentlich, eine humanpathogene Bedeutung ist nur bei den ersten drei Arten bekannt.

TABELLE 2
Hypodermaarten

HYPODERMA BOVIS (Linnaeus)
HYPODERMA LINEATUM (De Villers)
HYPODERMA DIANA Brauer
HYPODERMA CAPREOLA Rubtzov
HYPODERMA ACTAEON Brauer
HYPODERMA MOSCHIFERI Brauer

Hypoderma bovis, die große Rinderdasselfliege, ist in Asien und Europa weitverbreitet, außerdem wurde sie auch nach Amerika eingeschleppt (16).

Die kleine Dasselfliege, *Hypoderma lineatum,* ist hingegen in Südeuropa am weitesten verbreitet.

Diese beiden Arten verursachen bei Rinderbeständen großen Schaden, insbesondere was die Fleischgüte, die Milchleistung und die Fellqualität betrifft. Von veterinärmedizinischer Seite werden deshalb im Herbst und Frühjahr Phosphorsäureester prophylaktisch auf das Fell der Jungtiere aufgebracht oder systemische larvizide Mittel zur Therapie verabreicht (22).

Die von Brauer beschriebenen Arten, *Hypoderma diana* und *Hypoderma actaeon,* kommen zwischen dem 30. und 60. Breitegrad vor, parasitieren hauptsächlich im Rotwild und weisen einen im Grunde ähnlichen Lebenszyklus auf, wie er von *Hypoderma bovis* bekannt ist.

Hypoderma moschiferi und *Hypoderma capreola* haben nur geringe Bedeutung und sind als Parasiten im Menschen noch nie beschrieben worden (25, 10).

Zyklus beim natürlichen Wirt

Die Dasselfliege schwärmt nach einer Puppenruhe von 6 Wochen von Mai bis September. Die Eiablage beginnt sofort nach der Paarung. Die Fliegen selbst haben eine Lebensdauer von 3 Tagen, die bei kalter Witterung erheblich länger sein kann.

Die Eier werden von den sehr flugtüchtigen Insekten an den Haaren des Wirtes abgelegt, wobei artspezifische Prädilektionsstellen bekannt sind (8).

©Österr. Ges. f. Tropenmedizin u. Parasitologie, download unter www.biologiezentrum.at

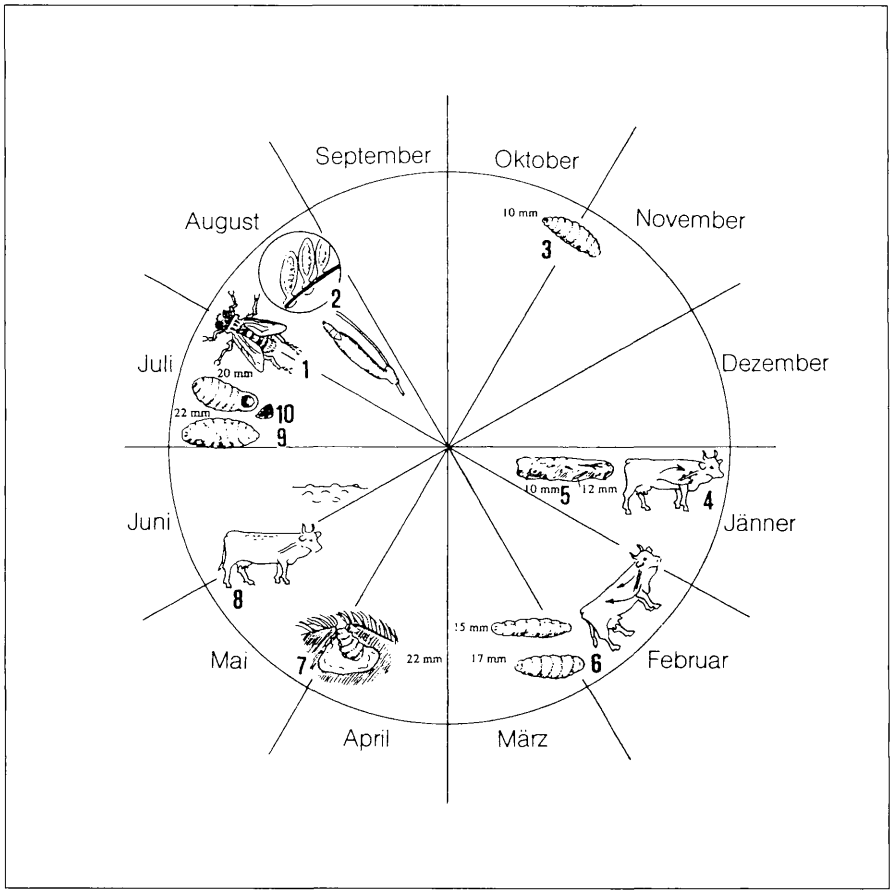

Abb. 3
Biologischer Zyklus der Hypodermen im Wirtstier
(Modifiziert nach LECLERQ, 1980 L'hypodermose humaine)

Nach 4 Tagen schlüpfen aus den Eiern die 1 mm großen Larven des ersten Stadiums, die entlang des Haares die Haut erreichen und durch Epitheldefekte, wie Insektenstiche oder Kratzwunden, meist ohne Schmerzen zu verursachen, das Unterhautbindegewebe erreichen.

Zur Fortbewegung benutzen die Larven einerseits Bohrdornen und Mundhaken, andererseits werden proteolytische Enzyme wie Kollagenase und Elastase abgegeben, mit denen das Wirtsgewebe extrakorporal angedaut wird. Entlang der peripheren Nerven gelangen die Hyoderma-Larven zum epiduralen Fettgewebe des Rückenmarkkanals und schließlich durch die Muskulatur unter die Rückenhaut, wo die Häutung zu Larven des zweiten und dritten Stadiums erfolgt. In der Umgebung der Parasiten kommt es zu starken Entzündungsreaktionen mit Exsudation, Abkapselung und Fistelbildung. Der gesamte Migrationsprozeß dauert beim Tier 2 bis 6 Monate. Die Larven des dritten Stadiums, die eine Größe von ca. 30 mm erreichen, verlassen schließlich den Wirt und verpuppen sich am Boden. Der Zyklus schließt sich, wenn die Fliegen die Puppenhüllen verlassen.

©Österr. Ges. f. Tropenmedizin u. Parasitologie, download unter www.biologiezentrum.at



Abb. 1:
Hypoderma diana Brauer
(aus ZUMPT, F.: Myiasis in Man and Animals in the Old World, Butterworths, London 1965)

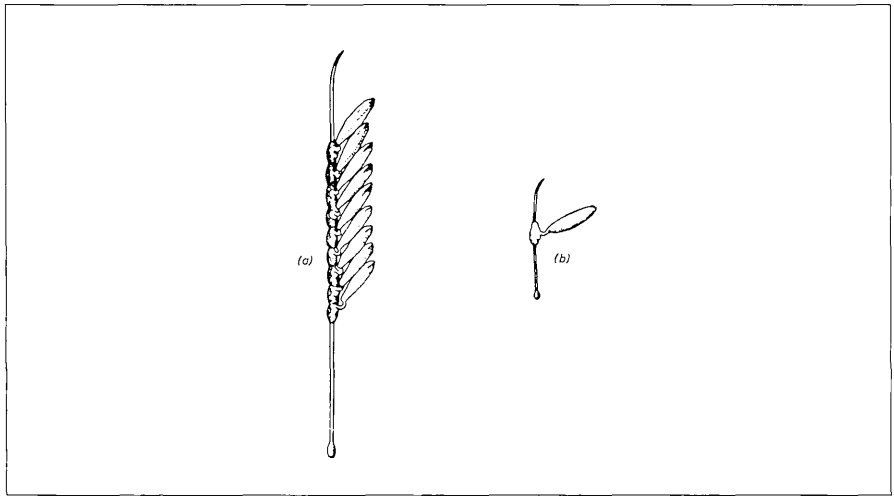

Abb. 2:
Form der Eiablage bei den Hypodermen
(aus ZUMPT, F.: Myiasis in Man and Animals in the Old World, Butterworths, London 1965)

Kasuistik

In unserem Fall handelte es sich um einen 1½jährigen Buben aus ländlichen Verhältnissen bei Bregenz im Westen Österreichs.

Die stationäre Aufnahme erfolgte am 15. 2. 1986 wegen des Verdachtes auf eine Osteomyelitis.

Bereits 14 Tage vorher hatte die Mutter eine Schwellung am rechten Oberschenkel von ca. 2 cm Durchmesser bemerkt. Zum Zeitpunkt der Hospitalisation gab das Kind

©Österr. Ges. f. Tropenmedizin u. Parasitologie, download unter www.biologiezentrum.at

Schmerzen in diesem Bereich an und zeigte beim Gehen eine Schonhaltung des rechten Beines. Anamnestisch wurde über unspezifische Allgemeinsymptome, wie Schlafstörungen, Inappetenz, Erbrechen und diffuse Schmerzen berichtet.
Von den Laborparametern fiel eine konstante Eosinophilie von 8% bei 8.000 Lc auf, die LDH war mit 260 U/l leicht erhöht, die Körpertemperatur war anfangs subfebril, stieg später bis auf 38,5 ° C an.
Röntgenologisch fanden sich entsprechend dem klinischen Befund eine Weichteilschwellung des rechten Oberschenkels lateral, sowie ein pulmonales Infiltrat rechts basal. Palpatorisch und sonographisch imponierten inguinale Lymphome. Nach 2 Tagen traten weitere furunkuloide Läsionen im Bereich der rechten Leiste und im Epigastrium auf, die an Größe schnell zunahmen. 3 Tage später fand sich auch am Rücken eine derartige Schwellung, die allerdings eine 1 mm große Öffnung aufwies, aus der sich blutiges Sekret entleerte. Am folgenden Tag ließ sich daraus eine etwa 1,5 cm lange, noch lebende Larve exprimieren, welche zur Determination an die Entomologische Abteilung des Bernhard-Nocht-Institutes in Hamburg geschickt wurde.
Die Artbestimmung bereitete offenbar ziemliche Schwierigkeiten. Vom Bernhard-Nocht-Institut gelangte die Larve zuerst an das Zoologische Institut der Universität Hamburg und dann an das British Museum of Natural History in London, wo endlich die Identifizierung als Hypoderma diana (1. Stadium) gelang.
Die Larve im Epigastrium wurde bei unserem Patienten chirurgisch exzidiert, die anderen Schwellungen heilten spontan ab. Ein Augenbefall wurde durch wiederholte ophthalmologische Untersuchungen ausgeschlossen.
Bei der Kontrolluntersuchung im Juli 1986 war das Kind völlig unauffällig, sämtliche Laborparameter lagen im Normbereich. Auch eine augenärztliche Kontrolle war ohne pathologichen Befund.

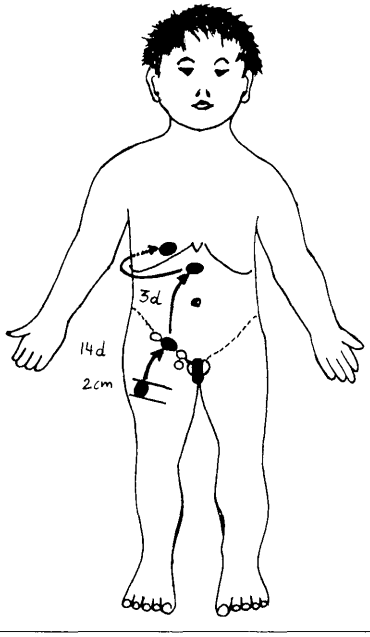

HYPODERMA DIANA

Infestation:	Sommer (Mai - September)
Ausbruch:	November - März
„Dasselbeule“	∅ 2 - 5 cm, 5 - 10 d stationär
Migration:	Saltatorisch (7 - 12 cm) in kranialer Richtung

● „Dasselbeule“
○ Lymphadenitis

Abb. 5: Dermatomyasis — typische Manifestation

©Österr. Ges. f. Tropenmedizin u. Parasitologie, download unter www.biologiezentrum.at

Diskussion

Der Mensch ist immer ein Fehlwirt, der von den Hypoderma Spezies nur gelegentlich befallen wird. Am häufigsten sind Kinder aus einem ländlichen Milieu betroffen. Das Prädilektionsalter liegt zwischen dem 2. und 13. Lebensalter. Zwei bis dreimal häufiger werden Knaben befallen, die Ursache dafür liegt wahrscheinlich in der größeren Exposition der Buben in diesem Alter (9).

Die Infektion erfolgt entweder durch direkte Eiablage der Fliege oder, was häufig vorkommen dürfte, durch Hautkontakt mit Fliegeneiern, die an Tierhaaren oder auch an Pflanzen kleben können.

Beim Menschen entwickeln sich die Parasiten im Prinzip gleich wie beim natürlichen Wirt, man findet aber nur Larven des ersten und zweiten Stadiums mit einer maximalen Größe von 18 mm nach 6 Monaten Parasitismus. Das Migrationsverhalten ist oft atypisch und dadurch von größerer Pathogenität als beim natürlichen Wirt. Der Organismus reagiert auf die eindringenden Larven mit hyperergen Reaktionen, Bildung von Antikörpern, Eosinophilie und Entwicklung eines Granulationsgewebes. Neben dem Fremdgewebe sind dafür proteolytische Enzyme wie Kollagenase und Elastase sowie Toxine verantwortlich, die der extrakorporalen Gewebsandauung dienen. Bei der migrierenden furunkulösen Myiasis wandern die Larven im subkutanen Bindegewebe, wobei sich immer wieder neue schmerzhafte, zum Teil juckende Schwellungen mit einem Durchmesser von 2 bis 5 cm bilden, die von einem Ödem umgeben sind. Die Läsionen bleiben 5 bis 10 Tage stationär, verschwinden charakteristischerweise innerhalb 24 Stunden wieder, treten aber dann häufig 7 bis 12 cm weiter kranial wieder auf (16).

Da die Infektion im Sommer erfolgt, bricht im Frühjahr des folgenden Jahres (November bis März) eine solche Schwellung einschmelzend durch, und eine noch lebende Larve verläßt den Wirt. Die Präpatenzzeit ist mit 5 bis 6 Monaten damit beim Menschen gleich lang wie beim Tier.

Im Gegensatz zum natürlichen Wirt kommt es beim Menschen, bedingt durch das atypische Migrationsverhalten der Larve, oft zu ensten Komplikationen.

Die Ophthalmomyasis, die in 6% der Hypoderma-Infektionen gesehen wird und von der bis jetzt mehr als 100 Fälle beschrieben worden sind, wird in eine Ophthalmomyiasis externa und interna eingeteilt. Bei ersterer kommt es zu einer Infektion des subkutanen oder subkonjunktivalen Gewebes der Lider, der tarsalen bzw. orbitalen Drüsen sowie des Tränenapparates.

Die Ophthalmomyiasis interna ist eine Infektion des Augeninneren auf transkornealem oder transskleralem Weg. Es finden sich eine Chorioretinitis, Iridozyklitis, Glaskörpertrübung, Linsenluxation, Erhöhung des Augeninnendruckes sowie eine ödematöse Schwellung von Cornea und Vorderkammer. Diese Form der Augenmyiasis führt deshalb meist zu irreversiblen Schäden, oft mit dem Verlust des Auges verbunden. Die Prognose ist nur bei früher Diagnose und Operation, d. h. Entfernung der Larve aus der Augenkammer günstiger.

Weitere Komplikationen sind durch allergisch-toxische Fernreaktionen bedingt und führen zu einer Reihe von Organsymptomen (Tab. 3).

Die sichere Diagnose der Myiasis erfordert unbedingt den Nachweis der Larve, wobei stets eine exakte Determination der Art angestrebt werden sollte. Verdächtig sind alle furunkuloiden Läsionen mit oder ohne Allgemeinsymptomen, die zwischen

©Österr. Ges. f. Tropenmedizin u. Parasitologie, download unter www.biologiezentrum.at

TABELLE 3
Klinische Symptomatik einer Hypodermose
Mit * gekennzeichnet sind die bei unserem Patienten aufgetretenen Symptome

Allgemeinsymptome:	subfebrile/febrile Temperaturen*	
	Inappetenz/Gewichtsverlust*	
	diffuse Schmerzen, Schlafstörungen*	
Lokalsymptome:	1. Augen:	Konjunktivitis, Iridozyklitis, Chorioretinitis, Glaskörpertrübung, Glaukom
	2. ZNS:	Meningitis, Epilepsie, Paraplegie
	3. Haut:	Pruritus, Furunkuloide Läsionen*, Ekchymosen, varicelliforme Eruptionen, Lymphadenitis*
	4. Gelenke:	Schmerzen, Hydrops
	5. Muskeln:	Schmerzen*, Kontraktur
	6. Thorax:	Pleura/Perikarderguss, pulmonales Infiltrat*
	7. Gastrointestinal:	Erbrechen*, Diarrhoe, Tenesmen

November und März auftreten, besonders bei Kindern mit Expositionsanamnese im ländlichen Raum zwischen Mai und September des Vorjahres.
Bei unklaren Fällen und zu Screening-Untersuchungen kann nach Doby als neues diagnostisches Hilfsmittel die Immunelektrophorese herangezogen werden (9, 10, 11).
Zur Identifizierung sollte die Larve in Aqua destillata, allenfalls in 75%igem Äthylalkohol eingelegt werden, keinesfalls ist Formalin zu verwenden, weil dies die Larve denaturiert und damit eine Determination erschwert. Wenn möglich, sollte die Larve in lebendem Zustand versandt werden, weil viele Arten nur im Imaginal-, nicht aber im Larvalstadium bestimmt werden können (2, 13).

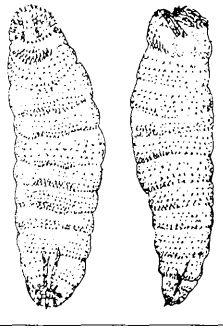

Abb. 4
Hypoderma sp., 1. Larvenstadium
(aus ZUMPT, F.: Myiasis in Man and Animals in the Old World, Butterworths, London 1965)

©Österr. Ges. f. Tropenmedizin u. Parasitologie, download unter www.biologiezentrum.at

Zusammenfassung

In einer Darstellung des biologischen Verhaltens, der Epidemiologie, sowie der klinischen Erscheinungsformen der Hypodermosen wird anhand eines Falles einer migrierenden dermalen Myiasis, hervorgerufen durch *Hypoderma diana Brauer* bei einem 1½jährigen Kind aus Westösterreich, auf die klinischen Symptome sowie auf Komplikationsmöglichkeiten, Diagnose und Therapie eingegangen.

Schlüsselwörter

Myiasis, Oberflächendermatose, Hypoderma bovis, Hypoderma diana, wandernde dermale Myiasis.

Summary

Migratory dermal myiasis caused by Hypoderma diana

The biological characteristics, epidemiology, and clinical manifestations of hypodermosis are presented. A case of a migrating dermal myiasis caused by *Hypoderma diana Brauer* in a 1½ years old austrian child, the clinical symptoms, complications, diagnosis and therapy are described.

Key words

Myiasis, Superficial dermatosis, Hypoderma bovis, Hypoderma diana, Migrating dermal myiasis.

Literatur

1. ANNALES/NESTLE (1981): Myiasis, 46-47,102-104.
2. ASPÖCK, H. (1970): Myiasis, Österr. Ärztezeitung 25, 1762.
3. ASPÖCK, H. (1972): Urethrale Myiasis durch Muscina stabulans, Zbl. Bakt. Hyg., 352-356.
4. ASPÖCK, H. (1972): Rektale Myiasis durch Fannia cannicularis und Muscina stabulans, Dsch. med. Wschr. 32, 1174-1175.
5. ASPÖCK, H. et al. (1972): Urethrale Myiasis durch Fannia cannicularis, Wr. klin. Wschr. 84, 280-281.
6. ASPÖCK, H., LEODOLTER, I. (1970): Vaginale Myiasis durch Sacrophaga argyrostoma, Wr. klin. Wschr. 27/28, 518-521.
7. BARDACH, H., ASPÖCK, H. (1980): Furunkuloide Myiasis durch Cordylobia anthropophaga, Z. Hautkr. 56, 4, 216-220.
8. BOCH, J., SUPPERER, R.: Veterinärmedizinische Parasitololgie, 3. Aufl., Paul PAREY, Berlin 1983.
9. DOBY, J. M. (1982): Importance, pour l'evocation du diagnostic de l'hypodermose humaine, de certaines donneés epidemiologiques et biologiques, Bull. Soc. Path. Ex. 75, 205-211.
10. DOBY, J. M., BEAUCOURNU, I. C. (1966): L'hypodermose humaine: Etude clinique a la lumiere de 31 cas nouveaus observés dans l'Ouest de la France. L'Ouest Medical 19, 964.
11. DOBY, J. M. et al. (1985): L'hypodermose en France en 1984, Bull. Soc. Path. Ex. 78, 205-215.
12. FEUERSTEIN, W., ASPÖCK, H., WIEDERMANN, G. (1969): Hautmyiasis durch Cordylobia anthropophaga, Wr. Klin. Wschr. 36, 634-635.
13. GUILLOZET, N. (1980): Diagnosing myiasis, Journal of the Am. Med. Assoc. 244, 698-699.
14. LACHAUX, A. et al. (1984): Quel est votre diagnostic? Pediatrie 39, 219-221.

©Österr. Ges. f. Tropenmedizin u. Parasitologie, download unter www.biologiezentrum.at

15. LANGTHALER, M., SCHINDELE, I. (1982): Myiasis interna, Hautarzt 33, 346.

16. LECLERCQ, M. et al. (1980): L'hypodermose humaine, apropos d'un cas récent en Belgique, Bull et Ann. de la Soc. Roy Bel. d'Entomol. 116, 10/12, 208-209.

17. MILED, M. et al. (1981): De l'infestation par les larves des mouches, Tunisie medicale Bd 59, 242.

18. MUMCUOGLU, Y., RUFLI, Th.: Dermatologische Entomologie Bd 9, Perimed, Erlangen, 1982.

19. NUNZI, E. et al. (1986): Removal of Dermatobia hominis larvae, Archives of Dermatology 122, 140.

20. PAILHERET, P. (1952): Myiasis cutanée furunculeuse et a tumeurs ambulatoires á H. Daina, Bull. Soc. Fr. Derm. 59, 438.

21. RYAN, M. E. (1984): Coutaneous myiasis in Pennsylvania, Pediatric infectious disease 3, 135-137.

22. SUPPERER, R., KUTZER, E. (1965): Die Dassellarvenbekämpfung, Wr. tierärztl. Mschr. 12, 1054-1062.

23. SUPPERER, R., HINAIDY, H. (1975): Myiasis bei Mensch und Tier in Österreich, Wr. tierärztl. Mschr. 62. Jg., Heft 6-8.

24. VIT, H. (1980): Dasselfliegenlarve in der vorderen Augenkammer, Klin. Mbl. Augenheilkunde 177. 88-90.

25. ZUMPT, F.: Myiasis in Man and Animals in the Old World, Butterworths, London, 1965.

KORRESPONDENZADRESSE:

Dr. Armin H. Fidler
Krankenhaus der Landeshaupstadt Bregenz
Abteilung für Pädiatrie

Carl Pedenzstraße 1
A-6900 Bregenz/Austria

ZOBODAT - www.zobodat.at

Zoologisch-Botanische Datenbank/Zoological-Botanical Database

Digitale Literatur/Digital Literature

Zeitschrift/Journal: Mitteilungen der Österreichischen Gesellschaft für Tropenmedizin und Parasitologie

Jahr/Year: 1987

Band/Volume: 9

Autor(en)/Author(s): Fidler Armin H.

Artikel/Article: Migrierende dermale Myiasis durch Hypoderma diana. 111-119