©Österr. Ges. f. Tropenmedizin u. Parasitologie, download unter www.biologiezentrum.at

Mitt. Österr. Ges. Tropenmed. Parasitol. 9 (1987) 179 - 185

Pathologisches Institut der medizinischen Fakultät König Saud Universität (Vorstand: Prof. W. Dutz)
und Leishmania Dienst des Gesundheitsamtes von Asir, Abha, Saudi Arabien (Leiter: A. Nowaissar, MPH)

Lokalbehandlung der Hautleishmaniose mit 2% Ketokanzolsalbe und DMSO

W. Dutz, M. Z. Bashardost, C.-O. Kindmark, N. K. Agerwal, G. Bentley

Einleitung

Hautleishmaniose ist eine im Mittleren Osten, den Mittelmeerländern und den benachbarten Regionen endemische Infektion mit verschiedenen Leishmaniastämmen. Fast alle Einwohner dieser Gebiete werden früher oder später infiziert, vor allem während der Kindheit (10). Die Hautläsion heilt nach 12 bis 18 Monaten ab, ist aber von beträchtlicher Morbidität und führt zu entstellenden, nicht selten verstümmelnden Narben. Wegen der Selbstheilung müssen bei der Auswertung der Therapie besonders kritische Maßstäbe angelegt werden: Die Läsion muß innerhalb eines Monats frei von Parasiten sein und klinisch abheilen.

Die bis vor kurzem üblichen Behandlungsmethoden, lokale Kryotherapie oder Injektionskuren mit Pentostam sind nicht zufriedenstellend. Im Idealfall sollte die Läsion mit einem Lokalmittel behandelt werden, das bis zur Basis der Läsion penetriert, alle Erregerstämme abtötet und Superinfektionen unterdrückt. Die Läsion sollte ohne Narbe abheilen und der Patient permanent immun bleiben. Wir mischten eine kommerziell erhältliche Salbe mit einer gegen Leishmania wirksamen Substanz, 2% Ketakonazol (2% K), mit 1,5% (2% K + 1,5%) und 20% DMSO (2% K + 20%), um eine bessere Penetration zu gewährleisten.

Methoden

2% Ketakonazolsalbe (Janssen Pharmacia, Beerse, Belgien) wurde dreigeteilt: Ein Teil wurde belassen, zum zweiten wurden 1,5% und zum dritten 20% DMSO (Reagent grade Dimethyl-Sulfoxyde, Merck, Darmstadt) beigemischt. Die von den Patienten absorbierte DMSO-Dosis liegt unter dem bekannten Toxizitätsniveau (11, 14). Keiner der Patienten verspürte den typischen Knoblauchgeschmack des DMSO.

Zehn Kubikzentimeter Salbe wurde jeweils in Plastikschachteln gefüllt und die Zusammensetzung der Salbe durch einen Farbcode markiert. Jeder im Leishmania-Zentrum in Abha innerhalb eines Monats neu registrierte Patient erhielt in der Reihenfolge der Anmeldung eine der drei Salben. Dem Patienten wurde gezeigt, wie die Salbe aufzutragen war. Die Patienten wurden angewiesen, die Salbe nach Reinigung der Haut fünfmal täglich zur Gebetszeit aufzutragen und einmal wöchentlich zur Kontrolle zu kommen und den Salbentiegel zur Verbrauchskontrolle mitzubringen. Die Zusammensetzung der Salbe wurde den Klinikern erst am Ende des Versuchs bekanntgegeben.

©Österr. Ges. f. Tropenmedizin u. Parasitologie, download unter www.biologiezentrum.at

Von jedem Patienten wurde eine Sozial- und Krankheitsanamnese aufgenommen. Bei jedem Besuch wurde die Läsion mit Datum und Maßstab markiert und fotografiert. Es wurden außerdem zwei Biopsien mit einer Wurzelkanalfeile vom Rand und den tiefen Lagen der Läsion gewonnen, auf einen Objektträger ausgestrichen, mit Leishmanfärbung dargestellt und mikroskopisch untersucht (4, 8). Der Parasitenbefall wurde als Zahl/1000× Vergrößerungsfeld ausgedrückt. Außerdem wurde eine Differenzialzählung der Exsudatzellen durchgeführt, Läsionen mit mehr als 1 Parasiten/Feld wurden als akut klassifiziert, die mit weniger als tuberkuloid.

Zum Vergleich wurden 81 Patienten herangezogen, die entweder mehr als 30 Injektionen Pentostam (wenigstens 3 zehntägige Behandlungsperioden mit 10 mg Pentostam/kg unterbrochen durch zehntägige Pausen), Kryotherapie (lokale Vereisung) oder beides erhalten hatten.

Ergebnisse

Insgesamt wurden 45 Patienten behandelt, 25 hielten sich an die Anweisungen. Die Ergebnisse sind in Tabelle 1 zusammengefaßt. Die Behandlung war bei 21 Patienten (84%) erfolgreich. Vier Patienten konnten keinen Behandlungserfolg aufweisen, wobei zwei 2% K und zwei 2% K+20% erhielten. Drei dieser Patienten stammten aus dem selben Dorf, was auf eine Infektion mit einem Ketakonazol-resistenten Stamm hinweist. Vier Patienten, die trotz Pentastam-Behandlung Leishmania-positiv verblieben, sprachen auf 2% K+20% an.

Die einzige beobachtete Nebenwirkung bestand in einem schweren Ödem bei einer Fingerläsion mit einer tiefen Rhagade über dem Metaphalangealgelenk, wobei eine Reaktion auf eine Zweitinfektion nicht ausgeschlossen werden kann.

Patienten, die nur 2% K erhielten, sprachen langsamer auf die Therapie an, als diejenigen, die mit angereicherter Salbe behandelt wurden. Ein Patient, der die 2% K+20% Salbe erhielt, kam vier Tage nach Therapiebeginn zur Kontrolle. Die Parasitenzahl war drastisch vermindert, die Organismen waren degeneriert, mit Kernpyknose, Zytoplasmaaufblähung und Verklumpung des Kinetoplasten. Die Wirkung der Therapie zeigte sich bei der 2% K+20%-Behandlung innerhalb einer Woche, die meisten Läsionen waren parasitologisch steril und klinisch gebessert (Abb. 1 und 2). Kleinere ulzerierte Läsionen heilten innerhalb eines Monats ohne wesentliche Narben ab. Folgeuntersuchungen drei Monate nach Therapiebeginn ließen bei 3 Fällen mit verkrusteten und ulzerierten Läsionen mit mehr als 5 cm Durchmesser nur mehr Hyperpigmentation und Atrophie der Haut erkennen.

Die Ergebnisse der Pentastam- und Kryotherapie sind in Tabelle 2 zusammengefaßt. In der Asir-Provinz Saudi Arabiens ist durchschnittlich ein Drittel aller Fälle gegen Pentastam resistent, wobei bei der Länge der Behandlung teilweise auch Selbstheilung angenommen werden muß. Kryotherapie war mit starken Vernarbungen verbunden, bei einem Viertel der Fälle wurden bei Nachuntersuchungen Organismen gefunden.

Diskussion

Die Notwendigkeit einer Therapie wurde in Frage gestellt, da die Hautleishmaniose nie tödlich endet, die Läsion fast immer von selbst abheilt und mit Immunität gegen Reinfektion endet (10). Die resultierende Narbe wird im Prävalenzgebiet als gottgegeben akzeptiert. Die lange Morbidität, die Gefahr der bakteriellen Zweitinfektion und

©Österr. Ges. f. Tropenmedizin u. Parasitologie, download unter www.biologiezentrum.at

TABELLE 1
Therapie der Hautleishmaniose mit Ketakonazolsalbe und DMSO

Sitz	AKUTE LÄSIONEN Org./ 1000×	2. Bes. + Tage	Org./ 1000×	3. Bes. ++ Tage	Org./ 1000×
KEIN DMSO:					
Nase	10	9	0	24	0
Arm	10	8	10		
Ohr	3	25	3	32	2/20
Gesicht	3	9	0	24	0
Gesicht	2	11	1/2		
1.5% DMSO:					
Hand	10	9	1?/20		
20% DMSO:					
Gesicht	100	11	1?/5		
Kinn	50	12	0	22	0
Gesicht	20	8	2	15	10
Nase	20	14	2		
Nase	10	8	10	15	10
Arm	6	7	0	14	0
Gesicht 1	5	4	0		
Gesicht 2	5	4	1/100		
Kinn	5	4	0?		
Nase	2	10	0		
TUBERKULOIDE LÄSIONEN					
KEIN DMSO:					
Arm	3/5	8	1/2		
Lid	1/25	8	1/100	12	0
1.5% DMSO:					
Gesicht	2/30	9	0		
Kinn	1/30	8	0		
Gesicht	1/100	6	0	14	0
20% DMSO:					
Nase	1/10	8	0	22	0
Gesicht	1/50	11	1?/100		
Gesicht	1/50	11	0	19	0
Arm	1/50	11	0	19	0
Finger	1/100	11	0	19	0
Gesicht	0	9	0		

©Österr. Ges. f. Tropenmedizin u. Parasitologie, download unter www.biologiezentrum.at

Abb. 1:
Akute Hautleishmaniose vor Behandlung, mikroskopisch 50 Organismen/1000×Feld

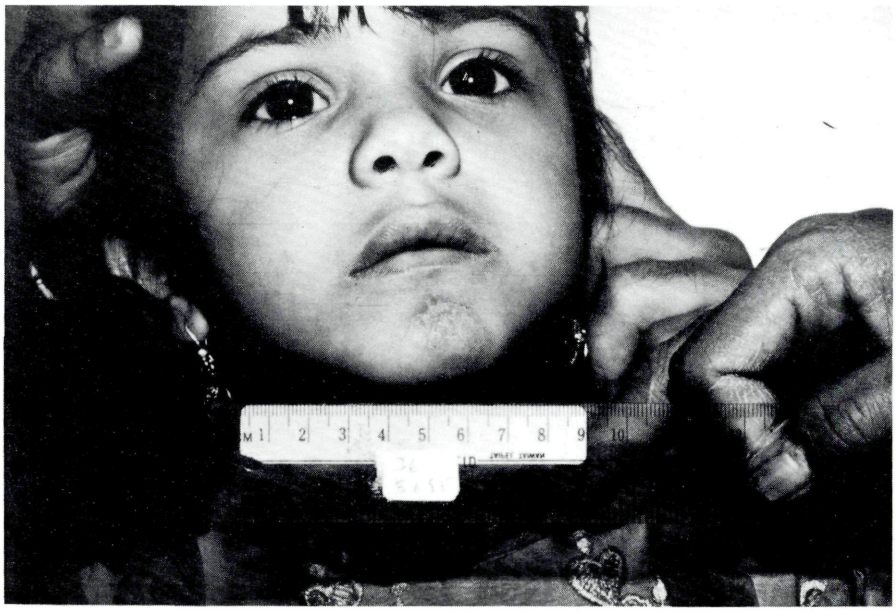

Abb. 2:
12 Tage nach Behandlungsbeginn, mikroskopisch keine Organismen

©Österr. Ges. f. Tropenmedizin u. Parasitologie, download unter www.biologiezentrum.at

TABELLE 2
Erfolgsrate der Therapie der Hautleishmaniose mit Pentostam und Kryotherapie

	Pentostam	Kryotherapie	Pentostam + Kryotherapie
Patienten	39	30	12
Behandlungen	30+	1+	30P+1C
Keine Parasiten	25 (64.1%)	22 (73.3%)	6 (66.6%)
Parasiten Persistenz	14 (35.9%)	8 (26.6%)	4 (33.3%)

manchmal verstümmelnde Narbenbildung lassen eine Behandlung jedoch empfehlenswert erscheinen. Diese wird auch von Patienten, die bereit sind, sich langwierigen systemischen Behandlungen zu unterziehen, gesucht.

Immundefizienz durch Mangelernährung trägt zur Morbidität bei. Experimentelle Untersuchungen zeigen, daß Zinkmangel (7), der im Mittleren Osten gehäuft vorkommt, die Phagozytose von Leishmania-Parasiten hemmt.

Es wurden viele wirksame Mittel gegen Leishmaniose beschrieben, darunter Amphotericin B, 5-wertige Antimonpräparate, Rifampicin, Trimethoprim-sulfamethoxazol, Metronidazol (7, 8, 10) und Dapson (3). Systemische Ketakonazol-Therapie war sowohl bei Haut- als auch bei der mukokutanen Leishmaniose Zentral- und Südamerikas erfolgreich (12,13). Lokaltherapie mit Korrosionsmitteln oder Frieren der Läsion führt hingegen immer zu Narbenbildung.

EL ON et al. (5) zeigten in experimentellen Studien, daß die Beigabe von DMSO die Wirkung von topisch aufgetragenen Medikamenten verstärkt. Wir fügten es der Ketakonazolsalbe bei, um die Hauptpenetration des Medikamentes zu beschleunigen und zu verbessern. DMSO wird in hoher Dosis wegen angeblicher Immunwirkung bei Bindegewebskrankheiten, Rheumatoider Arthritis und Amyloidose (2, 9) verwendet. Der genaue Wirkungsmechanismus ist jedoch unklar. Unsere Versuche, die Hautleishmaniose mit einer 20% DMSO-Salbe zu behandeln, zeigten keine Nebenwirkung.

EL ON et al. (6) beschrieben vor kurzem eine Behandlung der Hautleishmaniose mit einer Salbe, die aus 15% Paramomycin und 12% Methylbenzethonium-chlorid auf weißer Paraffinbasis besteht und bei 87% der Patienten innerhalb eines Monats zur Heilung führte. Die Behandlung war von entzündlichen Nebenerscheinungen begleitet.

Unsere Behandlungsmethode mit 2% K+20% war in 84% der Fälle erfolgreich, ohne zu entzündlichem Aufflammen der Läsion zu führen (Tab. 1). Obwohl ähnliche Heilungsresultate mit einer 80%-Erfolgsrate innerhalb von 3 Wochen mit oraler Dapsontherapie (2mg/kg für 21 Tage) erzielt wurden (3), ziehen wir die lokale Behandlung vor. Es werden vor allem Nebenreaktionen der eingesetzten Medikamente, die durch die im Prävalenzgebiet häufigen Glukose-6-Phosphatdehydrogenase-Defizienz verstärkt auftreten können, vermieden. Den Patienten erscheint die lokale Behandlung einer lokalen Läsion logisch, folgerichtig und daher akzeptabel. Nachdem der Erfolg der Therapie bekannt wurde, verbesserte sich die Nachfolgerate auf über 80%.

©Österr. Ges. f. Tropenmedizin u. Parasitologie, download unter www.biologiezentrum.at

Obwohl noch keine 100% erfolgreiche Therapie gegen die Hautleishmaniose gefunden wurde, besteht die Hoffnung, daß dieses Ziel in naher Zukunft durch weitere Forschung und den Einsatz von Drogenkombinationen erreicht werden kann.

Zusammenfassung

Lokalbehandlung der Hautleishmaniose mit 2% Ketakonazolsalbe mit/ohne Zusatz von Dimethyl-Sulfoxyde (DMSO) führte zu einer Heilung von 21/25 Fällen (84%) innerhalb eines Monats. DMSO wurde beigegeben, um die Hautpenetration zu erleichtern. Zusatz von 20% DMSO beschleunigte den Heilungsprozeß. Eine Kontrolle des Parasitenbefalls durch tiefe Biopsie mittels Wurzelkanalraspel ist die Voraussetzung für die Auswertung des therapeutischen Erfolgs.

Schlüsselwörter

Hautleishmaniose, Alleppobeule, Lokalbehandlung, Katakonazolsalbe, DMSO, Leishmania tropica.

Summary

Tropical therapy of cutaneous leishmaniasis with 2% Ketakonazole ointment and DMSO.

A terapeutic trial with 2% Ketakonazole ointment without/with addition of DMSO was performed in cutaneous leishmaniasis. The DMSO served to facilitate the penetration of the ointment through the epidermis. Healing or clinical improvement was noted in 21 of 25 cases. Healing occured more rapidly in patients treated with DMSO enriched ointment. Destruction of parasites was frequently complete within one week. The dental broach biopsy with penetration to the base of the lesion is required to evaluate the parasitocidal effect.

Key words

Cutaneous leishmaniasis, tropical therapy, Ketaconazole, DMSO, Leishmania tropica.

Literatur

1. BERMANN, J. D. (1981): Activity of Imidazoles against Leishmania tropica in human macrophage cultures. Am. J. Trop. Med. Hyg. 30, 566-569.
2. BOTTOMLY, D. R., SHIMAZAKY, Y., BACHMANN, D. M. (1964): Controlled study of dimethyl-sulfoxyde effects in patients with connective tissue diseases. Arthr. Rheumat. 7, 294.
3. DOGRA, J., LAL, B. B., MISRA, S. N. (1986): Dapsone in the Treatment of Cutaneous Leishmaniasis. Unternat. J. Dermatol. 25, 398-400.
4. DUTZ, W., KOHOUT-DUTZ, E. (1982): Two simple methods using the hemocytometer and the dental broach. Int. J. Dermatol. 21, 410-411.
5. EL ON, J., PEARLMAN, E., SCHNUR, L. F., GREENBLATT, C. L. (1983): Chemotherapeutic activity of Rifampicin on Leishmanial Amastigotes and Promastigotes in vitro Isr. J. Med. Sc. 19, 240-245.
6. EL ON, J., LIVSHIN, R., EVEN PAZ., CAPS, D., WEINRAUCH, L. (1986): Tropical Treatment of Cutaneous Leishmaniasis. J. Invest. Dermat. 87, 284-288.

©Österr. Ges. f. Tropenmedizin u. Parasitologie, download unter www.biologiezentrum.at

7. FRAKER, P. J., CARUSO, R., KIERSZENBAUM, F. (1982): Alteration of the Immune and Nutritional Status of mice by synergy between Zinc defiency and Infection with Trypanosoma cruzi. The J. of Nutrition, 112, 1224-1229.

8. GRIFFITHS, W. A. D., DUTZ, W. (1975): Repeated tissue sampling with a dental broach. A trial in cutaneous Leishmaniasis. Brit. J. Dermatol. 93, 41-45.

9. RAVID, M., SHAPIRA, J., LANG, R., KEDAR, I. (1982): Prolonged dimethyl-sulfoxyde treatment in 13 patients with systemic amyloidosis. Ann Rheum. Dis. 41, 587-592.

10. REPORT of WHO Expert Commitee. Leishmaniases. WHO Technical Report Series Nb. 701, WHO Geneva, 1984, pp. 23-47; 99-104.

11. SWANSON, N. B., FERGUSON, R. K., RASKIN, N. H., WOLF, B. A. (1983): Peripheral neuropathy after concurrent administration of dimethyl-sulfoxyde and Sulindoc. Arthr. Rheum. 26, 791-793.

12. URCUYO, F. G., ZAIAS, N. (1982): Oral Ketakonazole in the treatment of Leishmaniasis. Intern J. Dermatol. 21, 414-416.

13. EINRAUCH, L., LIVSHIN, R., EL-ON, J. (1983): Cutaneous Leishmaniasis: Treatment with Ketakonazole. Cutis 32, 288-290.

14. YELLOWLEE, P., GREENFIELD, C., McINTYRE, M. (1980): Dimethyl-sulfoxyde induced toxicity. Lancet 2, 1004-1006.

KORRESPONDENZADRESSE:

Prof. Dr. Werner Dutz
Pathologisch-bakteriologisches Institut

Krankenhaus Lainz
A-1130 Wien

ZOBODAT - www.zobodat.at

Zoologisch-Botanische Datenbank/Zoological-Botanical Database

Digitale Literatur/Digital Literature

Zeitschrift/Journal: Mitteilungen der Österreichischen Gesellschaft für Tropenmedizin und Parasitologie

Jahr/Year: 1987

Band/Volume: 9

Autor(en)/Author(s): Dutz Werner, Bashardost M. Z., Kindmark C.-O., Agerwal N. K., Bentley G.

Artikel/Article: Lokalbehandlung der Hautleishmaniose mit 2% Ketokanzolsalbe und DMSÖ. 179-185