©Österr. Ges. f. Tropenmedizin u. Parasitologie, download unter www.biologiezentrum.at

Mitt. Österr. Ges. Tropenmed. Parasitol. 9 (1987) 187 - 194

Tropenmedizinisches Institut der Universität Tübingen (Komm. Direktor: Prof. Dr. W. Höfler) (1)
Institut Ernst Rodenwaldt Lomé, Togo (Direktor: Dr. D. Awissi) (2)

Eine Phase-III-Therapiestudie mit Ivermectin an Onchozerkosepatienten in Zentral-Togo: Klinische und parasitologische Beobachtungen

Gertrud Helling[1,2], A. Adjamgba[2], J. Mössinger[1], Sabine Kläger[1], H. Schulz-Key[1]

Einleitung

In der Therapie der Onchozerkose kommen nur zwei Medikamente zur Anwendung, die jedoch für eine Massenbehandlung im Feld völlig ungeeignet sind (6). Das Hetrazan (Diäthylcarbamacin, DEC) ist lediglich mikrofilarizid, muß über einen längeren Zeitraum eingenommen werden und beseitigt die Mikrofilarien aus der Haut nur für eine relativ kurze Zeit. Es besitzt zwar nur eine geringe intrinsische Toxität, jedoch kann die spontane Abtötung einer großen Anzahl von Mikrofilarien in der Haut bedrohliche Nebenwirkungen hervorrufen (4, 7) und sogar zu einer Verschlechterung der ophthalmologischen Befunde führen (3). Das zweite Präparat, Suramin (Bayer 205), tötet zwar auch die adulten Filarien in den Knoten ab, muß jedoch wiederholt intravenös verabreicht werden, und nicht selten werden schwere Nebenwirkungen mit letalem Ausgang beobachtet (8).

Die Suche nach einem Medikament, das für eine Massentherapie geeignet ist, blieb viele Jahre erfolglos, bis mit dem Ivermectin (MK 933) ein Medikament gefunden wurde, das alle wesentlichen Voraussetzungen für eine Massenbehandlung zu erfüllen scheint. Bei Voruntersuchungen wurde eine gute mikrofilarizide Wirkung mit geringen Nebenreaktionen bei einer nur einmaligen oralen Gabe (10) fetsgestellt.

Ivermectin, ein Fermentationsprodukt von *Streptomyces avermitilis,* ist ein in der Veterinärmedizin schon länger gegen Ekto- und Endoparasiten angewandtes Medikament, dessen Wirksamkeit gegen die Mikrofilarien von *Onchocerca volvulus* erstmals 1982 nachgewiesen werden konnte (2). Mit einer Dosis von 100 - 200 µg Ivermectin/kg Körpergewicht konnten Patienten erfolgreich behandelt werden (10). Eine Verschlechterung der Augenbefunde, wie sie nach Hetrazantherapie auftreten kann, wurde dabei nicht beobachtet (9). Der Wirkungsmechanismus des Ivermerctins auf die Mikrofilarien der Haut ist noch nicht bekannt, jedoch konnte bei anderen empfänglichen Invertebraten eine Lähmung nachgewiesen werden, die auf einer Behinderung der GABA-vermittelten Neurotransmission beruht (5).

Die vorliegende Studie ist eine von mehreren klinischen Phase-III-Studien mit Ivermectin, die 1985 und 1986 an über 1000 Onchozerkosepatienten in fünf Ländern Westafrikas (Elfenbeinküste, Ghana, Liberia, Mali, Togo) zur Prüfung der Sicherheit und der Wirksamkeit des Medikamentes durchgeführt wurden.

©Österr. Ges. f. Tropenmedizin u. Parasitologie, download unter www.biologiezentrum.at

Patienten und Methoden

Ort der Studie

Diese Phase-III-Studie wurde im Krankenhaus von Sokodé in Zentral-Togo durchgeführt. Die Patienten stammten aus 9 ausgewählten Dörfern der Umgebung Sokodes mit einer Prävalenz der Onchozerkose von 40 - 82%.

Patientenkollektiv

Zur Auswahl der für die Studie geeigneten Patienten wurden über 2000 Einwohner der neun Dörfer körperlich untersucht und die Mikrofilariendichte in der Haut bestimmt. Ausgeschlossen wurden Schwangere, stillende Mütter und Patienten, die im vorausgegangenen Jahr mit filariziden Medikamenten behandelt worden waren. 181 Männer und 21 Frauen im Alter zwischen 9 und 60 Jahren mit mindestens 20 Mikrofilarien/mg Haut und einem guten Allgemeinzustand wurden in die Studie aufgenommen. Die Zustimmung zur Teilnahme an der Therapiestudie wurde mündlich von den Dorfältesten eingeholt.

Behandlung

Es wurden vier Behandlungsgruppen gebildet, die 0 (Plazebo), 100, 150 oder 200 µg Ivermectin/kg Körpergewicht erhalten sollten. Die Patienten wurden 6 Tage stationär im Krankenhaus aufgenommen. Am Tag 0 wurden sie gründlich körperlich und ophtalmologisch untersucht, dabei wurden Blut- und Urinuntersuchungen und ein EKG durchgeführt. Mit den augenärztlichen Untersuchungen war das Institute of Preventive Ophtalmology London betraut. Jedem Patienten wurde mit einer Korneaskleral-Stanze vom Walser-Typ jeweils zwei Hautbiopsien an Schulter, Hüfte und Wade entnommen. Diese Hautbiopsien wurden mit einer Torsionswaage gewogen, in physiologischer Kochsalzlösung einzeln für 24 Stunden inkubiert und danach die ausgewanderten Mikrofilarien ausgezählt.

Nach der Tablettengabe (Tag 1), bei der weder dem behandelnden Arzt, noch dem Patienten die verabreichte Dosis bekannt war, wurden die Patienten in 8-stündigem Rhythmus beobachtet, wobei Blutdruck, Puls und Temperatur gemessen wurden. Am Tag 3 wurden die gleichen Untersuchungen wie am Tag 0 durchgeführt.

Nachuntersuchungen

Zur Nachuntersuchung erschienen die Patienten 3, 6, und 12 Monate nach Therapie für einen Tag im Krankenhaus. Sie wurden wiederum gründlich körperlich und ophthalmologisch untersucht, die Mikrofilariendichten in der Haut ermittelt und Blut-, Stuhl- und Urinuntersuchungen durchgeführt.

Bei insgesamt 87 Patienten wurden außerdem zwei Tage bis 12 Monate nach Therapie Nodulektomien vorgenommen. Die entfernten Onchozerkome wurden mit der Kollagenasetechnik aufgearbeitet, um die Wirkung von Ivermectin auf die adulten Filarien und die intrauterinen Embryonen und Mikrofilarien zu untersuchen (14).

©Österr. Ges. f. Tropenmedizin u. Parasitologie, download unter www.biologiezentrum.at

Ergebnisse

Klinische Beobachtungen

Befunde vor der Behandlung:

Durchschnittliches Alter, Gewicht und klinische Befunde waren in den vier Behandlungsgruppen ähnlich (Tab. 1). Die Mehrzahl der Patienten zeigte Pigmentverschiebungen im Sinne von Hyper- und Hypopigmentation der Haut an Knie und Schienbeinen. Ein Drittel der Patienten zeigte lokalen Pruritus mit begleitender unspezifischer Dermatitis. Oberflächliche, schmerzlose Lymphknotenschwellungen waren ein ebenso häufiger Befund. Bei 75% der Patienten wurde ein Befall mit intestinalen Parasiten festgestellt.

TABELLE 1
Alters,- Geschlecht- und Gewichtsverteilung von 202 mit Ivermectin, bzw. Plazebo behandelten Patienten und deren durchschnittliche Mikrofilariendichte vor der Behandlung
(Togo 1985/86)

	Behandlungsgruppe			
	Plazebo	Ivermectin mcg/kg		
		10	150	200
Anzahl der Patienten	51	49	49	53
Männer	47	44	40	50
Frauen	4	5	9	3
Durchschnittsalter (Jahre)	33,2	33	29,7	33,6
Durchschnittsgewicht (kg)	54,3	53,2	52,1	51,8
Mikrofilariendichte mf/mg (geom. Mittel)	34,4	47,3	41,6	48,3

Befunde nach der Behandlung:

Nebenwirkungen waren insgesamt gering und selten, bedrohliche Zwischenfälle kamen nicht vor. Alle von uns beobachtete Symptome traten nur bei wenigen Patienten auf (Tab. 2). Das häufigste Symptom war leichter Pruritus unabhängig von der verabreichten Dosis. Ebenso beobachteten wir in allen Gruppen häufig eine hypotone Kreislauflage im Stehen und im Liegen (systolischer Blutdruck von weniger als 90 mm Hg in aufrechter Position). Sieben Patienten klagten über Unwohlsein, in keinem Fall mußte jedoch medikamentös behandelt werden. Eine Schwellung der subkutanen Gewebe von Hand, Arm, Gesicht oder über dem Steißbein beobachteten wir in 15 Fällen. Dies trat in der Gruppe der mit 200 µg Ivermectin/kg Körpergewicht behandelten Patienten signifikant häufiger auf als in den anderen Gruppen (Chi-square-test nach Mantel-Haenszel, 11). In dieser Gruppe zeigte sich nach Therapie ein ausgeprägter Juckreiz ebenfalls signifikant häufiger.
Bei 40 Patienten kam es zu einem Temperaturanstieg auf über 38° C. Vier dieser Patienten wurden mit Chloroquinphosphat behandelt, da Malariaerreger im Blut festgestellt wurden. Die übrigen Befunde waren durch die Ivermectingabe nicht signifikant verändert.

©Österr. Ges. f. Tropenmedizin u. Parasitologie, download unter www.biologiezentrum.at

TABELLE 2
Beobachtete Nebenwirkungen bei Onchozerkosepatienten nach Ivermectin-Therapie bzw. Plazebogabe
(Togo 1985/86)

Symptom	Behandlungsgruppe			
	Plazebo	Ivermectin mcg/kg		
		100	150	200
	n = 51	n = 49	n = 49	n = 53
Schwellung subkutaner Gewebe, Leiste	1	7	7	7
Schwellung subkutaner Gewebe an Arm, Hand, Gesicht, Steißbein	0	1	6	8
Asthenie	2	6	5	6
Schwindel	1	1	2	3
Tachykardie im Liegen	1	1	1	5
Tachykardie im Stehen	2	5	5	13
Kopfschmerz	2	9	3	8
Muskelschmerz	1	1	1	7
Fieber (höher 38° C)	3	11	11	15
Hypotonus im Liegen	27	30	23	34
Hypotonus im Stehen	22	29	21	30
Juckreiz	36	34	34	45
Druckschmerzhafte Lymphknoten	3	4	2	8
Lymphknotenschwellungen	—	1	1	1
kurzfristige Urtikaria	16	25	19	39

n = Anzahl der Patienten

Zwei Patienten mußten bei der ersten Nachuntersuchung von der weiteren Teilnahme ausgeschlossen werden, da sie in der Zwischenzeit mit Hetrazan behandelt worden waren. Zu den drei Nachuntersuchungen erschienen 183, 162 bzw. 158 Patienten. Drei Patienten waren nach 10 Monaten verstorben, zwei von ihnen hatten 100, einer 150 µg Ivermectin/kg Körpergewicht erhalten. Bei der Untersuchung 6 Monate nach Therapie waren bei ihnen keine auffälligen Befunde erhoben worden. Sie verstarben in ihren Dörfern, ohne daß die genaue Todesursache festgestellt oder ein Zusammenhang mit der Behandlung hergestellt werden konnte.

Parasitologische Beobachtungen

Wirkung auf die Mikrofilarien der Haut:

Die Mikrofilariendichten in der Haut von mit Ivermectin behandelten Patienten waren am Tag 3 schon drastisch zurückgegangen und erreichten nach 3 Monaten ihren niedrigsten Wert (Abb. 1). Nach 6 Monaten war ein leichter Wiederanstieg zu beobachten, der nach 12 Monaten jedoch immer noch unter 10% der Ausgangswerte lag.

Wirkung auf die adulten Filarien:

Die Untersuchung der adulten Filarien aus den exstirpierten Knoten zeigte zu keinem Zeitpunkt eine makrofilarizide Wirkung. Auch konnte keine Lähmung der adulten

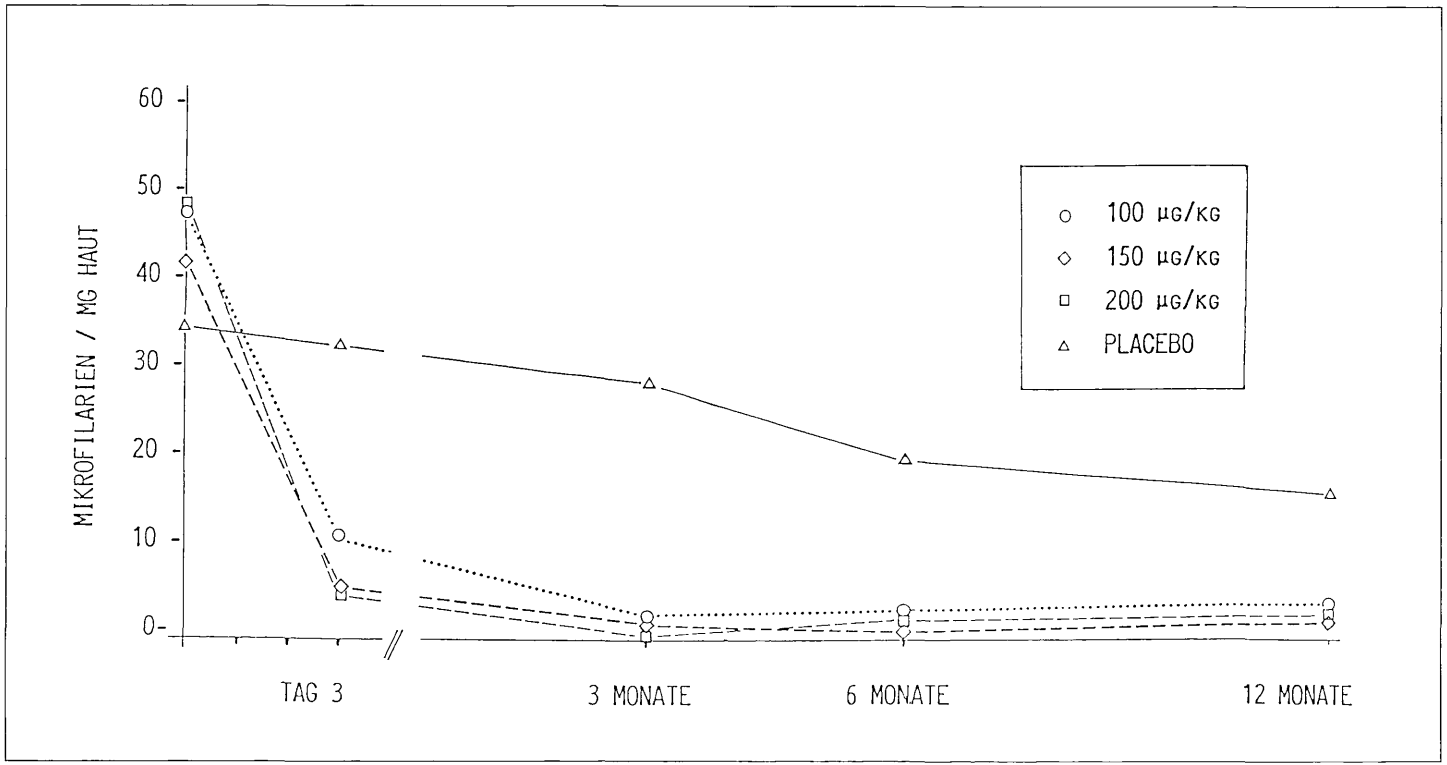

Abb. 1:
Veränderungen der Mikrofilariendichten in der Haut von Patienten, die mit drei unterschiedlichen Dosen Ivermectin oder mit Plazebo behandelt wurden. (Sokodé/Togo 1985/86)

©Österr. Ges. f. Tropenmedizin u. Parasitologie, download unter www.biologiezentrum.at

©Österr. Ges. f. Tropenmedizin u. Parasitologie, download unter www.biologiezentrum.at

Filarien oder der intrauterinen Mikrofilarien nachgewiesen werden, genauso wenig eine unmittelbare Beeinträchtigung der Embryogenese. Es wurde jedoch beobachtet, daß sich die intrauterinen Mikrofilarien zwar normal entwickeln, aber praktisch nicht freigesetzt werden. Sie verbleiben in den Uteri der Weibchen und degenerieren.

Diskussion

Eine einmalige orale Dosis von 100 - 200 µg Ivermectin/kg Körpergewicht wurde von den Onchozerkosepatienten gut vertragen. Die beobachteten Nebenwirkungen waren in keinem Fall lebensbedrohlich und sind nicht mit denen des Hetrazan oder Suramin vergleichbar. Die bei Hetrazanbehandlung auftretende heftige allergische Reaktion auf die schnell abgetöteten Mirkofilarien in der Haut, die Mazotti-Reaktion (12), blieb nach Ivermectinbehandlung auch bei Patienten mit überdurchschnittlich hoher Mikrofilariendichte aus. Nach Ivermectingabe verschwinden die Mikrofilarien vergleichsweise langsam aus der Haut, sie werden möglicherweise nicht sofort getötet, sondern nur gelähmt und dann vom Wirtsorganismus überwältigt (1).

Die Halbwertszeit des Ivermectins im Serum beträgt nur etwa 10 Stunden. Umso estaunlicher ist das lange Ausbleiben von neuen Mikrofilarien in der Haut, zumal ein makrofilarizider, embryotoxischer oder sterilisierender Effekt in den Wurmweibchen nicht beobachtet werden konnte. Warum die normal entwickelten Mikrofilarien die Uteri der Weibchen nach Ivermectinbehandlung nicht mehr verlassen und somit in den Uteri degenerieren, wissen wir nicht (13).

Die gute Verträglichkeit und die relativ lange Herabsetzung der Mikrofilariendichten in der Haut bei einer einmaligen oralen Dosis lassen Ivermectin ideal für eine Massenbehandlung der Onchozerkosepatienten im Feld erscheinen. Ivermectin könnte somit die Bekämpfung der Onchozerkose durch das Onchocerciasis Control Programme (OCP) in Westafrika unterstützen.

Zusammenfassung

In einer klinischen Phase-III-Therapiestudie in Togo wurden Sicherheit und Wirksamkeit von Ivermectin bei der Behandlung von Onchozerkosepatienten geprüft. 202 Patienten erhielten 0 (Plazebo), 100, 150 oder 200 µg Ivermectin/kg Körpergewicht in einer einmaligen oralen Dosis. 3 Tage, 3, 6 und 12 Monate nach Therapie wurden klinische und ophthalmologische Nachuntersuchungen durchgeführt. Das Medikament wurde von allen Patienten gut vertragen. Nebenwirkungen, die auf die Therapie zurückzuführen sind, traten nur in geringem Maße auf (z. B. Juckreiz und Schwellungen subkutaner Gewebe). Die Mikrofilariendichte in der Haut nahm bei den mit Ivermectin behandelten Patienten stark ab und erreichte 3 Monate nach Therapie ihren niedrigsten Wert. 6 Monate nach Therapie stiegen die Werte wieder leicht an, lagen aber auch nach einem Jahr noch unter 10% der Ausgangswerte. Es konnte weder eine makrofilarizide, noch eine embryotoxische oder sterilisierende Wirkung in den *O. volvulus*-Weibchen nachgewiesen werden. Ivermectin erfüllt die wesentlichen Voraussetzungen, die ein Medikament für eine Massentherapie von Onchozerkosepatienten aufweisen sollte, nämlich gute Verträglichkeit und lange Wirksamkeit bei einmaliger Gabe.

Schlüsselwörter

Filarizide Wirkung, Nebenreaktionen, Mikrofilariendichte, adulte Parasiten.

©Österr. Ges. f. Tropenmedizin u. Parasitologie, download unter www.biologiezentrum.at

Summary

Ivermectin versus placebo in onchocerciasis: Clinical and parasitological observations in a phase-III-study in Togo

In a double-blind study in Togo the safety and efficacy of Ivermectin in the treatment of onchocerciasis was investigated. 202 patients received 100, 150 or 200 µg Ivermectin/kg bodyweight or placebo in a single oral dose. They were reexaminded on the 3rd day and 3, 6 and 12 months after treatment. The side reactions were moderate or absent. In the Ivermectin groups the microfilarial densities decreased to a level near to zero within a few days. After six months a very light increase of the microfilarial densities in the skin of the patients was observed, but even at the final follow-up examination after one year, only less than 10% of the pretreatment microfilarial load was found. No macrofilaricidal effect of Ivermectin could be demonstrated. However, Ivermectin proved to be safe and effective and seems to be suitable for mass treatment of onchocerciasis.

Key words

Side reactions, filaricidal effect, microfilarial densities, adult worms.

Danksagung

Diese Studie wurde vom Gesundheitsministerium in Togo, von MERCK, SHARP und DOHME, der KOMMISSION DER EUROPÄISCHEN GEMEINSCHAFT und der GESELLSCHAFT FÜR TECHNISCHE ZUSAMMENARBEIT (GTZ) unterstützt. Dr. M. A. AZIZ (MSD) danken wir für die Hilfe bei der Planung und für die Beratung bei der Durchführung der Untersuchung. Dem Comité National de Suivi, den Mitarbeitern des INSTITUT ERNST RODENWALDT in Lomé, Dr. SALAMI vom CHR Sokodé und Frau S. SCHEER sind wir für ihren engagierten Einsatz zu Dank verpflichtet.

Literatur

1. AWADZI, K., DADZIE, K. Y., SCHULZ-KEY, H., HADDOCK, D. R. W., GILLES, M. M., AZIZ, M. A. (1985): The chemotherapy of onchcerciasis X. An assessment of four single dose treatment regimes of MK-933 (Ivermectin) in human onchocerciasis. Ann. Trop. Med. Parasitol. 79, 63-78.
2. AZIZ, M. A., DIALLO, S., DIOP, I. M., LARIVIERE, M., PORTA, M., GAXOTTE, P. (1982): Ivermectin in onchocerciasis. Lancet 2, 1456-7.
3. BIRD, A. C., EL SHEIK, H., ANDERSON, J., FUGLSANG, H. (1980): Changes in visual function and in the posterior segment of the eye during treatment of onchocerciasis with diethylcarbamacin citrate. Br. J. Opthalmol 64, 191-200.
4. BRYCESON, A. D. M., WARREL, D. A., POPE, H. M. (1977): Dangerous reactions to treatment of onchocerciasis with diethylcarbamazine. British Medical Journal 1, 742-744.
5. CAMPBELL, W. C., FISCHER, M. H., STAPLEY, E. O., ALBERG-SCHÖNBERG, G., JACOB, T. A. (1983): Ivermectin: a potent new antiparasitic agent. Science 221, 823-8.
6. DUKE, B. O. L. (1968): The effect of drugs on Onchocerca volvulus. Bull. Wld. Hlth. Org. 39, 137-146.
7. DUKE, B. O. L., ANDERSON, J. (1975): Onchocerciasis. Tropical Doktor 5, 141-142.
8. FUGLSANG, H., ANDERSON, J. (1974): Side effects of suramin. In Research and control of onchocerciasis in the western hemisphere. PAHO: Scientifique publication 298, 54-57.

©Österr. Ges. f. Tropenmedizin u. Parasitologie, download unter www.biologiezentrum.at

9. GREENE, B. M., TAYLOR, H. R., CUPP, E. W., MURPHY, R. P., WHITE, A. T., AZIZ, M. A., SCHULZ-KEY, H., D'ANNA, A. S., NEWLAND, H. S., GOLDSCHMIDT, L. P., AUER, C., HANSON, A. P., FREEMAN, S. V., REBER, E. W., WILLIAMS, P. N. (1985): Comparsion of Ivermectin and diethylcarbamacine in the treatment of onchocerciasis. New Engl. J. of Med. 313, 133-138.

10. LARIVIERE, M., VINGTAIN, P., AZIZ, M., BEAUVAIS, b., WEIMANN, D., DEROUIN, F., GINOUX, J., SCHULZ-KEY, H., GAXOTTE, P., BASSET, D., SARFATI, C. (1985): Double-blind study of Ivermectin and diethylcarbamazine in African onchocerciasis patients with ocular involvement. Lancet 27, 174-177.

11. MANTEL, N., (1963): CHI-square tests with one degree of freedom: extension of the Mantel-Haenszel procedure. J. Amer. Stat. Assoc. 59, 690-700.

12. MAZZOTTI, L. (1948): Posibilidad de ultilizar como medico diagnostico auxiliar en la oncocercosis las reacciones alergicas consecutivas a la administratio del "Hetrazan". Rev. Inst. Salud. Enferm. Trop. 19, 235-7.

13. SCHULZ-KEY, H., GREENE, B. M., AWADZI, K., LARIVIERE, M., KLÄGER, S., DADZIE, Y., AZIZ, M. A. (1986): Efficacy of Ivermectin on the reproductivity of female Onchocerca volvulus. Proc. Welcome Filariasis Seminar 1985. Trop. Med. Parasit. 37, 98.

14. SCHULZ-KEY, H., JEAN, B. J., ALBIEZ, E. J. (1980): Investigations on female Onchocerca volvolus for the evaluation of drug trials. Tropenmed. Parasitol. 31, 34-40.

KORRESPONDENZADRESSE:

G. Helling
Institut für Schiffs- und Tropenkrankheiten

Bernhard-Nocht-Straße 74
D-2000 Hamburg 4

ZOBODAT - www.zobodat.at

Zoologisch-Botanische Datenbank/Zoological-Botanical Database

Digitale Literatur/Digital Literature

Zeitschrift/Journal: Mitteilungen der Österreichischen Gesellschaft für Tropenmedizin und Parasitologie

Jahr/Year: 1987

Band/Volume: 9

Autor(en)/Author(s): Helling G., Adjamgba A., Mössinger Jürgen, Kläger Sabine, Schulz-Key Hartwig

Artikel/Article: Eine Phase-III-Therapiestudie mit Ivermectin an Onchozerkosepatienten in Zentral-Togo: Klinische und parasitologische Beobachtungen. 187-194