©Landesmuseum Joanneum Graz, Austria, download unter www.biologiezentrum.at

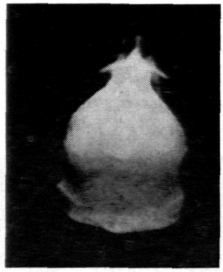

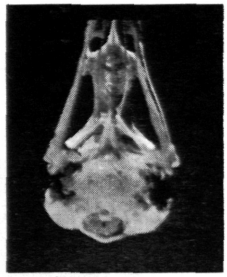

Abb. 6 u. 7: Lophortyx californica Lath., Schädel in Norma verticalis (6), in Facies externa baseos cranii (7); aus Sammlung F. Kincel. Aufn. A. Kühne, Graz.

Nachdem aber Parietalorgane stets oral vom Cerebellum liegen, kann es sich hier nicht um ein Foramen parietale handeln. Vergleicht man vorliegenden Schädel mit dem in meiner oben zitierten Arbeit angeführten Schädel von *Francolinus coqui,* so liegt dort das von mir als Foramen parietale identifizierte Foramen weiter oral direkt in der Sutura coronaria (Abb. 8) und mündet in das Cavum cranii oral der wulstartig in dasselbe vorspringenden Sutura coronaria, die hier die orale Grenze des Cerebellums bildet.

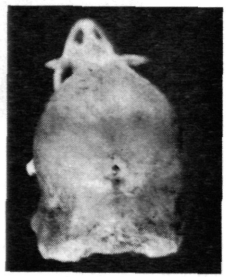

Abb. 8: Francolinus coqui Smith, Schädel in Norma verticalis; aus Sammlung F. Kincel. Aufn. A. Kühne, Graz.

Um allfälligen Analogieschlüssen auf das in meiner oben zitierten Arbeit beschriebene Foramen parietale bei *Adenota kob* zuvorzukommen, sei hier erwähnt, daß die orale Grenze des Cerebellums bei *Aves* infolge dessen starker Entwicklung etwa in der Gegend der Sutura coronaria liegt, bei *Mamaliern* dagegen durch die stärkere Entwicklung des Telencephalons viel weiter aboral, nämlich mit der Protuberantia occipitalis interna zusammenfällt, die in der erwähnten Arbeit auf Abb. 6 und 7 rechts im Bild noch zu sehen ist, also noch aboral der Sutura lambda. Obige Fälle sollen hervorheben, daß die Identifizierung des Foramen parietale bei rezenten *Vertebraten* nicht kritisch genug erfolgen kann.

Ein interessanter Praemolar von Sus scrofa L.

Von Fritz Kincel, Bruck an der Mur

(Mit 1 Abbildung)

Eingelangt am 19. August 1967

Im Jahre 1948 wurde in einer privaten Wirtschaft bei Graz-Puntigam ein kastriertes ♀ von Sus scrofa scrofa × Sus scrofa vittatus („veredeltes deutsches Landschwein") geschlachtet. Der Schädel hatte eine größte

©Landesmuseum Joanneum Graz, Austria, download unter www.biologiezentrum.at

Länge von 310 mm, condylobasal 290 mm, der M3 war in jedem Kiefer halb durchbrochen. Auffallend bei diesem Schwein war der 3. untere Praemolar (siehe Abb. 9). Während normalerweise dieser P3 nur aus den

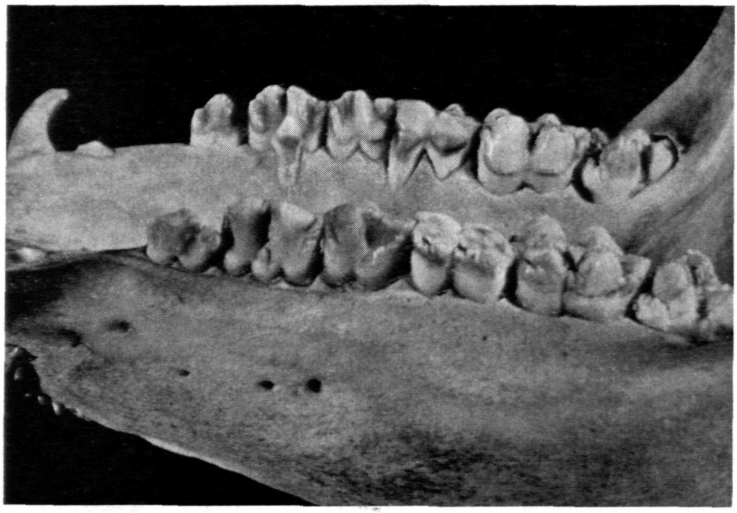

Abb. 9: Unterkiefer von Sus scrofa L.; aus Sammlung F. Kincel. Aufn. A. Kühne, Graz.

3 Höckern des Trigonids, nämlich ein deutliches Protoconid* und je ein kleines Paraconid und Metaconid mit mehreren unbedeutenden Secundaerhöckern aufweist und zweiwurzelig ist, ist bei diesem P3 jederseits das Protoconid tief gespalten, auf der Lingualseite ein kleiner, aber gut entwickelter Höcker mit eigener Wurzel genau lingual der Spalte, auf der Buccalseite genau gegenüber ein kleiner undeutlicher Höcker mit ebenfalls kleiner eigener Wurzel aufgetreten. Geht man an die Identifizierung der Höcker, so ergibt sich folgendes:

Zu den 3 Höckern des Trigonids (Paraconid, Protoconid und Metaconid) tritt im bunodonten Zahn der 4. dadurch hinzu, daß er sich aus dem Cingulum neu bildet, dann ist er das Hypoconid, der 1. Höcker des Talonids, oder daß sich das Protoconid spaltet, dann bleibt die mesiale Hälfte das Protoconid, die distale wird zum Pseudohypoconid. In diesem Falle ist also die distale Hälfte des gespaltenen Protoconids als Pseudohypoconid zu betrachten. Die beiden kleinen Höcker mit Wurzeln sind jedenfalls Neubildungen aus dem Cingulum, wobei der lingual vom Protoconid und zwischen Paraconid und Metaconid liegende einem Entoconid, und der buccal gelegene dem buccalmesial vom Protoconid liegenden Periconid, einer Neubildung aus dem Cingulum entsprechen müssen. P1, P2 und P4 in beiden Kiefern dieses Schädels sind völlig normal.

---

* Die Höcker sind noch nach der alten Nomenklatur benannt (Romer), die neue Nomenklatur von Keil 1966 konnte nicht mehr berücksichtigt werden.

©Landesmuseum Joanneum Graz, Austria, download unter www.biologiezentrum.at

In phylogenetischer Hinsicht, besonders die Höckerbildung betreffend, ist diese Mutation besonders aufschlußreich, weil sie bei einem Individuum einer Species auftritt, die normalerweise durchwegs nur mit dreihöckerigen Praemolaren mit mehr oder weniger unbedeutenden Secundaerhöckern ausgestattet ist. In den meisten Fällen muß aber die Entstehung der Höcker sonst zwischen den konstanten Zahnformen verschiedener Species rekonstruiert werden.

Literaturverzeichnis

Abel O. 1931. Die Stellung des Menschen im Rahmen der Wirbeltiere. Jena.
Romer A. S. 1959. Vergleichende Anatomie der Wirbeltiere. Hamburg—Berlin.

Sind die Giftzähne toter oder präparierter Ophidier gefährlich?

Von Fritz Kincel, Bruck an der Mur

Eingelangt am 19. August 1967

Die Giftwirkung des Schlangenbisses beruht bekanntlich darauf, daß eine gewisse Giftmenge mittels Muskeldrucks durch einen Furchen- oder Röhrenzahn in die Wunde gespritzt wird, also ein Vorgang, der einer Injektion entspricht. Bei einer zufälligen Verletzung mit dem Giftzahn einer toten oder präparierten Schlange dagegen dringt nur die Spitze eines Giftzahnes, meist nur distal der Austrittsöffnung des Giftkanals, in die Haut ein. Vom Gift kommt dabei nur jene minimale Menge in die Wunde, die sich gerade noch auf der Spitze des Giftzahnes befindet. Daraus ergibt sich, daß die Wirkung einer solchen Verletzung, soweit überhaupt eine solche spürbar eintritt, weit geringer sein muß als ein Giftbiß.

Bei einem Giftbiß spielen schon eine Menge Faktoren mit, die die Wirkung beeinflussen: Die Menge des eingespritzten Giftes, Größe und augenblickliche Konstitution der Schlange, Zeit seit dem letzten Biß, allgemeine und augenblickliche Konstitution des Gebissenen, Wetterlage und dergleichen. Obwohl dieses Thema schon reichlich oft behandelt wurde, möchte ich hier einen Fall zur Betrachtung vorlegen, den ich persönlich erlebt habe: Herr L. P. wurde nach seinen Angaben am 9. Juli 1953 um 20.45 Uhr in der Seeau bei Eisenerz von einer *Vipera berus* gebissen, als er seinen Kamm aufheben wollte, der ihm beim Kämmen entfallen war. Er warf sich sofort aufs Fahrrad und fuhr die zirka 7 km lange, im Ganzen mäßig ansteigende Strecke zum Krankenhaus Eisenerz in ca. einer 1/2 Stunde. Der Patient war ca. 20 Jahre alt, mittelkräftig, in die Kuppe des 3. Gliedes des linken Index mit nur einem Giftzahn gebissen worden. Die Otter war nach seinen Angaben etwa 40 cm lang. Die Fingerkuppe war etwas geschwollen und zeigte ein in die Tiefe gehendes Loch, wie ein Nadelstich. Eine Verfärbung war wegen der Jodierung und des künstlichen Lichtes nicht festzustellen. Dem Gebissenen wurde die Fingerkuppe mittels eines Skalpelles aufgeschlitzt und in den Glutaeus maximus eine Injektion Serum „gegen den Biß europäi-

ZOBODAT - www.zobodat.at

Zoologisch-Botanische Datenbank/Zoological-Botanical Database

Digitale Literatur/Digital Literature

Zeitschrift/Journal: Mitteilungen der Abteilung für Zoologie und Botanik am Landesmuseum Joanneum Graz

Jahr/Year: 1969

Band/Volume: H31_1969

Autor(en)/Author(s): Kincel Friedrich [Fritz]

Artikel/Article: Ein interessanter Praemolar von Sus scrofa L. 7-9