Ein mumifizierter Katzenkadaver aus Ungarn.

Von

Julius Vigh

(Budapest).

Mit 1 Textfigur.

Wie bekannt, gehören die fossilisierten Mumien zu den größten Raritäten. Die ältesten sind die aus den Kreideschichten von Wyoming, Dakota und Kanada stammenden Trachodon-Mumien sowie das vor kurzem von Baron Franz Nopcsa (1) beschriebene, zum Teil mit Haut erhaltene Exemplar von *Scolosaurus Cuttleri* Nopcsa, aber die ersteren sind nur mehr Pseudomorphosen (2), da die ausgetrockneten organischen Reste nach der Bedeckung mit den Sandschichten völlig zerstört wurden und nur das an Stelle dieser organischen Substanz eingelagerte und ihre äußere Form angenommene anorganische Gesteinsmaterial zurückblieb.

Je näher wir zu der Gegenwart gelangen, um so häufiger treffen wir verschiedene Mumien. Auf die allgemein bekannten Fellreste von Grypotherium und auf die Menschenmumien der Kordilleren will ich bei dieser Gelegenheit nur eben hinweisen.

In der Gegenwart sind die natürlichen Tiermumien schon bedeutend häufiger, sie gehören aber meistens in die Klasse der Amphibien und Reptilien, während größere Tierleichen von Vögeln oder Säugetieren schon seltener mumifiziert vorkommen[1]). Kleine, erkrankte und abgemagerte Nestlinge, wie auch kleine und junge Säugetiere, trocknen sehr oft zu Mumien aus.

Größere Tierleichen werden nur äußerst selten mumifiziert — obzwar z. B. die Haut der in den Wüsten verendeten Tiere, wie der Kamele, in kurzer Zeit steinartig verhärtet und dadurch die Leiche den Aasfliegen unzugänglich wie auch gegen Fäulnis und Verwesung widerstandsfähiger wird — weil selbst das vollkommene Zusammentreffen der zu dem Mumifikationsprozeß unentbehrlichen Vorbedingungen ein seltener Fall ist.

Selbst die katzengroßen Mumien sind selten, doch kennen wir solche schon einige. So bildet Professor Schaffer in seiner Allgemeinen Geologie, pag. 413, eine sich in dem Eggenburger „Krahuletz"-Museum befindende

[1]) Die Ägyptischen Vögel- und Säugetiermumien sind unter teils künstlichen Umständen in den Grüften und nicht in der freien Natur entstanden.

rezente Mumie ab, die, entsprechend den speziellen Verhältnissen ihres Fundortes, auch noch mit Kalk imprägniert wurde. SCHAFFER führt diesen mumifizierten Kadaver als eine Hauskatze an. Im Gegensatze zu dieser Auffassung SCHAFFER'S möchte ich bemerken, daß meiner Meinung nach dieser Kadaver keine Hauskatze, sondern eine Mustela-Art ist. Dafür sprechen die proportionellen Verhältnisse der Mumie, besonders der lange, schmale Kopf, der langgestreckte Hals wie auch der Körper und die viel zu langen Hinterfüße. Ein Blick auf den Kadaver überzeugt uns von der Richtigkeit meiner Ansicht.

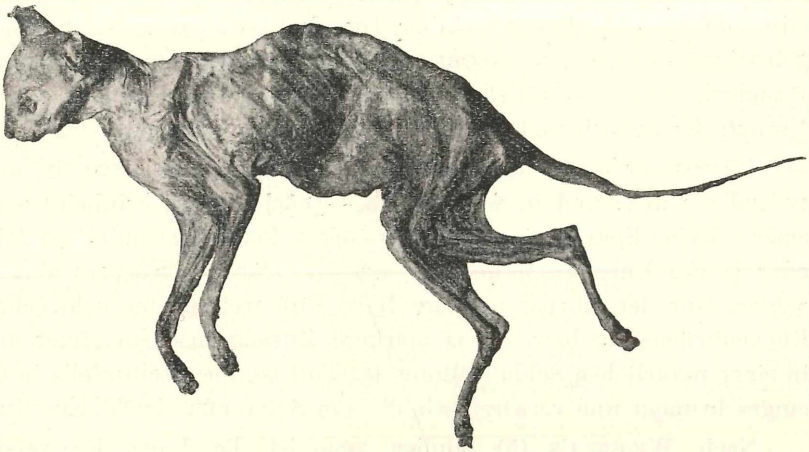

Fig. 1.

Fig. 1 zeigt einen ähnlichen mumifizierten Kadaver einer echten Hauskatze. Der Fund — den ich durch Vermittlung von Privatdozenten DR. K. LAMBRECHT der Sammlung des Paläontologischen und Paläobiologischen Institutes der Universität Wien überlassen habe — stammt aus dem Jahre 1918 und wurde auf dem Dachboden unserer ehemaligen Wohnung in der Gemeinde Mindszent (Komitat Csongrád, Ungarn, Große Ungarische Tiefebene = Nagy-Alföld) gefunden.

Der Kadaver lag ursprünglich auf der rechten Seite. Es sind und es waren auch keine Spuren der Fäulnis oder der Verwesung an der Leiche zu beobachten, sie ist vollständig eingetrocknet, eingeschrumpft und stellt eine vollkommene Mumie dar, deren Körpergewicht demgemäß — in Übereinstimmung mit der Feststellung von HJALMAR SANDER (3) — wesentlich kleiner ist als die Trockensubstanz einer ähnlich großen Katze. Die Mumie wiegt nämlich 250 g, während das Skelett einer etwas größeren Katze 306 g wog; abgerechnet ein gewisses Übergewicht, erhalten wir demnach für das Skelett noch immer ein Gewicht, das größer als das Gesamtgewicht der Mumie ist.

Es bleibt dabei ein ungelöstes, schwer verständliches Problem über, wie diese Gewichtsabnahme entsteht, bzw. was für eine chemische Umsetzungen es verursachen? Ein Problem, dessen Erklärung der Mühe wert wäre.

Die Haut ist gegenwärtig durchwegs enthaart. Gelegentlich des Auffindens war sie aber noch fast gänzlich behaart, obzwar die Haare etwas zusammengeballt waren. Leider wurde die Behaarung mit Ausnahme der unteren Seite — wo die Zusammenballung auch noch derzeit gut sichtbar ist — seither von Motten vernichtet.

In diesem Zustand ist aber die vollkommene Eintrocknung und Einschrumpfung (Mumifizierung) der Muskeln, besonders an den hinteren Gliedmaßen, um so besser sichtbar. Die Haut ist überall fest auf den Knochen getrocknet — wie das OSBORN (4) auch von den Trachodon-Mumien-Pseudomorphosen erwähnt — so daß sie die Form derselben wie auch den Verlauf der Sehnen und Muskeln ganz deutlich beobachten läßt.

Interessant ist bei unserer Mumie die natürliche Lage, in welcher sie gefunden wurde und in welcher sie — höchstwahrscheinlich — auch verendete. Keine Spuren eines Todeskrampfes, keine wesentlich ungleichmäßige oder starke Einschrumpfung der Glieder oder des Körpers sind zu beobachten. Nur der Körper und der linke Fuß weisen eine schwache ventrale Rückenkrümmung bzw. etwas stärkere Zusammenschrumpfung auf, als es in einer natürlichen Schlafstellung der Fall ist, aber keinesfalls in dem Maße eingeschrumpft und verzerrt, wie die von SCHAFFER abgebildete Mumie.

Nach WEIGELT'S (5) Studien verweist die Lage der verschiedenen Leichen auf die Umstände des Verendens des Tieres. Dies bezieht sich nach WEIGELT wie auch nach HENNIG (6) besonders auf postmortale Veränderungen, die von verschiedenen — auf die Leiche vor ihrer Einbettung in einem Sediment ausgeübten — Einwirkungen hervorgerufen werden und welche Veränderungen sich in verschiedener Verzerrung des Kadavers äußern. Der Todeskampf läßt an der äußeren Form der Leiche nach den erwähnten Autoren keine Spur hinter sich, während der Todeskrampf — nach POMPECKJ (7) sogar schon auch die Totenstarre — solche bleibende Veränderungen, Verzerrungen verursachen kann.

Der Todeskrampf ist die Folge des Todeskampfes, nur ist es fraglich, ob der Todeskrampf während dem von dem Tode bis zur Totenstarre verlaufenden Zeitraum nicht nachläßt?

Diese Frage ist zur Klarlegung jenes Umstandes wichtig, ob gewisse — infolge des Todeskampfes hervorgerufene — unnatürliche, verzerrte Körperstellungen des verendenden Tieres auf den Kadaver übertragen werden können oder alle an demselben vorhandenen Verzerrungen den verschiedenen postmortalen Einwirkungen zuzuschreiben sind?

Meiner Meinung nach müssen die durch den Todeskrampf verursachten Verschrumpfungen auch an dem Kadaver aufzufinden sein, aber diese Verzerrungen sind von jenen postmortalen Veränderungen, welche infolge der Einschrumpfung und des Eintrocknens auftreten, nur schwer zu unterscheiden.

Die Spuren des Todeskrampfes werden besonders an solchen Leichen beobachtet werden können, die an Ort und Stelle ihres Verendens liegen blieben und gewissermaßen mumifiziert wurden oder stark eintrockneten. Diese mit der Mumifizierung verbundene Erhärtung bewahrt die originale Lage der Leiche bis zu ihrer Einbettung in einem Sediment. Ohne diese Erhärtung können nur die in der Ebene des Untergrundes der Leiche stattgefundenen Verzerrungen bewahrt werden (z. B. die dorsale Rückeneinkrümmung und das durch die Verkrümmung der Halswirbelsäule entstehende Zurückbiegen des Kopfes), während die an den eventuell aufragenden Gliedmaßen stattgefundenen Verschrumpfungen des Todeskrampfes mit dem der Verwesung gleichzeitig einstehenden Zerfallen vernichtet werden.

Unsere Katzenmumie wurde an Ort und Stelle ihres Verendens gefunden und — wie schon erwähnt — zeigt sie keine unnatürliche Verzerrung und Körperstellung. Auf Grund des oben Gesagten nehme ich demnach an, daß sie ohne jeglichen größeren Todeskampf verendete. Nachdem die Katze von einem Bauchschuß verwundet wurde (die Schrotlöcher sind an dem Bauchteile des Kadavers gut sichtbar), flüchtete sie sich auf den Dachboden in ihr Versteck, wo sie, an innerer Verblutung entkräftet, verendete.

Die gute Erhaltung und die vollkommene Mumifizierung des Kadavers verweist darauf, daß die Eintrocknung des Kadavers unter ziemlich kurzer Zeit stattgefunden haben muß. Der Fundort war dazu auch besonders geeignet. Dieser ist ein mit Brettern fast gänzlich abgeschlossener — bloß ½ m hoher, aber 10—15 m breiter und langer — vollständig dunkler Teil des mit Ziegeln bedeckten Dachbodens, wo eine beständige, große Trockenheit und starke Durchlüftung herrschte.

Wie bekannt, sind die letztgenannten zwei Faktoren die Hauptvorbedingungen der Mumifizierungsmöglichkeit. Von den günstigen meteorologischen Verhältnissen des Sommers 1918 wurde die Wirkung dieser schon ohnehin beständig vorhandenen wichtigen Vorbedingungen noch wesentlich erhöht, weil der Sommer in der Gegend von Mindszent damals überaus windig und auffällig trocken war.

Eine bedeutende Rolle spielte bei der Mumifizierung auch noch die fast gänzliche Abgeschlossenheit des Dachbodenteiles und die da herrschende Dunkelheit, die den Zugang der Aasfliegen verhinderten.

Dieses günstige Zusammentreffen der zu dem Mumifizierungsvorgang unentbehrlichen Vorbedingungen erklärt uns, warum unser Katzenkadaver

unter unserem ermäßigten Klima, wo die klimatischen Verhältnisse der in der freien Natur eintretenden Mumifizierung vollkommen ungünstig sind, in solcher tadelloser Völligkeit mumifiziert werden konnte. Der trockene und besonders windige Dachboden entsprach in diesem Falle den künstlichen, luftigen Grüften, wo die Mumifizierung der menschlichen Leichen in der Gegenwart überhaupt keine Seltenheit ist.

Budapest, den 16. Februar 1929.

Literatur.

1. Baron Franz Nopcsa: Palaeontological Notes on Reptiles. Geol. Hungarica, Ser. Palaeontologica, T. 1, Fasc. 1, S. 63, Budapest 1928.
2. H. F. Osborn: Integument of the Iguanodont dinosaur Trachodon. Mem. of the Amer. Mus. of Nat. Hist. N. S. Vol. I, Part. II (Hier weitere Lit.)
3. Hjalmar Sander: Mumifikation und Radioaktivität. Naturw. Wochenschrift, 1918, N. F. 17, S. 596.
4. H. F. Osborn: L. c.
5. J. Weigelt: Rezente Wirbeltierleichen und ihre paläobiologische Bedeutung. Leipzig 1927.
6. E. Hennig: Über dorsale Wirbelsäulenkrümmung fossiler Vertebraten. Centralblatt f. Min. usw., 1915, S. 577.
7. J. Pompeckj: Das Meer des Kupferschiefers. Branca Festschrift, 1904, S. 484, Fußnote.

ZOBODAT - www.zobodat.at

Zoologisch-Botanische Datenbank/Zoological-Botanical Database

Digitale Literatur/Digital Literature

Zeitschrift/Journal: Palaeobiologica

Jahr/Year: 1929

Band/Volume: 2

Autor(en)/Author(s): Vigh Julius

Artikel/Article: Ein mumifizierter Katzenkadaver aus Ungarn. 246-250