Einige beachtenswerte Fälle von Zahn- und Kiefererkrankungen bei Raubtieren.

Von

Richard Breuer (Wien).

(Mit 8 Abbildungen.)

1. Zwillingsbildung und Zahnkeimverlagerung bei einem Pardelroller (*Nandinia binotata* Gray) (Abb. 1).

An diesem im Jänner 1940 im Schönbrunner Tiergarten eingegangenen Pardelroller aus der Familie der Schleichkatzen oder Viverriden ist das Fehlen des Eckzahnes im linken Unterkiefer auffallend. An seiner Stelle ist der Knochen blasig aufgetrieben, das Foramen mentale linkerseits ist viel kleiner als das des rechten Unterkiefers, auf der Alveolarkante finden sich zwei seichte Grübchen, die weitgehend verschlossenen Alveolen des P_1, und distal, dicht hinter dem I_3, lugt die Spitze eines zahnähnlichen Gebildes aus dem verdickten Knochen hervor. Die Verdickung des Kieferknochens reicht bukkal und lingual bis zum P_2, ist bukkal bei den Schneidezähnen am stärksten, während sie lingual unter den Grübchen des P_1 am ausgeprägtesten ist.

Was liegt hier vor? Darüber kann uns nur ein Röntgenbild Auskunft geben. Und dieses Röntgenbild zeigt uns, daß als Ursache der Verdickung des Kieferknochens ein retinierter Zahn, der fehlende Eckzahn, anzusprechen ist. An der Röntgenaufnahme sieht man ein keulenförmiges Gebilde annähernd parallel zum Kieferunterrand und horizontal im Knochen liegen. Der Pol der Keule, nach distal gekehrt und mit deutlich erkennbarer Pulpahöhle, ist unter dem zweiten vorhandenen Prämolaren (P_3) sichtbar. Von diesem keulenförmigen Gebilde, und zwar von dessen dem Pol entgegengesetzten Teil, zweigt gegen den Alveolarrand hin und gleichfalls nach distal zu, d. h. von lingual gegen labial, ein anderes Gebilde ab, an dem wieder eine Pulpakammer zu erkennen ist. Endlich ist noch ein drittes Gebilde vorhanden, weiter vorne als die beiden vorgenannten, mesial. Es endet hart neben dem I_3 in einer scharfen Spitze und weist eine strichförmige Pulpa auf.

Wir haben es also mit einer verunglückten Zwillingsbildung zu tun, die zur Verlagerung des Zahnkeimes führte. Das keulenförmige Gebilde ist der retinierte Eckzahn. Von ihm scheint ein verkümmertes Gebilde nach oben hin abgeknickt: die Krone des der C-Wurzel aufsitzenden Zwillings, die beim I_3 knopfförmig zum Vorschein kommt. Das nach vorne abzweigende Gebilde ist als die Wurzel des Eckzahnes anzusehen, deren Pulpahöhle mit jener des Zwillings kommuniziert. Die blasige Auftreibung des Unterkiefers in der C-Gegend hatte zur Folge, daß der linke obere Eckzahn eine andere Stellung einnahm als der rechte. Er steht weiter nach vorne, ist steiler und nach bukkal gedrängt und berührt die Außenwand des Unterkiefers.

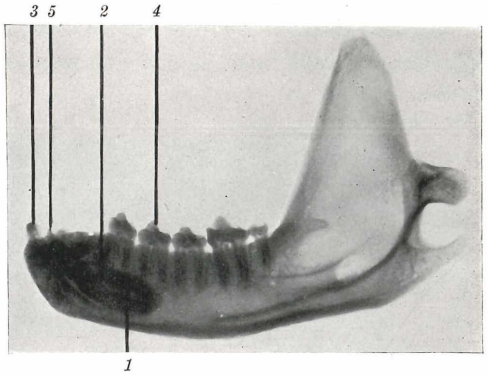

Abb. 1. *Nandinia binotata*, Gray, Röntgenogramm des linken Unterkiefers. Nat. Größe. Orig. i. Paläontolog. u. Paläobiolog. Inst. d. Univ. Wien.

1 Pulpahöhle des retinierten Eckzahnes, *2* Pulpahöhle des Zwillingszahnes, *3* Schneidezähne, *4* P_3, *5* Kronenspitze des Zwillings.

2. Entartung einer Eckzahnanlage bei einer gefleckten Hyäne (*Hyaena* [*Crocuta*] *crocuta*) Erxl. (Abb. 2).

Während die rechte Seite des Schädels normal ist, zeigt die linke eine auffallende Veränderung. Der linke untere Eckzahn ist stark verlängert, so daß der obere dritte Schneidezahn den Zahnhals des unteren Eckzahnes bereits berührt, dessen Krone 1 cm höher aus dem Kiefer hervorragt als die des rechten unteren C. Der linke obere Eckzahn fehlt. An seiner Stelle befindet sich eine seichte, annähernd dreieckige Grube, Spitze nach abwärts gekehrt, die Wand fein porös. Der obere Rand der Grube ist papierdünn und ausgefranst. In diese Grube paßt ein höckeriges, schalenförmiges Gebilde hinein. Die Lichtung der Schale ist nach bukkal gekehrt, nach oben (und etwas nach hinten) hat das Gebilde einen warzenförmigen, im Bilde nicht sichtbaren Ansatz, nach unten (und etwas nach vorne) trägt es entsprechend der Spitze des Dreieckes der Grube eine zungenförmige Verlängerung mit einer glänzenden Schliffläche auf der Innenseite. An der Bukkalfläche des Gebildes kann man einen dünnen Schmelzüberzug erkennen. Die Umgebung der Grube ist in einen rauhen, porösen Knochen umgewandelt. Mesial von dieser Grube befindet sich noch eine längliche Grube mit mesial aufgeworfenem Rande und einer Ausweitung nach oben

gegen die Nasenhöhle zu, die man als eine Alveole auffassen könnte, distal kann man die Alveole des linken P_1 erkennen.

Das Ganze stellt eine Entartung der Zahnanlage des linken oberen C dar, der als Zwilling angelegt gewesen sein dürfte, aber nicht als Zahn zur Entwicklung kam, sondern blasig entartete. Jedenfalls deutet der rauhe, poröse Knochen der Umgebung darauf hin, daß das Gebilde

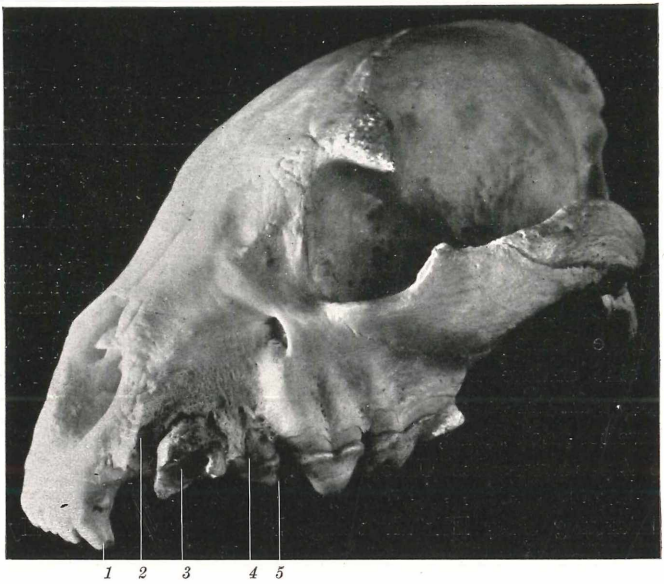

Abb. 2. *Hyaena (Crocuta) crocuta*, ERXL., Schädel schräg von links vorne. Die Krone des C sup. sin. ist in ein wurzelloses, schalenförmiges, Spuren von Schmelz tragendes Gebilde umgewandelt (Degeneration des C-Keimes). $^3/_7$ nat. Größe. Orig. i. Paläontolog. u. Paläobiolog. Inst. d. Univ. Wien.

1 Dritter Incisivus, *2* Alveole des überzähligen Zahnes, *3* Schale des rudimentären Eckzahnes, *4* Alveole des ersten Prämolaren, *5* zweiter Prämolar.

von einem mächtigen Granulationsgewebe umgeben war. Der warzenförmige Aufsatz könnte als Rudiment einer Wurzel angesehen werden. Der mesiale Zwilling scheint bei der Mazeration verlorengegangen zu sein.

Die Fleckenhyäne, welche diese Entartung einer C-Anlage aufwies, war ein aus Südafrika stammendes, weibliches Tier, das etwa 15jährig, im Februar 1940 im Schönbrunner Tiergarten eingegangen ist. Es wurde also vermutlich in freier Wildbahn geboren und die Verbildung dürfte noch in diesem Lebensraum erfolgt sein.

3. Eine Art Riesenzellensarkom bei einem Vielfraß (*Gulo gulo* L.) (Abb. 3).

Auch dieser Schädel stammt wohl von einem in Freiheit, und zwar im nördlichen Rußland, bzw. in Sibirien, geborenen Tier. Es war männlichen Geschlechtes und ist 1939 im Schönbrunner Tiergarten eingegangen.

Die Zähne zeigen mit Ausnahme des offenbar in vivo an der Spitze leicht abgesplitterten rechten, oberen Eckzahnes kaum wesentliche Abkauungsspuren. Hingegen spricht für höheres Alter, daß sich an den Scheitelbeinen neben der zu einer scharfen Leiste aufgehobenen Pfeilnaht zahlreiche Grübchen in dem sonst glatten Knochen befinden, was auf eine Altersatrophie deutet.

Am Unterkiefer ist der bukkale Alveolarrand beiderseits an den M_1 und den C mit zarten Exostosen besetzt, auf der Innenseite des Unterkiefers befindet sich eine von den M_1 bis zu den I reichende, wulstartige Knochenauflagerung. An den Zwischenkieferknochen zeigen sich am labialen Alveolarrande der I ganz zarte Exostosen, die an den Oberkiefern, über den beiden Eckzähnen in dicke, von aus ganz zarten Knochenbälkchen gebildete Polster übergehen. Das ganze Gebilde hat das Aussehen eines äußerst feinporigen Schwammes und sitzt dem Alveolarrand fest auf. Die unteren C haben seichte Eindrücke in der Auflagerung erzeugt und Blutgefäße haben ihre Gänge hinterlassen, besonders links, wo ein zum Alveolarrand parallel verlaufender weiter Kanal auf starke Vaskularisation hinweist. Auffallend ist, daß diese Auswüchse das Aussehen haben, als ob das ein Granulationsgewebe stützende Bindegewebe gleichmäßig verknöchert wäre. Ferner ist auffallend, daß sich die Auflagerungen an Stellen befinden, wo normalerweise Atrophie herrscht, hervorgerufen durch den Druck von Lippen und Zunge. Man kann diese knöchernen Auflagerungen daher nur als eine Neubildung, als das Stützgewebe einer Epulis, d. i. eine Art von Riesenzellensarkom, auffassen. Dafür sprechen einerseits die senkrecht stehenden Knochenbälkchen, während die Periostitis horizontale Schichten auflagert, anderseits das Fehlen jedes Anzeichens einer Entzündung an den Kieferknochen.

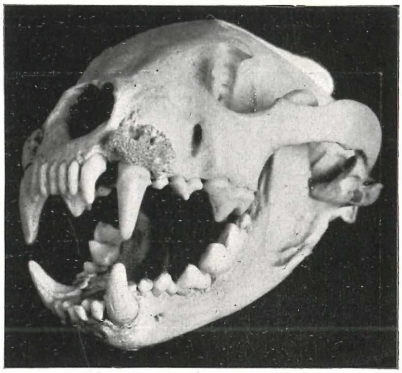

Abb. 3. Schädel und Unterkiefer von *Gulo gulo L.*, schräg von links vorne. Der Alveolarrand des linken (und auch des rechten) oberen C trägt ein feinporiges, dichtes Polster aus senkrecht stehenden, mit dem Kiefer fest verwachsenen Knochenbälkchen. Größere und kleinere Gefäßkanäle deuten auf reiche Vaskularisation (Epulis). Etwas über $^2/_5$ nat. Größe. Orig. i. Paläontolog. u. Paläobiolog. Inst. d. Univ. Wien.

4. Ein Fall von Kompressionsfraktur des processus condyloideus wie des processus coronoideus bei einer *Lutra felina* und deren Folgen.

Verletzungen am Knochensystem von in Freiheit lebenden Tieren sind im allgemeinen recht selten. Sie kommen sowohl bei vorweltlichen,

als auch, und da häufiger, bei rezenten Tieren vor und werden entweder durch Kampf oder durch Unfall verursacht. Ihre Ausheilung erfolgt meist so, daß der verletzte Knochen wieder gebrauchsfähig wird. In dem im folgenden zu beschreibenden Falle handelt es sich jedoch um eine Fraktur, welche die Natur in der angedeuteten Weise nicht mehr zur Ausheilung bringen konnte. Wie sie trotzdem ihrer Aufgabe, den verletzten Knochen wieder gebrauchsfähig zu machen, gerecht wurde, soll nun des näheren ausgeführt werden.

Über die Herkunft des vorliegenden Schädels und Unterkiefers von *Lutra felina*, einer in Zentral- und Südamerika lebenden Fischotter, ist

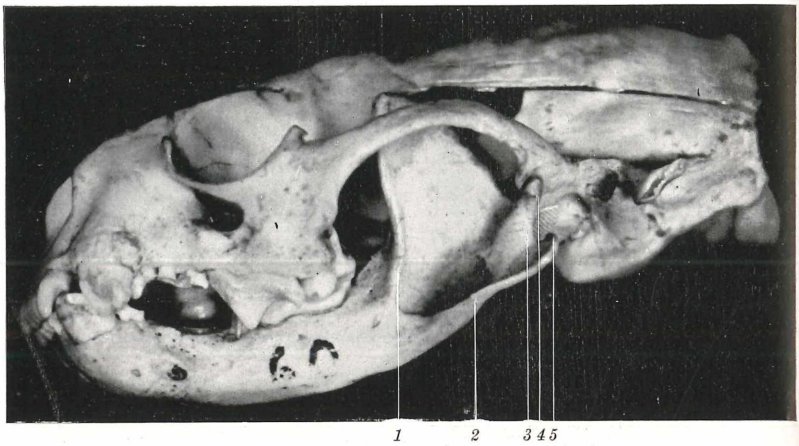

Abb. 4. Schädel und Unterkiefer von *Lutra felina*, von der gesunden, linken Seite. Nat. Größe. (Die eigenartige Struktur zwischen condylus und angulus mandibulae rührt von einem zur Befestigung des Unterkiefers verwendeten Stück Heftpflaster.)

1 Trajectorium praeceps, *2* aufgebogener Unterkieferrand, *3* trajectorium basale, *4* condylus und Gelenkspfanne, *5* angulus mandibulae.

Genaueres leider nicht bekannt. Das Stück wurde von Prof. Dr. A. KÜHN Prof. Dr. O. ABEL überantwortet, dem für die Überlassung zwecks Bearbeitung gleich an dieser Stelle verbindlichst gedankt sei, ebenso Dr. A. PAPP für die Hilfe bei der Anfertigung der Vorlage für Abb. 7. Im Obergebiß sind die Kronen der *C* und der vorderen *P* bis auf Stummeln reduziert, im Unterkiefer ist das Vordergebiß stark abgekaut, die linken *P* sind größtenteils in vivo ausgefallen und ihre Alveolen verschlossen. Alle übrigen Zähne erscheinen dagegen nur wenig abgenützt.

Nun zu dem frakturierten rechten Kieferast. Um den Bruch richtig deuten zu können, ist es unbedingt notwendig, sich die anatomischen Verhältnisse der gesunden linken Seite des Schädels vor Augen zu halten (Abb. 4). Da finden wir im Oberkiefer an der Wurzel des Jochbeines die Pfanne vom Scharnier des Kiefergelenkes, in den die Walze des

processus condyloideus haarscharf hineinpaßt. Von dem im unteren Drittel der hinteren Kante des Kronenfortsatzes aufsitzenden Gelenksfortsatz, dem processus condyloideus, zieht eine kaum merkbare, niedere Knochenleiste zum unteren Rande des Unterkiefers hin, der zu einer scharfen Leiste umgestaltet und nach außen aufgebogen, in den haken-

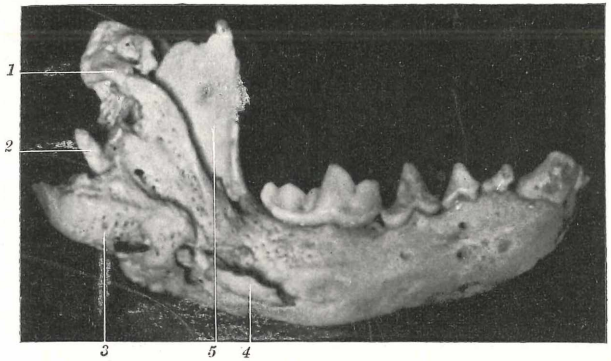

a

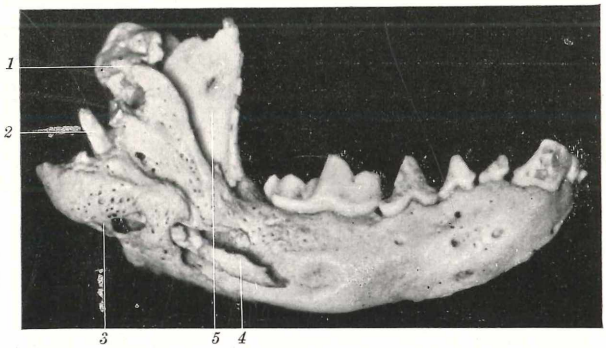

b

Abb. 5 a und b. *Lutra felina*, rechter Unterkiefer von außen. a frakturierter processus coronoideus in maximaler Rückwärtsneigung, b derselbe in maximaler Vorwärtsneigung, wo seine sichtbare Fläche etwas breiter ist. Fast $^4/_3$ nat. Größe.

1 Stehengebliebener Teil des processus coronoideus, *2* condylus, *3* Totenlade, *4* herausgebrochener Knochenspan des trajectorium basale, *5* processus coronoideus.

förmigen Sporn des angulus mandibulae ausläuft, so daß er der Außenfläche des Knochens aufsitzt. Mit einer längs des vorderen Randes verlaufenden und durch das trajectorium praeceps gebildeten Leiste wird so auf der Außenseite des processus coronoideus ein dreieckiger, schalenförmiger Raum umschlossen, dazu bestimmt, die Faserbündel des kräftig entwickelten musculus masseter aufzunehmen.

Und nun wollen wir die rechte Seite des Schädels in Augenschein nehmen. Da fällt uns auf, daß die Wurzel des Jochbeines viel dicker

ist als auf der linken Seite; daß vom unteren Rande des Jochbogens zwei Knochenfortsätze abgehen; vor allem aber, daß zwei Kronenfortsätze oder processus coronoidei vorhanden sind, ein massiver hinterer und ein papierdünner vorderer mit ausgenagtem Rande und daß von einem angulus mandibulae und von einem Gelenksfortsatz nichts zu finden ist. An Stelle beider befindet sich ein dicker, abgerundeter, von mehreren Kanälen durchbrochener Knochen, der bukkal einen mit einer knopfförmigen Verdickung versehenen Knochenspan überbrückt. Der dünne vordere Kronenfortsatz hängt mit diesem Span zusammen und ist beweglich (Abb. 5a und b). Betrachtet man das knöcherne Gebilde von der Rückseite (Abb. 6), so ist die Walze des Gelenksfortsatzes zu erkennen, die in einem verdickten Ausschnitt des hinteren Randes des dicken Kronenfortsatzes zu liegen kommt.

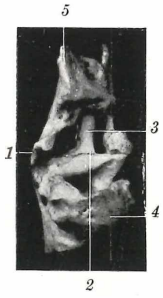

Abb. 6. Rechtes Kiefergelenk von *Lutra felina*, Rückansicht. Nat. Größe.
1 Pseudogelenk, *2* condylus, *3* abgebrochener Teil des processus coronoideus, *4* Totenlade, *5* stehengebliebener Teil des processus coronoideus.

Es stellt sich somit heraus, daß der Gelenksfortsatz mit dem angulus mandibulae und dem distalen, dem rückwärtigen Teile des processus coronoideus abgebrochen ist und in dem verdickten Knochen ruht. Aber nicht genug an dem, auch das vom Gelenksfortsatz zum unteren Kieferrand in Form einer niedrigen Leiste ziehende trajectorium basale ist abgesplittert und liegt als ein mit einer knopfförmigen Verdickung versehener Knochenspieß auf der Bukkalfläche des Unterkiefers, überbrückt von einer Knochenwand, die vom erhalten gebliebenen Teil des Kronenfortsatzes zum unteren Kieferrand hinzieht.

Wir haben demnach einen Bruch des distalen Teiles des rechten Unterkieferastes vor uns mit einer Verkeilung der gebrochenen Teile ineinander — einer Encomphosis.

Unwillkürlich drängt sich die Frage auf: Wie ist diese Fraktur zustande gekommen? Wohl nur durch einen gewaltigen Stoß, der den rechten Unterkieferast in seiner Längsachse traf und nach rückwärts schob. Da die Gelenkspfanne sich am Felsenbein befindet und überdies im mesialen Anteil die Walze des Gelenksfortsatzes unterfängt, war ein Ausweichen des Unterkiefers nach rückwärts nicht möglich. Der Unterkiefer stemmte sich, entsprechend der senkrechten Komponente der Kraft, beim Stoß am Felsenbein an, die horizontale und in einem Winkel von 80° zum Kieferknochen stehende Walze des Gelenksfortsatzes brach mitsamt dem angulus mandibulae sowie dem rückwärtigen Anteil des Kronenfortsatzes ab. Dabei mußte infolge der horizontalen Komponente der wirkenden Kraft der abgebrochene Teil mitsamt dem vom trajectorium basale gebildeten Knochenspieß auf die Außenfläche des Unterkiefers gelangen (Abb. 7). Während nach dem Stoß der Hauptteil des Kieferastes in seine

Ruhelage zurückkehrte, konnte der frakturierte Hinterabschnitt das nicht. Die vordere Kapselwand war jedenfalls zerrissen, desgleichen die am frakturierten Teil des Kronenfortsatzes anheftenden Fasern des musculus temporalis; der Knochenspieß hatte den musculus masseter durchbohrt, von dessen Fasern er im Muskelschlitz an der Verdickung festgehalten wurde, so daß eine Reposition nicht möglich war. Die frakturierten Teile waren ineinander geschoben und blieben es, die Gelenkswalze war auf den Jochbogen gerutscht. Alsbald setzte die Reaktion seitens der Weichteile ein. Es entstand eine ossifizierende Myositis, die allmählich um den mittlerweile abgestorbenen frakturierten Knochenteil eine dicke Knochenschale — eine Totenlade (Abb. 8) — bildete, weil der Knochen nicht zur Ruhe kam, sich vielmehr bei jeder Bewegung des Kiefers, bei jeder Kontraktion der Muskeln mitbewegte, daher die Entzündung beständig unterhielt. Mit der Zeit hatte sich am Jochbogen und am distalen Rande des Kronenfortsatzes je eine Art neuen Gelenkes für die verschobene Gelenkswalze gebildet. Die alte Gelenkspfanne verödete. Mehrere Öffnungen im neugebildeten Knochen lassen den Schluß zu, daß sich der von Granulationen gebildete Eiter durch Fistelgänge nach außen entleerte. Durch die Granulationen war übrigens der abgestorbene Knochen bereits angenagt und wäre schließlich im Laufe des Lebens ganz zerstört und aufgesaugt worden.

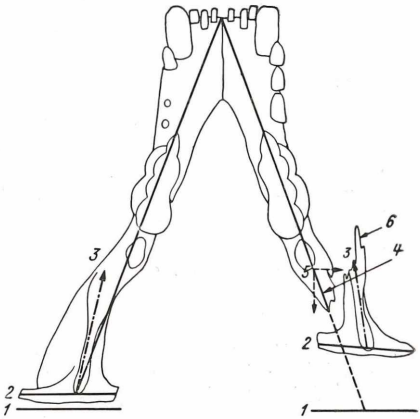

Abb. 7. *Lutra felina*, schematische Darstellung der Verhältnisse am frakturierten processus coronoideus. Nat. Größe.

1 Gelenkspfanne, *2* Walze des Gelenksfortsatzes (condylus), *3* Kronenfortsatz (processus coronoideus), *4* stehengebliebener Teil des Kronenfortsatzes, *5* Kräfteparallelogramm der die Fraktur bewirkenden Kraft, *6* der aus dem trajectorium basale herausgebrochene Knochenspan.

Abb. 8. Röntgenbild der Kompressionsfraktur von *Lutra felina*. Nat. Größe.

1 Totenlade des Sequesters, neugebildeter angulus mandibulae, *2* Walze des condylus, *3* processus coronoideus mit Auflage neugebildeter Knochenmassen der Totenlade, *4* Schatten des frakturierten und nach vorne geschobenen Teiles des processus coronoideus, *5* Schatten des aus dem trajectorium basale herausgebrochenen Knochenspans.

Und nun noch eine Frage: Wodurch wurde der die Fraktur verursachende Stoß vollbracht? Allem Anschein nach war die Fischotter mit

dem Kopf in eine Falle geraten und hatte blitzartig von einer hervorschnellenden Feder einen derart starken Schlag auf die Schnauze in der Richtung des rechten Unterkieferastes erhalten, daß der processus condyloideus gegen das Felsenbein gepreßt wurde, abbrach und sich in den Kieferast verkeilte, also eine Kompressionsfraktur entstand. Die Fischotter hat die Verletzung noch lange überlebt, das beweisen die soliden Neubildungen von Knochensubstanz, die Resorptionserscheinungen am Sequester und die Bildung einer Art neuen Kiefergelenkes; alles Gebilde, deren Zustandekommen längere Zeit in Anspruch nimmt. Trotz der schweren Verletzung konnte das Tier die rechte Kieferseite immerhin, wenn auch mit Schmerzen, benützen, denn die Verbindungen von Muskeln und Knochen waren nirgends gelöst oder unterbrochen.

ZOBODAT - www.zobodat.at

Zoologisch-Botanische Datenbank/Zoological-Botanical Database

Digitale Literatur/Digital Literature

Zeitschrift/Journal: Palaeobiologica

Jahr/Year: 1942

Band/Volume: 7

Autor(en)/Author(s): Breuer Richard

Artikel/Article: Einige beachtenswerte Fälle von Zahn- und Kiefererkrankungen bei Raubtieren. 264-272