

Berichte über Ausgrabungen in der Salzofenhöhle im Toten Gebirge, XIII.

Paläopathologische Funde und ihre Deutung auf Grund von Röntgenuntersuchungen

von Prof. Dr. KURT EHRENBERG (Wien) und
Prof. Dr. ERNST RUCKENSTEINER (Innsbruck)
(Vorgelegt in der Sitzung am 27. April 1961)

I. Vorbemerkungen

Die Paläopathologie ist eine Disziplin, in welcher die Sammlung der Befunde und ihre Bekanntmachung noch immer als vordringlichste Aufgaben erscheinen müssen. Denn obgleich zusammenfassende Werke wie R. L. MOODIE'S *Paleopathology* und L. PALES' *Paléopathologie et Pathologie comparative* schon 1923 bzw. 1930 erschienen sind, sind wir auch heute noch weit davon entfernt, über die Krankheiten vorzeitlicher Lebewesen, ihre Art und ihre Verbreitung in Zeit und Raum hinlänglich Bescheid zu wissen. Das gilt umsomehr, je weiter zurückliegende Perioden der Erd- und Lebensgeschichte wir ins Auge fassen und gilt sicherlich für *Evertebrata* in noch höherem Maße als für *Vertebrata*. Doch selbst bezüglich der pleistozänen Säugetiere, über die aus neuerer Zeit seit R. BREUER'S teilweise grundlegenden Untersuchungen am Fundgut aus der Mixnitzer Drachenhöhle manche rein paläopathologische Beiträge veröffentlicht und noch weit mehr Funde in faunistischen Beschreibungen usw. bekanntgemacht wurden, liegen die Verhältnisse so, daß immer wieder bisher unbelegt gewesene Krankheitsformen zur Beobachtung gelangen, daß vor allem mit der Zunahme des paläopathologischen Fundgutes Fragen neu auftauchen, die lebensgeschichtliche wie pathologische Belange betreffen. Denn krankhafte Erscheinungen bei vorzeitlichen Tieren sind bio- wie medicohistorisch von Interesse, da sie unsere Einsicht in die Lebensverhältnisse einstiger Formen und Faunen wie in die Geschichte der Krankheiten vertiefen.

Krankheitsfälle an Zoo-Fossilien richtig zu erkennen und in beiden vorgenannten Belangen entsprechend auszuwerten ist jedoch nur möglich, wenn paläobiologische wie medizinische Kenntnisse in gleicher Weise zur Verfügung stehen und alle einschlägigen, in beiden Disziplinen verwendbaren Methoden und Hilfsmittel zur Anwendung gelangen; in der Regel also wohl nur, wenn Vertreter beider Disziplinen zusammenarbeiten.

Zur Diagnose krankhafter Zustände an menschlichen Skelettteilen sind Röntgenuntersuchungen schon lange unentbehrlich geworden. Das ist nicht allein darauf zurückzuführen, daß sie ohne jede Beeinträchtigung oder gar Gefährdung vorgenommen werden können, sondern noch mehr auf die Tatsache, daß sie außerordentlich aufschlußreich sind. Es kann daher die Diagnose einer Knochen- und vieler Zahnerkrankungen heute nicht mehr als gesichert erachtet werden, wenn der äußerliche Befund nicht mit den röntgenologischen Symptomen in Einklang gebracht werden kann oder wenn kein Röntgenbefund vorliegt.

Auch bei pathologisch veränderten fossilen Knochen und Zähnen verhält es sich so. Hier ist ja eine histologische Untersuchung meistens undurchführbar, einmal, weil die zelligen Bestandteile in der Regel nicht mehr vorhanden oder kenntlich sind und somit tiefere Einsichten in das Wesen der Erkrankung nicht erwarten lassen; dann auch, weil sie beschädigende Eingriffe voraussetzen, die an solchen außergewöhnlichen Fundstücken stets Bedenken begegnen werden. Die Röntgenstrahlen lassen hingegen fossiles Material, zu dessen Untersuchung sie auch noch so intensiv herangezogen werden mögen, völlig intakt. Im Verlaufe der Fossilisation erfolgte Änderungen des Mineralgehaltes — sei es, daß die Knochengrundsubstanz an Hydroxylapatit verloren, sei es, daß eine Anreicherung stattgefunden hat — können zwar störende Beeinflussungen hervorbringen; doch bei sorgfältiger Beobachtung können diese erkannt und fehlerhafte Deutungen vermieden werden. So vermag also die Röntgenuntersuchung wie keine andere die makroskopische Beschreibung fossiler Krankheitsfälle zu einer wohlfundierten Diagnose zu ergänzen, weshalb sie auch in der Paläopathologie in zunehmendem Maße Anwendung findet.

Auch bei etlichen Funden aus der Salzofenhöhle erschien diese Methode geboten. Pathologische Reste von dort hat bereits OTTO KÖRBER in seiner einzigen wissenschaftlichen Veröffentlichung über diese Höhle erwähnt (1). Weitere konnten bei der Sichtung seines Fundmateriales — sowohl der seinerzeit an das Oberösterreichische Landesmuseum in Linz gelangten Stücke wie des jetzt im Heimatmuseum Ausseerland in Bad Aussee verwahrten Haupt-

teiles — festgestellt werden (2, 3). Zusätzliche haben seither die Grabungen unter EHRENBURG'S Leitung erbracht. Nur über einzelne dieser Funde sind schon kurze Mitteilungen erfolgt (4).

Die erwähnte Notwendigkeit röntgenologischer Untersuchung ergab sich gelegentlich einer gemeinsamen Besichtigung dieses paläopathologischen Fundgutes. Durch das Entgegenkommen von Primarius Dr. H. ZEILINGER konnten die Aufnahmen im Landeskrankenhaus Bad Aussee vorgenommen werden, wofür wir auch an dieser Stelle Dank sagen möchten. Die Befunde und ihre Auswertung sind, soweit sie uns einer Bekanntmachung und Diskussion wert schienen, Gegenstand der folgenden Ausführungen.

II. Pathologische Funde von *Ursus spelaeus*

1. Als erstes Objekt sei ein mit „Sch 1 FK 11. VIII. 1925“ beschrifteter, typisch speläoider Schädel genannt, über den nähere Angaben in KÖRBER'S nachgelassenen Aufzeichnungen zu finden sind. Aus ihnen geht hervor, daß er am oben genannten Tage in der Forster-Kapelle in 0,55 m Tiefe gefunden worden ist. KÖRBER vermerkte des weiteren richtig, daß dieser Schädel von einem männlichen Bären stammen dürfte, wie, daß alle Nähte verstrichen sind. Die Basilarlänge hat er mit 410 mm, die Jochbogenbreite mit 287 mm gemessen. Es handelt sich also um einen für die Salzofenhöhle ziemlich großen, nach dem allgemeinen Durchschnitt von *Ursus spelaeus* aber als untermittelgroß zu bezeichnenden Schädel. Von den Zähnen — beim Höhlenbären bekanntlich als Regel im Obergebiß 3 I(nzisiven), 1 C(anin), 1 P(rämolar) und 2 M(olaren), im Untergebiß 3 I, 1 C, 1 P, 3 M je Kieferhälfte — sind C und M² beiderseits, M¹ nur links erhalten. Der linke C ist stark usuriert, ein in seinen Umrissen den sogenannten Zahnklängen entsprechendes Stück ist weggebrochen; am rechten hingegen ist nur die Spitze abgekaut. Von den fehlenden Zähnen muß P⁴ schon in vivo in Verlust geraten sein, denn seine Alveole ist verschlossen. Hingegen deutet in der leeren Alveole des P⁴ dext. ein gaumenwärts führender Durchbruch auf einen eiterigen Prozeß. Mit ihm mag, wie bereits KÖRBER vermutete, die linksseitig stärkere Usur, die an den C besonders deutlich ist (s. o.), in Verbindung zu bringen sein.

Bei genauerer Betrachtung dieses Schädels bemerkt man weiterhin eine leichte Asymmetrie in der Nasenscheidewand, die freilich bei Höhlenbären nicht selten ist, sowie eine knötchenartige Knochenbildung außen und vorne auf dem linken Os nasale

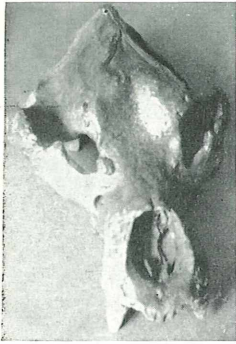(Taf. 1, Abb. 2). Am auffälligsten sind jedoch eine (ebenfalls bereits von KÖRBER bemerkte) mandelgroße Knochenbildung, die vorne bei der rechten Orbita der Kieferhöhlenwand äußerlich aufsitzt (Taf. 1, Abb. 1), und eine Deformation des linken Jochbogens (Taf. 1, Abb. 2).

Das Röntgenbild des Gewächses bei der rechten Orbita erweist, daß es gestielt und spongiös gebaut ist, daß es sich also um ein Osteoma spongiosum handelt (Taf. 1, Abb. 3). Periostale Reaktionen sind nicht vorhanden. Es darf daher als erwiesen gelten, daß eine echte Neubildung vorliegt, wie sie bei Säugern im Bereiche der Kiefer nicht selten aufzutreten pflegt. Ein Osteophyt auf entzündlicher oder anders gearteter Basis kann ausgeschlossen werden.

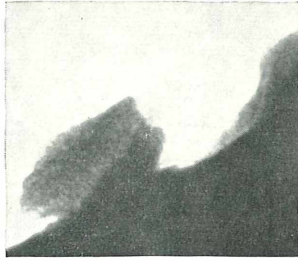
Die Veränderung des linken Jochbogens hingegen (Taf. 1, Abb. 4) hat eindeutig eine traumatische Genese. Sie ist auf einen kräftigen Schlag gegen die Wangenpartie zurückzuführen, der den Jochbogen eingedrückt hat, u. zw. lange Zeit vor dem Tod des Tieres. Dafür spricht der Umbau von Spongiosabälkchen, der durch Kallus hervorgerufen und durch die nachfolgende Beanspruchung ausgerichtet worden ist. Die Kante, die sich zwischen den Fragmenten des Imprimates, also des eingedrückten Bogenanteiles, aufgestellt hatte, ist durch die vorbeigleitende, mächtige Kaumuskelatur abgeschliffen worden.

2. Ein etwas kleinerer Schädel stammt nach der Beschriftung RZ II, 30. 6. 1935 aus dem Rundzug. Auch er ist als männlich anzusprechen. Die vorhandenen Zähne zeigen zum größten Teil starke Usur, vom M^1 sin. scheint ein Stück abgebrochen und die Bruchfläche verschliffen. Besonders auffallend ist eine Fraktur, die von der P^4 -Alveole sin. in die Tiefe verläuft. Die Alveole ist leer. Da ihre Ränder reaktiv verändert und sklerosiert sind, muß sie in vivo leer geworden sein. Gleiches ist für die I^3 -Alveole dext. anzunehmen, die z. T. sekundär verschlossen scheint; ein Eiterabflußkanal in der Alveolarwand deutet auf eine Wurzelkrankung hin.

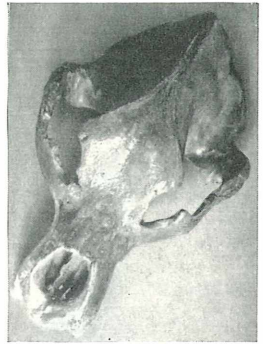
Die erwähnte Oberkieferfraktur ist am Schädel von mehreren Seiten aus deutlich wahrnehmbar; sie erscheint außen und unten als richtiger Spalt, der gegen innen-oben schmaler wird. Die ganze Beschaffenheit spricht für einen Bruch intra vitam, da postmortale Sprünge anders aussehen. Freilich ist Kallus weder äußerlich, noch im Röntgenbild (Taf. 2, Abb. 1) zu sehen. Aber eine unscharf-reaktive Veränderung der Bruchränder spricht für obige Annahme. Beweisend hierfür ist ein Dichteunterschied von Knochenabschnitten, die zwischen den Bruchverzweigungen liegen und an diese angrenzen. Er ist der Ausdruck einer örtlichen Ernährungsstörung,



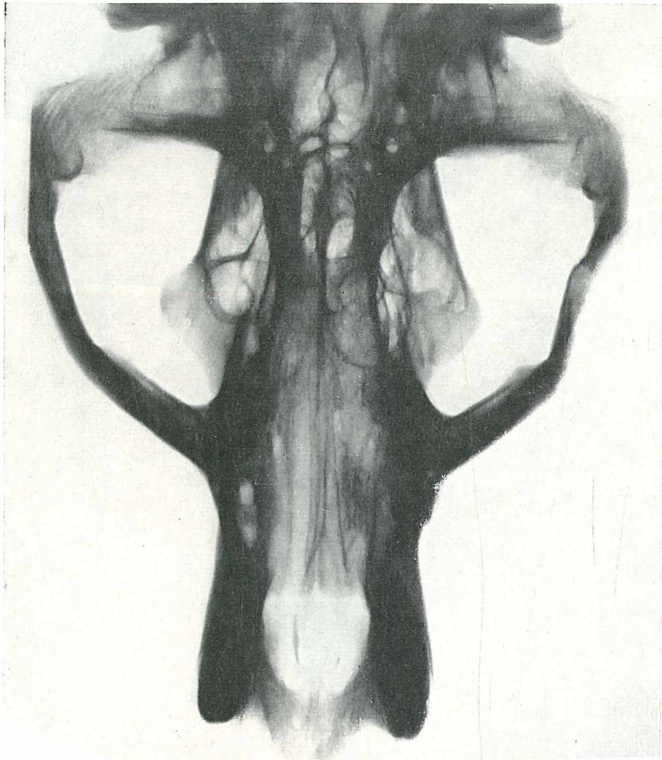
1



3



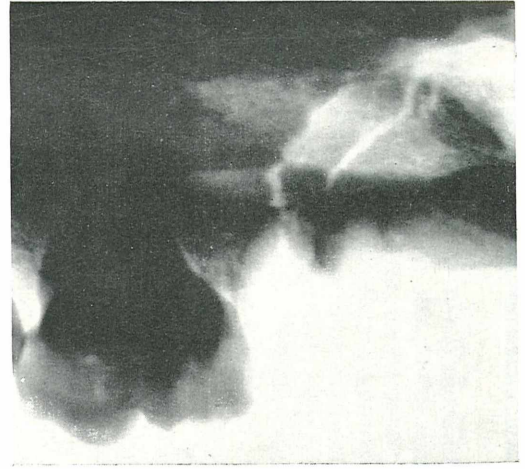
2



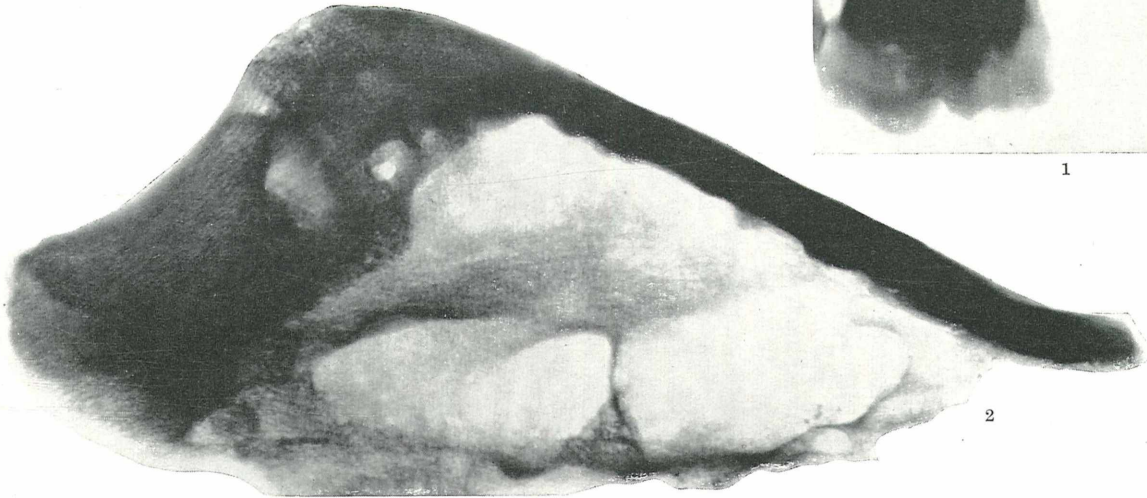
4

Taf. 1: 1. u. 2. *Ursus spelaeus*, Schädel Sch 1 FK, 11. VIII. 1925 (s. Text II, 1). Außenansichten; in 1. ein Osteoma spongiosum vor der rechten Orbita und eine knötchenartige Knochenbildung am linken Os nasale, in 2. diese und die Deformation des linken Jochbogens; beide Bilder etwa $\frac{1}{10}$ n. Gr. — 3. Röntgenbild des Osteoma spongiosum, vor der rechten Orbita gestielt aufsitzend, Kontaktkopie. — 4. Röntgenbild dieses Schädels; der linke Jochbogen traumatisch deformiert; die Struktur des Imprimates und des Kallus funktionell ausgerichtet; $\frac{1}{3}$ n. Gr.

Taf. 2: 1. *Ursus spelaeus*, Schädel RZ II, 30. 6. 1935 (s. Text II, 2), Röntgenbild der linken Oberkieferpartie; Bereich der P⁴-Alveole und des M¹; Fissur mit Reaktion an den Rändern, die eine Verletzung während des Lebens erweist; Kontaktkopie. — 2. *Ursus spelaeus*, ohne Signatur (s. Text II, 3); Röntgenbild des rechten Stirnbeines; örtlich hyperostotische Verdickung; Kontaktkopie.



1



2

die, weil sie früher als die Kallusbildung eingesetzt hat, als das empfindlichere Zeichen der Intra-vitam-Reaktion anzusehen ist. Postmortale Änderungen des Knochenmineralgehaltes mögen zwar ähnliche Dichteunterschiede hervorrufen; sie könnten aber nicht so exakt durch die Fissurlinien begrenzt sein und die dazwischen eingeschlossenen Bruchstücke verschonen. Diese waren in ihrer Ernährung gestört und deshalb von dem aktiv-poroszierenden Prozeß, der die Umgebung erfaßt hat, ausgeschlossen.

Aus diesen Befunden — den reaktiven Veränderungen einerseits, dem Fehlen von Kallus andererseits — ergibt sich als weitere Folgerung, daß die Verletzung kurz vor dem Tod des Tieres erfolgt ist und die Fraktur nicht unmittelbare Todesursache war. Auch von den erwähnten Schäden an den Zähnen kann dies nicht vermutet werden, und ebenso unwahrscheinlich ist, daß das Tier durch die Fraktur in lebensbedrohender Weise in seiner Ernährung behindert war. Kieferfrakturen können ausheilen, wenn das Tier zu ihrer Schonung nur die gesunde Seite zur Kautätigkeit heranzieht.

3. Ein etwa faustgroßes Schädelfragment, ohne Fundstellen-signatur — offenbar ein Stück eines Os frontale dext. — ist örtlich mächtig und auf ungefähr vierfache Normalstärke verdickt (Taf. 2, Abb. 2). Tabula externa und interna sind von spongiöser Diploe ersetzt, die größtenteils geordnet aufgebaut erscheint und vereinzelte Foramina perforantia hindurchläßt. Der offensichtlich hypertrophe Knochen könnte einer lokalen Hyperostose oder einer solchen nach Art der Leontiasis entsprechen. Er kann mangels Eburnisation nicht als osteosklerotisch im Sinne von SICKENBERG (14) aufgefaßt werden, noch, weil es sich offensichtlich um einen individual-pathologischen Prozeß und keinesfalls um eine art- oder gattungsgebundene Erscheinung handelt, als pachyostotisch bzw. pseudopachyostotisch im Sinne von KAISER (15) oder als Fall einer Ponderosität im Sinne von SPILLMANN (16). Möglicherweise könnte eine Paget'sche Knochenerkrankung vorliegen. Doch spricht gegen diese letztgenannte Annahme das Röntgenbild. Die Regelmäßigkeit der Bälkchenanordnung läßt eine histologische Mosaikstruktur ausschließen. Der wirre Aufbau, wie er bei einer deformierenden Ostitis zumindest stellenweise anzutreffen ist, fehlt vollkommen, wie auch die Neigung zur Aufblätterung kompakten Knochens oder zu einer „Skleromalazie“. Um eine Paget'sche Erkrankung kann es sich nicht handeln, und die Struktur entspricht auch nicht der eines diffusen Osteoms oder eines ossifizierenden Fibroms. Die Veränderung begrenzt sich nicht innerhalb des Fragmentes und es kann daher nicht ausgesagt werden, ob sie auf einen Teil des Frontale beschränkt war oder sich über größere

Abschnitte des Schädels erstreckt hat. Eine Feststellung des Charakters der Hyperostose gelingt nicht mit Sicherheit.¹

4. Als viertes Stück soll ein beide Äste aufweisender Unterkiefer besprochen werden. Er wurde bereits von KÖRBER in (1) erwähnt und von EHRENBERG hinsichtlich der äußerlich sichtbaren Krankheitssymptome unter Beigabe einer Abbildung der Vorderregion kurz beschrieben (4, S. 38 u. Taf. III, oben links). Der Kiefer trägt keine Fundstellen-Signatur; er soll aber laut Aussage KÖRBERs aus dem Opferschacht stammen.² In (4), S. 38 wurde über den äußerlichen Befund (nach Zitierung von KÖRBERs Bemerkungen in [1]) folgendes gesagt: „An dieser bis auf die beiden Coronoidfortsätze vollständigen und an Länge ca. 310 mm messenden Mandibel . . . sind der linke Ast und die in ihm vorhandenen Zähne (C mit ‚keilförmigem Defekt‘, P₄ und M₃) normal, die I-Alveolen zeigen die übliche Kulissenstellung. Rechts bildet nach der I₁-Alveole die von KÖRBER erwähnte spongiöse Knochenmasse den stärker als normal gegen hinten gekrümmten Kiefferrand. Der C sitzt weit hinter dem linken, . . . M₂ und M₃, die“ (im Gegensatz zu P₄ und M₁) „erhalten sind, zeigen keine Abkautung, während M₃ sin. leicht angekaut ist. Verschieden wie die Usurverhältnisse ist auch die Diastemlänge in beiden Kieferästen. Sie beträgt im normalen, linken, etwa 60 mm gegen nur 20 im rechten. Bis auf etwas vergrößerte Foramina mentalia sind keine sonstigen Besonderheiten wahrzunehmen. Es dürfte sich wohl um eine Läsion rechts vorne an der Schnauze handeln, und zwar um eine Fraktur, welche den Verlust der Inzisiven zur Folge hatte und unter Dislokation der Bruchenden zur Verheilung kam. Dabei geriet der C dext. weit hinter den C sin. Daß die Verletzung jedoch schon in einem Alter eintrat, wo der C sich noch im Keimstadium befand, wie sich KÖRBER offenbar vorstellte, da er von einer Zahnkeimverlagerung sprach, dünkt mich sehr unwahrscheinlich, denn das würde eine Läsion des Keimes und damit eine Deformation des fertigen Zahnes erwarten lassen. Die Verletzung dürfte vielmehr erst dem schon oder fast ausgewachsenen Tier zugefügt worden sein; und sie scheint durch einen heftigen, schräg von rechts vorne

¹ Inzwischen wurden bei der Salzofen-Expedition 1961 einige weitere Schädelknochenfragmente von Höhlenbären gefunden, welche scheinbar gleichartig, doch minder hochgradig, verdickt sind. (Vgl. K. EHRENBERG, dies. Ber. XIV., Anz.-math.-naturw. Kl. Öst. Akad. d. Wiss., im Druck).

² Briefl. Mitteilung von Konservator L. SCHÜLLER, (Salzburg) an EHRENBERG vom 7. 11. 1953. Der Briefschreiber fügt noch hinzu: „das . . . dürfte auch stimmen, insofern als Körber zur damaligen Zeit, als ich eben an der Aufstellung des Museums in Aussee gearbeitet habe, fast ausschließlich seine Knochenfunde aus dem Opferschacht geborgen hat“.

geführten Stoß oder Schlag ausgelöst wie die Überschiebung des vorderen Bruchendes über das hintere an dem vom C nach dem Kieferunterrand hin verlaufenden, gezackten Bruchrande andeutet“ (Taf. 3, Abb. 1).

Der Röntgenbefund bestätigt die traumatische Deformation und ihre Ausheilung mit Dislokation. C dext. wurde dabei aufgestellt und distalwärts, d. h. gegen hinten, verschoben. Seine dementsprechend form- und lageveränderte Alveole wird von Partien kallös-sklerosierten Knochens umschlossen. In ihr münden 2 feine Aufhellungslinien, die Fissurresten entsprechen. Knapp distal vom C ist innerhalb der aufgetriebenen P-Region ein Restbefund der stattgehabten Zusammenhangstrennung deutlicher zu sehen. Auch nach dem Röntgenbild (Taf. 3, Abb. 2) ist also die Verletzung durch einen Stoß gegen den C von rechts vorne entstanden vorzustellen. Hierbei war die Alveole ausgebrochen, die nähere Umgebung gesplittert und die Mandibel vor dem P₄ quer fissuriert. Der infolge andauernder Beanspruchung luxurierend aufgeschossene Kallus hat vor allem den Defekt im I-Bereich weitgehend ausgefüllt. Aber I₂ und I₃ der verletzten Seite sind verloren gegangen, ihre Alveolen sind verstrichen. Die Mandibularsymphyse ist durch sklerosierenden Endostkallus ankylosiert. Die veränderte Zahn- und Kieferstellung hat sich auf das gesamte Gebiß ausgewirkt; von den vier erhaltenen Backenzähnen ist der P₄ sin. kaum, der M₃ dext. nur wenig usuriert, während M₂ dext. beim hinteren Außenhöcker oder Hypoconid und M₃ sin. beim vorderen Außenhöcker oder Protoconid grubige Ausschleifungen aufweisen. Ebenso ist es aber auch zu einer abnormen Beanspruchung der Kiefergelenke gekommen, die sekundär arthropathisch verändert wurden. Die rechte Gelenkrolle ist in diesem Sinn viel schwerer deformiert, abgeplattet und mit Randwülsten versehen.

5. Eine ebenfalls mit beiden Ästen erhaltene Mandibel ist schmächtiger. Sie trägt die Signatur KÖRBERs für Funde aus dem Opferschacht. Es sind nur mehr wenige Zähne vorhanden; so der ziemlich kleine C dext. und, stark abgekaut, M₃ dext. sowie M₂₋₃ sin. Die Alveolen der fehlenden Zähne sind z. T., vor allem im Backenzahnabschnitt, schon intra vitam leer geworden. Im Bereich der betreffenden Alveolen und in ihrer unmittelbaren wie weiteren Umgebung ist der Kieferknochen chronisch entzündlich verändert. Spongiosa ist besonders in den vorderen Backenzahnbereichen örtlich sklerosiert, die Rindenschicht durch Periostapposition verdickt. Es hat sich um eine odontogene, primär chronisch verlaufene Osteomyelitis gehandelt, die also kein akutes Stadium durchlaufen hat. Im linken Ast, der außen unter P₄ und M₁ ein stark vergrößertes


Gefäßloch aufweist, waren an den Wurzelspitzen von M_2 und M_3 Granulome vorhanden (Taf. 4, Abb. 2). Der M_3 dext. steckt in einer ausgeweiteten Alveole, in deren Grund sich durch Zusammenfließen zweier Wurzelspitzen-Granulome — die beiden Wurzeln sind hier, wie des öfteren beim Höhlenbären, nicht völlig verschmolzen — ein regelrechter Kieferabszeß gebildet hat. Diese Höhle ist nur wenig abgegrenzt. Die Knochenzone, die sie vom Mandibularkanal trennt, erscheint im Röntgenbilde (Taf. 4, Abb. 1) aufgehellt und die benachbarte Grenzlamelle des Kanals defekt. Die Eiterung hat sich demnach bis dorthin erstreckt. Sie hat durch den Kanal keine Ausbreitung (Propagation) erfahren, da der untere Grenzsaum des Kiefers intakt geblieben ist. Es ist nirgends zu einer Sequestrierung, zu einer Demarkation örtlich abgestorbenen Knochens gekommen, wie dies im Verlauf einer Knochenmarkentzündung häufig der Fall ist. Der linke Mandibularkanal ist stellenweise von dichten Bröckelchen erfüllt. Es handelt sich nicht um Knochensand oder Sequester, sondern um Gesteinsteilchen, die postmortal in das bereits skelettierte Fundstück eingedrungen sind.

6. Analoge, z. T. schwere Erkrankungen liegen bei drei Mandibelästen vor. An einer linken Mandibula ohne Signatur ist der Alveolarrand unregelmäßig verdickt und stark verdichtet. Die M_1 -Alveole ist nach Ausfall des Zahnes intra vitam zu einer unregelmäßig geformten Vertiefung umgestaltet worden, deren Grund von dicht sklerosiertem Knochen gebildet ist. Knapp davor liegt ein Sequester in einer kleinen Höhlung, die durch eine unmittelbar benachbarte Fistel am äußeren Kieferrande drainiert war. Der Sequester entspricht einer umschriebenen Knochenpartie, die durch die Entzündung nekrotisch geworden ist und sich aus ihrer Umgebung gelöst hat. Er stellt einen infizierten Fremdkörper dar, der eine Eiterung im Gange hielt, die sich ihrerseits durch eine fistelnde Kloake nach außen Abfluß schuf. Das typische Bild erweist die intravital entstandene und fortgeschrittene Erkrankung.

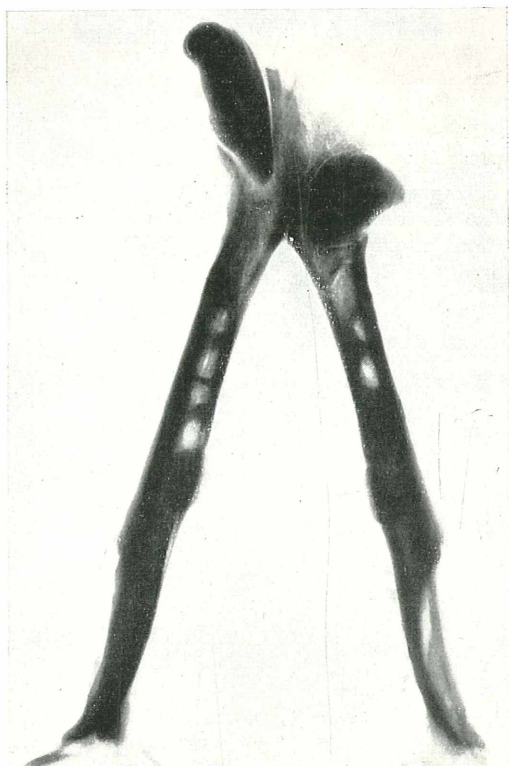
Ähnliche Bilder bieten zwei Mandibulae dext. An der einen — mit KHO 1932 signiert, daher aus der Karl-Hans-Otto-Halle stammend — liegt im periapikalen Abszeß bei M_2 ein kleiner

Erklärung zur nebenstehenden Tafel 3

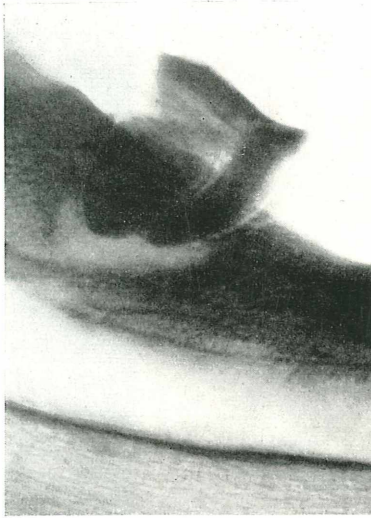
Taf. 3: *Ursus spelaeus*, Unterkiefer, ohne Signatur aus dem Opferschacht; Dislokationsfraktur vorne im rechten Ast (s. Text II, 4); etwa $\frac{1}{3}$ n. Gr. — 1. Unterschiede in der Stellung der C und in der Länge des Diastems zwischen C und P_4 der verletzten rechten, gegenüber der normalen linken Seite, sowie die Frakturlinie unter C dext. — 2. Erheblich asymmetrische Kieferdeformierung im Röntgenbild; die Frakturlinie knapp distal von C dext. unvollkommen von Kallus durchbaut; Arthropathie des rechten Kieferköpfchens.



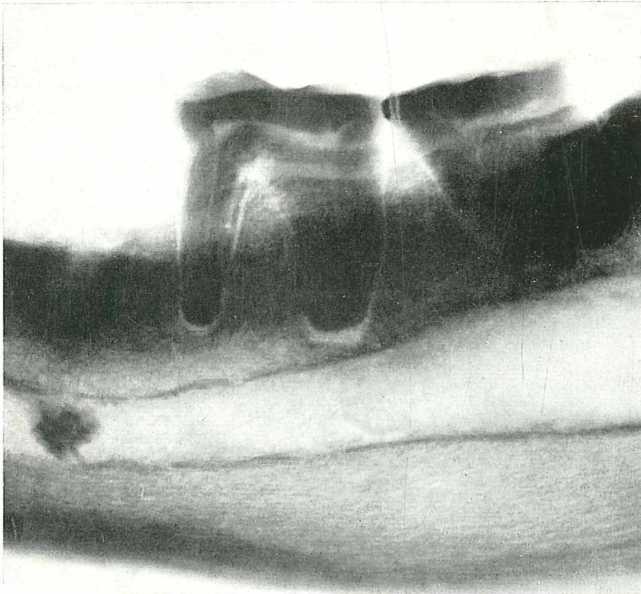
1



2

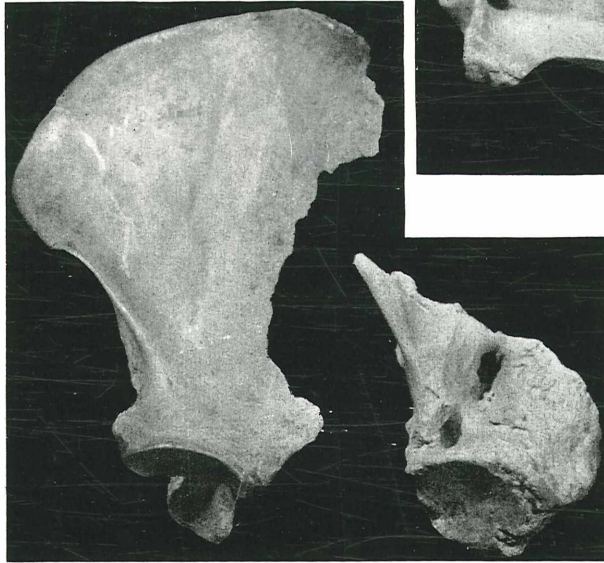


1

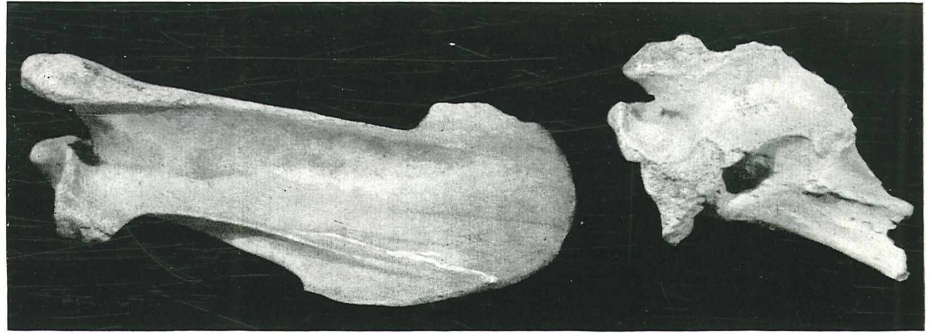


2

Taf. 4: *Ursus spelaeus*, Unterkiefer aus dem Opferschacht (s. Text II, 5), Kontaktkopien. — 1. Röntgenbild der Region des M_3 dext.; großes periapicales Granulom mit osteomyelitischer Veränderung der Knochenstruktur bis zum Mandibularkanal. — 2. Röntgenbild der Region von M_2 und M_3 sin.; periapicale Granulome; Gesteinsbröckel im Mandibularkanal.



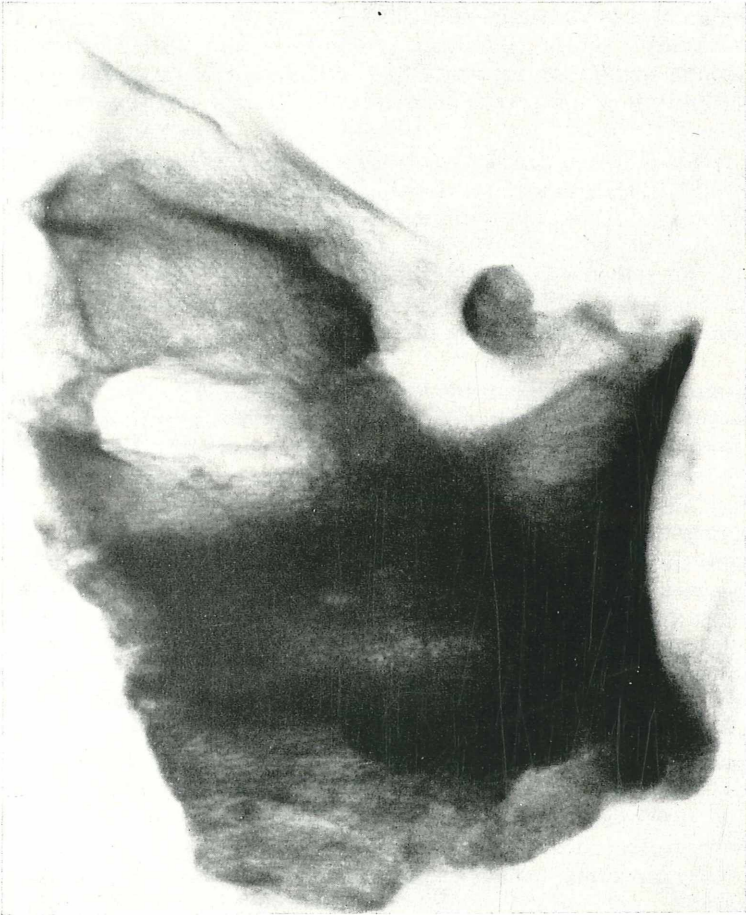1



2

Taf. 5: *Ursus spelaeus*, linkes frakturiertes Scapulafragment aus dem Rundzug (s. Text II, 8) mit noch nicht ganz ausgewachsener normaler linker Scapula (O. Schacht VII) zum Vergleich, etwa $\frac{1}{3}$ n. Gr. — 1. Ansicht von ventral. — 2. Ansicht von der subscapularen Seite.

Zu: EHRENBERG-RUCKENSTEINER, Berichte über Ausgrabungen usw. Tafel 6.



Taf. 6: *Ursus spelaeus*, linkes, frakturiertes Scapulafragment aus dem Rundzug (s. Text II, 8), Röntgenbild bei dorso-ventralem Strahlengang; mächtiger Kallus zwischen stark dislozierten Fragmenten; Kontaktkopie.

Sequester. Die Zahnkrone ist in zwei Teile gebrochen, einen vorderen mit der anterioren und einen hinteren mit der posterioren Wurzel. Die Pulpahöhle ist bei der Zahnfraktur eröffnet und offenbar akut infiziert worden, so daß es zur erwähnten Sequestrierung kommen konnte. Am zweiten Stück, das nach der Signatur im Rundzug gefunden wurde, ist der Befund ein ähnlicher. Auch Oberkieferfragmente, die noch Zähne enthalten, lassen an den Wurzelspitzen vielfach Granulome, an den Interradikulärsepten entzündliche Resorptionen erkennen.

Alle diese Symptome sind für die eitrige Form der odontogenen Kieferosteomyelitis kennzeichnend. Diese ist, da die Höhlenbären ihre Kiefer sehr stark beansprucht haben, häufig mehr oder weniger ausgeprägt anzutreffen; sie ist auch u. a. bereits von BREUER an Funden aus der Mixnitzer Drachenhöhle erwähnt worden (6). Für die Annahme, daß es sich um andere Infekte, in Sonderheit um eine Aktinomykose gehandelt hat, ergibt sich aus den vorliegenden Stücken kein zwingender Anhalt.

7. Auch von den Elementen des Achsenskeletts sollen einige Befunde vorgebracht werden. Eine Reihe von nicht individuell zusammengehörigen Hals- und Brustwirbeln zeigt die Folgen statisch-mechanischer Beanspruchungen. Die Wirbelkörperendflächen sind rau, höckerig, die Bandscheiben waren da und dort nach Art Schmorlischer Knorpelknötchen eingebrochen. Solche Knorpelknötchen entstehen *intra vitam*, wenn Bandscheibenmaterial örtlich umschrieben in die durch keine ausreichend gefestigte Grenzlamelle gedeckte Spongiosa des Wirbelkörpers eingepreßt wird. Die Wirbelkörpereränder — vor allem die ventralen — sind mit Wülsten verschiedener Ausprägung besetzt. An den Brustwirbeln sind auch mitunter die den Wirbel-Rippengelenken zugehörigen Facetten arthropathisch deformiert. Keiner der Wirbel bietet jedoch die Symptomatologie einer entzündlichen Erkrankung.

Auch eine Rippe — sichtlich eine der letzten *Costae verae* oder *vertebro-sternales* — sei hier noch genannt. Sie weist in ihrer ventralen Hälfte eine unter Kallusbildung verheilte Querfraktur auf.

8. Zu den bemerkenswertesten paläopathologischen Funden aus der Salzofenhöhle zählt wohl das schon im Grabungsberichte über die Jahre 1957 und 1958 kurz erwähnte Scapula-Fragment (5). Es wurde 1958 von P. SIMONSBERGER im Rundzug gesammelt und sieht so sonderbar aus, daß es im ersten Augenblick gar nicht leicht als solches zu erkennen ist. So dürfte es zweckmäßig sein, die Beschreibung der äußeren Merkmale durch Vergleichsbilder einer normalen Höhlenbärenscapula zu unterstützen. Die aus dem

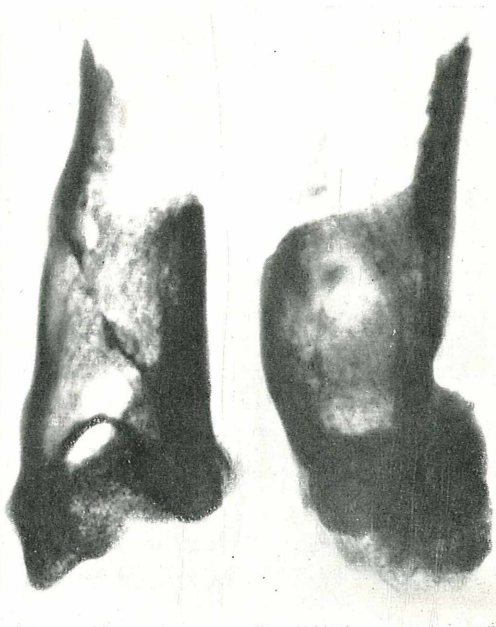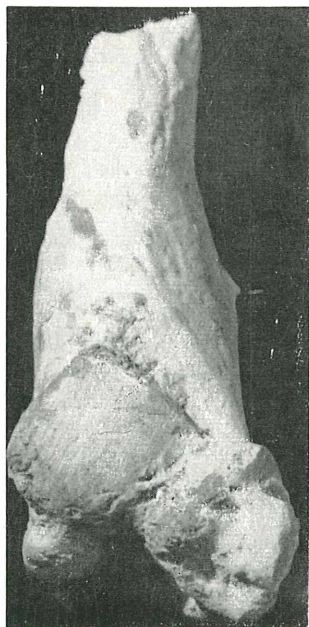
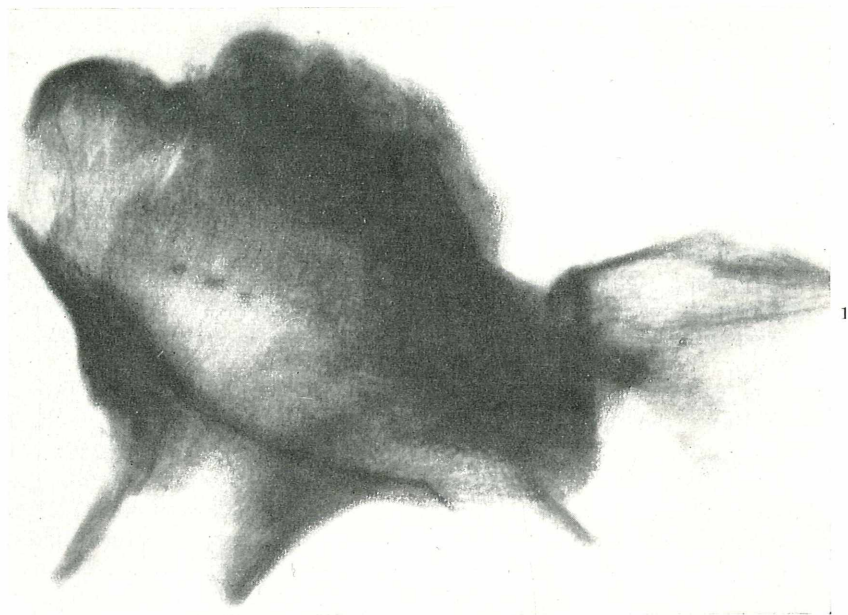
Opferschacht (Signatur OSch VII) stammende Vergleichs-Scapula von 225 mm Länge ist zwar noch juvenil, zeigt aber schon weitgehend die adulten Umrisse.

Wie die Bilder (Taf. 5, Abb. 1 u. 2) erkennen lassen, stammt das Fragment von einer linken Scapula und umfaßt den lateralen Teil mit der Cavitas glenoidalis und der Spina scapulae. Das Gelenkende erscheint dorso-ventral stark verdickt, die Gelenkpfanne ist etwa gleich hoch wie breit, also annähernd kreisförmig-rundlich statt breitoval (mit einem Verhältnis von Breite zu Höhe von etwa 1,5:1). Bei Betrachtung der Ventralseite gewahrt man knapp hinter dem Gelenkende eine Bruchlinie, die quer, genauer etwas schräg von innen-vorne nach außen-hinten verläuft. Die Umrandung der Cavitas glenoidalis ist zum größeren Teil deformiert. In der Ventralansicht gewinnt man den Eindruck, als wäre der Processus coracoideus, dessen Grenznaht gegen die eigentliche Scapula beim Vergleichsstück noch nicht völlig verstrichen ist, nicht erhalten, denn die betreffende Stelle sieht wie die Ansatzfläche der Scapula für ihn aus. Ferner sieht man, daß die Ventralfläche nicht in normaler Weise plan und glatt, sondern gewölbt und uneben ist und außer kleinen Gefäßlöchern zwei große Löcher aufweist. Das randnähere von diesen führt in einen Kanal, welcher in einer Öffnung beim erhöhten subscapularen Rand mündet; vom zweiten zieht ein Kanal zum medialen Bruchende. Der ganze Umriß des erhaltenen Teiles ist abnorm, der Knochen auch medial von der Gelenkpfanne stark überhöht.

Der Röntgenbefund (Taf. 6 u. 7, Abb. 1) bestätigt, daß die erhebliche Formveränderung und Verplumpung die Folgen einer unter Entwicklung mächtiger Kallusmassen ausgeheilten Fraktur darstellen. Offensichtlich hat es sich um einen Trümmerbruch des ganzen Schulterblattkörpers und nicht nur des gelenknahen Bereichs gehandelt. Lateralwärts erstreckten sich die Zusammenhangstrennungen bis dorthin, medialwärts bis an die Ränder des unvollkommen erhaltenen Fundstückes. Die kallöse Auftreibung erreicht nahezu die Größe einer Männerfaust. Ihre Struktur beweist, daß Splitter vorhanden waren, die sich z. T. übereinandergeschoben hatten. In geeigneter Projektion gelingt es, die Hauptlinie des

Erklärung zur nebenstehenden Tafel 7

Taf. 7: *Ursus spelaeus*, linkes frakturiertes Scapulafragment aus dem Rundzug (s. Text II, 8), Röntgenbild bei axialem Strahlengang zur Darstellung der größten Dislokation. — 2.—4. *Capra ibex*, linkes Humerusfragment (ohne Signatur) mit Flexionsfraktur (s. Text III, 1), $\frac{1}{1}$. 2. Vorderansicht, 3. und 4. Röntgenaufnahmen; Wiedergabe der traumatischen Deformierung und deren kallöser Festigung; 3. seitenverkehrt gegenüber 2.



Bruches deutlich darzustellen, über die es auch zur stärksten Dislokation gekommen ist. Das zertrümmerte Schulterblatt ist durch den auf ihm lastenden Druck dorsalwärts ausgewichen, so daß sich die Pfannenfläche nach vorne neigen konnte. Die Fehlstellung wurde durch Kallus fixiert. Dieser ist vollkommen durchgebaut und in der äußeren Formung und inneren Strukturierung geschliffen und funktionell beeinflußt. Die Gelenkpfanne ist mit mächtigen Randwülsten versehen. Sie zeugen von einer deformierenden Arthropathie, die durch die Beanspruchung des Schultergelenkes unter abnormen statisch-dynamischen Bedingungen hervorgerufen worden ist. Nach der Mächtigkeit der Knochenwucherungen zu schließen, muß diese Beanspruchung eine sehr erhebliche gewesen sein.

Abschließend ist zu bemerken, daß eine derartige Verletzung von *Ursus spelaeus*, die durch einen schweren Schlag, vielleicht Steinschlag oder menschliche Einwirkung, sicherlich nicht durch einen Biß zustande kam, noch kaum bekannt sein dürfte.

9. Pathologische Erscheinungen sind auch an verschiedenen Skeletteilen der Extremitäten zu beobachten, so z. B. Exostosen an Metapodien, eine Kompressionsfraktur an der proximalen Gelenkfläche einer Mittelphalanx u. a. m.

Schwer verändert stellt sich eine Tibia sin. dar, die nach ihrer Signatur in der Karl-Hans-Otto-Halle gefunden wurde. Sie stammt von einem subadulten Tier, denn die proximale Epiphysenfuge ist noch nicht völlig verstrichen und die distale Epiphyse ist abgefallen, war also noch nicht vollkommen mit der Diaphyse verwachsen. Die Länge des Knochens beträgt 244 mm. Beim Vergleich mit einer ungefähr großengleichen, normalgestalteten Tibia — das nach der Signatur OSch/274 aus dem Opferschacht kommende Stück ist adult, denn die Epiphysenfugen sind verschlossen, und muß wohl der in der Salzofenhöhle nicht seltenen hochalpinen Kleinform des Höhlenbären zugerechnet werden — fällt sogleich das femorale Gelenkende durch den etwa um die Hälfte übernormalen Durchmesser und die abweichende Form der Gelenkfacetten auf (Tab. 8, Abb. 1). Schon die mediale Facette weicht durch Größe, Umriß und Schräglage von der Norm ab; noch mehr aber die laterale, die einen nahezu doppelten Umfang hat, konvex gewölbt statt plan ist und deutlich höher als jene liegt, statt mit ihr auf gleicher Ebene zu liegen. Exostosen und Löcher als Mündungen von Kanälen, die in den Knochen hineinführen, u. a. m. vervollständigen diese Verunstaltung.

Daß es sich um einen abnormen Zustand handelt, war auch KÖRBER nicht entgangen. Doch seiner auf einer Etikette vermerkten

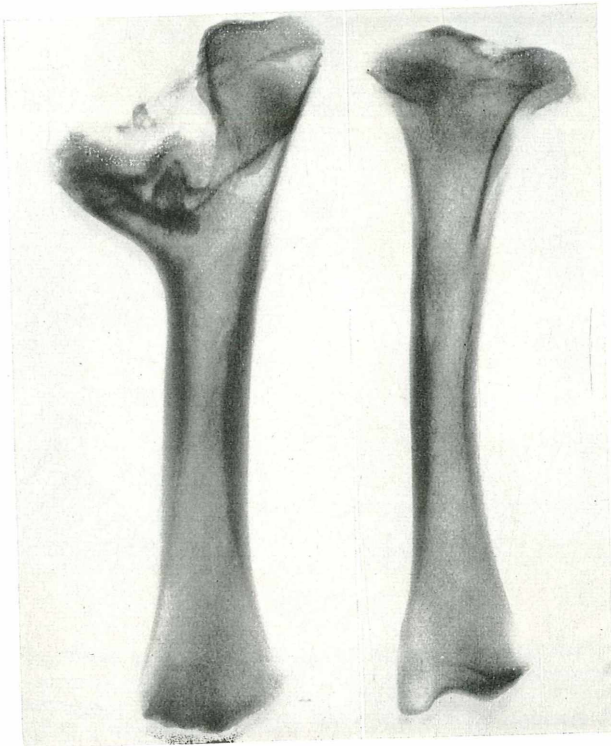

Diagnose „Arthritis deformans des Tibiakopfes“ mußte schon bei der ersten Erwähnung des Stückes entgegengehalten werden, daß offenbar eine Fraktur mit Dislokation der Teilstücke vorliegt (4, S. 38). Das Röntgenbild (Taf. 8, Abb. 2), auf dem die Abspreizung der Rindenschicht des Condylus medialis wie die Verlagerung der Eminentiae inter-condyloideae im Grunde der Gelenkflächenmulde deutlich erkennbar sind, läßt klar werden, daß ein Stauchungsbruch des Schienbeinkopfes, eine schwere Gelenkfraktur vorliegt. Die Verletzung muß lange vor dem Tode des Tieres erfolgt sein, denn alle Splitter sind durch Kallus verbunden und vollkommen gefestigt. Wie bei allen Verletzungen dieser Art ist es zu einer starken Fragmentverschiebung gekommen. Trotz dieser Verformung und trotz der damit sicherlich verknüpft gewesenen schweren Funktionsbeeinträchtigung wurde die Extremität unvermindert beansprucht, denn es fehlt jegliche Spur einer sekundären Osteoporose. Die geänderten statischen Verhältnisse — die Beinstellung ist nach der Verletzung abnorm gewesen — haben lediglich zu einer Strukturveränderung am lateralen Knochenrand geführt.

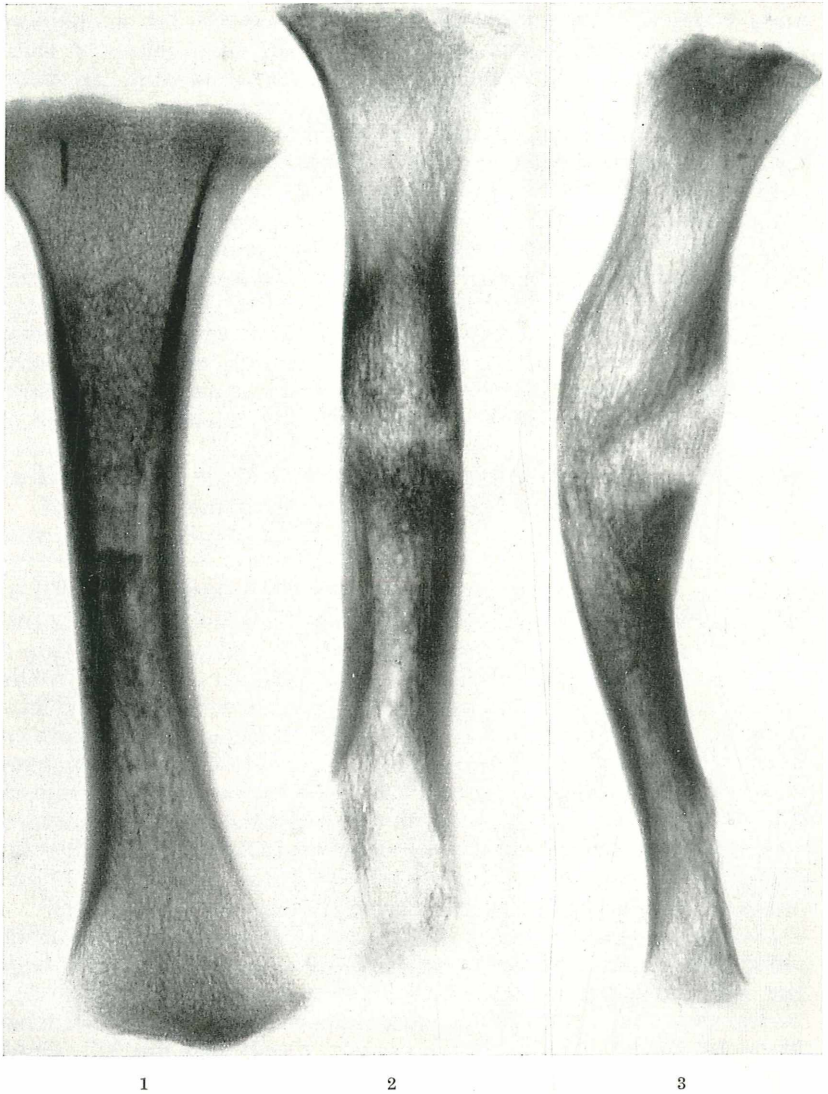10. Eine Tibia ohne Epiphysen, von einem etwa einjährigen Jungbären stammend und laut Signatur im Opferschacht gefunden, ist im mittleren Schaftbereich örtlich aufgetrieben und gekrümmt. Der äußere Aspekt könnte, auch angesichts des juvenilen Alters, die Annahme einer Rachitis nahelegen und dieses wie weitere Stücke aus dem Salzofenmaterial sind auch zunächst — gleich ähnlich deformierten Höhlenbärenknochen anderer Fundorte — in diesem Sinne gedeutet worden. Der Röntgenbefund vermag diese Diagnose im vorliegenden Falle jedoch nicht zu bestätigen.

Rachitische Knochenveränderungen betreffen nicht so sehr den diaphysären Schaft als die sogenannten Metaphysen, d. h. die spongiosareichen Abschnitte zwischen den knorpeligen Epiphysenfugen oder, sobald diese verstrichen sind, deren Narben und dem Beginn der Markhöhle. Die Rachitis ist eine Erkrankung des wachsenden Skeletts und wirkt sich deshalb am meisten an den Wachstumszonen aus, besonders an solchen, welche die Längsstreckung des Knochens fördern. Die epi-metaphysären Bereiche der langen Röhrenknochen sind es daher, die nachhaltig und

Erklärung zur nebenstehenden Tafel 8

Taf. 8: *Ursus spelaeus*, linke subadulte Tibia mit Stauchungsbruch des Schienbeinkopfes aus der Karl-Hans-Otto-Halle (s. Text II, 9) und größengleiche normale linke Tibia einer hochalpinen Kleinform des Höhlenbären (OSch/274). — 1. Ansicht von rückwärts, etwa $\frac{1}{4}$ n. Gr. — 2. Röntgenbilder, über $\frac{1}{3}$ n. Gr. Die Mechanik des Bruches durch das Röntgenbild besonders verdeutlicht.





Taf. 9: *Ursus spelaeus*, linke, etwa 1-jährige Tibia aus dem Opferschacht (s. Text II, 10) mit Achsenknick und normale linke Tibia derselben Altersklasse zum Vergleich, Kontaktkopien. — 1. Röntgenbild der Vergleichstibia. — 2. u. 3. Röntgenbilder der durch Knickung verletzten Tibia; keine Symptome von Rachitis.

kennzeichnend verändert zu werden pflegen. Die Rachitis beruht auf einem Vitamin-D-Mangel und auf der Tatsache, daß der Organismus die Mineralsubstanzen Kalzium und Phosphor ohne dieses Vitamin nicht in neugebildetem Knochen einzubauen imstande ist. Zuzufolge dessen bleibt solch junger Knochen unverkalkt, weich und vermindert widerstandsfähig. Er wird, da er ausgereiftem Knochen nur ähnlich ist, Osteoid genannt. Die Rachitis stellt somit eine Osteoidosteoporose dar. Diese ist röntgenologisch erkennbar, da unverkalkter Knochen die Strahlung weniger absorbiert als normaler und das Vorhandensein von Osteoid eine Auflockerung des mineralisierten Gerüsts verursacht. Mazerierter oder fossiler Knochen besteht so gut wie ausschließlich aus Mineralgerüst. War dieses intra vitam strukturverändert, dann muß sich dieser Zustand im Röntgenbild auswirken. Osteoid verwittert ebenso leicht wie Knorpel- oder Weichteilsubstanz. Im fossilen rachitischen Knochen würde also kein Osteoid enthalten sein, aber die Struktur seines Mineralgerüsts würde verraten, daß es einmal vorhanden war. Grundsätzlich darf daher erwartet werden, daß das Röntgenbild diese krankhafte Veränderung zu erkennen gibt.

Das Röntgenbild der erwähnten Tibia (Taf. 9, Abb. 2 u. 3) weist lediglich im Schaftbereich Veränderungen auf, die einem periostalen Kallus und einem endostalen Umbau mit Verlagerung der Knochentrajektorien entsprechen. Die übrigen Abschnitte sind intakt. Die Corticalis ist normal breit und gegen die Markhöhle zu regelrecht begrenzt. Vor allem sind die Metaphysen normal gebaut, die Zonen der provisorischen Verkalkung völlig intakt und es fehlt jegliche Porosierung als Anzeichen für das Vorhandensein unverkalkten osteoiden Knochens. Das Periost hat nirgends apponiert, so daß es nicht einmal andeutungsweise zu einer „Becherung“ gekommen ist, die entstehen kann, wenn ungestörte, periostale Knochenentwicklung die gehemmte, endostale überholt und dabei zur charakteristischen Deformierung der metaphysären Endstücke führt.

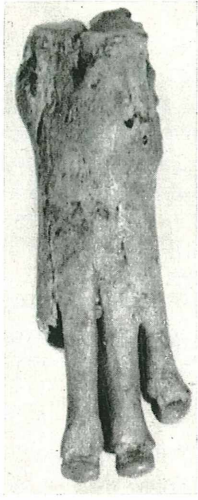Wenngleich also das Röntgenbild keine für Rachitis kennzeichnenden Züge aufweist, so liegt doch ohne Zweifel ein Lokalschaden vor, aber nicht eine Verbiegung, sondern eine ausgeheilte und verfestigte Knickung nach Art eines Grünholzbruches mit *Dislocatio ad axin* (Achsenknick). Das jugendlich sukkulente, festere Periost hat der Verletzung standgehalten und ist nicht zerrissen, so daß es wohl eine *Dislocatio ad latus* (Seitenverschiebung), nicht aber eine Achsenknickung hintanzuhalten vermochte. Der Kallus ist mangelhaft durchgebaut; dies macht es wahrscheinlich, daß das Tier nicht sehr lange nach der Verletzung verendet ist.

III. Pathologische Funde von Elementen der Begleitfauna

Reste mit krankhaften Veränderungen liegen auch von der Begleitfauna des Höhlenbären vor, so von *Canis lupus*, *Panthera spelaea* und *Capra ibex*. Zumeist handelt es sich wieder um Exostosenbildungen und Frakturen. Nur zwei Fälle seien hier kurz besprochen.

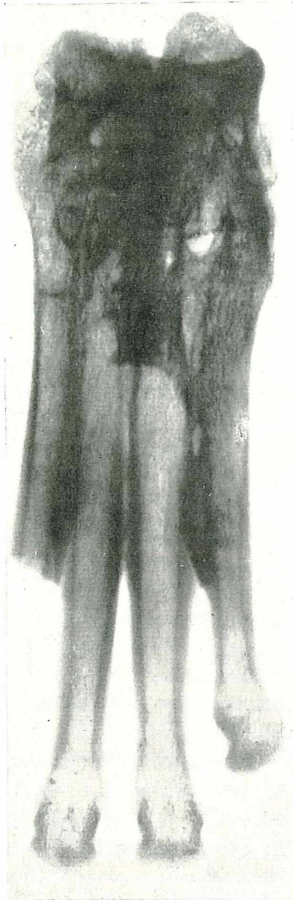
1. Ein linkes Humerusfragment ohne Fundstellensignatur, welches wohl auf *Capra ibex* zu beziehen ist und das nur die distale Hälfte umfaßt, fällt schon bei flüchtiger Betrachtung durch die Verdickung des unteren Schaftteiles auf, noch mehr aber durch die Schräglage der Trochlea humeri (Taf. 7, Abb. 2). Es handelt sich um eine posttraumatische Deformation infolge eines supratrochlearen Schrägbruches, welcher, wie die Stellung der Trochlea zeigt, unter beachtlicher Dislokation zur Ausheilung gelangt ist. Diese Flexionsfraktur hat sich intra vitam völlig gefestigt, die Frakturlinie ist nicht mehr erkennbar. Der kräftige Kallus ist, wie das Röntgenbild (Taf. 7, Abb. 3 u. 4) zeigt, funktionsgerecht durchgebaut und nach Art einer Kalluszyste örtlich aufgetrieben. Die Extremität ist nach der Verletzung wieder belastet, das Ellbogengelenk wieder bewegt worden. Da dabei die Statik Änderungen erfuhr, sind sekundär-arthropathische Symptome in Form von Randleisten entstanden.

2. Ebenfalls ohne Fundstellen-Signatur ist ein Mittelfußstück von *Canis lupus*. Es umfaßt die Metatarsalia II—V sin., vom Metatarsale II bloß die proximale Hälfte, sowie die anschließenden Elemente des Mesotarsus. Sämtliche Knochen sind synostosiert (Taf. 10, Abb. 1 u. 2). Der Mesotarsus bildet einen kompakten knöchernen Block, die Gelenkspalten sind bis auf geringe Reste verstrichen, die Tarsometatarsalgelenke (die Lisfrancsche Gelenklinie) vollkommen verödet. Der Block erstreckt sich auch auf die proximale Hälfte des Metatarsus, wo quere Knochenbrücken plantar die Skelettstücke weitgehend, dorsal nahezu vollkommen zu einer kompakten Masse verbinden. Hingegen sind die distalen Hälften der Metatarsalia unter Wahrung ihres natürlichen gegenseitigen Abstandes freigeblieben; das Metatarsale II ist erst post mortem distal der Knochenbrücke abgebrochen. Im Erkrankungsgebiete ist, wie das Röntgenbild (Taf. 10, Abb. 3 u. 4) lehrt, der Knochenumbau nur in mäßigem Grade ausgeprägt, die Veränderungen an den Gelenken überwiegen. Der innerhalb des Metatarsus interossär entstandene Knochen ist periostalen Ursprunges. Stellenweise, besonders an den freien, distalen Schäften der Mittelfußknochen, sind umschriebene Periostapositionen differenzierbar. Sie



1

2



3



4

Taf. 10: *Canis lupus*, linker Meso- und Metatarsus, ohne Signatur, weitgehend zu einer einheitlichen Knochenmasse verschmolzen (s. Text III, 2). — 1. u. 2. Dorsal- und Plantaransicht, etwa $\frac{1}{2}$ n. Gr. — 3. u. 4. Röntgenbilder; Ankylosierungen auf entzündlicher Grundlage; Kontaktkopien.

Sämtliche abgebildete Stücke stammen aus der Salzofenhöhle und befinden sich im Heimatmuseum Ausseerland in Bad Aussee. Die Aufnahmen zu Taf. 3, 1., Taf. 5, 1. und 2, Taf. 7, 2., Taf. 8, 1. und Taf. 10, 1. und 2. stammen von A. RASTL (Bad Aussee); die Röntgenbilder wurden im Bezirkskrankenhaus Bad Aussee aufgenommen.

sind als chronisch gekennzeichnet, mit ihren Basen in die Corticalis eingebaut und an ihrer freien Oberfläche glatt. Es handelt sich um einen entzündlichen Gelenksprozeß, an dem sich der Knochen mit überwiegend periostitischen Reaktionen beteiligt hat. Dies führt zu der Auffassung, daß keine endogene Arthritis vorliegen dürfte, vielmehr eine auf Grund eines exogen entstandenen Infekts. Infolge einer Verletzung kam es zur örtlichen Weichteilphlegmone, wahrscheinlich mit Bildung eines geringen Exsudates. Sekundär wurden die Gelenke erfaßt und benachbarter Knochen reagierte mit einer Reizperiostitis. Die Entzündungen haben den Knochen nicht eingeschmolzen, aber sie haben die Gelenke verödet. Sie sind *intra vitam* ohne zurückbleibende Porosierung ausgeheilt.

IV. Schlußbemerkungen

Die in dieser Arbeit beschriebenen Fälle von Erkrankungen und Verletzungen an Zähnen und Knochen stellen, wie bereits vermerkt, nur einen Teil des paläopathologischen Materiales aus der Salzofenhöhle dar; aber da sie so ziemlich alle gefundenen Abweichtungstypen umfassen, gestatten sie gewisse Folgerungen und Feststellungen, die noch abschließend erörtert werden sollen.

Vorerst bezeugen sie, daß sowohl der weitaus dominierende Höhlenbär als auch einige Elemente seiner Begleitfauna weder von Traumen noch von Krankheiten verschont geblieben waren. Vor allem der Höhlenbär scheint diesbezüglich anfällig gewesen zu sein. Diese Tatsache zahlenmäßig erfassen zu wollen, ist freilich wegen mancher Unsicherheitsfaktoren sehr schwierig. Dennoch dürften sich im gegenständlichen Falle gewisse Anhaltspunkte gewinnen lassen.

Die hier einzeln beschriebenen pathologischen Höhlenbärenreste entstammen mit Ausnahme der Scapula sämtlich den KÖRBER-SCHEN Aufsammlungen. Bei der seinerzeitigen Sichtung dieses Materials ist auch der Versuch gewagt worden, aus der Maximalzahl gleicher Knochen bzw. Zähne unter Berücksichtigung der Verteilung auf die rechte und linke Körperseite, auf die einzelnen Altersstufen und die beiden Geschlechter, auf die verschiedenen Fundstellen usw. die Minimalzahl der durch die Funde belegten Individuen zu ermitteln. Das Ergebnis lautete, daß mit mindestens 214 Höhlenbären gerechnet werden darf (3, S. 266 ff.).

Als pathologische Höhlenbärenfunde aus KÖRBER'S Material sind hier 3 Schädel bzw. Schädelteile, 2 beiderseitige Mandibeln, 3 Mandibeläste, 1 Rippe und 2 Tibien einzeln genannt worden. Nach den oben angedeuteten Kriterien ist eine individuelle Zusammengehörigkeit zumindest für 9 dieser 11 Stücke teils sicher, teils mit größter Wahrscheinlichkeit auszuschließen. Das würde heißen, daß

von den minimal 214 Höhlenbären mindestens 9 krank oder verletzt gewesen sind. Wenn man annehmen darf, daß dieses Verhältnis dem tatsächlichen einigermaßen nahekommmt — die hier nicht mitberücksichtigten, in Abschnitt II nur summarisch erwähnten weiteren Krankheitsfälle an Zähnen, Wirbeln, Metapodien, Phalangen usw. stellen, weil sie kaum sämtlich mit irgendwelchen der oben aufgezählten 9 bzw. 11 Stücke individuell zusammengehören dürften, eine Sicherheitsreserve dar —, ergäbe sich eine Quote mit Gebreusten behafteter Tiere von mehr als 4 %.

Für die Begleitfauna stehen analoge zahlenmäßige Unterlagen nicht zur Verfügung und entsprechende Erhebungen wären hier auch kaum sinnvoll, weil die bei den meisten Arten nur geringe Mindestindividuenzahl für statistische Auswertungen keine tragbare Basis böte. Gewiße Anhaltspunkte können wir indessen auch hier gewinnen: einmal das offensbare Fehlen von Krankheitssymptomen bei der Mehrheit der Begleitfauna-Arten und zweitens das Fehlen gerade der beim Höhlenbären häufigen Zahn- und Kiefererkrankungen. Beides zusammen deutet doch auf quantitative wie qualitative Unterschiede hinsichtlich der Anfälligkeit für Krankheiten und Traumen u. zw. wohl auf ein geringeres Ausmaß in beiden Belangen bei der Begleitfauna in ihrer Gesamtheit wie bei ihren einzelnen Arten gegenüber dem Höhlenbären.

Derartige Unterschiede, daß also der Höhlenbär vom Salzofen häufiger befallen gewesen sein dürfte als seine Begleitfauna, wären auch von einer anderen Seite her durchaus verständlich. Wie erwähnt, sind die Zahn- und Kiefererkrankungen an diesen Unterschieden wesentlich beteiligt. Von der offenbar besonders starken Beanspruchung der Kauwerkzeuge des Höhlenbären ist bereits in Abschnitt II die Rede gewesen. Auf sie hat schon BREUER gelegentlich der Beschreibung der analogen Befunde bei den Mixnitzer Höhlenbären hingewiesen (6, S. 581 ff.) und auch W. v. MARINELLI hat in der Mixnitzer Monographie von dem offenbar großen Bißdruck gesprochen (7, S. 480). BREUER hat aber auch a. a. O. dargelegt, wie eben diese besonders starke Beanspruchung mit der häufigen Usurierung der Kauflächen bis zur Pulpaeröffnung die Voraussetzung für Infektionen, Entzündungen, Alveolarabszesse, Osteomyelitiden usw. schuf. Diese Beanspruchung, ja Überbeanspruchung der Kauwerkzeuge ist nun eine spezielle Eigentümlichkeit des Höhlenbären, die ihrerseits wieder aus seiner Geschichte verständlich wird. Der Höhlenbär ist mit einem für Omnivorie adaptierten Carnivorengebiß offenbar zu vorwiegend herbivorer Diät, ja vielfach zu Hartpflanzenkost übergegangen. Aber seine Zähne waren nach ihrem von den Urahnen ererbten Bau zu einer entsprechenden Umge-

staltung nicht befähigt (8, S. 67) und den Anforderungen der neuen Ernährungsart nicht gewachsen; eine extreme Abnützung war die unausweichliche Folge.

Wir haben eben die Krankheitserscheinungen beim Höhlenbären vom Salzofen und seiner Begleitfauna vergleichend betrachtet. Es liegt nahe, diesbezügliche Vergleiche auch zwischen den Höhlenbären vom Salzofen und jenen anderer Fundorte, besonders etwa der Drachenhöhle von Mixnitz, zu ziehen. Da ein Krankheitsquotient an dem Mixnitzer Material seinerzeit nicht ermittelt wurde, kann hinsichtlich der Häufigkeit bloß mit allem Vorbehalt bemerkt werden, daß sie bei diesem eher größer gewesen ist als beim Bären vom Salzofen. Leichter faßbar sind andere Unterschiede: Einmal scheinen die reinen Traumen, insbesondere die Frakturen, im Salzofen stärker und auch durch Formen vertreten zu sein — wir erinnern nur an den Scapula-Trümmerbruch und an den Tibienkopf-Stauchungsbruch —, die im Mixnitzer Material kein Gegenstück haben. Dann sind im Salzofen weniger Krankheitsarten zu verzeichnen, denn es kommen zu den in Mixnitz diagnostizierten zwar das Osteoma spongiosum an einem Schädel und die allerdings nicht eindeutig diagnostizierbare Hyperostose eines Stirnbeinfragmentes hinzu, doch es ergab sich bei der Röntgenuntersuchung zumindest kein zwingender Anhalt für die Annahme einer Aktinomykose, die BREUER an Höhlenbären von Mixnitz und von anderen Fundorten nachweisen zu können vermeinte (9)³. Es fehlen Plagiocephalie, Periostitis und Myositis ossificans, es scheinen zwar Arthropathien, aber nicht die von BREUER (6) diagnostizierte Arthritis ulcerosa sicca oder auch purulenta und Spondylitis ankylopoetica unter den am Salzofenmaterial festgestellten Krankheiten auf, und statt rachitischer Verbiegung konnte an einer deformierten Tibia bloß eine Knickung als Verletzungsfolge festgestellt werden.

Die Tatsache solcher Verschiedenheiten hinsichtlich der belegten Krankheitsarten bei Höhlenbären aus verschiedenen Höhlen bedarf an sich kaum weiterer Erörterung, denn es kann a priori nicht erwartet werden, daß überall die gleichen Krankheiten vorgekommen und überliefert sind. Aber beim Höhlenbären drängen sich doch gewisse Fragen auf. So, ob diese Unterschiede irgendwie Unterschieden im Biotop — etwa hinsichtlich der Höhenlage oder der Zugehörigkeit zu einer Kalt- bzw. Warmphase des Pleistozäns, bei den Traumen auch hinsichtlich der Gefährdung durch Gelände- verhältnisse, Feinde (z. B. eiszeitlicher Höhlenbärenjäger) u. a. —

³) Nach BREUER (a. a. O.) würden allerdings die „keilförmigen Defekte“ die z. B. an den C der in II, 4 erwähnten Mandibel vorhanden sind, Hinweise auf Aktinomykose darstellen.

parallel gehen. Man wird zu diesen Fragen erst Stellung nehmen dürfen, wenn die Vergleiche weiter ausgedehnt werden können als dies gegenwärtig und im Rahmen dieser Mitteilung der Fall ist. Für solche spätere Vergleiche die erhobenen Unterschiede einstweilig festzuhalten, mag jedoch nicht unangebracht sein.

Ebenso liegt die Frage nahe, ob bei den erwähnten Verschiedenheiten auch unterschiedliche diagnostische Bewertungen mitspielen können. Eine solche Möglichkeit ist grundsätzlich kaum je auszuschließen; in den hier behandelten Fällen mag sie angedeutet scheinen, wenn etwa bei den Höhlenbären-Mandibeln das Fehlen eines zwingenden Anhaltes für die Annahme der Aktinomykose, bei der juvenilen Höhlenbärentibia das Fehlen von kennzeichnend rachitischen Symptomen ausdrücklich erwähnt wurde. Aber es wäre verfehlt, wollte man alle obigen Verschiedenheiten in dieser Art interpretieren. Um mißverständlichen Auslegungen vorzubeugen, sei abschließend noch folgendes bemerkt:

Was die Aktinomykose betrifft, genügt es, daran zu erinnern, daß bisher nur Indizien für ihr Auftreten angeführt worden sind und hier nur das Fehlen entsprechender Symptome sowie die typische Kennzeichnung der viel häufiger durch Staphylokokken als durch den Strahlpilz hervorgerufenen Kieferosteomyelitis betont wurde. Die Möglichkeit ihres Auftretens soll damit nicht ausgeschlossen werden. Bezüglich der Rachitis liegen die Verhältnisse schon deshalb anders, weil es, wie RENK (11) hervorgehoben hat, auch auf Grund eingehender Forschung noch ungewiß ist, ob bei Tieren überhaupt eine Erkrankung vorkommt, die der Rachitis des Menschen entspricht. Dennoch hat BREUER das Vorhandensein ihrer Symptome an Zähnen und Knochen des Höhlenbären beschrieben und sich auch bezüglich der Zahnveränderungen recht bestimmt geäußert. Wir lesen dort (6, S. 594) von „charakteristischen Merkmalen“, welche nur bei Rachitis vorkommen und diese daher mit Gewißheit nachweisen lassen (10, S. 349 bzw. 6, S. 621). Bei der Besprechung der Knochen-Rachitis hingegen erwähnt er als auffällig, daß sich an einem verkrümmten, adulten Radius „in der Konkavität eine Delle gebildet hat, während bei rachitisch gekrümmten Röhrenknochen die Concavität gemeiniglich zu einer Kante ausgezogen ist“ Bei der Diskussion über gekrümmte juvenile Langknochen weist er auf das Fehlen der Epiphysen hin, „in deren Markräumen die charakteristischen Veränderungen hätten gefunden werden können“. Und wenn er fortfährt, man dürfe aus den Verkrümmungen der Diaphysen annehmen, daß es sich um Fälle von Rachitis gehandelt haben mag“ (6, S. 621), so wird man noch mehr in dem Eindruck

bestärkt, daß im Gegensatz zur Diagnose Zahn-Rachitis die Diagnose Knochen-Rachitis nicht ohne Vorbehalt angenommen werden kann. Zur Frage der Zahnrachitis beim Höhlenbären soll und kann hier nicht Stellung genommen werden, da das dieser Arbeit zugrundeliegende Material hierzu weder Anlaß noch Möglichkeit bietet. Zur Diagnose Knochen-Rachitis ist aber zu sagen, daß BREUER's Befunde nicht durch Röntgenbilder belegt sind, was nach den Ausführungen in Abschnitt I für eine Sicherung der Diagnose unerlässlich ist; zweitens zeigt das Röntgenbild der hier beschriebenen, ganz analog deformierten Tibia keine für Rachitis kennzeichnende Züge. Dies nötigt, die vor BREUER umstrittene Frage der Rachitis an Höhlenbärenknochen — vgl. hierzu die einschlägigen Äußerungen bei MOODIE und PALES in 12 und 13 — als auch heute noch nicht geklärt zu bewerten.

Schriftennachweis

1. KÖRBER, O.: Der Salzofen, Forschungen u. Fortschr. 15, 1, Berlin 1939.
2. EHRENBURG, K.: Berichte über Ausgrabungen in der Salzofenhöhle im Toten Gebirge. IV. Anz. math.-naturw. Kl. Österr. Ak. Wiss. 1949, 1, Wien.
3. — Berichte usw. V. Ebenda 1950, 10.
4. — Die paläontologische, prähistor. u. ethnolog. Bedeutung der Salzofenhöhle im Lichte der letzten Forschungen, Quartär VI, 1, Bonn 1953.
5. — Berichte usw. X. Anz. math.-naturw. Kl. Österr. Ak. Wiss. 1959, 5.
6. BREUER, R. in ABEL-KYRLE: Die Drachenhöhle bei Mixnitz. Speläolog. Monogr. VII—IX, Wien 1931.
7. MARINELLI, W.: Ebenda.
8. EHRENBURG, K.: Änderungen der Umwelt und Wandlungen der Tierwelt im Laufe der Erdgeschichte; in: Organismen u. Umwelt, Dresden u. Leipzig 1939 (Th. Steinkopff-Verlag).
9. BREUER, R.: Über das Vorkommen sogenannter keilförmiger Defekte an den Zähnen von Ursus spelaeus u. deren Bedeutung f. d. Paläobiologie. Palaeobiologica V, Wien u. Leipzig 1933.
10. BREUER, R. in EHRENBURG, K. u. SICKENBERG, O.: Eine pleistozäne Höhlenfauna a. d. Hochgebirgsregion d. Ostalpen. Palaeobiologica II, Wien u. Leipzig 1929.
11. RENK, W.: Knochenveränderungen bei Mineralstoffwechselstörungen der Tiere, Berliner Medizin 10 (1959), 239.
12. MOODIE, R. L.: Paleopathology, Urbana, Ill. 1923.
13. PALES, L.: Paléopathologie et Pathologie comparative, Paris 1930.
14. SICKENBERG, O.: Morphologie und Stammesgeschichte der Sirenen. Palaeobiologica IV, Wien & Leipzig 1931.
15. KAISER, H. E.: Untersuchungen zur vergleichenden Osteologie der fossilen u. rezenten Pachyostosen. Palaeontographica 114, A, Stuttgart 1960.
16. SPILLMANN, F.: Die Sirenen a. d. Oligozän d. Linzer Beckens (O.-Ö.), m. Ausführungen üb. „Osteosklerose“ u. „Pachyostose“. Denkschr. Österr. Ak. Wiss. math.-naturw. Kl. 110, 3, Wien 1959.

ZOBODAT - www.zobodat.at

Zoologisch-Botanische Datenbank/Zoological-Botanical Database

Digitale Literatur/Digital Literature

Zeitschrift/Journal: [Sitzungsberichte der Akademie der Wissenschaften mathematisch-naturwissenschaftliche Klasse](#)

Jahr/Year: 1961

Band/Volume: [170](#)

Autor(en)/Author(s): Ehrenberg Kurt, Ruckensteiner Ernst

Artikel/Article: [Berichte über Ausgrabungen in der Salzofenhöhle im Toten Gebirge, XIII. - Paläopathologische Funde und ihre Deutung auf Grund von Röntgenuntersuchungen. 203-221](#)