Download from The Biodiversity Heritage Library http://www.biodiversitylibrary.org/; www.biologiezentrum

Über die Beziehung gewisser Krankheitsherde des grossen Gehirnes zur Anästhesie.

Von **Dr. Ludwig Türck**,

Primararzt im k. k. allgemeinen Krankenhause.

(Mit 3 Tafeln.)

Bei apoplektischen und Erweichungsherden des Gehirnes ist die Anästhesie ein häufiger Begleiter der Hemiplegie, sie verschwindet aber bekanntlich meist früher als die motorische Lähmung, oder sinkt auf ein Minimum herab, während letztere noch in bedeutendem Grade fortbesteht. In selteneren Fällen bleibt mit der permanenten Lähmung zugleich eine permanente intensive Anästhesie zurück, oder die Lähmung verschwindet bald bis auf einen ganz geringen Rest, während die Anästhesie in bedeutendem Grade fortdauert. Da ich in einigen derartigen genau untersuchten Fällen eine gewisse Übereinstimmung des Sitzes der Gehirnerkrankung vorfand, so dürfte ihre Mittheilung das Interesse in Anspruch nehmen, und zwar um so mehr, als man über das Verhältniss zwischen dem Sitze der Gehirnherde und den durch sie hervorgerufenen Erscheinungen grossentheils nur ganz vage, widersprechende Angaben besitzt. Das Materiale zu diesen Beobachtungen verdanke ich theils den Herren Doctoren Jurie und Ritter von Peller, Primarärzten der Versorgungshäuser zu St. Marx und Mauerbach, welche mir bereitwilligst die Beobachtung der Kranken gestatteten, so wie auch die Gelegenheit zur genauen Untersuchung von Gehirn und Rückenmark darboten, theils fand es sich auf meiner Abtheilung des allgemeinen Krankenhauses vor.

Ich muss im Voraus bemerken, dass ich in den mitgetheilten Fällen stets das ganze grosse und kleine Gehirn, die Brücke, das verlängerte und Rückenmark in sehr zahlreichen Durchschnitten nach Umständen auch mikroskopisch untersuchte und sich ausser den angegebenen, keine weiteren Krankheitsherde vorfanden.

Download from The Biodiversity Heritage Library http://www.biodiversitylibrary.org/; www.biologiezentrum

1. Fall. 3 Monate nach einem hemiplegischen Anfall sehr geringe Motilitätsstörung mit intensiver halbseitiger Anästhesie und Formication.

Franz Amerso, ein 78jähriger Pfründner, war im Monate August 1858 von linksseitiger Hemiplegie befallen worden; schon am nächsten Tage kehrte die Motilität wieder. Bei der am 12. November vorgenommenen Untersuchung erfolgten alle Bewegungen der linken oberen Extremität rasch und kräftig, ebenso im Liegen die der unteren, eine ganz geringe Parese noch merkbar; dagegen war intensive Anästhesie auf der linken Körperhälfte zugegen. An den linksseitigen Extremitäten und an der linken Hälfte des Rumpfes verursacht selbst starkes Kneipen keinen Schmerz, im Gesichte fühlt er schon mässig starkes Kneipen schmerzhaft.

Seit dem hemiplegischen Anfall war Formication über die ganze linke Körperhälfte eingetreten, welche noch zur Zeit der Untersuchung sehr häufig im Tage wiederkehrte. Am 1. März 1859 erfolgte der Tod. Bei der Section fand sich im Fusse des Stabkranzes der rechten Grosshirnhemisphäre unmittelbar nach aussen vom Schweif des Streifenhügels eine mit fächerigen Wandungen versehene kaum erbsengrosse Lücke (Zelleninfiltration), deren vordere Wand ungefähr 2''' hinter dem vorderen Ende des Sehhügels lag. 2—3''' hinter ihr setzte sich eine ganz ähnliche schmälere an, welche bis 4—5''' vor das hintere Ende des Sehhügels reichte, so dass sich, da die gewöhnliche Länge des Sehhügels beiläufig 18''' beträgt, die unmittelbare an den Schweif des Streifenhügels grenzende Stelle des Stabkranzes von vorne nach hinten in einer Länge von ungefähr 11''' mit Unterbrechung von 2—3''' durch einen älteren Erweichungsherd durchlöchert zeigte. Am äusseren Umfang des 3. Gliedes vom Linsenkerne ein gleich beschaffener Herd, welcher ungefähr 2'' hinter dem vorderen Rande des Sehhügels begann und ungefähr 4'' vor dem hinteren Ende des Sehhügels endigte und in diesem Längenzuge von ungefähr 1 Zoll den grösseren Theil des äusseren Umfanges vom 3. Glied des Linsenkernes und einen Theil der anstossenden inneren Kapsel einnahm (Taf. I, 1, 1').

In der hinteren Hälfte ihres Verlaufes näherten sich diese beiden Herde an einer Stelle bis auf 1''', so dass daselbst der grösste Theil des Stabkranzes von der inneren Kapsel und dem Sehhügel getrennt war.

Download from The Biodiversity Heritage Library http://www.biodiversitylibrary.org/; www.biologiezentrum

Im linken Seitenstrang des Rückenmarkes ziemlich zahlreiche kleine, im rechten Vorderstrang sparsame Körnerhaufen.

2. Fall. Anfall von linksseitiger Hemiplegie vor 4 Jahren, seitdem beträchtliche linksseitige Anästhesie mit geringer Schwäche der linksseitigen Extremitäten.

S. Johann, Taglöhner, 55 Jahre alt, wurde am 3. October 1855 auf meine Abtheilung aufgenommen. Er war am 25. October 1851 von linksseitiger Hemiplegie befallen worden. Der Anfall begann mit Schwindel und unmittelbar darauf ging das Bewusstsein verloren. Ungefähr 2 Monate später war die Lähmung der Extremitäten der Art vermindert, dass der Kranke mit der linken oberen Extremität Bewegungen in grossen Excursionen machen konnte; er war im Stande die Extremität zu strecken, die Hand mit ziemlicher Kraft zu drücken und auch ein Glas mit einiger Unterstützung zum Munde zu führen. Er konnte ohne Stock gehen, nur war der Gang stets hinkend. Seit dem Anfall, also seit 4 Jahren besteht Anästhesie an der linken Körperhälfte, Formication über den ganzen Umfang beider linksseitiger Extremitäten. Bei seiner Aufnahme wurde eine namhafte Anästhesie beider linksseitiger Extremitäten, der linken Hälfte des Gesichtes und im geringeren Grade auch der linken Hälfte des Rumpfes vorgefunden.

Die Bewegungen der linken oberen Extremität gingen in allen Abschnitten rasch und kräftig vor sich, nur war nach dem Urtheil des Kranken die linke Extremität schwächer als die rechte. Die Bewegungen der linken unteren Extremität erfolgten gleichfalls in allen Abschnitten schnell und kräftig, jedoch minder kräftig als rechts.

Am 30. October 1855 war die Anästhesie über der linken Körperhälfte in bedeutendem Grade noch vorhanden, ebenso eine geringe Parese der linksseitigen Extremitäten; der Kranke machte mit der linken oberen Extremität alle Bewegungen in grossen Excursionen schnell und kräftig ohne zu zittern, und er konnte ohne Unterstützung schnell, jedoch deutlich hinkend, gehen.

An diesem Tage wurde er in die Versorgungsanstalt zu Mauerbach entlassen, wo er am 31. October 1858 starb.

Sectionsbefund. Eine flache, etwa 5‴ breite alte apoplektische Narbe am obersten äussersten Umfang des rechten über ihr mässig

Download from The Biodiversity Heritage Library http://www.biodiversitylibrary.org/; www.biologiezentrum

eingesunkenen Sehhügels nach seiner Länge verlaufend und zwar $4\frac{1}{2}'''$ hinter dessen vorderem Ende beginnend und etwa 8''' weiter nach hinten endigend; ihr parallel läuft eine ähnliche umfänglichere im 3. Glied des rechten Linsenkernes, welche ungefähr 2''' hinter dem vorderen Ende des Sehhügels beginnt und ungefähr 3''' vor dem hinteren Ende des Sehhügels endiget (Tafel II, 2, 2'). Die Narbe im Sehhügel ist somit ungefähr 8''', jene im 3. Glied des Linsenkernes ungefähr 1 Zoll lang. Ausserdem fanden sich noch die folgenden Erweichungsherde vor, welche jedoch nach vielfältigen anderen Beobachtungen nicht wohl einen Einfluss auf die Erzeugung der Anästhesie haben konnten, nämlich eine etwa erbsengrosse Lücke im rechten Unterlappen (Tafel II, 2''), eine linsengrosse Lücke im rechten Vorderlappen, 2 nadelkopfgrosse im vorderen Abschnitte des rechten Sehhügels, eine linke hanfkorngrosse und eine rechte kleinere mitten in der Brücke im hinteren Abschnitte der mittleren Brückenschichte gelegen, endlich eine linsengrosse safrangelb pigmentirte Lücke an der rechten oberen Gegend der linken Kleinhirnhemisphäre, welche im vordersten Aste des Lebensbaumes sass und das *Corpus rhomboideum* erreichte. Keine von den rechtsseitigen Herden abhängige secundäre Rückenmarksdegeneration.

3. Fall. Vor 3 Monaten rechtsseitige Hemiplegie, nach etwa 5 Wochen bis auf einen geringen Rest verschwunden mit zurückbleibender intensiver Anästhesie der rechten Körperhälfte und der Sinnesnerven dieser Seite, Anästhesie des Gemeingefühls noch durch fernere 2 Monate bis zum Tode andauernd.

Hawelka Franz, Schustergesell, im Alter von 22 Jahren, stürzte, nachdem durch 14 Tage Kopfschmerz und Unwohlsein vorausgegangen waren, am 1. November 1852 bewusstlos zusammen. Als er wieder zum Bewusstsein kam, war eine Parese beider rechtseitigen Extremitäten mit intensiver Anästhesie der rechten Körperhälfte vorhanden. Nach etwa 5 Wochen soll die motorische Lähmung bereits bis zu dem gegenwärtigen (am 3. Februar) vorfindigen Grade vermindert gewesen sein. Bei der am 3. Februar 1853, d. i. 3 Monate nach dem Anfall, auf meiner Abtheilung vorgenommenen Untersuchung zeigten sich folgende Erscheinungen. Die Bewegungen der rechtsseitigen Extremitäten sind vollkommen frei und gehen in grossen Excursionen mit ziemlicher Kraft vor sich. Der Kranke

Download from The Biodiversity Heritage Library http://www.biodiversitylibrary.org/; www.biologiezentrum

führt den Löffel zum Munde ohne zu verschütten. Der Gang ist etwas hinkend, der Kranke geht ohne Unterstützung, ohne mit der Sohle auf dem Boden zu streifen, mässig schnell. Durch rechterseits überwiegendes *Genu valgum* war schon vor der gegenwärtigen Krankheit ein geringer Grad von Hinken bedingt. Es ist keine Gesichtslähmung vorhanden, die Sprache etwas lallend. Über die ganze rechte Körperhälfte intensive Anästhesie. An der rechten Hälfte des Rumpfes, des Halses, des Gesichtes, mit Einschluss des äusseren Ohres, an der rechten Hälfte des Capillitiums fühlt der Kranke nur starkes Kneipen, jedoch nirgends schmerzhaft und das intensivste Kneipen fühlt er auch nicht überall deutlich als Kneipen. Am Bauch, auf der Brust, am Halse und am Gesichte fühlt er die Berührung mit einem Federbart, an den übrigen Theilen nicht. Die Anästhesie ist eben so intensiv an den Augenliedern, am Eingange der Nase, an den Lippen, sowohl an deren äusseren als an der inneren Fläche. Gegen die Berührung der Conjunctiva ist er empfindlich, jedoch weniger als am linken Auge. Ebenso empfindet er das Einführen eines Federbartes in die rechte Nasenhöhle und in den rechten äusseren Gehörgang weniger als an der linken Seite. Die rechte Hälfte der Mundhöhle mit Einschluss der Zunge ist gegen Berührung nicht anästhetisch, letztere auch nicht gegen Kneipen. Eben so wenig ist die rechte Zahnreihe gegen Reiben und Klopfen anästhetisch. Gegen Wärme sind beide Zungenhälften gleich empfindlich, sowohl an der Spitze als am Grunde. Die untere Fläche der Zunge, eben so die inneren Backenflächen, der Gaumen, die Zähne, sowohl der oberen als der unteren Reihe, sind gegen Wärme rechts weniger empfindlich als links. Auf dem vordersten Zoll der rechten Zungenhälfte schmeckt der Kranke bei wiederholten Versuchen eine Salzlösung gar nicht, auf der linken sogleich. Dasselbe gilt auch vom ganzen Zungenrücken bis zur Zungenwurzel. Der Geruch ist rechts viel schwächer als links; *Amon. pur.* liqu. verursacht in der rechten Nasenhöhle weder Geruch noch Stechen.

Der Kranke vermag mit jedem einzelnen Auge zu lesen, er sieht hell, mit dem rechten Auge vermag er jedoch nicht längere Wörter zu übersehen. Das Sehen verschiedener Gegenstände, z. B. der brennenden Kerze, der Hand, ist mit dem linken Auge reiner als mit dem rechten; eine vorgehaltene Nadel wird mit dem rechten Auge weniger deutlich erkannt als mit dem linken. Beide Pupillen

Download from The Biodiversity Heritage Library http://www.biodiversitylibrary.org/; www.biologiezentrum

verengern sich beim Wechsel von Schatten und Licht schnell, jedoch unmittelbar nach der Verengerung erweitert sich die rechte Pupille stärker als die linke, mitunter über ihre mittlere Weite. Licht- und Farbenerscheinungen sind nicht zugegen, eben so wenig Halbsehen. Helleres Licht ist für das rechte Auge unangenehm. Das Hören mit jedem einzelnen Ohre gut.

Am 26. Februar bestand die Anästhesie der rechten Körperhälfte noch immer, jedoch in einem geringeren Grade und die Kraft der rechtsseitigen Extremitäten hat der Art zugenommen, dass man im Vergleich mit den linken nur einen geringen Unterschied wahrnahm.

Am 24. März war noch Anästhesie auf der ganzen rechten Körperhälfte vorhanden, sowohl gegen Berührung als Kneipen.

Hinsichtlich des Sehens mit dem rechten Auge zeigte sich am 15. März eine Veränderung; der Kranke konnte an diesem Tage mit jedem einzelnen Auge kleinen Druck lesen und kleine in verschiedener Richtung vorgehaltene Gegenstände deutlich sehen. Später wurde das Sehen mit dem rechten Auge wieder wie zuvor; der Kranke sah wieder weniger deutlich mit dem rechten als mit dem linken Auge.

Am 3. April war noch Anästhesie über der ganzen rechten Körperhälfte gegen oberflächliche Berührung und Kneipen, so wie vermindertes Sehvermögen des rechten Auges zugegen. Am 4. April erfolgte der Tod.

Sectionsbefund. Im Marklager des linken Oberlappens ein von vor- nach rückwärts ungefähr 2 Zoll langer, an seiner breitesten Stelle ungefähr 1 Zoll breiter, in die unteren Windungen des Klappdeckels, so wie zum Theil in jene der Gehirnoberfläche dringender Erweichungsherd (Zelleninfiltration), dessen hinteres Ende gleich weit rückwärts mit jenem des Sehhügels liegt, während sein vorderes jenes des Sehhügels beträchtlich überragt. An seiner breitesten Stelle nähert er sich dem Schweif des Streifenhügels bis auf ungefähr 3‴. Die über ihm liegenden Windungen der Gehirnoberfläche an einer Guldenstück grossen Stelle gelblich erweicht und collabirt (Taf. II, 1, 3; Taf. III, 3). Der Sehhügel auch bei der mikroskopischen Untersuchung zahlreicher Durchschnitte normal. Vielleicht war ein kleiner Theil des 3. Gliedes des Linsenkernes mitgetroffen. Durch diesen Herd wurden, nebst einem Theil des Marklagers, die äusseren

Download from The Biodiversity Heritage Library http://www.biodiversitylibrary.org/; www.biologiezentrum

zwei Drittheile des Fusses vom Stabkranz in einer beträchtlichen Länge zerstört.

Sehr geringe secundäre Körnerhaufenbildung im hintersten Abschnitt des rechten Seitenstranges.

4. Fall. Seit Jahren rechtsseitige Hemiplegie mit intensiver Anästhesie derselben Körperhälfte, mit sensorieller des Gesichtes, Geruches, Geschmackes derselben Seite und Formication auf der gelähmten Seite, bei einer alten Pfründnerinn Anna B., verstorben am 22. Februar 1851.

Bei der Section ergab sich ein alter rossbraun pigmentirter apoplektischer Herd an der äusseren Partie des linken Sehhügels nach dessen Länge dicht am Schweife des Streifenhügels verlaufend. Sein vorderes Ende beginnt ungefähr 6''' hinter dem vorderen Ende, sein hinteres reicht bis auf 2—3''' vor das hintere Ende des Sehhügels. Er liegt mit seinem vorderen Ende $^1/_2$''', mit dem hinteren 2—3''' unterhalb der oberen Fläche des Sehhügels, welcher daselbst eine starke Einsenkung zeigt (Taf. II, Fig. 2 $\alpha\beta\gamma$ und Taf. III, 4); nach hinten unterminirt er den Polster und steigt nach abwärts bis etwa $^1/_2$''' oberhalb des Corp. genicul. extern. Seine Länge misst ungefähr 1 Zoll, die Tiefe 4—5'''. Dieser Herd trifft nothwendiger Weise einen beträchtlichen Theil der hinteren Strahlung des Grosshirnschenkels, auch einen Theil der inneren Kapsel, vielleicht auch einen Theil des Linsenkernes.

Intensive secundäre Degeneration (Körnerhaufenbildung) im hinteren Abschnitt des rechten Seitenstranges.

Wenn man die mitgetheilten 4 Fälle überblickt, so ergibt sich dass die eine ungewöhnlich hervortretende halbseitige Anästhesie bewirkenden apoplektischen und Erweichungsherde insgesammt an der äusseren Peripherie des einen Sehhügels lagen und eine beträchtliche Strecke hindurch nach der Längenaxe des grossen Gehirnes von vor- nach rückwärts verliefen, indem sie meist weder das vordere noch das hintere Ende des Sehhügels erreichend, eine Länge von 8''' bis 1 Zoll,

Download from The Biodiversity Heritage Library http://www.biodiversitylibrary.org/; www.biologiezentrum

im Marklager 2 Zoll einnahmen. Die durch sie getroffenen Theile sind die obere äussere Gegend des Sehhügels, das 3. Glied des Linsenkernes, der hintere, d. i. der zwischen Sehhügel und Linsenkern gelegene Abschnitt der inneren Kapsel, der gleichfalls in dieser Gegend befindliche Theil vom Fuss des Stabkranzes, ein Theil der daranstossenden Partie des Marklagers vom Oberlappen; und von diesen Theilen waren stets mehr als einer gleichzeitig ergriffen.

In allen Fällen ist ein Theil jener Fasern getroffen worden, von denen Kölliker (siehe dessen Gewebslehre) nachwies, dass sie aus dem Marklager der Hemisphäre in die äussere Seite des Sehhügels einstrahlen. Die Herde im 3. Glied des Linsenkernes dürften wohl nur dadurch von Einfluss gewesen sein, dass zugleich die innere Kapsel oder der Fuss des Stabkranzes mit betroffen wurde. Das Vorkommen von secundärer Erkrankung einzelner Rückenmarksstränge hatte auf die Anästhesie keine Beziehung.

Erklärung der Abbildungen.

Tafel I.

Sie stellt, so wie auch die Fig. 1 der II. Tafel einen bei aufrechter Stellung des Kopfes geführten verticalen Querschnitt dar.

a Schweif des Streifenhügels.
b graue Substanz des Sehhügels.
c 3. Glied des Linsenkernes.
d 2. „ „ „
e 1. „ „ „
f Grosshirnschenkel.
g *Substantia nigra.*
h Haube mit ihrem röthlichen Kerne *i*.
k innere Kapsel.
l Fuss des Stabkranzes.
m Insel.
n Klappdeckel.
o Unterhorn.
p calamus scriptorius.
1 1′ die Krankheitsherde des 1. Falles.

Download from The Biodiversity Heritage Library http://www.biodiversitylibrary.org/; www.biologiezentrum

Türck. Ueber die Beziehung gewisser Krankheitsherde des grofsen Gehirnes zur Anästhesie. Taf. I.

Download from The Biodiversity Heritage Library http://www.biodiversitylibrary.org/; www.biologiezentrum

Download from The Biodiversity Heritage Library http://www.biodiversitylibrary.org/; www.biologiezentrum

Fig 1.

Fig 2.

Download from The Biodiversity Heritage Library http://www.biodiversitylibrary.org/; www.biologiezentrum

Download from The Biodiversity Heritage Library http://www.biodiversitylibrary.org/; www.biologiezentrum

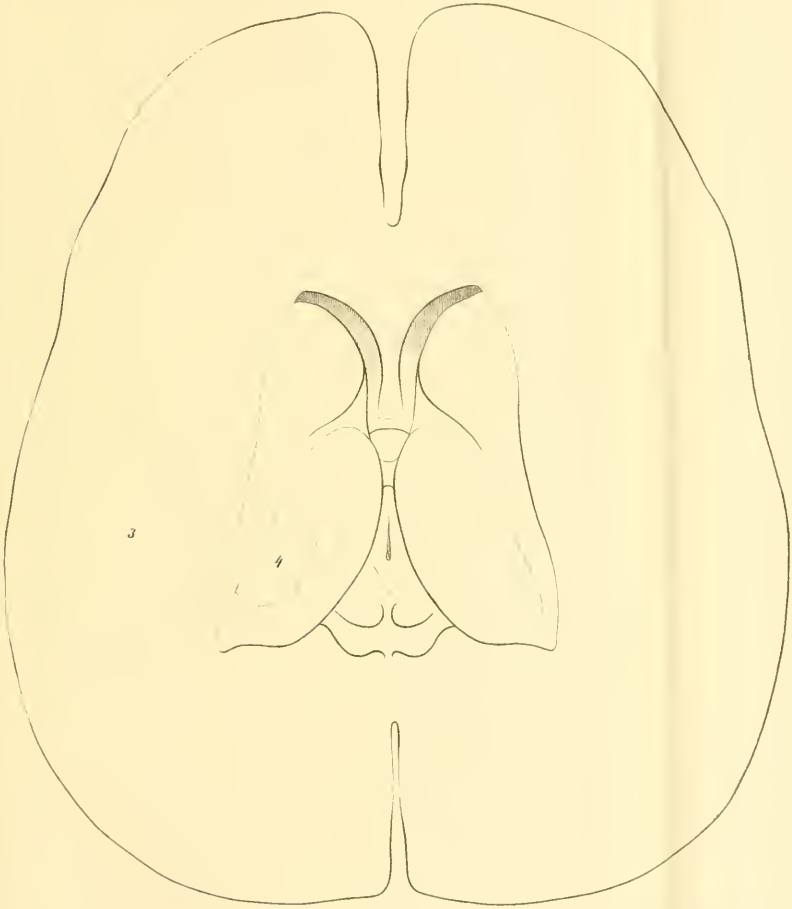

Download from The Biodiversity Heritage Library http://www.biodiversitylibrary.org/; www.biologiezentrum

Download from The Biodiversity Heritage Library http://www.biodiversitylibrary.org/; www.biologiezentrum

Tafel II.

1. Figur 2, 2′, 2″ die Herde des 2. Falles, 3, 3′ jener des 3. Falles.
2. Figur der linke Sehhügel von innen gesehen.

a Grosshirnschenkel.
b *Substantia nigra.*
c Haube sammt dem Vordertheil des Vierhügels.
d röthlicher Kern der Haube.
e hintere Commissur.
f mittlere „
g *Corpus candicans.*
h Sehnerv.
i vordere Commissur.
k Polster.

$\alpha\beta\gamma$ Einsenkung im 4. Falle unter die normale Linie $\alpha\delta\gamma$. Der Herd erstreckte sich in diesem Falle nach rück- und abwärts bis zu ε.

ll Streifenhügel.

Tafel III.

Horizontaler Durchschnitt durch das grosse Gehirn.
3. Ungefährer Umfang der Zelleninfiltration im 3. Fall.
4. Einsenkung des Sehhügels im 4. Fall.

ZOBODAT - www.zobodat.at

Zoologisch-Botanische Datenbank/Zoological-Botanical Database

Digitale Literatur/Digital Literature

Zeitschrift/Journal: Sitzungsberichte der Akademie der Wissenschaften mathematisch-naturwissenschaftliche Klasse

Jahr/Year: 1859

Band/Volume: 36

Autor(en)/Author(s): Türek Ludwig

Artikel/Article: Über die Beziehung gewisser Krankheitsherde der grossen Gehirnes zur Anästhesie. (Mit 3 Tafeln). 191-199