

Über den peripherischen Verlauf und Endigung des Axenfadens in der Haut der glans Penis.

Von **Dr. W. Tomsa** in Wien.

(Mit 1 Tafel.)

Die folgende Arbeit hat sich die Erforschung der Nervenendigungen in der menschlichen Eichelhaut zur Aufgabe gestellt. Die Ergebnisse dieser Untersuchung wurden an vielen Objecten festgestellt und mittelst eines Verfahrens gewonnen, das sich für die Darstellung der Nervenendorgane von grossem Nutzen erweisen dürfte.

Zubereitung der Präparate.

Ludwig hat für die Zerklüftung der Niere ein Verfahren bekannt gegeben, das in Betreff der Isolirung des Drüsengewebes von der Binde substanz ganz Vorzügliches leistet. Diese Methode habe ich mit unwesentlichen Modificationen auf die Erforschung der menschlichen Haut und ihrer Organe angewendet und dabei in Erfahrung gebracht, dass sie das Nervenrohr eben so isolirt wie den Drüsengang, ohne dabei seinen wesentlichen anatomischen Charakter zu vernichten. Im Gegentheil lässt das Verfahren im ganzen Verlauf des Nervenrohres den Axenfaden mit grosser Klarheit auftreten.

Während Ludwig's Verfahren darin besteht, dass er kleine Stücke der frischen Niere 6—8 Stunden lang in 90 Pct. Alkohol kocht, dem man $\frac{1}{2}$ — $\frac{3}{4}$ Volum Pct. gereinigter, stark rauchender Salzsäure zugesetzt hat, habe ich durch Versuche für die männliche Eichel den Salzsäuregehalt der Mischung auf 1 Vol. Pct. und die Kochdauer auf 24—48 Stunden festgestellt. Es würde überhaupt beim weiteren Verfolgen dieses Verfahrens in der Anwendung auf die verschiedenen Organe und Gewebe vorerst der Säuregehalt und die Kochzeit für jeden besonderen Fall auszumitteln sein.

Die Eichel habe ich meistens in zwei Hälften geschnitten, sie daher in grösseren Stücken der Einwirkung der Säuremischung aus-

gesetzt. Letzteres aus dem Grunde, um grössere Flächen von Nervenenden im Zusammenhange zu erhalten.

Im Übrigen habe ich an dem Verfahren von Ludwig nichts geändert. Ich wiederhole in den folgenden Sätzen seine Angaben nur deshalb, weil nicht Jedem Ludwig's Abhandlung: „Zur Anatomie der Niere“ zur Hand sein dürfte.

Um die Zusammensetzung der Flüssigkeit während des Kochens constant zu erhalten, nimmt man das letztere in einem Kolben vor, der mit einem durchbohrten Korke verschlossen ist. In der Durchbohrung steckt eine lange, eng ausgezogene Glasröhre, welche als Kühlapparat die abdestillirte Flüssigkeit neuerdings in den Kolben zurückfliessen lässt. Der letztere steht in einem Wasserbade, dessen Wärme so geregelt wird, dass der Alkohol nur äusserst schwache Blasen aufwirft.

Hat man das Kochen beendet, so entleert man den Inhalt des Kolbens in eine flache Schale, giesst den Alkohol ab und wäscht die Gewebestücke durch wiederholtes Aufgiessen von Wasser aus, bis der alkoholische Geruch vollkommen verschwunden ist.

Es unterliegt keinem Zweifel, dass schon durch das Kochen in Alkohol von dem angegebenen Säuregehalte gewisse Gewebbestandtheile in Lösung übergehen; die mehr minder vollständige Befreiung der auf Elementarorganismen zurückzuführenden Gewebbestandtheile von der umgebenden collagenen oder elastischen Kittsubstanz gelingt erst durch das Aussüssen der gekochten Objecte. Besonders gilt dieser Satz von den Präparaten, die nur kürzere Zeit gekocht worden sind. Hier ist ein längeres Einwirken des Wassers unter gleichzeitigem öfteren Erneuern desselben von unvermeidlicher Nothwendigkeit. Untersucht man nämlich das Präparat nach 10—12stündigem Kochen und 2—3stündigem Wässern, so überzeugt man sich sogleich von der Untauglichkeit des Objects zur Definition der Nervenenden. Die Nervenästelung wird nämlich noch überall von mächtigen Lagen reicher Geflechte aus Binde- und elastischer Substanz gedeckt. Ein ferneres mehrstündiges Auswässern klärt das Bild allmählig auf. Das collagene Gewebe quillt bei weiterer Maceration immer mehr auf, um sich schliesslich aufzulösen. Das elastische Gewebe wird mürbe und zerbröckelt. In dem Maasse, als es in das destillirte Wasser übergeht, treten die Nervenäste, Elementarorganismen, und sogenannte *Membranae propriae* der Gefässe und Drüsen-

schläuche hervor. Eine übermässige Maceration greift endlich auch, und zwar zuerst die *Membranae propriae* und dann erst das Zellenprotoplasma an. Übermässiges Kochen und Maceriren lässt die Präparate in einen molekulären Detritus zerfallen.

Eine Verwechslung der Bindegewebsfibrille oder der elastischen Faser mit Nervenröhren ist bei unserem Verfahren schon aus dem Grunde ausgeschlossen, weil ein Präparat, worin erstgenannte Gewebsformen noch vorkommen, zum Nervenstudium gar nicht in Verwendung kommt.

Ich muss hier gleich anrathen, die Eichel in frischem Zustande zu verwenden. Objecte, welche schon vorher in Weingeist gelegen haben, eignen sich weniger für dieses Verfahren. Die vorhergegangene Gerinnung scheint das Gewebe so verändert zu haben, dass durch die folgende Macerirung keine vollendete Quellung und Lösung des collagenen und elastischen Gewebes erzielt werden kann. Mächtige, schollige Formen verhindern an derartigen Objecten das freie Hervortreten der Nerven.

Zulässig sind Alkoholpräparate nur in jenen Fällen, wo man besondere Örtlichkeiten in feineren Schnitten untersuchen will. Beim Penis habe ich jedoch dieses Verfahren überflüssig gefunden.

Bei der Benützung von in Alkohol gehärteten Objecten wird man jedoch, wie schon Ludwig angibt, das Gewebe vorher auf einige Stunden wieder in Wasser aufquellen lassen müssen, weil es nur dann von der sauren Mischung angegriffen wird.

Von grossem Vortheil ist bei der Untersuchung der ausschliessliche Gebrauch injicirter Präparate. Für unser Verfahren eignen sich Injectionen mit Leim und löslichem Berlinerblau ganz vorzüglich. Die Injection dient nicht blos zur besseren Orientirung, sie ist uns auch ein sicheres Merkmal für den Grad der Einwirkung der Säuremischung und der Macerationsdauer. Zu starke Concentration der Säuremischung und übermässig andauerndes Kochen zerstört sowohl die Gefässhaut als auch den Farbstoff; übermässiges Auswässern greift schliesslich auch die Media und Intima an, indem sich zuerst die Muskeln aufwickeln und endlich die Intima zerbricht.

So lange letztere dem einen oder andern Eingriffe Widerstand geleistet hat, erhielt sich der blaue Leim intact.

Nach Entfernung der collagenen Kittsubstanz bietet die fernere Untersuchung noch manche Schwierigkeiten. Es ist der gewöhn-

liche Fall, dass sich die Eichelhaut während des Wässerns in zwei Schichten theilt. Der Papillartheil haftet nämlich als Belag der losgelösten Epidermis an und die mächtigere Reticularlamelle bleibt allein als Hülle für die Eichel zurück. Es ist nothwendig, dieses Umstandes zu erwähnen, weil durch Ausserachtlassung dieser Spaltung und Nichtberücksichtigung des Papillarantheiles bei der Untersuchung höchstens einzelne Endknäuel zur Anschauung gelangen, und man über die eigentlich freie Endigungsweise der Penishautnerven spärliche und weniger instructive Präparate erhalten würde.

Zur Zertheilung der Reticularschichte und zur Ablösung der Papillarlamelle von der Epidermisschale habe ich mit Vortheil die gewöhnlichen Reclinationsnadeln benützt. Man kann dieses Instrument eben so gut zum Spalten als Abheben gebrauchen. Die frei schwimmenden Präparate werden alsdann unter Wasser mit dem Objectträger aufgefischt, mit Staarnadeln unter dem Wasserspiegel zurechtgelegt und in destillirtem Wasser untersucht.

Verschiedene Färbungen vertragen derlei Präparate ebenfalls recht gut, es müssen jedoch die Färbemittel sehr verdünnt gebraucht werden, wenn man eine zur Undeutlichkeit führende Schrumpfung und störende Niederschläge vermeiden will.

Bei der Untersuchung der Nerven in der Eichelhaut haben wir es bei unserem Verfahren meist nur mit Axencylindern zu thun. Dies beweisen in unserer Säuremischung zur Probe gekochte Nervenstämme. Bei der darauf folgenden Quellung in Wasser löst sich die gemeinschaftliche Nervenscheide zum grossen Theil auf. Sehr kurz dauerndes Aussüssen macht diese Hülle schon so mürbe und hinfällig, dass sie, mit ihrem Nerveninhalte auf das Objectglas gebracht, beim Heben aus dem Glastroge, so wie sie ausserhalb des Wasserspiegels geräth, augenblicklich in eine Menge faltiger Fetzen einreisst.

Noch rascher verschwindet die Nervenprimitivscheide. Der Inhalt des Nervenstammes setzt sich ausschliesslich aus den Axenbändern zusammen, die entweder ganz nackt daliegen, oder von einem zierlichen Netzwerke geronnenen Markes umgeben sind. Letzteres behält eine gewisse typische Formung und schwankt nur in der Quantität, in welcher es das Achsenband umstrickt. Man übersieht in dieser Beziehung an einem Nervenstamme alle möglichen Übergänge von dickwulstigem Gerinselgitter bis zur molcculären

Bestäubung des Cylinders. Diese Markgerinnung mag nun aber einen grossen oder kleinen Querschnitt einnehmen, überall haftet sie dem Axencylinder fest an, und streift man eine Strecke derselben von dem Axenfaden gewaltsam herunter, so bietet der Axencylinder nicht selten einen ästigen, knorrigen Anblick dar. Dieses Verhalten könnte leicht zu der Verwechslung führen, das Gerinnungsproduct als einen directen Bestandtheil des Axenfadens anzusprechen.

Der Axenfaden ist nur an den Nerven der Peripherie, im Theilungs- und Verästelungsbezirke durch spindelförmige, eingelagerte Körper varicös; die Nervenstämme enthalten gleichmässig gestreckte, bandförmige Achsenfäden. Ausnahmen hievon ereignen sich nur in höchst seltenen Fällen.

Nervenendigungen in der Eichelhaut.

Die Haut, welche das *Corpus cavernosum* der Eichel überkleidet, ist ein äusserst nervenreiches Gebilde. Die meisten Stellen der Eichelhaut sind so mit Nerven durchflochten, dass selbst nach vollständiger Entfernung des collagenen und elastischen Grundes ein engmaschiges Nervengerüste von vielen über einander gebreiteten Lagen zurückbleibt, worin die Untersuchung des Einzelbefundes grossen Schwierigkeiten begegnet. Ein Gewirr feinerer Nervenverästelungen ist bunt durcheinander geworfen mit gröbereren Nervenstämmen.

Die eingehende Betrachtung dieser Verhältnisse und Verfolgung der Nervenbahnen gegen die Oberfläche lässt die Nerven schliesslich auf eine zweifache Art ihr Ende finden. Entweder schliessen sie in eigenthümlich geformten und gelagerten kolbigen Knäueln ab, oder sie begrenzen ihre peripherische Bahn in einer netzförmigen Verzweigung.

Nervenknäuel.

Die gröbereren Nervenstämme und Zweige sind beinahe ausnahmslos die Träger der Nervenknäuel. Die Axenbänder, welche zu ihrer Bildung zusammentreten, sind meist nackt, manchmal erscheint ihre Oberfläche durch anhaftende Markscheidengerinsel noch fein bestäubt.

Die Zahl der Axenfäden, welche den Stiel formen, ist eine sehr schwankende, wie uns schon die oberflächliche Betrach-

tung unserer treu nach der Natur gezeichneten Abbildungen beweist.

Wie die Zahl der in den Nervenknäuel eintretenden Axencylinder, schwankt auch die Knäuelanzahl im Verhältnisse zum Querschnitte des diese Gebilde tragenden Nervenstammes. Während mancher Nerv sich quastenförmig in 3 bis 4 Knäuel auflöst, gehen dafür andere Nerven von gleichem Querschnitte ganz leer aus.

Auf die äussere Form war es unmöglich irgend eine andere bestimmte Gesetzmässigkeit in Anwendung zu bringen, als etwa die, aus den Lagerungsverhältnissen abzuleitende. Die Topographie übt da einen bestimmenden Einfluss auf die Gruppierung der den Knäuel zusammensetzenden Elemente aus. Je nachdem sich nun die aus dem Stiele allmählich entfaltenden Lappen und Drusen radiär zur Eichel über einander summiren, entstehen längliche, keulen- oder kolbenförmige Complexe; erfolgt dagegen die Gruppierung des Inhaltes in der Ebene der Eicheloberfläche neben einander, so erhalten diese Terminalkörper eine mehr flache, hutförmige Gestalt.

Bei oberflächlicher Lagerung dicht unter dem Epithel gestalten sich die Nervenkolben mehr verbreitert, die tiefere Lage lässt meist längliche Formen erkennen. Die häufigen Pigmentirungen ihrer Kuppen, welche oft in die pigmentirte Malpighische Schicht hineinragen (siehe Fig. I), deuten auf die mehr oberflächliche Lagerung der Nervenknäuel.

Die Bestandtheile, aus denen sich die Nervenknäuel der Eichel zusammensetzen, sind sehr zahlreiche Verästelungen und Spaltungen der in den Kolben eingehenden Axencylinder und Einschaltungen von kernartigen, körnigen und zelligen Gebilden in den Verlauf und die Astfolge der Axenbänder.

Da der wesentliche Vorzug unseres Präparationsverfahrens in der Entfernung der collagenen und elastischen Hautbestandtheile beruht, so müssen wir bei gehöriger Behandlung der Präparate von der Nervenscheide und den etwaigen Knäuelhüllen absehen.

Von besonderer Wichtigkeit wäre nun die Kenntniss der Spaltungsverhältnisse des Axenfadens oder der marklosen Endfaser und ihres Verhaltens zu den Einlagerungen von gangliösen Körnern. Die Massenhaftigkeit, die Übereinanderschichtung des Eingelagerten stellt jedoch der Einzeluntersuchung

bedeutende Schwierigkeiten in den Weg, und wollen wir uns Hilfe schaffen durch Compression oder Zerstückelung der Nervenknäuel, so haben wir doch keinen Ausweg für die Analyse gebahnt. Jede auf das Object ausgeübte Gewalt presst den Nervenknäuel entweder völlig zusammen und drückt ihn flach, oder zerbröckelt ihn in formlose Scherben. Auf jeden Fall richtet man durch den Gebrauch von Gewalt eine grosse Verwüstung in den zarten Verästelungen der Nervenfasern an, welche körnig zerfallen und dadurch noch zu einer grösseren Undeutlichkeit des ganzen Gebildes beitragen.

Es ist daher eine unabweisliche Nothwendigkeit bei der Gewinnung der Präparate, mit möglichster Schonung zu Werke zu gehen und sich vorläufig mit der allgemeinen Betrachtung der Nervenknäuel im Ganzen zu begnügen. Oft wirkt schon ein etwas dickeres Deckgläschen störend auf die Betrachtung.

Die Frage nach dem Wesen der körnigen Einlagerungen in das Geäste der zarten Nervenfasern kann vorläufig nur dahin erledigt werden, dass sie Anhäufungen einer feinkörnig zusammengeballten Masse darstellen, welche mit den Nervenästchen in Verbindung steht, und öfter einen helleren grossen Kern mit einem schmalen Saume umgibt. Die Kerne sind jedoch nicht eine allgemeine Erscheinung. Ich wähle daher zur Bezeichnung dieser Einlagerungen den in der Formenlehre der Nervenendigungen schon vielseitig benützten Ausdruck „gangliöse Körner“, und dieses aus dem Grunde, weil sich die Nervenfaser theils in dieselbe direct fortsetzt und darin scheinbar endigt, theils und dieses in der Regel, weil die Körner in das Nervennetzwerk bi- und multipolar eingeschaltet sind.

Es hat seine grosse Schwierigkeit, einmal das „Nervenende“ innerhalb des Nervenknäuels zu definiren, und andererseits sich einen bestimmten Ausspruch über die individuelle Abgeschlossenheit des Kolbens von der Umgebung, über seine einheitliche Bedeutung zu erlauben.

So, wie diese Knäuel nach unserer Methode zubereitet, vor das prüfende Auge treten, bieten sie Anhaltspunkte für entgegengesetzte Deutungen dar. Ihre Formung, die Verpackung ihres dicht gedrängten Inhaltes, der Eintritt gröberer Nervenfasern in die Kolben spricht für ihre Selbstständigkeit und begrenzte Abgeschlossenheit; eine entgegengesetzte Auffassung begünstigen die terminal

auf feinen Endfibrillen aufsitzenden, sowohl vom Stiele als auch vom Kolben sich abzweigenden Körner. Da jedoch auf das letztere Verhalten auch die Zubereitung der Präparate einen grossen Einfluss üben dürfte, so wird es nicht so schwer in's Gewicht fallen. Dem Knäuel könnte immerhin eine gewisse Selbstständigkeit, wenn auch nur rücksichtlich der Quantität seiner Endorgane gewahrt bleiben.

Bemerkenswerth ist ferner auch die Eigenthümlichkeit, welche besonders bei elliptischen und keulenförmigen Knäueln oft wiederkehrt, dass die einmal im Stiele eingeleitete Verästelung wieder aufhört, die Astfolge abnimmt, ja neuerdings zu mehreren einfachen Nervenfibrillen zusammentritt, um nach einem kurzen, gestreckteren Lauf in wiederholten Theilungen auseinander zu fallen und Körner aufzunehmen.

Ich habe ferner nicht mit hinreichender Schärfe sichten können, ob die Nervenverästelungen und gangliösen Körner auch immer discret neben einander bestehen, ob nicht vielmehr die körnigen Gebilde in einander verschmelzen. Die auf dicken Nervenstämmen aufsitzenden, rundlich platten oder drusigen Nervenknollen lassen letztere Annahme zu. Die endgiltige Entscheidung möge vervollkommenen Methoden und vielseitigerer Prüfung überlassen werden.

Aus dem eben Angeführten ist es begreiflich, dass es mit der definitiven Angabe der Nervenenden innerhalb dieser Nervenmassen seine grosse Unsicherheit haben werde. Die Frage, ob terminales Netzwerk oder terminal gangliöse Körner, muss auf diesem Orte vorläufig unentschieden bleiben. Es kann sogar die Möglichkeit einer Nervenkittsubstanz, welche sich noch zwischen die in unserm Präparate fehlende Bindegewebshülle und die Nerven-elemente einschaltet, nicht von Vornehinein abgelehnt werden, zumal jeder Kolben stellenweise feinkörnige Massen erkennen lässt. Wollte man diese feinkörnige Kittsubstanz ignoriren, so müsste jedesmal ihr Ursprung in zerfallenen gangliösen Körnern und zertrümmerten Nervenfibrillen erst nachgewiesen werden.

Bei der Betrachtung der sogenannten freien Nervenenden in der Eichelhaut, werden wir diese Frage noch zu berühren Gelegenheit haben.

Vergleichen wir die, nach unserer Präparationsmethode gewonnenen kolbigen Nervenengebilde mit den von Krause in der Eichel

beschriebenen Endkolben, so ist es sowohl der Innenkolben, als auch die darin verlaufende, einfache Terminalfaser mit ihrem knopfförmigen Ende, welche in unseren Objecten eine andere Deutung erfahren.

Krause lässt den Innenkolben aus fein granulirter, mattglänzender Substanz bestehen, die er dem Bindegewebe zwar zurechnet, aber dieselbe als eine besondere, vermöge ihrer eigenthümlichen Form mit einem besonderen Namen zu belegende Modification desselben betrachtet wissen will. Kerne hat Krause in der Masse des Innenkolbens mit Bestimmtheit nicht wahrnehmen können.

Unsere Präparate weisen im Gegensatze zu dieser Annahme nach, dass der Endkolben zunächst aus einer grossen Menge theils selbstständiger, theils auch zu Drusen verschmolzener körnigen Gebilde, gangliösen Körnern bestehe, welche mit den Nervenfibrillen in ununterbrochenem Zusammenhange stehen. Diese dürfen vermöge ihrer Persistenz, nachdem sämmtliche Bindesubstanz aus dem Präparate entfernt worden war, dem Bindegewebe keineswegs zugerechnet werden.

Nach Krause sollen in der Mitte des Innenkolbens eine oder mehrere blasse Terminalfasern verlaufen, welche als unmittelbare, blasse, mitunter auch abgeplattete Fortsetzungen der doppelt contourirten Nervenfibrille erscheinen. Die Lage der Terminalfaser zur Begrenzung des Innenkolbens ist nach Krause so geartet, dass letzterer rings um dieselbe herum annähernd dieselbe Dicke bewahrt, indem die Faser schon in einiger Entfernung vor der Begrenzung des ganzen Endkolbens knopfförmig endigt. Öfters sei auch das Ende nicht deutlich zu erkennen und zuweilen sei es nicht rundlich kolbenförmig, sondern unregelmässig gezackt, obwohl sehr blass, ganz wie das Ende der Terminalfaser im Vater'schen Körperchen, was jedoch nur für eine zufällige Veränderung der normalen, kolbenförmigen Verdickung zu halten sei. Krause bildet Taf. I, Fig. 16 einen Endkolben mit zwei Terminalfasern aus der Schleimhaut der Chitoris des Schweines an der Übergangsstelle in die Scheidenschleimhaut ab. Die doppelt contourirte Nervenfibrille theilt sich bei ihrem Eintritt in den Endkolben in zwei schmalere Äste, die noch doppeltcontourirt durch den dünneren, cylindrischen, einem Stiele eines Vater'schen Körperchens ähnlichen Anfangstheil des Endkolbens und dann als zwei geschlängelte, einfach contourirte Terminalfasern

durch den Innenkolben verlaufen, um mit unbestimmter Begrenzung aufzuhören.

An unseren Präparaten vermissen wir den gestreckten Verlauf der Terminalfasern in einer grösseren Ausdehnung. Das, was in unserem Präparate in den Knäuelstiel als Nervenfasern eintritt, ist, wie die Untersuchung des gekochten Nerven gelehrt hat, ein dem Axencylinder gleichwerthiges Gebilde. Dieses verbleibt aber nicht in seiner Einfachheit, sondern theilt sich immer zahlreicher, und verliert sich in einem dichten Netzwerk von Axencylindern mit Einlagerungen von gangliösen Körnern. Knopfförmige Enden im Sinne Krause's kommen nur an den Grenzen unserer Knäuel zur Anschauung, doch können dies blosser Artefacte sein, Bruchstücke von Nervenfibrillen, deren peripheres Ende knapp an dem einen Pole des Kornes abgebrochen ist.

Es bleibt nur noch zu erwähnen übrig, dass manche unserer Kolben mit anderen Nervengebilden mittels Anastomosen in Verbindung treten. Solche Verbindungsweige (Fig. I, III) sind entweder als accessorische Stiele zu betrachten, indem sie zu demselben Nervenstamme, der den Kolben trägt, verlaufen, oder es sind Nervenstämmchen, die dann entweder frei enden oder sich anderen beliebigen Nervenstämmen hinzugesellen.

Anderweitige Nervenendigungen in der Eichelhaut.

Es ist hier nicht der Ort, die gesammte Literatur über sogenannte „freie“ Nervenendigungen in der Haut und den sensiblen Schleimhäuten zu recapituliren. Wir verweisen in dieser Beziehung auf die histologischen Handbücher und auf Krause's terminale Körperchen, worin dieser Gegenstand ausführlich behandelt wird. Über den speciellen Ort unserer Untersuchungen, die Eichelhaut, waren uns, mit Ausnahme der schon citirten Angaben über die Endkolben, keine einschlägigen Arbeiten zur Hand.

Bei Krause ¹⁾ lesen wir folgende Bemerkung: „Dicht unterhalb der Papillen zeigt sich in der Chitoris des Schweines ein äusserst reichhaltiges Geflecht von Anastomosen kleinerer Nervenstämmchen und einzelner Fibrillen, letztere treten auch öfters in die Papillen selbst ein, ohne dass es möglich wäre,

1) Seite 24 l. c.

über die Endigungsweise an diesem Orte in's Klare zu kommen.“

Unser Verfahren hat uns ebenfalls nebst den Nervenknäueln noch eine andere Art von Nervenendigungen in der Eichelhaut kennen gelehrt.

Verfolgt man Nerventheilungen bis zur Peripherie, so endet der Nervenfaden, nachdem er vorher in seinem Verlaufe öfter durch spindlige Kerne unterbrochen worden, in ein ähnliches gangliöses Korn, wie solche in den Nervenknäueln reichlich enthalten sind. Diese terminalen Körner sind jedoch nicht immer so einfach wie die Kolbenkörner, oder sind es vielleicht deshalb nicht, weil sie wegen ihrer weniger dichten Gruppierung besser zur Anschauung gelangen.

Nach unseren Präparaten sitzen sie entweder einzeln terminal den Nervenfäden auf, oder kurzgestielt zu zwei, drei auf den Theilungsstäben der Terminalfaser. An besonders gut erhaltenen Objecten (Fig. V) zeigen sie auch rundliche, mit Varicositäten besetzte Fortsätze, die endlich wieder in zahlreiche, äusserst zarte Fädchen sich spalten. Oft erscheinen sie auch feinkörnig besetzt und durch eine ähnlich beschaffene Masse an einander gekittet. Kurz es wiederholt sich gewissermassen der Befund in den Nervenknäueln, nur mit dem Unterschiede, dass, was im Nervenknäuel in einen kleinen Raum verpackt erscheint, an anderen Orten der Eichelhaut auf grössere Oberflächen zerstreut ist.

Ein Unterschied liegt aber bei der sogenannten freien Endigungsweise darin, dass wir im Nervenkolben nur zahlreiche Theilungen der eintretenden Nervenfasern mit Einlagerungen von gangliösen Körnern mit Bestimmtheit betrachten können; während bei den freien Endigungen nebst den beiden ersten Formen noch öfter varicöse Fortsätze der Ganglien und sogar äusserst feine Spaltungen der letzteren beobachtet werden.

Erwähnung verdienen noch ferner jene Bilder von Nervenenden, die man aus der äussersten Schleimhautzone der männlichen Eichel erhält. Der Epithelbelag löst sich meistens bei der Macceration der gekochten Objecte in Aq. dest. von der übrigen Haut in grösseren Stücken ab, wobei die äusserste Schichte der Haut mit den oberflächlichsten Capillarschlingen dem Oberhautlappen lose anhängt und mitfolgt. Diese zarte Hautlamelle muss nun sorgfältig

stückweise von dem Epithel abgehoben werden. Selbstverständlich geschieht dieses in einem mit destillirtem Wasser gefüllten Glastroge. Man übersieht dann an solchen in der Fläche ausgebreiteten Objecten die oberflächlichsten kurzen Capillarschlingen und das sie umspinnende Nervengeflecht. Es braucht wohl keinen besonderen Hinweis, dass man die Hautpapillen nicht mehr als solche erblickt, dass ihr collagenes Gewebe vorher entweder gänzlich gelöst oder als eine, dem Glaskörper ähnliche, durchsichtige Gallerte noch stellenweise zwischen dem Gefäss und Nervengerippe flottirt. An dieser Stelle lassen sich nun die feinsten Nervenfibrillen zu einem körnigen Netzwerk verfolgen. Der Axencylinder spaltet sich anfangs sehr zahlreich, die Theilstücke werden jedoch rasch körnig und das anfänglich noch deutlichere Netzwerk verwischt (Fig. VII). Öfter hängen solche körnige, genetzte Nervenplaques mittelst gleich beschaffener Brücken unter einander zusammen. Ob diese körnigen Nervenlager eine besondere Art von Nervenperipherie vorstellen, oder ob sie das leere Lager bilden, aus dem die gangliösen Gebilde während der Präparation verloren gingen, bleibt unentschieden. Eben so zweifelhaft bleibt das etwaige Verhältniss zu dem Epithel.

Schlussbemerkungen.

Fassen wir die gewonnenen Resultate unter einem einheitlichen Gesichtspunkte zusammen, so verläuft die feinste Nervenfasernach Verlust der Markscheide und Aufnahme von spindeligen Kernen in den Faserverlauf unter fortwährender Theilung zu einem gangliösen Endorgane, welches sowohl in terminalen Nervenknäueln, als auch in den oberflächlichen terminalen Nervennetzen seinen Sitz hat.

Das fernere Verhalten im Nervenknäuel ist durch die grössere Masse und dichte Aufeinanderlagerung seines Gefüges der zergliedernden Beobachtung weniger zugänglich, als es die Endorgane in den freien Nervennetzen sind. An mehreren Stellen erscheint Confluenz der Ganglien.

Die terminalen Nervennetze sind ebenfalls mit Ganglien besetzt, welche entweder in die Astfolge der Netzbildung oder ihre Knotenpunkte eingeschaltet sind; oder in anderen Objecten oft zahlreich gruppirte den Nervenfibrillen endständig anhaftende Anschwellungen mit Ausläufern bilden.

Es bleibt unentschieden, ob die Fortsätze der Endorgane mit ihren feinen Verästelungen neuerdings in irgend einen Zusammenhang treten, oder ob den frei stehenden Körnern die Bedeutung von Endganglien zukomme.

Die Möglichkeit ist vorhanden, dass jene Schlussbögen des Nervennetzwerkes, welche die freien, terminalen Ganglien verbinden, abhanden gerathen, in Folge unserer Bereitungsart zu Grunde gegangen seien. Wenn das Letztere erwiesen wäre, dann hätten wir es allenthalben nur mit Nervennetzen zu thun, zwischen deren Flechtwerk gangliöse Endorgane eingeschaltet sind.

Ob also schliesslich aus dem Netzwerke freie Enden in freien Ganglien ausmünden, mögen weitere Untersuchungen lehren. An der Annahme von terminalen Ganglien in der Eichelhaut vermag diese Ungewissheit nichts zu ändern.

Von der alleinigen Berücksichtigung der Form ausgehend, führt uns die Zusammenstellung der Nervenknäuel und der sogenannten freien Endigungsweise der Nerven in der Eichelhaut des Penis auf die Vermuthung, beiden Nervenendigungen keine andere, als die der quantitativen Verschiedenheit zugestehen zu sollen. Dieses umsomehr, als die Nervenknäuel Verbindungen mit anderen Nervenstämmen eingehen und andererseits der Knäuelstiel, vor seiner Aufknäuelung öfter einzelne Nervenfasern abzweigt, welche in die flächenhaft ausgebreiteten Nervenetze eintreten. Es erhält demnach die Eichel des männlichen Gliedes allerwärts innerhalb des Hautgerüsts eine aus Nervenfibrillen genetzte Kappe, welche abwechselnd, je nach der Örtlichkeit, dichter gewebt und mächtiger, oder weitmaschig gestaltet ist. Die Nervenknäuel wären als gestielte Fortsätze dieser Nervenhaut aufzufassen und den zotten- oder papillenartigen Erhebungen der Hautoberfläche an die Seite zu stellen. So wie jene die Hautoberfläche in einem geringen Raume vervielfältigen, vermehren diese den relativen Nervenreichthum am Orte ihres Sitzes durch Einschaltung einer grösseren Zahl von gangliösen Endorganen in denselben.

In neuerer Zeit ist bei der Betrachtung der Nervenendigung auch die Frage in Anregung gebracht worden, ob die terminalen Nervenfibrillen nicht mit den Bindegewebskörperchen in Verbindung zu bringen wären. In der Eichelhaut ist es mir nie gelungen, weder die Nervenfasern noch die gangliösen Körner oder ihre Fort-

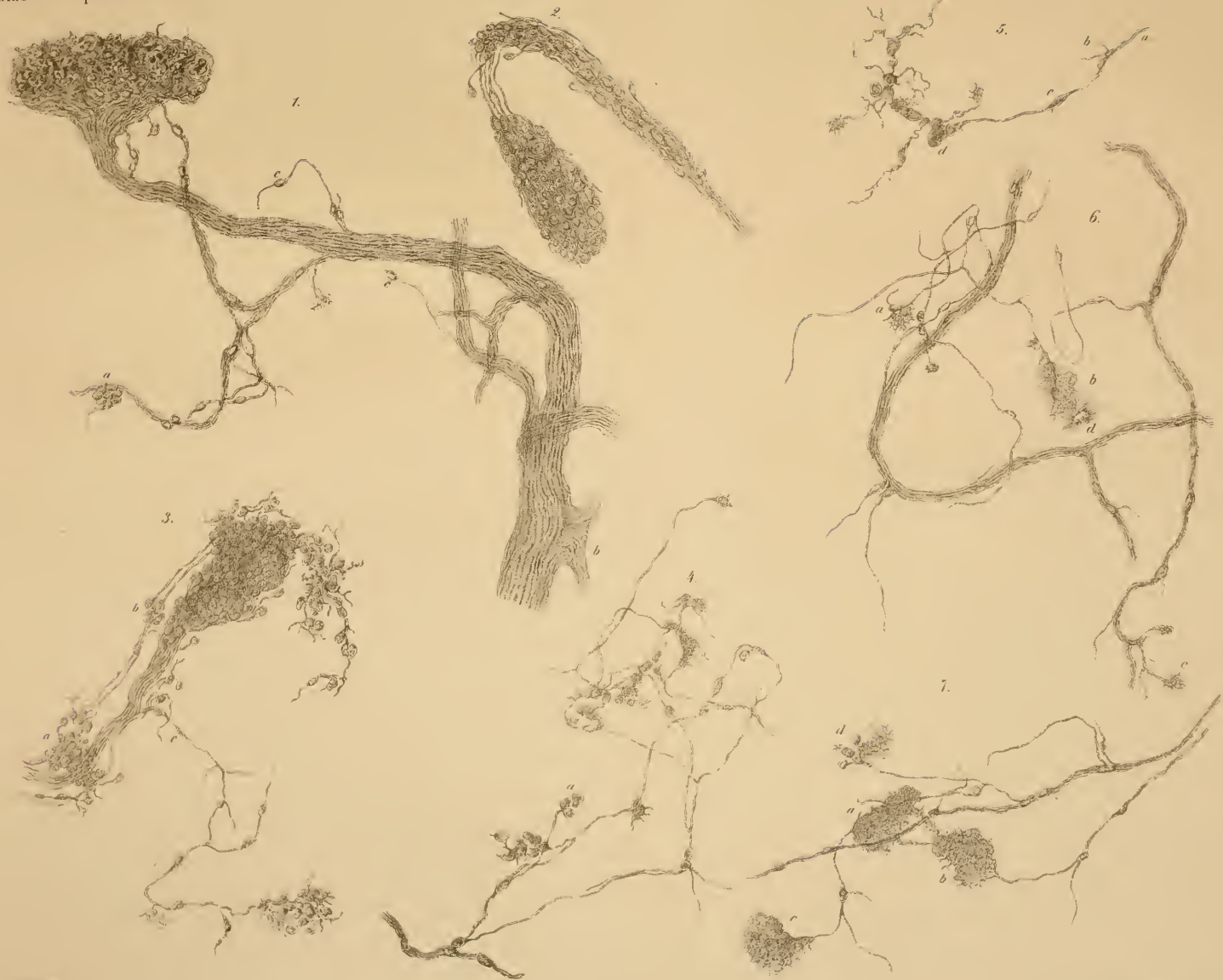
sätze mit den überaus zahlreichen Bindegewebskörperchen in einer unzweifelhaften Verbindung zu sehen.

Unser Präparationsverfahren isolirt die Bindegewebskörperchen ganz vortreflich. Sie bilden meist Zellengruppen, deren Zellen sehr dünn und platt von Körper in eine Anzahl von sperrig verästigten Fortsätzen ausgreifen und damit zusammenhängen. Durch Druck auf das Deckgläschen oder Schütteln des Präparates mit destillirtem Wasser werden sie leicht isolirt. Niemals sieht man sie dann mit Nervenfasern in Verbindung. Zertrümmert man hingegen die terminalen Nervenetze, so erhält man eine grosse Menge Bruchstücke von Nervenfibrillen, denen noch zahlreiche körnige Gebilde anhängen.

Aus dem Mitgetheilten geht ferner hervor, dass die Nervenkolben in der *Glans penis* nicht jene Construction besitzen, wie sie Krause unter der Benennung von Nerven-Endkolben verstanden und beschrieben hat. Da mir noch zu wenig allgemeine Erfahrungen über die an anderen Orten von Krause gesehene Endkolben zu Gebote stehen, so wird es wohl gerathen sein, die eben beschriebenen Gebilde im Penis als „Nervenknäuel“ schlechtweg zu bezeichnen, welche zu den Endkolben Krause's in gar keiner Beziehung stehen.

Zum Schlusse möchte noch die Bemerkung am Platze sein, dass mir während der ganzen Untersuchung keine einzige schlauchförmige oder Knäueldrüse an der männlichen Eichel zu Gesichte kam. Die *Glans penis* des Menschen entbehrt jeder Drüsenform; erst im Präputium finden sich den *glandulae ceruminosae* ähnliche Knäueldrüsen vor.

Tomsa. Peripherischer Verlauf des Axenlaufens in der Haut des Penis.



Erklärung der Abbildungen.

- Fig. 1. Ein Nervenknäuel, welcher aus der äussersten Schichte der menschlichen Eichelhaut vollständig isolirt erhalten wurde. Er wird von einem grösseren Nervenstamme getragen, ist kurz, breit und flachgedrückt. Seine Kuppe ragt in das Malpighische Stratum hinein und erscheint reichlich pigmentirt. Nach Innen zu gegen das Nervengeflecht der Haut zweigen sich Verbindungsäste ab, deren einer frei (wohl abgerissen) endet, der zweite zum eigenen Nervenstiele, der dritte zu einem Seitenzweige des Nervenastes sich ablöst. Bei *a* eine Andeutung zur Bildung eines zweiten Knäuels. Am Nervenstamme machen sich bei *b* zahlreiche Umbiegungen der Nervenfäden bemerkbar. Im Nervenstamme fehlen die Kerneinlagerungen in dem Verlaufe der Nervenfibrillen, sie treten erst bei *c* in der peripherischen Astbildung auf.
- „ 2. Ein Nervenknäuel, der tieferen Schichte der Eichelhaut entnommen. Seine Form ist länglich keulförmig, langgestielt, geknickt. Vier Nervenfasern vereinigen sich zum Stiele, welcher durch gangliöse Einlagerungen immer mehr an Querschnitt zunimmt. Der absteigende Schenkel der Knickung vereinfacht sich neuerdings deutlich in vier Nervenfasern, welche schliesslich durch Theilungen und Aufnahme von gangliösen Gebilden zur Kolbenbildung schreiten. Von den Seitenrändern fassern sich Nervenfasern mit endständigen Körnern ab.
- „ 3. Nervenknäuel und freie Nervenendigungen aus einem gemeinschaftlichen Nervenstamme hervortretend. Der Nervenstamm wurde wegen Raumerparniss nicht gezeichnet. Die Nervenfibrillen *a* durchsetzen eine gangliöse Anhäufung, treten dann frei hervor, tragen bei *b* neuerdings mehrere Körner und enden schliesslich in gangliotragende Verästelungen, welche sich in Folge der Bedeckung des Präparates mit dem Deckgläschen um die Kuppe des Nervenkolbens herumschlingen. Die Nervenäste *c* streben mit ihren Theilungen zu benachbarten Nervenverzweigungen hin.
- „ 4. Terminale Nervenetze aus der Eichelhaut in Flächenansicht. In dem Netzwerke sind die gangliösen Körner theils eingeschaltet, theils sitzen sie bei *a* endständig auf.
- „ 5. Endständige Ganglien aus den peripherischen Nervennetzen. Nervenfasern *a* zeigt bei *b* in den Bruchstücken von Nervenästen einen Knotenpunkt des Nervennetzes; *c* spindeliger Kern der feinsten Nervenfasern, *d* endständige gangliöse Körner, an welche sich noch mehrere andere mit varicösen Fortsätzen versehene Ganglien anschliessen. Mehrere derartige Fortsätze laufen an ihren Enden in sehr feine Verästelungen aus.

Fig. 6. Nervenstämmchen und feine Endfasern von einem über die Dauer gekochten und in Wasser macerirten Präparate. Die Endganglien sind meist abgefallen und die Nervenfasern zerbrochen; *a*, *b* und *c* deuten Stellen an, wo die gangliösen Körner dichter gruppiert standen, *d* ein in Zerfall begriffenes Bindegewebskörperchen.

„ 7. Nervenverästelung aus der subepithelialen Schichte der Eichelhaut. Die feinsten Nervenfasern lösen sich bei *a*, *b*, *c* in eine theils fein verästigte, theils körnig-krümelige Masse auf, welche unmittelbar an das Epithel grenzt. Die Masse *d* enthält noch einige gangliöse Körner.

Sämmtliche Bilder sind bei 380facher Vergrößerung gezeichnet.

ZOBODAT - www.zobodat.at

Zoologisch-Botanische Datenbank/Zoological-Botanical Database

Digitale Literatur/Digital Literature

Zeitschrift/Journal: [Sitzungsberichte der Akademie der Wissenschaften mathematisch-naturwissenschaftliche Klasse](#)

Jahr/Year: 1865

Band/Volume: [51](#)

Autor(en)/Author(s): Tomsa W.

Artikel/Article: [Über den peripherischen Verlauf und Endigung des Axenfadens in der Haut der glans Penis. 83-98](#)