

## Über die Haut einiger Sternwürmer (Gephyrei).

Von **V. Graber,**

*Gymnasiallehrer in Graz.*

(Mit 3 Tafeln.)

Dem Kenner der umfangreichen und zum Theile ungemein werthvollen Gephyreenliteratur mag es wohl etwas bedenklich vorkommen, wenn ein Neuling im Wurmreiche sie zu bereichern sich anmasst. Das war aber in der That meine Absicht auch gar nicht gewesen, als ich während der heurigen Weihnachtsferien die wenigen mir zur Disposition stehenden Gephyreen, gesammelt von unserem unvergesslichen Oscar Schmidt, unter das Messer nahm. Es handelte sich, von der eigenen Belehrung abgesehen, zunächst nur um die Anfertigung einiger Hautpräparate für die Vorlesungen.

Bei dieser Gelegenheit machte ich aber einige Beobachtungen, welche theils zur Berichtigung theils zur Vervollständigung früherer Angaben beitragen dürften und mir deshalb einer kurzen Mittheilung werth schienen. Es möchte dies namentlich auch betreffs der jetzt fast allgemein für Sinnesorgane erklärten „Hautkörper“ gelten.

### *Priapulus caudatus* Lam.

Am Leibe dieses interessanten Sternwurmes sind nach Dr. Ehlers' äusserst sorgfältiger Arbeit über diesen Gegenstand<sup>1</sup> drei Abschnitte zu unterscheiden: der Rüssel (*glans*), der Rumpf oder Stamm, und endlich der Schwanztheil. Das Integument jeder derselben hat seine Besonderheiten.

---

<sup>1</sup> Über die Gattung *Priapulus*, ein Beitrag zur Kenntniss der Gephyreen. Zeitschrift für wissensch. Zoologie von Kölliker. 11. Bd., pag. 205 ff.

Die äussere Oberfläche des Rüssels ist mit 25 der Länge nach parallel verlaufenden Rippen besetzt, an deren Bildung nach Ehlers nur die Cuticula und deren Träger, die Matrix, betheiligt sind. Die einzelnen Rippen bestehen aus dicht hintereinander postierten kleinen Spitzen, von denen Ehlers glaubt, dass sie hohl seien und dass diese Höhlung vielleicht mit der Leibeshöhle communicire. Um hierüber ins Reine zu kommen, haben wir namentlich möglichst dünne Querschnitte studirt. Aus solchen (Fig. 4) ergibt sich nun Folgendes. An der ziemlich dicken Cuticula (*c*) treten im Gegensatz zu anderen Hautstellen desselben Thieres und der Mehrzahl der übrigen Gephyreen vorzugsweise nur die hier ausnehmend weiten senkrechten Hautporen hervor, während die lamellöse Schichtung kaum merklich angedeutet ist.

Die kegelförmigen, am Ende wie abgebrochenen Spitzen (*d*) enthalten keineswegs einen mit dem Leibesinneren communicirenden Hohlraum, sondern vielmehr einen aus der Ringmuscularis entspringenden Muskelantheil (*h*), bestehend aus einem stumpf kegelförmigen Basalstück und einem spitzeren, das Innere des hohlen Cuticularfortsatzes einnehmenden Zapfen. Es ist wohl kaum daran zu zweifeln, dass dieser verhältnissmässig sehr starke, aus zahlreichen Primitivfasern zusammengesetzte Cuticularmuskel zur Bewegung der erwähnten Hautspitze dienlich sei. Die Beweglichkeit der letzteren wird, meines Erachtens, namentlich dadurch gesichert, dass derselbe in einer verhältnissmässig dünnhäutigen „kraterförmigen“ Grube sitzt.

Wir haben noch beizufügen, dass, was Ehlers entgangen zu sein scheint, unter jeder der 25 Längsrippen des Rüssels, eingebettet in der Kreismuscularis, ein breites Längsmuskelband (*L'*) verläuft, während die ungleich kräftigeren Hauptlängsstämme an der Innenseite der Ringmuscularis (*L*) den zwischen den Rippen gelegenen Rüsselfurchen entsprechen.

Einiger wesentlicher Verbesserungen bedürfen Ehlers' Daten bezüglich der Hautbildung am Endtheile des Stammes. Nach ihm entsteht die warzig unebene Oberfläche dieser Körperregion durch „Haufen drüsiger Körper“, welche zwischen der Matrix und Ringmuskelschicht liegen sollen.

„Kugelige Körper von weisser Farbe sind hier in verschiedener Anzahl (bis zu 10), zumeist rundliche Gruppen, zusammen gelagert.

Jedes einzelne dieser Drüsengebilde bestand aus einer weichen, leicht zerdrückbaren Masse, die sich . . . wie ein festes weiches Fett ausbreitet. Das Mikroskop wies darin nur ein Maschenwerk von feinen Fäden und unregelmässig eingestreuten Körnchen nach, welche von Essigsäure nicht gelöst wurden. Auf der nach aussen gerichteten Fläche eines jeden solcher drüsiger Körner war die Cuticula von grossen Porencanälen durchsetzt.

Solche Porencanäle stehen in verschiedener Anzahl, je nach den unter ihnen liegenden Körpern, in einer Gruppe beisammen und bilden die Decke einer der warzenförmigen Erhabenheiten.

Die Oberfläche der Cuticula war an dieser Stelle nicht glatt, sondern von vielfach sich kreuzenden Leistchen unregelmässig rauh.

Es unterliegt wohl keinem Zweifel, dass es sich hier um Hautdrüsen handelt, und es ist deren Vorkommen insoferne von Interesse, als diese bis jetzt bei allen untersuchten Gephyreen nachgewiesen wurden und daher für diese Thiere charakteristisch zu sein scheinen.“

Nehmen wir vorerst die isolirte Cuticula her und betrachten sie uns von der Innenseite (Fig. 3). Anfangs glaubte ich daran, dasselbe wie Ehlers zu sehen, bis ich den Pinsel zur Hand nahm und „die vielfach sich kreuzenden Leistchen“ sowie die „eigenthümlich gruppirtten Drüsenporen“ damit — weglegte. Die letzteren erwiesen sich bei stärkerer Vergrösserung als Matrixzellen (*m*) und die ersteren, nämlich die „Leistchen“ (*g*), als netzförmige Anhäufungen von gelbbraunen Fetttropfchen. Was die Zellen betrifft, die nach Behandlung mit 35% Kalilauge sehr klar hervortreten, so erreichen sie meist einen Durchmesser von 0.018 Mm. und erscheinen bald kreisrund und dann allermeist mit einem einzigen Kern, oder pronocirt bisquitförmig und dann mit zwei Kernen. Offenbar hielt Ehlers die letzteren für die verhängnissvollen Poren (vgl. in der eitirten Abhandlung die Fig. 18), die aber, wie schon bemerkt, durch längere Macerirung mit Kalilauge von selbst verschwinden oder mit der Nadel leicht von der Cuticula zu entfernen sind.

Letztere ist bis auf einige ganz zarte Wellenlinien völlig glatt und zeigt im blank gescheuerten Zustand keine Spur irgend eines Porus.

Da ich sowohl an der „After-“ als an der sogenannten „Schwanzscheibe“ von *Aspidosiphon* ganz ähnliche Fettablagerungen in den Interstitien der Matrixzellen vorfand, so dürfte eine Parallelisirung des Stammendes von *Priapulid* mit den erwähnten Bildungen, also speciell mit der „Schwanzscheibe“ des früher genannten Sternwurmes, nicht ganz ungerechtfertigt erscheinen, wenn auch bei *Priapulid* keinerlei Drüsen in dieser Gegend ausmünden. Dass nämlich diese dem *Priapulid* gänzlich fehlen, wird wohl schon aus der erwähnten Porenlosigkeit seiner Haut zu entnehmen sein.

Es frägt sich nun aber, was mit den von Ehlers als „kugelige Drüsen“ beschriebenen Körpern zu machen ist.

Sie stehen, wie unser Gewährsmann ganz richtig bemerkt, in grösseren Gruppen, an Querschnitten meist zu zweien oder dreien, beisammen (Fig. 1 W. B.)<sup>1</sup>.

Ehlers hat in ihnen bekanntlich feine Fäden und Körnchen nachgewiesen und gibt sie trotzdem für „festes weiches Fett“ aus. Bei geeigneter Behandlung kann man über die wahre Natur dieser Körper nicht lange im Zweifel sein: es sind, um es kurz zu sagen, räumlich differencirte Theile einer am Stammende ungemein mächtig entwickelten Cutis, welche mit der gleichfalls stark ausgebildeten Bindegewebslage der *Sipunculus*-Haut (Fig. 12 *cu*) ganz und gar übereinkömmt.

An der *Sipunculus*-Cutis, um das hier gleich anzuführen, erkennt Ehlers und Keferstein<sup>2</sup> eine „hyaline Bindschicht“, in welcher zahlreiche Zellen mit 2 oder 3 sich wieder theilenden Ausläufern eingebettet sind; selten findet man auch grössere Zellen mit grossen Kernen, die dann aber keine Ausläufer haben. Zwischen diesen Zellen zeigt die hyaline Zwischen-

<sup>1</sup> Hinsichtlich der bildlichen Darstellung der beim Studium der Haut unentbehrlichen Querschnitte erlaube ich mir gegenüber der leider allzuhäufigen Schematisirung solcher zu erwähnen, dass dieselben nach der Natur aufgenommen sind.

<sup>2</sup> Zoologische Beiträge. Leipzig. W. Engelmann. 1861. pag. 38.

substanz mannigfach geschlängelte und geknickte scharfe Linien, welche wir nur für das Bild von Falten halten, da wir diese scheinbaren Fasern niemals isoliren konnten und sie auch nie über die hyaline Masse frei hinausragten<sup>4</sup>.

Vielleicht ist es hinsichtlich der Frage nach der formellen Selbstständigkeit der sogenannten Bindegewebsfibrillen nicht ohne Bedeutung, dass es mir glückte, bei *Priapulus* und *Sipunculus* mehrere Schnitte anzufertigen, wo die erwähnten Falten sein sollenden Fasern sich in einer Weise völlig isolirt darstellen, dass ich keinen Augenblick anstehe, sie für besondere Formbestandtheile und nicht für Trug- oder Kunstgebilde anzusprechen.

Auf lange Strecken hin lagen diese Fibrillen neben- und durcheinander (Fig. 2 f). Zum Theile wenigstens erweisen sich dieselben als äusserst lange aber in ihrem ganzen Verlaufe ziemlich gleich dicke, ganz homogene bei 0.0017 Mm. breite Anhänge von meist spindel- oder wurstförmigen gegen 0.0036 Mm. breiten Bindegewebszellen. Daneben findet man noch andere Zelleinlagerungen, meist in Gestalt kreisrunder oder elliptischer Gebilde von 0.007 Mm. Durchmesser (*r*). Es fragt sich aber, ob diese ausschliessliche Bestandtheile des Bindegewebes oder nicht vielmehr angeschwemmte oder eingewanderte Blutkörperchen sind, und dies umsomehr, als ich in den Lücken der Muskellagen ganze Haufen solcher oder doch ganz ähnlicher Körperchen beisammen fand.

An der äusseren Fläche bildet die Cutis zahlreiche kleine Papillen (*h*) von 0.018 Mm. Höhe, welche in besondere hohle Erhabenheiten der Cuticula (*p*) eintreten. An manchen dieser Bindegewebspapillen kann man sich unschwer überzeugen, dass sie in der Weise zu Stande kommen, dass Gruppen von Bindegewebsfibrillen, an der freien Fläche der Cutis angelangt, umbiegen.

Manche dieser gekrümmten Fasern verlieren nun an sehr dünnen Schnitten und unter Einwirkung von Alkalien ihren Halt und schnellen derart hervor, dass sie weit über die Cuticula hinausragen (*f*<sup>o</sup>).

Solche Bilder legen denn für die Selbstständigkeit unserer Fibrillen das beste Zeugniß ab.

Da Ehlers und Keferstein bei verschiedenen Gelegenheiten sich dahin aussprechen, dass sämtliche Gephyreen Hautdrüsen haben, so erscheint es uns nicht überflüssig, am Schlusse dieses Absatzes noch einmal eigens darauf hinzuweisen, dass wenigstens bei *Priapulus caudatus* an keiner Körperstelle etwas dergleichen aufzufinden ist. Man wird sich daher vor Analogieschlüssen hinsichtlich der Verbreitung dieser Organe bei noch nicht darauf genauer untersuchten Formen in Acht nehmen müssen<sup>1</sup>.

*Phascolosoma granulatum* F. S. Leukart.

Die histologische Constitution der Haut und speciell jene der ihr eingelagerten „Hautkörper“ scheint noch niemals eingehender geprüft worden zu sein; Keferstein's einschlägige Daten<sup>2</sup> beziehen sich — so scheint es wenigstens — lediglich auf *Phascolosoma Puntarenae* und *Antillarum* Grube und weichen von unseren Befunden in einigen Stücken ganz erheblich ab.

Hautdiagramme von der Mitte des Rumpfes (Fig. 8, B) lassen, von aussen nach innen, folgende Schichten erkennen. Eine Cuticula, eine Hypodermis, eine dünne (bindegewebige?) „Basal“-Membran, ferner eine Rings- und Längsmuskellage.

Die Cuticula erreicht eine Dicke von 0.15 Mm. Ihre Oberfläche ist höckerig und einem jedem solchen Höcker entspricht eine Hautdrüse, aber keineswegs in der von Keferstein angegebenen Weise, nach der die letztere ganz in der höckerartigen Cuticularerhebung eingeschlossen läge. Das gilt vielmehr, wie es namentlich am vordersten Rüsselende (Fig. 6 p) deutlich hervortritt, nur von dem oft halsförmig abgesetzten Ausführungsgang derselben.

Die Cuticula besteht aus sehr zahlreichen theils ebenen theils wellig gebogenen Lamellen von 0.0027 Mm. Dicke, welche, mit stärkeren Linsen angesehen, sehr scharf hervortreten, wäh-

<sup>1</sup> Auf die histologischen Elemente der Muscularis habe ich weder bei *Priapulus* noch bei den übrigen Gephyreen ein besonderes Gewicht gelegt. Ich denke, dass derlei Studien nur an frischen Muskelfasern zu einem die Wissenschaft wirklich fördernden Resultate führen können.

<sup>2</sup> Untersuchungen über niedere Seethiere. V. Beiträge zur Kenntniss der Gattung *Phascolosoma*. Zeitschrift f. wissensch. Zoologie. 12. Bd. pag. 35 ff.

rend ich von den senkrechten feinen Hautporen gar nichts bemerken konnte.

Die Matrix, hier wie allerwärts, verhältnissmässig sehr dünn, stellt eine Protoplasmalage dar, in welcher dicht gedrängte Kerne und stellenweise auch noch gut erhaltene, zum Theile bisquitförmige Zellen von 0.027 Mm. Durchmesser eingelagert sind.

Als stützende Haut gesellt sich zu ihr eine homogene dünne Membran. Von einer kreuzförmigen Strichelung auf ihr, wie sie Keferstein bei anderen Phaseolosomen gesehen haben will, konnten wir nichts entdecken und es passt, wenigstens für *Ph. granulatum*, auch dessen weitere Angabe nicht, dass nämlich die erwähnte gestrichelte Haut unter der am inneren Pol durchlöcherten *Tunica propria* der Hautdrüsen glatt hinweggehen.

Die Beziehung zwischen der Wandung der Hautdrüsen und unserer Basalmembran ist vielmehr eine sehr innige. Letztere erhebt sich nämlich unter jeder Drüse in Gestalt eines stumpfen Kegels (Fig. 8 II), und geht dann in ihrer weiteren Fortsetzung nach aussen unmittelbar in die Wandung der eigentlichen Drüse selbst über, so dass, mit anderen Worten, die sogenannte *Tunica propria* der Hautdrüsen weiter nichts als eine einfache Ausstülpung der Basalmembran vorstellt.

Die Gestalt der Hautdrüsen ist, am Rumpfe, in der Regel nicht „kugelig bis flachgedrückt“, sondern flaschenförmig (Fig. 8 B). Deutliche Zellen sind im Innern der Drüse nur selten wahrzunehmen; meist fand ich sie erfüllt von einer grossen Anzahl verschieden grosser rundlicher granulirter Körperchen, vielleicht Kernen zerfallener Secretionszellen.

Der Porus der Drüsen, bei 0.003 Mm. breit, wird in einem Umkreis von beiläufig 0.1 Mm. Durchmesser von gelblichbraunen körnigen Rauigkeiten umgeben.

Die Ringmuscularis erreicht eine Dicke von 0.04 Mm. Unter jeder Hautdrüse erhebt sie sich in Gestalt einer kleinen Papille, welche in das Innere der kegelförmigen Basis der Drüse eindringt (*R*).

Die Längsmuscularis bildet am Rumpfe im Gegensatz zum rüsselartigen Vorderleibe eine wenn auch nicht wie bei *Sipunculus* und *Priapulus* bis auf die Ringmuscularis ausgedehnte

Sonderung in einzelne Bündel, deren Durchmesser im Maximum gegen 0.16 Mm. erreicht.

Am hinteren Theile des Rüssels begegnen wir ähnlichen Verhältnissen wie am Rumpfe. Nur sind die Hautdrüsen mehr langgestreckt, vorwiegend von spindelförmiger Gestalt und mit einem stark entwickelten von der eigentlichen Drüse sehr scharf abgesetzten kegelförmigen Basalstück, welches auch einen verhältnissmässig grösseren Muskelfortsatz in sich aufnimmt.

Zu erwähnen sind noch ganz eigenthümliche, meines Wissens bisher von keinem Gephyreenforscher beobachtete oder gesehene zellartige Körper, welche der Ringmuscularis aufgelagert sind (Fig. 8 *AZ*). Es sind diese Gebilde meist von ellipsoidischer Gestalt, bei 0.07 Mm. lang und enthalten ausser einigen grösseren (kernartigen?) Klümpchen einen feingranulären intensiv gelblichbraunen Inhalt.

Vor der Hand weiss ich über deren Bedeutung nicht das Mindeste anzugeben.

Gegen den vordersten, meist eingestülpten Rüsselabschnitt zu strecken sich die Hautdrüsen (Fig. 6 *H*) und mit ihnen die Cuticularpapillen (*p*) sowie die zipfelförmigen Fortsätze der Ringmuscularis (*R'*) immer mehr in die Länge.

Der Längendurchmesser der Drüsen beträgt hier gegen 0.162 Mm., und ihre grösste Breite 0.015 Mm.

Die Ausführwege der schlauchförmigen Hautdrüsen gehen, wie bereits oben erwähnt, in papillenartige Erhebungen der Haut über, wo sie mit 0.0036 Mm. weiten Öffnungen ausmünden.

Diese Poren (Fig. 7 *P*) werden umgeben von einer aus mehreren (meist 9) gelblichbraunen Täfelchen zusammengesetzten Krone oder (an der Flächenansicht) Rosette, deren Durchmesser bei 0.018 Mm. misst.

Offenbar haben wir es hier mit ähnlichen Bildungen zu thun, wie sie bei der gleich folgenden Art in grösserer Verbreitung vorkommen.



*Aspidosiphon Mülleri* Dies.

Über das Integument dieses Sternwurmes, schon vor etlichen Jahren von Oscar Schmidt ziemlich ausführlich beschrieben<sup>1</sup>, habe ich nur Weniges zu bemerken.

O. Schmidt fand die Hautdrüsen des Rumpfes von ellipsoidischer Gestalt. Für Flächenansichten hat das seine Richtigkeit; an Querschnitten hingegen (Fig. 11 *H*) zeigen sie die Gestalt von dickbauchigen, der Ringmuscularis ganz hart aufsitzenden Flaschen mit trichterförmig ausgezogenem Halse.

Die Länge dieser Drüsen kommt der Dicke der Cuticula gleich und beträgt gegen 0.05 Mm. Erfüllt fand ich sie von einer beträchtlichen Anzahl kreisrunder kernartiger Gebilde von 0.0036 Mm. Durchmesser. Nur in einzelnen waren noch undeutliche Zellen zu erkennen. Der Durchmesser der Hautporen misst 0.0036 Mm.

Betreffs der hakenförmigen Cuticularanhänge des Rüssels (Fig. 9 *h*) bemerkt O. Schmidt, dass sich in der hohlen Basis derselben eine Muskelfaser ansetze, welche beim Einziehen als Retractor wirkt. Es scheint hier eine Verwechslung mit den von ihm als Hautdrüsen bezeichneten Cuticulareinlagerungen vorzuliegen, welche an besonderen zähneartigen Bildungen der Oberhaut ausmünden sollten. Diese Zähnechen (Fig. 9. und 10 *Z*) bestehen aus einem breiteren Grundstück (*Z*) und einer in der Mitte desselben sich erhebenden kegelförmigen Spitze, welche oben etwas eingeschnitten ist. Vom Ende dieser Spitze bis in die Mitte des Basalstückes laufen zwei starke parallele Leisten, die nach Schmidt's Auffassung als verdickte Ränder des Drüsenganges gedeutet werden müssten.

Hinsichtlich dieser Drüsen selbst macht Schmidt uns auf ihre verhältnissmässige Kleinheit aufmerksam.

An Querschnitten repräsentiren sich die fraglichen Körper als langausgezogene trichterförmige Ausstülpungen der Basal-

---

<sup>1</sup> Über den Bau und die systematische Stellung von *Aspidosiphon Mülleri* Dies. Mittheilungen d. naturwissensch. Vereines für Steiermark. III. Heft. 1865. pag. 56 ff.

membran, deren Längsdurchmesser jenen der Rumpfdrüsen um etwa 0.01 Mm. übertrifft.

Die Öffnung des Trichters enthält ganze Bündel dünner von der Ringmuscularis abzweigender Muskelfasern, welche an manchen unserer Körper fast bis zum Grunde der Zähne verfolgt werden können, während sie in anderen schon in ziemlicher Entfernung davon aufhören. In diesem Falle ist der obere engere Theil des Trichters von theils rundlichen theils elliptischen Körperchen erfüllt, die ich mit Grund für zerschnittene Muskeltheilchen halte, wie man sie auch an der Basis der schlauchförmigen Rüsseldrüsen von *Phascolosoma* vorfindet, wo deren Deutung bei Zuhilfenahme stärkerer Vergrößerungen ganz offen auf der Hand liegt.

Nach dem beschriebenen Befunde ist es wohl selbstverständlich, dass ich in den fraglichen Cuticulareinlagerungen keine Drüsen, sondern den Muskelpapillen der Rüsseldornen von *Priapulid* in gewissem Sinne wenigstens homologe Theile erkenne, obgleich ich andererseits auch eine gewisse Ähnlichkeit des Baues zwischen den in Rede stehenden Bildungen von *Aspidosiphon* und den schlauchförmigen Rüsseldrüsen von *Phascolosoma* nicht völlig abstreiten möchte. In diesem Falle müssten die letzteren als im Vergleich zu *Aspidosiphon* differencirtere Körpertheile angesehen werden, insofern nämlich, als hier der schlauchförmige Drüsenthail von dem kegelförmigen muskulösen Basalstück deutlich abgetrennt ist, während es bei *Aspidosiphon* zu einer solchen Sonderung noch nicht gekommen ist.

Die Sache endgiltig zu entscheiden, d. h. eine Secretion in den oberen Partien der Zähneanhänge nachzuweisen, dürfte übrigens auf manche Schwierigkeiten stossen.

### *Sipunculus nudus* Rond.

Meine Untersuchungen hinsichtlich des Integumentes des bezeichneten Wurms ergeben einige ziemlich auffallende Abweichungen im Vergleich zu den von Ehlers und Keferstein<sup>1</sup> gewonnenen Resultaten. Es gilt dies speciell von der

<sup>1</sup> S. oben. Zoologische Beiträge.

Matrix und den in der dicken schon oben näher besprochenen Cutis (Fig. 12 *ca*) eingelagerten Körpern.

Die genannten Forscher sprechen von einem aus grossen polyedrischen bei 0.02 Mm. messenden Hypodermiszellen, während ich nur eine der *Phascoloma*-Matrix entsprechende Lage von dichtgedrängten 0.007 Mm. grossen Kernen (*m*) entdecken kann.

Was mich am meisten befremdet, ist der Umstand, dass Ehlers und Keferstein nirgends der grossen Zellen Erwähnung thun, welche ich dicht unter der Matrix, theils dicht aneinander gedrängt, theils in kleinen Intervallen von einander vorfand (*H*). Ihr Durchmesser beträgt gegen 0.04 Mm. Ausführungsgänge konnte ich an Querschnitten nicht bemerken, möchte aber doch die vielfach zerstreuten Hautporen (*P*) an Flächenansichten auf solche beziehen. Sind es vielleicht die Hypodermiszellen von Ehlers und K.?

Welche Bedeutung ist aber dem in der Mitte der Integumentalfelder gelegenen grossen ellipsoidischen Körper (*S*) zuzusprechen? Er wird umgeben von einer dickwandigen Kapsel und lässt im Innern nirgends deutliche Zellen sondern nur eine Menge gelblicher Körnchen erkennen, welche so wenig als die früher erwähnten Zellbildungen in kochender Essigsäure sich auflösen.

Von irgendwelcher Communication dieses bei 0.4 Mm. breiten Körpers mit der Aussenwelt fand ich keine Andeutung; ; sonst stimmt sein Bau mit den von E. u. K. als Drüsen beschriebenen Gebilden überein.

### *Bonellia viridis* Rol.

Nach Herrn Prof. Dr. Schmarda's Angaben in seinem schönen Werke über die Naturgeschichte der *Bonellia*, zeigt die Haut derselben die wesentlichen Charaktere einer Schleimhaut. Die äussere oder Epithelschicht besteht nach ihm aus dicht gedrängten cylindrischen (an den Rüsselarmen flimmernden) Zellen, auf welche in der Haut des Leibes eine „maschenförmige Hautschichte“ folgt, die aus verschiedenen starken miteinander verwebten Zellgewebsfasern und „Gefässen“ gebildet wird. In dieser Schichte fand Prof. Schmarda einzelne Pigmentzellen und grössere Anhäufungen derselben, welche sich zu drüsenartigen

Organen vereinen. Dazu käme dann nach innen eine Lage von Längs- und Ringfasern.

Dass die äusserste Schichte wirklich ein Cylinderepithel vorstelle, möchte ich mit völliger Bestimmtheit nicht behaupten. An feinen Querschnitten macht sie mir vielmehr den Eindruck einer Cuticula, welche von zahlreichen senkrechten Porencanälen durchsetzt wird. (Fig. 5 c.) Sie ist von blassgelber Farbe und erreicht am Rumpfe eine Dicke von 0.04 Mm. Unter ihr erkenne ich eine von der folgenden Hautlage keineswegs scharf abgesetzte körnige Matrixschichte, in welcher man kernartigen Einlagerungen, bald mehr vereinzelt, bald in grösseren Gruppen begegnet.

Dass die erwähnten Kern- (oder Zell-) Gruppen keineswegs besondere Drüsen repräsentiren, welche den für unser Thier so charakteristischen grünen Farbstoff absondern, darauf hat schon Lacaze-Duthiers hingewiesen<sup>1</sup>.

Als Bildungsstätte des Pigmentes ist vielmehr bei *Bonellia* so gut wie bei den Arthropoden die gesammte Hypodermis anzusehen.

Die folgende bei 0.14 Mm. messende Schichte stellt eine Bindegewebshaut, eine Cutis, vor, die sich von der gleichwerthigen Schichte des *Sipunculus* und *Priapululus* nur durch den Mangel fibrillenartiger Bildungen unterscheidet.

Wir erkennen bei den stärksten Vergrösserungen hier eine hyaline Substanz, in der verhältnissmässig sehr spärliche und kleine Formbestandtheile eingelagert sind (*cu*). Die rundlichen Körperchen messen bei 0.005 Mm., während die sonst oft sehr langen spindelförmigen Gebilde hier selten die Länge von 0.14 Mm. überschreiten und nur ausnahmsweise kleine faserartige Anhänge tragen.

Von „miteinander verwebten Zellgewebfasern und Gefässen“ ist mir nichts zu Gesicht gekommen.

Nach innen wird die Cutis von einer Ringmuskellage begrenzt, auf welche dann die Längsmuscularis folgt.

---

<sup>1</sup> Recherches sur la Bonellie. Ann. d. scienc. nat. III. Série. Tome X. pag. 53.

### Schlussbemerkungen.

---

Dieselben betreffen einmal die chemische Qualität der Cuticula, ferner die physiologische Deutung der sogenannten Hautkörper und endlich die histologische Constitution des Darmcanals unserer Thiere.

**Cuticula.** Die Oberhaut der Gephyreen wird jetzt ganz allgemein als ein Chitingewebe bezeichnet und Ehlers<sup>1</sup> sagt von *Priapulus* geradezu: „Sein ganzer Körper wird fast ausschliesslich, in allen seinen Theilen, von zwei Geweben gebildet, Chitin und Muskelfaser.“

Zunächst wäre daran zu erinnern, dass die morphologische Übereinstimmung der Gephyreen-Cuticula mit jener der Athropoden uns noch keinesfalls ein Recht gibt, daraus einen sicheren Schluss auf die chemische Beschaffenheit der ersteren zu ziehen.

Nachdem uns aber dermalen noch keine einzige Elementaranalyse der Gephyreen-Cuticula vorliegt, so fragt es sich, ob sie wenigstens jene Reactionen aufweist, welche für das chemisch genau fixirte echte Chitin (der Arthropoden nämlich) charakteristisch sind.

In einigen der von mir eingeleiteten Reactionen zeigt sich nun allerdings eine Übereinstimmung, namentlich was die Unlöslichkeit in kochender Essigsäure und die Unschmelzbarkeit (der Mangel der Aufblähung) beim Erhitzen auf Platinblech betrifft.

Dagegen ist aber das Verhalten gegen Natron- und Kalilauge ein völlig verschiedenes, insofern, nach meiner reichen Erfahrung in dem Punkte, selbst ausnehmend zarte Chitinhäute der Arthropoden in kochenden Lösungen der genannten Agentien sehr lange unversehrt bleiben, während sich die verhältnissmässig sehr dicke Cuticula von *Sipunculus*, *Phascolosoma* und anderen Sternwürmern darin (und auch in äusserst verdünnten Solutionen) schon nach bloß minutenlangem Kochen gänzlich auflöst, und, was ich noch mittheilen will, nach längerem Kochen in Wasser

---

<sup>1</sup> Über *Priapulus*. pag. 218.

so bröckelig wird, dass sie selbst die zarteste Behandlung, z. B. das Abpinseln nicht mehr verträgt.

Ich dünkte, dass das Mittgetheilte allein schon völlig genügen dürfte, die chitinöse Natur der Gephyreen-Cuticula in Frage zu stellen<sup>1</sup>.

„Hautkörper“. Die bisher als Hautdrüsen oder Hautkörper bezeichneten Organe der Gephyreen werden von Keferstein und anderen ausgezeichneten Forschern gegenwärtig als Sinnesorgane aufgefasst. Dieser Vorgang gründet sich auf zwei, sage zwei Beobachtungen. Die eine bezieht sich auf einen jungen *Sipunculus nudus*, wo ein „starker“ Nervenzweig an den inneren Pol des Hautkörpers hintritt<sup>2</sup>, die andere auf einen Sternwurm von Manila, wo Semper an der Spitze der Hautkörper einen mit zelliger Anschwellung endenden Nerv fand, den er — ohne irgend welche Begründung — mit der Tastfunction in Verbindung bringt.

Diese Thatsachen — vielleicht sogar noch einer genaueren Nachprüfung bedürftig — scheinen Keferstein ausreichend zu sein, um die allgemeine Behauptung aufzustellen, dass an dem innern Pol der Hautkörper der Sipunculiden sich „stets(!) ein starker Zweig des Nervensystems“ inserire<sup>3</sup>.

Setzen wir vorerst den Fall, dass wirklich an den Hautkörpern aller Gephyreen ein Nerv endige. Ist damit dann schon bewiesen, dass diese Hautkörper besondere Nervenapparate oder Sinnesorgane sein müssen?

Nach meiner unmassgeblichen Meinung könnte man mit eben so vielem Rechte dann auch die Speichel- und andere Drüsen, an welchen man wirkliche Nervendigungen beobachtet hat, für Sinnesorgane ausposaunen, während es doch allgemein be-

<sup>1</sup> Neuerliche Analysen, von meinem Schüler Herrn Stud. tech. Pirkel angestellt machen es mehr als wahrscheinlich, dass die chemische Constitution der Anneliden-Cuticula vom Arthropoden-Chitin (*Arthropodin*?) wesentlich verschieden sei.

<sup>2</sup> Zoologische Beiträge.

<sup>3</sup> Beiträge zur anatomischen und systematischen Kenntniss der Sipunculiden. Zeitschrift für wissenschaftl. Zoologie. 15. Bd. pag. 406.

kannt ist, dass derlei Drüsenmerven nur im Dienste der Secretion stehen<sup>1</sup>.

Es wird aber behauptet, dass unsere Organe gar kein Secret lieferten. Das scheint mir um so unwahrscheinlicher, als nach O. Schmidt's Angaben ohne Zweifel die Absonderungen der Hautdrüsen von *Aspidosiphon* bei der Erweiterung der im Kalkgestein befindlichen Wohnräume dieser Thiere eine wichtige Rolle spielen und andererseits ja auch *Bonellia*, wahrscheinlich zum gleichen Zwecke, reichlichen Schleim absondert.

Meine Untersuchungen haben mich indess überzeugt, dass der früher gesetzte Fall unrichtig sei. Ich habe an den vielen hunderten von Hautkörpern, die ich mit den besten Linsen untersuchte und mit verschiedenen Reagentien behandelte, niemals ein nervöses Gebilde entdecken können.

Allerdings nimmt die Basis der meisten Hautkörper strangartige Gebilde auf, diese haben sich aber, wie wir mit besonderer Sorgfalt zu constatiren trachteten, durchwegs als Fortsätze der Ringmuscularis erwiesen und aus dem letzteren Grunde würde es mich auch gar nicht befremdet haben, wenn ich, als Erregern derselben, Nervenfasern begegnet wäre.

Ob die Hautkörper sämtlicher Gephyreen, zu gewissen Zeiten wenigstens, sei es zur Erweiterung ihrer Behausungen, sei es zu ihrer Vertheidigung oder zu anderen uns noch verborgenen Zwecken, Secrete absondern, kann ich — da ich lebende Sternwürmer leider noch nie zu studiren Gelegenheit hatte, nicht behaupten, dass sie aber, falls das auch nicht der Fall wäre, keine specifischen Nervenendigungen vorstellen, das würde auch dann meine feste Überzeugung sein, wenn ich mit manchen allzu sanguinischen Fachgenossen in jedem Arthropodenhäuschen mindestens — eine Nase sähe.

Histologie des Darmeanales. Der Darm der Gephyreen besteht nach Ehlers<sup>2</sup> und Keferstein aus einer äussern structurlosen<sup>3</sup>(?) Haut und aus einer inneren Lage von Ring- und Längsmuskeln, welche innen von einem mitunter wimpernden Cylinderepithel ausgekleidet wird.

<sup>1</sup> In ähnlicher Weise spricht sich auch wie ich nachträglich sehe, Gegenbauer in seiner vergl. Anatomie aus. — <sup>2</sup> Über *Priapulid* u. a. a. O. <sup>3</sup> Vergl. meine Arbeit „die Gewebe und Drüsen des Annelidenösophagus.“

Wenn das seine Richtigkeit hätte, so würde der Darm der Gephyreen in der That ein histologisches Unieum vorstellen, da sonst allerwegs theils als Träger des Epithels theils als stützendes Stroma der musculösen und nervösen Elemente eine Bindegewebsschicht vorhanden ist.

Querschnitte, die ich durch den Mitteldarm von *Phascolosoma granulatum* anfertigte, haben mir indess dargethan, dass der Verdauungstractus der Sternwürmer — was schon a priori zu erwarten war — hinsichtlich seiner Gewebslagen keine Ausnahmstellung einnimmt, sich vielmehr in allen wesentlichen Eigenschaften an die übrigen Würmer sowie an die Holothurien anschliesst, ohne dass ich deshalb einer durchaus unbegründeten Blutsverwandtschaft mit den letzteren das Wort reden will<sup>1</sup>. Uns interessirt hier nur die zwischen dem Epithel (Fig. 13 e) und der Längsmuscularis (L) gelegene Bindegewebsschichte (b). Dieselbe erreicht an den faltenartigen Ausstülpungen der inneren Darmwand eine die übrigen Gewebslagen weit übertreffende Dicke von 0.14 Mm.

Eingebettet in einer hyalinen Grundsubstanz sieht man verschieden gestaltete zumeist langgezogene, spindelförmige Körperchen von sehr wechselnder Grösse. Die rundlichen messen bei 0.0036 Mm. während die langgestreckten nicht selten einen Durchmesser von 0.93 Mm. erreichen. Hinsichtlich ihres feineren Baues verweisen wir auf die entsprechenden Bildungen im Darne der Seewalzen<sup>2</sup>.

<sup>1</sup> Der eigenthümliche Bau des Nerven- und Blutgefässsystemes, die Bildung des Darmes, die Lage des Afters, sowie die Beschaffenheit der Haut schienen mir schon ganz ausreichende Gründe zu sein, um mir jeden Gedanken an einen näheren Anschluss wenigstens der jetzt lebenden Sternwürmer an die Holothurien aus dem Sinne zu schlagen. Die Ähnlichkeit ist in der That nur eine ganz äusserliche und berechtigt uns nicht, einer vorgefassten Meinung zu Liebe, zu der durch nichts vermittelten Vermuthung die Zuflucht zu nehmen, dass die abweichende Form des Nervensystems der G. durch den Ausfall (!) von vier (ambulacralen) Nervenstämmen der Holothurien zu erklären sei. Ebenso gut könnte man behaupten, dass die zahlreichen Längsmuskelbündel des Hautschlauches der G. durch Spaltung der fünf ambulacralen Stämme der H. entstanden seien.

<sup>2</sup> Vergl. meine „Beiträge zur Histologie der Stachelhäuter“. Graz, 1872. In Commission bei Leuschner und Lubensky. (Fig. 11, 12 u. 13).



Graber, Über die Haut enger Sternwürmer (Gephyren)

Fig. 4

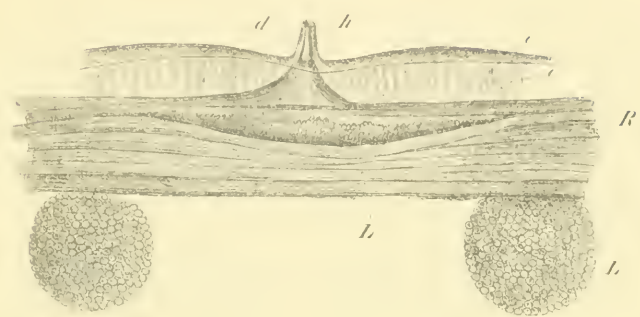


Fig. 2

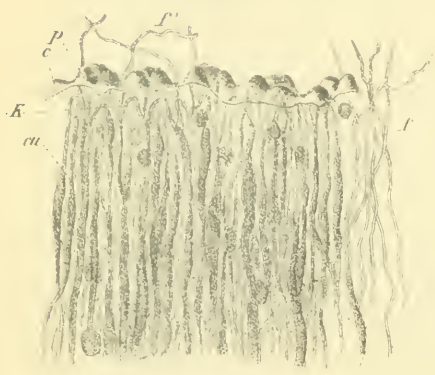


Fig. 3

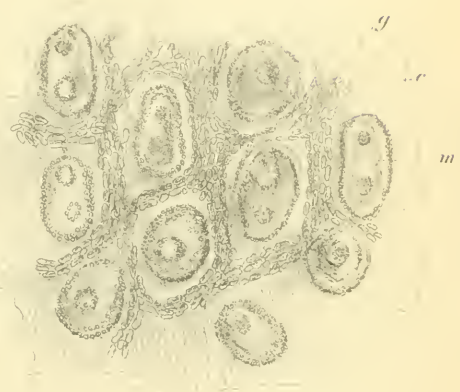
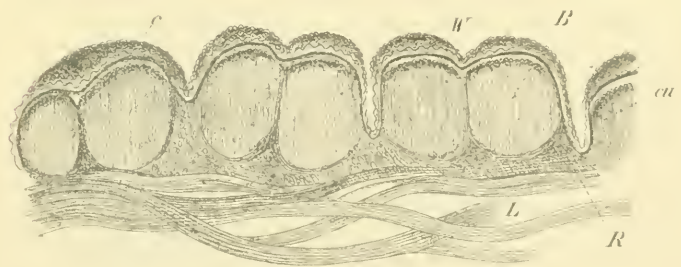


Fig. 1





Graber, Über die Haut einiger Sternwürmer (Gephyren)

Fig. 5




Fig. 9

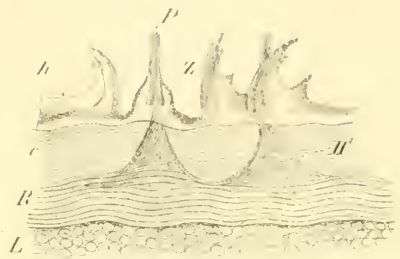


Fig. 8

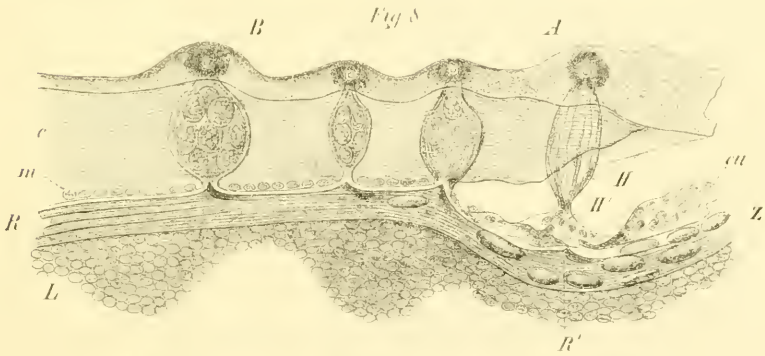


Fig. 7

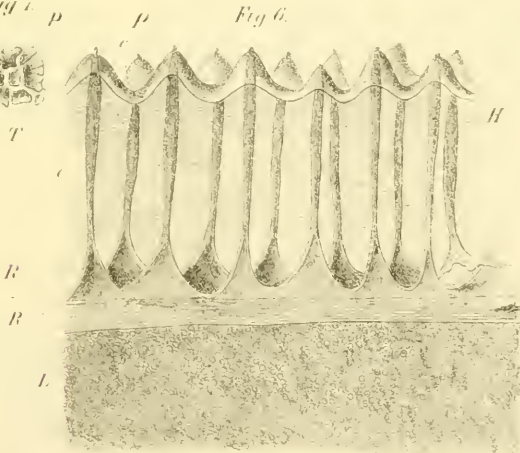




Fig. 10

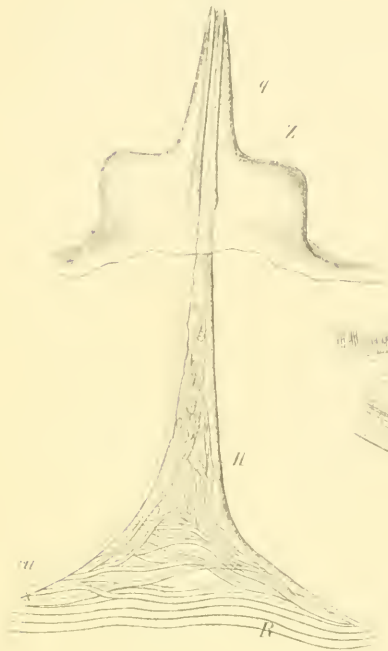

Fig. 13

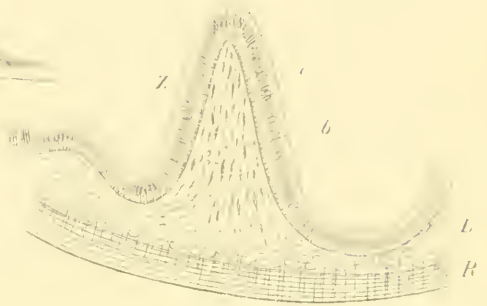


Fig. 11.

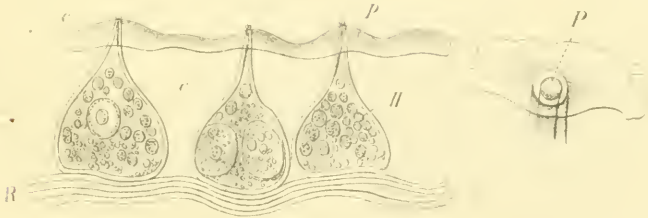
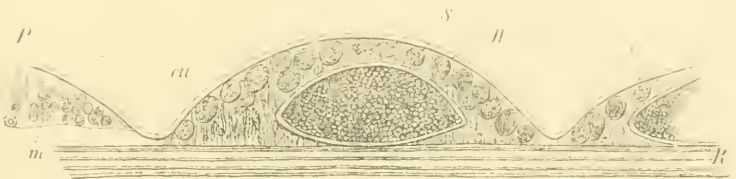


Fig. 12





## Erklärung der Abbildungen.

Durchgehende Bezeichnungen:

- c* Cuticula,
- m* Matrix,
- cu* Cutis, resp. „Basalmembran“.
- R* Rings-,
- L* Längsmuskeln,
- H* Hautdrüsen.

### Tafel I.

- Fig. 1. Querschnitt durch die Haut des mit Warzen (*W*) besetzten Stammendes von *Priapulus caudatus* Lam. Vergr. 50.
- „ 2. Stück einer Bindegewebepartie ebendaher. *p* papillenartige hohle Erhebungen der Cuticula, in welche entsprechende Fortsätze der Cutis (*k*) hineinragen. (*f*) isolirte Bindegewebsfasern. Vergr. 150.
- „ 3. Cuticula ebendaher, von innen gesehen. Die grossen, zum Theil zweikernigen Matrixzellen (*m*) sind von zahlreichen gelblichen Fetttröpfchen (*g*) umlagert.
- „ 4. Querschnitt durch die Haut der „glans“ desselben Thieres und zwar durch die sogenannten Rippen. An der Cuticula (*c*) treten hier die Poren ungemein scharf hervor. *d* dornförmige Spitzen der Rippen. *h* der von der Ringmuscularis in dieselben eintretende Muskelzipfel. *L* ein unter der „Glans-Rippe“ verlaufender, in der Ringmuscularis eingebetteter Längsmuskelstamm. Vergr. 100.

### Tafel II.

- Fig. 5. Querschnitt durch die Körperhaut von *Bonnellia viridis* Rol. *c* Cuticula, *m* körnige Matrix. Vergr. 120.
- „ 6. Querschnitt durch die Haut des vordersten und zwar eingestülpten Rüsseltheiles von *Phascolosoma granulatum* Leukart. *R'* in die kegelförmige Basis der Hautdrüsen (*H*) eindringende Zipfel der Ringmuscularis. Vergr. 100.
- „ 7. Porus ebendieser Hautdrüsen mit der aus mehreren Täfelchen bestehenden Krone. Vergr. 500.

Fig. 8. Querschnitt durch die Haut der hinteren Rüsselpartie (*A*) und des Rumpfes (*B*) vom gleichen Thier. In der Rüsselpartie liegen zwischen der dünnen mit den Matrixzellen (*m*) belegten Basalmenbran (*ca*) und der Ringmuscularis eigenthümliche grosse gelbliche Zellkörper (*Z*). Vergr. 100.

„ 9. Querschnitt durch den Rüssel von *Aspidosiphon Mülleri* Dies. *h* „Haeken“, *z* „Zähnchen“. *H'* Anhänge derselben. Vergr. 200.

### Tafel III.

Fig. 10. Ein Zähnchen mit seinem inneren Anhang isolirt. Vergr. 830.

„ 11. Querschnitt durch die Haut des Rumpfes vom gleichen Thiere. (Muscularis nur zum Theil dargestellt.) Vergr. 400, vom Hautporus *P* 1500 fach.

„ 12. Querschnitt durch die Haut einer *Sipunculus*-Art. Ausser einem grossen, in der dicken Cutis eingelagerten Körper (*S*) sieht man noch zahlreiche der Matrix anliegende Zellen (*H'*). (Muscularis nur theilweise dargestellt.) Vergr. 620.

„ 13. Stück eines Querschnittes durch den Mitteldarm von *Phascolosoma granulatum*. *Z* Falte, *e* Epithel, *b* bindegewebiges Stroma *L* Längs-, *R* Ringmuscularis.



# ZOBODAT - www.zobodat.at

Zoologisch-Botanische Datenbank/Zoological-Botanical Database

Digitale Literatur/Digital Literature

Zeitschrift/Journal: [Sitzungsberichte der Akademie der Wissenschaften mathematisch-naturwissenschaftliche Klasse](#)

Jahr/Year: 1873

Band/Volume: [67](#)

Autor(en)/Author(s): Graber Veit (=Vitus)

Artikel/Article: [Über die Haut einiger Sternwürmer \(Gephyrei\). 61-78](#)

