

Die Gewebe und Drüsen des Anneliden-Oesophagus.

Von Dr. V. Graber,

Gymnasiallehrer in Graz.

(Mit 2 Tafeln.)

Trotz der ausgezeichneten neueren Leistungen über den gesammten Bau der Borstenwürmer — wir erinnern blos an die Werke von Quatrefages, Grube, Schmarda, Ehlers, Claparède u. A. — scheint es doch der Fragepunkte noch genug zu geben, ganz besonders, wie uns dünkt, betreffs der feineren Tectologie, deren sorgfältige Pflege auch im Interesse vergleichend anatomischer Erörterungen lebhaft zu wünschen ist.

In dem Sinne mag der vorliegende kleine Beitrag zur Histologie des Annelidendarmes ungeachtet der Beschränktheit und Dürftigkeit seines Inhaltes nicht als völlig überflüssig zurückgewiesen werden.

Meiner Arbeit eine grössere Ausdehnung zu geben, gestattete mir leider das äusserst karge, hinsichtlich seiner Conservation wirklich brauchbare Untersuchungsmateriale nicht.

Speciell den Oesophagus wählte ich mir aus dem Grunde, weil fast sämmtliche Darmlagen dort ihre grösste Mächtigkeit erreichen und somit für Querschnitte sowohl als für Zupfpräparate am besten sich eignen.

Dazu kommt noch der Umstand, dass die in den Oesophaguswandungen bisher nur ganz vereinzelt beobachteten und ihrem Baue nach ungenügend erkannten Drüsen meine besondere Aufmerksamkeit auf sich zogen.

Betreffs der Würdigung früherer Arbeiten dürfte es für unsern Zweck ganz ausreichend sein, ausser den Ansichten von

Quatrefages¹ auf die Untersuchungen Ehlers's² hinzuweisen; wenigstens ist uns nichts Wesentliches bei anderen uns zugänglichen Schriftstellern über unsern Gegenstand bekannt geworden, was nicht speciell in dem prächtigen Werke des letzteren² zu finden wäre. Genaue Literaturnachweise können in dem eben genannten Buche nachgeschlagen werden.

Nach Quatrefages³ ist die Schichtung des Oesophagus (d. i. seiner région oesophagienne, die uns hier allein interessirt) folgende: Auf die innerste Lage, die „*touche muqueuse*“ folgt eine, bisweilen auch fehlende „*couche fibreuse*“, der sich die weitaus dickste Lage, die Muscularis anschliesst, welche ihrerseits wieder von dem die Leibeshöhle auskleidenden Peritoneum überzogen wird.

Ehlers¹ bezeichnet die Muqueuse als Cuticula, die Fibreuse als subcuticuläres Fasergewebe. Ausser den von Quatrefages erkannten, aber nicht näher beschriebenen Schichten unterscheidet er dann noch eine unter der eben genannten liegende „Belegmasse“, die auch der Träger der oft intensiven Färbung der Darmwandung ist³.

Wir selbst erkennen vom Lumen des Oesophagus gegen das Leibesinnere zu folgende sechs Lagen: 1. die *Intima*, 2. die protoplasmatische *Hypodermis* (?), 3. die *Lamina fibrosa*, 4. die homogene der letzteren zur Stütze dienende *L. subfibrosa* (Stütz- oder Basalmembran), 5. die mehrentheils aus dreierlei Lagen aufgebaute *Muscularis* und 6. das *Peritoneum*. *Hypodermis*, *Fibrosa*, und *Subfibrosa*, wie es scheint, nur bei wenigen Formen deutlich differencirt, werden wir auch unter dem gemeinsamen Namen *Tunica intermedia* aufführen.

Intima.

Ehlers beschreibt die innerste Lage des Darmes im Allgemeinen als eine „äusserst feine Cuticula, welche vielleicht mit der äusseren Körperhülle durch Mund und After in unmittelbarer Verbindung steht“.

¹ Histoire naturelle des Annelés. I. Bd.

² Die Borstenwürmer. I. u. II. Th. Leipzig 1864—68.

³ O. c. pag. 37 ff.

⁴ O. c. pag. 26.

Speziell bei der Kieferregion der *Nephtys coeca* spricht er von einer glashellen bei 0.018 Mm. dicken Chitin-Cuticula.

Was die äusserste Integumentlage anbetrifft, als deren Einstülpung die Darm-Intima anzusehen, so bezeichnet sie der genannte Forscher als „Chitin-Cuticula, welche immer aus Schichten zusammengesetzt ist, welche eine Zeichnung von feinen Linien erzeugen, deren Richtungen in den verschiedenen Schichten sich kreuzen. Sie ist von Porenkanälen durchsetzt, durch welche wahrscheinlich das Sekret einer in der Körperwand eingebetteten Drüsenschichte entleert wird.“

Letzteres ist in der That der Fall, wenn auch in der Regel keine zusammenhängende Drüsenschichte vorhanden ist. Hautschnitte vom Bauche der *Aphrodite aculeata* zeigen mir vielmehr ein völlig identisches Verhalten, wie ich es jüngst für mehrere Gephyreen speciell für *Phascolosoma* nachwies¹.

Die feinere Constitution der Oesophagus-Intima der Anneliden lässt sich indess keineswegs auf das gewöhnlich beliebte Schema der sogenannten Chitin-Cuticula zurückführen, insofern die übereinander geschichteten Elementarlamellen durchaus nicht homogene Platten, sondern selbst wieder, wie bei gewissen Insecten², histologische Composita vorstellen.

Isolirt man ein Stück Intima z. B. von *Nephtys* oder *Aphrodite* und entfernt mit Nadel und Pinsel alle fremdartigen Elemente, so erkennt man bei hinlänglicher Vergrösserung ein System von ungemein dünnen Längs- und Querlinien, in gegenseitigen Abständen von kaum 0.0008 Mm., die sich rechtwinkelig durchkreuzen, wodurch die Oberfläche, ähnlich wie am Integument, ein feingegittertes Aussehen erlangt (Fig. 2g).

Unbekannt mit der wahren Natur dieser Zeichnung hielt ich die einzelnen Felder des Gitters anfänglich für regelmässig angeordnete Erhabenheiten. Stärkere Vergrösserungen sowie verschiedene Focaleinstellungen sprachen indess keineswegs für eine solche Deutung.

Ich machte mich nun an Zupfpräparate, die ich längere Zeit in 35 % Kalilauge einlegte, dann reichlich mit Wasser

¹ Über die Haut einiger Gephyreen. Sitzb. d. k. Akad. d. Wissensch. in Wien. I. Abth. Jänner 1873.

² Vergl. Leydig. Zum feineren Bau d. Arthropoden.

ausspülte und zuletzt durch Zusatz von Essigsäure etwas härtete.

Die so gewonnenen Ansichten, namentlich an scharf beschnittenen Rändern des Präparates (Fig. 2) liessen an Deutlichkeit nichts zu wünschen übrig.

Die Intima setzt sich zunächst zusammen aus übereinander geschichteten Lamellen (Fig. 1*i*), die man unter dem Präparirmikroskop mittelst sehr feiner Glasnadeln ziemlich leicht zu isoliren vermag. Eine jede solche Elementarlamelle besteht ihrerseits wieder aus parallel- und geradrandigen bandförmigen Streifen (Fig. 2*c*) von ganz übereinstimmender Breite, welche z. B. bei *Nephtys* 0.005 Mm. beträgt. Oft gelingt es auch, die Lamellenstreifen zu isoliren, wass für ihre Selbstständigkeit das beste Zeugniß ablegt. Es sind diese strangartigen Gebilde aber selbst wieder zusammengesetzt, nämlich aus einer Anzahl von beiläufig 5—8 enge aneinander schliessenden Fibrillen von kaum 0.009 Mm. Dicke.

Aus dem Grunde wollen wir die sekundären Lamellenelemente, etwa nach Analogie einer quergestreiften Primitivmuskelfaser als Fibrillenbündel bezeichnen.

Das optische Bild der feingegitterten Intimaoberfläche ist nun leicht verständlich. Es entsteht durch die Primitivfibrillen, welche in den aufeinanderliegenden Lamellen unter rechtem Winkel sich kreuzen.

Mit dem geschilderten Verhalten stimmen auch die Ansichten überein, die man bei wechselnder Einstellung des M. erhält.

Liegt z. B., wie in Fig. 2*a*, obenauf eine Lamelle, deren Fibrillen relativ longitudinal sind, so verschwinden mit dem Heben des Tubus die unter der obersten Lamelle liegenden, nach der Quere laufenden Fibrillen (*m*), während die Längsstreifen (*a*) mit grösserer Deutlichkeit hervortreten, indess beim Senken des Tubus unter die mittlere Einstellung das Umgekehrte geschieht.

Die Dicke der gesammten Intima scheint sehr bedeutenden Schwankungen unterworfen zu sein. Während sie beispielsweise bei einer ganz ausgewachsenen *Aphrodite aculeata* 0.047 Mm. beträgt, misst sie bei *Nephtys coeca* O. Fabr. nur 0.015 Mm. und sinkt bei *Nereis pelagica* L. gar auf 0.0038 Mm. herunter.

Auf der Intima-Oberfläche sämtlicher von uns untersuchter Anneliden, mit alleiniger Ausnahme von *Nereis* findet man in ziemlich regelmässigen (bei *Aphrodite* 0.06 Mm. grossen) Abständen theils durch etwas grössere Durchsichtigkeit, theils durch den Besatz mit winzigen Erhabenheiten ausgezeichnete inselartige Stellen (bei *Aphrodite* 0.02 Mm. gross), die, wie man sich bald überzeugt, den in der *Fibrosa* eingebetteten Drüsen entsprechen.

Frühere Forscher haben diese Stellen zum Theile geradewegs für Löcher, respective für die Mündungen der Drüsen ausgegeben.

Quatrefages lässt sich über die betreffenden Theile der *Muqueuse* von *Aphrodite* folgenderweise aus ¹: La il existe. . . . une couche granuleuse colorée, placée entre la *muqueuse* et la couche musculaire, qui *semble être fenestrée* pour laisser les produits d'une sécretion; fügt aber ausdrücklich hinzu: *mais je n'ai pu découvrir la moindre trace d'orifice.*

Minder genau drückt sich Ehlers betreffs der Drüsenmündungen von *Nephtys coeca* ² aus, indem er kurzweg sagt: „Die Chitin-Cuticula ist in kleinen gleichmässigen Abständen von (wie seine Zeichnung Tab. XXIII, Fig. 28, lehrt, relativ sehr weiten) Öffnungen durchbrochen, in welchen eigenthümliche, in das subcuticuläre Gewebe eingebettete Gebilde (seine flaschenförmigen Körper) münden“. Die nach Quatrefages wie Fenster aussehenden Stellen der Intima wurden mit anderen Worten von Ehlers als die Drüsenmündungen selbst angesehen, eine Deutung, die freilich auch der Quatrefages'sche Text sehr wohl zulässt.

Die relativ grössere Durchsichtigkeit der in Rede stehenden Intimainself ist leicht zu erklären. Mikroskopirt man die Intima, ohne die darunterliegende *Fibrosa* zu entfernen, so erscheinen die über den Drüsen gelegenen Partien derselben deshalb heller als ihre Umgebung, weil die Drüsen im Vergleich zu der oft auch durch Pigmente getrübbten *Fibrosa* weit pellucider als die letzteren sind. Mitunter sind aber auch an der isolirten Intima die in Rede stehenden Flecken ein wenig heller als die Um-

¹ O. c. pag. 49. — ² O. c. pag. 603.

gebung. Dies kommt daher, weil die Intima unmittelbar über den Drüsen bisweilen sich kuppelförmig erhebt und auch dünner als anderwärts ist. Entsprechend dem äusseren Kuppelrand bemerkt man an der Flächenansicht öfters einen ringförmigen Schatten (Fig. 10).

Die eigentlichen Mündungen der Drüsen sind weder von Quatrefages, wie er ja selbst sagt, noch von Ehlers, der sie aber doch gesehen haben will, erkannt worden, was ihnen aber um so weniger zu verdenken ist, als sich mir das entsprechende Verhalten auch erst nach langwierigen Untersuchungen herausstellte; der Schilderung der eigenthümlichen hier obwaltenden Verhältnisse werden wir aber zweckmässig jene der Drüsen selbst vorausschicken.

Drüsen.

Drüsenartige Einlagerungen in den Wandungen des Anneliden-Oesophagus sind bisher nur ganz vereinzelt entdeckt worden.

Etwas hierher Gehöriges scheint zunächst Quatrefages bemerkt zu haben. Er sagt, wie es scheint aber nur auf Grund des bereits oben von *Aphrodite* Mitgetheilten (pag. 49): *Mais il arrive aussi parfois, que ces glandes (er spricht von den streng so zu nennenden Anhangsdrüsen des Munddarmes) sont placées dans l'épaisseur même des parois de la trompe et forment une couche continue rappelant la couche hépatique. Alors on ne distingue plus d'orifices excreteurs.*

In Ehlers' Borstenwürmern ist nur an einer einzigen Stelle (p. 603), nämlich bei *Nephtys coeca*, von derlei Drüsen die Rede. „Die Fasern dieses (Subcuticular-) Gewebes“, sagt er dort, „weichen auseinander, um allseitig die an den Öffnungen der Chitin-Cuticula hängenden Gebilde zu umgeben, welche ich als flaschenförmige Körper bezeichnen will. Ihre Form entspricht nämlich einer dickbauchigen Flasche mit kurzem Hals. Mit diesem zugespitzten Ende hängen sie an der Chitinhaut, während der fast halbkugelige Körper in dem subcuticularen Fasergewebe eingebettet liegt.“

Ihre Länge beträgt bei 0.085, die grösste Breite 0.063 Mm. Ihr Aussehen ist farblos, durchscheinend hell, meist findet sich auf ihrer Wand eine Zeichnung, als ob im Innern zellähnliche

Körper von polygonaler Form gepresst lägen Nach der Form und Lage unter den Öffnungen der Chitinhaut wird man am meisten geneigt sein, die flaschenförmigen Körper für Drüsen zu erklären. Sie entsprechen dann den „wandständigen (betreffs ihres Baues noch einer genaueren Analyse bedürftigen) Drüsen am Rüssel der Sylliden.“

Da ich bei sämtlichen sechs von mir untersuchten und zum Theile ganz verschiedenen Gruppen angehörigen Formen solche Drüsen vorfand, so zweifle ich nicht länger daran, dass sie bei den Borstenwürmern eine allgemeinere Verbreitung haben, als nach den bisherigen Beobachtungen zu vermuthen war.

Was zunächst ihre gegenseitige Lage anlangt, so stehen sie mit Ausnahme von *Nereis* am ganzen Oesophagus sehr dicht beisammen. Entweder stossen sie mit ihrem unteren verbreiterten Theile ganz hart aneinander (bisweilen bei *Polynoë* und *Sigation*) oder es übertrifft ihr gegenseitiger Abstand kaum ihre Breite. Von der Intima aus gesehen zeigen sie wenigstens bei *Aphrodite*, *Polynoë*, *Sigation* und *Nephtys* eine sehr regelnässige Anordnung.

Um die beiläufige Gesamtzahl aller Oesophagus-Drüsen zu ermitteln, bestimmte ich zunächst den Intima-Flächeninhalt einer *Aphrodite*, welcher in runder Summe 500 □Mm. ergab. Da nun 1 □Mm. mindestens 80 Drüsen entsprechen, so erhält man im Ganzen ein Minimum von 40.000 Drüsen.

Hinsichtlich ihres feineren Baues lernte ich das Meiste an feinen zum Theil mit *Acid. Osmicum* behandelten Diagrammen von *Aphrodite*.

Die Drüsen haben hier -- dies gilt, scheint es, auch allgemein, eine dickbauchige, flaschenförmige, mitunter auch mehr zwiebel- oder knospenartige Gestalt. (Vergl. die Geschmacksknospen d. Säuger.) Sie nehmen die ganze Dicke der Fibrosa ein, indem ihre oberen Enden dicht an der Intima anliegen, während ihre Basis auf der Subfibrosa aufrucht, und durch die letztere von der Muskellage geschieden ist, weshalb ich der Subfibrosa speciell auch zum Schutze der Drüsen eine wichtige Rolle zuschreibe.

Jede Drüse besteht aus einer wechselnden Anzahl von 10—15 durch eine gemeinsame, ungemein zarte *Tunica pro-*

pria vereinigter schlauchförmiger Follikel von beiläufig 0·018 Mm. grösster Breite (Fig. 1 *d*), welche gegen die Intima zu allmählig sich verschmälern und in einen ausserordentlich engen, oft kaum 0·0015 Mm. breiten Ausführungsgang (*p*) übergehen. Diese feinen Porenkanäle, durchaus nicht zu verwechseln mit dem senkrechten Liniensystem der Intima, durchziehen die letztere theils in senkrechter, öfter aber in schiefer, bisweilen stark geschlängelter Richtung. Die Wandungen dieser Poren scheinen nicht der Intima anzugehören, sondern dürften eher als Fortsetzungen der Follikelmembranen zu betrachten sein. Ganz bestimmt lässt sich das unmöglich sagen. Mit grösster Bestimmtheit erkannte ich diese Porenkanäle bei *Aphrodite* und *Nephtys* (Fig. 8), während sie sich bei *Polynoë* und *Nereis*, vielleicht der Zartheit ihrer Intima wegen, meinen Nachforschungen bisher entzogen haben.

An der Oberfläche der Intima angelangt, erheben sich die Wandungen des Ausführungsganges (Fig. 2* *d*) rings um ihre ausserordentlich feine, nur in den seltensten Fällen sichtbare Mündung zu einem mehr oder minder prononcirten Wall, wie das von Quatrefages auch für die Endigungen der Ausführungsgänge mancher Anhangsdrüsen (z. B. jener der Glyceren) angegeben wird: on distingue, sagt er, en général, assez facilement leur orifices, qui parfois sont même entourées de bourrelets.

An Flächenansichten der Intima erscheinen diese Erhebungen als körnchen-, dorn- oder kegelförmige Gebilde, an der Spitze gewöhnlich intensiv gelbbraun gefärbt (Fig. 2 *h'*).

Der untere Durchmesser dieser Rauigkeiten an der Flächenansicht stimmt völlig mit der Weite der Poren an den Querschnitten überein.

Die inselartigen Gruppen von Rauigkeiten, welche die gefensterten Stellen der Intima characterisiren (Fig. 2 *h*), erweisen sich demnach als Complexe der umwallten Enden der Drüsengänge.

Von der Richtigkeit des eben Mitgetheilten kann man sich auch durch verschiedene Focaleinstellungen auf die erwähnten Rauigkeiten überzeugen. Hebt man den Tubus aus der mittleren Einstellung (Fig. 2* *b* und *d*, 2), wo sowohl das Fibrillensystem als auch die Rauigkeiten mit der grössten Schärfe

hervortreten, so verschwindet das erstere und tauchen allmählig auch die Spitzen der Porenwälle unter (*a* und *d* 1). Bei tieferer Tubuslage hingegen (*d*, 3) werden auch die untersten Partien der schief verlaufenden Porenkanäle sichtbar und es gewinnt den Anschein, als ob sich die in Rede stehenden Rauigkeiten in die Länge zögen (*c*), während das Aussehen der Dörnchen über den senkrechten Poren sich nicht merklich ändert.

Zu hüten hat man sich vor Trugbildern, welche entstehen, wenn die Schnitte an die Grenze der Drüsen fallen. Es kann sich dann treffen, dass man nur zwei Ausführungsgänge erhält, welche einen einfachen weiteren Gang simuliren, dessen seitliche Conturen eben durch die wirklichen Porenkanäle gebildet zu sein scheinen.

An gar feinen Schnitten kommt es bisweilen auch zur Ablösung der bezeichneten Rauigkeiten.

Kehren wir nun zu den Drüsen zurück. Der Inhalt der einzelnen Drüsenfollikel besteht aus zartwandigen kugelförmigen Zellen (bei *Nephtys* 0.013 Mm. Durchmesser), die, wenn sie enge beisammen liegen, sich gegenseitig abplatteln und dann wohl auf der Wand die von Ehlers erwähnte polygonale Zeichnung veranlassen. Deutliche Kerne vermochte ich nicht nachzuweisen. Der Zellinhalt zeigt zahlreiche, von einer glashellen Flüssigkeit erfüllte Vaenolen, umgrenzt von feinkörnigem Protoplasma.

Bei jener Orientirung, wo im polarisirten Lichte die horizontalen Radiärmuskeln (Fig. 1 *r*) und die in gleicher Richtung verlaufenden Faserelemente der Fibrosa in intensiv gelben und stellenweise bei einigem Gangunterschiede grünlichem Lichte glänzen, zeigen die Drüsen und desgleichen die Intima, die Subfibrosa, sowie die longitudinalen Radiärmuskelsepten (Fig. 1 *l*), die durch ein geeignetes Gypsplättchen erzeugte purpurrothe Farbe des Gesichtsfeldes.

Es kann sonach das polarisirte Licht zur Erkennung der Drüsen sowohl als der Subfibrosa sehr gute Dienste leisten.

Nur verhältnissmässig selten zeigen sich die Wandungen der Follikel gut erhalten. Sind sie zerstört, so gewinnt es den

Anschein, als ob die Drüsen einen einfachen zwiebelartigen Sack vorstellten, der mit den Secretionszellen erfüllt ist (Fig. 8 D).

Ehlers' Beschreibung der „flaschenförmigen Körper“ der *Nephtys* passt also nur auf solche bereits in Zerfall begriffene Gebilde.

Eine besondere Erwähnung verdienen die Drüsen von *Nereis* (Fig. 5). Zunächst fällt ihr spärliches Vorkommen auf, indem in jeder der grossen faltenartigen Ausstülpungen der drei innersten Oesophaguslagen gewöhnlich nur eine oder höchstens zwei bis drei Drüsen eingebettet sind, die, wie es scheint, fast niemals die ganze Dicke der Fibrosa einnehmen und meist ziemlich entfernt von der Intima sitzen. Von Ausfuhrwegen in der letzteren war nichts zu sehen.

Der Bau dieser Drüsen gleicht im Wesentlichen jenem von *Polynoë*, wo niemals besondere Follikel, sondern nur eine grössere Anzahl von kugeligen, hier mit deutlichen Kernen versehenen Secretionszellen zu bemerken sind. Vielleicht haben wir es aber auch hier nur mit einer Zerfallerseheinung zu thun. Ganz frische Thiere werden die Sache klar stellen.

Die relativ geringe Anzahl der Oesophagial-Drüsen von *Nereis*, bekanntlich eine der wenigen Annulaten, bei welcher deutliche Munddarm-Anhangsdrüsen nachgewiesen wurden, bringt mich auf die Vermuthung, ob nicht vielleicht eine gewisse Correlation zwischen beiderlei Drüsen bestehe. Es ist dies aber schon deshalb eine reine Vermuthung, weil wir weder über das Sekret der eigentlichen Anhangsdrüsen, noch über jenes der hier gemeinten Gebilde auch nur eine entfernte Kenntniss haben.

Vielleicht geben diese Zeilen den Anstoss und ich darf wohl auch sagen, den leitenden Faden zu einer umfassenderen Untersuchung dieser Verhältnisse.

Tunica intermedia.

Es wurde schon oben angedeutet, dass die zwischen Intima und Muscularis liegende Schichte im Wesentlichen durch die Fibrosa gebildet wird, indem die zunächst an die Intima sich anschliessende, und, wie uns dünkt, gelegentlich völlig mangelnde protoplasmatische Belegmasse nicht als selbstständige Lage angesehen werden kann, da sie sich in die innerste Partie

der Fibrosa einsenkt, und andererseits die allerdings sehr scharf markirte Subfibrosa oder Stützmembran doch zur Fibrosa die innigsten Beziehungen hat.

Durch Quatrefages erfahren wir von der genannten Membran nur so viel, dass sie eine allgemeine Verbreitung besitzt, was aus Ehlers' Darstellung nicht zu entnehmen wäre, da er derselben im allgemeinen Theile gar nicht erwähnt und nur bei *Nephtys* ihr einige Worte widmet.

Er beschreibt sie als eine beträchtlich dicke Lage, zusammengesetzt aus feinen Fasern, welche auf das Engste miteinander verschmolzen sind, senkrecht gegen die Oberfläche der Chitinhaut stehen und nach aussen gegen die Muscularis scharf abgesetzt sind. Die Länge der einzelnen Fasern schien ihm übereinstimmend mit der Mächtigkeit der ganzen Schichte, die, seines Erachtens, wohl in die Reihe der Bindegewebe zu stellen ist. — Die Subfibrosa ist beiden Forschern entgangen.

Nach unserem Dafürhalten dürfte diese Schichte so gut wie die Drüsen selbst, als deren Stroma sie fungirt, eine ziemlich weite Verbreitung haben: sie findet sich wenigstens bei allen von uns untersuchten Formen (Fig. 1, 5 u. 8f). Die grösste Dicke erreicht sie bei *Nereis pelagica*. Sie misst hier an den faltenförmigen Erhebungen 0.12 Mm. Möglicherweise, dass hier durch die relativ grosse Mächtigkeit der Fibrosa eine Compensation gegenüber der äusserst dünnen Intima gegeben ist.

Bei *Aphrodite* fand ich sie 0.07, bei *Polyuor* 0.06 und bei *Nephtys* 0.04 Mm. dick.

Die im Gegensatze zur zusammengesetzten Fibrosa ganz homogene Subfibrosa ist, mit Ausnahme von *Nereis*, an Querschnitten ohne weitere Präparation, namentlich schön nach Pikrinkarmintinktion zu demonstrieren.

Auch das polarisirte Licht lässt sie — es wurde schon angedeutet — als eine von der Fibrosa wesentlich verschiedene Lage erkennen. Den Elementen der letzteren so wie jenen der Muscularis dient sie zur Insertion, wesshalb gerade die Bezeichnung Stützmembran sich empfehlen dürfte.

Bei *Aphrodite* erhebt sich diese Stützmembran hügel förmig zwischen den einzelnen Drüsen (Fig. 1b), so dass der untere Theil derselben förmlich in derselben eingekeilt erscheint.

Bei *Polynoë* und *Nephtys*, namentlich bei ersterer Gattung ausserordentlich scharf abgesetzt, zeigt sie fast durchgehends die Form einer einfachen, ziemlich ebenen Lamelle. Bei den letztgenannten Thieren beträgt ihre Dicke nur zwischen 0·004 und 0·005 Mm., während sie bei *Aphrodite* an den hügelartigen Anschwellungen einen nahezu 10mal so grossen Durchmesser zeigt und selbst unter den Drüsen, wo sie am dünnsten ist, noch 0·01 Mm. misst.

Was nun die Zusammensetzung der Fibrosa betrifft, so wurde mir diese an möglichst feinen Schnitt- und Zupfpräparaten von *Nereis*, unter Anwendung von 0·5% Osmiumsäure, am klarsten.

Man sieht dort (Fig. 4) zweierlei Elemente, nämlich Fibrillen (*f'*) und zell- oder kernartig geformtes Protoplasma (*f''*).

Die Fibrillen haben, ohne Ausnahme, einen radiären Verlauf, stehen also auf der Intima und der hier ungemein zarten Stützmembran (*b*), welche sie gegenseitig verbinden, senkrecht, und zwar scheinen sie mit der letzteren Membran völlig verschmolzen, während sie von der Intima ziemlich leicht abgelöst werden können. Sie sind übrigens nur selten ganz gerade, sondern öfter stark geschlängelt. Man findet sowohl ganz isolirte Fibrillen als auch grössere Bündelchen davon. Ihre Dicke ist mit Ausnahme des oberen Endes, das ganz schmal zuläuft, an allen Stellen ziemlich gleich und beträgt bei 0·002 Mm. Ihr Aussehen ist homogen; doch sind sie äusserlich oft mit Protoplasma-Körnchen besetzt.

Gegen Reagentien zeigen sich unsere Fibrillen weit resistenter als selbst die Muskelfasern, sie erhielten sich selbst in kochender Kalilauge längere Zeit.

Die Einlagerungen von geformtem Protoplasma, die wir kurz als Bindegewebskörperchen bezeichnen wollen, sind sehr verschiedenartig: zum Theile kugelige Portionen, manche mit körnchenartigen Einlagerungen von verschiedener Grösse, zum Theil spindel- und wurstartige Gebilde, letztere oft von der Länge der Fibrillen selbst.

Im Wesentlichen dasselbe sah ich bei *Polynoë* (Fig. 3). Nur erschienen mir die Fibrillen hier in der Regel an beiden Enden etwas zugespitzt, also in der Mitte am dicksten und häufig ihrer

ganzen Ausdehnung nach von feinkörnigem Aussehen, wodurch sie sich auf den ersten Blick, abgesehen von ihrer relativen Zartheit, von den nur im Innern körnig getrübten glatten Muskelfasern unterscheiden. Über die Bindegewebskörperchen konnte ich hier nicht völlig ins Reine kommen, da es mir ungewiss blieb, ob gewisse zellartige Einlagerungen (f'') nicht vielleicht von zerstörten Zellen herrühren, was mir um so wahrscheinlicher ist, als von spindel- und wurstförmigen Massen hier nichts zu sehen war. Die Umwandlung des primären Zustandes ist hier und noch mehr bei der nächstfolgenden Art weiter fortgeschritten.

Auch die Fibrosa der *Aphrodite* hat ihre Eigenthümlichkeiten. Speciell ist hervorzuheben, dass die Fibrillen von den hügelartigen Anschwellungen der Stützenmembran (Fig. 1 *b'*) sich radienartig zwischen die Drüsen hineindrängen und gegen die Intima zu beträchtlich breiter werden. Sie messen hier bei 0.0024 Mm. Während sie mir gegen die Stützmembran zu etwas körnig erschienen, vermochte ich an dem mit gerader abgestutzter Basis fest an der Intima haftenden Theil keine Spur irgend einer Trübung zu entdecken. Bindegewebskörperchen konnte ich keine entdecken.

Was nun schliesslich die Hypodermis anlangt, so ist eine solche nur bei *Nereis* und *Nephtys* deutlich zu sehen. Beim ersteren Wurm verdient sie diesen Namen nach am ehesten, insoferne der an die Intima angrenzende Theil der Fibrosa sich von zahlreichen winzigen Protoplasmakörnchen erfüllt zeigt, die gegen die Basalmembran hin allmählig verschwinden (Fig. 4 *pr*). Auch bei *Nephtys* erstreckt sie sich beiläufig auf die innere Hälfte der Faserhaut (Fig. 8 *e*), und enthält hier ein schwarzes, grobkörniges Pigment, das durch Kalilauge sehr bald ausgezogen wird.

Da es auch Ehlers für wahrscheinlich hält, dass eine gewisse Beziehung zwischen den Darm- und Integumentallagen besteht, so möchte ich an eine bisher nur dem Namen nach bekannte Parallele zwischen der Fibrosa des Darmes und dem „subcuticulären Fasergewebe“ der äusseren Haut erinnern. — Letztere besteht nach Ehlers¹ „aus parallel verlaufenden, senk-

¹ O. c. pag. XI.

recht zur Fläche der Chitinhaut stehenden Fasern oder aus solchen, die im Allgemeinen dieselbe Richtung haben, aber mehr oder minder netzartig mit einander verstrickt sind“.

Wir kennen zwar dieses Gewebe nicht aus eigener Anschauung, weil wir es bei mehreren Anneliden vergeblich suchten, denken es uns aber nach dem Gesagten von ganz ähnlicher Constitution, wie etwa das Corium von *Priapulid* (am sogenannten Stammende) oder das von *Sipunculus*, welches nach unseren Untersuchungen auch hinsichtlich der von Ehlers übersehenen Bindegewebskörperchen in hohem Grade mit der Fibrosa des Anneliden-Oesophagus übereinstimmt. ¹

Muscularis.

Die Dicke der gesammten Muskellage übertrifft weitaus jene der übrigen Schichten. Während z. B. bei *Nephtys* Intima, T. intermedia und Peritoneum, zusammen beiläufig 0.15 Mm. Durchmesser haben, beträgt jener der Muskellage am mittleren Theil des Oesophagus fast 1 Mm.

Im Allgemeinen lassen sich dreierlei Faserlagen unterscheiden: 1. Das Hauptgerüst, bestehend aus horizontalen Fasern, die sich radienartig zwischen Subfibrosa und Peritoneum ausspannen (Fig. 1 r). 2. Die longitudinalen Muskelwände (l), die sich gleichfalls zwischen den genannten Schichten ausdehnen und etwa nach Art der radiären Korallensepten das früher genannte Muskelgerüste in eine entsprechende Anzahl von Theilen spalten. Es fallen diese Muskelsepten genau mit den Drüsenmeridianen zusammen und bestehen aus mehreren, mindestens acht Lagen von Fasern. 3. Die Ringfasern, bündelweise, in grösseren Abständen von einander die früheren Lagen durchziehend.

Über die durchwegs glatten Primitivfasern wüsste ich nichts Neues zu sagen; ihre Dicke ist eine ziemlich übereinstimmende und beträgt bei den von uns untersuchten Würmern im Mittel 0.003—0.004 Mm.

¹ Vergl. meine oben citirte Abhandlung, Fig. 2 u. 12.

Peritoneum.

Über die Grenzhaut erfahren wir durch Ehlers Folgendes:¹ „Die Leibeshöhle wird zunächst umgrenzt von einer Membran, welche die freie Oberfläche der Muskeln und vermuthlich aller Eingeweide bekleidet. Man kann diese Haut mit einem Peritoneum vergleichen, doch habe ich bisher den Namen dafür nicht verwenden wollen. Es ist von Bedeutung(?), dass die anscheinend structurlose Haut in vielen Fällen deutlich erkennbare Zellen oder Kerne besitzt.“

Nach dieser Darstellung wäre die Natur unserer Grenzhaut allerdings sehr zweifelhaft; es hält indess durchaus nicht schwer, über diesen Gegenstand mehr zu erfahren. Die Dicke des Oesophagial-Peritoneums ist im Allgemeinen eine sehr geringe, da sie kaum jene der Subfibrosa übertrifft. Trotzdem ist sie, wie man sich beim Zerzupfen derselben überzeugt, von fast unglaublicher Zähigkeit, was sich aus ihrer eigenthümlichen Zusammensetzung erklärt.

Bei geringer Vergrößerung erkennt man auf ihr ein System theils gerader, theils etwas geschlängelter Linien, die sich rechtwinkelig durchkreuzen (Fig. 6), und zwar gewahrt man feinere und gröbere Linien. Die letzteren stehen in grösseren, nahezu gleichen Abständen von einander. Ich hielt sie schon beim ersten Anblick für die Grenzstriche faserartiger Gebilde. Das System feiner Linien, die zwischen je zwei gröberen verlaufen, deutete ich mir auf eine Zusammensetzung der erwähnten Fasern aus feinen Fibrillen.

Das ganze Bild hat sonach manche Analogie mit dem der Intimaoberfläche.

Die fibröse Natur der Grenzhaut wird einem noch wahrscheinlicher, wenn man die Ränder des Präparates ins Auge fasst, wo, namentlich unter der Einwirkung von Alkalien, die sonst hart aneinander gedrängten Fasern sich freier entfalten.

Vollständige Klarheit verschafft man sich darüber, wenn man möglichst feine Zupfpräparate bei sehr starker Vergrößerung untersucht. Da ergibt sich dann Folgendes:

¹ O. c. pag. XIII.

Das Peritoneum besteht meist aus zwei Elementarlamellen, jede derselben aus Fasern von beiläufig 0.027 Mm. Dicke (Fig. 7 B). Diese Fasern schliessen enge aneinander und sind im Allgemeinen ziemlich geradläufig. Die Fasern der einen Peritoneal-Lamelle stehen auf jenen der zweiten nahezu senkrecht.

Jede Faser besteht ihrerseits wieder aus einer ziemlich grossen Anzahl, mindestens 30, völlig homogenen und ihrer ganzen Länge nach durchaus gleich dicken unverzweigten Fibrillen von circa 0.0006 Mm. Breite.

Dass die letzteren nicht etwa bloss Streifungen der Fasern vorstellen, kann man, wie vielleicht an keinem zweiten Objecte, auf das Allerbestimmteste daran erkennen, dass sie gewöhnlich am Ende einer abgerissenen Faser, etwa in ähnlicher Weise wie an Nervenstämmchen aus dem Olfactorius nach dem Verlust ihrer Scheide, die Primitivfibrillen fächerartig entfalten.¹

Aus dem Grunde hat man auch gar nicht nöthig, die Primitivfibrillen durch mechanische oder chemische Mittel zu isoliren.

Namentlich in chemischer Beziehung scheint übrigens unser Peritonealgewebe mit dem streng so zu nennenden fibrillären Bindegewebe der Vertebraten nichts gemein zu haben.

Man bemerkt z. B. beim Zusatz von verdünnten Säuren keinerlei Aufquellen, desgleichen zeigt sich selbst nach mehrstündigem Kochen in Wasser die fibrilläre Structur noch fast eben so schön wie am frischen Gewebe.

Hingegen in morphologischer Beziehung findet sich eine Übereinstimmung auch darin, dass zwischen den Fibrillenbündeln zerstreute Bindegewebskörperchen vorkommen. Es sind das kernlose, gewöhnlich an beiden Enden schwanzartig ausgezogene grobkörnige Gebilde (*sh*) oft bis zu 0.07 Mm. Länge, die in der Regel aber erst nach sorgfältiger Zerzupfung der Haut zum Vorschein kommen, und dann, etwa durch Hämatoxylintinction, noch deutlicher gemacht werden können.

¹ Stricker, Handbuch der Gewebelehre, pag. 409, fig. 17 c.

Erklärung der Tafeln.

Tafel I.

- Fig. 1. Horizontalschnitt durch den Oesophagus (*région oesophagienne* Quatref.) einer *Aphrodite aculeata* Lin. *i* geschichtete Intima, *f* Fibrosa, *b* Subfibrosa oder Stützmembran der ersteren, *D* Drüsen, *d* Follikel derselben isolirt und beiläufig in der Mitte abgerissen, *p* die ungemein dünnen Ausführgänge derselben, *r* horizontale (Radiär-) Muskeln, *l* longitudinale Muskelsepten. (Der grösste Theil der Muscularis, sowie die äussere Grenzhaut derselben, das Peritonem, sind weggelassen.) Vergr. 400.
- Fig. 2. Völlig isolirte Intima von *Nephtys coeca* O. Fabr. *a* und *c* rechtwinkelig sich kreuzende Fibrillenstränge. *h* fensterartige Stellen, entsprechend den unter ihnen liegenden Drüsen, besetzt mit kleinen Rauigkeiten, den umwallten Enden der feinen Drüsenanäle (*h'* eine derartige Rauigkeit stärker vergr.) Vergr. 1100.
- Fig. 2*. Darstellungen der fensterartigen Intimastellen. *a* bei hoher Einstellung, wo nur die Spitzen der Porenenden deutlich, dagegen die Liniensysteme der Intima nur schwach sichtbar sind; *b* bei mittlerer Einstellung, wo sowohl die Rauigkeiten als die Liniensysteme am schärfsten erscheinen; *c* bei niedriger Einstellung, wo auch längere Strecken der schief verlaufenden Drüsenanäle zum Vorschein kommen. *d* idealer Querschnitt durch die innerste Partie der Intima, um die Beziehung der Drüsenkanäle zu den erwähnten Rauigkeiten zu demonstrieren. Bis Linie 1 geht die Einstellung für *a*, bis L. 2 für *b* und bis L. 3 für *c*.
- Fig. 3. Kleine Partie aus der Fibrosa von *Polynoë* Sav. *f'* Fibrillen, *f''* geformte Protoplasmamassen (Bindegewebskörperchen). Vergrößerung 900.
- Fig. 4. Dasselbe von *Nereis pelagica* L. sammt Intima (*i*), *pr* die unter ihr liegende „Belegmasse“ oder Hypodermis (?). Stützmembran (*b*) hier ausnehmend zart. Vergr. 1000.

Tafel II.

- Fig. 5. Längsschnitt durch den Oesophagus von *Nereis pelagica*. Bezeichnung wie oben. Vergr. 100.
- Fig. 6. Stück Oesophagus-Peritoneum von *Aphrodite aculeata*. Vergr. 100.
- Fig. 7. Zwei benachbarte Bindegewebs-Fibrillenbündel (*B*) von ebendaher isolirt. *B'* Primitivfibrille. *a* Doppelschwänziges Bindegewebskörperchen. Vergr. 400.
- Fig. 8. Horizontalschnitt durch den Oesophagus von *Nephtys coeca* O. Fabr. *e* pigmentführende Protoplasmalage, *D'* Drüse, bei welcher die schlauchförmigen Follikel noch erhalten sind, *D* eine solche, wo diese zerstört und die darin enthaltenen Secretionszellen freigeblieben sind. Vergr. 500.
-

Fig 1

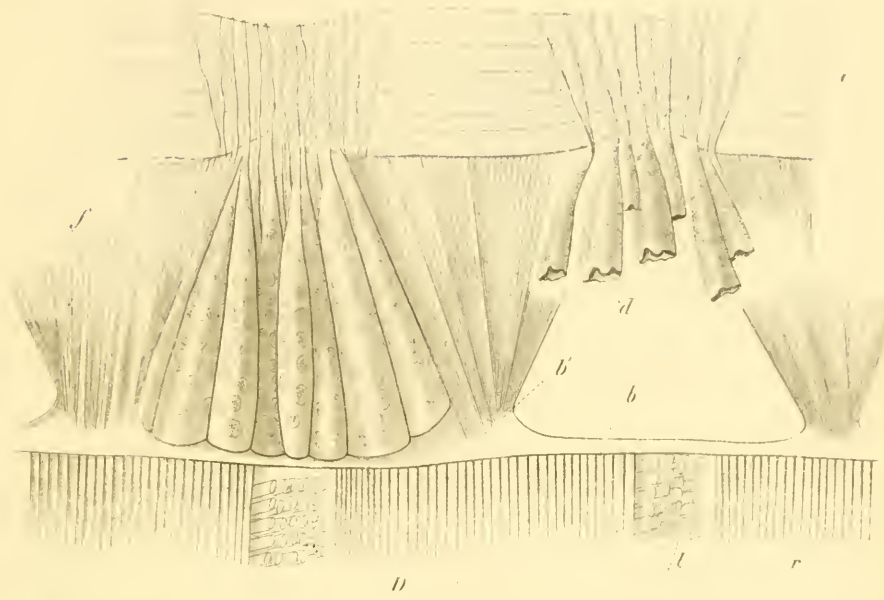


Fig 2

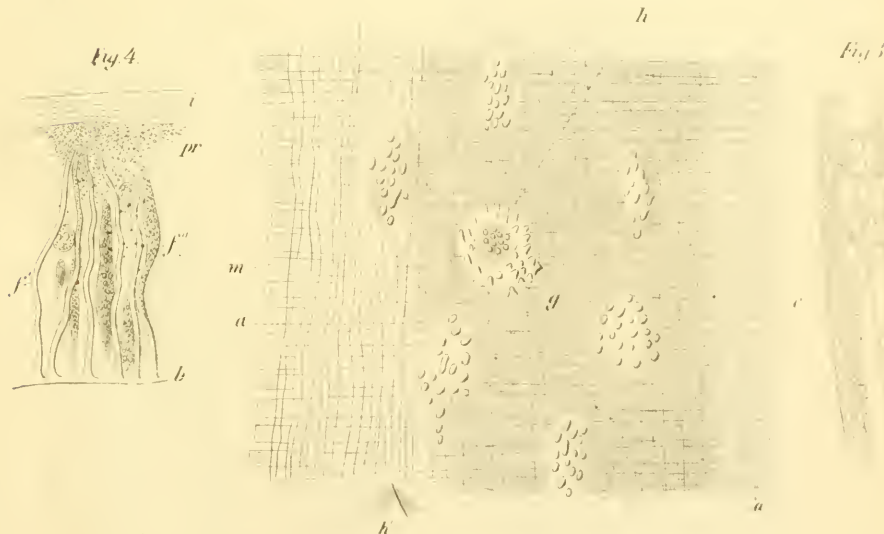


Fig 4

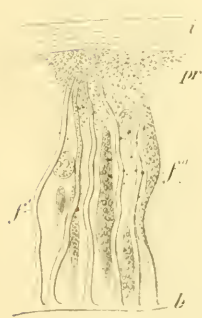

Fig 5




Fig 3



V. Gräber, Die Gewebe und Drüsen des Ameleulen Oesophagus. Taf. II.

Fig. 5

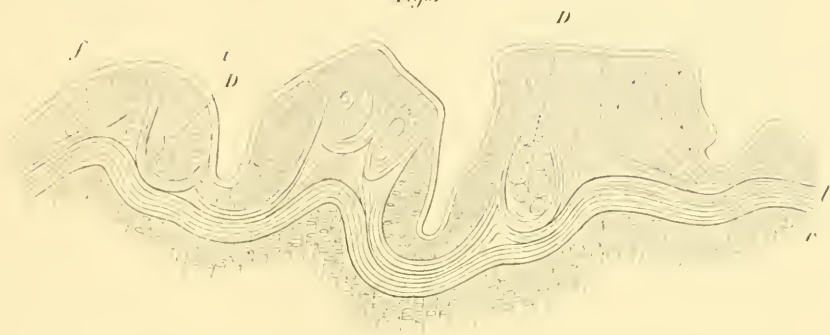

Fig. 7

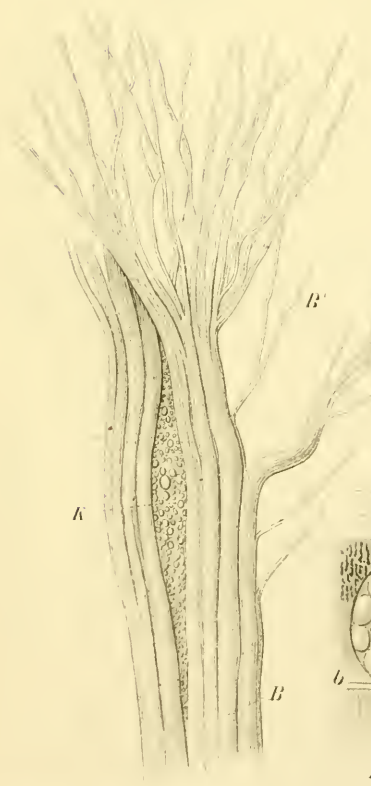


Fig. 6


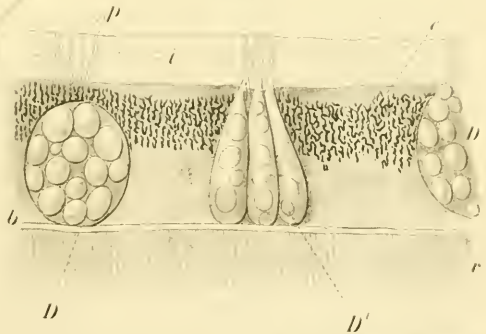


Fig. 8



ZOBODAT - www.zobodat.at

Zoologisch-Botanische Datenbank/Zoological-Botanical Database

Digitale Literatur/Digital Literature

Zeitschrift/Journal: [Sitzungsberichte der Akademie der Wissenschaften mathematisch-naturwissenschaftliche Klasse](#)

Jahr/Year: 1873

Band/Volume: [67](#)

Autor(en)/Author(s): Graber Veit (=Vitus)

Artikel/Article: [Die Gewebe und Drüsen des Anneliden-Oesophagus. 201-218](#)

