

Das  
**Centralnervensystem von Sipunculus nudus L.**  
(Bauchstrang).

Mit besonderer Berücksichtigung des Stützgewebes.

Eine histologische Untersuchung

von

**Hermann von Mack.**

(Mit 5 Tafeln und 17 Textfiguren.)

**Einleitung.**

Die Anregung zu dieser Arbeit wurde mir durch unseren Instituts-Vorstand Prof. Dr. HATSCHEK zuteil.

In der That überzeugte mich eine Durchsicht der einschlägigen Literatur, dass, abgesehen von ihrer Spärlichkeit, die Monographien der Ermittlung des feineren Baues des Bauchstranges nur wenig gerecht wurden; dass ferner die Arbeit B. HALLER'S als die einzige genauere histologische Untersuchung dieses Organs dasteht, neben welcher in neuerer Zeit nur die Ausführungen des Amerikaners H. B. WARD zu nennen sind, welche jedoch fast ausschliesslich die Anatomie und Histologie des sehr interessanten, von HALLER nicht beschriebenen Cerebralganglions betreffen.

Der Grund dieser Thatsache mag, abgesehen von der etwas schwierigen Materialbeschaffung, in technischen Sprödigkeiten zu suchen sein, wie dies von manchen Autoren selbst betont wird, und zwar vornehmlich in dem Widerstande des Objectes gegen die modernen neurohistologischen Differenzierungsmethoden.

Zweck der vorliegenden Arbeit ist, die Angaben der neueren Autoren zu ergänzen und nachzuprüfen, gleichzeitig aber auch manches Zutreffende und wenig Gewürdigte in den Aufzeichnungen älterer Beschreiber zu beleuchten.

Bei der Bearbeitung des Themas drängten sich vielfach Probleme von allgemeinem und actuellem Interesse, wie Zellstructur,

Zellverbindung, Bindegewebsform, Pigmentirung, Entwicklungsmechanisches u. s. w. oft in den Vordergrund; sie erfuhren eine dem Rahmen des Themas gemässe, möglichst weitgehende, vielleicht oft zu weit gehende Behandlung. Dass die Schilderung des Stützgewebes überwucherte, möge damit entschuldigt werden, dass dieses Gewebe gegenüber dem eigentlichen Nervengewebe die weitaus grössere Fülle des Neuen und Interessanten bot, ferner dass es mir bisher — ich stellte in dieser Hinsicht allerdings nur wenige Versuche an — nicht gelungen ist, mittels der Imprägnationsmethoden und der vitalen Methylenblaufärbung bestimmte Resultate über den nervösen Faserverlauf zu erzielen.

Zum Schlusse spreche ich an dieser Stelle Herrn Professor Dr. HATSCHKE für die Förderung dieser Arbeit und die freundliche Ueberlassung eines Arbeitsplatzes in seinem Institute meinen innigen Dank aus; ebenso Herrn Director Prof. Dr. C. CORI in Triest für die reichliche Versorgung mit Material, dem Herrn Dr. PINTNER für die Benützung der Bibliothek und den Herren Assistenten Dr. K. C. SCHNEIDER und Dr. H. JOSEPH für ihre bereitwillige Unterstützung.

Wien, im Mai 1900.

Diese Arbeit wurde in Manuscriptform als Dissertation zur Erlangung des Doctorgrades eingereicht, wodurch sich die Drucklegung verzögerte. Mittlerweile erschien J. METALNIKOFF'S *Sipunculus nudus* in der Zeitschr. f. wissenschaftl. Zoologie. Ich sehe mich daher genöthigt, die Ergebnisse dieser Publication, insoweit sie meine Untersuchungen berühren, nachträglich zu berücksichtigen.

Wien, im März 1901.

### I. Historischer Ueberblick.

Die Erkenntniss des centralen Nervensystems des *Sipunculus* war in der Geschichte der Zoologie kaum weniger Schwankungen unterworfen als die systematische Stellung des Thieres selbst. Merkwürdig berührt es, dass, obwohl schon CUVIER einen längs der inneren Körperseite verlaufenden Faden als „*cordon nerveux*“ bezeichnete und auch PALLAS<sup>1)</sup> in diesem Strang das „*filum medullare*“ erkannte, dennoch Autoren der Folgezeit, wie DELLE CHIAJE<sup>2)</sup>, dasselbe Organ als die „*arteria aorta*“ mit einer hinteren An-

<sup>1)</sup> PALLAS, Spicilegia zoologica, Fasc. X, Berol. 1774.

<sup>2)</sup> DELLE CHIAJE, Memor. su la storia e notomia d. animal. senza vertebre. vol. 1, p. 15.

schwellung, an welcher er selbständige Contractionen sah, als „Herz“ beschrieben. Auch GRUBE beschreibt den Bauchstrang als ein Gefäss, und zwar als ein „Hautgefäss“, das von dem Blutinhalte hell fleischroth sei. Indem er weiter den Sipunkel als zu den Echinodermen gehörig und als eine den Holothurien verwandte Form betrachtet, sieht er in dem Cerebralganglion ein Knorpelrudiment („Schlundknorpel“) von den Kalkstücken in der Mundmasse der Holothurien. Im übrigen beschreibt er sehr genau und liefert eine gelungene Abbildung des Ganglions und seiner Lage. Der hintere, bulböse Anfangstheil des Hautgefässes entstehe durch die Vereinigung zweier Wurzeln, welche die „hintere Körperöffnung“, die nach GRUBE zur Entleerung der Eier dient, in die Mitte nehmen. Folgerichtig fasst er die abgehenden Nervenstämme als die Seitenäste des Hautgefässes auf. Die röthliche Tinctio an der Oberfläche des „Schlundknorpels“ werde durch das Eintreten der beiden vorderen Theiläste des Gefässes (Commissuren!) in diesen erzeugt. Auch eine Quecksilberinjection scheint GRUBE, allerdings mit negativem Erfolge, versucht zu haben.

Nicht viel später erkannte KROHN die wahre Natur des Bauchstranges wieder. Seine röthliche Färbung aber veranlasste ihn, den Strang wie bei Hirudo in ein Blutgefäss eingeschleitet zu sehen.

Genauere Details über die Umscheidung liefern KEFERSTEIN und EHLERS in ihrer Monographie. Nach ihnen besteht der Bauchstrang aus einer äusseren und inneren Abtheilung, jede mit einer besonderen Hülle. Der Raum zwischen beiden Hüllen jedoch sei kein Blutgefäss, sondern von einer zelligen Masse ausgefüllt, die KEFERSTEIN in einer späteren Publication als eine aus mehreren Lagen bestehende „Zwischenzellenschicht“ beschreibt.

Zu fast den nämlichen Befunden gelangte FR. LEYDIG. Auch er spricht von einer „körnigzelligen Masse“ zwischen den beiden Bauchstranghüllen, die er „äusseres“ und „inneres Neurilemm“ nennt. Dagegen fand er im ersteren deutliche Züge von Längsmuskeln, die sich auf dem „Schwanzganglion“, wie er die hintere Anschwellung nennt, zu einem „Geflecht“ ausbreiten. Die KROHNsche Medianfurche stellt er in Abrede. Die nervöse Substanz des Bauchmarkes sei „von ähnlicher Art wie bei den Lumbricinen“.

Für die Gefässnatur der Bauchmarkshülle trat jedoch zehn Jahre später R. TEUSCHER mit aller Entschiedenheit wieder ein. Da es ihm nämlich an Spiritusexemplaren gelang, Farbblösungen zwischen die beiden Bauchmarkshüllen durch sehr mässigen Druck auf eine Entfernung von mehreren Zollen zu injiciren, welche

Lösungen nach seiner Angabe auch bis in die Seitenzweige und deren Muskeläste vordrangen, so kommt er zu dem Schlusse: „Ein wirkliches Gewebe, das den Zwischenraum erfüllte, könne also beim erwachsenen Wurm schwerlich vorhanden sein.“<sup>1)</sup> Es seien also nicht nur der ganze Stamm, sondern auch jeder der abgehenden Zweige in ein Blutgefäss eingescheidet. Beiläufig bemerkt TEUSCHER, dass er in keiner der Nervenanschwellungen, ebensowenig wie im Schlundganglion, Ganglienzellen deutlich wahrnehmen konnte.

Die durch LEYDIG gewonnenen Resultate wurden durch J. ANDREAE in seinen Beiträgen zur Histologie des *Sipunculus* etwas modificirt, im übrigen aber kaum wesentlich erweitert. Auch er unterscheidet ein „äusseres“ und „inneres Neurilemma“, kann aber in den Zwischenräumen beider kein Blutgefäss erkennen, sondern hält die Füllmasse mit EHLERS, KEFERSTEIN und LEYDIG für einen integrierenden Bestandtheil des Nervenstranges selbst. Von der Ganglienfasermasse gibt ANDREAE die erste ausführlichere Beschreibung. Um die Reihe der älteren Autoren abzuschliessen, würden an dieser Stelle noch die Ausführungen VOGT's und YUNG's in ihrem Handbuch der praktischen Anatomie anzuführen sein, welche aber erst im folgenden berücksichtigt werden sollen.

Alle bisherigen Untersuchungen litten an der Unzulänglichkeit der Methoden, indem sie zum grossen Theile an oft schon älteren Alkoholobjecten vorgenommen wurden. Ihnen gegenüber bedeuten die Ergebnisse HALLER's und WARD's einen wesentlichen Fortschritt, obwohl sie manches von den alten, vorliegenden Resultaten übergingen. Da ein Citiren aller ihrer neugewonnenen Thatsachen an dieser Stelle zu umständlich wäre, so sollen sie am Schlusse der folgenden Schilderung discutirt werden.

## II. Die Untersuchung des lebensfrischen Objectes.

**Aquarium.** Die Sipunkeln halten sich lange (3—4 Monate) in gut durchlüfteten und nur mässig mit Sand gefüllten Aquarien, in welchen sie sich alsbald unter Bohrbewegungen des Rüssels vergraben. Der Sand muss, da er niemals von Fäulnisskeimen frei ist, von Zeit zu Zeit erneuert werden. Uebrigens erscheinen absterbende Sipunkeln an der Oberfläche des Sandes und sind leicht durch ihren anämischen Color und die sich blasig abhebende Cuticula zu erkennen.

<sup>1)</sup> T. vermischt hier wohl die Grenze zwischen Injection und selbstthätiger capillarer Imbibition.

**Material.** Untersucht wurde *Sipunculus nudus* L. aus dem Golfe von Triest in Exemplaren von verschiedener Grösse, von denen die mächtigsten in expandirtem Zustande eine Länge von ca. 25 Cm. erreichten. Eine Durchmusterung verschiedener Schnittpräparate zeigt, dass weniger in der groben Tektonik, in der Gruppierung der Gewebeelemente, wohl aber im feineren mikroskopischen Baue Varianten existiren, und dass in dieser Hinsicht nicht immer ein Sipunkel vollkommen dem anderen gleicht.

**Lähmung.** Vollkommen ausgestreckt erhält man die Thiere in einem Seewasserbecken in wenigen (6—8) Stunden mittels zeitweilig aufgebossenen und diffundirenden Alkohols von 75%. Weniger bewährten sich die Narkosen mit Chloralhydrat (1‰ nach Lo BIANCO, mit langer Dauer der Einwirkung) oder mit Chloroform — eher noch mit Chloroform-Alkohol —, welches oft starke krampfartige Contractionen der Ringmuskulatur erzeugte, noch weniger die mit Aether. Dagegen erwies sich Cocain in 1%iger Lösung ziemlich brauchbar.

Die nicht allzulange dem Betäubungsmittel ausgesetzten Thiere bringt man in frisches Seewasser, welches sich zur Section und als Medium zur Untersuchung besser eignet als „physiologische Kochsalzlösung“; so konnte ich an Exemplaren, die aufgeschnitten in gekühltem Seewasser aufbewahrt wurden, noch nach 24 Stunden die Flimmerbewegung der peritonealen Epithelzellen beobachten.

**Secirung und Befunde.** Die an beiden Enden mit der Rückenfläche nach oben festgesteckten und etwas gedehnten Thiere wurden mit einer Schere in der Afterlinie aufgeschnitten und die ausgebreiteten Hautmuskelschlauchränder durch Nadeln fixirt. Nach Abtragung des Darmes erscheint der Bauchstrang als ein gleichmässig dünner, nur an den Nervenwurzeln schwach geknoteter, in seinem vorderen Drittel etwas verdickter und an seinem Hinterende mit einem schlanken Bulbus („Schwanzganglion“ LEYDIG'S, „endständige Spindel“ VOGT'S und YUNG'S) endigender Faden. Er hat eine schwachfleischrothe, diffuse, seltener streifige Färbung (GRUBE, KROHN u. a.), die nur an der Endanschwellung einen satteren, oft braunrothen Ton erreicht. Merkwürdig ist die Beobachtung, dass Theile des Bauchstranges bei der Eröffnung des Thieres, wenn sie durch den äusserst contractilen, sich der Länge nach einrollenden Muskelschlauch eingehüllt werden, erblassen, nach der Aufrollung aber wieder die rothe Farbe annehmen, wie man dies namentlich am „Schwanzganglion“ sehen kann. Die Färbung der Endanschwellung verändert sich aber auch unter anderen Ver-

hältnissen. So ist beispielsweise die Endanschwellung an einem mehrere Stunden der Betäubung ausgesetzten und eröffneten Thiere anfänglich blass, wird aber innerhalb weniger Minuten röthlich, offenbar infolge des Sauerstoffzutrittes; so erklärt sich das Erblässen eingerollter Bauchstrangtheile durch den Luftabschluss; der spezifische Farbstoff wäre demnach von der Art eines Chromogens. Einen ähnlichen Farbenwechsel beobachtete HUBBRECHT am Cerebralganglion mancher Nemertinen. (Siehe hinten über die Pigmentirung des Bauchstranges.) Manchmal ist aber das Bauchmark in vivo nur minimal oder gar nicht gefärbt.

Vitale Contractionen konnte ich nicht mit Sicherheit beobachten; die Verkürzung herausgeschnittener Stücke kann ebenso gut durch die Erschlaffung gespannter elastischer Gewebelemente bewirkt werden. Das rasche Zusammenschnurren des vordersten, mittels zweier schmaler, lateraler Muskelstreifen frei suspendirten Theiles bei seiner Resection ist auf die Contraction dieser Muskeln zurückzuführen. Mitunter schien es mir, als ob die Endanschwellung contractil wäre. Zunächst wurden nun kleine Stücke des Bauchstranges herauspräparirt und mit etwas Seewasser auf den Objectträger gebracht. Sie erwiesen sich bei dieser Procedur als nicht wenig dehnbar und elastisch und von relativ biegungsfester, fast weichknorpeliger Consistenz. In dieser Eigenschaft besitzt der Bauchstrang einen Widerpart gegen allzu bruske Knickungen und Zerrungen bei dem im Sande unter grossem Gegendrucke bohrenden Thier, ist aber dadurch auch allen Dehnungen und Contractionen des Körpers zu folgen imstande. Der im durchfallenden Lichte betrachtete Bauchstrang ist grünlichgelb mit einer Nuance ins Braune, der imprägnirende Farbstoff daher dichroitisch.

Bei stärkerer Vergrößerung fällt in erster Linie die sehr lebhaft flimmernde Bewegung der Ränder auf, die um so intensiver ist, je weniger die Narcotica eingewirkt haben und, wenn etwas Leibeshöhlenflüssigkeit mit auf den Objectträger kam, durch die vorbeigewirbelten Cölomzellen besonders deutlich wird. Die Bewegung ist nach dem vorderen Bauchstrangende gerichtet. (Eine Untersuchung der gesammten Flimmerung des Cöloms müsste entscheiden, ob diese Bewegungsrichtung, durch welche Körperzellen in die Nähe der mit Sauerstoff gesättigten Tentakelgefässe getrieben werden, mit Rücksicht auf den Gasaustausch eine zweckmässige, also ein Respirationsstrom sei, oder vielleicht mit Rücksicht auf die Geschlechtszellen und Excretionsproducte ein gegen die Nephrostomen gelenkter Strom.) Die Bewimperung ist jedoch

keine totale, sondern die flach oder blasig vorgewölbten Flimmerzellen — besonders modificirte peritoneale Epithelzellen — sind über die Oberfläche des Bauchstranges zerstreut und sitzen daher am Rande eines optischen Längsschnittes in gewissen Abständen (Taf. I, Fig. 4). „Büschel von Cilien“, und zwar „zumeist auf grossen, pigmentführenden Zellen“, beschrieben nur KEFERSTEIN und EHLERS. Von Pigment sah ich in den Flimmerzellen nichts. Die Cilien sind relativ lang und polar inserirt, so dass sie sich bei ihrer Beugung während des Flimmerns über den Zelleib hinweglegen.

Betreffs des Schichtenbaues lässt sich schon unter der Lupe ein dunkler, centraler Strang von einem peripheren, durchscheinenden Mantel unterscheiden. Das Mikroskop lässt an dem centralen Cylinder einen scharf abgrenzenden Saum („inneres Neurilemm“ der Autoren) und eine vorwiegend längsfaserige Structur erkennen. (Taf. I, Fig. 2 u. 3.) Auf die Flimmerzellen und die mit diesen eine Reihe bildenden länglichen Kerne des Peritonealepithels folgt eine helle Randmembran („äusseres Neurilemm“ der Autoren) und auf diese eine dünne Schichte längsverlaufender Fasern mit spindelförmigen Kernen. Den grössten Antheil aber an dem Mantel hat jene vielumstrittene Zwischenmasse zwischen den beiden Neurilemmen, an welcher man — bei der Untersuchung des Bauchmarkes in toto — nur schwer den zelligen Aufbau erkennen kann. Man sieht ein Gewebe blasig rundlicher Maschen mit vornehmlich querer (circulärer) Anordnung der stark lichtbrechenden Maschenstränge. Bei mittlerer Einstellung formen diese längs des Bauchstranges quergestellte Arkaden, gegen die Peripherie zu aber nehmen die Maschen rundliche Formen an, dabei häufig grosse Blasen begrenzend, und ordnen sich in Längsreihen. Zellkerne beobachtet man sowohl in breiteren Maschenknoten als auch in grösseren Blasen, an denselben Orten ferner kleine, gelbe, glänzende Tröpfchen. Bei oberflächlicher Tubusstellung fallen auch grosse, unregelmässig geformte, mit denselben Tröpfchen oder Körnchen erfüllte Zellen — die „Pigmentzellen“ der Autoren — ins Auge. Diese Anordnung der Schichten ist jedoch nur bei dorsoventraler Orientirung des Bauchstranges wahrzunehmen, die Ansicht von der lateralen Seite lässt aber im centralen Strang eine dunklere (ventrale) Hälfte erkennen, die dem Zuge der Ganglienzellen entspricht. Die Maschen, auch die grossblasigen Randmaschen, sind erfüllt von einer homogenen, schwach lichtbrechenden Substanz (Taf. I, Fig. 3).

Nach einiger Zeit bemerkt man, und zwar am besten in den längsgereichten, peripheren Maschenräumen, ein Fortgleiten dieser

Masse in Form grosser, die Maschen vollständig erfüllender Tropfen in der Richtung gegen das Schnittende zu, und zwar auch ohne Deckglasdruck, offenbar infolge von Diffusionsspannungen. Beim Durchzwängen durch die verschiedenen Passagen verändern die Tropfen ihre Gestalt und treten schliesslich in Form eines grossblasigen Schaumes, ähnlich den Myelinformen am Schnittende markhaltiger Nervenfasern, aus. Durch Säurezusatz (z. B. Essigsäure von 5%) wird das Auswandern beschleunigt; dabei entsteht in den Tropfen eine feinkörnige, lebhaft oscillirende Gerinnung. Kleinere Tröpfchen treten aus dem centralen Strang aus. Ihrer Natur nach kann die austretende Substanz sowohl eine dickere Lymphe als auch Plasma (bezw. Zellsaft) sein, welches sich physikalisch ja ebenso wie ein tropfbar flüssiger Körper verhält. Zugleich mit dieser Masse und in den Tropfen selbst tritt eine Menge kleiner grünlich-gelber bis bräunlicher, glänzender Körnchen aus, die sämtlich oscilliren und wahrscheinlich fettartiger Natur sind. Aehnlich beschreiben KEFERSTEIN und EHLERS diese Erscheinung: „sowohl aus der äusseren wie aus der inneren Abtheilung des Bauchstranges läuft an Schnittflächen bei Druck mit dem Deckglase ein Strom feiner Körnchen aus;“ diese scheinen ihnen zusammen mit den „Pigmentzellen“ der äusseren Hüllmembran dem Bauchstrang die röthliche Färbung zu geben. Sie bemerken aber dazu, dass eine solche feinkörnige Masse in einem Nerven nichts Ueberraschendes habe. Diese im Bauchmark diffus vertheilten dichroitischen Körnchen oder Tröpfchen gehören sehr wahrscheinlich zur Gruppe der im Thierreich sehr verbreiteten lipochromatischen Farbstoffe.

Aehnliche Verhältnisse wie die geschilderten sieht man auch an der hinteren Anschwellung.

Was das Vorhandensein dieses ganz gewiss flüssigen Inhaltes — sei er Plasma (Paraplasma) oder Lymphe von dickerer Consistenz (Lymphgallerte“ LEYDIG'S) — betrifft, so beruht auf der durch ihn im Gewebe erzeugten Spannung wohl zum grössten Theile die Prallheit oder mechanische Festigkeit des Organs. Es ist daher dieses Gewebe zwischen den beiden Neurilemmen wie so manches grosszellige oder vesiculäre Gewebe im Thierreich (Tentakelachse mancher Cölenteraten, Tentakelstützen der *Spirographis*, Kiemenstützen der *Sabella*, Chorda der Vertebraten u. s. f.) und auch im Pflanzenreich ein Turgorgewebe, ein Stützgewebe *κατ' ἐξοχήν*. Denn auf dem Turgor der Hohlräume (Zellvacuolen) beruht in erster Linie die Rigidität, die Widerstandskraft dieser Stützgewebe gegen



Biegung und Druck. (Vergl. zu dem Gesagten O. HERTWIG, Die Felle und die Gewebe, I, pag. 27.)

Bei der Betrachtung des frischen Objectes scheinen sich auf die abzweigenden Nervenwurzeln, abgesehen von der Auszweigung des Centralstranges, nur die peritonealen Schichten fortzusetzen. Dabei gewinnt aber die bindegewebige Grundlage des Peritoneums eine besondere Mächtigkeit und verschmilzt dort, wo sich der Nerv zwischen den Muskelbündeln in die Tiefe senkt, in fächerartiger Ausbreitung mit dem Peritoneum der inneren Leibeshöhle (Taf. I, Fig. 2). Diese Stellen, aber auch die Nervenstämme selbst, gestatten, herauspräparirt, eine ziemlich genaue, histologische Untersuchung des peritonealen Bindegewebes. Die Grundsubstanz, wasserreich und von gallertiger Weichheit, ist von hyalinem Aussehen. Als zellige Differenzirungen bemerkt man in der fächerartigen Ausbreitung multipolare Zellen mit gewöhnlich 3—4 Fortsätzen, seltener bipolare und dann meist spindelförmig gestreckte Elemente. Die Ausläufer sind sehr lang, von geschlängeltem Verlaufe, spalten sich oft und anastomosiren überdies untereinander. Um den Zellkern trifft man nur eine geringe Menge Plasmas, so dass der Kern oft nur als eine Anschwellung der Faser erscheint, im Plasma eingelagert eine Menge feinsten, glänzender Körnchen; auch die faserähnlichen Ausläufer weisen einen Inhalt von Körnchen, die mir manchmal wie kleinste Stäbchen (Krystalloide?) erschienen, auf. Die Fasern quellen nicht bei Essigsäurezufluss. Die zweite und häufigere Art von Zellen sind grössere, ovoide Körper, zwischen den Fasern zerstreut und oft in Gruppen beisammen liegend; sie haben ein mit Körnchen und gelblichen Tröpfchen (Fett?) dicht erfülltes Plasma. Vereinzelt treten noch amöboide Zellen mit langen spinnenartigen Ausläufern auf. Neben den langen und dünnen Zellfortsätzen bemerkt man aber noch in der Grundsubstanz selbständige, glänzende und mehr gerade gezogene Fasern vom Habitus der elastischen. Im Bereich des Nervenstammes ordnen sich vorwiegend bipolare gestreckte Zellen im Neurilemm theils quer (circulär), sich durch Seitenzweige verbindend, theils parallel zur Längsachse des Nerven. (Taf. V, Fig. 101.) — Einen ähnlichen Bau zeigt auch die dicke Bindegewebslamelle (verdicktes Peritoneum), welche die beiden letzten und starken, vom Endbulbus ausgehenden Nervenstämme verbindet und einhüllt; sie lässt aber noch stärkere selbständige Faserzüge, darunter auch die in ihre Fibrillen ausstrahlenden Muskelfasern der Endanschwellung, erkennen.

Das Peritoneum der Nervenstämme und seine Uebergangsstelle in dasjenige des Cöloms hat einen reichen Besatz von Wimperzellen, an denen man die Metamorphosen bis zur Entstehung der typischen *Sipunculus*-„Urnen“ oder „Töpfchen“ verfolgen kann. Die Entwicklungsstadien, die ich beobachten konnte, stimmen im wesentlichen mit denen überein, welche J. METALNIKOFF an der Innenwand der beiden Pharyngealgefäße sah. Das erste Stadium ist eine flach vorgewölbte Zelle mit polar inserirtem Wimperschopf; zweitens: die Zelle springt knopfförmig vor; drittens: sie wird flach napf- oder schüsselförmig und differenzirt sich in einen dunkelgekörnten oberen Randwulst, an dem die Cilien in der ganzen Peripherie herum wachsen, und einen helleren basalen Theil, der den Kern enthält und später zur mehrkernigen Urnenblase wird. (Nach METALNIKOFF besteht bereits das Gebilde in diesem Zustand aus zwei Zellen, aus einer oberen Flimmerzelle, die zur „Scheibe“ wird, und einer unteren Blaszelle, der späteren Blase des Töpfchens. Da ich keine Färbung bei der Untersuchung in vivo anwandte, so entging mir das Vorhandensein des zweiten, schwer sichtbaren Kernes im Flimmerwulste.) In einem späteren Stadium erheben sich diese Formen noch mehr über die Basalmembran, werden länglich topf- und dütenartig, sind aber noch durch basale Plasmafortsätze an der Unterlage verankert. Die Gebilde sind bereits im Stadium der Loslösung begriffen und vollführen eine lebhaftere Rotationsbewegung. Schon jetzt weisen sie eine membranähnliche Wandung auf. In einem dieser Becher von ziemlicher Grösse fand man hämatogenen Detritus und Excretstoff in Form eines dunkelbraunen Krystalles (Taf. I, Fig. 5—10). Dieselben Formen entstehen bekanntlich auch an anderen Punkten des Cölomepithels. Diesen Ursprung gibt E. R. LANKESTER in einer kurzen Notiz an<sup>1)</sup>, die er durch eine Abbildung erläutert. LANKESTER aber sah sie auch schon vor METALNIKOFF an der Innenseite<sup>2)</sup> der beiden Oesophagealgefäße. Auf dem peritonealen Ueberzug des embryonalen Bauchstranges sah sie B. HATSCHKE.

Viel complicirter sind die Processe, denen man jedoch wegen mangelnder Abbildungen nur schwer folgen kann, welche A. GRUVEL und J. KÜNSTLER an Urnenculturen bei der Neubildung (Knospung) dieser Gebilde beobachten konnten. — VOGT und YUNG sahen die

<sup>1)</sup> „They develops as „buttons“ on the cellular surface, which is throughout the perivisceral cavity provided etc.“ . . .

<sup>2)</sup> „They are to be observed in great numbers attached within the curious pair of tubes or vessels formed by duplicatures of the peritoneal membrane“ etc.

Wimperbecher an den vorderen finger- oder geweihartigen kurzen Fortsätzen („Büscheln“) des Gehirns und zuweilen an ihrer Basis in Verbindung mit einem feinen „Nervenfaden“. Sie zweifeln nicht, dass „der Fransenbüschel“ des Gehirns ein Sinnesorgan sei und Empfindungen vermittele, welche sich auf den Inhalt der allgemeinen Körperhöhle beziehen. Darüber liesse sich streiten.

### III. Die Untersuchung des macerirten Bauchstranges.

Von Macerationsversuchen am Bauchstrange erwiesen sich nur die mit MÜLLER'scher Flüssigkeit (mehrere Wochen, nachträgliche Durchfärbung mit Hämatoxylin) und mit 20%iger Salpetersäure (24 Stunden, Auswaschen in destillirtem Wasser 24 Stunden, Durchfärbung mit Hämatoxylin nach vorheriger Alaunbeizung) wirksam. Durch Zerpupfen konnte eine äussere, der Länge nach zerfaserbare, und eine innere dickere, flockigweiche und der Quere nach zerfallende Hülle isolirt werden. Letztere zeigte den Bau des Maschengewebes. Von der ersteren konnte noch eine helle, homogene, ungefärbte Membran mit den aufgelagerten polyedrischen Epithelzellen des Peritoneums, die sich durch grosse, elliptische Kerne auszeichneten, losgelöst werden. Sie hing mit einer parallelfaserigen oder — indem die Fasern zu spitzwinkelig sich austauschenden Bändern zusammen-treten — parallelbändrigen Bindegewebsschichte zusammen, in welcher man noch besondere sehr dünne Fasern mit kleinen spindel-förmigen Kernen (Muskelfasern?) bemerken konnte. Muskelfasern werden nur von LEYDIG beschrieben, und zwar als von derselben Beschaffenheit wie beim Regenwurm: „helle Bänder und ohne die Axensubstanz, welche die Muskelcylinder vom Blutegel immer besitzen.“ Eine Zerlegung des Maschengewebes in seine Elemente gelang mir nicht oder nur sehr unvollkommen.

### IV. Die Untersuchung des fixirten und geschnittenen Objectes.

Methode. Fixirung: Secirung und Feststeckung in reinem Seewasser wie früher. Der Bauchstrang wird nach Abtragung des Darmes in 1 Cm. lange Stücke zertheilt. Das Seewasser wird abgossen und durch die Fixirflüssigkeit ersetzt; hiebei verschwindet alsbald die rothe Färbung des Organs, indem sich durch Gerinnung an der Oberfläche eine undurchsichtige Lage bildet. Oder es wurden die Theilstücke mit einer Lamelle des dazugehörigen Hautmuskelschlauches herausgeschnitten und mit Igelstacheln auf Korkplatten ausgespannt. Dieser Procedur setzt der sich einrollende, äusserst

contractile Muskel grossen Widerstand entgegen; dem kann man dadurch begegnen, dass man die Korkplatte im Vorhinein, beim festgesteckten Thier, unter den Muskel schiebt und die auszuscheidende Partie, nachdem man sie durch die Stacheln auf dem Korke fixirt hat, excidirt. Als Fixirmittel wurden verwendet:

Sublimat, concentrirte Lösung in 0·5—0·7%iger Kochsalzlösung (HEIDENHAIN). Einwirkungsdauer 15 bis 20 Stunden.

Sublimat-Alkohol (APÁTHY) (16—24 Stunden).

Nach beiden Fixirungen kurzes Abspülen in Wasser, Auswaschen in steigendem Alkohol (30%, 50%, 75%), Zusatz von APÁTHY's alkoholischer Jodjodkaliumlösung zum Alkohol 96%; die Vorbehandlung mit wässriger Jodjodkaliumlösung, wie sie APÁTHY zur Nachvergoldung vorschreibt, erzeugte regelmässig starke Niederschläge von rothem Quecksilberjodid auf den Objecten, die jedoch in der alkoholischen Jodlösung wieder verschwanden.

Sublimat-Kochsalz (wie oben) und Osmiumsäure (1%) zu gleichen Theilen, ein Fixativ, das APÁTHY zur Erhaltung der äusseren Zellform empfiehlt. Hierauf mehrstündiges Spülen in fliessendem Wasser.

Osmiumsäure ( $\frac{1}{4}$ %) in Seewasser (nach A. BETHE); 1—2 Tage. (Nachbehandlung siehe im Original.<sup>1)</sup>)

FLEMMING's Gemisch (schwaches und starkes); mehrere Tage.

Kaliumbichromat-Essigsäure (K. TELLYESNICZKY); 1 Tag; Auswaschen in Alkohol 96% im Dunkeln, besser als in Wasser.

Von diesen Medien erwiesen sich als „plasmaconservirende Mittel par excellence“ (TELLYESNICZKY) das Kaliumbichromat mit dem Essigsäurezusatz und das einfache  $\frac{1}{4}$ %ige Osmiumtetroxyd. Eine Quellung und nachtheilige Wirkung auf die Kernstruktur, wie sie FLEMMING dem Chromkali zuschreibt — konnte ich an den mit dem TELLYESNICZKY'schen Mittel conservirten Objecten nicht beobachten. Die destructive und Schrumpfung erzeugende Wirkung, welche concentrirte Sublimatgemische — weniger der Sublimat-Alkohol — manchmal zeigen (Erosionen in Ganglienzellen), werden aufgewogen durch ihre ungemein differenzirende Kraft. Die FLEMMING'schen Lösungen bräunten zu intensiv, auch bei Lichtabschluss, und hinderten damit eine exacte Schnittfärbung. Eine Schwärzung bewirkte auch die verdünnte 1%ige

<sup>1)</sup> Arch. f. mikr. Anat., 54. Bd., 2. Heft, 1899.

Osmiumsäure; ich schliesse daraus auf eine ziemlich starke Imprägnirung des Bauchmarkes mit Fettsubstanzen. — Am wenigsten bewährten sich Conservirungen mit Pikrinsäure- und Formolgemischen. Alle angeführten Reagentien sollen mit grösserer als der üblichen Zeitdauer einwirken, weil die dicke Umscheidung des Bauchstranges ihr Eindringen erschwert.

Zur besseren Orientirung für das Mikrotom wurden die Bauchmarkstücke mit einem dünnen Streifen der darunterliegenden Musculatur eingebettet. Der Einschluss in Paraffin erfolgte durch Chloroform oder Xylol. Zur Controle wurde auch in Celloidin eingebettet.

Färbung: Färbung des Objectes in toto (Stückfärbung) in sehr verdünnter ( $\frac{1}{10}$ — $\frac{1}{20}$ ) wässriger oder alkoholischer (30%) Lösung des DELAFIELD'schen Hämatoxylin; Dauer 6—8 Tage. Auswaschen in destillirtem Wasser einige Stunden, möglichst rasche Ueberführung (Suspension) in absoluten Alkohol zur Entwässerung.

Durchfärbung mit APÁTHY's Hämateinlösung I. A., 5 Tage; kurzes Abspülen in destillirtem Wasser, Entwässerung in absolutem Alkohol, nur kurze Zeit, denn auch dieser entzieht noch Farbe.

Auch können beide Durchfärbungen in der Art combinirt werden, dass zuerst wenige Tage mit DELAFIELD's Hämatoxylin vorgefärbt wird, worauf die Einwirkung des APÁTHY-Hämateins in eben derselben Zeit vermöge seiner saueren Reagenz eine Differenzirung erzielt, ohne aber die Intensität der vorhandenen Färbung zu vermindern.

Schnitte: Es empfiehlt sich, den Paraffinblock bei Querschnitten so zu orientiren, dass der Bauchstrang der Messerschneide zugewendet liegt; denn er schneidet sich leichter als die Musculatur, welche, spröde, meist zerreisst. Schnitte (Serien) wurden in verschiedener Dicke (4—8  $\mu$ ) angefertigt, in querer, sagittaler, frontaler und in schräger (sagittaler und frontaler) Richtung.

Bei der Färbung der aufgeklebten Schnitte kann die beschriebene Durchfärbung durch Differenzirung in salzsaurem Alkohol (1%) in eine Kernfärbung verwandelt werden. Zur Plasmatfärbung wurden verwendet:

Eine ziemlich concentrirte Lösung von Rubin-S in *agu. dest.*

Eine schöne und zugleich schärfere Tinction erzeugt ein Essigsäurezusatz in der Stärke von 1—2%; Auswaschen in Alkohol 96%. Die Färbung ist nicht lange haltbar. Oder man verdünnt einige Cubikcentimeter dieses Färbemittels mit Alkohol 96% und

färbt in diesem; nachgefärbt kann noch mit Orange (Lösung in absolut. Alkohol) werden. Zur Differenzirung der einfachen Rubin-S-Färbung ist auch eine Pikrinsäurelösung verwendbar.

Die Doppelfärbung mit Boraxcarmin (Kernfärbung) und Bleu de Lyon.

Schnitte von mit Osmiumsäure oder FLEMMING'scher Lösung gehärtetem Material konnten ohne weiteres untersucht werden, oder sie wurden mit Safranin gefärbt. — Die besten Resultate, u. zw. nach der Fixirung in Kalibichromat-Essigsäure, namentlich für die Glia-Untersuchung, gab jedoch die HEIDENHAIN'sche Eisenhämatoxylinfärbung, event. Nachfärbung in alkoholischem Orange oder schwach angesäuertem Rubin. —

Die Nachvergoldung nach den Angaben APATHY's; eine exacte Differenzirung der Neurofibrillen jedoch gelang mir mit dieser Beobachtung aller vorgeschriebenen nur zwei Versuche — trotz der Methode — ich machte allerdings Cautelen nicht. Sie lieferte aber nicht nur eine sehr präzise, sondern auch sehr dauerhafte Totalfärbung.

#### A. Die terminale Anschwellung.

(LEYDIG's „Schwanzganglion“.)

a) Morphologie. Dass ich mit der Beschreibung gerade des Hinterendes beginne, hat darin seinen Grund, weil es in Bezug auf den Aufbau der Faserganglienmasse und besonders der Stützsubstanz nicht nur die instructivsten Verhältnisse bietet, sondern auch für die Analyse des Stützgewebes, dem man in diesem Bauchmarktheile eine gewisse Primitivität zusprechen muss, den besten Ausgangspunkt bildet.

Kurz vor seinem Ende verdickt sich der Bauchstrang allmählich bis auf das zwei- bis dreifache seines Umfanges (ANDREAE), verjüngt sich dann wieder allmählich und spaltet sich spitzwinklig, bevor er noch seine normale Dicke erreicht hat, in zwei stärkere Aeste, die sich auffasernd in der starken Musculatur der „Eichel“ oder „Endkuppel“ verlieren. Die Anschwellung gibt mehrere — ANDREAE zeichnet fünf — Paare feiner Seitennerven ab; auch die beiden Endäste betrachtet man allgemein als das letzte Nervenpaar und nicht etwa als eine Gabelspaltung des Stranges selbst. Ihre besondere Mächtigkeit lässt sich hier durch die starke Entfaltung der Musculatur, vor allem der Ringmuskeln (sphinkterartiger Muskelring ANDREAE's) und die besondere Sensibilität (Anhäufung der Sinneskörper am hinteren Körpertheile, JOURDAN) erklären. Diese und die Anschwellung selbst schmiegen sich inniger der ventralen

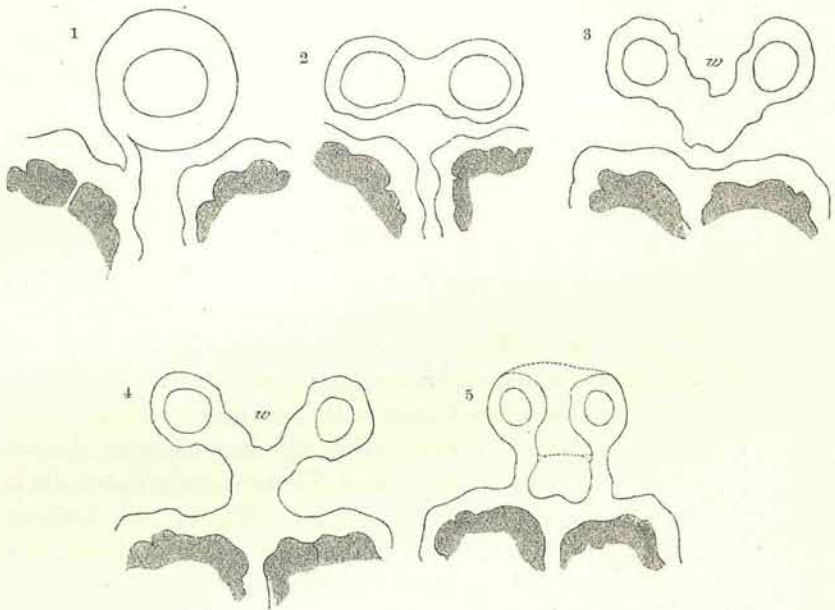
Leibeswand an und verlaufen daher an der inneren Eichelwölbung in einem schwachen Bogen dorsalwärts gekrümmt gegen die Spitze der Kuppel. Mitunter ist die Form der Anschwellung eine keulige, indem die Verdickung erst kurz vor dem Abgange der beiden Gabeläste ihr Maximum erreicht, oder die Spindel ist sehr schlank. Abweichend im Vergleich zum übrigen Bauchstrang gestaltet sich ihr Verhalten zur Leibeswand. Während nämlich der Strang bekanntlich nur durch die Peritoneen der Nervenpaare (und durch diese selbst) an seiner Unterlage fixirt ist, sonst aber oberhalb des Interstitiums der beiden parallelen, ihn flankirenden Längsmuskelstreifen frei durch das Coelom läuft, ja im vordersten Abschnitt zwischen platten Muskelbändchen vollkommen frei in der Leibeshöhle schwebt, ist er an seinem Hinterende durch peritoneale Verwachsungen fester an seine Unterlage gebunden. An Schnittserien kann man die Grade dieser Verschmelzungen verfolgen. Ein durch die Mitte des Bulbus geführter Schnitt zeigt den kreisrunden Bauchstrang zuoberst in einer Furche gelegen, welche die zwei medianen, hier stark erhobenen (VOGT und YUNG) Längsmuskelbündel einschliessen; die Nervenäste treten an die mediale Fläche der Muskelfalten heran, wobei ihr Perineurium mit dem Gesamtpеримыsium<sup>1)</sup> des Längsbündels verschmilzt (Fig. 1). Ein Schnitt, hinter der Wurzel der beiden Endäste geführt, zeigt die Einzelquerschnitte dieser, umgeben und verbunden von einer ansehnlichen Gewebslage, die ich vorläufig ganz allgemein als Hüllgewebe bezeichnen will. Das Querschnittsbild hat eine quergelagerte lemniscate Form (Fig. 2). Ein nächster Schnitt zeigt die Verbindungslamelle der beiden Endäste nach unten zu in Form eines aufrechten V winklig ausgebogen (Fig. 3); ein weiterer Schnitt lässt bereits an dem Scheitelpunkte die Verwachsung mit dem Perimysium der beiden ventralen Begleitmuskeln erkennen, die sich ihrerseits zu einer breiteren Lage verbunden haben; entsprechend der Divergenz der Endäste erscheinen die Nervenquerschnitte weiter auseinandergerückt (Fig. 4). Sie rücken noch weiter auseinander und sind dann, nach der Durchtrennung der Mittellamelle, jeder für sich durch einen basalen Fortsatz ihrer Hülle an den Muskel gebunden (Fig. 5).

Diese Fortsätze verkürzen sich in der Folge, die Nervenstämme dringen in das Perimysium ein und zertheilen sich hier, nachdem

<sup>1)</sup> Jedes Längsmuskelband ist *in toto* von einer dicken Bindegewebshülle eingeschlossen, von welchem nach innen ein System (Fachwerk) größerer und dünnerer Septen für die einzelnen Fasergruppen und Fasern selbst sich abgliedert. (Perimysium und Sarkosepten.)

sich schon früher kleinere Zweige abgespalten haben. Manchmal spannt sich noch eine zweite, dicke Verbindungslamelle in frontaler Richtung zwischen den beiden Endästen aus, den Winkel (*w*) in Fig. 3 und 4, der ja der Ausdruck einer kahnartigen Furche ist, nach oben abschliessend; da diese Falte hinten aber mit einem freien Rande endigt, so entsteht zwischen den Endästen ein nach hinten offener, vorne blind an den Scheitel des Bulbus stossender Canal — ein Recessus des Coloms, der natürlich allseits von einem peritonealen Epithel ausgekleidet ist. (Fig. 5, entsprechend den punktierten Linien.) Ein mediansagittaler Längsschnitt durch den

Abbildungen 1—5.



terminalen Bulbus zeigt, dass die Anschwellung des Bauchstranges zum grössten Theile der Entwicklung des Hüllgewebes beizumessen ist (VOGT und YUNG), dass aber auch die Ganglienfasermasse eine Dickenzunahme erfährt (Taf. I, Fig. 13), jedoch in viel geringerem Masse; denn die Längs- und Querdurchmesser ihres grössten (elliptischen) Querschnittes verhalten sich zu den entsprechenden des mittleren Drittels ungefähr wie 3 : 2, während der Durchmesser des Hüllgewebes (d. h. des Gesamtumfangs) sich verdoppelt. Diese Verhältnisse sind aber keineswegs constant. Manchmal erfährt die Ganglienfasermasse eine nicht unbedeutende Zunahme und vergrössert sich nahezu in demselben Masse wie das Hüllgewebe, vornehmlich



in der Richtung des längeren Ellipsendurchmessers, so dass der Erfolg in einer starken seitlichen Ausladung dieser Masse, besonders des Ganglienzellagers, besteht; ein andermal erfährt das Hüllgewebe eine überwiegend starke Ausbildung. (Taf. I, Fig. 14.)

b) *Histologie.* Querschnitt durch die Mitte der Anschwellung. (Taf. I, Fig. 15; vergl. auch Fig. 14.)

Schon schwache Vergrößerungen zeigen in der Mitte oder verschieden stark nach unten excentrirt die querovale Figur — mit grösserer dorsaler Convexität und ventraler Abflachung — des nervösen Bauchstrangbestandtheiles, allseitig umgeben von einer stark entwickelten Hülle. In ihr, etwas weniger als die ventrale Hälfte einnehmend, die dichtgedrängten Ganglienzellen, über diesen die punktirte Fasermasse. Diese centrale Masse wird begrenzt von einem besonderen Gewebsring, der zugleich die äussere Hülle nach innen abschliesst und dem inneren „Neurilemm“ der Autoren entspricht, ein Ausdruck, der deshalb unpassend erscheint, weil man damit gewöhnlich eine Nerven hülle bezeichnet. Den äusseren Ueberzug liefert eine dünne peritoneale Schichte.

Bei stärkerer Vergrößerung springt vor allem die Structur des Hauptantheiles der gesammten Hülle, also jener zwischen Peritoneum und innerer Bauchmarkscheide gelegenen Gewebsschichte, ins Auge. Diese Schichte besteht aus grossen, vielgestaltigen, gewöhnlich Pigment führenden Zellen, denen man eine Form und Anordnung, wie sie gewöhnlich die Elemente geschichteter Epithelien (Pflasterepithel) bei Wirbelthieren darbieten, nicht absprechen kann. Die basal gelegenen Zellen entsenden, die innere Scheide an mehreren Stellen durchbrechend, Ausläufer nach innen zwischen die Ganglienzellen und Nervenfasern, zweifellos als Stützfasern dieser Elemente. Da diese Function des genannten Gewebes gewiss die wichtigere ist, als gleichzeitig dem Centralstrang Hülle zu sein, so soll im folgenden statt von einem Deck- und Stützgewebe nur von einem Stützgewebe die Rede sein und zwar wegen seines Charakters von einem epitheloiden Stützgewebe, ohne es aber damit im voraus genetisch und streng-morphologisch mit einem geschichteten Epithel identificiren zu wollen. Vorläufig hätten wir also im terminalen Bulbus drei differente Umscheidungen des Centralstranges:

#### Gesamthülle oder Peridym des Bauchstranges:

1. Das Peritoneum sammt seinen Differenzirungen oder die äussere Bauchmarkscheide (das „äussere Neurilemm“ der Autoren) (Taf. I, Fig. 15 a. s.).

2. Das epitheloide Stützgewebe („Zwischenzellenschicht“ W. KEFERSTEIN'S) (e. st., Fig. 14, 15).

3. Die innere Bauchmarkscheide („inneres Neurilemm“ der Autoren), gewissermassen eine Basalmembran der Schichte 2 darstellend, eine Gallertscheide von cuticularem Aussehen und mit fibröser Differenzirung (i. s.). (Vergl. auch Taf. II, Fig. 16.)

Da nun die Schichte 2 innige Beziehungen sowohl zum Peritoneum als zur inneren Scheide und Ganglienfasermasse aufweist, so soll mit ihrer Analyse zuerst begonnen werden.

#### Das epitheloide Stützgewebe.

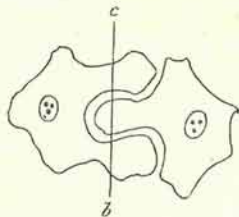
Form und Anordnung der Zellen auf dem Querschnitte (Taf. I, Fig. 14, 15; Taf. II, Fig. 16) ist, wie gesagt, keine regellose, sondern, offenbar auf Grund entwicklungsmechanischer Wachstumsgesetze, innerhalb gewisser Grenzen eine regelmässige. Die Zellen sind, als Theile des ganzen betrachtet, in dreifacher Hinsicht charakterisirt: durch ihre Anordnung, durch ihre Vielgestaltigkeit (Plasticität) und durch ihre (intercellulare) Verbindung; im besonderen aber durch ihre Structur, aus welcher sich auch ihre gegenseitige Verbindung erklärt, und durch ihre Neigung zur Vacuolisation.

#### 1. Form und Anordnung der Zellen.

Form: Die Form einer Zelle wird durch zwei Momente bestimmt; im allgemeinen durch ihre Lage in der Schichte, ob sie nämlich oberflächlich, in der Mitte oder basal gelegen ist (Moment des Niveaus); die Zellen derselben Niveaulage haben annähernd dieselbe Gestalt. Dieses Moment lässt aber noch einer ziemlichen Variabilität Raum; daher wird die Form einer Zelle im speciellen noch bestimmt durch ihre Beziehungen zu den benachbarten Zellen, und zwar nicht nur denen desselben Niveaus, sondern auch der darüber- und darunterliegenden Schichte (locales Moment). In diesem Sinne bestimmen sich zwei benachbarte Zellflächen entweder durch gegenseitige Anpassung in ihrer Form (Appressions- und Contactflächen) oder durch einseitige oder gegenseitige Durchdringung der Zellkörper (Durchdringungsflächen). Zellen mit Anpassungsflächen sind meist polyedrische Körper mit ebenen oder nur wenig gebuchteten (auch vorgebuchteten) Flächen, seltener rundliche (sphäroide) oder prismatoide Formen (Taf. II, Fig. 17, 24, 25). Man kann sie Contact- oder Appressionsformen nennen. Häufiger sind Gebilde von ziemlich variabler Form, mit schlankeren oder dickeren

Fortsätzen und Auswüchsen ineinander verschoben (Durchdringungsformen, Taf. II, Fig. 21). Solche Zellkörper haben nicht selten ein verästligtes, sternförmiges oder durchlöcheretes oder sogar gegittertes Aussehen mit fast durchwegs concaven Begrenzungsflächen (kehlflächige Formen), seltener gekantete, durch einspringende, scharfe Winkel oder eckige Nischen gebildete. Liegen zwei solche Formen nebeneinander, besser gesagt, zum Theil ineinander, so ist es oft schwierig, eine durchdringende und eine durchdrungene Form auseinanderzuhalten. Es gibt aber, und diese sind sehr häufig, Zellkörper, die sowohl von ebenen Anpassungsflächen, als auch von Kehlflächen begrenzt werden, in welche letztere sich andere Zellauswüchse oder ganze, rundliche Zellen einschieben, derart, dass sie in eine Cavität eingelagert erscheinen. Hier kann man wohl der eingesenkten Zelle (resp. dem Zellauswuchs) eine Activität in dem Sinne, dass sie fremde Zellsubstanz verdrängt hat, zuschreiben und sie als die eindringende Zelle bezeichnen. Sehr oft kommt es auch vor, dass ein und dieselbe Zelle sowohl mit einem vorgebuchteten Theile oder mit einer grösseren Protuberanz in eine benachbarte Zelle eindringt, gleichzeitig aber auch in einer Einbuchtung eine fremde Zelle oder deren Fortsatz aufnimmt, daneben kann sie noch mit ebenen Contactflächen an andere Zellen grenzen. Man sieht daraus, dass diese Zellen sich in sehr mannigfacher Art aneinanderlagern, und alle diese Formen in Kategorien zu zwingen wäre, ohne sich in Widersprüche zu verwickeln, nicht möglich. Nur als zwei Extreme will ich die seltenen, ebenflächigen Appressions- oder Contactformen und die mehrfach in einandergreifenden,

Abbildung 6.



kehlflächigen Durchdringungsformen betrachten. Mit dem Terminus „Durchdringung“ soll jedoch nicht eine förmliche Perforation bezeichnet werden; denn diese existirt niemals und die scheinbare Durchlöcherung mancher Zellen auf Schnitten erwies sich bei der Verfolgung der Serie nur als quer betroffene, übrigens immer von Auswüchsen benachbarter Zellen ausgefüllte, tiefere Cavitäten (so in Fig. 6, bei Schnittrichtung *b*, *c*).

Um Missverständnisse zu vermeiden, könnte man die in der Holzverband-Technik gebräuchlichen Ausdrücke: „Verzahnung“ oder „Verzapfung“ gebrauchen. Als intermediäre, indifferente Form — denn sie können weder ebenflächigen Contact bilden, noch ineinandergreifen — kann man die sphäroiden Zellformen auffassen.

**Anordnung:** Wie schon bemerkt, lassen sich die Formen nach ihrer Lage im oberflächlichen, mittleren und basalen Niveau (Stratum), und zwar ziemlich zwanglos gruppieren. Fasst man zur Charakteristik der Schichten einen extremen Fall ins Auge, wie er in Taf. I, Fig. 14 bei der Kleinheit des Bildes mit möglichster Genauigkeit wiedergegeben wurde, wo das reichlich entwickelte Stützgewebe eine grosse Vielgestaltigkeit der Elemente zuwegegebracht hat, so vertheilen sich die typischen Formen folgendermassen:

1. **Basale Schichte:** Zellen gestreckt, mit ihrer Längsdimension radial gestellt, in ihrer Gesamtheit um die innere Bauchmarkscheide einen strahligen Kranz formend; prismatisch-cylindrisch, den Zellen eines Cylinderepithels ähnlich; verkehrt pyramidal, keulig, mützenförmig; thorbogen-, harpunen- oder hakenförmig, erstere mit basaler Kehlfläche oft noch eine kleine, kegelförmige Zelle überwölbend, letztere gewöhnlich zu zweit mit ihren Hohlfächen einander zugewendet. (Vergl. hiezu die entsprechenden Zellen in Fig. 15, 16, auch Taf. II, Fig. 29, 26.)

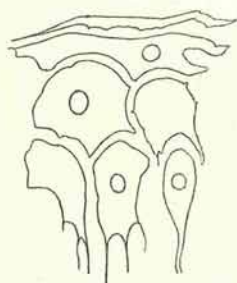
2. **Mittlere Schichte:** Zellen im allgemeinen isodiametrisch, gewöhnlich kantige, polyedrische Contactformen, im Querschnitt pentagonal oder quadratisch; oder dieselben Formen parallel zur Krümmung der ganzen Schichte verlängert (trapezoidisch); sehr häufig aber gedrungene, glockige oder den bekannten Schirmformen des geschichteten Pflasterepithels ähnliche Zellen; daneben rundliche und ovoide Formen (Taf. II, Fig. 21, 22).

3. **Äussere, oberflächliche Schichte:** Die Zellen dieses Stratum sind vornehmlich in der Richtung der Schichtenkrümmung (tangential), also gerade normal auf die Richtung der Zellformen in der Schichte 1, entwickelt. Lang ausgezogene Strangformen, die äussersten ruthenähnlich dünn auf dem Querschnitt und Reifen ähnlich oft weite Strecken in der Peripherie umgürtend; sehr häufig aber ineinandergreifende Formen von der abenteuerlichsten Bildung: zangige, arabesken- oder rautenförmige, nicht selten gitterte (lacunäre) Gebilde; viele von ihnen aber sind, wie später erörtert werden soll, durch Vacuolisation entstandene Formen, namentlich solche, deren Zelleib schlanke, weithin rankende Ausläufer entsendet; ausserdem kleine sternförmige Bildungen (Taf. II, Fig. 35). Daneben wieder, aber weniger häufig, kleine, rundliche Zellen. Die Gesamtheit dieser Formen erzeugt die schwammig-trabeculäre Structur des äussersten Stützgewebes (spongiöse Schichte, Taf. II, Fig. 35).

Trotz des grossen Polymorphismus der geschilderten Elemente lassen sich doch für die einzelnen Schichten gewisse Formen als besonders typisch hervorheben; so für die tiefe Lage die cylindrisch-prismatische oder Keulenform, für die Mittellage die Glocken- oder Schirmform und für die oberste Lage die abgeplattete Form (Fig. 7). Diese drei Formtypen setzen thatsächlich das epitheloide Stützgewebe, wenn dieses nur mässig entwickelt ist, der Hauptmasse nach zusammen (Taf. I, Fig. 15, Taf. II, Fig. 16).

Eine Aehnlichkeit mit den Zellen des geschichteten Pflaster-epithels lässt sich nicht leugnen, namentlich was die tiefstgelegenen und mit ihrer basalen Auffaserung in die innere Bauchmarkscheide eindringenden cylindrischen Stützzellen betrifft.

Abbildung 7.



Die Unterscheidung dieser Lagen nach Form und Anordnung der Zellen lässt sich vorzugsweise dorsal und lateral am Querschnitte durchführen, nicht immer gerade so gut ventral, in jenen Fällen nämlich nicht, wo durch stark excentrischen Verlauf das Stützgewebe ventral verschmälert ist. Vergleiche mit Sagittal- und Frontalschnitten

ändern nur wenig an dem aufgestellten Typus der einzelnen Schichten; sie zeigen dieselben basalen und mittleren Zellformen und beweisen ferner, dass die äussersten im allgemeinen der Form gebogener (im besonderen aber, wie aus dem Querschnitt ersichtlich ist, mannigfaltig ausgebildeter) Platten zustreben. Diese Schnitte decken aber auch — wie man dies manchmal auch an Querschnittsbildern sehen kann — an den isodiametrischen Zellen der Mittelschicht und — obwohl seltener — an den hohen Zellen der Basalschicht ineinandergreifende Formen auf. —

Die bisherigen Betrachtungen wurden vorläufig ohne Berücksichtigung der intercellularen Verbindung, des Vorkommens von Gewebsvacuolen und kleinen Interstitialzellen angestellt. —

Verfolgt man Querschnittsserien gegen das Bauchstrangende zu, so ergibt sich zugleich mit der Reduction des Stützgewebes — denn die Spindel verjüngt sich ja wieder — eine Formveränderung seiner Elemente und der Verlust der typischen Schichtung. Zunächst zeigt sich ein Ueberwiegen der basalen, keulenförmigen Stützzellen, die bedeutend an Höhe gewinnen und mit langen, dichtparallelen Fasern in den abgeflachten Centralstrang eindringen; sie werden von Zellen überdacht, die jenen der Mittelschichte gleichen,

sich aber entsprechend der Verschiebung an die Peripherie etwas abgeplattet haben. In den nächsten Schnitten verändern sich die Keulenzellen zu grösseren, länglich-polyedrischen Zellen, die nur mehr eine geringe Anzahl von Fortsätzen in den nun flachelliptischen Querschnitt der Ganglienfaser Masse entsenden; die Zellen der Peripherie wachsen immer mehr zu umgürtenden, langen Reifen aus; das ganze Stützgewebe hat sich gelockert und lässt grössere, intercellulare Spalten erkennen.

In der Folge theilt sich, und zwar momentan, der Centralstrang in die beiden Endäste; nachdem er sich zuvor in der Medianebene nur wenig biscuitförmig eingeschnürt hat. Querschnitte aus dieser Region zeigen eine noch weitergehende Umgestaltung des epitheloiden Stützgewebes. Während sich die peripheren Zellen immer mehr zu bogig verlaufenden, schon faserähnlichen Reifen reduciren, haben sich die inneren zu unregelmässigen, sternförmig ausgezackten Figuren von verschiedener Grösse umgewandelt und sich noch mehr, jedoch immer unter Wahrung ihres intercellularen Verbandes, von einander entfernt. In den folgenden Schnitten vereinigen sich, indem die beiden Nervenquerschnitte auseinanderrücken, die oberen und unteren Zellgruppen zu einem medianen, die beiden Nervenäste scheidenden Complex; typisch sind für diesen die gerade in der Mitte gelegenen, schlanken T- oder X-förmigen, gewöhnlich an ihren Enden in zwei um die Nervenquerschnitte geschwungene Flügel verlängerten Formen. Gleichzeitig und schon früher bemerkt man, dass sich schmale Stützzellen sichelartig oft um mehr als die halbe Peripherie der beiden Nervenquerschnitte herumkrümmen, sie dicht umschneiden und mit septalen Fortsätzen in ihr Inneres eindringen (Taf. I, Fig. 12 a. b.).

Zuäusserst haben sich die Elemente des Stützgewebes zu dünnen, circulargestreckten Fasern und Fäserchen reducirt, die durch Anastomosen ihrer Ausläufer und ihre intercellulare, grosslückige Verbindung wieder ein spongiöses Stratum erzeugen; zum Vergleich herangezogene Sagittalschnitte lassen aber in diesem auch viele längsverlaufende Fasern — im Querschnitt kleine Sternchen — erkennen. Die Verfolgung des Stützgewebes auf den nächsten Schnitten ist mit Schwierigkeiten verbunden, indem sich nahe vor der Trennung der noch in einer Hülle vereinigten Endäste zwei Gewebe von sehr ähnlichem Baue, eben das Stützgewebe und ein blasiges, peritoneales Bindegewebe, einander begegnen. Denn letzteres entfaltet sich hier zu immer grösserer Ausdehnung und hält, jetzt selbst ein Stützgewebe, auf einem bestimmten Stadium, dem epithe-

loiden, das Gleichgewicht. Es zeigt sich hier die vom entwicklungsmechanischen Standpunkte aus gewiss interessante Thatsache, dass zwei sonst morphologisch verschiedene, benachbarte Gewebsarten dort, wo sie sich functionell identificiren, dieselbe Beschaffenheit gewinnen. Das Stützgewebe erleidet in diesem Abschnitte ziemlich tiefgreifende Veränderungen. Die Umwandlung in lang ausgezogene, anastomosirende Fasern (oder besser Faserzellen) macht Fortschritte, so dorsal von den beiden Nervenquerschnitten, namentlich aber auch in der nächsten Umgebung — besonders medial — der beiden Nervenbahnen, wo diese Fasern, zugleich mit längsverlaufenden, sich in spitzen Maschen verflechtend, nach Art eines locker-fibrillären Bindegewebes eine Nervenscheide bilden, von welcher Züge in das Nerveninnere abschnwenken; wenige dickere Stränge verlaufen schief in der Mitte zwischen beiden Querschnitten. Die charakteristischen Stützzellen, in ihrer Zahl und Grösse reducirt, zwickel- oder keilförmig, geschweift oder rundlich, liegen nur mehr vereinzelt in der dorsalen Hälfte des Gesamtquerschnittes (Taf. I, Fig. 11). An ihrer Stelle und zum Theil neben ihnen trifft man ein aus grossen, runden Maschen gebildetes blasiges Netzgewebe an, dessen Lücken sie zum Theil ausfüllen; es wird von zarten Fasern gebildet, von denen viele an den oben erwähnten Faserzellen ihren Ursprung nehmen. Dieses Gewebe ist wahrscheinlich durch eine tiefgehende (periphere) Vacuolisation der typischen Stützzellen entstanden, denn manche von diesen bilden mit ihren Kehlflächen direct die Wand von runden Maschen. In den Maschen liegen mitunter Kerne mit einem blassen Zelleib. Endlich verschwinden die typischen Stützzellen. Man sieht dann ein Gewebe mit grossen, zum Theil von zarten, rundlichen, granulösen Zellen erfüllten Blasen, durchquert von stärkeren in den Zwischenräumen verlaufenden Faserzügen; es ist das bekannte Bild eines vesiculären Bindegewebes, wie es bei *Sipunculus* auch an anderen Stellen des Körpers (Umgebung des Cerebralganglions, des Pharynx) vorkommt; es geht nach unten hin ohne scharfe Grenze in das dichtere Gefüge der bindegewebigen Verwachsungsleiste über. Aber auch lateral von den beiden Nervenbahnen hat das Peritoneum an Territorium gewonnen; es bildet schliesslich allein das Neurilemm (Taf. IV, Fig. 77).

Aus allem geht hervor, dass eine präcise Abmarkung des Stützgewebes nach hinten zu nicht durchzuführen ist. Zu sagen jedoch: das Stützgewebe endige dort, wo die typischen Stützzellen aufhören, und alles, was Faser und Reticulum ist, sei bereits Bindegewebe, in dessen Maschen die Stützzellen nur vorgedrungen seien

— was thatsächlich in geringem Grade der Fall zu sein scheint —, erschiene mir auf Grund der Befunde nicht gerechtfertigt. Denn die Neigung zur Umformung in Fasern und zu reticulärer Gewebsbildung, die auch anderorts sichtbar wird, muss den Stützzellen zugesprochen werden. Die detailvolle Ausführung dieser Verhältnisse möge damit begründet werden, dass sie als mitbestimmendes Moment bei der Discussion über die Genese jenes Gewebes, welches bisher unter den ziemlich dehnbaren Begriff „Stützgewebe“ rubricirt wurde, geeignet erscheint.

Im Vorigen wurde das epitheloide Stützgewebe seinem Bau zufolge einem geschichteten Pflasterepithel verglichen; der Vergleich wird noch verstärkt durch ein exactes System von Intercellularbrücken zwischen den Zellen (die Vielgestaltigkeit mancher Zellen schwächt den Vergleich nicht, da verzweigte und sternförmige Zellen im geschichteten Epithel auch auferwärts vorkommen, so in der Froschepidermis, wo sie zuerst RANVIER und neuerdings KROMAYER beschrieben hat). Mit diesem formalen Parallelismus drängt sich aber auch die Frage nach der Identität der gestaltenden Kräfte, also eine Frage entwicklungsmechanischer Natur, auf. Dass auch in unserem Falle Druckwirkungen die gegenseitigen Anpassungsformen hervorgerufen haben, erscheint wohl ausser Zweifel und wurde im Vorhergehenden schon angedeutet. Leider war es mir nicht vergönnt, an Larven die Genese des Stützgewebes zu verfolgen. Nur KEFERSTEIN und EHLERS bemerken in ihrer Monographie, dass an Larven das Hüllgewebe von grossen ( $8\mu$ ) Zellen, wie sie auch im Innersten des Bauchstranges vorhanden seien, gebildet werde. Doch stelle ich mir vor, dass diese Zellen, ursprünglich aus einer ein- oder zweischichtigen Lage energisch wuchernd, durch Spannung der peritonealen Hülle einem sich stetig steigernden Druck ausgesetzt wurden, und zwar umsomehr, als ihre Vermehrung lebhafter erfolgte, als es dem Ausdehnungs- und Wachstumsvermögen des Peritoneums entsprach. Diese Discordanz war wohl zunächst für die Abplattung der äussersten und die Entstehung der Contactformen in der mittleren Schichte massgebend; weniger gross muss der Wachstumswiderstand der tiefstgelegenen Zellen nach innen zu gewesen sein, da diese zu hohen Formen werden und überdies basale Ausläufer in die Ganglienfasermasse entsenden konnten. Die innere Bauchmarkscheide dürfte zu dieser Zeit kaum vorhanden gewesen sein. Selbstverständlich ist, dass nicht nur in verticaler (radialer), sondern auch in tangentialer und axialer (sagittaler) Richtung Druckcomponenten



bildnerisch thätig waren. Die ersten, radialen Drucklinien bestimmten in der Form der Zellen das Moment des Niveaus (siehe oben). Hiemit dürfte aber bei der grossen Verschiedenheit der Entfaltung beider Organe — hier ein allseitig geschlossener und allseits einem grossen Flüssigkeitsdrucke von aussen ausgesetzter Zellmantel, dort ein flächenhaft ausgebreitetes Epithel mit freier Oberfläche — der Parallelismus der gestaltenden Kräfte erschöpft sein. Für die weitere Ausgestaltung unseres Gewebes müssen, namentlich was die Erzeugung der ineinandergreifenden Formen betrifft, selbständige Wachsthumsvorgänge, eine functionelle Selbstgestaltung, angenommen werden. Dazu kamen noch secundär Vacuolisations- und Resorptionsprocesse, also Facta chemisch-physikalischer Natur, die das Auftreten von netzförmigen Interstitialzellen und reticulirten Gewebspartien zur Folge hatten. Eine rein mechanische Ursache wieder, nämlich den in der sogenannten „Endkuppel“ oder „Eichel“ vorhandenen grösseren Flüssigkeitsdruck, der sich bei besonderen Contractionszuständen enorm steigert und eine pralle, kugelige Auftreibung dieses hintersten Leibesabschnittes erzeugt, so dass beim Anstich ein kräftiger Strahl Cölomflüssigkeit hervorspritzt („Spritzenwurm“) — diesen gesteigerten Druck also denke ich mir für die Wucherung des Stützgewebes im terminalen Bulbus, die demnach als eine Druckhypertrophie aufzufassen wäre, zugrundeliegend. Hiebei mag wohl gerade die Bulbusform der Anschwellung die zweckmässigste in der eichelförmigen „Endkuppel“ gewesen sein. Dass aber nicht das Stützgewebe allein, sondern in erster Linie der Turgor seiner intercellularen Räume und Vacuolen, dem Drucke Widerstand leistet, ist wohl ohne weiteres klar und wurde bei der Untersuchung des frischen Bauchmarkes hervorgehoben. Dass ferner die Anschwellung nicht auf eine Dickenzunahme des Centralstranges zurückzuführen ist, ja mit dieser gerade in einem Missverhältniss steht, wurde oben betont. Die Dickenzunahme des Ganglienfasersanges lässt sich nach meinem Ermessen mit der Ausbildung der verstärkten Contractilität und Sensibilität in diesem Körpertheile, also ebenfalls secundär, erklären. Alles in allem ist die mächtige Zunahme des Stützgewebes im Bauchstrangende mit Rücksicht auf den gesteigerten Druck im hintersten Cölomabschnitt eine zweckmässige. Dass aber nicht nur der Turgor im Gewebe, sondern auch eine besondere, zweckmässige Zellstructur diesen rein mechanischen Anforderungen Genüge leistet, soll im folgenden gezeigt werden.

## 2. Structur und Verbindung der Stützzellen.

Die Stützzellen sind durch deutliche Intercellularräume, oft von ansehnlicher Weite, von einander getrennt und durch Zellbrücken untereinander verbunden. Die Zellbrücken stehen in Zusammenhang mit der inneren Structur der Zellen und werden nur durch diese verständlich. Sie fallen schon bei geringer Vergrößerung ins Auge, der Zellbau oft erst bei Immersionen und mit vorzüglicher Klarheit bei Fixirung mit Sublimatgemischen. Dicke Schnitte und zu intensive Färbung zeigen die Zellsubstanz als nahezu structurlose, hyaline oder glasurartige Masse, der man, wenn noch dazu der Kern nicht getroffen wurde, bei der grossen Ausdehnung und Bizarrheit mancher Formen eher die Bedeutung einer homogenen, insularen Gerinnung oder einer Grundsubstanz zuschreiben würde. Die Zellnatur dieser Gebilde ist aber durch den Besitz eines Zellkernes und einer an bekannte Vorbilder gemahnenden Plasmastructur über allen Zweifel erhaben. Der Terminus „Zelle“, oder schärfer gefasst als „Zell-individuum“, erscheint auch ohne weiters zulässig für die meisten isodiametrischen, prismatoiden Formen und einfachen Strangformen, etwas gewagt dagegen zur Bezeichnung oder, besser gesagt, Abgrenzung der mannigfaltigen, in Trabekeln und Sparren ausgezogenen, ramificirten Durchdringungsformen, umsomehr als diese, und zwar besonders die Randformen, durch ihre Neigung, durch Verwachsung mehrkernige, syncytiale Complexe zu bilden, sich ihrer Individualität begeben.

Von der Plasmastructur, wozu auch die Intercellularbrücken und gewisse centrale Differenzirungen gehören, sind als Plasma-producte die Einschlüsse zu trennen. Als solche treten in den Stützzellen nur Pigmentkügelchen auf; ihre Häufigkeit ist individuellen Schwankungen unterworfen; in grosser Masse bedingen sie zum grössten Theile die intensiv röthliche Farbe des frischen Endbulbus, und die Stützzellen sind dann zugleich die Pigmentträger, also Pigmentzellen des Bauchstranges; manchmal aber fehlt das Pigment vollständig. (Bei der folgenden Darstellung ist das Pigment ganz ausseracht gelassen, und die einschlägigen Verhältnisse sind im letzten Abschnitte bei der Pigmentfrage des Bauchstranges besprochen.) Die Structur ist in allen Zellen dieselbe. Structurelement ist die Faser. — Die folgenden Beobachtungen wurden an Objecten gemacht, die ich in Sublimatlösungen gehärtet hatte. Gefärbt wurden die Schnitte in concentrirter wässriger, neutraler Rubinlösung und durch Pikrinsäure differenzirt oder

direct gefärbt in einem nach KULSCHITZKY's „Säurerubin“ construirten Pikrorubingemisch. Die Stützzellen wurden dadurch hell scharlachroth. Als Vorfärbung wurde Hämatoxylin verwendet. Fixirungen in Kaliumbichromat-Essigsäure (siehe oben) mit nachheriger Durchfärbung in APÁTHY's Hämatein I. A. und mit Osmiumsäure (Färbung mit alkoholischem Safranin) bestätigten die Sublimatbilder. Die deutlichsten Structurbilder jedoch liess die HEIDENHAIN'sche Eisenhämatoxylinfärbung erkennen.

Die Stützzellen sind der überwiegenden Mehrzahl nach von kolossalen Dimensionen und reichen an das Mass der grössten bekannten Zellgebilde heran. Die grösste Ausdehnung erreichen (der Länge nach) die tiefstgelegenen Stützzellen (Höhe 80—100  $\mu$ , Breite bis 35  $\mu$ ), abgerechnet die basal ausfahrenden Fasern. Aber auch die Randzellen haben oft eine bedeutende Ausdehnung (Länge 100  $\mu$ ). Diese grössten Formen sind durch zahlreiche Uebergänge — die mittleren messen 50—60  $\mu$  — mit den kleinsten, rundlichen oder zwickelförmigen, Körpern verbunden. Gebilde von der nämlichen Grösse und ohne Kern sind aber auch oft die am Schnitt getroffenen Ausläufer polymorpher Zellen. Die Kerne (Grösse 10  $\mu$ ) bieten keine besondere Eigenthümlichkeit; sie sind runde helle Körper mit deutlicher Membran, zartem Chromatingerüst und einem grösseren oder mehreren kleinen, zum Theil wandständigen Nucleoli. Sie liegen in den hohen Basalzellen gewöhnlich in der oberen Hälfte, oft nach dem obersten Rande, seltener in der Mitte. Manchmal stehen sie durch ihre relative Kleinheit in einem auffallenden Missverhältniss zur Grösse der Zelle; grosse und helle Kerne trifft man dagegen oft in den mittelgrossen Zellen der oberflächlichen Schichte. Niemals traf ich in diesen Zellen eine Kernmitose an. Die excentrische Lage des Kernes in den meisten Zellen ist erklärt durch eine (oder mehrere) centrale oder besser locale Differenzirungen des Plasmas, die schon bei geringeren Vergrösserungen als dunkle, stärker gefärbte Flecken oder Körper inmitten einer erhellten Sphäre die Aufmerksamkeit fesseln. Das Randplasma ist dann verdichtet und erscheint als breiter, dunklerer Saum. Oder es ist das ganze Zellplasma eine gleichmässig gefärbte Area, in der nur die locale Verdichtung als satter gefärbte Stelle hervorsticht. Bei Anwendung von Immersionen wird klar, dass sich der geformte Theil des Zellplasmas, ein Fasergerüst, die Filarsubstanz oder das Mitom im Sinne FLEMMING's an diesem Punkte centrirt.

Die Anordnung der Fasern ist eine netzige mit polygonalen, meist fünfseitigen Maschen. In diesen liegt das Hyaloplasma, die

Interfilarmasse (Paramitom), als eine weniger tingible, bald dichtere undurchsichtige, bald hell durchscheinende, wasserreiche und daher ziemlich fluxible Substanz von geringerem Brechungsindex. Ausser einer sehr feinkörnigen Gerinnung ist an Schnitten keine andere Structur an ihr zu bemerken. Die Knoten des Fasernetzes erscheinen als glänzende, satter gefärbte Punkte. Die Dichtigkeit der beiden Constituentien — bei dem Filarnetz also die Structurdichte — ist nicht in allen Theilen des Zellkörpers dieselbe. Das Faserwerk erreicht, wie schon gesagt, in der centralen Differenzirung seine grösste Dichte. Auch die von ihr ausstrahlenden Fasern bilden zunächst noch einen feinmaschigen und feinfaserigen Netzbezirk, in dessen Bereich auch das Hyaloplasma, seiner intensiveren Färbung nach zu schliessen, consistenter ist (Taf. II, Fig. 21, 24, 25).

Die nächste Zone ist meist — nicht immer! — ein heller Hof eines weniger dichten, durchscheinenden Hyaloplasmas, in dem dünnere Fasern ein lockeres Netz mit nur schwachen oder nicht mehr wahrnehmbaren Knotenpunkten und oft mit radiärer Anordnung der Maschenformen (Taf. II, Fig. 17, 21, 22). Man kann diesen Hof die Strahlungszone nennen. Ihre Grösse ist verschieden, manchmal erhellt sie fast die ganze Zelle; in ihr liegt auch gewöhnlich der Kern, seltener nahe am Centrum, sondern oft weit abgerückt am Rande der Zone; die Fasern inseriren sich theils an seiner Membran, theils umgreifen sie den Kern; auch um ihn gruppiren sich die anliegenden Fasern radiär.

Die Randzone der Zelle ist in geringerer oder grösserer Dicke wieder verdichtet. Die Verdichtung betrifft wieder sowohl das Hyaloplasma als das filare Netzwerk. Die Maschen werden enger (Taf. II, Fig. 21, 27 b), aber auch die Fasern und Knoten sind verstärkt. Scharfe, den Eindruck einer Membran erzeugende Contouren (Niederschlagsmembranen), die sich besonders stark färben, sind auf peripherste Schrumpfung des Paramitoms zurückzuführen; dass sie zufällig sind, beweist der Umstand, dass sie oft nur auf einer Seite der Zelle liegen; in Osmiumbildern sind sie selten. Mitunter kann eine Art Pellicula — eine Pseudomembran — zustande kommen (siehe unten pag. 44). Der natürlichen, consistenteren Randzone hönnte man höchstens die Bedeutung einer „Crusta“ zuschreiben; dazu ist sie aber oft viel zu tiefgreifend. Im Gegentheile kann man nicht selten auf sie noch eine schwache Schichte hellen Hyaloplasmas folgen sehen, welche manchmal die Inter-cellularlücken in einer nicht allzu präcisen Weise begrenzt, indem sie in diese wie vorgeflossen erscheint; die Zellgrenzen sind

dann schattenhaft verschwommen. Am Rande der Zelle setzen sich die Fasern direct in die Zellbrücken fort, welche somit das Fasergerüst jeder Zelle mit denen der anstossenden verbinden. Da sie hiebei zum Theil von den Knoten am Rande ihren Ursprung nehmen, so wird ersichtlich, dass diese nichts anderes als Faserquerschnitte darstellen (Taf. II, Fig. 21, 27 *b*). Die Intercellularbrücken, im allgemeinen parallel, sind in ihrem Verlaufe durch knotige Verdickungen unterbrochen, verbinden sich von diesen aus durch Faserbrücken mit anderen intercellularen Knoten oder bilden polygonale Maschen, aus welchen erst die Zellbrücke zur Nachbarzelle hervorgeht (Taf. II, Fig. 21 *a*). Mit anderen Worten: die Brücken sind untereinander wieder durch Fasern verbunden. Am klarsten wird dies aus dem Bilde einer oberflächlich angeschnittenen Zelle ersichtlich; man sieht hier, ebenso wie im Zellinnern, jedoch viel schärfer, ein System polygonaler Netzmaschen mit sehr deutlichen Knoten, diese sind hier die quergetroffenen Intercellularbrücken, die Verbindungsfasern stossen meist zu drei in einem Punkte zusammen.

Es gibt daher neben einfachen Zellbrücken auch ein Intercellularnetz. Man ist versucht, diesem Bilde ein Wabenwerk der Zelloberfläche zugrundezulegen und die Linien des Netzes als Querschnitte der Wabensepten aufzufassen; die intercellularen Verbindungen wären dann lamellenartig. Dem widerspricht jedoch die Beobachtung. Denn die Untersuchung der Zellbrücken in ihrer Profilansicht, wo sie also im Schnitt aus dem Zellcontour hervorgehen, und in den verschiedensten Schnittrichtungen weist ihre lineare Verbindung nach. Ebenso wenig kann man die Knoten als „Mikrosomen“ oder „Parablasten“ betrachten; damit soll jedoch das eventuelle Vorkommen der ersteren in den Fasern nicht geaugnet werden. Dennoch ist es erlaubt, in manchen Fällen von einer alveolären Stuctur oder besser: Beschaffenheit der Zelloberfläche zu sprechen. Die Zellbrücken sollen bekanntlich (KROMAYER) nicht blosse Filarsubstanz sein, sondern einen besonderen „Zellmantel“ mitbekommen. Wenn nun diese Fasermäntel — in unserem Falle aus Hyaloplasma und deutlich wahrnehmbar — von mehreren (5—6) in einem Umkreis gestellten Intercellularbrücken entsprechend den geraden Verbindungslinien dieser (Polygonlinien) sich vereinigen, so begrenzen sie allseitig Alveolen zwischen den beiden Zellen, die jedoch keine „Wabe“ im Sinne der Wabentheorie sind. Denn mit demselben Rechte könnte man jede innere, in einer Netzmasche gelegene Vacuole des Hyaloplasmas eine Wabe nennen.

Eine oberflächlich angeschnittene Zelle lässt natürlich nichts von jenen Hyaloplasma-Alveolen erkennen (da ihre Wände denselben Brechungsindex wie die Grundlage haben). Doch sieht man an Profilansichten und namentlich dort, wo mehrere Zellen in einem Winkel zusammenstossen und wo es mit Vorliebe zur Alveolenbildung kommt, die zarten Septen oft blossgelegt. —

Aus den nämlichen Gründen kann man auch für das Zellinnere keinen wabigen Bau erschliessen. Gegen diesen spricht noch anderes: der ausgesprochen polygonale Bau der immer scharfwinkeligen, niemals abgerundeten Maschen, der gar nicht dem schaumigen Aussehen rundlicher Waben entspricht, ferner die scharflinigen Netzfäsern, die sich vielmehr einem Fäsergerüst von gewisser Festigkeit als halbflüssigen Wabenwänden supponiren lassen; auch fehlt die typische Randschichte der radialgestellten Alveolen. Endlich spricht dagegen das Verhalten des oberflächlich getroffenen Zellnetzes bei verschiedener Tubusstellung und Schnittdicke. Dickere Schnitte lassen bei hoher Einstellung oft nur die Knoten des Netzes ohne Verbindungslinien sehen; diese erscheinen erst bei Tubussenkung, dabei sind die Knoten oft, indem sie Fäserquerschnitten entsprechen, durch die Messerführung in hakig verbogene, aus dem Gesichtsfelde schief ragende Stacheln verlängert. Sehr dünne Schnitte hingegen zeigen, dass nicht alle Knoten eine lineare Verbindung haben; hier sind eben nur wenige in der Fläche verlaufende Netzfäsern getroffen. Beide Bilder aber lassen sich nicht mit der Annahme eines Wabenwerkes vereinigen. Die Netzmaschen sind überdies sehr unregelmässig; nicht immer stossen auch drei Fasern in einem Knoten zusammen. — Schliesslich ist es evident, dass die basalen Stützzellen mit Fasern in das Neuropil und zwischen die Ganglienzellen einstrahlen. Mit grösserem Rechte lässt sich an manchen Exemplaren bei den Stützzellen die Combination einer fibrillär-reticulären und alveolären Structur behaupten, wie sie neuerdings von KLEMENZIEWICZ bei Leukocyten nachgewiesen wurden. (Die Fasern verlaufen in den Alveolenwänden, und das alveoläre Plasma häuft sich an den Knoten.) Thatsächlich sieht man an manchen Stützzellen das Innere der Maschen hell und ein schwach färbbares Hyaloplasma (feingranulös?), eigentlich ein Körnerplasma, einen Belag der Fasern bilden. Damit stimmt auch, dass man Pigmenttröpfchen, wenn sie vorhanden sind, immer in den Knoten liegend findet. Zellgerüst aber bleibt das Mitom. Bei der relativen Grösse der Netzmaschen und der Dicke mancher Fasern im Gerüst erscheint es aber mit Recht fraglich, ob hier das ursprüngliche, primäre

Zellmitom, dessen Fäden an der Grenze der Messbarkeit stehen sollen, vorliegt, oder nicht vielmehr eine secundäre, grob-fibrilläre Umformung desselben, also gewissermassen schon ein Product der formativen Zellthätigkeit. Ich glaube, diese Frage entschieden bejahen zu müssen. Dafür spricht namentlich die Schwärzung des Netzes mit Eisenhämatoxylin und sein directer Zusammenhang mit den metaplastischen, sich gleichfalls tief schwärzenden Stützfasern (Taf. II, Fig. 26). Daneben ist noch, und zwar in den groben Fasermaschen, vielleicht ein feinfibrilläres Mitom vorhanden. Es spricht aber nichts dagegen, dass dieses z. B. dort, wo sich ein alveolärer Bau des Paramitoms vermuthen lässt, verschwunden ist, indem an seine Stelle die Alveolen traten. Erwähnen möchte ich nur noch, dass sich neben grobmaschigen Zellen auch solche mit sehr kleinen und zartfaserigen Maschen finden (Taf. II, Fig. 27).

Wenn daher im folgenden von dem „Mitom“ die Rede ist, so ist darunter immer eine secundäre Form zu verstehen. Was das Verhältniss der Maschen zur Zellform betrifft, so richtet sich besonders in den gestreckten Randformen die Form der Maschen im Sinne der Hauptdimension der Zelle. Die säuligen Basalzellen haben nur in ihrer Peripherie sehr gestreckte Maschen, in ihrem Innern aber ziemlich gleichseitige. — Die localen Differenzirungen des Zelleibs sind entsprechend den Zellformen theils runde oder ovale, theils elliptische (spindelförmige) bis stabförmige Gebilde. Damit soll aber nicht gesagt sein, dass sie immer als begrenzte Körper („Centralkörper“ oder „Centrosomen“) auftreten; am besten liesse sich (im allgemeinen) für sie und den umgebenden Strahlenhof der Name „Centrosphäre“ gebrauchen. Im besonderen sind sie theils weniger scharf umschriebene dunkle Netze, theils helle Bläschen mit deutlich tingirbarem Rande und innerem netzigen Bau; wahrscheinlich entspricht auch der Rand, der als Membran imponirt, einem Netzwerk. In den centralen Netzen (Taf. III, Fig. 48) bilden seine Fasern kleine, dicht zusammenliegende Maschen mit glänzenden in den Knoten gelegenen und intensiv färbbaren Körnchen, von denen manche ziemlich gross sind. Körnchen liegen vereinzelt auch noch in der nächsten Umgebung des Netzes. Die centralen Netzmaschen sind hell, nur in ihrer Umgebung verdichtet sich etwas das Hyaloplasma und wird feinkörnig. Aus dem Netze setzen sich Fasern direct in das Cytomitom fort. Den länglichen bis stabförmigen Centrosphären — ein extremer Fall ist in Taf. II, Fig. 23 abgebildet — liegt ein in der Längsrichtung

der Zelle entwickeltes gestrecktes Netz zugrunde; die Körnchen sind dann in der ganzen Netzlänge eingestreut. Häufig liegen die Körnchen an einem Punkte des Netzes besonders dicht und bilden dann den Hauptausgangspunkt der Strahlung (Taf. III, Fig. 48 c). Die deutlich begrenzten centralen Netze (Netzbläschen), die leicht den Eindruck von geschlossenen Bläschen erwecken, sind meist hell; in Fig. 48 b ist ein auffallend grosses, dunkler gefärbtes, das ich in einer polygonalen Zelle fand, abgebildet (vergl. Taf. II, Fig. 25). Sie enthalten ein Körnchenetz oder seltener ein grosses Korn, Fig. 48 a, auch in ihrer — sehr wahrscheinlich netzigen — Wand liegen Körnchen eingelagert. Mitunter liegen zwei solcher Netzbläschen nebeneinander (Fig. 48 d). Oft findet man inmitten eines Körnchenetzes einen hellen, bläschenähnlichen Binnenraum, oder eine Häufung von Körnchen an einem Punkte der Peripherie, von wo aus die Hauptstrahlung erfolgt. Sehr häufig sind schmal-elliptische oder spindelförmige Netzbläschen (Fig. 48 h, k), mit etwas dichterem Ausstrahlung an den beiden Polen, in Fig. 48 k ist ein grösseres elliptisches centrales Netz mit einem inneren, dunklen und schmalen Netzbläschen abgebildet. Zwei weiter auseinanderliegende Netzbläschen siehe in (i). Dass es sich hier um Theilungen handelt, lässt sich nicht mit Bestimmtheit sagen. Centrale, netzige Verdichtungen der Zellstructur finde ich in der Literatur in den Studien K. W. ZIMMERMANN'S über Pigmentzellen berichtet. ZIMMERMANN nennt sie, wie er sie in den Pigmentzellen der Brustflosse von *Blennius trigloides* (Larve) fand, „Centralnetze“, ein Ausdruck, der sich auch für die hier beschriebenen Differenzirungen anwenden liesse. Und zwar betrachtet er das „Archiplasma“ („Archoplasma“-Boveri), wie er den die Strahlung zeigenden Theil des Plasmas benennt, als den activen, die Contraction der Pigmentzelle regelnden Theil des Zelleibs; in dem Centralnetze finden die Archiplasmastrahlen hiebei ihren ruhenden Stützpunkt, ihre Insertion. (Vergl. die Trennung der Begriffe: „Trophoplasma“ und „Kinoplasma“ bei E. STRASBURGER und M. HEIDENHAIN: Das Mikrocentrum als „Insertionsmittelpunkt“ der Mitomfäden als der „organischen Radien“ der Zelle.) Bei *Fierasfer* (Pigmentzellen des Bauchstranges) sah ZIMMERMANN die Fäden des Netzes sich direct in die Protoplasmafaserung des Zelleibs fortsetzen. Längliche, nicht scharf contourirte Archiplasmaanhäufungen mit eingelagerten Körnchen beschreibt ZIMMERMANN als „Centralstäbe“; an ihren Enden häufen sich die Fasern zu einer „fächerförmigen Endstrahlung“. — „Centralbläschen“ mit



tingibler Rinde und hellem Inhalt in den Eiern von *Sida cristallina* erwähnt V. HÄCKER. Einen spongiösen (alveolären) Bau des Centralkörpers endlich beschreibt R. HERTWIG im *Actinosphaerium*. Erwähnen möchte ich noch, dass sich in unseren Stützzellen, die ja meist zugleich Pigmentzellen sind, das Pigment um das centrale Netz centriert (Taf. II, Fig. 24).

Im Anschlusse an ZIMMERMANN'S Ansicht kann man vielleicht auch dem Mitom der Stützzellen eine geringe active Contractilität zuerkennen, wenn man die physiologischen Momente ihres Vorhandenseins in einem selbst contractilen und einem wechselnden Turgordrucke unterworfenen Organe, wie dem Bauchstrange, berücksichtigt. Ganz gewiss aber müssen unsere Fasern Elasticität besitzen, und wenn früher von einer gewissen Festigkeit des Fasergerüsts gesprochen wurde, so ist dies nur mit dem Vorbehalte seiner Dehnbarkeit zu verstehen. Je nach der Contraction oder Dehnung des Endbulbus, je nach dem wechselnden, intercellulären Turgor, wird sich auch die Form der einzelnen Zellnetzmaschen verändern; die Weichflüssigkeit des Hyaloplasma unterstützt diese Formveränderungen. Dies im besonderen für die einzelnen Zellschichten und Zellgestalten zu analysiren, würde zu weit führen und hätte kaum mehr als einen theoretischen Betrachtungswerth. Zur Beschreibung der centralen Netze sei noch hinzugefügt, dass man oft Gefahr läuft, sie mit dem just im Schnitte getroffenen Ende des Durchdringungsastes einer benachbarten Zelle zu verwechseln. Verfolgt man dieses vermeintliche centrale Netz an derselben Zelle in der Serie vor- oder rückwärts, was mit einigen Schwierigkeiten verbunden ist, da die Zellen in jedem Schnitte ihre Form verändern, so erweitert es sich schrittweise immer mehr, erfüllt sich dabei mit Hyaloplasma und entfaltet sich schliesslich selbst, oft erst, wenn von der ursprünglichen Zelle nichts mehr vorhanden ist, zu einer Stützzelle mit Kern; dabei durchbricht es oft den Rand der einschliessenden Zelle. Diese „centralen Netze“ sind daher nichts anderes als das getroffene Intercellularnetz am Ende des eingedrungenen Astes; denn auch die ineinandergreifenden Formen sind immer durch ein Intercellularnetz von einander getrennt.

(Aus der bisherigen Darstellung ist ersichtlich, dass es sich in der Zellstructur nicht um einzelne „Fadenwerke“, sondern um ein einheitliches Fasergerüst (Fasersystem) handelt; eine Zusammengliederung der Faserwerke zu einem ganzen Fasergerüst hielt übrigens FLEMMING [schon 1882] nicht für ausgeschlossen.)

### 3. Besonderes über die Zellbrücken; Vacuolisation der Stützzellen; Interstitialzellen.

Die Zellbrücken sind im allgemeinen dicht gereiht, so dass rundliche Zellen durch diesen allseitigen Stachelbesatz ein morgentern- oder seeigelähnliches Aussehen erhalten. Die nähere Art der intercellularen Verbindung ist abhängig von dem Abstände und in gewissem Sinne auch von der Form der Zellen. Kurze und einfache, ein dichtes Spalier bildende Zellbrücken trifft man zwischen den Längsflächen der basalen säuligen Zellen, welche dicht nebeneinander stehen; höchstens zieht durch die Mitte des Zwischenraumes ein mehrfach geknickter, scheinbar einfacher Faden, — die optische Projection der Verbindungen zwischen den einzelnen Brücken. Als kolossal verlängerte Intercellularbrücken müssen die aus der Basis dieser durch einen breiten Zwischenraum über die innere Bauchmarkscheide erhobenen Zellen auslaufenden langen Fasern betrachtet werden, die zum grössten Theile zwischen die Elemente der Ganglienfasermasse eindringen. Oberflächlich und in der Längsrichtung getroffen zeigen diese Zellen ein aus starken Fäden gebildetes Netz mit längsgestreckten Maschen (Taf. II, Fig. 21, 27 a), nach unten zu setzen dieses Netz besonders kräftige, parallele Fasern fort, die durch ein zartes, mit dünnem Hyaloplasma erfülltes Reticulum verbunden sind; sie nehmen direct aus den starken Knoten jenes Netzes ihren Ursprung. Indem sie in weiterem Verlaufe allmählich zusammenstrahlen — bei manchen Zellen deutlich in der Form eines schlanken (mit der Spitze nach unten gerichteten) Faserkegels (Taf. II, Fig. 17; 26), nähern sie sich einander und verschmelzen zu einzelnen, größeren Fasern, die noch einen Mantel von Hyaloplasma haben und untereinander entweder gar nicht mehr oder nur durch zarte Fäserchen verbunden sind. Diese Fasern sind es, die sich mit Eisenhämatoxylin intensiv schwärzen, auch dann noch, wenn durch eine zu weitgehende Differenzirung das Netz im Zellkörper fast vollständig verblasst ist. Doch bilden sie Anastomosen, denn da sie aus verpackten Fasern des Mitoms bestehen, so könne diese, wie die Nervenfasern eines Bündels, von einem Bündel abzweigen und sich einem benachbarten angliedern. Auch bei ihrem successiven Eindringen in das Neuropil erfahren diese Bündel eine Auffaserung; noch an dünnen kann man eine Hyaloplasmascheide bemerken; vielleicht fehlt sie auch den feinsten nicht. Aus dem Gesagten wird klar, dass es das reicher entwickelte Fasergerüst der peripheren Zellschichte,

der Zellmantel oder das Exoplasma ist, von dem aus die basale Faserstrahlung ihren Ausgang nimmt. Thatsächlich entsendet auch das Zellinnere, jedoch in geringerer Menge und schwächere Fasern, so dass an der Basis einer jeden dieser Stützzellen ein Fasercylinder oder Faserkegel entsteht mit dichterem Häufung der Fasern im Mantel. Dieses Verhalten zeigen aber nicht alle Basalzellen; manche Zellen, besonders die kleineren kegel- oder schlankmützenförmigen, breiten entweder ihre Basalfasern in divergenter Strahlung, wie ins Erdreich eindringende Wurzeln allseits aus, andere wieder, von derselben Form, bilden mit ihren Ausläufern sogleich reticuläre Faseranastomosen und erreichen überhaupt niemals, oder höchstens auf Umwegen in den Faserbahnen benachbarter Zellen, die innere Bauchmarkscheide. Die Mehrzahl der Fasern dringt direct und gestreckten Laufes nach innen vor, andere schief, dabei sich oft kreuzend, wieder andere, oft ganze Strähne, biegen, an der inneren Scheide angelangt, in einem Bogen nach seitwärts um und dringen erst an einer entfernten Stelle in die nervöse Centralmasse ein. Der wellige Verlauf ist wohl auf eine bei der Conservirung erfolgte Entspannung zurückzuführen, kann aber ebensowohl während des Lebens einem physiologischen Zustande entsprechen wie andererseits ihre Straffung.

Vor dem Eindringen in die innere Scheide zeigen die Fasern Neigung zur Anastomosenbildung. Ihr näheres Verhalten zur Scheide ist ein verschiedenes: durch die breiteren oder engeren Lücken derselben dringen entsprechend dicke Strähne in die Ganglienfasermasse, oder sie durchdringen einzeln oder in dünnen Bündeln die Substanz der Scheide; oder sie verlaufen endlich als längere oder kürzere Bahnen in der dicken Scheide selbst, theils in der Längsrichtung des Organs, theils der Quere nach (oder schief), verflechten sich dabei unter Auffaserung zu feinen, die ganze Scheide durchdringenden Geflechtwerken, treten schliesslich aber doch in den Centralstrang. Niemals konnte ich eine Endigung in der Scheide selbst bemerken; möglich ist sie immerhin. Charakteristisch für viele dieser basalen Stützfasern ist es, dass sie schon in einiger Höhe über der inneren Scheide durch Auseinanderweichen und Anastomosiren rundliche, netzwandige Faserkörbe formen, in denen häufig einzeln oder zu mehreren grosse Amöbocyten liegen (Taf. III, Fig. 50 oben; Fig. 51 *wz*).

Diese ziemlich einfachen Verhältnisse erfahren eine Complication durch Beziehungen zu den kleinen, bereits kurz erwähnten Zellen, die ich Schalt- (oder Interstitial-) Zellen oder, an Analoges

anknüpfend, auch Netzzellen nennen möchte. Sie sind in der Schichte der Basalzellen gewöhnlich in der Ein- oder Zweizahl zwischen je zwei dieser Zellen in der Höhe, wo deren Auffaserung beginnt, oder tiefer gelegen. Sie sicher zu begrenzen, ist oft nicht möglich; um einen kleinen elliptischen oder länglichen, kantigen Kern liegt ein Netz von Mitoplasma, während sich um ihn in geringer Menge feinkörniges Hyaloplasma concentrirt. Die Netzmaschen in seinem Bereiche sind von der nämlichen Grösse wie in den Stützzellen selbst, an seinen Grenzen jedoch lockern sie sich zu grossen Netzalveolen, die sich mit den Basalfasern der benachbarten Stützzellen (oder deren Intercellularbrücken) durch Anastomose verbinden.

Von einer Centrosphäre ist nichts zu sehen (Taf. II, Fig. 16; Taf. III, Fig. 51). Viele dieser Zellen enthalten gelbbraune, fettglänzende Tröpfchen — wahrscheinlich ein halbflüssiges Lipochrom. Die Tröpfchen liegen, auch wenn sie grössere Dimensionen annehmen, immer in den Knoten des Mitoms, dichter in der Umgebung des Kernes, führen aber oft in continuirlichen Bahnen an mehreren Punkten vom Zellkerne fort, so dass fast das Bild einer verzweigten Pigmentzelle entsteht. Das Pigment in diesen Zellen fehlt selten. Besonders reichlich findet es sich — und dann auch in den Stützzellen — in grossen ausgewachsenen Exemplaren des Thieres; hier ist aber sein Auftreten bereits an ausgedehntere Degenerationsprocesse geknüpft. Aber auch sein Auftauchen in den Netzzellen bei sonstiger Intactheit der übrigen Elemente beruht bereits auf einem ähnlichen Vorgang. (Vergl. Taf. III, Fig. 52 c.)

Diese basalen Interstitialzellen sind Derivate der Stützzellen und hatten ursprünglich ganz den Habitus und die Structur dieser ihrer Nachbarzellen, nur etwas geringere Grösse. Manche von ihnen gewähren noch in schwachen Umrissen das schattenhafte Bild ihrer früheren Ausdehnung. Bei ihrer Entstehung ist eine den Rand der ursprünglichen Stützzelle lockernde und erodirende, also periphere Vacuolisation (Liquefaction), seltener eine centrale thätig.

Dieser Vorgang verbindet sich meist mit einer Pigmentausscheidung („Pigmententartung“). Die Verflüssigung betrifft in erster Linie das Hyaloplasma. An den Rändern der Zelle entstehen tiefgreifende Ausschaltungen durch Verdünnung, Verflüssigung und schliesslich Resorption des Hyaloplasmas. Hierbei verliert dieses zunehmend seine Färbbarkeit und ist vor seinem Verschwinden nur mehr als eine blasse Ausfüllung der entstehenden Vacuole zu sehen; dadurch,

dass aber auch das in der Vacuole gelegene Mitom verschwindet, entstehen in der Umgebung des kleinen Zelleibrestes jene grossen Alveolen, die für die Schaltzellen so charakteristisch sind und ihren Namen auch als „Netzzellen“ rechtfertigen. Hie und da trifft man aber in den grossen Maschen noch zarte Reste des Mitoms. Auch in ihnen trifft man manchmal amöboide Wanderzellen; ihr Auftreten steht aber mit den Resorptionserscheinungen in keinem Zusammenhange. Der Kern verliert dabei sein normales Aussehen und wird durch Schrumpfung kleiner und dichter, in ihm färbt sich nun auch eine Substanz dunkel, die im normalen Kerne die Stelle des Kernsaftes inne hat. Die Schrumpfung ist stärker bei ausgiebiger Pigmentbildung.

Die Stützzellen erleiden also hier ungefähr dieselbe Veränderung wie die anfangs runden Parenchymzellen der Cestoden und Trematoden, welche zuerst ein grosszelliges Bindegewebe zusammensetzend, in der Folge durch periphere Vacuolenbildung zu einem reticulären Complexe nicht mehr begrenzter und durch eine intercelluläre, flüssige Zwischensubstanz dissociirter Zellen werden. Auch in unserem Falle lassen sich Zellgrenzen nicht mehr bestimmen, das verflüssigte Hyaloplasma wird Bestandtheil der zwischen den Zellen circulirenden Lymphe; die Vorgänge ähneln hier in mancher Beziehung den von A. Looss bei der Reduction des Froschlarsenschwanzes beschriebenen. — Die Zellwandung kann fast bis zum völligen Schwunde des Hyaloplasma führen; es liegt dann ein um den Kern gruppirtes Maschenwerk gröberer Fasern vor, welches in einem Knotenpunkte den Kern mit einer Spur von Plasma enthält — ähnlich dem Grundgerüst der adenoiden Formationen bei den Wirbelthieren (Taf. III, Fig. 52 *b*). Das Extrem wird in dem Falle erreicht, wo nach der Auflösung auch dieses Gerüstes an Stelle der ursprünglichen Stützzelle nichts mehr vorhanden ist als eine einzige grosse Vacuole, ein Loch. So entsteht, indem sich dies an mehreren Stellen im Umkreis der inneren Bauchmarkscheide wiederholt, um den Centralstrang ein System grosser und kleiner communicirender Alveolen, ein lymphatisches Labyrinth, wobei — eine Deutung, die aus der Beobachtung dickerer Querschnitte entspringt — die die einzelnen Maschen umzirkenden Fasern durch dichtere Nebeneinandergliederung — vielleicht sogar hie und da durch Verschmelzung — wahre, von Pseudomembranen begrenzte, nestförmige Hohlräume (also Alveolen im strengen Wortsinn) oder kürzere Canäle erzeugen; auch gegenseitiger theilweiser Abschluss der

Alveolen durch dünne hyaloplasmatische Wandauskleidung — aus der Vacuolisation zurückgebliebene Reste — kann man bemerken. Die ausfüllende Lymphe bespült von hier aus durch die lockere Scheide direct die Ganglienfaser-masse.

Besonders in der ventralen Hälfte des Bauchstranges, unter dem Stratum der Ganglienzellen herrscht die Neigung der Stützzellen zur reticulären Metamorphose stark vor, und es entsteht hier oft eine förmliche, subganglionäre Unterminirung durch ein ausge-dehntes Schwammwerk pseudolamellärer oder hyaloplasmawandiger (von kräftigen Fasern gestützter) Alveolen (Taf. III, Fig. 54; Taf. IV, Fig. 79).

Unterbrochen wird das ganze beschriebene System der lymphatischen Auflockerung durch die dichteren oder losen Bündel der Stützfasern, die den Fasern des Maschenwerkes vielfach Stützpunkte bieten. Als die gemeinsame Basis, der Boden sozusagen dieses labyrinthischen Ringsinus, erscheint die innere Scheide; in ihr finden nicht nur viele Stützfasern, sondern auch zum Theil das Reticulum seine Befestigung. Die Stützfasern strömen in grösster Dichte dorsal, aber nicht in der Medianebene, sondern beiderseits submedian und hier oft in zwei breiteren Bahnen, nach innen, weniger dicht an den lateralen Seiten, am spärlichsten an den ventrolateralen Punkten der Scheide, häufiger wieder in der submedianen ventralen Region; erst in der ventralen Medianlinie erfolgt wieder ein starker Vorstoss nach innen. — In den grossen Maschen der reticulären basalen Schichte — also ausserhalb der inneren Scheide — liegen manchmal auch Ganglienzellen.

Genetisch betrachtet also und mit Rücksicht auf die Verbindungen der Stützzellen überhaupt ist das ganze geschilderte Gewebsniveau (Stützfasern und Netzzellenreticulum) seinem Wesen nach nichts anderes als ein durch besondere Entwicklungsumstände bedingtes System von Intercellularen: denn kolossal verlängerte Intercellularbrücken sind ihrem Wesen nach die basalen Stützfasern und erweiterte Brücken sind ebenso die Verbindungen der Netzzellen; die Zwischenräume, mögen sie noch so gross sein, sind wesentlich Intercellularlücken. Auf Grund der geschilderten Ergebnisse kann man demnach sagen: der Centralstrang, der Cylinder der Ganglienfaser-masse, liegt in einem Lymphraum, und das ganze epitheloide Stützgewebe sammt seiner peritonealen Umkleidung kann auch als Lymphscheide betrachtet werden. Erwägt man wieder die Contractilität des Organs, seine Fähigkeit der turgescenzen Schwellung und des Colla-

birens, so erweist sich das Vorhandensein eines grösseren lymphatischen Raumes in seinem inneren als sehr zweckmässig. Als ein Drainagesystem von relativ grosser Capacität gestattet er das widerstandslose Ab- und Zufließen der in ihm aus den angrenzenden Interzellularen sich sammelnden Flüssigkeit und regelt dasselbe vermöge der Collabir- und Dehnbarkeit seiner alveolären Einzelräume und der Elasticität der Stützfaser. Seine pralle Füllung bei gleichzeitiger Erschlaffung der eigenen peritonealen Bauchstrangmuskulatur vermittelt das Turgormaximum; in diesem sind die Stützfaser gespannt und die Maschen des Reticulums gerundet; im Collans, beim Absinken des Druckes, verkürzen sich erstere zu welligem Verlauf und die Maschen erscheinen wie gefaltet und geknittert; dies ist auch das Bild, wie es gewöhnlich (aber nicht immer) der fixirte Bauchstrang zeigt.

Fragt man nach einer etwaigen Communication der Lymphspalten und somit auch der Interzellularlücken des terminalen Bulbus mit dem Cölom, so kann man mit grosser Wahrscheinlichkeit einen directen Zusammenhang am hinteren Ende, in dem Theilungswinkel der beiden Endäste behaupten, denn das hier sehr verdickte äussere Bindegewebe — auch das der benachbarten Muskulatur enthält an vielen Stellen tiefe canalartige, von Cölomepithel ausgekleidete Einstülpungen, also Cölomdivertikel (Taf. V, Fig. 89, 90). (In der Muskulatur erstrecken sich diese Zerklüftungen des Perimysiums sogar manchmal zwischen die Muskelbündel nach einwärts.) Sie sind auch an der dicken bindegewebigen Verbindungslamelle der beiden Endäste zu sehen und stehen hier mit Hohlräumen des vesiculären Stützgewebes in Zusammenhang. — Ein Einströmen von Cölomflüssigkeit in die Lymphräume der Bauchmarkscheiden ist daher nicht ausgeschlossen; für die amöboiden Zellen ist aber auch ein directes Einwandern (Diapedesis) durch die Gewebe anzunehmen.

Vor der Beschreibung der Interzellularen der mittleren Schichte muss noch kurz der centralen Vacuolisation, wie ich sie im Gegensatze zur peripheren (marginalen) genannt habe, Erwähnung gethan werden. Sie betrifft auch, allerdings seltener, die basalen Stützzellen und führt zu denselben Wandlungen wie die marginale. Hier lichtet sich das Hyaloplasma zuerst um den Kern in Form einer runden Vacuole und lässt das Mitom mit Deutlichkeit erkennen; sie breitet sich nach der Peripherie aus und durchbricht endlich die dünne Umklammerung des Hyaloplasma, bei den Basalzellen gewöhnlich basalwärts, so dass dieses wie eine Kappe oder

Krone dem Mitombäumchen aufsitzt (Taf. III, Fig. 52 a), dabei schrumpft wieder der Kern und wird wieder stärker färbbar, und im Faserwerk tauchen wieder durch Schwund kleiner Netzpartien grössere Maschen auf. Auch hier trifft man in den Netzknoten im Innern der centralen anfänglichen Vacuole sehr oft dieselben fettglänzenden Körnchen wie in den Randvacuolen. Wahrscheinlich entstehen sie nicht nur aus Zerfallsproducten des Hyaloplasma, sondern auch des Mitoms. Dennoch scheint es mir, dass man es in manchen dieser Fälle mit einem temporären, physiologischen, d. h. regenerirbaren Zellzustand zu thun hat. Vielleicht sind es Hungerzustände der Zelle? Bei den nur in reinem Sand gehaltenen Aquariumsthieren wäre dies immerhin möglich. Dass dabei die Zellstructur mit solcher Evidenz zutage tritt, hat schon HEIDENHAIN an Fröschen (Sichtbarmachung der fibrillären Darmzellenstructur durch Aushungern) erfahren. (Vergl. Taf. II, Fig. 32; eine stark vorgeschrittene centrale Vacuolenbildung in Fig. 34. Bei diesem Exemplar wies das gesammte Stützgewebe diese Zellform auf.)

In den Intercellularen der Mittelschichte sind die Abstände der Zellen etwas grösser, daher die Neigung zur Bildung intercellulärer Netze vorherrschend, besonders dort, wo mehrere Zellen in einer Ecke zusammenstossen. Sonst verbinden sich die Zellen durch lange Zellbrücken, die oft so dicht gereiht sind, dass der Zellrand wie fein gefranst aussieht. Erscheint eine Zelle, z. B. eine sphäroide, von einer Nachbarzelle umwachsen, so begrenzt sich diese (auf dem Querschnitt) durch einen scharfen Rand gegen den gemeinsamen (inneren) Intercellularraum, an diesen scheinen sich die Zellbrücken der eingeschlossenen Zelle zu inseriren; in Wirklichkeit jedoch setzen sie sich in das Mitom der einschliessenden Zelle fort. In den erwähnten Ecken, wo die Zellen gewöhnlich einen grösseren Zwischenraum zwischen sich freilassen, kommt es oft zur Abgrenzung gegitterter, mitunter noch von einem hyaloplasmatischen Wandbelag (siehe oben) ausgekleideter Alveolen. Um einen Vergleich zu gebrauchen, so entstehen sie auf ähnliche Art wie die runden Netze in den anastomosirenden Myxopodien mancher Protozoen (nur sind sie in unserem Falle dreidimensional). Es entstehen mehrere kleine oder eine einzige grössere Alveole; sie sind stets scharf begrenzt, indem sich die Fasern in ihrem Umfange durch theilweise Verschmelzung zu verstärken scheinen. Grössere Lücken im Gewebe werden oft durch Schaltzellen, die entweder durch marginale oder centrale Vacuolisation entstehen, ausgefüllt oder bleiben ganz leer (Taf. II, Fig. 33). Zwischen den Intercellular-



lücken kann man Wanderzellen treffen. Grosse Intercellularlücken mit gebuchteten Contouren des Zelleibs sind Schrumpfsartefacte.

In den Intercellularen der Randschichte zeigen noch typische, dichtgereihete Zellbrücken die platten oder strangförmigen Zellen, auch die polyedrischen Formen, wo sie noch hie und da vorkommen. Sonst aber begrenzen die Zellen dieser Zone Vacuolen der verschiedensten Grösse, die wahrscheinlich ebenso wie die übrigen Gewebsvacuolen durch partiellen Schwund der Zellsubstanz selbst entstanden sind. Die grössten dieser Randvacuolen sind länglich oval in der Richtung des äusseren Querschnittcontours und liegen meist dicht unter dem Peritoneum; sie enthalten gewöhnlich ein Netz kleinerer, zartfaseriger Maschen, oft noch mit geringen Zellresten in deren Knoten, sind aber nicht selten ganz leer. An der Begrenzung dieser grossen Lacunen betheiligen sich gewöhnlich mehrere (2—3), seltener eine Zelle allein, indem sie mit ihren weitragenden Ausläufern die Lücke umgreifen. Mit Vorliebe betheiligen sich dabei kleine, meist sternförmige Zellen; sie liegen fast durchwegs in den äussersten Schichten. Oft trifft man Zellen, die sich nach innen zu mit einem Spalier von Intercellularbrücken mit der Nachbarzelle verbinden, nach aussen zu aber durch grosse Alveolen ausgeschalt sind. In den dünnen ruthenähnlichen Formen ist von einem Fasernetz fast nichts mehr zu sehen; höchstens sieht man stärkere, parallel verlaufende Längsfasern, die dann den Eindruck einer Längsstreifung erzeugen. — Die Gesamtheit der Vacuolen bildet unter dem Peritoneum ein lockeres, schwammiges Fachwerk (Taf. II, Fig. 35). In den Vacuolen liegen, abgesehen von Lymphgerinnseln und etwaigen Sublimatkryställchen, die sich mit Vorliebe in den Vacuolen niederschlagen, häufig Wanderzellen, und grosse helle Zellen von rundlicher Gestalt mit kleinem, dunklem Kern und netzartigem Plasma, erfüllt von Lipochromtröpfchen und wenigen färbbaren Granula. Häufig trifft man sie in der Nähe abgehender Nervenwurzeln; auch sie sind metabole Formen und zeigen oft eine amöbenartige oder wurmförmig geschlängelte Gestalt (Taf. II, Fig. 36, 37). Sie gleichen den Rundzellen des Bindegewebes und sind auch am lebensfrischen Bauchmark bei oberflächlicher Einstellung zu finden („Pigmentzellen der Autoren“). — An der peritonealen Umscheidung befestigen sich die Stützzellen durch ihre Intercellularbrücken, beziehungsweise durch die dünnen, die Vacuolen umzirkenden Ausläufer. Wo das Peritoneum an dem Ursprunge der Nervenwurzeln sich zu dem starken gallertigen Neurilemm verdickt, dringen lange fädige Ausläufer in die Gallerte

bis zur äusseren Basalmembran vor. Nichtsdestoweniger ist die Verbindung des Peritoneums mit dem Stützgewebe eine relativ lockere, und schon am lebenden Bauchmark lässt es sich ziemlich leicht — noch leichter am macerirten — abziehen. Fester ist der Zusammenhang des Stützgewebes mit der inneren Scheide. Die spongiöse Auflockerung des epitheloiden Stützgewebes kann fehlen, und es reichen grosse polyedrische Zellen bis an die äussere Bauchmarksscheide (Taf. II, Fig. 16).

Von den Zellen der oberflächlichen Schichte erreicht keine mit Ausläufern die Centralmasse, von denen der mittleren Schichte dringt nur höchst selten eine mit einer Auffaserung nach Art der Basalzellen in jene Masse ein; sie sind dann eben auch nur über ihr Niveau hinausgerückte, basale Zellen. Der Name Stützzellen im engeren Sinne, insoferne sie nämlich das Stroma der Faser- und Ganglienmasse liefern, eignet sich daher nur für die tiefstgelegenen Zellen. Die Zellen der mittleren und obersten Lage kann man daher als Deck- oder Hüllzellen im engeren Sinne definiren. In letzter Linie sind auch sie Stützzellen, wenn auch nicht nervöser einzelner Elemente, so doch des Centralstranges in toto. Könnte man nachweisen, dass Fasern ihres Gerüstes auf Umwegen, durch basale Zellen, in die Centralsubstanz ihren Weg finden, so müsste man auch sie als Stützzellen s. str. betrachten.

Unter den basalen Zellen liessen sich wieder diejenigen, welche direct, durch offene Passagen in der inneren Scheide, einstrahlen (Strahlungszellen), von denen, die sich mit ihren Basalfasern vorderhand in der Scheide ausbreiten (Insertionszellen), trennen. — Betreffs der Intercellularlücken möchte ich das Bedenken äussern, dass ihr Entstehen durch eine Neigung zur Schrumpfung, welcher die der Hauptmasse nach aus weichflüssigem Plasma bestehenden Zellen bei der Conservirung ausgesetzt sind, begünstigt zu werden scheint. Jedenfalls entspricht ihre Grösse nicht dem wirklichen Zustande. Dass sie überhaupt Artefacte sind, ist zwar nicht von der Hand zu weisen, aber doch sehr unwahrscheinlich. Immerhin müsste man dann der Zellperipherie eine andere Beschaffenheit und eine Prädisposition zur Intercellularenbildung zuschreiben. Ich sah aber die Brücken in grösster Deutlichkeit auch an Osmiumpräparaten, die sonst nicht die geringste Schrumpfung erkennen liessen.

Als ein Zeichen der grossen Plasticität der Stützzellen sei noch ihr Verhalten gegen die durch das epitheloide Gewebe nach aussen dringenden Nervenwurzeln erwähnt. Um diese krümmen

sich nämlich die angrenzenden Zellen in grösseren, oft die halbe Peripherie einnehmenden Bogen herum; kleine, sternförmige Zellen dringen gegen das Innere vor und entsenden in die Nervenmasse lange, durch Theilung sich baumartig verästigende Ausläufer, welche, indem sie Gruppen von Neurofibrillen umgreifen und gegeneinander abgrenzen, innere Nervenscheiden darstellen; aber auch die herumgeschwungenen, schmalen reifenförmigen Zellen geben Fasern zu demselben Zwecke ab. In diesen Zellen sind gewisse Fibrillen des Mitoms verstärkt und verlaufen in der Krümmungsrichtung. Diese Umbildung und Umlagerung der Zellen übt jedoch ihren richtenden Einfluss auf die ringsgelegenen Zellen, die mehr oder weniger die typischen Schichtungsformen aufgeben und sich concentrisch um den Nervenstamm anzuordnen bestreben; so entsteht in der normalen Anordnung ein Wirbel. Wie das Bild einer längsgetroffenen Nervenwurzel zeigt, begleiten auch gestreckte, faserähnliche Zellen den Nervenstamm in der Längsrichtung. Dieselbe functionelle Anpassung zeigen die Stützzellen in der Umgebung grösserer exponirter Ganglienzellen, die sie förmlich einkapseln. (Zu dem Gesagten vergl. Taf. II, Fig. 38; Taf. III, Fig. 60; ferner Taf. IV, Fig. 79 rechts, *n.v.*)

Die Zellformen in dem hintersten Bauchstrangabschnitt, wo sich die Gabelung vorbereitet, weichen in ihrer Structur nicht wesentlich von den bisher besprochenen ab. Da die Zellen hier auseinanderweichen, so findet man hier solche mit längeren, fast haarigen, dichtgereihten Zellbrücken; sie haben grosse und helle Kerne. Im übrigen herrscht die Neigung zur faserigen Streckung der Zellen und zur reticulären Umformung vor. Die Faserzellen haben kleine elliptische Kerne und lassen in ihrem Innern eine längliche, fibrillöse Streifung erkennen; das Mitom bildet hier gar keine oder doch sehr gestreckte und unvollkommene Maschen. Dasselbe gilt von den 2—3 halbmondförmigen Umfassungszellen der Querschnitte der beiden Endäste. Hier differenzirt sich sehr oft das Zellplasma in einen dunkler tingirbaren, deutlich fibrillären (inneren) Theil, den eigentlichen Reif, und einen aussen ansitzenden, blassen, kappenförmigen Saum (Taf. III, Fig. 42) mit zartem Mitom, welcher den Kern enthält. Dieser Theil macht dann ganz den Eindruck der eigentlichen Bildungszelle, als ob diese basal, ebenso wie die Epithelmuskelzelle die contractilen Fibrillen — die Faserung — aus sich erzeugt hätte. In Wirklichkeit jedoch handelt es sich hier nur um eine Verstärkung und Localisation eines Zellbestandtheiles. Diese kann natürlich zu einer Individualisirung der ursprünglichen Zelle führen, indem sich

diese schliesslich als mehr minder starke „Faser“ von unbestimmter Ausdehnung — also nicht mehr als Zelle — in den Verband des Gewebes, das dann ein „Fasergewebe“ wird, einfügt.

Auch diese sichelförmigen Zellen dringen sowohl mit ihren seitlichen (natürlich von der inneren Krümmung ausgehenden) als auch zum Theil mit ihrer Endauffaserung in das Nerveninnere ein. Die Neigung, an ihren Enden pinsel- oder büschelförmig in ihre Fasern sich aufzulösen, ist allen diesen Faserzellen gemeinsam. Besonders charakteristisch in der Peripherie dieser Nervenquerschnitte sind einige wenige kurze, sichel- oder kommaförmige Zellen, die an einem Ende einen ganzen Schwarm von Ausläufern in den Nerven hinein entsenden.

Im Anschlusse an dieses auf die typischen Stützzellen zurückzuführende „Fasergewebe“ möchte ich ein Stützgewebe erwähnen, wie ich es an einem in schwacher FLEMING'scher Lösung und einem zweiten in Sublimat-Pikrinsäure conservirten Bauchstrang (terminale Anschwellung) beobachten konnte. Querschnitte und Frontalschnitte zeigen hier im Umkreis einer jeden der typischen, meist rundlichen Stützzellen glänzende, stark sich färbende Fasern von welligem Verlaufe, die sich entweder vollkommen dem Contour der Zelle anpassen oder durch eine einfache Schichte von Intercellularen — allseits oder nur an einer oder mehreren Seiten — von dem Zellleib getrennt sind. Dieselben Fasern bilden auch die runden oder mehrfach gefalteten Maschen eines basalen Reticulums im Umkreis der inneren Bauchmarkscheide oder kleinere Reticula in den Zwischenräumen mehrerer zusammenstossender Zellen selbst (Taf. III, Fig. 47). Sie erzeugen den Eindruck, als wären die Stützzellen von Membranen umgeben oder in ein membranöses Fächerwerk eingelagert, welches sich sowohl mit dem äusseren Peritoneum als auch mit der inneren Scheide verbindet.<sup>1)</sup> Schrägschnitte jedoch beweisen, dass diese starken Contourlinien parallel verlaufende Fasern in der äussersten Peripherie des Zellkörpers sind und etwa den stärkeren Mantelfasern der basalen Stützzellen (siehe oben pag. 34) entsprechen. Sie sind durch ein schwächeres Faserwerk in der äussersten Zellschichte mit dem innern, zarten Mitom verbunden; durch ihren dichten und parallelen (d. h. in der optischen Projection parallelen, thatsächlich wahrscheinlich geflechtartigen) Verlauf erzeugen sie an Schnitten den Eindruck von Zellmembranen (Pseudomembranen).

<sup>1)</sup> Sie sind wohl zu unterscheiden von oft starken und ihnen sehr ähnlichen Schrumpfungs- oder Niederschlagsmembranen.

Die Fasermäntel zweier Zellen lagern sich dicht aneinander; was daher oben mit „Intercellularen“ bezeichnet wurde, entsteht durch allseitige oder einseitige Retraction des leicht schrumpfbaren Zellleibes, d. h. des Hyaloplasmas von diesem Mantel, während Fäden des Fasergerüsts mit dem Fasermantel in Zusammenhang bleiben und sich an diesem inseriren, dadurch die unmittelbare Zugehörigkeit dieser Contourfasern zum Zellgerüst aufdeckend. Die Zellen zeigen manchmal deutliche centrale Sphären und gewöhnlich ein dichteres stärker färbbares Exoplasma; das innere Mitom ist sehr zart. Der Kern liegt oft in einer deutlichen Höhle. In den oben genannten Maschen findet man — und zwar besonders in den peripheren — einen körnigen Detritus der ursprünglichen Stützzelle, untermischt mit Fetttröpfchen und oft noch mit dem Kern, manche Maschen sind aber ganz leer oder enthalten nur ein Gerinnsel. Hier hat sich, vielleicht mit einer inneren Vacuolisation beginnend (vergl. Taf. II, Fig. 34), eine Auflösung des Zellkörpers zugleich mit einer Emancipation des äusseren Fasermantels von demselben vollzogen, der nun zum Bestandtheil eines reticulären Fasergewebes wird. Diese Erscheinung bestärkt die Vermuthung, dass man es in dem gröberen exoplasmatischen Mitom nicht mit dem primären Zellgerüst, sondern bereits mit einem Plasmaproduct zu thun habe. Diese Fälle führen direct hinüber zur endogenen Faserbildung in den mesodermalen Bindegewebszellen (die sich nach FLEMMING in der Peripherie der Zelle vollzieht). — So kann ich mir auch manche Bilder erklären, die ROHDE in seinem „Subcuticularfasergewebe“ des centralen Polychaeton-Nervensystems sah. Die in Taf. III, Fig. 24 *b, c, d* abgebildeten Befunde dieser Publication<sup>1)</sup>: theils faserige, theils körnige „zellähnliche“ Bildungen in den Maschen des Subcuticularfasergewebes (Gehirn von *Sthenelais*) sind den oben beschriebenen modificirten Stützzellen des Sipunkels sogar sehr ähnlich. Ihren Ursprung aus Zellen hält ROHDE für „sehr wahrscheinlich“ (pag. 58). Wahrscheinlich sind auch die Maschen des übrigen „Subcuticularfasergewebes“ durch locale faserige Differenzirung — sei es eine einseitige, wie bei den Sichelzellen der Nervenendäste (*Sipunculus*), sei es eine periphere allseitige, wie bei dem oben beschriebenen FLEMMING-Präparat — und eine damit verbundene Decentralisation der Zelle hervorgerufen.

<sup>1)</sup> E. ROHDE, Hist. Unters. ü. d. Nervensyst. d. Chaetopod. A. SCHNEIDER'S Zoolog. Beitr., II, 1890.

*Literatur.* Ueber das geschilderte epitheloide Stützgewebe in der Endanschwellung des Bauchstranges finde ich in der älteren Literatur keine näheren Angaben, sondern meist nur flüchtige Hinweise. Was über diesen Bauchstrangtheil betreffs des Stützgewebes bekannt ist, beschränkt sich auf die Bemerkung LEYDIG's, der als erster „das Schwanzganglion“ näher untersuchte, über „grosse, klare Zellen, denen man wohl die Bedeutung von Binde-substanzzellen zulegen darf“. (Was für Zellen LEYDIG hier eigentlich im Auge gehabt hat, ist mir nicht ganz klar; denn die citirte Bemerkung knüpft an die Besprechung des „äusseren Neurilemms“ an, wo diese Zellen und zwar „zwischen den oben erwähnten Muskelgeflechten [!]“ liegen sollen; vielleicht betrifft dies nur die obersten Stützzellen oder auch jene grossen amöboiden Körnerzellen [siehe pag. 41] in den äusseren Stützgewebsvacuolen.) J. ANDREAE sieht den Zwischenraum zwischen dem äusseren und inneren Neurilemm von netzartig angeordneten „Bindegewebsfasern“ erfüllt; dieses Bindegewebsnetz erstreckte sich aber noch zum Theil in die innerste Schichte, „zwischen die Nervenzellen“ hinein. Ebenso erwähnen VOGT und YUNG eine Verbindung der beiden Neurilemme „durch Fäden“; diese Angabe bezieht sich jedoch auf den übrigen Bauchstrang und nur ein Querschnittsbild des Endbulbus lässt auch für diesen dasselbe Verhalten erkennen. In gewissem Sinne aber erscheint schon durch die Untersuchung dieser Anschwellung die Behauptung älterer Autoren von einem flüssigen Inhalte des Bauchstranges, wenn dieser auch in kein Blutgefäss eingescheidet ist (KROHN, TEUSCHER), als zu Recht bestehend erwiesen. HALLER beschreibt die Endanschwellung nicht. Dagegen fielen die Stützzellen dieses Bauchstrangtheiles METALNIKOFF auf und er vergleicht sie den Neurogliazellen des Cerebralganglions. Auch diese Zellen liegen in der Peripherie des Organs und senden zahlreiche Fasern ins Innere. Verästigte Zellen, deren Ausläufer anastomosiren, liegen zwischen den Ganglienzellen. Andere sternförmige Zellen haben eine besondere Hülle; der circuläre Hohlraum zwischen dieser und dem Zelleibe wird durch die radiären Zellfortsätze — feinste Fibrillen — in Vacuolen getheilt. (Soweit ich das Centralganglion untersucht habe, sind mir diese Zellhüllen als schmale Fortsätze benachbarter Zellen erschienen. Aber auch bei einem Stützgewebe, wie es auf pag. 44 beschrieben wurde, kann man von Zellhüllen sprechen.)

#### 4. Die Veränderung des Stützgewebes in der Richtung nach vorne. (Hiezu Taf. IV, Fig. 79.)

Diese Veränderungen erfolgen allmählich und zugleich mit der Dickenabnahme der ganzen Gewebsschichte. Sie erfolgen grösstentheils durch Vacuolisirung und Lockerung des intercellulären Verbandes; allerdings trifft man auch hier noch Zellen mit einem dichten Besatz von Zellbrücken, in der Mehrzahl jedoch beschränken sich die Verbindungen auf in der Zahl reducirte und stärker ausgebildete Communicationen, schon mehr Zellausläufer als Intercellularbrücken. Mit der Lockerung des Zusammenhanges verschwinden auch die typischen Schichtenformen. Am längsten behalten noch die basalen Zellen ihren Habitus bei; sie rücken aber weiter auseinander und werden zu schlanken, im allgemeinen Y-förmigen Gestalten umgewandelt; auch baumförmige mit seitlich weit ausdachender Krone sind häufig. Dabei sind die basalen, sich aufasernden Fortsätze oft dünn, aber noch immer breit genug, um dichte Strähne durch die innere Scheide schicken zu können. Von besonderem Interesse sind die von den basalen Stützzellen überwölbten und von deren (seitlichen) Fasern ziemlich eingehüllten Schaltzellen, die seltener in ihrem Baue den sternförmigen Netzzellen gleichen, sondern in ihrer Gestalt ihren Nachbarzellen, den Basalzellen, ähneln oder mehr birnförmig und blasig sind; sie haben einen deutlich netzigen Bau und ein blasses, sich kaum färbendes Hyaloplasma, welches, wie die gebuchteten Ränder mitunter erkennen lassen, leicht zu Schrumpfungen neigt; nicht selten sind sie in ihrem Inneren vacuolisirt; basal verlängern sie sich stielartig und dringen mit einzelnen Fasern durch die innere Bauchmarkscheide. Mitunter liegen mit ihnen in demselben Niveau kleine Netzzellen, durch ihre Ausläufer direct mit ihnen verbunden. Scharfe, glänzende, runde Contouren werden an diesen Schaltzellen oft durch an ihrer Grenze verlaufende Stützfasern vorgetäuscht. Durch Uebergangsstadien lässt sich die Umbildung der basalen Stützzellen in diese ähnlich gestalteten Schaltzellen beweisen. Sie beginnt immer mit einer Lockerung, einer Verdünnung des Hyaloplasma. Das Fasergerüst erhält sich noch längere Zeit. Durch marginale Vacuolisirung gehen aus diesen die Netzzellen hervor. Die nächsten Zellen nach aussen sind im allgemeinen noch selten von isodiametrischer Form, sondern bereits in der Krümmungsrichtung gestreckte und geschweifte Elemente. Zwischen ihnen mehren sich, in grossen, hellen Lacunen liegend, die Netzzellen; nicht wenige dieser, wie auch

manche basale, entstehen durch centrale, um den Kern beginnende Vacuolisation. Aussen liegen die bekannten Randformen, darunter viele, starken Fasern ähnliche Formen. In ihnen verdichtet sich das Mitom zu stärkeren glänzenden Fibrillen, wie in allen einseitig nach einer Richtung sich entwickelnden Stützzellen; daher erscheinen manche dieser Zellen als nichts anderes als ein durch eine geringe Menge Hyaloplasma verpacktes, an seinen Enden aufgefasertes Faserbüschel. Die Kerne sind kleiner geworden, und centrale Differenzirungen trifft man nur mehr in grösseren Zellen. Als Hauptträger des Pigments fungiren die basalen Schalt- und die übrigen Netzzellen.

Weiter vorne folgt in der Auflockerung und Reduction des epitheloiden Stützgewebes eine Phase, wo sich die Territorien der Zellsubstanz und der intercellularen Vacuolen — viele von diesen haben auch keine Schaltzellen mehr — nahezu das Gleichgewicht halten. Infolge dessen hat die Menge der nach innen strebenden Stützfasern eine Abnahme erfahren. Das Gewebe nähert sich in dem Masse, als die intercellularen Räume an Ausdehnung gewinnen, in seinem Gesammthabitus einem mesenchymatischen, durch nicht allzu tiefgreifende Dissociation des epithelialen Verbandes — indem die Zellelemente noch im Zusammenhange bleiben — bedingten Gewebscharakter.

Querschnitte aus dieser Gegend, im ganzen betrachtet, zeigen infolge der Verjüngung der Endspindel nach vorne zu eine Abnahme des gesammten epitheloiden Stützgewebes, und zwar sowohl eine absolute, als auch eine relative im Verhältnisse zur Ganglienfasermasse; der Querschnitt der letzteren ist jetzt der einer gedrungenen Ellipse. Die innere Scheide erscheint geschlossener, am Rande wuchert, namentlich dorsal, das peritoneale Bindegewebe nach innen vor. Je mehr sich die Schnitte in der Serie dem Beginn der bulbösen Anschwellung, also dem normalen Umfange des Organs nähern, umsomehr treten die Stützzellen auseinander und werden gleichzeitig zu faserigen und verästigten Elementen reducirt (Taf. II, Fig. 44—46); übereinanderliegende Zellen sind häufig noch durch dünne und dichte Intercellularen verbunden; überhaupt entfernen sich die Zellen mehr in circulärer (tangentialer) als in radialer Richtung von einander, weiter auseinanderstehende, wie die basalen, sind gewöhnlich durch lange, bogige Ausläufer vereinigt. Sie sind fast durchwegs T-förmige kurze und stehen sämmtlich radial, also senkrecht zur Bauchmarkscheide; sie schicken convergirende Faserbüschel nach innen. Die Zahl der Zwischenzellen hat



sich ausserordentlich vermehrt; sie liegen in grossen, oft nur wenig gegeneinander abgegrenzten Lacunen. Sie haben entweder einen zarten, kaum färbbaren und leicht schrumpfenden Zelleib, dessen Hauptmasse ein fein granulöses Plasma bildet, das von einem deutlichen Fasergerüst gestützt wird; sie enthalten Pigmenttröpfchen und wenige tingible Granula; oder sie sind bereits zu faserigen Netzzellen umgewandelt. Manche Gewebslacunen sind wieder ganz leer. Besonderes Interesse erfordern wieder die basalen Zwischenzellen, die, nun fast regelmässig mit den Stützzellen alternirend, von diesen überdacht und umspinnen werden.

Oft findet man hier, wie in Nestern liegend, zwei dieser Zellen und durch Fortsätze mit einander verbunden. Bei guter Conservirung haben sie eine blasige oder birnförmige Gestalt, werden aber zufolge ihrer zarten Constitution leicht deformirt. Allzu scharf wird man jedoch ihre Individualität nicht abgrenzen dürfen; denn sie sind durch ihr Fasergerüst unmittelbar mit Fasern der sie einschliessenden Stützzellen verbunden; häufig sind sie vacuolisirt. (Zu dem Gesagten vgl. auch den Querschnitt durch das vordere Drittel auf Taf. IV.)

Diese Zellen sind es wohl, die B. HALLER (im Bauchstrang vom normalen Umfang) als im äusseren Neuroglianetze gelegene, birnförmige, äusserst zartleibige, im Leben mit einem gelblichrothen Pigment erfüllte und unipolare Ganglienzellen beschrieben, die ihren Fortsatz in den „Kerntheil“ (Centralstrang) des Bauchmarkes senden und überhaupt die grössten Ganglienzellen des Organs darstellen. Hiezu rechnet HALLER auch die übrigen im gelockerten Stützgewebe („äusseres Neuroglianetz“) vertheilten blasigen Interstitialzellen. Ich kann mich dieser Ansicht nicht anschliessen. Gegen ihre Natur als Ganglienzellen spricht ihr ganzer Habitus; sie gleichen nicht im mindesten den übrigen Ganglienzellen des Bauchmarkes; Axencylinderfortsätzen ähnliche Ausläufer konnte ich an den basalen dieser Zellen niemals beobachten; die Zellen senden höchstens durch einen basalen Fortsatz einige Fasern ihres Gerüstes nach innen; sie sind oft durch dicke Plasmabrücken mit einander verbunden; die übrigen Schaltzellen haben überhaupt keine faserähnlichen Fortsätze. Diese Zellen sind alle durch Uebergänge im Verlaufe des Bauchstranges mit den typischen Stützzellen einerseits und mit den stark vacuolisirten Netzzellen andererseits verbunden. Vielmehr scheinen sie mir eine vorwiegend nutritive Function zu haben und als „Nährzellen“ des Stützgewebes ihren Charakter als Stützzellen zum grössten Theile eingebüsst zu haben; etwaige Fort-

sätze in die Centralsubstanz wären dann als nutritorische Bahnen zu betrachten.

Wenn man, wie es bisher geschehen ist, das epitheloide Stützgewebe, wie es uns in seiner grössten Entfaltung in der Mitte der terminalen Anschwellung entgegentritt, als die primäre Form auffasst und die übrigen schon faserähnlichen Stützzellen und die Schalt- und Netzzellen durch eine Umformung daraus hervorgehen lässt, so ist dies auf Grund zahlreicher Uebergangsformen gerechtfertigt; unter diesen finden sich — was z. B. die Uebergänge zu den basalen Schalt- und Netzzellen betrifft — Zellen noch mit deutlicher (basaler) Faserung und noch wenig gelöstem intercellularen Verbands, dagegen schon mit sehr dünnem, fein granulös zerfallenem Hyaloplasma. Es wäre jedoch eine andere Ableitung nicht ausgeschlossen, nämlich die Möglichkeit, dass sich beide Zellarten, sowohl die typischen Stützzellen als die blasigen Schaltzellen, aus einer ursprünglichen, protoplasmareichen und faserarmen, etwa rundlichen Zellform differenzirt haben, daher nicht genetisch aufeinander zu beziehen sind; die Schaltzellen würden in diesem Falle eine primitivere, der Ausgangsform näher stehende Art sein. Betreffs der Netzzellen mag es aber dabei nicht ausgeschlossen bleiben, dass diese, wie in der Endanschwellung, auch durch Umwandlung der typischen Stützzellen — nicht blos also aus blasigen Schaltzellen — entstanden seien. Doch liesse sich diese Annahme nur auf Grund der Entwicklungsthatsachen des Organs erhärten. Für die bisher durchgeführte Ableitung sind gerade die zahlreichen Umbildungsphasen von grosser Beweiskraft. Dass diese nicht in umgekehrter Richtung, also in aufsteigender Linie erfolgen, dass mit anderen Worten die typischen Stützzellen Derivate der faserarmen, blasigen Schaltzellen sind, wird man kaum behaupten können. Der geschilderte Entwicklungsgang ist ein typischer und für viele Gewebsarten, nicht nur für das (grosszellige) Bindegewebe, sondern auch für das Epithel — vgl. die Bildung der Netzzellen in der Epidermis des Axolotels (J. CARRIER), die Vacuolisirung des Epithels des GRAAF'schen Follikels (J. SCHOTTLÄNDER) — wohlbekannter und seinem Wesen nach ein in absteigender Richtung sich vollziehender degenerativer Process. Dass aber auch die typischen Stützzellen mit ihrem Fasergerüst und ihrer exacten intercellularen Verbindung nicht als Primitivformen im strengeren Wortsinne zu betrachten sind, sondern selbst Erzeugnisse einer formativen Thätigkeit des Plasmas und daher secundäre Zellformen sind, ist wohl ohneweiters klar. Man kann demnach drei Entwicklungsformen aufstellen:

1. Die ursprüngliche, embryonale, undifferenzierte Stützzelle des Bauchstranges.

2. Die typische, durch ein wohlentwickeltes, secundäres Mitom (und dessen Differenzirungen) charakterisirte Stützzelle. Bildung der Intercellularen nach der Theorie FR. E. SCHULZE'S, d. h. ursprünglich als einfache (oder doppelte) intercellulare Vacuolenschichte.

3. Die mitomärmere, weiche, oft vacuolisirte Schaltzelle oder deren Derivat, die fast aplasmatische Netzzelle. 2. und 3. als Hauptträger des fettartigen Pigments. —

In den folgenden Schnitten gegen das vordere Spindelende nimmt das Stützgewebe immer rascher Ausdehnung und Habitus wie im normalen Bauchmarkumfang an; sein epitheloider Charakter geht fast vollends verloren. Immerhin behalten die Stützzellen eine parallel circuläre Anordnung bei. Die Umwandlung in Faserzellen und der damit verbundene Habitus eines „Fasergewebes“ wird nahezu vollständig (Taf. IV u. V, Quer- und Längsschnitt durch das vordere Drittel). Die basalen sind schlanke Faserkegel mit oberer schirmartiger Verbreiterung oder T-Formen mit oberen seitlich weit ausgreifenden, an ihren Enden aufgefaserten Schenkeln, während der basale Träger seine Fibrillen durch die Bauchmarksheide sendet; sie sind besonders stark ausgebildet und haben starke basale Träger in der ventralen Mediangegend, wo sie kräftige und zahlreiche Fasern zwischen die Ganglienzellen entsenden; oft aber ist dieser basale Stiel reducirt auf nur wenige stärkere Fasern. Die peripheren Zellen sind durchwegs circulär gestreckte Gebilde, die grössten von ausserordentlicher Länge. Die Verbindung aller ist noch immer eine durch Zellbrücken bewirkte, doch sind die Zellen vorzugsweise in der Richtung übereinander noch durch dünne und engstehende Fäserchen verbunden, sonst aber in der Krümmungsrichtung durch lose, geflechtig sich zusammengliedernde Auffaserung ihrer Enden. Die typischen Zellformen für diesen und auch bereits für den normalen Bauchstrangumfang sind diese langen spindelförmigen, an ihren Enden oft gegabelten, dem Umkreis parallel gebogenen Gebilde, welche oft in mehrfacher Lage über einander folgen und in ihrem Gesamthabitus etwa contractilen Faserzellen oder spindelförmigen Bindegewebszellen gleichen.

Doch gibt es im gegenseitigen Verbande Varianten; in dem einen Extrem ist die Lockerung desselben eine relativ weitgehende und die Zellen sind meist durch grössere, rundliche Zwischenräume,

ganz abgesehen von grossen Lacunen, von einander getrennt. In dem anderen Extrem erhält sich bei geringer Lockerung, aber noch immer relativ weitem Abstände, eine innige, feinfaserige intercelluläre Verbindung, während die Schaltzellen in ihrer Zahl reducirt sind (vgl. die Zellen 44—46 auf Taf. III). In beiden Fällen aber kann man beobachten, dass sich lange Zellen mit ihren Faserenden ohneweiters in einander fortsetzen, auch übereinander gelegene verbinden sich direct oft durch breitere Faserbrücken; so kann, besonders in dem ersten Extrem, ein wahres zelliges Fasergewebe im Umkreis des Centralstranges entstehen.

Wie schon in den vorausgehenden Schnitten, so kann man auch hier an fast allen Stützzellen eine deutliche Scheidung zweier Zellbestandtheile beobachten: nämlich eine zu einem compacteren Strang verpackte Fasermasse, starke, in der Hauptrichtung verlaufende intensiv färbbare Fibrillen — Producte des secundären Mitoms — die an den Endaufsplitterungen sich auseinanderlösen oder vom Strange abzweigend die gröberen oder — durch weitere Zerlegung — die feinen Zellbrücken bilden; sie sind gleichsam das Skelet der Zelle. Bei den T-Formen kommen noch die in den Stiel abgehenden Fibrillenzüge, die basal auseinanderfahren oder zu einem Faserkegel zusammenstrahlen, hinzu. Zweitens ein blasses, feinkörniges, nur von einem zarten Netzwerk durchdrungenes Hyaloplasma als Belag der Fasersubstanz und den Kern enthaltend (Taf. III, Fig. 43, Taf. IV, V Querschnitt und Längsschnitt). Es liegt auf Querschnitten gewöhnlich einseitig in kürzerer oder längerer Ausdehnung den typischen spindelförmigen Faserzellen an oder zu beiden Seiten derselben als eine Art Fasermantel bei den Y- oder T-Formen oder sonstwie verästigten Zellen immer dort in grösserer Menge, wo stärkere Fibrillenmengen auseinanderstrahlen, beispielsweise bei den T-Formen an dem Ursprunge des basalen Faserstieles. Aber auch die Zellläste umgibt dieses Plasma sehr oft in grösserer Ausdehnung. Im Vergleich zu den typischen Stützzellen in der Endanschwellung erscheint diese Belag- oder Einbettungsmasse als ein in Bezug sowohl auf seine Ausdehnung als auch sein Mitom theilweise rückgebildeter Zelltheil, während sich in einem anderen Zelltheile die Fasersubstanz zu Stützfasern  $\alpha\alpha'$   $\xi\xi\zeta\eta\gamma$  in einer (oder wenigen) Verlaufsrichtung concentrirt und durch Neubildung verstärkt hat; denn als blosse locale Verdichtung des (secundären) Mitoms, wobei sich unter Verlust der ursprünglichen gerüstartigen (netzigen) Structur die Fibrillen desselben in einer besonderen Richtung anordneten und durch partielle Verschmelzung sich zu gröberen Fasern

verstärkten, dürften diese Faserzüge kaum aufzufassen sein. (Vgl. auch Taf. III, Fig. 44—46.)

In toto betrachtet, zeigt ein Querschnitt aus dieser Region eine weitere Verdünnung der ganzen Stützgewebshülse. Der Querschnitt der Ganglienfasermasse hat sich zu einem Kreis gerundet, dessen Contour etwas mehr als den halben Radius des Gesamtumfangs abschneidet. Die innere Scheide erscheint als ein deutlicher, geschlossener, nur an wenigen Stellen durchbrochener Ring, die Zahl der eindringenden Stützfasern hat sich vermindert, ihr Durchbruch folgt an einzelnen, getrennter liegenden Punkten; nur ventral, in die Mitte des Ganglienzellenlagers, strömen zahlreiche und starke Fasern ein. Die Gesamtheit der basalen (pericentralen) lymphatischen Maschenräume hat an Ausdehnung verloren; die basalen Stützfasern dringen direct in die gallertige Grundsubstanz der sehr verdickten inneren Bauchmarkscheide ein, und nur in den Zwischenräumen bilden andere Fasern derselben Zellen (oder kleine Netzzellen) ein Reticulum, in dem zum Theil die blasigen Schaltzellen liegen. Zu erwähnen wären noch ovale Lücken von grosser Ausdehnung, welche mitunter die Anordnung der peripheren Faserzellen unterbrechen und sich durch mehrere Schnitte der Serie verfolgen lassen; ihre grosse Ausdehnung in der Längsrichtung beweisen auch Längsschnitte; es sind Gewebsvacuolen, welche oft grosse pigmentreiche Zellen führen.

##### 5. Die peritoneale Hülle der Endanschwellung.

(„Äusseres Neurilemm“ der Autoren.)

Zum besseren Verständniss sei hier eine Beschreibung des Bindegewebes, wie es in grösserer Ausdehnung die Bündel der somatischen Musculatur in der „Eichel“ („Endkuppel“) des Thieres umhüllt und dickere Verbindungsbrücken, wie die zwischen den beiden terminalen Endästen des Bauchstranges und der Leibeswand, formt, vorausgeschickt. Die Befunde an gefärbten Schnitten bestätigen die Resultate am lebensfrischen Gewebe, liefern aber noch weitere Details. Die durch die Endanschwellung zugleich mit der anliegenden Leibeswand geführten Querschnitte zeigen sowohl die beiden erhabenen, den Bauchstrang tragenden Längsmuskelstreifen als auch die äussere Ringmuskellage je von einer dicken Bindegewebslage gegen das Cölom abgegrenzt (Taf. V, Fig. 89, 98 und 99). Die äusserste Begrenzung liefert das flache, stellenweise zu Flimmerzellen (oder Anfangsstadien der Urnen) vorgewölbte peritoneale Epithel — helle, feingranulirte Zellen mit ellip-

tischen Kernen (an den Flimmerzellen setzen sich die Cilien in das Zellplasma fort), ein feiner Contour bezeichnet die Basalmembran. Das darunterliegende Bindegewebe setzt sich einerseits gegen diese mit einer dichten, cuticularähnlichen Grenzschichte ab. Die übrige Hauptmasse lässt eine Aufeinanderfolge zweier Modificationen erkennen, die sich nicht nur ihrem Baue nach, sondern, wie ihr Verhalten gegen Farbstoffe beweist, auch chemisch unterscheiden. Die eine, die fibrös-areoläre Modification, begrenzt immer freie (gegen das Cölom gewendete) und innere, an heterogene (Muskel, Nerven) Gewebsteile grenzende Flächen; sie ist das eigentliche Grenz- und Hüllgewebe. Die zweite, ein zelliges Gallertgewebe, bildet die Hauptmasse dieser Bindegewebslagen und grenzt niemals direct, sondern immer nur mittels der ersten Form nach aussen oder an Nachbargewebe. Die Abgrenzung beider Modificationen ist nicht immer eine so scharfe, dass man sie als Schichten mit Bestimmtheit trennen könnte, sondern sie berühren sich meist mittels Uebergänge, daher habe ich sie Modificationen genannt. Manchmal jedoch grenzen sie ganz unvermittelt aneinander, die areoläre Modification kann sogar für sich allein auftreten, und zwar als dünner Ueberzug der Gewebe. Die Uebergänge zwischen beiden Modificationen ermöglichen eine Beziehung beider aufeinander in der Art, dass man die äussere, die areoläre, als eine Verdichtung, jedoch von chemisch verschiedener Beschaffenheit, der inneren, der zelligen Gallerte auffassen kann. In unserem concreten Falle (Taf. V, Fig. 98) also folgt auf das Epithel die erste Form, die ich deshalb die areoläre genannt habe, weil in ihr eine ziemlich festgefügte — am Rande cuticulare — anscheinend fibrillöse Grundsubstanz die Neigung zeigt, sich nach innen zu durch Lockerung des Faserzusammenhaltes in ein länglich-runde, zur Oberfläche gestreckte Maschen begrenzendes Trabekel- oder Lamellensystem zu differenzieren.

In der äussersten cuticularen Lage liegen, wie man aus einer parallelen Streifung schliessen kann, die Fibrillen der Grundsubstanz sehr dicht. Dann folgen die anfänglich sehr kleinen, kaum merkbaren, nach innen an Grösse und Zahl zunehmenden länglichen, spitzwinkligen Lacunen. Da in ihrem Bereiche die Grundsubstanz schliesslich auf schmale Stränge reducirt wird, so entsteht das täuschende Bild eines lockeren und welligen fibrillären Bindegewebes. Kerne sind klein und selten; sie liegen in kleinen schmalen Maschen, man kann diese Modification daher als eine zellenarme bezeichnen. Wenn Fasern vorkommen, so sind es gerade verlaufende

von starrem glänzendem Aussehen und oft von ansehnlicher Dicke, wahrscheinlich elastische Fasern. — Nach innen zu geht diese Form, indem die Lücken grösser werden, sich abrunden, sich mit Zellen füllen und die fibrilläre Structur der Grundsubstanz schwindet, ähnlich wie das fibröse Perichondrium in den Knorpel, in das zellige Gallertgewebe über, ein Gewebe, dem unbestreitbar eine grosse Aehnlichkeit mit einem Knorpel zugestanden werden muss.

TEUSCHER ist meines Wissens der erste und einzige, der es als „Knorpelgewebe(?)“ (mit einem Fragezeichen) apostrophirte. Und zwar ist es die Abart oder die Vorstufe eines Knorpels, wie er bei *Ammocoetes* als Füllgewebe zwischen Rückenmark und Chorda zuerst von RENAULT, später im Skelet von *Myxine* und *Petromyzon* (Kiemebogen) als Schleimknorpel beschrieben wurde, an den diese Bindesubstanz erinnert. Eine wasserreiche, helle, gallertige Grundlage mit eingelagerten, unmessbar feinen Fasern bildet die Grundsubstanz; diese ist durchsichtig hell bei spärlicher, zerstreuter Vertheilung der Fasern, dagegen stark streifig oder nahezu dicht und dann stark färbbar, wenn diese Fasern sich anhäufen. An der Grenze gegen die areoläre Randzone fehlt meist jede Faserung und die Grundlage ist hier nahezu structurlos. Der Verlauf dieser Fasern auf dem Querschnitt ist bei dicker Bindegewebslage ein gegen die Oberfläche vornehmlich senkrechter, bei dünner Lage zu dieser parallel. Wo sie locker verwebt sind, verlaufen sie wellig oder verfilzen sich gegenseitig gespinnstartig; gewöhnlich aber bilden sie dichtstreifige Strähne, die nach aussen hin in feinste Fasern sich aufbüscheln; oder endlich die Strähne verschmelzen zu einer compacten, fast homogenen Faserstructur, wie dies an der Innenseite der Fall ist. Bei der combinirten Färbung von Hämatoxylin-Orange verbindet sich das letztere mit der äusseren, fibrös-areolären Form, die in die Gallerte eingelagerten feinsten Fäserchen jedoch beweisen eine grosse Verwandtschaft zum Hämatoxylin, welches dichtere Fasermassen fast blauschwarz färbt; niemals färbt sich die Gallerte. Das knorpelähnliche Aussehen aber erzeugen die Kapseln der Grundsubstanz, runde oder ovale, scharf contourirte — jedoch ohne Kapselmembran — Hohlräume mit zelligen Einschlüssen. Die Zellen, mit zahlreichen in ein zartes plasmatisches Gerüst eingelagerten färbbaren Granula oder mit mehr Fetttröpfchen, erfüllen in vivo die Höhlen vollständig, auf Schnitten sind sie, wie die Knorpelzellen, je nach der Conservirung — am wenigsten mit Osmiumsäure — mehr weniger geschrumpft und von der Kapselwand retrahirt. Wie die Knorpelzellen zeigen sie auch Neigung

zur Nestbildung; man findet dann entweder in einem länglichen Hohlraum zwei oder mehrere Zellen durch dünne Scheidewände der Grundsubstanz getrennt liegen, oder grössere, traubig-kugelige Conglomerate dieser Zellen in einem gemeinsamen septal gefächerten Hohlraum. Um die Kapseln ordnen sich die Fasern der Grundsubstanz mit Vorliebe in dichten streifigen Zügen an. Doch herrscht die Neigung zur Nesterbildung mehr in den ansehnlichen Bindegewebslagern — wie in dem Verwachsungsbezirk des hinteren Bauchmarkendes — vor. Als Differenzirungen treten wieder dieselben elastischen, aber dünneren Fasern auf, langmaschige, spitzwinklige Anastomosen bildend; sie färben sich intensiv mit Orange. In der Umgebung der Muskelbündel wird diese Bindegewebsform unmittelbar abgelöst von dem fibrösen, aber hier dicht gefügten, zu innerst wieder cuticularen — Randgewebe. Dieses dringt als starke Septen in die Muskelmasse ein und bildet das ganze System der gröberen und feineren Einzelperimysien. Doch strömt in die dickeren Septen auch immer ein Zug dichtfaserigen Gallertgewebes ein. Bei einer distincten Färbung (Hämatoxylin-Orange) hat daher jede gröbere Scheidewand eine dunkle, durch Hämatoxylin gefärbte Mittellamelle, die sich scharf gegen die mit Orange gefärbten Seitentheile abhebt. Wurde der combinirten Färbung noch Säurefuchsin beigegeben, so färbt dieses die Muskelbündel.

Die feineren Perimysien bestehen nur aus der fibrösen Modification; an den letzten polygonalen Muskelscheiden kann man noch unvollständige, die einzelnen Myofibrillenbündel trennende, dünne Septen nach innen vorspringen sehen. Elastische Fasern trifft man noch in der Umgebung der ganzen Muskelsubstanz an den Innenrändern des Bindegewebes. Wanderzellen, in amöboiden Bewegungszuständen fixirt, trifft man sowohl in den Maschen des fibrös-areolären Gewebes, als auch in der Grundsubstanz der Gallerte. — Mannigfaltiger ist das Bild dort, wo sich das Bindegewebe flächenhaft in grösserer Lage wie in dem genannten Verwachsungsbezirk ausbreitet. Die grösste Masse bildet hier das rundzellige Gallertgewebe; aber neben den eingekapselten Rundzellen trifft man hier noch langgestreckte, verästelte, zuweilen anastomosirende, faserähnliche Zellen mit elliptischen Kernen (Taf. I, Fig. 13; Taf. V, Fig. 89), auch gerade oder wellige Fasern, noch mit dem anliegenden Kern. (In der Nähe der Musculatur strahlen auch Myofibrillen in dieses Gewebe aus.)

Die langen Bindegewebszellen stehen mit den Kapselzellen in genetischem Zusammenhang. Man kann



an zahlreichen Uebergangsstadien sehen, wie sich zuerst der Kapselhohlraum und die eingeschlossene Zelle streckt; die Zelle wächst nach zwei Seiten vom Kern in die Länge, wobei sich die Granula in der Wachstumsrichtung gruppieren und die Grenzen der Kapsel undeutlich und verschwommen werden (Taf. V, Fig. 94, 95). So entsteht durch fortgesetztes Längenwachstum und Auszweigung jene gestreckte und verästigte Zellform. Reste des ursprünglichen Hohlraumes erhalten sich noch lange als schmaler Spalt oder verdünnte Stelle in der Grundsubstanz. Manche Rundzellen aber wachsen sofort allseitig, also sternförmig, mit 3—4 Fortsätzen aus (Fig. 97). Die Granula, die man noch auf den Fortsätzen gruppiert findet, verschwinden, sobald sich die in die Länge gewachsene Zelle in die Faser (Collagenfaser?) verwandelt. Ob dabei eine Verschmelzung der Granula zur Fasersubstanz stattfindet, oder ob, was mir wahrscheinlicher dünkt, die Faser als ein inneres Plasmaproduct entsteht und die Granula erst später verschwinden, habe ich nicht weiter untersucht. Aber auch die elastischen Fasern denke ich mir durch eine Substanzveränderung, eine chemische Metamorphose, aus diesen Bindegewebsfasern (eigentlich noch Faserzellen) entstanden, wodurch sich auch ihr physikalisches Verhalten (vor allem ihre Lichtbrechung) ändert, und des Dickenwachstums fähig; auch dafür sprechen Uebergangsformen, z. B. Fasern bereits vom Habitus der elastischen, aber noch mit anliegendem Kern; dieser verschwindet später. Wir hätten demnach folgende Entwicklungsreihe: 1. Rundzelle; 2. gestreckte (fibrillogene) Zelle; 3. lange Faserzelle (Bindegewebsfaser); 4. elastische Faser.

Zahlreicher finden sich hier amöboide Zellen, neben mehr einförmigen auch solche, deren Zellkörper weitgreifende Ausläufer entsendet. Da sie den allseitig ästig auswachsenden Rundzellen mitunter sehr ähnlich sind, so liegt der Gedanke nahe, dass diese auch einer Umwandlung aus dem fixen in den metabolen Zustand fähig sind, oder dass sie als fibrillogene Zellen ein amöboides Zwischenstadium passiren. Zuäusserst kann sich das Bindegewebe (das Perimysium z. B.) auch durch dichte, nicht areoläre, fibröse Schichte begrenzen (Taf. V, Fig. 89). — Das relativ zellenarme (d. h. im Verhältniss zur Grundsubstanz) Gallertgewebe steht seinerseits mit einer zellreichen Form, die ich, die Parallele mit dem *Ammocoetes*-Gewebe beibehaltend, nach JOS. SCHAFFER als vesiculäres Stützgewebe bezeichnen möchte. Es ähnelt sehr den in der Literatur als „grosszelliges (blasiges) Bindegewebe“ beschriebenen Bildungen. Da man allgemein die zellreichen oder nur

zelligen Stützsubstanzen als das Primäre betrachtet und zellarme auf das Auftreten einer Intercellular- oder Grundsubstanz auf Kosten der Zellenmenge zurückzuführen sind, so wird man wohl auch in unserem Falle dem vesiculösen Stützgewebe die Originalität zuerkennen müssen. Zwingend aber ist diese Annahme nicht, da sich auch diese Modification durch Rückdifferenzierung aus dem secundären zellarmen Gewebe, durch eine Zellwucherung, also als eine tertiäre Form ableiten liesse. In diesem vesiculösen Stützgewebe ist infolge der starken Zellvermehrung die Grundsubstanz auf ein schwaches Fachwerk zwischen den Zellen oder Zellhaufen reducirt; nur wenige Zellen liegen isolirt. Durch Schwund der Zellsepten kann es an manchen Stellen zur Bildung grösserer Lücken kommen (Taf. V, Fig. 100; Taf. I, Fig. 11; Taf. IV, Fig. 77; Taf. V, Fig. 99).

Die peritoneale Umscheidung des Bauchstranges und hier speciell der Endanschwellung wird nur von dem fibrös-areolären Bindegewebe, und zwar in verschiedener Stärke bewerkstelligt. Um zu dem ersten Querschnitte durch die Mitte des Endbulbus zurückzukehren, so bildet es hier ein relativ schwaches, gestrecktmaschiges Geflecht mit einem bald dünneren, bald dickeren cuticularen Randsaum gegen die Basalmembran des Epithels (Taf. II, Fig. 16; Taf. II, Fig. 39, 40). Längsverlaufende Fasern, auf dem Querschnitt dunkle glänzende Punkte, ziehen an der äussersten Peripherie und gleichen nach Tinctionsfähigkeit und Lichtbrechung den elastischen. Sie sind aber nicht allzu häufig. In den Maschen des Bindegewebes liegen Querschnitte von Muskelfasern verschiedener Dicke, doch nicht von der Stärke der somatischen Fasern. Sie bilden eine vielfache dünne, stellenweise verstärkte Lage im Umkreis des Bauchstranges, liegen aber dorsal zahlreicher. Eine gelungene Schnittfärbung mit Pikrorubin lässt sie von den rothgefärbten Bindegewebssträngen unterscheiden. Bei einfacher Färbung sind sie oft schwer von Knoten im Maschengewebe zu trennen. Sie sind nicht streng parallel orientirt, sondern, wie ein Vergleich der Querschnitte mit sehr oberflächlichen Frontalschnitten zeigt, treffen sich schiefwinklig, manche laufen fast circulär (LEYDIG'S „Geflechte“ der Muskelfasern).

Die Stützzellen haften direct mittels ihrer Zellbrücken (die stark gebuchteten Vacuolisationsformen mittels ihrer feineren gekrümmten Aeste) an dem Bindegewebe. Diesem mittleren Verhalten stehen einerseits Fälle gegenüber, wo das peritoneale Bindegewebe nur ein dünnfaseriges und schwaches oberflächliches Geflecht darstellt (Taf. I, Fig. 15) und andererseits Be-

funde, welche ein tieferes septales Einwuchern von faserigen Bindegewebszügen in das epitheloide Stützgewebe — oft bis in dessen Mittelschichte — aufweisen. An diesen Zügen inseriren sich wieder die Stützzellen direct mittels ihrer Intercellularfasern; bei diesem Eindringen werden oft auch Muskelfasern wie an Mesenterien in die Tiefe versenkt (Taf. II, Fig. 39).

Nach hinten zu nimmt die peritoneale Hülle stark zu; zuerst an den Seiten, später ventralwärts rückt das areoläre Gewebe nach innen vor. Nach der Gabelung in die beiden Endäste schiebt sich vesiculäres Stützgewebe, das epitheloide nach der Dorsalseite verdrängend, zwischen die beiden Gabeläste ein. Das areoläre Gewebe tritt unter reichlicher fibröser Aufspaltung später an die beiden Endnerven heran, einen sinuösen, perineuralen Spaltraum in ihrem Umkreis erzeugend; dicht an dem Nervenstamm jedoch festigt es sich wieder zu einer geschlossenen Innenlamelle, diese ist aber nicht durchwegs geschlossen, sondern lockert sich, vornehmlich gegen die Medianlinie zu oft in grosser Ausdehnung und eröffnet eine directe Communication zwischen dem Nerveninnern und dem perineuralen Spaltsystem.

Im Umkreis dieser innersten Scheide liegen die punktförmigen Querschnitte elastischer Fasern, daneben finden sich noch, aber mehr dorsal und der Mitte genähert, die letzten Ausläufer der Bauchstrangmuskeln. Weiter nach hinten, schon vor der endgiltigen Trennung der Endäste, verdickt sich das Neurilemm sehr, und zwar dadurch, dass sich eine Schichte des rundzelligen Gallertgewebes einschleibt. (In Fig. 77, Taf. IV besteht das Perineurium aus vesiculösem Stützgewebe.)

Gegen das vordere Ende der Spindel zu erfährt die äussere Bauchmarkscheide ebenfalls eine Zunahme, jedoch nicht in dem Ausmasse wie am Hinterende. Es dringt mit noch compact gelagerten Strängen und daher engen Maschen am meisten an der Dorsalseite, weniger lateral, am wenigsten ventral gegen das Stützgewebe vor. Dagegen hat sich im ganzen Umkreis die cuticulare Randzone zu einem ziemlich dicken, sehr feinstreifigen, fast homogenen und lückenlosen Saum verstärkt. Blutgefässe fehlen der äusseren Bauchmarkscheide, überhaupt dem Bauchstrange vollständig.

#### 6. Die innere Bauchmarkscheide. (Das „innere Neurilemm“ der Autoren.)

Diese, von relativer Dicke, umhüllt einwärts von dem epitheloiden Stützgewebe die centrale Ganglienfasermasse als eine cylin-

drische, mehrfach durchbrochene (HALLER) Hülse; ihre dem Centralstrang conformen Formveränderungen im Verlaufe des Endbulbus wurden bereits besprochen. An Querschnitten weist sie mehrere grosse Lücken in ihrem ventralen Theil auf, breite Passagen für die einströmenden Stützfasern der Ganglienzellen, ausserdem grössere Unterbrechungen gewöhnlich beiderseits dorsolateral und sonst kleinere Oeffnungen. Ihre Grundlage ist entweder eine mehr einförmige helle, kaum färbbare Gallerte, oder, seltener, eine areoläre, dichtere, wohl tingible und genau begrenzte Grundsubstanz, von derselben Beschaffenheit und derselben Farbstoffaffinität wie die äussere. Im ersten Falle lässt sie gewöhnlich eine mittlere, feinstreifige, etwas consistentere Schichte und zwei hellere, homogene Randzonen erkennen. Diese grenzen mit einem gebuchteten, welliggezackten Rande einerseits gegen die Stützfasern, andererseits gegen die Centralmasse. Manchmal erheben sich kurze Fortsätze von der äusseren Randzone und dringen stellenweise wie Strebepfeiler in das benachbarte Reticulum vor.

Diese Zone färbt sich mit den gebräuchlichen Farblösungen fast gar nicht und scheint eine sehr weiche Gallerte zu sein; ihr Aussenrand ist mitunter kaum mit Sicherheit anzugeben, denn sie besitzt kaum einen höheren Brechungsindex als die das Reticulum und die Intercellularräume erfüllende Lymphe; scharfe Contouren werden oft durch bogig an ihrem Rande verlaufende Stützfasern vorgetäuscht. Die nach innen gewendete Randzone ist schmaler, aber durch eine an ihrer freien Fläche sich ausbreitende und festhaftende Verdichtung (Verfilzung) der Stützfasern des Neuropils mit einem deutlichen Randcontour versehen (Taf. I, Fig. 15; Taf. II, Fig. 16; Taf. III, Fig. 50, 51, 52; Taf. IV, Fig. 79, 87).

Als Einlagerungen dieser Hülle treten dieselben Elemente auf, wie man sie in dem Neurilemm eines jeden stärkeren Nervenstammes beobachten kann. Vor allem auffallend jene theils sehr dicken, theils sehr feinen — beide Extreme sind natürlich durch Uebergänge in der Stärke verbunden — glänzenden und intensiv färbbaren elastischen Fasern. Für diese ihre Natur spricht — abgesehen von ihren tinctoriellen Eigenschaften: Affinität zur Pikrinsäure bei der Pikrorubinfärbung, zum Orange bei der Hämatoxylin-Orangefärbung, zum Blau bei der Boraxkarmin-Bleu de Lyonfärbung — wohl ihr histologisches Verhalten: ihr starkes Lichtbrechungsvermögen, ihre oft grosse Stärke, welche Collagenfibrillen niemals erreichen, die Art ihres Verlaufes an Längsschnittbildern (Taf. V, Fig. 88). Wie gespannte Drähte ver-

laufen sie starr-gerade und einander parallel, wellig nur manchmal an den Enden, verbinden sich aber stellenweise durch lange und spitzwinklige Anastomosen; es scheint dies immer auf einer Abspaltung weniger feinsten und einfacher elastischer Fibrillen und einem Fortlaufen derselben in der anderen Faser zu beruhen; damit würde auch die büschelige geringe Aufsplitterung, die man mitunter an den Enden starker Fasern sehen kann, übereinstimmen. Feinste Faseranastomosen und Geflechte kann man ferner allenthalben an Längsschnitten sehen. Dicke Fasern sind gewöhnlich an ihrem Riss- oder Schnittende wie abgerissene Drähte hakig aufgebogen; sie zeigen nicht selten Neigung, in hintereinander gelegene, kurze, stäbchenförmige Stücke zu zerfallen. Am schönsten kann man diese Fasern an (sagittalen oder frontalen) schrägen Anschnitten der inneren Scheide sehen, wo sie mit grösster Schärfe in dem hellen Flächenbilde der Gallerte hervortreten. Auf Querschnitten liegen sie oft in Gruppen beisammen oder in kleinen Spalträumen der Grundsubstanz; auch hier sieht man oft feinste Gespinnte zwischen Fasern. Die grössten liegen ventral.

Neben diesen Fasern — eigentlich ein distantes elastisches Fasernetz — trifft man noch in Längsschnitten — seltener in Querschnitten und dann circuläre — gestreckte fibrilloge Bindegewebszellen mit spindeligen Kern, oder ihre fortgesetzten Stadien, längere Fasern noch mit anliegendem Kern. Ob manche dieser — wofür die Kernähnlichkeit spricht — contractile Fasern sind, lässt sich nicht mit Sicherheit feststellen, ich halte es aber für sehr unwahrscheinlich.

Das Fehlen eines Muskels im „inneren Neurilemm“ wird von LEYDIG sogar betont. Nicht wenige dieser stäbchenförmigen dunklen Kerne gehören andererseits sehr kleinen amöboiden Zellen an, die man hier oft in den verschiedensten metabolen Zuständen, oft mit langen, knopfig aufgetriebenen Ausläufern fixirt findet (Taf. III, Fig. 52). Wenn die innere, wie der areoläre periphere Mantel mehr weniger durch Spalträume zerklüftet ist, so trifft man diese Zellen oft in den Spalten eingeklemmt.

Es lässt sich nicht leugnen, dass ein grosser Antheil an dem Aufbau der inneren Scheide den Stützfasern der basalen Stützzellen gebührt; denn viele durchdringen sie nicht in directem geraden Verlaufe, sondern verfolgen in ihrer Substanz kürzere oder längere Umwegsbahnen sowohl in der Quer- als Längsrichtung. Man trifft daher in der Scheide auch viele Querschnittspunkte der Stützfasern, mitunter grössere, wenn dicke Fibrillenbündel getroffen

sind. Dass Stützfasern im Innern der Scheide selbst irgendwie endigen, halte ich für sehr unwahrscheinlich, wahrscheinlicher für viele Fasern des basalen Reticulums. Dennoch muss — und dies wird eben durch den längeren Verlauf in der Scheide selbst bewirkt — die Scheide als ein basales Insertions- oder Haftgebiet für die tiefgelegenen Stützzellen betrachtet werden. Ferner muss die Scheide, wofür ihre gallertige Grundlage und ihre elastische Differenzirung spricht, als ein dehnbarer, aber auch mit Widerstandskraft gegen zu winklige Knickung begabter Hohlcyylinder angesehen werden. Diese Function kommt aber bei der kurzen und ohnehin turgescennten Anschwellung kaum in Betracht; daher ist in diesem Bauchmarktheile die innere Scheide schwächer entwickelt als im übrigen Organ, z. B. im vorderen, vielfach Dehnungen und Biegungen ausgesetzten Drittel; das technisch functionelle Gewebe im terminalen Bulbus ist eben hauptsächlich das Stützgewebe. — In der Richtung nach hinten hört diese Scheide mit der Gabelung in die beiden Endäste plötzlich auf; diese verhalten sich daher geradeso wie die abgehenden Nervenwurzeln im Innern des Stützgewebes, denn auf diese setzt sich beim Austritt aus der Centralmasse die innere Scheide nicht fort, sondern begrenzt die Austrittsöffnung mit einem scharfen Rande (Taf. IV, Fig. 79). Ebenso wie sich hier Zellen des epitheloiden Gewebes theils circular, theils der Länge nach der Nervenbahn anschmiegen, bilden auch um die Querschnitte der beiden Endäste, solange diese zusammen eine gemeinsame Hülle haben, jene sichel- oder reifenförmigen Stützzellen die einzige Scheide. Erst später, bei vorgeschrittener Divergenz, nachdem das Stützgewebe aufgehört hat, bekommen beide Nerven ein bindegewebiges Neurilemm, gerade so wie die aus dem Bauchmark nach aussen tretenden Nervenwurzeln ihr Neurilemm vom peritonealen Mantel desselben mitbekommen (Taf. II, Fig. 40).

#### 7. Die Frage nach dem Ursprung des epitheloiden Stützgewebes.

Bisher wurde die Frage nach dem Keimblattursprung dieses Gewebes nicht gestreift und der wenig verbindliche, etwas vage Terminus „Stützgewebe“ allerdings mit dem Zusatze „epitheloides“ gebraucht. Denn ein Stützgewebe dieses Nervensystems sind ebenso wie die äusseren (Deckzellen) dieses Gewebes auch das Peritoneum mit seinen Differenzirungen und die innere Bauchmarkscheide, deren mesodermale Abkunft als Bindegewebsarten wohl über allen

Zweifel steht. Mit anderen Worten, es handelt sich darum, ob dieses epitheloide Stützgewebe von Zellen des Ektoderms stammt und daher, wie jedes zellige Stützgewebe nervöser Elemente als „Neuroglia“, in unserem Falle speciell als äussere Glia (Periglia oder pericentrale Glia) genetisch definirt werden darf, seine faserige Modification aber als „Subcuticularfasergewebe“ im Sinne E. ROHDE'S. Dafür spricht vieles, wenigens dagegen; die Argumente pro halte ich für beweiskräftiger. Vom directen, embryologischen Beweise, dem sichersten, für welchen mir kein Material zu Gebote stand und der auch durch keine Angaben in der Literatur erbracht werden kann<sup>1)</sup>, muss hier vollständig abgesehen werden.

Für die Auffassung als Glia (speciell als äussere Glia) spricht zunächst offenbar die Thatsache, dass die Fasern dieser Zellen ein Stützgerüst für Nervenfasern — nicht nur im Centralstrang, sondern auch für die das Stützgewebe passirenden Nervenwurzeln — und für Ganglienzellen — auch für exponirte — darstellen. Der Umstand, dass viele Zellen, und zwar die Deckzellen, mit ihren Fasern die Centralmasse nicht erreichen, kann diese Zellen von dem gemeinsamen Ursprung nicht ausschliessen. Auch die äussere, periphere Lagerung und die epithelähnliche Anordnung und der damit im Zusammenhang stehende epitheliale Charakter der Zellen, wie er sich in vielen morphologischen Einzelheiten und Umwandlungen offenbart, spricht für eine Abstammung vom äusseren Keimblatt. Noch mehr aber die Analogie dieses Gewebes, die dann eine wahre Homologie würde — mit den subcuticularen Stützzellen des Nervensystems vieler polychanter Anneliden, deren Bauchstrang noch die epitheliale oder subepitheliale Lagerung bewahrt hat (*Sigalion*, *Sthenelais*, *Polynoe*, *Lepidasthenia* etc.). Hier sind es lange, kegelförmige, basale, noch im Niveau des äusseren Körperepithels (Subcuticularzellen) gelegene Zellen, deren oft enorm lange Ausläufer in das Bauchmark eindringen und sich in grosser Zahl auch an der Bildung der medianen, beide Bauchstranghälften trennenden Scheidewand betheiligen. Bei *Sigalion* und *Polynoe* betheiligen sie sich durch Auffaserung auch an der Bildung des „inneren Subcuticularfasergewebes“, einer Differenzirung, die topisch der inneren Bauchmarkscheidewand des *Sipunculus* entspricht (vergl. E. ROHDE). — In diesen Subcuticularzellen gibt HATSCHKE, und zwar bei *Sigalion*, eine faserige Structur an (vergl. Abbildung auf pag. 134 des Lehr-

<sup>1)</sup> Man müsste denn die kurze Notiz KEFERSTEIN'S und EHLER'S, dass an 2—4 Mm. langen Larven die innere und äussere Abtheilung des Bauchstranges aus 0'008 M. grossen Zellen bestehe, dafür nehmen.

buches); dorsal von dem nervösen Centraltheile liegt hier ein blasiges Gewebe, von HATSCHKE als blasiges „epitheliales Stützgewebe“ bezeichnet (B. LWOFF hat diese Gewebsbildungen bekanntlich mit der Chorda der Chordonier homologisirt), es entspricht vielleicht seinem Entstehungsmodus nach den reticulären Stützgewebsmodifikationen beim *Sipunculus*; die langen Subcuticularzellen mit ihren Ausläufern finden in den faserigen, basalen Stützzellen des *Sipunculus*-Bauchmarkes ein Analogon. — Der Verlust der epithelialen Anordnung im übrigen Bauchstrang ist, als eine Disgregation ectodermaler Epithelzellen betrachtet, nichts Seltenes (Gewebe der Zahnanlage bei Wirbelthieren; epidermoidales Gewebe unterhalb der Hornzähne von *Myxine*, Epidermis von *Ophidium barbatum* F. K. STUDNICKA); schliesslich führt ja auch RONDE sein Subcuticularfasergewebe auf einen ähnlichen Vorgang zurück. Gegen die bindegewebige Natur spricht schliesslich noch der Umstand, dass sich ein ähnlich gebautes Bindegewebe an keinem anderen Organe des Thieres findet.

Gegen die Auffassung als ectodermales Stützgewebe spräche eigentlich nur die Schwierigkeit, sich bei einem durch Delamination entstandenen Nervensystem das Auftreten einer mesodermalen, inneren Scheide in solcher Tiefe, d. h. nach innen von dem gesammten epitheloiden Gewebe zu erklären.

Wie kam bei der Delamination, bei welcher bekanntlich jedes ins Cölom verlagerte Bauchmark (*Lumbricus*) einen äusseren Ueberzug vom Peritoneum sammt dessen Differenzirungen (Muskel, Blutgefässe) mitbekommt, diese innere Scheide zustande? Dass sie etwa die primäre, vom Peritoneum mitgegebene Hülle sei, und die äussere Scheide eine nachträglich entstandene, halte ich für sehr unwahrscheinlich. Wahrscheinlich ist die innere Scheide eine secundäre. Wenn man bereits am fertigen Bauchstrang ein septales Einwuchern des äusseren Bindegewebes zwischen die Stützzellen beobachten kann, so kann man schliessen, dass am jugendlichen Organ, wo gewiss die Schichte der epitheloiden Zellen eine viel dünnere, vielleicht noch einfache war, directe septale Verbindungen an mehreren Stellen mit der inneren Scheide (resp. deren Anlage) bestanden, d. h. dass sie die Bahnen darstellten, auf welchen mesodermale Keime nach innen gewandert waren, um im unmittelbaren Umkreis der nervösen Masse eine Hülle zu erzeugen.

Später wurden infolge des Dickenwachsthums diese Verbindungen gelöst, und die noch vorhandenen peripheren Einwucherungen wären als ihre letzten Reste zu betrachten. Sie können aber auch secundär entstanden sein. Ein solches Einwuchern von Bindegeweben



jedoch zwischen epitheliale Zellen darf nicht befremden. Es kommt bei Neubildungen, die vom Epithel (Epidermis) ihren Ausgangspunkt nehmen, vor. (Bei Neubildungen der Parenchymhaut von KROMAYER als „desmoepitheliales Wachsthum“ beschrieben.) Auch das Vorhandensein von Pigment in den Stützzellen, wodurch diese zugleich zu Pigmentzellen des Bauchstranges werden, spricht nicht für ihre bindegewebige Natur. Denn die Entstehung von Pigment können wir auch in ektodermalen Epithelien beobachten.

Ueberdies darf man nicht vergessen, dass Glia und Bindegewebe, wenn auch genetisch verschieden, doch functionell einander nahestehende Gewebsarten sind und dabei sich nicht nur sich gegenseitig zu durchdringen vermögen, sondern auch die Neigung zeigen, in Berührungsgebieten sich formell einander anzupassen. Ich erinnere an die oben erwähnte Aehnlichkeit zwischen dem vesiculösen Bindegewebe im Bereiche der hinteren Gabelung und dem benachbarten reticulirten Stützgewebe; ferner an die grosse Aehnlichkeit der peripheren, gestreckten Stützzellen mit angrenzenden Bindegewebssträngen, welche beide Formen oft nur durch die Zellbrücken der ersteren unterscheiden lässt. Es lässt sich daher die innige Beziehung unseres epitheloiden Gewebes zum Bindegewebe — dazu gehören auch die zur inneren Scheide — nicht als Argument gegen eine ectodermale Herkunft des ersteren verwerthen. (Ein bindegewebiges inneres Neurilemm ist übrigens bei *Hirudo* bekannt, wo es sogar Muskeln führt, ferner bei den Nemertinen, wo es die Punktsubstanz gegen den Ganglienzellbelag abgrenzt [BÜRGER].)

Für die bindegewebige Natur liesse sich nur noch geltend machen, dass auch dissociirte Mesodermzellen sich enger aneinanderschliessen und einen epithelialen Verband, ein Mesepithel, oder Pseudoepithel reconstruiren können; bekannt sind ja die mesenchymatischen Epithelbildungen. Dann wäre in unserem Falle der dissociirte, mesenchymähnliche Zustand des Stützgewebes im Bauchstrang die primäre und die epitheloide Aggregation in der Endanschwellung eine secundäre Form; auch die dichte, exacte intercellulare Verbindung wäre dann erst in letzter Linie entstanden; diese Annahme widerspricht jedoch allen morphologischen Wandlungen des epitheloiden Stützgewebes. Ohne Zweifel ist dieses Gewebe im Endbulbus eine ursprüngliche Form der Neuroglia und ein epithelogenes Stützgewebe des Nervensystems wie allenthalben.

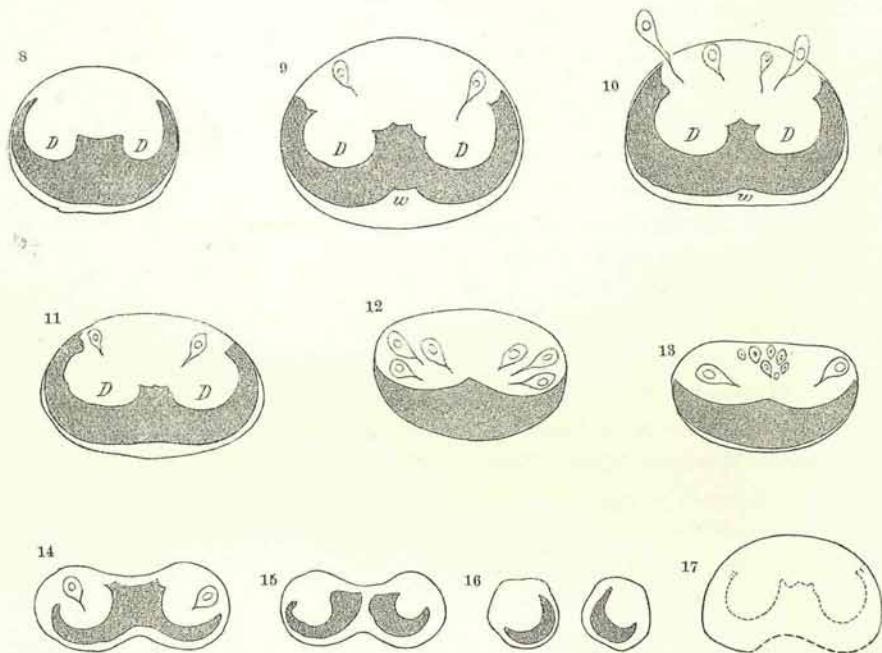
Niemals aber fand ich hier auch nur eine Kertheilungsfigur einer Stützzelle, was gegen die etwaige Annahme spräche, dass

man in der Endanschwellung eine terminale Wachstumszone des Bauchstranges zu sehen habe.

### 8. Der Centralstrang. (Die Ganglienfaser-masse.)

Gesamtbild: Die Querschnittsformen des Centralstranges im Bereiche des terminalen Bulbus wurden bereits besprochen. Sie und ein median-sagittaler Längsschnitt beweisen eine Zunahme der Ganglienzell- und Faser-masse gegenüber der des übrigen Bauchstranges, was den Terminus „Schwanzganglion“ (LEYDIG) erklärt.

Abbildungen 8—17.



Sie zeigen ferner, dass ebenso wie der ganze Bauchstrang der Centralstrang an seinem Hinterende spindelförmig anschwillt, dabei sich aber dorsoventral etwas abplattet. Diese Abplattung verstärkt sich nach hinten zu, bis sich der Centralstrang durch eine mediane Einsenkung (auf dem Querschnittsbild biscuitförmig) einschnürt. (Diese Formveränderung des Stranges in der Endanschwellung gibt zuerst J. ANDREAE an.) Manche Exemplare lassen auch in der vorderen Hälfte der Endspindel am Centralstrange eine ventrale Einbuchtung erkennen, in deren Bereich die innere Bauchmarkscheide vielfach und weitlückig durchbrochen ist (Fig. 17).

Mit der Form des Querschnittes in der Serie wechselt auch die Form des ventralen Ganglienzellstratum und damit natürlich auch die des dorsal von diesem ausgebreiteten Neuropilems. Diese einzelnen Stadien sollen in den folgenden schematischen Figuren zum Ausdruck gebracht werden.

Bemerkenswerth ist hiebei, dass sich noch in den Anfängen der beiden Endäste eine median-ventrale, halbmondförmige Ansammlung kleiner, heller Ganglienzellen jederseits erhält (Fig. 9) und dass kurz vor der Theilung dorsal in der Fasermasse eine Gruppe kleiner Zellen auftaucht, welche später mit der ventralen Lage verschmelzen (Fig. 13).

Fig. 8. Querschnitt durch den Beginn der Anschwellung (Centralstrang).

Fig. 9, 10, 11, 12, 13, 14, 15. Zwischenstadien bis zur Theilung in Fig. 16, das Ganglienzellstratum schraffirt; isolirte Ganglienzellen besonders gezeichnet.

Fig. 17. Querschnitt eines Centralstranges (vordere Spindelhälfte) mit ventraler Furche.

Querschnitte durch die Mitte zeigen ferner eine Anordnung der gesammten Ganglienmasse in Form einer liegenden 3 mit seitlich weit hinaufreichenden Bogenschenkeln (Fig. 9, 10) und vereinzelt dorsalen grösseren Ganglienzellen (Fig. 10), welche im Umkreis der Fasermasse einen nahezu geschlossenen Ring erzeugen.

Diese Querschnittsformen, besonders aber die Stadien 15 und 16 lassen wohl deutlich eine bilaterale Gruppierung der Zellen erkennen. Etwas loser liegen die Zellen in dem medianen Winkel bei *w*. Die Fasermasse ist am dichtesten in den beiden von den Bogenschenkeln umfassten Bezirken (*D*), am lockersten in der Medianlinie, wo auch die grössten Faserquerschnitte liegen.

Mit der Anordnung der nervösen Elemente harmonirt der Aufbau des inneren Gliagerütes.

1. Das innere Gliagerüst. (Taf. I, Fig. 15; Taf. II, Fig. 16; Taf. III, Fig. 50; auch Taf. IV, Fig. 84.)

Dieses besteht in letzter Linie aus feinen, glänzenden Fibrillen, die erst durch paralleles Zusammenströmen und mehr oder weniger innige Verpackung die stärkeren Gliafasern bilden; diese formen durch Aneinandergliederung und Verflechtung die gröbereren Gerüststränge. Die Theilung, Anastomosenbildung und Aufsplitterung der Fasern (und Stränge) ist daher, wie bei allen aus Elementarfibrillen zusammengesetzten höheren Einheiten, nur eine Auflösung in die

histologischen Elemente und ein Austausch derselben und kann daher niemals zu einer absoluten Vermehrung führen.

Die Gliafasern unterscheiden sich durch ihr grösseres Lichtbrechungsvermögen und ihre stärkere Affinität zu den gewöhnlichen Plasmafarbstoffen von den Neuriten. Eine gut differenzierte Durchfärbung mit verdünntem DELAFIELD'schen Hämatoxylin färbt diese und lässt die Gliafasern als ungefärbte glänzende Linien erscheinen. (In denselben Präparaten sind ferner die Ganglienzellen der Hauptmasse nach wohlgefärbt, dagegen die Zellen des epitheloiden Stützgewebes farblos.) Gerade das umgekehrte Bild liefert eine entsprechend differenzierte Färbung mit Eisenhämatoxylin. Die Gliafasern zeigen stets Neigung zu welligem oder bogigem Verlauf; sie sind sämtlich Zellfasern, d. h. faserig differenzierte Ausläufer bestimmter Stützzellen; ein selbständiges Gliafaserwerk mit eingestreuten Gliakernen existirt nicht. Die Fasern haben zweierlei Quellen: ihre Hauptmasse stammt von den centripetalen Ausläufern der basalen äusseren Stützzellen, weniger der basalen, netzigen Schaltzellen; diese einstrahlenden Bündel haben noch, wie schon erwähnt wurde, eine Hülle von Paramitom des Zellkörpers. Ein anderer Theil der Fasern jedoch stammt von besonderen inneren, ihrer Hauptmenge nach zwischen den Ganglienzellen, weniger im Neuropilem eingestreuten, kleinen Gliazellen. Besonders zahlreich liegen diese Zellen an der Grenze der Ganglienzellenzone und senden einen Theil ihrer Ausläufer in die Fasermasse; nicht wenige liegen zwischen den dorsolateralen, grösseren Ganglienzellen, manche auch dorsal-median, inmitten der von aussen kommenden Stützfaser. In der Fasermasse liegen sie mit Vorliebe an den verstärkten Stellen des Gliagerüsts, selten in der Nervenmasse selbst. Die Kerne dieser Zellen sind kleiner als die der Ganglienzellen, meist kurz-elliptisch und färben sich wegen ihres dichten Chromatins sehr intensiv. Um den Kern liegt eine grössere oder geringe, oft minimale Menge eines schwach färbbaren Plasmas, gewöhnlich von Stern- oder Spindelform, die Gliafasern, als Ausläufer dieser Zellen, färben sich dagegen — ich habe hier wieder Eisenhämatoxylinbilder im Auge — kräftig schwarz; wo sie aber an den Zelleib herantreten, beziehungsweise ihren Ursprung nehmen, verbreitern sie sich und fasn sie sich auf, wobei sich die äussersten an den Plasmakörper anschmiegen, die anderen aber oft geradewegs durch diesen hindurchlaufen, um in einem anderen Ausläufer auszutreten. Das Plasma selbst erscheint an der Faserbasis, also im Bereiche der Auffaserung verdichtet

und intensiver färbbar. Die Fasern sind meist ziemlich dick und splittern sich erst in grösserer Entfernung vom Zellkörper auf. — Diese Verhältnisse stimmen im wesentlichen mit denen überein, wie sie ERIK MÜLLER in seinen „Studien über Neuroglia“ bei den tiefstehenden Vertebraten, insbesondere bei *Amphioxus*, beschreibt und abbildet. Bei Wirbellosen hat zuerst H. JOSEPH in einer vorläufigen Mittheilung: „Zur Kenntniss der Neuroglia“ denselben Typus, und zwar bei Würmern (insbesonder *Lumbricus*) aufgedeckt (Taf. III, Fig. 55 a—d).

Vorsicht bei der Qualificirung der Kerne ist insoferne geboten, als sie vollkommen den Kernen oft sehr kleiner Wanderzellen gleichen, die sich vereinzelt auch im Neuropil finden. Solche Gliazellen betheiligen sich ferner an der Bildung des pericellulären Gliagitters grosser oder mittelgrosser Ganglienzellen oder der gemeinsamen Gliahülle eines Ganglienzellenpaketes (Taf. IV, Fig. 79; Taf. III, Fig. 61; ferner Taf. IV, Fig. 84 u. Taf. V, Fig. 88; vergl. „Paketkerne“ bei *Hirudo*, APÁTHY). Die Ausläufer dieser inneren Gliazellen reichen oft durch die innere Bauchmarkscheide nach aussen zwischen die basalen Stützfasern; möglicherweise sind manche von ihnen von aussen eingewandert. Auf dem Querschnitte trifft man ferner gewöhnlich 2—3 grosse, fast leere und daher wasserhelle Kerne, und zwar ventral zwischen den Gliafasern, seltener in der Fasermasse (Taf. III, Fig. 56); sie sind wahrscheinlich Gliakerne.

Die Anordnung der Gliafasern in dem Gerüste („Spongipilem“ LÉNHOSEK, im Gegensatz zum rein nervösen „Neuropilem“) ist eine bilateral-symmetrische. Eine Anzahl stärkerer, median-ventral eindringender Fasern dringt geraden Verlaufes bis über die Fronto-medianebene vor und verbindet sich durch lange und lockere Maschen mit Stützfasern, welche sich dorsal durch die innere Scheide herabsenken. Sie formen, wenigstens in der unteren Hälfte des Querschnittes, einen medianen, breiten, die beiden lateralen Ganglienzellbogen theilenden Faserstamm; die Theilung ist deshalb eine unvollkommene, weil in die Lücken dieses Gerüstes sich ebenfalls, allerdings in weniger dichter Häufung, Ganglienzellen einlagern; in diesem medianen Hauptgerüst liegen auch viele Gliazellen. Noch unvollkommener ist die Scheidung im Neuropilem. Der Faserstamm entfaltet sich symmetrisch-geweihtartig nach beiden Seiten hin; dabei werden seine auszweigenden Aeste durch allseits von der Peripherie (durch die innere Scheide) ihnen entgegeneilende Ausläufer der basalen Stützzellen verstärkt; seine stärksten Aeste jedoch entsendet er beiderseits dorsolateral, wo sie sich mit den

hier ebenfalls in grösserer Masse einströmenden Stützfasern verflechten; dazwischen, also median-dorsal, liegen gestreckte, ziemlich lockere Maschen; auch hier dringen, aber mehr in gleichen Abständen, basale Stützfasern nach innen und betheiligen sich an der Maschenbildung.

Ein zweites, ausgedehntes Ramificationsgebiet dieses Stammgerüstes bilden zwei starke Bogenzüge, welche das Neuropil an seiner Unterseite umfassen und zahlreiche Nischen für die innersten Ganglienzellen enthalten. Dem gesammten intergangliären Gliawerke verleihen diese Ausbuchtungen (Nischen) an seinem Innenrande auf dem Querschnitte die Form eines pyramidalen, nach beiden Seiten hin treppenartig abgestuften Gerüstes; von den Seiten dieses dringen nur wenige und mittelstarke Gliazüge nach innen in die nervöse Fasermasse vor, die hier besonders dicht ist (Dendritenmasse). Sie begegnen am Aussenrande dieser wieder von aussen kommenden Stützfasern; diese und von den beiden dorso-lateral gerichteten Faserzügen des Stammgerüstes abzweigenden Aeste verdichten sich im Umkreise dieser Dendritenbezirke zu einer ziemlich deutlichen Abgrenzung derselben (Taf. IV, Fig. 79). Zwischen sie und die dorsalen gestreckten Maschen schieben sich rundliche und ovale mittelgrosse Netze grobfaseriger Glia ein. — Viele der eindringenden Stützfasern biegen in die Längsrichtung um. Die von der Ventralseite (submedian) und lateral (unterhalb der Frontomedianebene) einströmenden Stützfasern bilden, natürlich in Gemeinschaft mit den internen (centralen) Gliazellen die intergangliäre Glia. Die Fasern verflechten sich hier, indem viele von der ursprünglichen Verlaufsrichtung parallel dem Rande der inneren Bauchmarkscheide abschwanken und in andere Faserbahnen einlenken, zu wahren Ganglienzellkörnchen und Korbgeflechten für Gruppen (Pakete) kleinerer Ganglienzellen. An dem Gliagitter um grosse Ganglienzellen betheiligen sich auch quere (circuläre) und radiäre, gegen die Zelle selbst gerichtete Fasern (Taf. III, Fig. 59, 62, 69). Von den Fasern kreuzen natürlich viele auch die Medianlinie.

Bemerkenswerth ist noch, dass sich die Gliafasern, sei es, dass sie von innen oder aussen kommen, an dem inneren, welliggezackten Rande der inneren Bauchmarkscheide zu einer dünnen, aber ziemlich dichten Geflechtlage ausbreiten, indem sie sich dem Rande der Scheide innig anschmiegen. Nach vorne zu wird diese Grenzschichte noch geschlossener und hebt sich dann als deutlicher dunkler Saum von der inneren Scheide ab; in ihm liegen viele Punkte, die Querschnitte längsverlaufender Gliafasern (Taf. IV, Fig. 84).

Das Gliawerk des Neuropils ist ein viel exacteres und durchdringenderes, als es auf den ersten Blick scheinen mag; nicht nur dass sich von der Wand aller grobfaserigen Maschen feinere Faserzüge abspalten und innere secundäre und in diesen noch zarter begrenzte, tertiäre Maschen bilden, sondern da sich das pericelluläre Gliagitter grösserer Ganglienzellen als faserige Gliascheide auch auf die Neuriten fortsetzt, so erscheinen auch diese im Querschnittsbild von glänzenden Punkten, eben den Querschnitten der Begleitgliafasern, umstellt.

## 2. Gruppierung und Beschaffenheit der nervösen Elemente.

Die Fasermasse (die dorsale Hälfte des Centralstranges einnehmend) reicht nicht allseits bis an die innere Bauchmarksheide heran, sondern wird lateral durch Ganglienzellgruppen von dieser abgedrängt; dorsal dagegen ziehen Nervenfasern dicht unter der Scheide; es sind eine mittlere und zwei submedianen Gruppen [besonders starker Nervenfasern (Taf. III, Fig. 50; Taf. IV, Fig. 79), am stärksten sind die im medianen Bündel, welches auf Querschnitten nach abwärts bis an das Ganglienzelllager heranreicht; weniger dick sind die Querschnitte der Fasern in den dorsolateralen Maschen. Die dichteste Häufung, und zwar der feinsten Fasern, der Aufsplitterungs- oder Dendritenbezirk liegt in den Buchten der beiden Ganglienzellbogen, in ihm liegen aber auch die Querschnitte grösserer Fasern (D).

Betreffs der Ganglienzellen sei hier die WARD'sche Eintheilung der Ganglienzellen für das Gehirn vorausgeschickt; er unterscheidet hier 1. kleinste Ganglienzellen (6—4  $\mu$ ), Kern oval, mit 4—10 Nucleolen und zahlreichen Chromatinkörnchen, Kernmembran stark tingirt, Plasma meist unsichtbar, weil zu blass gegenüber dem stark lichtbrechenden Kern; WARD möchte sie den „freien Kernen“ RHODE's vergleichen. 2. Mittlere (20—40  $\mu$ ); Kern wie bei 1; Plasma zeigt geringe Verwandtschaft zu Farbstoffen, mit peripheren „Paramitomen“ (RHODE); Kern in einer hellen Zelle gelegen. 3. Grosse Ganglienzellen (Länge 55  $\mu$ , Quere 44  $\mu$ ) mit körnigem chromophilem Plasma, Paramitome gross (12—15  $\mu$ ), heller, im Fundus der Zelle gelegener Kern; ein grosser (2—3  $\mu$ ) oder zwei kleinere Nucleolen. — 1 und 2 sind durch Uebergänge verbunden.

Im Bauchstrang überwiegen nach WARD die Ganglienzellen des Typus 2; solche vom Typus 1 sind nur wenige vorhanden, auch hier sind sie durch zahlreiche Uebergangsformen vermittelt,

manche Zellen erinnern durch ihre Färbbarkeit und Kernbeschaffenheit an die grossen 3 Ganglienzellen des Gehirns. Die Anordnung dieser Zellen sei keine gesetzmässige.

Bevor ich die Gruppierung der Ganglienzellen im terminalen Bulbus beschreibe, möchte ich ihre Structur, ausgehend von einer grösseren, dem Typus 3 WARD's entsprechenden Zelle, darlegen (Taf. III, Fig. 59, 64, 71). Diese Zellen sind flaschen- oder retortenförmig und entsenden einen entsprechend dicken Neuriten, sind also unipolar. Ihre Grösse beträgt 40—45  $\mu$ . Der grosse (12—15  $\mu$ ) Kern ist hell, rund und hat eine deutlich tingible Membran, er enthält einen grossen, gewöhnlich etwas excentrischen Nucleolus, und mehrere kleine, oder mehrere (2—3) grössere, und ein zartes Chromatinnetz. Er liegt mit Vorliebe nahe dem vorderen Theile der Zelle, dem Halse und oft der Zellwand genähert. Das Zellgerüst ist von einem färbbaren, feinkörnigen Plasma („Somatoplasma“ APÁTHY'S), für welches ich den Ausdruck „Hyaloplasma“ beibehalten will, obwohl es nicht im mindesten hyalin aussieht, erfüllt und besteht aus einem kleinmaschigen, also netzigen, faserigen Spongioplasma mit deutlichen chromophilen Granula in seinen Knoten. An einer Stelle, entweder im Fundus der Zelle (mitunter nahe der Zellwand) oder in der Nähe des Kernes oder im vorderen Zelltheile vor dem im Fundus gelegenen Kern strahlen die Fäden des Zellgerüsts radiär zu einem rundlichen, immer deutlich gefärbten und begrenzten Körper, dem Centrosoma oder der Centrosphäre, zusammen. Dieses ist oft von ziemlicher Grösse und lässt dann in seinem Innern und am Rande, an der Insertion der Fäden, mehrere glänzende Körnchen erkennen. Der Strahlungshof ist heller als der übrige Zelleib; manchmal aber, wohl in der Folge der Conservirung, ist das färbbare Hyaloplasma um die Sphäre zu einer dichteren Masse zusammengeschrumpft („innere Chromatinzone“ APÁTHY'S), weil das Netz um die Centrosphäre sich verdichtet, so häufen sich hier auch die chromophilen Granula desselben, auch der Kern liegt dann gewöhnlich in einem hellen Hof („achromatische Perinucleärzone“ APÁTHY'S); die Hauptmasse des färbbaren Plasmas bildet dann in der Zelle eine äussere chromatische Randzone, zwischen äusserer und innerer chromatischer Zone liegt die ebenfalls artificielle helle Alveolarzone. Gute Conservirungen lassen von all dem nichts erkennen; echt ist nur der Strahlungshof, in manchen stark chromophilen Zellen ist die Centrosphäre aber ganz verdeckt, an Sublimatpräparaten der Centrankörper geschrumpft. Bei Thieren, deren Bauchstrang in vivo eine



deutliche röthliche Färbung aufweist, enthalten die grösseren Ganglienzellen grosse Mengen runder Lipochromtröpfchen von verschiedener Grösse; diese sind dann alle um die Centrosphäre centrirte, oft in Form eines deutlichen einfachen oder doppelten Kranzes (Taf. III, Fig. 71) und liegen immer in den Knoten der Spongioplasmafasern. Manche Zellen enthalten dieses Pigment in Form grosser, den ganzen Zelleib erfüllender Kugeln, welche durch ihre Anhäufung die Zellstructur fast vollständig verdecken; an ungefärbten Schnitten von mit Osmiumsäure fixirtem Materiale sind sie vollkommen schwarz (Taf. III, Fig. 72); sind nur wenige und kleine Lipochromtröpfchen vorhanden, so bemerkt man neben ihnen noch die färbbaren Granula im Zellgerüst. — An diesen grossen Zellen sieht man auch häufig die bereits genannten „Paramitome“, Vacuolen ähnliche Bildungen im Zelleib mit hellem durchsichtigen Inhalt, einem feinen inneren Netz und scharfer Abgrenzung gegen den übrigen, chromatischen Theil des Zellkörpers; sie liegen seltener im Zellhals, gewöhnlich im Fundus der Zelle, und zwar entweder eine grosse Vacuole oder mehrere peripheriewärts in einem Umkreis gestellte Alveolen, das tingible Plasma auf einen schmalen äusseren Saum und eine innere, mit diesem durch Brücken verbundene, sternförmige Zone um den Kern oder um die Centrosphäre reducirend. Sie sind selten nach Fixirungen mit Osmiumsäure zu finden, selten auch an mit Kaliumbichromat-Essigsäure fixirten Objecten; die grösste Virtuosität in der Ergänzung dieser Conservirungsartefacte oder Absterbephänomene der Zelle bekundet aber das Sublimat (Taf. V, Fig. 73, 75).

Der Kern wird durch diese Vacuolen manchmal halbmondförmig eingebuchtet oder, ähnlich wie in gewissen Secretionszuständen mancher Drüsenzellen, mit dem färbbaren dichten Plasma an die Wand verschoben. Vielleicht entsprechen sie thatsächlich ähnlichen (excretorischen) normalen Functionen der Ganglienzelle selbst. Von diesen aber, wie überhaupt von der inneren Secretion (oder Excretion) der Zellen, ist uns nichts oder nur sehr wenig bekannt.

Hinzufügen möchte ich noch, dass man in den Maschen des Zellgerüsts eine dichtere Ansammlung des färbbaren Plasmas in der Umgebung der Netzfasern selbst und insbesondere an den Knoten bemerken kann, wodurch neben dem Zellfasernetz in der Zelle noch eine schaumige Structur des feingranulösen Plasmas entsteht (Taf. III, Fig. 70); erst in den Lücken (Alveolen) dieses würde das eigentliche Hyaloplasma, das Paramitom, zu suchen sein; färbbare Granula sieht man in stark

chromophilen Ganglienzellen nicht blos in den Knoten, sondern auch in den Fäden des Gerüsts selbst.

Der beschriebene innere Bau der Zelle setzt sich auch auf den Nervenfortsatz fort; der fibrillöse Theil erscheint in diesem oft infolge der Conservirung (Sublimat) zu einem dickeren (centralen oder seitlichen) Strange oder einem platten Bande zusammengeschrumpft (Taf. IV, Fig. 73, 76). Ob schliesslich das beschriebene Fasernetz der Zelle mit dem Neurofibrillengitter APATHY'S zu identificiren sei, kann ich nicht mit Sicherheit entscheiden; ich halte es nicht dafür.

Von dem pericellulären Gliagitter der grossen Ganglienzellen schmiegen sich innerste feine Fäserchen oft dicht dem Zellcontour an und erzeugen den Eindruck besonderer Zellmembranen, ebenso wie die Gliabegleitfasern dem Nervenfortsatz an Längsschnitten einen scharfen Randcontour verleihen können. Ein Zusammenhang feinsten (radiärer) gliöser Fäserchen mit dem Zellgerüst (dem Spongionplasma ROHDE'S) (ROHDE, APATHY) scheint mir sehr wahrscheinlich (Taf. III, Fig. 59, 62). — Seltener sind helle Ganglienzellen von derselben Grösse (Taf. III, Fig. 62).

Die folgenden mittelgrossen Ganglienzellen (Taf. III, Fig. 60, 65, 69) sind im terminalen Bulbus ziemlich häufig und haben meist eine schlanke, an Schläuche erinnernde Gestalt; sie sind der Mehrzahl nach chromophile Zellen mit dichtem inneren Fasernetz, theils helle, mehr bauchige Zellen, in der Grösse oft an die grossen chromophilen Zellen heranreichend, mit grossmaschigem, schwachem Fasernetz, in dem der Centralkörper deutlich als ein glänzendes, stark tingibles Korn zu sehen ist; das Hyaloplasma ist sehr dünn (Grösse  $20\mu$ ).

Die nächsten, die kleinen Ganglienzellen (Taf. III, Fig. 66, 67) sind bei weitem die zahlreichsten; sie haben eine gedrungene birnförmige Gestalt, einen runden, mehrere Nucleolen enthaltenden Kern und zahlreiche tingible Granula; Centrosphäre selten (Grösse  $8-10\mu$ ).

Die kleinsten Zellen noch vom Typus einer Ganglienzelle sind von schmaler, gegen den Neuriten zugespitzter Gestalt und haben einen relativ grossen, chromatinreichen, mehr eckigen Kern; das Plasma ist daher gering und enthält nur wenige, glänzende, chromophile Granula; sie sind nicht besonders zahlreich (Grösse  $5.6\mu$ , Taf. III, Fig. 68). Sehr wahrscheinlich sind die kleinsten Ganglienzellen WARD'S vom Typus 1 identisch mit den oben beschriebenen, kleinen, centralen Gliazellen.

Ausserdem trifft man noch, gewöhnlich median und vornehmlich im hintersten Abschnitte der Endanschwellung gelegene, gangliöse Zellen von ausserordentlicher Grösse und blasiger Form, mit einem sehr durchsichtigen und kaum färbbaren Plasma und zartem, lockeren Gerüst; diese Zellen dürften kaum als Ganglienzellen angesprochen werden, sondern sind wahrscheinlich nicht nervöse indifferente Zellen, wahrscheinlich Stützzellen, vielleicht nutritorische Zellen des Centralstranges. Auch viele der kleinen und die kleinsten als Ganglienzellen bezeichneten Formen dürften entweder einer trophischen oder als Uebergangsformen zwischen Glia- und Ganglienzellen einer stützenden Function dienen.

Die geschilderten Formen gruppieren sich im Centralstrange (Taf. III, Fig. 50) derart, dass die kleinen Ganglienzellen, unter sie eingestreut die kleinsten, die Hauptmasse des ventralen Stratum ausmachen; zwischen ihnen liegen vereinzelt, gewöhnlich submedian, die mittelgrossen Zellen, seltener, auf dem Querschnitte 1—2, grosse, chromophile Zellen, noch seltener jene grossen, wasserhellen blasigen Zellen — auf dem Querschnitte nur in der Einzahl.

Lateral, in der Frontomediane ebene, macht sich regelmässig beiderseits eine Gruppe mittelgrosser, chromophiler Ganglienzellen in fächerförmiger Anordnung — indem ihre centripetalen Fortsätze zusammenlaufen — bemerkbar, oft aus mehreren Paketen gebildet. Dorsolateral und nicht selten auch dorsal, liegen an der Peripherie der Fasermasse in Abständen oder von kleineren Ganglienzellen flankirt die typischen, grossen chromophilen Zellen, jede in ein besonderes Glianetz, das sich auch als Scheide auf den centripetalen Neuriten fortsetzt, eingekapselt; sie liegen in der Richtung eines Radius, und zwar mit ihrer Kuppe gewöhnlich dicht unter der inneren Bauchmarkscheide, oft aber sind sie in radialer Richtung verschoben, seltener nach innen zu und daher allseits vom Neuropil umgeben, häufiger nach aussen hin, durch Unterbrechungen in der inneren Scheide, so dass sie theilweise bereits im Bereiche der basalen Stützfasern liegen, die sie umweben. Manchmal trifft man sogar — doch sind diese Fälle nicht zahlreich — diese Ganglienzellen in toto in das epitheloide Stützgewebe verlagert, in gleicher Höhe mit den basalen Stützzellen, die sie dann oft an Grösse erreichen (exponirte Ganglienzellen); sie haben dann eine gliöse Hülle mit eingelagerten Kernen, oder die angrenzenden Stützzellen schmiegen sich ihrer Form nach an die Ganglienzelle an und bilden um diese mit ihren Fasern ein Kapselgeflecht. Manche dieser exponirten Zellen unterscheiden sich nur wenig in

Form und Grösse von den benachbarten basalen Stützzellen, mit denen sie in einer Reihe liegen; nur durch ihren Neuriten und ihre färberische Isolirung bei einer gelungenen differenzirten Hämatoxyлиндurchfärbung. Dies würde für einen Ursprung dieser Zellen aus der primitiven, embryonalen Gewebslage der Stützzellen sprechen, es wäre dies ein weiterer Beweis für die ectodermale Abkunft des epitheloiden Stützgewebes. Auch kleinere Gruppen aus den lateralen Paketen trifft man manchmal exponirt (Taf. III, Fig. 59, 60, 61, 62; Taf. IV, Fig. 73, 76).

### 3. Polarität der Ganglienzellen.

Ueber den intimen Faserverlauf vermag ich keine vollständig befriedigenden Aufschlüsse zu geben, da mir die dazu nöthigen Differenzirungsmethoden — ich stellte allerdings nur einen Versuch mit der Golgification und zwei vitalen Methylenblaufärbungen (nach APÁTHY, BETHÉ) und zwei Nachvergoldungsversuche an — missglückten. Wie in jedem besonderen Falle, müssten auch für das *Sipunculus*-Nervensystem diese Methoden in ausgiebiger und gründlicher Weise durchprobt und specialisirt werden. Was ich ermitteln konnte, sind an differenzirten Hämatoxyлиндurchfärbungen oder dickeren, mit saurem Rubin gefärbten Schnitten gewonnene Daten oder Vermuthungen.

Die Ganglienzellen sind sämmtlich unipolar (monaxon). Theilungen im Sinne einer Multipolarität finden erst an dem Ursprunge des Fortsatzes, also am Zellhalse statt. Einem multipolaren Typus nähert sich dieses Verhältniss dann, wenn die Zelle kurz und gedrungen ist und man von einem „Zellhalse“ nicht sprechen kann; aber auch in diesem Falle entspringen die einzelnen Fortsätze nur an einer Seite der Zelle. — Solche Zellen sind die grösseren submedianen Zellen, deren grösster Fortsatz gerade aufsteigt und im Bereiche der Gruppe der starken Nervenfasern in die Längsrichtung umbiegt, während die anderen dünnen Fortsätze sich wahrscheinlich im Dendritenbezirk aufsplintern. Sie stellen dann im homoförmigen Bauchstrang des *Sipunculus* Ganglienzellen dar, die Beziehungen zwischen entfernter liegenden Punkten der nervösen Leitungen vermitteln und würden den längscommissuralen Schaltzellen im gangliösen Bauchmark mancher Anneliden (*Hirudo*, *Lumbricus*) entsprechen. Ich halte es auf Grund von Vergleichen mit Längsschnitten für sehr wahrscheinlich, dass die medianen und submedianen, dorsalen grossen Faserzüge den Längscommissuren (Connectivbahnen) der erwähnten Anneliden entsprechen. In

diesen Bereich entsenden aber auch unipolare (motorische) Zellen ihren Fortsatz. Die meisten unipolaren Zellen jedoch streben mit ihren Neuriten in das Gebiet der dorso-lateralen Fasergruppen im Neuropil; hierher gehören auch die beiden lateralen Ganglienzelllager, hier dürfte also in der Fasermasse die grösste Anzahl der motorischen Fasern zu suchen sein; dafür spricht auch der Umstand, dass in abgehende Nervenwurzeln aus diesem Gebiet, und zwar deutlich immer von oben herab, viele Fasern einströmen. — Die grossen, dorsolateralen (und dorsalen) Ganglienzellen senden ihren Fortsatz immer centripetal, kreuzen damit oft die Mittellinie und gelangen oft bis in die Nähe der kleinen Ganglienzellen der anderen Seite; in zwei Fällen sah ich ihren Neuriten nach kurzem Verlaufe sich spalten. Median zuoberst in der Zelllage gelegene Ganglienzellen kreuzen mit den Fortsätzen die Mittelebene.

Die letzten, nach hinten zu verfolgenden Ganglienzellen sind kleine, helle und birnförmige Zellen. Im Bereich der Endäste findet man inmitten des Glianetzes selten Zellen mit rundlichem hellen Kern und scheinbar multipolarem Zelleib; sie können ebensogut sternförmige Gliazellen sein, die im Verlauf der Nerven nicht selten sind (Taf. III, Fig. 49 c).

### B. Das übrige Bauchmark.

(Taf. IV u. V. Querschnitt und Längsschnitt.)

Die Umformung der Gewebelemente gegen den Anfang der Endanschwellung zu, wo sich diese dem normalen Umfang des Bauchstranges nähert, wurde bereits besprochen und es ist nur wenig mehr nachzutragen.

Im Centralstrang, dessen Querschnitt sich aus einer gedrungenen Ellipse in eine Kreisform verwandelt, tritt das mediane, aufrechte Gliagerüst immer am stärksten hervor, und es schwinden nach vorne zu die dorsolateralen und dorsalen Ganglienzellen; auch die Masse der ventralen, sehr zahlreichen kleinen Ganglienzellen nimmt ab, und an ihre Stelle treten die mehr oder weniger chromophilen mittelgrossen Zellen; grössere davon liegen median. Die lateralen Ganglienzellpakete verschwinden und an ihrer Stelle erscheint die sehr fein punktirte Dendritenmasse beiderseits bis an die innere Scheide verschoben.

Die innere Bauchmarkscheide wird geschlossener und an ihrer Innenfläche breitet sich ein immer dichter werdendes Gliageflecht in dünner Lage aus, eine gliöse Basalmembran des Centralstranges vortäuschend; die innere Scheide wird gleichzeitig zusehends dicker,

ein heller, feinstreifiger Gallertring auf dem Querschnitt, der sich nur an der Umgebung seines Innenrandes, wo sich seine Substanz zu einer dichterstreifigen Lage verdichtet, färbt, sonst aber vollkommen farblos bleibt. In ihm liegen im ganzen Umkreise des Centralstranges, in grossen Abständen die Querschnitte dicker, elastischer Fasern, während feinere, nach wie vor, in losen Gruppen beisammen liegen. In der inneren Grenzschihte liegen, u. zw. in feinen schmalen Spalten in geringer Zahl spindelförmige Kerne.

Die areoläre, äussere Bauchmarkscheide hat sich verdickt und bildet dorsal eine mächtige Auflagerung; nach den Seiten hin fällt sie ab und bildet ventral nur eine schwache Lage. Die äussersten Maschen sind dem Rande parallel gestreckt und enge, die innersten etwas lockerer und rundlich. Gegen das Peritonealepithel schliesst sie sich mit einem dicken, cuticularen Saume ab. Dieser hat grosse Aehnlichkeit mit der inneren Bauchmarkscheide und wie diese eine dichtere, besser tingible Innenzone und eine hellere, fast homogene, aber noch immer feinstreifige Aussenschichte, in der man mitunter circuläre, geschlängelte (elastische?) Fasern trifft. Vereinzelte, spindelförmige Kerne oder rundliche, mit Fettpigment erfüllte granulöse Zellen sind in ihr nichts Seltenes.

In der Substanz des areolären Bindegewebes liegen aber noch selbständige Fasern oder Faserzellen mit schmalen, fast linealen, an Muskelkerne erinnernden Kernen. Sie sind in der Längsrichtung des Organes orientirt und erreichen meist eine bedeutende Länge. Auch in kleinen Spalten des Bindegewebes trifft man sie, und zwar auf Querschnitten als glänzende Punkte. Auf Längsschnitten kann man sie durch eine gelungene Pikrorubinfärbung differenziren; sie nehmen dann das Pikrin auf. Man ist geneigt, die Kerne dieser Fasern auf Längsschnittbildern den langen Strängen des Bindegewebes zuzurechnen, und diese selbst, zumal da sie oft eine Längsstreifung erkennen lassen, für Muskeln zu halten. Dagegen spricht aber, abgesehen von dem färberischen Verhalten, die Uebereinstimmung dieses Gewebes mit dem Bindegewebe des Sipunkels. Dass aber die Faserzellen selbst die Bauchstrangmuskulatur darstellen, möchte ich nicht behaupten. Auch diese Fasern scheinen Vorstadien der elastischen zu sein.

In den Maschen des Bindegewebes findet man nicht selten rundliche granulöse Zellen, deren Granula stark chromophil sind, sich besonders mit Hämatoxylin intensiv bläuen und das Säurefuchsin in eine violettrothe Modification verwandeln; sie enthalten oft auch Fetttropfen. An Längsschnitten liegen sie in weiten

Spalten des Bindegewebes oft zu mehreren hintereinander; oder diese Bindegewebsvacuolen sind leer und enthalten dann ein Gerinnsel und freies Fettpigment. Bei der Doppelfärbung mit Pikrorubin färbt sich das areoläre Bindegewebe intensiv roth, gegenüber den Stützzellen, die nur die Pikrinsäure aufnehmen. Modificationen gibt es auch hier. Manchmal reicht das epitheloide Stützgewebe bis nahe an den äusseren Bauchmarkrand heran, und das areoläre Bindegewebe beschränkt sich auf ein dünnes Fasergeflecht, welches die Querschnitte vereinzelter Fasern und zuäusserst wenige elastische Fasern enthält; nur am Abgange der Nerven verdickt es sich (Taf. IV, Fig. 86, 87). Das vordere Drittel des Bauchmarkes erfährt eine auffallende, jedoch gleichmässige, Dickenzunahme. An dieser betheiligen sich alle Gewebsschichten, besonders aber das äussere Bindegewebe. Dort, wo der Strang im Cölon in zwei seitliche, schmale Muskelbänder eingefasst, frei suspendirt ist, verschmilzt das Perimysium dieser Begleitmuskeln beiderseits mit dem lateralen Bindegewebe des Bauchstranges in grösserer Ausdehnung; an der Verwachsungsstelle treten die Lücken gegenüber der Grundsubstanz in den Hintergrund; in dieser dicken Verlöthungslage häufen sich die elastischen Fasern. Manchmal überwiegt auch im Bauchstrang selbst in seiner äusseren Bindegewebs-scheide die Grundsubstanz, und es entsteht ein ziemlich massives Gewebe mit grösseren und kleineren Lücken, die oft beisammen liegen oder in der Längsrichtung durch Septenschwund zu canalartigen Räumen verschmelzen (Taf. IV, Fig. 85). Die Lücken enthalten dann meist jene granulösen rundlichen Zelleinschlüsse mit kleinen runden Kernen; von diesen erreichen manche eine bedeutende Grösse und führen dann auch Fett (Taf. V, Fig. 96). Die Grundsubstanz zeigt eine wellige fibrilläre Streifung, wie immer in der fibrös-areolären Modification; in ihr liegen zahlreiche, grobe und feine elastische Fasern, in seinem ganzen Habitus stellt diese Abart einen Uebergang zum vesiculösen Stützgewebe dar. Uebergangsformen der in den Lücken liegenden Zellen zu langen, spindelförmigen Bindegewebszellen und schliesslich zu elastischen Fasern konnte ich an Längsschnitten dieser Modification beobachten (Taf. V, Fig. 91). In diesem Falle ist auch die innere Scheide areolär und deutlich färbbar; sie enthält zahlreiche, in mannigfachen Zuständen fixirte amöboide Zellen. Sie erfährt überhaupt im vordersten Drittel des Organs, ebenso wie die äussere Scheide, eine Dickenzunahme und auf die eingelagerten elastischen groben Fasern, die man fast als elastische Stränge apostrophiren könnte.

Ferner treten im vorderen Drittel, in der centralen Faser-masse dorsal und dorsolateral in entsprechend grossen Gliamaschen die Querschnitte sehr dicker Neuriten hervor, doch nicht etwa von der Dicke eines Neurochords. Neurochorde fehlen überhaupt dem Bauchstrange. An sie treten feine Gliafäserchen heran, eine besondere Scheide bildend, in welcher man knapp am Contour der Nervenmasse glänzende Punkte, die Querschnitte längsbegleitender Gliafibrillen, beobachten kann. Von dieser peripheren Scheide dringt aber noch ein äusserst feines Netz in das Innere des Neuritenquerschnittes ein und lässt auch hier in seinen Knoten feinste Punkte erkennen; man kann hier von einer intracellulären Gliasprechen, oder, mit anderen Worten, man muss die Beobachtung, dass sich das „Spongionplasma“ (Fasernetz) einer Ganglienzelle mit den pericellulären Gliafibrillen in Verbindung setzt, auch auf den Neuriten ausdehnen, was eigentlich nur eine Consequenz ist. Aber auch in der Umgebung kleinerer Nervenfortsätze sieht man die glänzenden Begleitfibrillen, die sich, wenn der Neurit dünn und durch die Conservirung geschrumpft ist, zusammendrängen und bei oberflächlicher Betrachtung das Bild eines einheitlichen, dickeren Nervenfaserschnittes erzeugen (Taf. V, Fig. 82, 83).

Literatur: Die ersten Angaben über das Stützgewebe finden sich in der Monographie KEFERSTEIN'S und EHLERS'. Sie beschreiben als erste ein „äusseres“ und „inneres Neurilemm“, ersteres als eine ziemlich feste Haut, die aus „plattgedrückten Zellen“ besteht und auf grossen pigmentführenden Zellen „Büschel von Cilien“ aufweist. Zwischen den beiden Neurilemmen liegt „eine Schichte runder, durchsichtiger Zellen, und zwischen ihnen feine Körnchen“. Die innerste Abtheilung des Organs, ebenfalls aus „runden Zellen“ und „Körnchen“ bestehend, lässt an Durchschnitten von Chromsäurepräparaten „eine strahlig faserige Zeichnung“ (wahrscheinlich das innere Gliagerüst) erkennen. KEFERSTEIN fügte später noch hinzu, dass diese „Zwischenzellenschicht“ zwischen den Neurilemmen aus mehreren Lagen bestehe.

Auch LEYDIG spricht von einer „körnig-zelligen Masse“ zwischen den Neurilemmen, die dem Bauchstrang im frischen Zustande eine röthliche Farbe verleiht und beim Abstreifen des äusseren Neurilemmes ziemlich fest an dem inneren haften bleibt. Stellenweise jedoch fällt diese Masse auf ganze Strecken hinaus, „so dass ein scharf begrenzter Hohlraum rings um die eigentliche Scheide des Bauchmarkes vorliegt“. (Es scheint diese Veränderung mit der Zeit an Weingeistexemplaren, die LEYDIG untersuchte,



aufzutreten; auch J. ANDREAE berichtet Aehnliches.) Doch ist LEYDIG nicht geneigt, diese Räume für die Lichtung eines Blutgefäßes (KROHN, TEUSCHER) zu halten. Aeusseres und inneres Neurilemm bestehen aus „fester, homogenstreifiger Binde substanz“. Unter dem äusseren Neurilemm verlaufen Züge von Längsmuskelfasern von derselben Beschaffenheit wie beim Regenwurm, sie finden sich auch im Neurilemm der Seitennerven, fehlen aber im inneren Neurilemm des Bauchstranges. Die nervöse Substanz desselben ist „von ähnlicher Art“ wie bei den Lumbricinen.

J. ANDREAE unterscheidet wie LEYDIG ein äusseres Neurilemm als eine längsfaserige Bindegewebsmembran, ferner ein inneres Neurilemm von derselben Beschaffenheit wie das äussere, mit diesem „durch feine Bindegewebsfäden“ hin und wieder verbunden und durch eine grosse Menge „heller spindelförmiger Kerne“ ausgezeichnet. Der Zwischenraum zwischen beiden Neurilemmen wird von einer „feinkörnigen Masse“ ausgefüllt, in welcher man deutlich kleine Kerne, aber nichts von einer zelligen Structur erkennt; „dieselbe“, bemerkt ANDREAE, „machte mir ganz den Eindruck einer geronnenen, vordem dickflüssigen Masse und zeigte sich stark mit Pigmentballen durchsetzt“. Der vom inneren Neurilemm umschlossene Cylinder besteht aus einem bindegewebigen Fasernetzwerk mit vorwiegend radiärer Faseranordnung auf dem Querschnitt; über einer strangförmigen (auf dem Querschnitt rundlichen) Pigmentanhäufung dicht an der ventralen Innenfläche des inneren Neurilemms liegen die Nervenzellen in halbmond förmiger Masse. Die übrigen Maschenräume des Netzes enthalten die längsverlaufenden Nervenfasern, die auf dem Querschnitte das Bild einer feinen Körnchenmasse bieten. Das bindegewebige Netzwerk, welches in der Endschwellung den Raum zwischen den beiden Neurilemmen erfüllt, ragt noch zum Theil in die innerste Schichte, nämlich zwischen die Nervenzellen hinein.

VOGT und YUNG sehen an dem Bauchstrange, besonders deutlich im vordersten, freischwebenden Theil eine Zusammensetzung aus zwei miteinander verschmolzenen (bilateralen) Hälften. Er hat eine schlaife äussere bindegewebige Hülle und eine Eigenhülle um die innere Fasermasse, die durch Fäden mit der äusseren Scheide in Verbindung steht. Diese Bindegewebscheiden bieten auf Schnitten häufig maschige Zeichnungen dar und „gleichem so den Lymphgefässen, welche die Arterien und Venen der Reptilien umgeben“.

In den bisher citirten Angaben ist entweder von einer zelligen Ausfüllung (KEFERSTEIN und EHLERS, ANDREAE (?), LEYDIG)

oder von einem bindegewebigen Faser- oder Maschenwerk (ANDREA, VOGT und YUNG) zwischen den beiden Neurilemmen die Rede; unter dem Fasergewebe sind die äussere, fibröse Bauchmarkscheide und die faserigen Stützzellen und deren Ausläufer der Hauptsache nach zu verstehen, die auch am lebenden Bauchstrang als ein Maschenwerk erscheinen, unter der körnig-zelligen Masse (LEYDIG) die blasigen Schaltzellen, die Hauptträger des Pigmentes, zum geringeren Theil die granulösen Zellen der äusseren areolären Scheide.

Die ausführlichste Untersuchung aber über den Bau des Sipunculus-Bauchmarkes verdanken wir B. HALLER. Sie erstreckt sich jedoch nicht auf die terminale Anschwellung.

Seine Darstellung weicht jedoch in einigen, nicht unwesentlichen Punkten von meinen Befunden und deren Bedeutungen ab. METALNIKOFF scheint diese Arbeit überhaupt entgangen zu sein.

„Eine nicht sehr dicke, structurlose Membran“, dem „äusseren Neurilemm“ der Autoren und der von mir beschriebenen cuticula-ähnlichen, äussersten dichten Randzone der Bindegewebshülle entsprechend nennt HALLER „die äussere Neurogliahülle“; sie setzt sich auf die abtretenden Nerven fort. Nach innen zu hängt sie mit einem weitmaschigen „äusseren Neurogliaetze“ zusammen, dessen äusserste periphere Theile sich zu eben jener äusseren Neurogliahülle „verdichteten“, zu einer Membran, die sich auch chemisch — infolge ihrer Färbbarkeit — von dem Netze unterscheidet. In den „Knotenpunkten“ dieses Netzes konnte HALLER in keinem Falle Kerne beobachten. (Was HALLER hier als „äusseres Neurogliaetz“ bezeichnet, ist sowohl die äussere maschige, bindegewebige Bauchmarkscheide, als das Gefüge der in ihrer Gesamtheit allerdings netzartigen, epitheloiden [resp. faserigen] Stützzellen.) Dieses äussere Neurogliaetz, dessen Maschen nach innen zu sich weiten, hängt zuinnerst mit der „inneren Neurogliahülle“ ebenso wie mit der äusseren zusammen. Diese innere Hülle ist eine ganz homogene, welche auf Schnittpräparaten „viele glänzende Pünktchen“ als die durchschnittenen Verbindungen mit dem Neurogliaetze erkennen lässt. Aber auch nach innen zu hängt die innere Hülle mit einem viel feineren, aber chemisch von dem äusseren Netze nicht verschiedenen inneren Neurogliaetze zusammen. Ein continuirlicher Zusammenhang zwischen beiden Netzen wird durch Oeffnungen in der inneren Neurogliahülle hergestellt. (Die „innere Neurogliahülle“ HALLER's entspricht der inneren, bindegewebigen Bauchmark-

scheide mit ihren Durchbrechungen, die glänzenden Pünktchen in ihr werden wohl zum grössten Theile den Querschnitten der elastischen Fasern, zum geringeren allerdings denen der eindringenden Stützfasern entsprechen.) Die innere Hülle ist besonders ventral und lateral vielfach durchbrochen, sonst aber continuirlich. Sie umschliesst den inneren oder „Kerntheil“ des Bauchstranges, der eine ventrale Längsfurche hat. Die Maschenräume des äusseren Neurogliaetzes sind zum kleineren Theile ausgefüllt von den grössten, birnförmigen, äusserst zarten, pigmentirten Ganglienzellen, deren einziger varicoser Fortsatz immer gegen den Kerntheil gewendet ist; er dringt durch eine Durchlöcherung der inneren Hülle in diesen ein und verbindet sich entweder direct mit einer multipolaren inneren Zelle oder löst sich im inneren „Nervennetz“ auf. In einigen Fällen sah HALLER — noch im äusseren Neurogliaetze — ein Zusammentreten der Fortsätze zweier solcher Ganglienzellen zu einem. Untereinander aber sollen diese Zellen sonst durch Ausläufer nicht in Verbindung stehen. Multipolare Zellen im äusseren Netze fand HALLER nur eine.

Der innerste, der „Kerntheil“ des Bauchstranges wird von der Nervenfasermasse, dem centralen „Nervennetz“ und der ventralen Ganglienschichte, gebildet; letztere besteht aus multipolaren Ganglienzellen, „die sich untereinander, ähnlich wie bei niederen prosobranchen Schnecken, zu einem Zellverbände vereinen“; vereinzelt Zellen kommen nicht vor. Das innere Neurogliaetz, aus relativ breiten, doppelcontourirten und gegenüber den matten Nervenfasern glänzenden Fäden bestehend, durchwebt ventral die Ganglienschichte und erstreckt sich dorsal nur ganz kurze Strecken in das centrale Nervennetz; sonst fehlt es vollständig in der centralen Fasermasse. Zellenanastomosen beschreibt HALLER sowohl zwischen benachbarten Zellen des Kerntheiles als auch zwischen Zellen der beiden Ganglienhälften. (Diesen Angaben gegenüber muss ich das Fehlen [unipolarer und multipolarer] Ganglienzellen in den Maschen des äusseren „Neurogliaetzes“, eines Lagers multipolarer, zusammenhängender Ganglienzellen und theilweise auch des „centralen Nervennetzes“ behaupten; denn gewiss sind im Neuropil viele selbständige Fasern vorhanden, und nicht das gesammte Neuropil ist, wie HALLER es darstellt, ein „Nervennetz“; dagegen muss ich das Vorhandensein eines reichgegliederten inneren Neuroglia-systems betonen.)

Die aus dem Kerntheil tretenden Nerven enthalten nach HALLER Nervenfasern zweierlei Ursprunges: 1. Fasern directen Ursprunges, Ausläufer (Nervenfortsätze) der multipolaren Ganglienzellen; 2. Fasern indirecten Ursprunges, aus dem lateralen Theile des centralen Nervennetzes kommende; nur ausnahmsweise geben auch die birnförmigen Ganglienzellen in der äusseren Neuroglia ihren Fortsatz in eine Nervenwurzel ab. In der Medianebene, oberhalb kleiner spindelförmiger Ganglienzellen, kann man eine „Faserkreuzung“ beobachten.

### C. Querschnitt eines Nervenstammes.

(Taf. IV, Fig. 77; Taf. V, Fig. 99; auch Taf. V, Fig. 89.)

Ueber die gegenseitigen Verhältnisse von Glia- und Nervenfasern überhaupt gewähren wohl die Querschnitte grösserer Nervenstämme, z. B. abgehender Nervenwurzeln, die besten Aufschlüsse. Das Gliagerüst erscheint auf einem solchen Querschnitte als das Product einiger weniger — auf einem Querschnitte von 6  $\mu$  von 3—5 — zerstreuter Gliazellen, die den centralen Gliazellen des Bauchstranges ähneln (abgesehen ist hiebei von längsverlaufenden, auf dem Querschnitte, punktförmigen Fasern, die sich selbstverständlich auch am Gerüste betheiligen; Taf. IV, Fig. 77; Taf. III, Fig. 49 *a, b, c, d*). Die Kerne sind länglich (in der Längsrichtung) — quergetroffene klein und rund — und färben sich sehr intensiv, die geringe, oft nur in Spuren vorhandene Plasmaanhäufung in ihrer Umgebung, ist spindel- oder sternförmig. Die Gliafasern nehmen entweder von kleinen Auszweigungen des Plasmaleibes direct ihren Ursprung — so bei sternförmigen Zellen — oder sie schmiegen sich der einen Seite des gestreckten, spindelförmigen Zellkörpers in dichterem Verlaufe an als eine einheitliche Faser, die sich distal verästelt; in beiden Fällen jedoch unterscheiden sie sich durch stärkere Lichtbrechung und intensivere Färbbarkeit, also in chemischer wie in physikalischer Hinsicht vom Zelleib. Wie im Bauchstrange, so ist auch im Nerven das Gliagerüst durchwegs ein zelliges und besteht nicht aus selbständigen Fasern. (In Fig. 58 ist eine Gliazelle im Längsschnittbild zu sehen.) Die Fasern bilden lockere Maschen an der Peripherie, wo sie sich, ähnlich wie an der Innenseite der inneren Bauchmarkscheide, an der Innenseite der Grenzmembran des bindegewebigen Neurilemms zu einer anliegenden Faserlage verflechten; die Maschen sind oval oder rundlich,

und wo sie zusammenstossen, bemerkt man die stark glänzenden, punkartigen Querschnitte längsverlaufender Gliafasern. Die Maschenbildung erfolgt oft derart, dass von der Peripherie ein stärkeres Faserstämmchen nach innen vorspringt und sich dendritisch aufstellt, dabei gerundete Anastomosen bildend (RHODE's Gliabäumchen); oder es nimmt diese Verzweigung von einer peripheriewärts gelegenen Gliazelle ihren Ursprung. In jeder grösseren Masche springen von ihrem Rande aus wieder Verästelungen nach innen vor, die eine Summe kleiner, runder, aber von viel zarteren Fasern begrenzter Maschen bilden. Auch an den Knoten dieser bemerkt man die Querschnitte longitudinaler Gliafibrillen als schwache Punkte. Innerhalb dieser Maschen zweiter Ordnung gliedern sich oft noch kleinste (dritter Ordnung) ab oder es ist von vornherein eine grosse Gliamasche von einem solchen minutiösen Netz erfüllt. Nach aussen wird das Gliagerüst durch eine bindegewebige doppelcontourirte Basalmembran von cuticularem Aussehen abgeschlossen; sie ist die innerste glatte und verdichtete Lage des lockeren areolären Bindegewebes, welches um den Nerven eine Art Perineuralsinus erzeugt; doch ist sie, wie schon erwähnt, gegen die Lücken dieser lymphatischen Scheide an manchen Stellen offen. Bei der Conservirung trennt sich manchmal das Gliawerk in ganzem Umfange von seiner äusseren Scheide los und ist nur durch einige Fasern lose mit dieser verbunden; so entstehen grosse Lücken an der Peripherie des Gerüstes, in welchen die nervöse Substanz fehlt, und die den Eindruck eines zweiten inneren, perineuralen Sinus hervorrufen könnten. Bei dickeren Nervenstämmen theiligt sich auch eine Lage des rundzelligen Gallertgewebes, das sich dann zwischen die äussere und innere cuticulare Randschichte des areolären Gewebes einschleibt, in ihr liegen, und zwar nahe der inneren Grenzmembran, die feinen Querschnitte glänzender elastischer Fasern im Umkreis der Nerven. Einen Neurilemm-Muskel (LEYDIG) sah ich nicht. (Vgl. auch Taf. V, Fig. 99.)

In den kleinsten Gliamaschen, aber auch in grösseren, selbständigen, nicht mehr septirten liegen die Querschnitte der Nervenfasern als mattgefärbte, feinpunktirte Massen; gewöhnlich sind sie durch die Conservirung geschrumpft und dann entweder allseitig von der Wand der Masche abgerückt oder einseitig an diese verschoben und sie nur zur Hälfte ausfüllend.

Nach APÁTHY wären diese Querschnitte nur die Inter-(oder Peri-)fibrillärsbstanz, eine dichtere, fast homogene, wenig färb-

bare Modification des Somatoplasmas (unseres Hyaloplasmas) der Ganglienzelle, nach anderen (ROHDE, NANSEN u. a.; zuerst LEYDIG) die nervöse Substanz selbst.

Es scheint in der Gliederung und Anordnung der nervösen Fibrillen, soweit man dies aus dem Gliawerk schliessen kann, in den Nervenstämmen des *Sipunculus* gegenüber den bekannten Verhältnissen bei *Hirudo* und *Lumbicus* ein Unterschied zu bestehen. Die Querschnitte der *Hirudo*-Nerven zeigen in den Bildern APÁTHY's ein relativ einfaches Gliasystem. Beim *Sipunculus* gestattet das sehr detaillirte Gliagerüst keine Abgrenzung grösserer, in eine gemeinsame Perifibrillärmasse eingebetteter Neurofibrillenmassen, mit anderen Worten, man kann bei *Sipunculus* nicht von „Nervenfasern“ als bestimmten Einheiten reden. Man kann höchstens von Neurofibrillomen<sup>1)</sup> grösseren oder geringeren Umfanges sprechen, wobei es noch immer dem Belieben eines jeden anheimgestellt bleibt, die in einer grösseren runden oder ovalen Gliamasche auf dem Querschnitte eingeschlossenen und noch durch Gliafäserchen speciell septirten Fibrillen, als eine höhere Einheit, eine Nervenfaser, zusammenzufassen.

Man versteht aber unter einer Nervenfaser immer die Gesamtheit der in einem Neuriten vereinigten Fibrillen; der Nachweis aber, dass diese „Nervenfasern“ eines Nervenstammes auch auf je einen Neuriten zurückzuführen seien, müsste erst erbracht werden. Am ehesten liessen sich noch als letzte Einheit im Nervenstamm die in den kleinsten und einfachsten Gliamaschen eingeschlossenen kleinsten Fibrillome aufstellen; dabei ist es nicht ausgeschlossen, dass auch Fibrillen (u. zw. Elementarfibrillen im Sinne APÁTHY's) zu einem einheitlichen Strang, der Primitivfibrille APÁTHY's entsprechend, in der Axe des Fibrillärmantels zusammengeschlossen sind.

Das Längsschnittbild des Stammes (Taf. III, Fig. 40, 57) entspricht vollkommen dem des Querschnittes: stärker, parallel verlaufende Gliafasern, dazwischen in gleicher Verlaufsrichtung feine; zuweilen anastomosirende Fäserchen, zwischen diesen die nervöse Substanz als matte, schwachgefärbte, durch Gerinnung feingranulöse Längsstreifen; auch die gröbereren Gliafasern bilden in weiten Abständen gestreckte Anastomosen. Die Gliakerne sind auf dem Längsschnitt länglich-elliptisch und liegen den stärkeren Gliafasern dicht an. Die mit Eisenhämatoxylin behandelten Schnitte

<sup>1)</sup> Terminus von B. HATSCHER.

zeigen das Gliawerk je nach der Differenzirung der Färbung in einem verschieden hohen Grade systemisirt; nach starker Differenzirung besteht dieses fast nur aus den gröbereren Fasern. Dennoch kann man auf Grund der vollkommensten Gliabilder dieses System nicht als ein System geschlossener Scheiden (lamellöses Fachwerk) in Bezug auf die Nervenfasern bezeichnen, sondern muss sich die Abgrenzung dieser gegeneinander als durch ziemlich dichte Geflechte der Gliafasern bewerkstelligt vorstellen. Betrachtet man eine, noch innerhalb des epitheloiden Stützgewebes getroffene und eben durch die innere Bauchmarkscheide austretende Nervenwurzel, so sieht man, wie einerseits eine Menge Gliafasern sich aus der centralen Glia in den Nervenstrom ergießen, andererseits wie manche der epitheloiden Stützzellen, und zwar sternförmige mit vielen Ausläufern, sich in das Nerveninnere vorschieben und an dem Aufbau der neuralen Glia betheiligen. (Taf. IV, Fig. 79 *nw.* rechts.) Da gegenwärtig die Ansicht vom fibrillären Baue des „Leitenden“ die vorherrschende ist, so wäre mir nach dem Gesagten eine Differenzirung von Neurofibrillen im Sinne ΑΡΑΤΗΥ's und eine Aufdeckung ihrer Beziehung zur indifferenten Perifibrillärsubstanz nicht gelungen.

#### D. Die Pigmentirung des Bauchstranges.

Sie beruht auf einem im Bauchstrang diffus, d. h. in allen Gewebslagen abgelagerten, zum Theil aber auch freien, extracellulären Lipochrom in Tröpfchen- oder Körnerform. Es ist dieses Pigment, wie auch sonst im Körper des *Sipunculus*, an keine specifischen „Pigmentzellen“ gebunden, sondern ein autochthones, in den verschiedenen Zellarten selbst gebildetes Stoffwechselproduct.

Da man neuerdings (REINKE) zwischen dem Pigment und der Pigmentgrundlage (Pigmentträger) scharf unterscheidet, so wird man wohl auch beim Lipochrom des *Sipunculus* eine farblose, fettartige Substanz als Substrat und einen besonderen Farbstoff als Accidens annehmen müssen; ob letzterer hämatogen ist, dem specifischen Hämyerithrin der *Sipunculus*-Erythrocyten entstammend, bleibt vorderhand eine offene Frage. Die Identität der Färbung mit der rothen (Erythrocyten!) Cöloflüssigkeit spricht sehr dafür. Für die fettartige Grundlage, also für ein Lipochrom, spricht die intensive Schwärzung durch Osmiumsäure.

Die Pigmentirung schwankt individuell; in manchem Bauchstrang ist der Farbstoff nur in geringer Menge vorhanden, ge-

wöhnlich erzeugt er eine diffuse fleischrothe Färbung des frischen Organes, in manchen Fällen aber eine deutliche Sprenkelung.

Eine stärkere Pigmentirung der Gewebe erscheint unter dem Bilde einer Pigmentdegeneration der Zellen. Da ich sie nur bei ausgewachsenen Exemplaren fand, so halte ich sie für eine Alterserscheinung der Gewebe. Im übrigen ist eine quantitative Abschätzung dieser Verhältnisse schon aus dem Grunde ziemlich unsicher, weil die Alkoholbehandlung der Objecte nach der Fixirung oft ziemliche Mengen des Lipochroms zu extrahiren scheint. So erklärt sich das Missverhältniss zwischen dem in vivo stark pigmentirten und dem auf Schnitten relativ pigmentarmen Bauchstrang. Man müsste den etwa in Osmiumsäure fixirten Endbulbus oder den übrigen Bauchstrang ohne Alkoholbehandlung sogleich (mit dem Rasirmesser) in Schnitte zerlegen.

Die Pigmententartung ist jedoch nur als ein gesteigerter, normalphysiologischer Vorgang aufzufassen; durch schliesslichen Zerfall der pigmenterzeugenden Zellen wird das Lipochrom frei und findet sich dann als extracelluläres, transportables Pigment in den Gewebsspalten.

Im Bauchstrang sind als Erzeuger und Träger des Pigmentes zunächst die epitheloiden Stützzellen zu nennen. Das Pigment tritt — ich habe hier die Verhältnisse in der terminalen Anschwellung im Auge — hier zuerst als kleine Tröpfchen zerstreut im Zellleib auf; sie liegen immer, auch wenn sie grösser werden, in den Knoten des Zellnetzes und centriren sich in mehrfachen Kreisen um die centrale Verdichtung (Taf. II, Fig. 24, 29); es scheinen daher neben dieser auch die Knotenpunkte für sich auf die einzelnen Fettpartikel eine attractive Wirkung auszuüben. Zahlreicher liegen die Tropfen in den basalen Netzzellen, wo sie in ihrer Gesammtheit oft die ursprüngliche Zellform widerspiegeln oder den Eindruck verzweigter Pigmentzellen erzeugen (Taf. III, Fig. 52). Auch die übrigen, die rundlichen Schaltzellen enthalten die Fetttropfen reichlicher als die Stützzellen. Lipochrome führen auch die grossen amöboiden, in den peripheren Lacunen des Stützgewebes gelegenen Zellen.

Ist die innere Bauchmarkscheide eine areoläre, so liegen in den Lücken dieser oft vereinzelt, Fetttropfen führende Zellen. Schliesslich führen auch die grösseren Ganglienzellen den Farbstoff; er ist hier ebenfalls um den Centrankörper centrirt. Diese Anordnung ist aber nur deutlich, wenn die Zelle kleinere und nicht allzuvielen Tropfen enthält. Oft aber vermehren sich diese



sehr und bilden durch Zusammenfliessen grosse, den Zelleib prall erfüllende Kugeln, welche die ursprüngliche Ganglienzelle kaum mehr erkennen lassen. Die kleineren Zellen enthalten nur wenige und kleine Tröpfchen. Im hintersten Abschnitt des Bauchstranges enthalten die Zellen des vesiculösen Stützgewebes Fetttröpfchen. Im übrigen — gleichmässig dicken — Bauchstrang liegen kleine Lipochromtröpfchen in dem Zelleib der faserigen Stützzellen, in grösserer Menge jedoch in den Schalt- (und Netz-) zellen, besonders in den blasigen basalen Schaltzellen; auch in den rundlichen granulösen Zellen des areolären äusseren Bindegewebes und endlich in den Ganglienzellen.

Bei gesteigerter Pigmentbildung kommt es im epitheloiden Stützgewebe des Endbulbus zur Einschmelzung ganzer Zellen oder Zellgruppen; dieser Process macht sich vor allem zwischen den basalen Stützzellen bemerkbar und führt hier zur Bildung vacuolisirter, reichlich mit Lipochrom erfüllter Netzzellen; dabei erhält sich längere Zeit noch das Zellgerüst, so dass die Pigmententartung zum grössten Theile auf das Hyaloplasma zurückzuführen ist, ich sage: zum grössten Theil, weil später auch das Zellgerüst sich lockert und schliesslich bis auf Spuren verschwindet. Die einzelnen Pigmentpartikel conglomeriren sich dann zu grossen runden Kugeln, die manchmal noch die Zusammensetzung aus den ursprünglichen Tropfen erkennen lassen.

Derselbe Process lässt sich auch an den mittleren und äusseren Zellen des Stützgewebes beobachten. Die Tropfen fallen, wenn sie schon eine bedeutende Grösse erreicht haben, aus den Knoten in die Netzmaschen. Charakteristisch ist dabei, ebenso wie in der basalen Schichte, die Veränderung des Kernes, die man als eine degenerative bezeichnen muss; er schrumpft nämlich zusehends, verliert sein helles Aussehen und wird in toto undurchsichtig, wobei um ihn herum ein heller Hof oder eine deutliche Kernhöhle zum Vorschein kommt; mit Hämatoxylin färbt er sich schliesslich fast schwarz. Doch konnte ich niemals bei dieser Veränderung in seinem Inneren ein Auftreten von Fetttröpfchen und dann vielleicht eine Ausstossung derselben bemerken, wenn auch manche der Kernmembran dicht angeklebte Tröpfchen diesen Eindruck hervorrufen könnten. In einem Stadium endlich, in dem die Pigmentmetamorphose ihren Höhepunkt erreicht, ist die ursprüngliche Stützzelle nur mehr ein Haufen weniger grosser Kugeln und kleiner Pigmentkörnchen, zwischen denen der sehr geschrumpfte Kern zu sehen ist, oder ein einziger grosser Pigmentballen mit seitlich

angeligertem, kleinem Kern. In diesem Zustande ist aber die Zelle bereits aus dem Verbande der übrigen getreten (Taf. II, Fig. 29 a). Betrifft die Entartung mehrere beisammenliegende Zellen, so sammeln sich die aus ihnen hervorgegangenen Pigmentballen, nachdem sie aus dem Verbande ausgestossen wurden, als maulbeerförmige, rundliche, oft grosse Conglomerate, in weiten durch ihren Austritt aus dem Gewebsverbande entstandenen Löchern der Stüttschichte, deren Zellen den Ballen mit einem lockeren Fasergespinnste umgeben und sich scharf gegen ihn abgrenzen (Taf. II, Fig. 29). In diesem Zustande mögen sie allerdings mehrkernigen, kolossalen „Pigmentzellen“, als welche sie von Autoren (WARD) bezeichnet wurden, ähnlich sein, und ihre Transportabilität, das Fortgerolltwerden durch die Lymphspalten, welches man aus ihren Lagerungen im Bauchstrange erschliessen kann, mag auch ihre Bezeichnung als amöboide Zellen veranlasst haben.<sup>1)</sup> Bei dieser Dislocation lockert sich und zerfällt das Conglomerat theilweise; einzelne Theile lösen sich ab und werden dann frei in Gewebslücken angetroffen. Einzelne Pigmentpartikel scheinen auch von amöboiden Zellen aufgenommen zu werden. Derselbe Vorgang spielt sich aber auch in den Ganglienzellen ab; man trifft dann, gewöhnlich ventral, im Ganglienzelllager, grosse, wie durch einen erodirenden Entzündungsprocess entstandene Lücken, ausgefüllt mit vielkernigen Pigmentballen von derselben Beschaffenheit wie im äusseren Stützgewebe. (Die eigentlichen amöboiden Zellen des Bindegewebes und des Bauchstranges sind mit intensiv färbbaren und in ein plasmatisches Gerüst eingebetteten Granula dicht erfüllte Zellen.

Dasselbe Exemplar, welches in seinem Bauchstrang die eben beschriebene excessive Pigmentbildung aufwies, besass auch grosse Ansammlungen von Pigment in der Cutis. Die Grundlage der Cutis ist ein Bindegewebe, welches dem rundzelligen Gallertgewebe des übrigen Körpers sehr ähnelt und von ANDREAE als areoläres Bindegewebe bezeichnet wurde; hier treten in den runden Zellen der gallertigen Grundsubstanz zunächst nur wenige und kleine Tröpfchen auf; daneben aber trifft man grosse Nester solcher Rundzellen, ähnlich wie sie ihm vesiculösen Stützgewebe vorkommen, d. h. grosse Hohlräume mit innerem, den einzelnen Zellen entsprechendem Septenwerk, gegen die umgebende Gallerte durch eine fibrillöse Hülle abgegrenzt. In den einzelnen Zellräumen liegen neben den kleinen und dunklen Kernen grosse Kugeln, da-

<sup>1)</sup> Vergl. mit diesem Vorgang ROUX's *Framboisia embryonalis*.

neben auch zahlreiche kleine Tröpfchen desselben Pigmentes wie im Bauchstrang. Auch diese Gebilde wurden als mehrkernige Pigmentzellen mit plasmatischem Gerüst — wahrscheinlich die Zellsepten — und bindegewebiger (faseriger) Hülle beschrieben (ANDREAE). Für hämatogen, d. h. für zusammengeballte, in Auflösung begriffene Erythrocyten des Thieres, würde ich diese Pigmentballen nicht halten — denn es fand sich überhaupt in den Bindegewebszellen des Thieres —, sondern ebenfalls, wie im Bauchstrange, für eine autochthone, durch chemische Metamorphose als Plasmaproduct entstandene Substanz.

Das Verhalten dieses Pigmentes zu Farbstoffen ist derart, dass es sich, wie WARD betont, ziemlich neutral gegen Farbstoffe verhält und nur Pikrinsäure mit Vorliebe aufnimmt; mit Anilinblau färbt es sich grünlich. WARD gibt an, dass sich die Masse des Pigmentes an ausgehungerten Thieren vermindere, möchte aber trotzdem nicht die „Pigmentzellen“ als Reservedepots betrachtet wissen; aus dieser Beobachtung heraus vermag ich mir auch die Pigmentarmuth vieler Schnittobjecte erklären, indem ich meist in Aquarien mit reinem Sande durch längere Zeit gehaltene Thiere untersuchte. Nach dem Gesagten kann ich mich der METALNIKOFF'schen Deutung dieser Pigmentballen als parasitischer Plasmodien nicht anschliessen.

BÜRGER beschreibt im Centralnervensystem der Nemertinen, und zwar in den Seitenstämmen zwischen äusserem und innerem Neurilemm neben dem bindegewebigen Faserwerk noch ein „specifisches Hüllgewebe“ aus zarten, mit dendritischen Fortsätzen und grossen blassen Kernen versehenen und ein gelbgrünes Pigment führenden Zellen; die Fortsätze erzeugen ein maschenartiges Gewirr als Hülle der Ganglienzellen. Sie verleihen dem Gehirne und den Seitenstämmen (bei *Cerebratulus fuscus*) eine leuchtend rothe Farbe. HUBRECHT schreibt diese Färbung einem Hämoglobin zu, welches ENGELMANN im Gehirn nachgewiesen haben soll, er hält daher das Gehirn, und zwar die „Cerebrorgane“ der Nemertinen für ein respiratorisches Organ („respiratory lobe of the brain“). Er stützt seine Behauptung durch das Experiment, indem im sauerstoffarmen Wasser eine Entfärbung (Bräunung) des sonst rothen Gehirns eintrat. — Ich möchte im Anschluss daran an dieselbe Erscheinung erinnern, die ich an der terminalen Anschwellung des *Sipunculus*-Bauchmarkes machen konnte, möchte aber die Frage, ob man es hier thatsächlich mit einem respiratorischen Pigment — das

Stützgewebe als respiratorisches Gewebe des Bauchstranges — zu thun habe, noch offen lassen; der vollständige Mangel an Blutgefäßen und Erythrocyten im Bauchstrange spräche allerdings dafür.

### Literaturverzeichnis.

(Alphabetisch.)

(Die auf *Sipunculus*-Literatur bezüglichen Autorennamen sind mit einem \* versehen.)

- \*J. ANDREAE, Beiträge zur Anatomie und Histologie des *Sipunculus nudus* L. Zeitschr. f. wiss. Zoolog., Bd. XXXVI, 1882.
- ST. APÁTHY, Das leitende Element des Nervensystems und seine topographischen Beziehungen zu den Zellen. Mittheil. d. zoolog. Stat. Neapel, Bd. XII, 1897.
- O. BÜRGER, Nemertini (Centralnervensystem) in H. G. BRONN's Classen und Ordnungen d. Thier., Bd. IV, Suppl. pag. 76 ff., 1898.
- J. CARRIER, Die postembryonale Entwicklung der Epidermis des *Siredon pixiformis*. Arch. f. mikr. Anat., Bd. XXIV, 1885.
- W. FLEMMING, Zellsubstanz, Kern und Kernteilung. Leipzig 1882.
- \*E. GRUBE, Versuch einer Anatomie des *Sipunculus nud.* MÜLLER's Archiv, 1837.
- V. HÄCKER, Praxis und Theorie der Zellen- und Befruchtungslehre. Jena 1899.
- B. HALLER, Beiträge zur Kenntniss der Textur des Centralnervensystems höherer Würmer. Arb. a. d. zoolog. Institut. d. Univ. Wien, Bd. VIII, 1889.
- \*B. HATSCHKE, Ueber Entwicklung von *Sipunculus nud.* Arb. a. d. zoolog. Institut. d. Univ. Wien, Bd. V, 1884.
- B. HATSCHKE, Lehrbuch der Zoologie. Jena 1889.
- M. HEIDENHAIN, Neue Untersuchungen über die Centralkörper etc. Arch. f. mikr. Anat., Bd. XLIII, 1894.
- O. HERTWIG, Die Zellen und die Gewebe. I. Jena 1893.
- H. JOSEPH, Zur Kenntniss der Neuroglia. Vorl. Mitth. Anat. Anzeiger, Bd. XVII, 1900.
- \*E. JOURDAN, Les corpuscules sensitifs et les glandes cutanées des Gephyriens inermes. Ann. Sc. Nat. 7, Tom. XII, 1891.
- \*KEFERSTEIN und EHLERS, Untersuchungen über die Anatomie des *Sipunculus nud.* Zoolog. Beiträge. Leipzig 1861.
- \*W. KEFERSTEIN, Beiträge z. anat. und systemat. Kenntniss der Sipunculiden. Zeitschr. f. wiss. Zoolog., Bd. XV, 1885.
- R. KLEMENSIEWICZ, Neue Untersuchungen über den Bau und die Thätigkeit der Eiterzellen. 1898.
- E. KROMAYER, Die Protoplasmafaserung der Epithelzellen. Arch. f. mikr. Anat., Bd. XXXIX, 1892.
- E. KROMAYER, Einige epitheliale Gebilde in neuer Auffassung. Dermatol. Ztschr., Bd. II, 1895.
- E. KROMAYER, Die Parenchymhaut und ihre Erkrankungen. Arch. f. Entw. mech. d. Organismen, Bd. VIII, 1899.
- \*A. KROHN, Ueber das Nervensystem des *Sipunculus nudus*. MÜLLER's Archiv 1839.
- N. KULSCHITZKY, Eine neue Färbungsmethode der Neuroglia. Anat. Anz., Bd. VIII, 1893.
- \*KUNSTLER und GRUVEL, Recherches sur l'évolution des urnes. Compt. Rend., Tome CXXIV, p. 309—312, 1897.

- \*KUNSTLER und GRUVEL, Nouvelles observations sur quelques stades de l'évolution des urnes. Compt. Rend. Tome CXXVI, p. 970—972, 1898.
- \*E. R. LANKESTER, Histology of *Sipunculus*. Annal. and Magaz. of Nat. H. IV. Ser., Vol. XI, 1873.
- M. v. LENHOSSÉK, Der feinere Bau des Nervensystems. Berlin 1895.
- \*FR. LEYDIG, Ueber das Nervensystem der Anneliden. MÜLLER's Archiv, 1862, pag. 90—124.
- FR. LEYDIG, Vom Bau des thierischen Körpers. I. Tübingen 1864.
- A. LOOSS, Ueber Degenerationserscheinungen im Thierreich, besonders über die Reduction d. Fischlarvenschwanzes etc. Preisschr. d. fürstl. Jablonowsk. Gesellschaft. Nr. 10, mathem. naturw. Section, Leipzig 1889.
- \*S. METALNIKOFF, Das Blut und die Excretionsorgane von *Sipunculus nudus*. Mitth. d. zoolog. Station zu Neapel, Bd. XIII, 1899.
- \*S. METALNIKOFF, *Sipunculus nudus*. Ztschr. f. wiss. Zoolog., Bd. LXVIII, 1900.
- ERIK MÜLLER, Studien über Neuroglia. Arch. f. mikr. Anat., Bd. LV, 1899.
- E. RÖHDE, Histologische Untersuchungen über das Nervensystem der Chantopoden. A. SCHNEIDER's zoolog. Beiträge, Bd. II, 1890.
- E. RÖHDE, Ganglienzelle, Axencylinder, Punktsubstanz und Neuroglia. Arch. f. mikr. Anat., Bd. XLV, 1895.
- J. SCHAFER, Bemerkungen über die Histologie des Knorpels der Cyclostomen. Archiv f. mikr. Anat., Bd. L, 1887.
- J. SCHOTTLAENDER, Ueber den GRAAF'schen Follikel etc. Arch. f. mikr. Anat., Bd. XLI, 1893.
- K. STUDNÍČKA, Ueber die intercellularen Verbindungen etc. Prag 1898.
- \*R. TEUSCHER, Notiz über *Sipunculus* und *Phascosoma*. Jena'sche Zeitschr. f. Naturw., Bd. VIII, 1874.
- \*VÖGT und YUNG, Lehrbuch der praktisch vergleichenden Anatomie, Bd. I, 1888.
- \*H. B. WARD, On some points in the Anatomy and Histology of *Sipunculus nudus*. (L.) Bull. Mus. Comp. Zool. Harvard. Coll. Vol. XXI, pag. 143—182, 1891.
- K. W. ZIMMERMANN, Studien über Pigmentzellen. Arch. f. mikr. Anat., Bd. XLI, 1893.

## Tafelerklärung.

## Allgemein gültige Bezeichnungen.

<i>am.</i> Amöboide Bindegewebszelle (Wanderzelle).	<i>gzl.</i> Ganglienzellager.
<i>as.</i> äussere Bauchmarkscheide.	<i>ib.</i> Intercellularbrücken.
<i>bgw.</i> Bindegewebe.	<i>if.</i> Intercellularfaser.
<i>br.</i> Basales Reticulum.	<i>is.</i> Innere Bauchmarkscheide.
<i>c.</i> Centralstrang.	<i>iz.</i> Interstitial(Schalt-)zelle.
<i>ce.</i> Centrale Differenzirung des Zellplasmas.	<i>b. iz.</i> basale Interstitialzelle.
<i>c. gl.</i> Centrale Gliazelle.	<i>k.</i> Kern.
<i>e st.</i> Epitheloides Stützgewebe.	<i>mf.</i> Muskelfaser.
<i>f.</i> Faser.	<i>mk.</i> Muskelkern.
<i>fa. bgw.</i> Fibrösareoläres Bindegewebe.	<i>n.</i> Nerv.
<i>fa. bgw. cr.</i> Cuticularer Randsaum des- selben.	<i>nf.</i> Nervenfasern.
<i>fg.</i> Fasergewebe.	<i>neu.</i> Neurit.
<i>fl. z.</i> Flimmerzelle.	<i>nf m.</i> Nervenfasermasse.
<i>fp.</i> Fettpigment (Lipochrom).	<i>nw.</i> Nervenwurzel.
<i>fz st.</i> Faserzelliges Stützgewebe (auch Faserzelle des Stütz- gewebes).	<i>nz.</i> Netzzelle.
<i>gl. f.</i> Gliafaser.	<i>p.</i> Peritoneum.
<i>gl. g.</i> Gliagerüst.	<i>pe.</i> Peritonealepithel.
<i>glk.</i> Gliakern.	<i>pb.</i> Peritoneales Bindegewebe.
<i>gl. z.</i> Gliazelle.	<i>pd.</i> Peridym (des Bauchstranges).
<i>gra. rz.</i> Granulöse Rundzelle.	<i>rz. bgw.</i> Rundzelliges Bindegewebe.
<i>gz.</i> Ganglienzelle.	<i>rst.</i> Reticulirtes Stützgewebe.
	<i>sk.</i> Sarkosepten.
	<i>st. f.</i> Stützfasern.
	<i>st. z.</i> Stützzelle.
	<i>b. stz.</i> Basale Stützzelle.
	<i>vst.</i> Vasiculoses Stützgewebe.

Alle grösseren Figuren sind mit ABBE'S Camera entworfen.

## Tafel I.

B. str., B. m. = Bauchstrang, = mark.

Fig. 1. Endbulbus *e b* nach J. ANDREAE; *en* die beiden Endnerven; *l.* ihre peritoneale Verbindungslamelle; 1. 2. 3. 4. 5. die fünf Seitenäste des Bulbus; *p* ihre Verbindung mit dem Peritoneum der Leibeswand (peritonealer Fächer). — Starke Lupenvergrösserung.

Fig. 2. Stück eines lebensfrischen B. str. mit zwei Nervenwurzeln; an der einen das Peritoneum *p* der Leibeswand. *c* Centralstrang. *m* sein Mantel. — LERTZ' Ocul. 4, Obj. 3.

Fig. 3. Frisches B. m. mit austretender Tropfenmasse *tr* und austretenden Körnchen *kö* an dem einen Schnittende. *ma* Maschengewebe des Mantels. *f* längsfaseriger äusserer Theil des Mantels mit spindelförmigen Muskelkernen. *rs* heller Randsaum. *pz* Pigmentzellen der Oberfläche. — HARTN. Ocul. 4, Obj. 7.

Fig. 4. B. m.-rand mit periton. Flimmerzellen (Frisches Object). HARTN. Oc. 4, Object 7.

Fig. 5—10, Entwicklungsstadien der Urnen, vom Peritoneum der Nervenäste (frisches Object). Fig. 9. Ein grösserer Becher auf dem Periton. eines Nervenastes. HARTN. Ocul. 5, Obj. 7.

Fig. 11. Schnitt durch die beiden verpackten Endnerven, weiter vorne; Verwachsung mit der Musculatur. *cö* Coelom. ABBE'S Camera. HARTN. Ocul. 4, Obj. 5. Kal. bichr. Essigs.

Fig. 12 *a*. Schnitt durch die beiden verpackten, aber freien Endnerven (Ende des Bulbus); *sz* sichelförmige Stützzellen an der Peripherie der Nerven. ABBE'S Camera. HARTN. Ocul. 2, Obj. 5. Kal. bichr. Essigs.

Fig. 12 *b*. Mediane Stützzelle.

Fig. 13. Sagittaler Medianschnitt durch den Endbulbus; *bq* seine bindegewebige Verwachsung mit der Musculatur *m* der Körperwand. Sublimat. ABBE'S Camera. HARTN. Ocul. 2, Obj. 5.

Fig. 14. Schnitt durch die Mitte derselben; stark entwickeltes epitheloides Stützgewebe; äussere B. m.-scheide nur auf das Peritoneum *p* beschränkt. Vielgestaltigkeit der Stützzellen. — Sublimat. ABBE'S Camera. HARTN. Oc. 2, Obj. 5.

Fig. 15. Schnitt durch die Mitte des Endbulbus; mässig entwickeltes Stützgewebe. Die innere B. m.-scheide *is* der Deutlichkeit wegen stark aufgetragen. *b* basale, *m* mittlere, *o* oberflächliche Stützzellenform, *wz* Wanderzellen. Kal. bichr. Essigs. ABBE'S Camera. HARTN. Ocul. 4, Obj. 5.

#### Tafel II.

Fig. 16. Dorsaler Sector des epitheloiden Stützgewebes mit innerer B. m.-scheide und einem Theil des inneren Gliagerüsts. Oberflächlich einige Durchdringungsformen. Interstitialzellen *is*. HARTN. Ocul. 4, Imm. 9. Kal. bichr. Essigs.

Fig. 17—28. Zellformen des epitheloiden Stützgewebes. *nd* Niederschlagsmembran. *al* intercellulare Netzalveolen, die eine mit zwei Wanderzellen. Sublimat. HARTN. Ocul. 4, Imm. 9 und 11. Fig. 22 und 26 nach Eisenhämatoxylinpräparaten.

Fig. 29. Pigmentballen, Conglomerat degenerirter Stützzellen, im Stützgewebe; bei *a* eine Gewebsvacuole mit den Resten einer zu Pigment entarteten Zelle. HARTN. Ocul. 4, Imm. 9. Sublimat.

Fig. 30, 31. Zellen im Beginne der Pigmententartung.

Fig. 32. Beginnende centrale Vacuolisation. Kal. bichr. Essigs. HARTN. Ocul. 4, Imm. 9.

Fig. 33. Stützzellen mit runden Interstitial(Schalt-)zellen; Mitte der Stützgewebsschichte. Kal. bichr. Essigs. HARTN. Ocul. 4, Imm. 9.

Fig. 34. Stützzellen mit weit vorgeschrittener centraler Vacuolisation; *ft* Fetttropfen. Sublim. Seew. HARTN. Ocul. 4, Imm. 11.

Fig. 35. Spongiöse Randzone des Stützgewebes (vacuolisirtes Stützgewebe). *am* granulose (chromophile) Wanderzelle. *a* grosse amöboide Zelle mit Fettpigment. HARTN. Ocul. 4, Imm. 9. Sublimat.

Fig. 36. Zwei amöboide mit Fettpigment erfüllte Zellen; vergl. Fig. 35. Sublim. HARTN. Ocul. 4, Imm. 11.

Fig. 37. Kern aus einer Zelle der Randzone des Stützgewebes. HARTN. Ocul. 4, Imm. 11.

Fig. 38. Nervenwurzel im epitheloiden Stützgewebe. Sublimat. HARTN. Ocul. 4, Imm. 9.

Fig. 39. B. m.-rand mit zwischen die Stützzellen einwucherndem (fibrösen) Bindegewebe.

Fig. 40. Schräggetroffene Nervenwurzel im epitheloiden Stützgewebe (Endanschwellung), der Querschnitt bereits im Bereich des areolären Bindegewebes der äusseren Bauchmarkscheide. Sublim.-Alkoh. Durchfärbung mit DELAFIELD's Hämatoxylin. HARTN. Ocul. 4, Imm. 11.

Fig. 41. Verhältnis der Stützzellen zu den beiden Endnerven im Beginn ihres Ursprunges (vergl. Tafel I, Fig. 12 a). Sublimat-Alkoh. HARTN. Ocul. 4, Imm. 11.

### Tafel III.

Fig. 42. Faserzelle des Stützgewebes (Sichelzelle in der Peripherie der Endnerven); vergl. wieder Taf. I, Fig. 12 a. Sublim. Alk. HARTN. Ocul. 4, Imm. 11.

Fig. 43. Faserzellen des Stützgewebes aus dem vorderen B. m.-drittel; Kal. bichr. Essigs. HARTN. Ocul. 4, Imm. 11.

Fig. 44—46. Eben solche Faserzellen aus dem hinteren Drittel.

Fig. 47. Stützgewebe mit faseriger Differenzirung (*f*) an der Peripherie der Stützzellen; bei *a* eine Zelle oberflächlich getroffen, FLEMING'sche starke Lösung. HARTN. Ocul. 4, Imm. 11.

Fig. 48. *a—k*. Locale Verdichtungen (Centrosphären) der Zellstructur in den Stützzellen des Endbulbus. Sublim. HARTN. Ocul. 4, Imm. 11.

Fig. 49 *a—d*. Stützzellen (Gliazellen) aus dem Verlaufe des Endnerven. Vergl. Taf. IV, Fig. 77.

Fig. 50. Querschnitt durch den Centralstrang (Endanschwellung), mit innerer B. m.-scheide und einstrahlenden Stützfasern des epitheloiden Stützgewebes), rechts das Gliagerüst freigelassen und nur wenige Ganglienzellen eingezeichnet. Sublim. Alk. Durchführung mit DELAFIELD's Hämatoxylin. HARTN. Ocul. 4, Imm. 9.

Fig. 51. Basale Stützzellen, Netzzellen, basales Reticulum, innere B. m.-scheide mit elastischen Fasern. Kal. bichr. Essigs. HARTN. Ocul. 4, Imm. 11.

Fig. 52. Innere areoläre B. m.-scheide. *a*) basale Stützzelle mit vorgeschrittener centraler Vacuolisation. *b*) Netzzelle, vorgeschrittenes Stadium mit nur wenig Plasma um den Kern. *c*) Netzzelle mit Fettpigmenttröpfchen. (Combination.) Sublim. HARTN. Ocul. 4, Imm. 11.

Fig. 53. Partie aus dem dorsolateralen Theile des Querschnittsbildes des Endbulbus in der Nähe der inneren Bauchmarkscheide; Kal. bichr. Essigsäure, Eisenhämatoxylin. LERTZ' Ocul. 4, Imm. 12.

Fig. 54. Theil aus dem ventralen Ganglienzellenlager des Centralstranges; Gliagerüst der Ganglienzellen. Sublim. Alk. HARTN. Ocul. 4, Imm. 9.

Fig. 55. *a—d*. Centrale Gliazellen: *pl. f.* Plasmafortsatz. Kal. bichr. Essigs. Eisenhämatoxylin. LERTZ' Ocul. 4, Imm. 12.

Fig. 56. Grosse, wasserhelle Gliakerne (in der Glia des Ganglienzellenlagers). Vergl. Fig. 54.

Fig. 57—58. Gliafasern und Gliazellen im Verlaufe eines der Endnerven. Sublim. Alk. Eisenhämatoxylin. LERTZ' Ocul. 4, Imm. 12.

Fig. 59—62. Exponirte (im epitheloiden Stützgewebe gelegene) Ganglienzellen des Endbulbus. Ganglienzelle 61 mit einem Belag von Gliakernen. Fig. 60 nach Kal. bichr. Essigs., die übrigen nach Sublim. Alk. und Durchfärbung mit DELAFIELD's Hämatoxylin.

Fig. 63. Dorsolaterale Ganglienzelle; Neurit sich theilend, Sublim. Alk. Durchfärbung mit DELAFIELD's Hämatoxylin.



Fig. 64. Grosse chromophile Ganglienzelle (aus der Endanschwellung) mit centraler Differenzirung (*ce*) und wenig Fettpigment (*fp*) in den Knoten des Fasergerüsts. Osmiumsäure  $\frac{1}{4}\%$ . HARTN. Ocul. 4, Imm. 11 (ungefärbt).

Fig. 65. Mittelgrosse Ganglienzelle mit chromophilen Granula (*gra*).

Fig. 66—67. Kleine Ganglienzellen. Kal. bichr. Essigs.

Fig. 68. Kleinste Ganglienzellen. Kal. bichr. Essigs.

Fig. 69. Ganglienzelle aus dem lateralen Packet. Sublim. Alk. Durchfärbung mit DELAFIELD's Hämatoxylin.

Fig. 70. (Halbschematisch.) Structur einer grossen (chromophilen) Ganglienzelle; *fye* Fasergerüst; *gra* chromophile Granula in dessen Knoten; *a* feinkörniges, tingibles alveoläres Hyaloplasma (Somatoplasma ΑΡΙΤΗΥ's); *b* helles ungefärbtes Hyaloplasma. Sublim. Alk. Durchf. m. DELAFIELD's Hämatoxylin. Kal. bichr. Essigs. Säurerubin.

Fig. 71—72. Ganglienzellen mit reichlichem Fettpigment. Letzteres in Fig. 71 um die centrale Differenzirung centrirt. Osmiumsäure  $\frac{1}{4}\%$  (ungefärbt).

Die Figuren 59—72 nach HARTN. Ocul. 4, Imm. 11 gezeichnet.

#### Tafel IV.

Fig. 73—76. Ganglienzellen mit „Paramitomen“ (*pa*). Sublimat. Alk. Fig. 102. Osmiumsäure  $\frac{1}{4}\%$ .

Fig. 77. Querschnitt durch einen Endnerven; im Gliawerk nur einige Nervenfasern ausgeführt, *in* innerstes bindegewebiges Neurilemm. Sublim. Alk. Durchfärbung mit DELAFIELD's Hämatoxylin. HARTN. Ocul. 4, Imm. 11.

Fig. 78. Stück aus dem Gliafaserwerke eines Endnerven wie in Fig. 77.

Die Fig. 73—78 nach HARTN. Ocul. 4, Imm. 11.

Fig. 79. Querschnitt durch die vordere Hälfte der Endanschwellung. Umwandlung des epitheloiden Stützgewebes; die innere B. m.-scheide der Deutlichkeit wegen dunkler gezeichnet; schwach pigmentirtes Exemplar; die Interstitialzellen (*iz*) die Hauptträger des Pigmentes. (Das Pigment wurde fortgelassen.) Kal. bichr. Essigs. HARTN. Ocul. 4, Imm. 9.

Fig. 80. Mittelgrosse, helle Ganglienzellen mit deutlicher centraler Verdichtung (vorderes B. m.-drittel). Kal. bichr. Essigs. Durchfärbung mit ΑΡΙΤΗΥ's Hämatein.

Fig. 81. Schlauchförmige Ganglienzelle (vorderes B. m.-drittel). Kaliumbichr. Essigs.

Fig. 82—83. Partien aus der Nervenfasermasse (dorsale Region); vorderes B. m.-drittel; Fig. 82. Querschnitt eines dicken Neuriten (Beziehungen zum Gliasystem). Kal. bichr. Essigs. Durchfärbung mit ΑΡΙΤΗΥ's Hämatein. *b. gl.* Basalschicht (membranähnlich) der Gliafasern an der Innenseite der inneren B. m.-scheide.

Fig. 84. Querschnitt durch das vordere B. m.-drittel. *bm* Basalmembran des Peritonealepithels. *cr* cuticularer Randsaum der äusseren fibrös-areolären B. m.-scheide. *bgl* Basalschicht des inneren Gliagerüsts (*ggl*). Kal. bichr. Essigs. HARTN. Ocul. 4, Imm. 9.

Fig. 85. Dicke, areoläre, äussere B. m.-scheide (vorderes Drittel). Sublim. Seew. HARTN. Ocul. 4, Imm. 9.

Fig. 86. Dünne äussere B. m.-scheide (Mitte des B. str.) mit dicker cuticularer Randzone (gegen eine Nervenwurzel [nach oben] sich verdickend) und schwacher fibrös-maschiger Grundlage. Sublim. HARTN. Ocul. 4, Imm. 9.

Fig. 87. Sector aus dem Querschnittsbild des B. m., mittl. Drittel mit der trabeculären Form des Stützgewebes. Sublim. HARTN. Ocul. 4, Obj. 7.

## Tafel V.

Fig. 88. Längsschnitt durch ein Stück des vorderen B. m.-drittels. Kal. bichr. Essigs. Durchfärbung mit APATHY's Hämatein. HARTN. Ocul. 4, Imm. 11. Schnitt-richtung die Medianebene schiefwinklig kreuzend, rechts (grosse Ganglienzellen) die Mitte passierend.

Fig. 89. Dickes Perimysium; rundzelliges Gallertgewebe (*ga*) mit feinfaseriger Differenzirung (*f*) und Faserzellen (*fz*), *cr* fibröse cuticulare Randschichte, *cd* Coelomdivertikel. Sublim. HARTN. Ocul. 4, Imm. 9.

Fig. 90. Dickes Perimysium (Musculatur der Eichel des Thieres) mit Divertikeln des Coeloms. Sublim. HARTN. Ocul. 4, Imm. 9.

Fig. 91. Theil einer areolären dicken äusseren B. m.-scheide (Längsschnitt); granulöse Rundzellen und Uebergangsformen zu elastischen Fasern.

Fig. 92 *a, b, c*. Faserzellen des Bindegewebes.

Fig. 93. Rundzelle der Gallerte.

Fig. 94. In die Länge wachsende Rundzelle.

Fig. 95. Ein vorgeschrittenes Wachstumsstadium (Umwandlung in die Faser).

Fig. 96. Grosse mit Fettpigment erfüllte Zelle in einer dicken areolären äusseren B. m.-scheide.

Fig. 97. Allseitig auswachsende Rundzelle.

Die Fig. 91—97 nach Sublim. HARTN. Ocul. 4, Imm. 11.

Fig. 98. Stück eines dicken Perimysiums (peritoneales Bindegewebe) eines Längsmuskels der Körperwand. Kal. bichr. Essigs. HARTN. Ocul. 4, Imm. 9.

Fig. 99. Neurilemm (peritoneales Bindegewebe) eines dickeren Nervenstammes. Kal. bichr. Essigs. HARTN. Ocul. 4, Imm. 9.

Fig. 100. Vesiculöses Stützgewebe (Neurilemm der Endnerven); von den blasigen Inhaltzellen manche stark geschrumpft. Sublim, Alk. HARTN. Ocul. 4, Imm. 9.

Fig. 101. Nervenast (frisch) mit anhängendem Peritoneum der Leibeswand: das Peritonealepithel nicht eingezeichnet; *ga* gallertige Grundsubstanz, *rz* Rundzellen, *f. z* Faserzellen des Bindegewebes: *ef* elastische Fasern; *am* amöboide Wanderzelle im Bindegewebe. HARTN. Ocul. 4, Obj. 7.

