© Biodiversity Heritage Library, http://www.biodiversitylibrary.org/; www.zobodat.at

Entwicklung der Milch- und Ersatzzähne beim Menschen.

Von

Dr. J. Kollmann.

(Mit Taf. XIV. XV.)

Auf der Naturforscher-Versammlung zu Frankfurt im S[illegible] über 1867 theilte ich meine Ansichten mit[1]) über die Entwicklung der Zähne bei dem Menschen und den höheren Thieren. Ich machte zunächst darauf aufmerksam, in welch hartem Widerspruch die neueren deutschen Untersuchungen mit denen französischer Autoren stehen. Guillot[2]), Robin und Magitot[3]) nehmen an, dass die Zähne mit all ihren Theilen sich in der Tiefe der Schleimhaut im submucösen Gewebe von freien Stücken und unabhängig von allen andern Theilen entwickeln. Sie entstehen, nach ihnen, ganz gesondert von der obern Schleimhautlage und ihrem Epithelium in dem gefässhaltigen Unterschleimhaut-Gewebe; mit einem Wort, das Zahnsäckchen sammt seinem Inhalt, Schmelzorgan und Papille, alles ist aus einer Bindegewebswucherung entstanden.. Kölliker[4]), Waldeyer[5]) und Hertz[6]) sprechen sich da-

1) Tagblatt der Versammlung der Aerzte und Naturforscher im Jahre 1867 zu Frankfurt. Nr. 5. S. 57.

2) Guillot N. Recherches sur la genèse et l'evolution des dents et des máchoires. Annales des sciences nat. 4. ser. Tom. IX. Nr. 5. pag. 277. Pl. V—IX.

3) Robin und Magitot, Mémoires sur la genèse et le développement de folliculies dentaires chez les Mammifères. Paris, 1860—64. Journal de la Physiologie de l'homme etc. 1860—64.

4) Kölliker, die Entwicklung der Zahnsäckchen der Wiederkäuer. Zeitschrift für wissenschaftliche Zoologie, 1863; Bd. XII. S. 455; ferner: Handbuch der Gewebelehre.

5) Waldeyer, Untersuchungen über die Entwicklung der Zähne. Zeitschrift für rationelle Medicin, 1865, Bd. XXIV. S. 169—213. — Königsb. medicin. Jahrbücher; Bd. IV. S. 236—300.

6) Hertz, H. Untersuchungen über den feineren Bau und die Entwicklung der Zähne. Archiv f. path. Anatomie, Bd. XXXVII, S. 272—322.

© Biodiversity Heritage Library, http://www.biodiversitylibrary.org/; www.zobodat.at

gegen einstimmig dahin aus, dass die erste Anlage der Zähne bei Thieren durch ein epitheliales Organ geschehe, den sogen. Schmelzkeim, der in das Schleimgewebe des Zahnwalles hineinwächst. Aus der Tiefe des Kiefers, das in dieser frühen Zeit noch aus embryonalem Gewebe, Schleimgewebe, besteht, entwickelt sich der Zahnkeim oder die Zahn-Papille, welche in den Schmelzkeim sich hineindrängt, so, dass derselbe lappenförmig auf der Zahnpapille sitzt. Der Schmelzkeim wird im weitern Verlaufe zum Schmelzorgan, das mit Hülfe seiner Zelle die von der Papille gebildete Zahnbeinsubstanz mit Email bedeckt.

Nach diesen Beobachtungen entsteht also die Zahnanlage mit Hülfe zweier histologisch ganz verschiedener Gewebselemente. Das Bindegewebe liefert die Zahnpapille, und Epithelzellen der Mundschleimhaut leiten die Entstehung eines merkwürdigen Organes ein, das mit Hülfe von Abkömmlingen des Mundhöhlenepithels den harten Emailüberzug für den Zahn hervorbringt. Diese Vereinigung eines Epithelpfropfes mit einer Bindegewebspapille ist jedoch keine vereinzelnde Erscheinung im Thierkörper. Dass ein ähnlicher Vorgang bei den Haaren statthat, ist längst bekannt. Nach diesen Erfahrungen wird man es natürlich finden, dass das Wachsthum dieser beiden Gebilde in einem gewissen Zusammenhang stehe. Die Zähne bei den türkischen Hunden sind schwach, ebenso wie ihre Behaarung. Stosszähne und Borsten wild gewordener Eber, welche nicht mehr gegen das Wetter geschützt werden, erscheinen wieder in der früheren Grösse. Darwin, dem ich diese Mittheilungen entnahm (Das Variiren Seite 95), knüpft daran die Vermuthung, dass die Reduction der Stosszähne bei den domesticirten Ebern mit dem Umstand in Correlation stehe, dass das Borstenkleid durch die geschützte Lebensweise weniger entwickelt werde. Es ist für uns zunächst gleichgültig, ob dies die einzige und wahre Ursache sei, oder nicht, jedenfalls liefern diese merkwürdigen Erscheinungen einen Beleg, dass Haare und Zähne nicht blos morphologisch, sondern auch physiologisch nahe verwandt sind. Die Uebereinstimmung in der frühesten Anlage ist insofern noch besonders auffallend, weil in beiden Fällen zuerst der Epithelpfropf in die Tiefe dringt, und erst später die Bildung einer Papille in der Bindegewebsschichte beginnt.

Der Zweck meines Vortrages war, den anwesenden Fachgenossen durch Präparate zu beweisen, dass die oben genannten deutschen Beobachter den Vorgang allein richtig erkannt. Ich hatte aber noch einen andern Grund.

Die Erfahrungen über die erste Anlage der Zähne hatte man hauptsächlich an Thieren gesammelt wegen der leichten Beschaffung des Materials; auf den Menschen waren die Untersuchungen in der neueren

Zeit nur von Waldeyer ausgedehnt worden. Die früheren Beobachter hatten aber für den Menschen einen Entwicklungsgang beschrieben, der völlig verschieden von dem der höhern Thiere. Die Anschauungen von Arnold-Goodsir sind hinreichend bekannt. Die Darstellung des letzteren Autors erhielt nach wiederholter Prüfung die meiste Geltung, wurde in die Lehrbücher der Anatomie und Entwicklungsgeschichte aufgenommen, und bis in die jüngste Zeit war die Anschauung, dass beim Menschen um die sechste Woche des Fruchtlebens auf dem Rande der Kiefern eine seichte Furche, die primitive Zahnfurche entstehe und aus ihrer Tiefe die Papillen der künftigen zwanzig Milchzähne emporwachsen, eine noch wenig bezweifelte.

Freilich haben schon gegen die Angaben Arnold's über die Entstehung der Zähne in einer Primitivrinne Purkinje und Raschkow sich erhoben, als aber Goodsir — 1838 — mit seinen eingehenden Beobachtungen auftrat, welche die Bildung der Milchzähne und der bleibenden Zähne durch eine primitive Zahnfurche in einer sehr einfachen und daher befriedigenden Weise erklärten, folgten ihm fast alle Neueren, und selbst der Widerspruch Marcusen's in den Bulletins der Petersburger Akademie, 1850, liess jene Lehre unerschüttert. Erst vor wenigen Jahren haben sich laute Bedenken dagegen erhoben, nachdem Kölliker bei den Säugethieren gleichzeitig mit Thiersch einen anderen Entwicklungsgang gefunden hatte.

Bei menschlichen Embryonen war aber dieser Vorgang noch nicht durchgehends studirt worden. Eine günstige Gelegenheit hatte mir entsprechend frisches Material zugeführt, das ich in doppelter Weise verwerthete: einmal, um einige streitige Punkte über die Bildung des menschlichen Gesichtes und namentlich über den Zwischenkiefer[1]) zu prüfen, und dann, die Mittheilungen Waldeyer's über die erste Zahnanlage beim Menschen zu vervollständigen.

Meine Befunde, welche ich der Versammlung vorlegte, sollten bestätigen, dass die Bildung der Zähne bei dem Menschen ganz in der gleichen Weise geschehe, wie bei den höheren Thieren.

Die Discussion, welche nun über diesen Gegenstand sich weiter verbreitete, überzeugte mich, dass ich mir eine schriftliche Erörterung dieser Dinge füglich ersparen könne, denn die Anwesenden, worunter zunächst Gerlach, waren von der Richtigkeit der eben erwähnten Untersuchungen an den Thieren so vollkommen überzeugt, dass man geruhig abwarten kann, bis die französischen Autoren durch wiederholte Prüfung des Gegenstandes sich zu unserer Ansicht bekehren

1) Kollmann, Zeitschrift für Biologie. Bd. IV. S. 260.

© Biodiversity Heritage Library, http://www.biodiversitylibrary.org/; www.zobodat.at

werden.[1]) Ueberdies erschien bald darauf die fünfte Auflage des Handbuchs der Gewebelehre von Kölliker, worin durch neue Beweise jeder Zweifel über diesen einen Hauptpunkt gelöst ist. Um so weniger konnte ich mich veranlasst sehen, die Erfahrung, dass die Anlage der Milchzähne bei dem Menschen ganz ebenso wie bei den Säugethieren geschehe, ausführlich zu erzählen; es genügt die Versicherung, dass die mit aller Bestimmtheit von Kölliker, Hertz und Waldeyer gemachte Voraussetzung von der Gleichheit des Entwicklungsprocesses bei Mensch und Säugethier durch jedes frische Präparat sich als vollkommen richtig erweist.

Die erste Anlage der Milchzähne zu schildern, liegt also nicht in meinem Plane, ich werde nur ein paar differirende Punkte besprechen, etwas länger jedoch bei dem Bildungs-Vorgang der bleibenden Zähne und ihrer Dislocationen verweilen, da hierüber unsere Kenntnisse sowohl beim Menschen als bei den Thieren sehr mangelhaft sind.

In einem weiteren Abschnitte sollen einige feinere Details über die Membrana adamantinae, Membrana eboris, so wie über ihre Producte Erwähnung finden.

I.

a. Die erste Anlage der Milchzähne.

Wenn die Entwicklung der Zähne nahe bevorsteht, finden sich drei nebeneinander liegende Wülste am Ober- und Unterkiefer: der erste entspricht der Lippe, der zweite dem Kieferwall, der dritte dem den Boden der Mundhöhle bildenden Schleimhautwulst, d. i. die Zunge. Am Oberkiefer findet sich selbstverständlich die Anlage des Gaumens. Uebereinstimmend mit der von Robin, Magitot und Waldeyer hervorgehobenen Thatsache, dass die Zahnentwicklung früher im Unterkiefer als im Oberkiefer beginne, sieht man auch regelmässig an Ersterem den Kieferwall schon stärker entwickelt als an Letzterem. Bei Schaf- und Schweins-Embryonen von 24—25 Mm. ist er mit dem Lippenwulst noch verwachsen und erst etwas später trennen sie sich, wie denn überhaupt die Bildung des Vestibulum oris von vorn nach rückwärts fortschreitet. In dieser Auffassung liegt nicht der geringste Widerspruch

[1]) Bruch, Untersuchungen über die Entwicklung der Gewebe bei den warmblütigen Thieren.

(S. Abdruck a. d. Verhandl. der Senkenb. Gesellschaft Bd. IV u. V.), komm S. 223 auch auf die Entwicklung der Zähne zu sprechen. Seine Bemerkungen nähern sich denen der französischen Beobachter. Nachdem sie aber mehr allgemein gehalten und auf das Wesen des Processes nicht tiefer eingehen, so dürfte diese Erwähnung genügen.

© Biodiversity Heritage Library, http://www.biodiversitylibrary.org/; www.zobodat.at

gegen die Angabe von Hertz [1]), der in ganz früher Zeit z. B. am Unterkiefer nur zwei seitliche Wulste, die Lippen-Wälle und einen mittleren, den Zungenwall, findet. Es erklärt dies sehr einfach die Entwicklungsgeschichte.

Der Unterkiefer, wie wir ihn beim vollendeten Organismus sehen, entsteht aus zwei Hälften, wie ich jüngst [2]) bei menschlichen Embryonen beobachtete. Dasselbe ist mit der Zunge der Fall. Auch sie ist in der frühesten Zeit ein paariges Gebilde. Die Spuren dieses doppelten Ursprunges trägt sie bekanntlich das ganze Leben an sich. Nachdem die Unterkiefer-Fortsätze bei ihrer Entstehung glatte Ränder sowohl nach oben als unten haben, so wird kurz nach der Verwachsung noch kein Lippenwall existiren. Man hat nur den Zungenwulst, eingeschlossen von dem Kieferwall.

Niemand wird bestreiten, dass für diesen Wall der Name Kieferwall (Waldeyer) bezeichnender ist als Zahnwall (Kölliker, Hertz), denn zunächst hat man hier doch die Grundlage des Kiefers, sei es nun des Ober- oder Unterkiefers vor sich, und erst in zweiter Reihe jene der Zähne. [3])

Mit der Erfahrung, dass Kieferwall der gewölbte aber sonst glatte Rand der Kiefer-Fortsätze ist, von dem sich allmälig die Lippe abhebt, löst sich wohl gleichzeitig ein sonst unbedeutender Widerspruch in der Angabe von Hertz und Waldeyer. Waldeyer [4]) glaubt nämlich, dass in der Region der Schneidezähne der Raum zwischen Kiefer und Lippe erst dann durch eine Wucherung des Epithels ausgefüllt werde, wenn die Anlagen der Schneidezähne sich bereits gebildet haben. Hertz dagegen sagt, dass er in dieser Periode keine Zahnanlage, aber auch noch keine getrennte Lippe gefunden habe. Diese beiden Herren hatten verschiedene Entwicklungsstufen vor sich: Hertz solche, bei denen es noch zu keiner Lippenbildung gekommen war; Waldeyer dagegen sah die Lippe bereits deutlich isolirt, aber streckenweise mit der äussern Wand des Kiefers durch Epithelzellen vereinigt, die er nachträglich in der Kluft entstehen lässt. Das Vorhandensein eines Epithellagers erklärt sich aber aus der Bildung der Lippe.

Der ursprüngliche Kieferwall erhält gegen die äussere Wand einen Einschnitt, der von Epithelmassen herrührt, welche sich keilförmig in die Tiefe drängen; sie trennen den Kieferwall in zwei Wülste, von denen

1) Hertz, a. a. O. S. 276.

2) Kollmann, a. a. O. 294. S. Fig. 1 u. 2 *u*.

3) Das Wort »Zahnwall« soll uns eine Eigenthümlichkeit bezeichnen, welche später auftritt und deshalb später besprochen wird.

4) Waldeyer, a. a. O. S. 251 u. ff.

© Biodiversity Heritage Library, http://www.biodiversitylibrary.org/; www.zobodat.at

der äussere nunmehr Lippenwall heisst. Anfangs ist also die Kluft, welche beide später so deutlich trennt, von Epithelzellen erfüllt. Taf. XIV. Fig. 1 *E.*; allmälig lösen sich diese los und das Vestibulum oris ist fertig.

Es muss also stets in diesem Stadium vorkommen, dass man an einzelnen Stellen auf dem Durchschnitt solche Epithelmassen findet, wie sie Waldeyer auf Taf. I. Fig. 1 und auf sämmtlichen Figuren der Taf. IV gezeichnet hat. Aber diese Epithelzellen sind der Bildung der Lippe vorausgegangen, sind eine Bedingung für die Entstehung der Lippen und unabhängig von der Entstehung der Zähne. Sie sind nicht, wie Waldeyer meint, später in die Kluft hereingewachsen; denn als sie sich anhäuften, gab es noch keine Kluft. Nach Waldeyer's Ansicht ereignete sich der seltsame Vorgang, dass sich erst die Lippe vom Kieferwall isolirte, dann wieder mit ihm verwüchse, um sich aufs Neue und für immer zu trennen. Dem ist aber nicht so, die Zeichnung von Guillot, Pl. 6 u. 7, spricht nun für die mitunter lange Dauer dieses Epithellagers, nicht für eine spätere Entstehung wie Waldeyer meint.

Ist die Lippe von dem Kieferwall getrennt, so erkennt man an den in der Mundhöhle befindlichen Geweben schon verschiedene Einzelheiten:

1) Die Epithelialschichte trägt nach übereinstimmenden Angaben zu oberst polygonale Zellen mit deutlichem Kern. In der Tiefe rundliche granulirte, weniger deutliche begrenzte kernhaltige Zellen, eine Lage, die Hertz als Wucherungsschichte bezeichnet. Dann folgt eine einfache Lage cylindrischer Zellen, die palissadenförmig neben einander auf die Schleimhaut gestellt sind.

2) Die Schleimhaut ist aus dem charakteristischen jungen Bindegewebe der fötalen Perioden gebildet und von spärlichen Blutgefässen durchzogen; sie trägt an dem Unterkiefer an der inneren Seite den Meckel'schen Knorpel. Der Meckel'sche Knorpel ist also schon vor der ersten Zahnanlage vorhanden. Nach aussen von ihm stehen stern- und spindelförmige Zellen strangweise geordnet, ein Blastem, das theilweise schon in Verknöcherung begriffen ist. Der Knochen entwickelt sich aus Bindegewebe, der Meckel'sche Knorpel hat daran keinen Theil.

Am Oberkiefer verhält sich die Sache ebenso; kein Knorpel, wie Robin und Magitot [1]) behaupten, dient dem Ober- oder Unterkiefer zur Grundlage, sondern die Ossification beginnt gleichzeitig aus dem bindegewebigen Blastem und zwar am Oberkiefer an zwei verschiedenen

1) Robin u. Magitot a. a. O. S. 9.

© Biodiversity Heritage Library, http://www.biodiversitylibrary.org/; www.zobodat.at

Punkten, am Gaumen und Körpertheil. Wenn diese beiden Autoren von einem Knorpel des Oberkiefers sprechen, der sich in Form einer kleinen Lamelle horizontal (!) unter dem Auge findet, scheint dies doch auf einer Täuschung zu beruhen. Auf Durchschnitten findet man niemals Knorpelstructur im Oberkiefertheil, wohl aber an all den nah gelegenen Theilen des Geruchorgans.

Entwickelte sich ein Theil des Oberkiefers durch Knorpel, so liesse sich das ebenso wie bei den andern Knochen noch lange Zeit während des fötalen Lebens nachweisen, aber man wird vergebens hier darnach suchen. Die Beschreibung, welche Robin und Magitot über jene Species des Knorpels machen [1]), passt auch mehr auf ossificirendes Gewebe, das überall die schon existirenden Knochenbälkchen mit weichen, weissgelblichen Rändern umgiebt, als auf hyalinen Knorpel.

Zwischen den feinen Knochenbälkchen und der Haut bemerkt man schon die Entstehung der Muskeln. Hautdrüsen fehlen noch. Eine Submucosa, von der Robin und Magitot sprechen, existirt weder jetzt am Kieferrand noch jemals später beim Erwachsenen, eine Thatsache, die Kölliker [2]) ausdrücklich betont, und ich vollständig bestätigen kann.

In einem späteren Alter, ungefähr um die achte Woche, findet man nun bei menschlichen Embryonen gerade so wie bei denen der Thiere auf dem Kieferwall jenen zusammenhängenden, an einzelnen Stellen knotig angeschwollenen Strang von Epithelien, der hufeisenförmig auf dem ähnlich angelegten Kieferrand liegt, und schon längst den deutschen Beobachtern bekannt ist. Taf. XIV, Fig. 1.

Freilich muss man hinzusetzen, dass er nur an ganz frischen Exemplaren erhalten bleibt, und von der Fläche nur an glücklichen Imbibitionen mit unverkennbarer Deutlichkeit demonstrirt werden kann. Leichter gelingt sein Auffinden, wenn man den isolirten und in verdünnter Salzsäure macerirten Unterkiefer in Frontal – Schnitte zerlegt. Es zeigt sich die Wucherung der Epithelien in die Tiefe ganz in derselben Weise, wie sie aus der Abbildung in dem Kölliker'schen Handbuche (Fig. 244) von einem Kalbsembryo zur Genüge bekannt ist. Unter all den bezüglichen Abbildungen von Kölliker, Waldeyer und Hertz ist kaum ein nennenswerther Unterschied, ja selbst die Abbildung von Marcusen [3]), welche schon aus dem Jahre 1849 stammt, giebt von einem

1) Robin und Magitot, a. a. O. S. 11.

Le tissu cartilagineux forme une sorte de vernis en voie d'ossification par envahissement à la surface des parties osseuses.

2) Kölliker's Handbuch S. 368.

3) Marcusen, J. Entwicklung der Zähne der Säugethiere. Bulletin de l'Académie imperiale des Sciences de St. Petersbourg. T. VIII, 1849, Nr. 188, Fig. 15.

© Biodiversity Heritage Library, http://www.biodiversitylibrary.org/; www.zobodat.at

Schweinsembryo den in die Tiefe dringenden Zellenhaufen völlig deutlich an.

An Stellen, wo später die Zähne entstehen, häufen sich die Epithelzellen und bilden einen in das Gewebe des Kieferwalles eindringenden Pfropf. Dieser Pfropf von Zellen umgiebt die Papille, und wird zum Schmelzkeime. Aber sobald dies geschehen ist, schwinden die Zwischenglieder des epithelialen Stranges, welche früher brückenförmig die einzelnen Schmelzkeime zu einer Reihe verbanden, und das epitheliale Organ des einzelnen Zahns sitzt nunmehr isolirt von seinen Nachbarn in dem Kieferwall.

Es ist ferner zu bedenken, dass der Schmelzkeim nur an seinem in den Kiefer eindringenden Ende bedeutend sich vergrössert, während der mit dem Mundhöhlenepithel zusammenhängende, strangartige Anfang wohl sich etwas erweitert, dann aber bei einem Durchmesser von $^1/_{20}$ Mm stehen bleibt. Ein naturgetreues Bild dieses Vorganges giebt Waldeyer's Fig. 4, Taf. I, Unterkiefer eines menschlichen Embryo, und ein etwas vorgerückteres Stadium zeigt Kölliker's Fig. 226 *c*, von einem Kalbsfötus.

Dieser Verbindungsstrang, der allein noch in diesem Stadium (8—10 Cm. Länge des menschlichen Embryo) die Entstehung des Schmelzkeimes aus dem Mundhöhlenepithel beweist, ist selbstverständlich nicht auf jedem Frontal-Schnitt weder bei Thier noch Mensch zu finden. Man kann das vordere oder hintere Drittel der Zahnanlage mit Papillen und Schmelzkeim treffen, und doch vergebens nach jenem Verbindungs-Strang suchen: man wird ihn dagegen niemals vermissen, wenn systematisch der Kiefer in einzelne Schnitte zerlegt ist und die Untersuchung derselben reihenweise vorgenommen wird. Der einzige Umstand, der mitunter etwas störend wirkt, ist eine schiefe Richtung der Schnitte, dann können die einzelnen Theile dieses nur $^1/_{20}$ Mm. breiten Epithelialfortsatzes leicht übersehen werden.

Die oben erwähnten Abbildungen geben jedoch nur senkrechte Durchschnitte. Es schien mir von Werth, die erste Anlage dieses epithelialen Organes von oben gesehen darzustellen. So viel ich weiss, hat ausser Marcusen dies Niemand versucht; seine Abbildung ist zu unvollständig für unsere Zwecke. Was die Abbildungen von und nach Goodsir betrifft, so sind diese aus dem einfachen Grunde für uns unbrauchbar, weil sie nur die Furche zeigen, in welcher das epitheliale Organ liegt, für uns aber gerade dieses von besonderem Interesse ist.

Die Fig. 1 stellt einen Flächenschnitt durch den Kieferwall und Gaumen eines 13—14 wöchentlichen menschlichen Embryo dar. Vier Schmelzkeime sind auf jeder Seite mit vollkommener Deutlichkeit be-

© Biodiversity Heritage Library, http://www.biodiversitylibrary.org/; www.zobodat.at

reits angelegt, der zweite Milchbackenzahn ist zur Zeit nur als eine kleine Erweiterung des epithelialen Organes bemerkbar. In der ganzen Ausdehnung des knotig angeschwollenen Gebildes ist die Verbindungslinie erhalten, welche die einzelnen Keime aneinander kettet. Schon wenige Tage später ist sie verschwunden und nun stehen die Zahnanlagen isolirt.

Der Grund, warum Guillot, Robin und Magitot die Betheiligung des so auffallenden Epithelial-Organs an dem Aufbau der Zahnanlage völlig übersehen haben, und deshalb zu ganz verschiedenen Beurtheilungen gedrängt wurden, liegt nur darin, dass sie die Methode des Durchschneidens nicht ebenso systematisch anwendeten wie Kölliker, Thiersch, Waldeyer, Hertz, v. Gerlach u. A.

Guillot hat vortreffliche Durchschnitte abgebildet, aber sie stammen nur von dem Rande der Zahnanlage (Pl. V, VI, VII), der Zahnembryo erscheint ihm von allen Seiten von Schleim-Gewebe umgeben, und die Zellenlage des Schmelzorganes ist ohne Verbindung mit den Epithelien der Mundhöhle, weil zufällig der noch vorhandene Verbindungsstrang nicht vom Messer getroffen wurde.

Bei der Untersuchung der mikroskopisch kleinen Zahnanlage haben die oben erwähnten Beobachter und namentlich Guillot also nur ein Segment des rundlichen Zahnembryo losgeschnitten, seine Verbindung mit der Mundhöhle entging ihm aber vollständig. Das eigenthümliche distincte Erscheinen des Zahnes mitten im Bindegewebe war die Veranlassung für sie, ein bestimmtes Organ, eine partie génératrice et odontogène tief in der Schleimhaut anzunehmen.

Die Existenz dieser partie odontogène in der Tiefe des embryonalen Kiefers ist für sie so sicher, dass die entgegenstehenden Ansichten geradezu für speculative Ideen (vues speculatives) erklärt werden. Ein hartes Urtheil, das gegen die vermeintlichen Ketzer geschleudert wird! Doch jeder Groll schwindet, wenn man überlegt, von welchen Zufälligkeiten die Erkenntniss der Wahrheit abhängt. Das Misslingen einiger Schnittchen hat diese Forscher zu einer Kette von Irrthümern in dieser entwicklungsgeschichtlichen Frage geführt. Die Angaben Robin's und Magitot's [1]) über das frühzeitige Auftreten der Gefässe des späteren Canalis alveolaris sind z. B. ebenfalls unrichtig. Zuerst existirt nur das epitheliale Organ — dann entwickeln sich die einzelnen Zahnpapillen, endlich, das könnte man als ein drittes Stadium bezeichnen, umschliesst diese beiden Theile der Zahnsäckchen, und erst nachdem dies geschehen ist, findet man charakteristische Gefässe und Nerven zu einem

[1]) Robin und Magitot, a. a. O. S. 9. Note 1.

© Biodiversity Heritage Library, http://www.biodiversitylibrary.org/; www.zobodat.at

Bündel vereinigt. Dieses Bündel liegt jedoch frei in der Mulde der Zahnrinne, welche von den noch niederen Wänden des Unter- oder Oberkiefers gebildet ist. Auf diese irrige Anschauung hat auch schon Waldeyer [1]) aufmerksam gemacht. Man ist nicht im Stande, diese Bildungsvorgänge klar zu sehen, wenn der ganze Inhalt der Zahnrinne, wie das Robin und Magitot thaten, unter das Mikroskop gebracht wird. Die Zerlegung des Kiefers in feine Schnitte nach dem Erhärten liefert allein hierüber die instructivsten Bilder.

Ich kann auch nicht bestätigen, dass schon eine vom Knochen gebildete Zahnrinne existirt, vor die Zahnkeime auftreten. Bei dem Embryo der achten Woche sind Zahn- und Schmelzkeime eben deutlich zu erkennen; unter ihnen aber erst Spuren des Knochens; jene Fläche, welche das eckige Kieferrudiment dem Zahnkeime zukehrt, ist geebnet und zeigt keine Mulde. Knochenbildung und Zahnlage treten gleichzeitig auf, und zwar um das Ende des zweiten Monats (60—65 Tage). Im Oberkiefer bemerkt man die ersten Spuren der Zähne etwas später als in dem Unterkiefer.

In dem Auftreten der frühesten Anlage der Zähne mögen wohl ebenso Schwankungen vorkommen, wie in der späteren Periode des Hervorbrechens. Die dentes lactei kommen bei dem einen Kinde etwas früher, bei dem andern später. Es ist wahrscheinlich, dass ein Grund dieser Verspätung herrührt von der verspäteten Anlage im embryonalen Zustande. Ich glaube, man darf also wohl mit ziemlicher Sicherheit annehmen, dass um den 60—70. Tag die Zahnbildung zuerst im Unterkiefer und dann im Oberkiefer, und zwar auf dem Kieferwall beginne.

Ich will hier noch einmal hervorheben, dass man um diese Zeit und in den paar folgenden Wochen den Kieferwall von einer Epithelschichte bedeckt findet, welche aber weder eine Furche noch eine auffallende Verdickung besitzt. Das haben Kölliker, Waldeyer und Hertz ebenso angetroffen. Bei den Thieren ist dies in den allerfrühesten Stadien der Zahnbildung ebenso: der Kieferrand ist auf dem Frontal-Schnitt von einer schönen Wölbung begrenzt (so beim Schwein-Embryo von 6 Mm Länge und beim Hund). Später findet man jedoch und namentlich bei Wiederkäuern auf dem Zahnrande der Kiefer einen spitz zulaufenden Kamm oder Grat aus Pflasterzellen gebildet, den Kölliker a. a. O. Fig. 263, 264 u. 264, an Durchschnitten sehr genau dargestellt hat. Diese Verdickung der Epithelien zu einem 1—3 Mm. hohen Hornlager findet sich in solcher Ausdehnung nur in dem Bereich der Backzähne

1) Waldeyer, Königsb. Jahrb. a. a. O. S. 254.

© Biodiversity Heritage Library, http://www.biodiversitylibrary.org/; www.zobodat.at

bei den Thieren. Ich gebrauche für die Bezeichnung dieses Gebildes das Wort Zahnwall.

Bei dem Menschen kommt ein solcher aus den obersten Schichten der Epithelien entstandener Zahnwall niemals vor, wohl aber eine andere Form aus dem Zahnfleisch im Bindegewebe selbst entstanden, welche ich später besprechen werde.

Die Erscheinung, dass in den frühesten Zeiten des embryonalen Lebens der Kieferwall glatt ist, später jedoch, bei Thieren, eigenthümliche Horngebilde trägt, für welche der Name Zahnwall besser passt als Kieferwall, hat einige Meinungsverschiedenheiten zwischen Hertz, Waldeyer und Kölliker hervorgerufen. Hertz hat dieselben an seinen kleinen Embryonen nicht so gefunden, wie sie Waldeyer beschreibt, und er wirft den Zahnwall von Kölliker, Fig. 264 und 265, mit den in den frühesten Stadien allein vorhandenen Kieferwall, seine Fig. 1, zusammen. Waldeyer [1]) hat vollkommen Recht, wenn er von den ersten Anfängen der Zahnbildung sagt, es stelle sich zu dieser Zeit die Oberfläche des Kieferwalles sowohl makroskopisch als mikroskopisch glatt ohne besondere Vorsprünge und Erhabenheiten dar, und die erste Zahnanlage sei früher da, als irgend ein Zahnwall, wenn er ihn in meinem Sinne auffasst.

Der von Kölliker in den Figuren des Handbuchs gezeichnete Zahnwall tritt wirklich, wie ich eben gezeigt habe, bei Thieren erst später auf. Hertz aber[2]), welcher Zahnwall und Kieferwall für identisch hält, entgegnet Waldeyer, »die Zahnwälle seien gleichzeitig mit der ersten Zahnanlage zu finden«. Man sieht, der Stein des Anstosses liegt nur in dem Wort Zahnwall, über den Vorgang selbst, die Gestalt des Kieferrandes und die Art der Zahnentwicklung herrscht Uebereinstimmung.

Von einem Zahnwall kann man beim Menschen erst sprechen, wenn am Ober- und Unterkiefer die Knochenentwicklung so weit fortgeschritten ist, dass man einzelne Formen deutlich unterscheiden kann, wie Zahnrand — Seitenflächen des Kiefers etc.

Um die achte Woche, wenn der Schmelz- und der Zahnkeim sich eben entwickelt, existirt noch keine Andeutung des Zahnsäckchens. Die Zellen des Bindegewebes liegen noch unregelmässig durcheinander, und nichts deutet auf eine reihenweise Gruppirung, wodurch von unten beginnend die Zahnanlage in eine Tasche eingeschlossen wird.

Die ersten Spuren davon treten um die 12—14. Woche auf; spindelförmige in 3—4 Reihen hintereinander liegende Zellen stehen

1) Waldeyer, Königsberger Jahrbücher a. a. O. S. 16.

2) Hertz, a. a. O. S. 277 u. ff.

© Biodiversity Heritage Library, http://www.biodiversitylibrary.org/; www.zobodat.at

auf dem senkrechten Schnitt wie im Halbkreis um die aus dem Bindegewebe isolirte Zahnpapille, oder bilden eine Schaale, in der, auf embryonale Zellen gebettet, der Zahnkeim ruht. (Siehe Waldeyer Taf. I, Fig. 4 und Taf. II, Fig. 5.) Unterdessen ist der Schädel des Embryo schon sehr gross geworden, und die Vergrösserung macht sich, wenn auch nicht in gleichem Maasse, so doch immerhin sehr deutlich auch an den uns hier interessirenden Partien Ober- und Unterkiefer bemerkbar.

Was zunächst den Knochen betrifft, so findet man jetzt die ausgesprochene knöcherne Rinne, in welcher der untere Theil der Zahnanlage ruht. Die seitlichen Ränder sind noch nicht sehr hoch, und was nicht zu übersehen, sehr dünn ($^1/_{20}$ Mm.). Selbstverständlich besitzen sie dadurch eine ganz ausserordentliche Weichheit. Der eigentliche Körper der betreffenden Knochen tritt jedoch schon deutlich hervor in Form eines Lagers spongiöser Substanz.

Die einzelnen Zahnanlagen sind noch durch keine knöchernen Scheidewände getrennt; diese erscheinen erst später gegen das Ende des 6. Monats. Man kann also bis zu jener Zeit den Inhalt der knöchernen Zahnrinne in toto herausheben.

Die Veränderung der Zahnpapille besteht nur in einer Vergrösserung. Ich will besonders betonen, dass um diese Zeit wie auch schon früher die Zahnpapille von Gefässen strotzt, weil Lent[1]) behauptet, dass sich in der Zahnpulpa Gefässe und Nerven erst um die Zeit der beginnenden Ossification entwickeln.

Das weitere vorgerückte Stadium zeigt den Schmelzkeim, von einer Lage ausgesprochener Cylinderzellen begrenzt, im Innern rundliche Zellen des Malpighi'schen Schleimnetzes. Er sitzt nunmehr hutförmig auf der kegelförmigen Papille. Die nothwendige Folge dieser Anpassung ist die auf Tangential-Schnitten höchst eigenthümliche Anordnung des Cylinderepithels; es umzieht nämlich in zwei concentrischen Halbkreisen, die nur durch eine dünne Lage von rundlichen Zellen getrennt sind, die Oberfläche des Zahnkeimes. Schon die früheren Arbeiten bezeichnen genau jede dieser Reihen von Cylinderzellen; die von der Zahnpapille entferntere nennt man das »äussere Epithel« des Schmelzkeimes, die nähere, das »innere Epithel«. Nachdem die innere Lage für die Bildung des Schmelzes selbst von ganz ausserordentlicher Bedeutung wird, hat sie stets den Namen Schmelzhaut, Membrana adamantinae (Raschkow) geführt. Die zwischen den beiden Cylinder-

1) Lent, E., Ueber die Entwicklung des Zahnbeines und des Schmelzes. Zeitschrift für wissensch. Zool. Bd. VI, 1855. S. 126.

© Biodiversity Heritage Library, http://www.biodiversitylibrary.org/; www.zobodat.at

reihen befindliche Zellenmasse hat man die »Schmelzpulpa« genannt.[1])

Es lohnt sich, schon jetzt darauf aufmerksam zu machen, dass diese beiden Lagen von Cylinderzellen durch Vermehrung entstanden sind. Der Kieferwall besitzt zu jener Zeit, wo von einer Zahnanlage noch keine Spur zu finden ist, auf der Schleimhaut eine Reihe cylindrischer Zellen, die palissadenförmig nebeneinander stehen. Wenn das epitheliale Organ entsteht, und in die Tiefe des Schleimgewebes sich hineindrängt, so gewinnt durch die Einstülpung diese Lage cylindrischer Zellen eine grössere Ausdehnung. Die natürliche Folge ist, dass eine Vermehrung wie aller Elemente so auch der Cylinderzellen eintreten muss. Wenn später um die 12. Woche der Schmelzkeim wie eine doppelte Kappe auf der vergrösserten Zahnpapille sitzt, so ist die Oberfläche, welche die Cylinderzellen zu bedecken haben, noch um ein bedeutendes vermehrt, und damit nothwendig auch die Anzahl der cylindrischen Zellen. Auch die rundlichen Zellen zwischen den Cylinderlagen vermehren sich beträchtlich, und was Erwähnung verdient, sie verändern sich dabei auffallend. Aus den rundlichen Zellen des Malpighischen Schleimnetzes, aus Epidermis-Zellen, sind Zellen mit Ausläufer geworden, Spindelzellen mit grossem, deutlichem Kern, welche demnächst drei und mehrere Fortsätze erhalten. Bekanntlich stehen sie mit einander in Verbindung, und sind umlagert mit einer schleim- und eiweissreichen Flüssigkeit. Bei 5 — 6 monatlichen Embryonen ist die Masse dieser Schmelzpulpa so gross geworden, dass man sie früher wegen ihrer Eigenschaft unter dem Namen Gallertgewebe in die Reihe der Bindesubstanzen aufgenommen hat. Kölliker und Huxley betrachten es aber in der neuesten Zeit als ein eigenthümlich umgewandeltes Epithelgewebe, eine Auffassung, die allein richtig ist. Es treten in diesem Gallertgewebe zu keiner Periode Blutgefässe auf, es ist von keiner Capillarenbahn durchzogen, worin ich mit Robin, Magitot[2]) und Kölliker übereinstimme. Die Blutgefässe liegen ausserhalb; dort kommen sie allerdings vor und zwar in sehr beträchtlicher Menge. Die Abbildung Taf. XIV, Fig. 2 giebt von den zahlreichen capillaren Schlingen nur eine sehr schwache Vorstellung.

Das Plasma des Blutes muss durch die ganze Schichte des Gallertgewebes hindurch wandern, wird wohl schon hier eigenthümliche Ver-

1) Diese Namen habe ich hier hervorgehoben, weil ich später über die Bildung des Schmelzes selbst Beobachtungen mittheilen werde, und zu diesem Zweck eine Klarheit der durch die Namen repräsentirten Begriffe unerlässlich ist.

2) a. a. O. pag. 49 u. 65. Magitot hatte im Jahre 1857 behauptet, es kämen allerdings solche vor. Siehe Henle's Jahresber. 1858. S. 107.

© Biodiversity Heritage Library, http://www.biodiversitylibrary.org/; www.zobodat.at

änderungen erfahren, und vermittelt dann mit Hülfe der Cylinderzellen die Bildung des harten Zahnüberzuges.

Von der Zahnanlage bei dem zehnwöchentlichen menschlichen Embryo bleibt noch die Verbindung mit dem Mundhöhlenepithel zu besprechen. Es ist schon längst constatirt, dass die Reste der Schmelzkeime nicht sofort vergehen, nachdem sie die Schmelzorgane erzeugt haben. Ihr Fortbestehen ist nothwendig, weil von ihnen aus auch die Anlage für die bleibenden Zähne sich erzeugt; ein Embryo zwischen der 12. und 14. Woche zeigt den Schmelzkeim noch durch einen kurzen und gerade aufsteigenden, verhältnissmässig dicken Verbindungsstrang mit dem Mundhöhlenepithel in Verbindung. Doch diese Eigenschaften ändern sich mit der Weiterentwicklung.

Um das Ende des fünften Monats sitzt die Zahnanlage weit tiefer in dem Kiefer als früher und der Verbindungsstrang ist dadurch bedeutend länger geworden. Gleichzeitig erfährt er auch durch das Höherwerden und die stärkere Ausdehnung des Zahnkeimes eine Knickung (Taf. XIV, Fig. 2), steigt also nicht mehr gerade in die Höhe.

Was den Bau des Zahnsäckchens betrifft (4. und 5. Monat), so muss man sich erinnern, dass es innen von einer Cylinder-Zellen-Schichte bekleidet ist, welche bis zur Basis der Papille reicht; sie rührt von dem sogen. »äussern Epithel« her. Dann folgt ein sehr feinfaseriges, aber dicht verfilztes Bindegewebe, ähnlich wie das der pars papillaris corii in einer Dicke von $^1/_{25}$—$^1/_{20}$ Mm., und daran reiht sich lockeres Bindegewebe aus derben Fasern geflochten, gleich dem der pars reticularis corii. Diese Anordnung des Bindegewebes lässt sich am einfachsten mit jener des Haarbalges im engern Sinn vergleichen, insofern als die innere Schichte aus einem sehr feinfaserigen, die äussere aus gewöhnlichem Bindegewebe zusammengesetzt ist. Die innere Schichte trägt die zahlreichen capillaren Schlingen wie beim Haarbalg, die äussere ist von den stärkeren Gefässen durchzogen. In unmittelbarer Nähe des Cylinder-Epithels ist die grösste physiologische Thätigkeit, und damit auch der grösste Reichthum an Blutgefässen.

Waldeyer leugnet die Existenz eines Zahnsäckchens, das als eine besondere Kapsel die Zahnanlage umschliesst; er bestreitet auch die Unterscheidung zweier Lagen, einer äusseren, mehr derben, fibrösen, und einer inneren gefässreichen, wie sie seit langer Zeit geschildert werden.

Waldeyer giebt jedoch zu, dass bei der ersten Entwicklung des Zahnes von der Basis des Zahnkeimes aus eine gesonderte Lage spindelförmiger Zellen sich heraushebt, die sich um den Dentinkeim herum nach dem Halse des Schmelzkeimes hinstreckt. Von diesem Zug von

© Biodiversity Heritage Library, http://www.biodiversitylibrary.org/; www.zobodat.at

Bindegewebszellen behauptet er weiter, sie würden zu einem lockeren Bindegewebe, welches allseitig (!) die Schmelz- und Zahnbeinlage umgiebt, und die Zahnanlage von dem Unterkiefer, dem Gefäss- und Nervenbündel und dem derberen Bindegewebe oben trennt. [1]) Gegen diese Darstellung ist nichts einzuwenden. Wenn es ihm nun unvereinbar mit der Vorstellung eines Zahnsäckchens scheint, dass es mit der Umgebung zusammenhängt, z. B. nach den Seiten hin mit den Markräumen der Kieferknochen, oder mit dem Bindegewebe der Vasa alveolaria etc., so ist das ein eigenthümlicher Standpunkt, gegen den sich eben nur bemerken lässt, dass man sich dann auch weigern könnte, von einer Beinhaut zu sprechen, weil sie mit Muskeln und Sehnen in Verbindung tritt. Ich glaube, es genügt die Existenz eines unzweifelhaften Zuges von Bindegewebe im Umkreis der Zahnanlage für die Annahme eines Zahnsäckchens. Dieses Zahnsäckchen in unserem Sinne ist, wie er selbst zugiebt, vorhanden, so lange man noch deutlich eine Trennung der Zahnanlage in Schmelz- und Zahnkeim vor sich hat; es ist, wie ich hinzusetzen muss, ganz unzweifelhaft und scharf markirt als geschlossenes Säckchen bei allen Ersatzzahnkeimen. Die Ersatzzahnkeime liegen, mit Ausnahme eines Einzigen, bei dem neugebornen Kinde innerhalb der Alveole des Milchzahnes. (Siehe Taf. XIV, Fig. 2, 3, 4.) Sie sind allseitig vom Bindegewebe umschlossen, und zwar so, dass dem Zahnembryo zunächst ein sehr fein fibrilläres kernreiches Gewebe sich findet, dessen Elemente eng aneinander liegen, weiter nach aussen ein mehr weitmaschiges, aus breiten Fasern geformtes. Dieses letztere hat Hunter derb-fibrös genannt, wohl nur deswegen, weil die einzelnen Elemente bei dem Versuch einer Präparation auffallend Widerstand leisten. Waldeyer hat die Entwicklung der Ersatzzähne nicht verfolgt, sonst müsste er zugeben, dass doch zu bestimmten Perioden etwas existirt, was den Namen »Zahnsäckchen« verdient. Man muss zugestehen, dass später dieses Zahnsäckchen zum Periost wird, ja, ich werde einen Fall mittheilen, woraus hervorgeht, dass die innere gefässreiche Lage des Zahnsäckchens, welche Waldeyer ebenfalls leugnet, cementbildend wirken kann, selbst an der Krone; das alles kann aber nach meiner Ansicht kein Grund sein, die Thatsachen zu bestreiten, dass die Beinhaut der Alveole in ihrem Jugendzustand einmal die Rolle eines Zahnsäckchens gespielt hat. Waldeyer betrachtet als einen Haupteinwurf gegen die Annahme eines solchen den Uebergang in das derbe Bindegewebe, das den Zahnkeim bedeckt, das sogenannte Zahnfleisch. In der That,

1) Waldeyer - Henle's Zeitschrift, a. a. O. S. 201.
2) Handb. a. a. O. S. 375.

© Biodiversity Heritage Library, http://www.biodiversitylibrary.org/; www.zobodat.at

die Schichten des Zahnfleisches, welche die Oeffnungen der Alveole decken, nehmen die den jungen Zahn begrenzenden Bindegewebszüge allmälig in sich auf, so dass man bei Milchzähnen von keiner scharfen Grenze des Zahnsäckchens nach oben sprechen kann; doch gilt dies nur von der derben äussern Schichte des Bindegewebes, die innere bleibt mit ihren zahlreichen Blutgefässen stets nachweisbar. Waldeyer hatte, wie aus seiner Abhandlung ersichtlich wird, bei seinem Proteste gegen die Existenz eines Zahnsäckchens nur den Anfang und das Ende des Alveolenbindegewebes vor Augen; jene Zeitabschnitte, in denen wir von einem allseitig geschlossenen Follikel, von einem Zahnsäckchen zu sprechen berechtigt sind, z. B. wie zur Zeit des 6. und 7. föt. Monats oder bei unseren 6—8 Tage alten Hausthierjungen hat er nicht berücksichtigt. Die Untersuchung dieser Entwicklungsperioden, oder jener, in welcher die Ersatzkeime wie in Fig. 4 hervortreten, wird jeden überzeugen, dass ein Zahnsäckchen vorhanden ist.[1])

Meine Schilderung der Bindegewebslager stimmt mit jener von Kölliker gegebenen vollständig überein, welcher ebenfalls eine äussere Lage von derben Bindegewebsfasern und eine innere annimmt. Nur in einem Punkte weiche ich von Kölliker ab; ich bestreite die Existenz einer zarten gleichartigen Lage, welche begrenzend nach innen liegen, und eine Fortsetzung der Membrana praeformativa des Zahnkeimes sein soll. In den Bau des Zahnsäckchens greift keine Membrana praeformativa ein, weder jetzt um die Zeit des fünften Monats — noch später. Ich werde meine Erfahrungen hierüber in einem späteren Abschnitte mittheilen.

Hier möge es mir noch gestattet sein, die einzelnen Theile der Fig. 2 (senkrechter Schnitt durch den Kiefer eines sechsmonatlichen Fötus) zu erläutern, soweit sie auf die Anlage des Milchzahnes und speciell um diese Zeit von Interesse sind. *P* ist die Zahnpapille oder der Zahnkeim; auf der Spitze ist schon eine kleine Haube von Zahnbein abgelagert. Zahnkeim und das bereits gebildete Elfenbein sind bedeckt von dem inneren Epithel des Schmelzorganes, das am Grund der Papille in das äussere Epithel übergeht. Das äussere Epithel ist zugleich das Epithel des Zahnsäckchens geworden. Was zwischen den beiden Epithellagern sich befindet, ist das aus den Zellen des Malpighischen Schleimnetzes hervorgegangene Gallertgewebe, hier Schmelzpulpa. Ich betrachte inneres Epithel, Schmelzpulpa für das Organon adamantinae, und trenne anatomisch unterscheidend das äussere von dem

1) Man eröffne die Backzahnalveole eines Kalbes, um sich zu überzeugen, dass der junge Zahn in ein blutgefäss- und nervenreiches Zahnsäckchen eingeschlossen ist und sich in einem von Alveolen-Bindegewebe ausgekleideten Raum befindet.

© Biodiversity Heritage Library, http://www.biodiversitylibrary.org/; www.zobodat.at

n adamantinae, weil es in diesem Stadium zum Epithel des säckchens geworden ist, und mit der Ablagerung des Schmelzes rect nichts zu schaffen hat. Bei dem sechsmonatlichen Foetus ist die Ausdehnung des Organon adamantinae sehr gross; siehe Fig. 2.

Die Cylinderform der Zellen erhält sich selbst in dem äusseren Epithel ziemlich lange Zeit, und ich habe sie selbst an Präparaten vom viermonatlichen menschlichen Embryo und beim Kalbsembryo von 20 Cmm. Länge noch cylindrisch gefunden. Ich glaube mit dieser Behauptung mich sogar der Zustimmung von Robin und Magitot zu erfreuen, welche als Vertreter der entgegengesetzten Anschauung citirt werden, wonach diese Zellen schon um diese Zeit glatt und niedrig sein sollen. Aber diese beiden Herren bezeichnen die Schmelzzellen überhaupt als »cellules prismatiques« wegen ihres Aussehens von oben. Und sie fahren fort: considéré isolément répresente chaque une petite colonne prismatique à 5 – 6 pans (pag. 71), und über die äussere Lage wird gesagt, dass die Zellen denselben allgemeinen Charakter besitzen. Es unterliegt keinem Zweifel: während des weitern Vorschreitens des Zahnes werden diese cylindrischen Zellen sich erst abplatten, später ganz verschwinden, wie ja auch anerkannt ist, aber in ihrer frühesten Zeit sind sie ausgesprochen cylindrisch.

Die sogenannten Epithelsprossen oder Epithelfortsätze, welche man seit Robin und Magitot genauer kennt, sind in dieser Periode sehr selten, und wenn sie überhaupt vorkommen, verschwindend klein; gross und zahlreich entwickelt findet man sie erst um die Zeit der Geburt. Sie sind auch nicht immer die Abkömmlinge des »äussern Epithels«, sondern Abkömmlinge jener Zellen, welche in dem Verbindungsstrang, siehe Fig. 3, sich befanden und sich vermehrten. Das letztere geschieht mitunter so bedeutend, dass sich die Brut nach allen Seiten hinausdrängt, am meisten aber dorthin, wo sie den wenigsten Widerstand findet, nämlich gegen die unter ihr liegende Schmelzpulpa. So kann es kommen, diese Epithelpfröpfe sackartig in die Schmelzpulpa hereinhängen. (Siehe Fig. 5, *pp.*)

Nach der Atrophie des sternförmigen Gewebes der Schmelzpulpa und des äusseren Epithels werden die um diese Zeit schon vorhandenen oder später hinzukommenden Epithelsprossen an einzelnen Stellen das Schmelzorgan nach innen hervorwölben, und nachdem das Alveolenbindegewebe sehr reich an Blutgefässen ist, und namentlich viele feine Schlingen in der Nähe des Organon adamantinae vorkommen, so wird man unter solchen Umständen auch von gefässtragenden Papillen sprechen können, welche sich zwischen den Epithelsprossen vorfinden. So fasst Waldeyer dieses Verhalten auf, und legt den Nachdruck auf die

© Biodiversity Heritage Library, http://www.biodiversitylibrary.org/; www.zobodat.at

gefässtragenden Erhebungen des Alveolenbindegewebes, was si[illegible] nicht gerechtfertigt ist, mag auch seine Vermuthung über den En[illegible] der Papillen, besser Epithelsprossen, auf die Oberfläche des Zahn[illegible] richtig sein. Er leitet nämlich die feinen, parallel an der freien Fläche des Schmelzes bemerkbaren Leisten von diesen Papillen her. Sie würden ähnliche Reihenzüge am Schmelz bedingen wie die Papillen der Matrix an dem Nagel.

Wir sind mit der Schilderung des embryonalen Processes der Zahnentwicklung am Ende des vierten Monats (16.—18. Woche) angelangt.

Ein paar Wochen später findet man die Keime der Ersatzzähne, gleichzeitig mit einer veränderten Gestalt des Kieferwalles.

II.

Anlage der Keime für die Ersatzzähne.

Die Anlage der Ersatzzähne bei dem Menschen und den höheren Thieren geschieht später als Waldeyer und Hertz vermuthen. Ich habe den Hund, die Katze, das Schwein, Schaf, Rind und den Menschen untersucht, fand aber niemals die Verhältnisse so, wie sie von Waldeyer in Fig. 4 u. 5, von Hertz Fig. 4 dargestellt werden. Ich glaube, man wird ziemlich sicher gehen, wenn die Periode zwischen dem ersten und zweiten Drittel der fötalen Entwicklungszeit bezeichnet wird als der Moment für die Anlage der Ersatzzähne. Niemals habe ich sie früher gefunden bei dem Menschen. Stets ist sowohl bei ihm als auch bei den oben erwähnten Geschöpfen der Milchzahnkeim vollständig angelegt, so wie es die Fig. 2 vom Menschen verdeutlicht. Papille, Schmelzorgan, Zahnsäckchen, und die Knochenrinne, Alles ist scharf ausgeprägt, ehe der Ersatzkeim sichtbar wird. Beim Menschen ist z. B. die Höhe des Milchzahnkeimes (Eckzahn) sammt Zahnsäckchen $2^1/_4$ Mm., beim Kalb $2^1/_2$ Mm., beim Schaf, das $8^1/_2$ Cm. lang ist, konnte ich noch keine Spur des secundären Keimes finden, er tritt erst bei solchen von 12 Cm. Länge (von der Stirne bis zum Steiss gemessen) hervor. Es wird aus meiner Schilderung der beigegebenen Figuren ferner ersichtlich werden, dass der secundäre Schmelzkeim bei den Menschen niemals an einer solch tiefen Stelle hervorsprosst, wie Waldeyer [1]) meint.

Mit der leicht constatirbaren Thatsache von der späteren Anlage der Ersatzkeime, nachdem die Milchzahnkeime schon längst in allen Theilen vollendet sind, widerlegt sich auch die Vermuthung von

1) Waldeyer, a. a. O. S. 259.

© Biodiversity Heritage Library, http://www.biodiversitylibrary.org/; www.zobodat.at

Hertz [1]): dass mit der Anlage des primären Schmelzkeimes sogleich auch der für den secundären Zahn angelegt werde. Er bemerkte nämlich eine doppelte Wucherung der untern Epithelialzellenlage schon in der frühesten Periode, so dass einige Zeit die beiden Epithelcylinder parallel nebeneinander nach abwärts wüchsen. Was aber Hertz in seinen Figuren 2 u. 3 als Schmelzkeim darstellt, ist der um diese Zeit hervortretende Spalt zwischen Zunge und dem Boden der Mundhöhle, wodurch dieses Organ sich von der breiten Unterlage abschnürt. Der zweite parallel verlaufende Strang in Fig. 2 ist wohl die Anlage der Glandula submaxillaris, welche an dieser Stelle sich entwickelt. Jede beginnende Furche, sei es nun jene, welche die Zunge von dem Boden der Mundhöhle trennt, oder den Ausführungsgang einer Speicheldrüse bildet, gleicht in ihrem ersten Auftreten einer Zahnanlage und umgekehrt; es kann also nur das weitere Verhalten die Natur einer solchen Bildung zeigen; und in dem vorliegenden Fall finde ich keine secundäre Zahnlage, sondern die Isolirung des Kieferwalles vom Boden der Mundhöhle. Die Entwicklung der Zahnkeime kommt erst, wenn der Kieferwall deutlich und unverkennbar sich gestaltet hat, also in einem *späteren* Stadium als jenes ist, das Hertz in den beiden eben citirten Abbildungen vorführte.

Kölliker hat sowohl was den Zeitpunkt als die Art der Entstehung betrifft für die Thiere die Bildung der secundären Schmelzkeime richtig erkannt. Sowie seine Fig. 265 den Verbindungsstrang zwischen dem primären Zahnkeim und dem Epithel darstellt, von welchem der *secundäre* Schmelzkeim ausgeht, habe auch ich diese Verhältnisse bei den verschiedenen Thier- und Menschen-Embryonen gesehen. Die secundären Schmelzkeime befinden sich stets sowohl im Ober- als Unterkiefer an der medialen Seite, und wenn Waldeyer [2]) meint, die secundären Keime entwickelten sich immer lateralwärts, so ist das ein Orientirungsfehler gerade so wie bei Guillot [3]), der die laterale Anlage nur am Oberkiefer gesehen haben will. Sie gehen ferner nahe an der Verbindung des Stranges mit dem primären Schmelzkeime vom sogen. Halse ab. Die Abbildung Waldeyer's zeigt eine Lostrennung des Keimes von dem tiefstgelegenen Theil, vom *untern* Rand der die Papille überdeckenden Kappe. Ein solches Verhalten würde für den Menschen eine wesentlich verschiedene Entwicklung des Schmelzkeimes nachweisen. Dem ist aber nicht so. Der höchst entwickelte Organismus verhält sich in diesem Falle ganz ebenso wie die weit unter ihm stehenden, und

1) Hertz, a. a. O. S. 280.
2) Waldeyer, Königsb. Jahrb a. a. O. S. 259.
3) Guillot, a. a. O. S. 298.

© Biodiversity Heritage Library, http://www.biodiversitylibrary.org/; www.zobodat.at

die Kölliker'sche Abbildung mit ihrer Darstellung des secundären Schmelzkeimes als Epithelialpfropf könnte für die eines Kieferabschnittes vom Menschen gelten, wenn man nur diesen einen Punkt ins Auge fasst.

Bei der Entstehung der secundären Schmelzkeime ist die Thatsache interessant, dass die Zellen des Verbindungsstranges, welche schon verhältnissmässig lange in dem Schlauch sich befanden, noch die Fähigkeit besitzen, die Gestaltung eines neuen Organes, eines zweiten Zahnes einzuleiten. Die ganze Anlage des primären Zahnes ist längst fertig; zu der Oeffnung an dem sogenannten Halse, Fig. 2 *h*, wandern keine Zellen heraus, um den neuen Keim zu liefern, sondern die in dem Schlauch angehäuften dringen an einer Stelle in die Tiefe, und treiben bauchsackartig einen Seitenast an dem Verbindungsstrang heraus, der sich bald verdickt und den Charakter des secundären Schmelzkeimes annimmt. Die Stelle ist stets dieselbe; der Strang durch die Veränderungen im Kiefer, namentlich durch das starke Wachsthum der Zahnpapille an die mediale Seite gedrängt, verläuft eine kleine Strecke horizontal, dann erst gegen das Epithel der Mundschleimhaut, bildet also einen Winkel, dessen kürzerer Schenkel mit dem Schmelzorgan des primären Zahnes in Verbindung ist.

An der winkligen Knickung des früher geraden Verbindungsstranges scheint die Wand den geringsten Widerstand zu leisten gegen den andrängenden Zellenstrom und er bricht sich stets dort seine Bahn. In seltenen Fällen wird die Wand an zwei oder mehreren Stellen durchsetzt, und es ist dann Gelegenheit zur Bildung mehrerer Schmelzkeime zur Anlage tertiärer Zähne gegeben.

Eine weitere Eigenthümlichkeit, der ich beim menschlichen Embryo begegnet bin, ist die spiralige Drehung des Verbindungsstranges. Wie der Canal einer Schweissdrüse, so zeigt auch er grosse Windungen, die entweder regelmässig auf einander folgen, oder verschieden an Grösse sind; kleine Windungen findet man oft 6—8 unmittelbar hintereinander; darauf folgen nach einem gestreckten Verlauf des Stranges weitere Spiralen in regelmässigen Abständen.

Der Durchmesser des Stranges schwankt jetzt zwischen einem $^1/_{20}$ bis $^1/_{30}$ Mm. Er hat also an Dicke nicht abgenommen, obwohl seine Länge sich wenigstens vervierfacht hat. Der verlängerte Strang enthält in seinem Innern Zellen, welche durch Neubildung von Rete Malpighii nachrücken. Das Nachrücken scheint mit solcher Raschheit zu geschehen, dass die Zellenmasse durch Druck eine spiralige Anordnung des Stranges hervorbringt. Das Zahnsäckchen, das unterdessen sich vollständig um Zahn und Schmelzkeim herumgeschlossen, lässt nämlich nur

© Biodiversity Heritage Library, http://www.biodiversitylibrary.org/; www.zobodat.at

eine kleine Lücke als Communications-Oeffnung zwischen dem dünnen Strang und dem nunmehr sehr ausgedehnten Schmelzkeim. Man hat diese verengte Stelle den Hals des Schmelzkeimes genannt (Fig. 2 *h*). Hier findet der unausgesetzt nachrückende Zellenstrom einen Widerstand; ins Innere des primären Schmelzkeimes zu dringen ist unmöglich, weil dort ja selbst die regste Vermehrung ist, es wird also Raum in dem Verbindungsstrang geschaffen durch Spiralwindungen.

Kehren wir wieder zu dem um die zwanzigste Woche eben entstandenen secundären Schmelzkeim zurück. Die Randzone besteht wie bei seinem Vorgänger ebenfalls aus Cylinderzellen; in dem Centrum finden sich rundliche. Sein abgerundetes Ende hat in dem umgebenden Bindegewebe schon vermehrte Neubildung hervorgerufen; die kernigen Elemente sind im Halbkreis um den verdickten Epithelpfropf geordnet. Auch die Blutgefässe sind schon in grösserer Anzahl in dem Bindegewebe vorhanden, und umziehen bogenförmig den Vorläufer des neuen Zahnes.

Es braucht kaum erwähnt zu werden, dass der neue Keim, mit Ausnahme jenes des zweiten Praemolaren, innerhalb jener Rinne liegt, welche durch die beiden Lamellen des Zahnfortsatzes gebildet wird, und zwar bei den Widerkäuern, den Raubthieren und dem Menschen im Oberkiefer und Unterkiefer stets medial. Im 4. Monate sind die Zahnkeime für alle Ersatzzähne angelegt, doch nicht alle schon so weit fortgeschritten wie der in Fig. 2 abgebildete erste Schneidezahn. Entsprechend der Zeit ihres spätern Hervorbrechens beim heranwachsenden Kinde ist auch der Strang im Fötus weniger lang und dick und weniger strotzend mit Zellen gefüllt.

Fig. 4 zeigt z. B. die Anlage eines Ersatzzahnes innerer Schneidezahn vom dreiwöchentlichen Kind. Papille, Schmelzpulpa, Zahnsäckchen sind völlig entwickelt, in demselben Unterkiefer ist aber der Keim für den ersten Praemolaren noch nicht über das Anfangsstadium wie bei dem fünfmonatlichen Embryo (Fig. 2) hinausgelangt, es ist nur die Anlage des Schmelzkeimes zu sehen, noch nicht die leiseste Andeutung einer Papille.

Während diese Vorgänge für die Bildung der Ersatzzähne sich in der Tiefe des jugendlichen Kiefers gestalten, hat sich die Oberfläche desselben bedeutend verändert. Der in der frühesten Zeit glatte, ebene Kieferwall zeigt nunmehr auf dem senkrechten Durchschnitt ein gelapptes Aussehen. Zwei Furchen (Fig. 2 *f*), welche man die Kieferfurchen nennen kann, begrenzen einen mittleren Wall, der theilweise von zwei seitlichen bedeckt wird. Diese Wälle, für welche nach meiner Ansicht am besten das Wort Zahnwälle passt, bestehen aus Bindege-

© Biodiversity Heritage Library, http://www.biodiversitylibrary.org/; www.zobodat.at

webe, und sind von Epithel bedeckt; bei den Thieren hat man um diese Zeit jene eine, nur aus Epithelien gebildete Leiste, welche an den Fig. 264 u. 265 des Kölliker'schen Handbuchs so sehr auffällt. Soweit ich Einblick in das Entstehen der Wälle bei dem Menschen erhalten konnte, scheinen mir die seitlichen zuerst zu entstehen, der mittlere später. Denn nur dadurch kann es geschehen, dass der Verbindungsstrang bald mit der äussern, bald mit der innern Furche in Verbindung steht; in Fig. 2 steht er mit der äussern Furche in Verbindung (Durchschnitt etc.); in Fig. 3 mit der innern. Diese Figur zeigt den Schneidezahn eines neugebornen Kindes.

An dieser Abbildung (Fig. 3) tritt auch noch die Thatsache hervor, dass diese tiefen Furchen und hohen Leisten später allmälig wieder verschwinden. Beim 8 Tage alten Kinde ist die Kaufläche des Kiefers zwar uneben, gelappt und mit hohen Papillen besetzt, welche oft lange Hornaufsätze wie die Papillae filiformes tragen, aber die früheren Eigenthümlichkeiten sind völlig verwischt. Goodsir[1]) hat die Wälle oder Leisten des 5—6 monatlichen Fötus auch schon berücksichtiget, denn er spricht beim Verschluss der Dentalrinne von den stark entwickelten Rändern; »an den Schneidezähnen bildeten sie sich allmälig in zwei vollständige Deckel, Opercula, um, an den Eckzähnen in drei, an den Backzähnen in noch mehrere«. In der That bedingt die Verschiedenheit des Wachsthums jener Zahnwälle selbst noch bei Neugebornen ein eigenthümliches Aussehen der Kieferränder. Bei ihnen ist z. B. der mittlere papillenreiche Wall weit über die seitlichen herausgewachsen, Fig. 3, während beim dreiwöchentlichen Kinde, Fig. 4, die seitlichen wieder vorausgeeilt sind, so dass der mittlere nahezu verschwunden ist. Durch dieses Vordrängen der Zahnwälle, namentlich gegen die Geburt hin, kann der Anschein von Deckläppchen auf den Zähnen um so mehr entstehen, als die Querleisten den Kieferrand in einzelne, den Milchzähnen entsprechende Portionen abgrenzen. Es sind das jene Opercula, denen man auch beim Saugen eine Bedeutung zuschrieb, um die Warze luftdicht zu umschliessen.

Die Veränderung der Ersatz-Schmelzkeime besteht darin, dass auch sie von der ihnen entgegenwachsenden Papille central eingedrückt werden. Nachdem auch bei ihnen die Randzone Cylinderzellen trägt, entsteht auch hier ein äusseres und inneres Epithel und dazwischen Schmelzpulpe. Ein Unterschied findet sich aber doch: die Lebensdauer des äusseren Epithels ist nur sehr kurz. Beim Ersatz-Schneidezahn in Fig. 4 konnte ich schon nichts mehr davon finden.

1) Goodsir, John, Ueber den Ursprung und die Entwicklung des Zahnmarkes und der Zahngefässe des Menschen. Froriep's N. Notizen, Bd. X, S. 51, 1839.

© Biodiversity Heritage Library, http://www.biodiversitylibrary.org/; www.zobodat.at

Die Entstehung des Zahnsäckchens beginnt auch hier am Grund der Papille und umschliesst von allen Seiten weiterwuchernd erst wie ein Kelch, später vollständig das Gebilde. Der Epithelstrang wird folglich an dem Uebergang in das Schmelzorgan am Hals abgeschnürt.

Das Schicksal des mit der Mundhöhle noch zusammenhängenden und, wie schon erwähnt, oft sehr spiralförmig gewundenen Verbindungsstranges ist sehr verschieden. In den meisten Fällen wird er vom Bindegewebe an verschiedenen Stellen durchbrochen und zu einem Haufen von Epithelnestern umgewandelt; in andern wird der grössere Theil resorbirt, oder in die Mundhöhle durch das Wachsthum des Bindegewebes hinausgedrängt; in Fig. 4 sitzen über dem Ersatzschneidezahn (Kiefer eines dreiwöchentlichen Knaben) zwei solche Zellenkugeln, Reste jener langen Zellenkette, die wir Verbindungsstrang nennen.

Das Aussehen dieser in das Zahnfleisch der Kinder eingestreuten Zellenhaufen ist das heller, sehr durchsichtiger Körner, die sich von dem durchschnittenen Gewebe, besonders bei durchfallendem Licht sehr deutlich abgrenzen. Ihr Vorkommen ist schon längst constatirt, wenn auch ihr Ursprung erst jüngst erkannt wurde; sie sind es, die als Glandulae tartaricae von Serres aufgeführt und zuerst als Drüsen gedeutet wurden, welche den Weinstein absondern sollten. Raschkow, Fränkel und Linderer fanden die polygonalen Plättchen in ihnen. Köllıker schilderte sie schon in seiner mikroskopischen Anatomie, Bd. II, S. 95, als Epithelnester und hat sie in seiner neuesten Auflage als Reste des embryonalen Schmelzkeimes gedeutet.

Aber nicht allein durch die Reste des Schmelzkeimes können solche Epithelnester gebildet werden. Das Epithel der äusseren Kieferfurche kann ebenfalls eingeschlossen werden (Fig. 3 *e*). Die Zellen gruppiren sich dann ebenfalls zu concentrischen Schichten von Pflasterzellen wie jene des Verbindungsstranges. Zur Zeit ihrer Einsackung in das Zahnfleisch besassen beide Formen eine Randzone von Cylinderzellen und eine mittlere von rundlichen Zellen des Malpighi'schen Schleimnetzes. Ihr Aussehen beim Neugebornen zeigt aber, dass trotz der Abschnürung die den Zellen eigenthümliche Bildungsthätigkeit noch einige Zeit lang fortdauerte, denn sie verändern sich alle in Pflasterzellen. Nach einer Angabe von Bruch kommen die Epithelnester auch beim Kalb und Hund vor; ich habe sie beim Schaf gesehen, und zwar über den Praemolaren.

In der Thatsache, dass man selbst um die 20.—24. Woche, also noch im 5. Monate und später Kieferfurchen beobachtet, liegt eine weitere Aufklärung für die Arnold-Goodsir'schen Angaben von einer

© Biodiversity Heritage Library, http://www.biodiversitylibrary.org/; www.zobodat.at

Dentalrinne. Waldeyer[1]) hat genügend aufgeklärt, dass die Existenz der beim zehnwöchentlichen Embryo beobachteten Rinne durch das Herausfallen des Epithels bei nicht vollständig frischen Embryonen unzweifelhaft sei und regelmässig erscheine; dass ferner im frischen Zustande nur ein Kieferwall um diese Zeit existire. Zehn Wochen später zeigt die veränderte Gestalt des Kieferrandes dagegen Furchen und Erhabenheiten. Die letzteren nannte ich Zahnwälle, die ersteren dagegen Kieferfurchen, um jeden Anklang an die Goodsir'sche Dentalrinne zu vermeiden. Goodsir und seine Anhänger haben theilweise die von mir beschriebenen Furchen an älteren Embryonen gesehen, und sie waren dadurch um so mehr berechtigt, an ihre Existenz auch in einer früheren Periode trotz manchen Widerspruches zu glauben.

Ich sagte so eben, Goodsir habe die von mir beim vier- und fünfmonatlichen Fötus beschriebenen Furchen nur theilweise gesehen, deutlicher ausgedrückt: er sah nur eine Einzige. Die beiden seitlichen Wälle (Fig. 2) legen sich nämlich über den mittleren weg, nähern sich dadurch ungemein, so dass auf der Fläche des Kieferrandes nur eine Rinne sichtbar ist. Ihre wahre Form ersieht man erst auf sorgfältig hergestellten Durchschnitten. Diese beiden Rinnen sind jedoch nur in der Milchzahngegend so verborgen und zu einer einzigen maskirt, weiter gegen die Backzahngegend hin wird ihre wahre Form deutlicher. Deswegen ist auch alles das, was Goodsir über den hinteren Abschnitt des Zahnrandes gesagt hat, vollständig richtig. Die eng nebeneinander laufenden Furchen der Schmelzzahngegend laufen hinten am Oberkiefer winklig auseinander. Der eine kürzere Schenkel des Winkels läuft in der Wangentasche aus, der andere, doppelt so lang, zieht auf der inneren Seite des Kieferrandes gegen den Hamulus pterygoideus weiter und sinkt allmälig bis auf die Ebene der weichen Gaumenfläche. In den nach hinten offenen Winkel drängt sich ein Wulst, den Goodsir in Fig. 4, 6, 8 und 10 mit *r* bezeichnet, und als sogenannten Longitudinallappen aufgeführt hat. Am Unterkiefer beobachtet man ein ähnliches Verhalten, nur mit dem Unterschied, dass der kürzere Schenkel der Furche nach innen sich wendet, während der längere nach aussen zieht.

Goodsir und viele mit ihm gedenken der eigenthümlichen Erscheinung, dass man selbst im 4. u. 5. Monate mit grosser Leichtigkeit durch den Zug einer Pincette alle Zahnpapillen frei legen könne. Ich selbst habe mich von diesem Umstande überzeugt, ja ich habe sogar gesehen, dass oft ohne Anwendung irgend welchen Zuges die Zahnpapillen im innern tiefen Spalt frei daliegen. Auch diese Erscheinung erklärt sich

1) Waldeyer, Königsberger Jahrbücher a. a. O. S. 258.

© Biodiversity Heritage Library, http://www.biodiversitylibrary.org/; www.zobodat.at

wie jene in der frühesten Epoche, irrthümlich als normal bezeichnete, durch das Herausfallen des Epithels. Durch die Maceration lösen sich erst die Verbindungsstränge mit den primären Zahnsäckchen (Fig. 2*v*), sie fallen heraus, und dann spaltet sich das weiche Zahnfleisch dem ganzen Kieferrande entlang genau in jener Richtung, welche wenige Wochen vorher das epitheliale Organ (Fig. 1) besass.

Diese letztere Erfahrung zeigt, dass nach dem Verschwinden der zwischen den einzelnen Schmelzkeimen befindlichen Brücken des epithelialen Organs das Zahnfleisch doch noch sehr leicht in derselben Linie spaltbar ist. Wenn sich mikroskopisch keine Epithelzellen mehr nachweisen lassen, es sind in der That keine mehr vorhanden, so ist doch wohl eine chemisch oder physikalisch verschiedene Schichte zwischen der Substanz des Schleimgewebes zurückgeblieben, wodurch die innige Verwachsung für einige Zeit noch aufgehalten wurde.

Ich habe aber bemerkt, dass sämmtliche Ersatzzahnkeime in der Alveolarrinne liegen, mit Ausnahme desjenigen des II. Praemolaren. Diese Behauptung ist richtig für Kinder unter vier Jahren. Man wird bei ihnen vergebens innerhalb der Alveole des zweiten Milchbackzahnes nach dem Ersatzzahn suchen. Ich erinnere mich auch nicht, irgend welche Abbildung gesehen zu haben, welche vor dieser Zeit die Anlage des zweiten Praemolaren deutlich gemacht hätte.

Systematisch geführte Schnitte durch den in Salzsäure erweichten Kiefer eines $2\frac{1}{2}$jährigen Kindes zeigten an der inneren Lamelle der Alveole hoch oben, an jenem Theil, der den Hals des zweiten Milchbackzahnes umfasst, einen längsovalen 1,5 Mm. hohen und 1 Mm. breiten Raum, in welchem, von einem weichen Periost umhüllt, der Keim für den zweiten Praemolaren sitzt. Siehe Fig. 6, Taf. XV.

Er besteht aus dem nach oben liegenden Schmelzkeim und der darunter befindlichen Zahnpapille, die schon die Spuren ihrer späteren Bestimmung, die Andeutung der zweizackigen Krone an sich trägt. Dicht um diese beiden Elemente findet sich ein ungefähr $\frac{1}{10}$ Mm. breiter Zug von länglichen Zellen, die Andeutung des späteren Zahnsäckchens.

Zahnkeim wie Schmelzkeim bestehen noch aus Zellen; der Zahnkeim hat ein viel helleres Aussehen als der Schmelzkeim.

Im Zellenhaufen des Zahnkeimes finden sich schon Blutgefässe, welche zu den verschiedenen Oeffnungen dieser ovalen Knochenhöhle hereintreten. Der Alcohol hat die Verbindungen des Periostes mit der Knochenwand gelockert, es ist nur mehr an jenen Stellen in Verbindung, durch welche das Bindegewebe mit den benachbarten spongiösen Räumen zusammenhängt. Dadurch entsteht das Bild, als hänge der Inhalt der Höhle nur an dünnen Fäden. Sowohl diese Erscheinung, wie

© Biodiversity Heritage Library, http://www.biodiversitylibrary.org/; www.zobodat.at

jener Raum zwischen Zahnkeim und Schmelzkeim sind aber Producte der Schrumpfung.

Von den Oeffnungen, welche dieser kleine Knochenraum besitzt, scheinen mir zwei besonderer Erwähnung werth. Die eine, obere, ist die grösste von allen. Durch die Bindegewebsstränge, welche diese Oeffnung passiren, steht das Periost dieser secundären Alveole direct mit dem Bindegewebe des Zahnfleisches in Verbindung. Solche Bilder waren es wohl auch, welche zu der Annahme eines Leitbandes, Gubernaculum Hunteri, für den Durchbruch der Zähne führten. Auf mehreren Figuren von Goodsir — Fig. 30 und 45 z. B. — ist ein ähnlicher Strang wie in meiner Fig. 6 mit besonderem Nachdruck gezeichnet. In Fig. 4 ziehen sich von dem Ersatzkeim ebenfalls Bindegewebsstränge gegen das Zahnfleisch in die Höhe. Wenn man nun bedenkt, dass der Ersatzkeim von diesem erhöhten Sitz allmälig in die Tiefe rückt und direct unter den entsprechenden Milchzahn gelangt, so wird es klar, dass ein Gubernaculum mehr hindernd für die Weiterentwicklung wäre als fördernd. Er müsste bei seiner Ortsveränderung neben vielen Schwierigkeiten auch noch den Widerstand dieses Bandes überwinden, um an jenen Platz zu gelangen, der ihm allein das Wegdrücken (*s. v. v.*) des andern möglich macht. Diese gerade aufsteigende Richtung der Bindegewebsstränge, welche als Gubernaculum bezeichnet wurden, entspricht dem Verlauf des ursprünglichen Verbindungsstranges zum secundären Schmelzkeim, dessen Zellen, wie wir oben sahen, sehr langsam erst verschwinden. Der zellige Verbindungsstrang zu dem Ersatzkeim ist in seiner Totalität noch um die Geburt erhalten, wie ich mehrere Präparate dieser Art besitze, weswegen die Bindegewebszüge nothwendig einen nach oben parallelen Verlauf besitzen werden. Die andere Oeffnung führt in einen ziemlich langen Canal, der in einen weiten spongiösen Raum ausläuft.

Ich hoffe nicht, dass meine Beobachtung über die Anlage des Ersatzkeimes des zweiten Praemolaren erhebliche Zweifel hervorrufen wird, selbst nicht die ausserordentliche Kleinheit im Vergleich zu dem schon kolossal entwickelten ersten Molaren wird bedenklich erscheinen. Man muss sich erinnern, dass dieser schon im 7. Jahre zum Vorschein kommt, während der zweite Praemolar erst im 11—15. Jahr das Zahnfleisch durchbricht, also 4—7 Jahr später erscheint. Es ist ferner wohl kaum nöthig hervorzuheben, dass der Ersatzkeim für den zweiten Praemolar auf dieselbe Weise entstanden ist, wie alle übrigen Ersatzkeime, und die Fig. 2 kann eben so gut für seine Anlage citirt werden, wenn auch der Epithelstrang dort die Entstehung des bleibenden Schneidezahnes repräsentirt. Auffallend ist nur die Erscheinung, dass er in eine kleine,

© Biodiversity Heritage Library, http://www.biodiversitylibrary.org/; www.zobodat.at

n der Alveole des Milchzahnes völlig getrennte Knochenhöhle eingeschlossen wird. Ich habe aber aus verschiedenen Gründen mich doch veranlasst gesehen, auch die erste Anlage des zweiten Praemolar bei dem dreiwöchentlichen Kinde darzustellen (Fig. 5). Was nämlich zunächst Erwähnung verdient, ist die Thatsache, dass dieser Ersatzkeim, bei dem dreiwöchentlichen Kinde noch immer als Epithelpfropf sich präsentirt, dass seinem verdickten Ende noch keine Papille entgegenkommt, und dass er um diese Zeit nur an seiner einen Seite die innere Wand des Unterkiefers hat, und also noch in keiner Knochenkapsel liegt wie zwei Jahre später, um auch diese wieder zu verlassen. Man sieht daraus, dass die Veränderungen seiner Lage, so eigenthümlich sie auch sind, doch eben so langsam wie sein Wachsthum weiterschreiten. Denn 2½ Jahre nach der Geburt besteht der Schmelzkeim noch immer aus Zellen; siehe Fig. 6. Es ist nicht zu viel behauptet, wenn man sagt, dass der Schmelzkeim des zweiten Praemolaren drei Jahre bis zu jenem Grade der Entwicklung brauche, den ich in Fig. 6 dargestellt habe. Mit andern Worten: die Epithelzellen der fötalen Mundschleimhaut erhalten sich ihre Eigenschaft, für Zahnanlagen verwendbar zu sein, nicht nur sehr lange, sondern die physiologischen Umwandlungen gehen auch äusserst langsam vor sich.

Ich habe weiter oben behauptet, dass für die Entstehung der secundären Zahnanlagen die von oben aus dem Verbindungsstrang nachrückenden Zellenmassen zunächst von Bedeutung sind (Fig. 2*v*) und weniger jene, welche den Zusammenhang mit dem Milchzahnkeim herstellen; Fig. 2*v'*. Ich finde eine weitere Bestätigung dieser Ansicht in dem Verhalten des Schmelzkeimes für den zweiten Praemolaren. Die Verbindung mit dem schon Zahnbein tragenden II. Milchbackzahn des 3 Wochen alten Kindes ist bedeutend reducirt im Vergleich mit dem Verbindungsstrang zum Mundhöhlenepithel; dieser ist nicht nur auffallend dick (an manchen Stellen ¼ Mm.), sondern sogar mit vielen Seitensprossen oder Epithelzweigen (Fig. 5. *p. p. p.*) versehen, welche nicht minder wie die früher erwähnten den Namen Epithelsprossen verdienen. Ich zähle mehr als 20 solcher aus Epithelzellen bestehenden Sprossen, welche entweder einfach und kolbig angeschwollen endigen, oder aber drei-, vierfach, selbst zahlreicher getheilt sind. [1]) Diese auffallende Entwicklung des Verbindungsstranges mit seinen seitlichen Sprossen schien mir werth, durch eine besondere Abbildung, Fig. 5, hervorgehoben zu werden, weil durch sie das Entstehen der Dentes accessorii am besten demonstrirt wird. Niemand wird

1) So schildern sie auch Robin und Magitot a. a. O. II me. Partie pag. 74.

© Biodiversity Heritage Library, http://www.biodiversitylibrary.org/; www.zobodat.at

wohl bestreiten, dass jeder dieser Zweigsprossen in seinen Epitheli die Fähigkeit besitzt, zu einem Schmelzkeim zu werden, sobald nu eine Zahnpapille entsteht. Denken wir uns diese Bedingung an den kolbig angeschwollenen Enden einiger Sprossen, siehe Fig. 5 z. B. bei *p. p. p.* gegeben, so werden sich drei Dentes accessorii entwickeln, welche verschiedene Richtung haben und an verschiedenen Stellen des Zahnfleisches hervorbrechen. Sie werden gleichzeitg mit dem zweiten Praemolaren hervorbrechen, aber vielleicht kleiner sein als dieser, was sich aus dem Unterschiede in der Grösse zwischen dem Schmelzkeim des eigentlichen Praemolaren und den viel kleineren Seitensprossen deutlich herausstellt.

III.

Anlage der bleibenden Zähne.

Ich komme hier auf eine jener Kieferfurchen zurück, die weiter oben vom fünfmonatlichen Fötus angeführt sind und von denen hervorgehoben wurde, dass sie gegen das Ende des Kieferbogens auseinanderweichen. Die eine zieht z. B. auf der innern Seite des Kieferrandes weiter, um in der Nähe des Hamulus pterygoideus auf dem weichen Gaumen zu endigen. Während nun in dem vorderen Abschnitt des Kiefers die Milchzähne und selbst der zweiten Prämolar schon vollständig angelegt sind, findet man hinter diesem die Anlage des I. Molaren noch auf der frühesten Stufe. Der Schmelzkeim, langhalsig, füllt die tiefe Furche aus, reicht tief hinein zwischen die Knochenlamellen, und noch kaum bemerkbar erhebt sich der Zahnkeim. (Taf. XV, Fig. 7.)

Nur die ersten Andeutungen einer erst halbkreisförmig gerichteten Lage von Bindegewebe zeigen die Stelle, wo das Zahnsäckchen zur begrenzenden Hülle des Organes hervortritt. Das ist die Anlage jenes Backzahnes bei dem fünfmonatlichen Fötus, der um das siebente Jahr aus dem Kiefer hervorbricht!

Die Anlage dieses ersten Molaren geschieht also um die zwanzigste Woche aus dem Mundhöhlenepithel, und zwar existirt zu dieser Zeit erst der Schmelzkeim, so wie es die Fig. 7 darstellt. Goodsir hat sich jedenfalls getäuscht, wenn er schon in der 16. bis 17. Woche ein Zahnsäckchen mit sammt der Papille gefunden haben will; da findet sich nun der $^1/_5$ Mm. breite Schmelzkeim deutlich. Selbst im siebenten Monate, also der 28. Woche, ist die Anlage dieses Zahnes noch immer sehr klein, misst nur 1 Mm.

Das epitheliale Organ ist um diese Zeit noch immer in seiner rudimentären Form erhalten, die Papille grösser, doch ohne lappige Bildung.

© Biodiversity Heritage Library, http://www.biodiversitylibrary.org/; www.zobodat.at

1 siebenten Monat ab geht die Entwicklung dagegen rascher. Beim ungebornen beträgt die Breite der ganzen Zahnanlage (Papille mit Säckchen nach Erhärtung in Alcohol) 4 Mm. Die Papille hat jetzt die charakteristische Form des späteren Zahnes, 4 Höcker, doch ist noch kein Zahnbein gebildet und kein Schmelz, während beides an den Milchzähnen schon seit dem fünften Monat sich ablagert.

Die Erzählungen von Goodsir über die Anlage des II. und III. Molaren sind Deductionen aus seinen Erfahrungen über die Anlage der Milchzähne und ihrer Ersatzkeime. Ich glaube nicht, dass er, was die Bildung der bleibenden Zähne betrifft, jemals ähnliche Bilder vor sich hatte, wie sie in seinen bekannten Figuren 51—60 vor uns liegen.[1])

Man muss jedoch zugeben, dass er zu diesen Deductionen im hohen Grade berechtigt war; denn wenn man in seiner Schilderung von der Entstehung der Ersatzzähne statt des Wortes Reservesäckchen den Begriff Schmelzkeim des secundären Zahnes lesen will, und damit gleichzeitig die von Goodsir gezeichneten Reservesäckchen mit Epithel gefüllt sich vorstellt, so sind seine Angaben völlig richtig und verdienen noch immer einen Theil jener Bewunderung, welche ihnen früher zu Theil ward. Es ist jetzt allgemein bekannt, dass das epitheliale Organ nur in frischen Embryonen zu finden ist, und Waldeyer hat in der ersten Abtheilung seiner hierher gehörigen Arbeit gezeigt, dass man die Dentalrinne künstlich darstellen könne. Man braucht nur mit einer feinen Pincette die Epithelschichte zu fassen, um ihre Verbindung mit dem Kieferwall zu lösen.

Denselben Effect hat auch ein verhältnissmässig geringer Grad von Fäulniss, und zwar nicht allein um die 13—15. Woche, sondern selbst bis zum 7. Monat. Man sieht, die Schmelzkeime lösen sich sehr leicht los. Selbst die in dem Zahnfleisch verborgenen Schmelzkeime für die Ersatzzähne sammt ihren Verbindungssträngen widerstehen nicht lange der Allmacht des Zersetzungsprocesses. Auch sie lösen sich aus ihren tiefen Einschnitten, und fallen dann entweder heraus selbst bei einer schonenden Untersuchungsmethode oder werden durch ein etwas gewaltsames Verfahren herausgepresst. Das Letztere war regelmässig bei Goodsir der Fall. Er hat seine Durchschnitte mit der Scheere gefertigt an menschlichen Embryonen, ohne sie vorher in Alcohol etwas zu erhärten, er hat ferner die Härte des Knochens nicht beseitigt durch Salzsäure, und so kam es, dass der Druck der Scheere die Ersatzkeime herauspresste, und er also nur die Räume sah, in wel-

1) Theilweise wiedergegeben in Kölliker's Mikroskopischer Anatomie, II. Bd. 2. Aufl. Fig. 206.

© Biodiversity Heritage Library, http://www.biodiversitylibrary.org/; www.zobodat.at

chen die Epithelmassen für die Ersatzkeime sitzen. Er fand re, mässig in den frühesten Stadien eine Tasche, welche mit der Mundht in offener Verbindung stand, und nannte sie Reservesäckchen. Mitunt widerstand der eine Theil der Epithelsäule, z. B. der Verbindungsstrang, und dann fand er wohl zu seinem eigenen Erstaunen die Dentalrinne geschlossen. (S. seine Fig. 29 u. 38.) Der angeschwollene Theil der tiefsitzenden Schmelzkeime war jedoch herausgefallen. Derselbe Process, der stets den Schmelzkeim der ersten Wochen zerstört hatte, hatte auch den der späteren Wochen vernichtet. Denn das Schmelzorgan in toto selbst auf der höchsten Stufe seiner Vollendung, wie es Fig. 2, 3 und 4 darstellt, ist ein leicht zerstörbares Gebilde, es ist zerreisslich wie kaum ein anderes Organ, der Zusammenhang seiner Theile so gering, dass schon ein paar Tage nach dem Tode der Frucht in dem Raum des Zahnsäckchens eine milchige Flüssigkeit sich befindet: das aufgelöste Schmelzorgan. Der aus Bindegewebe gebildete Zahnkeim (Papille) besitzt jedoch grössere Widerstandsfähigkeit. Er erschien deshalb regelmässig auf den Durchschnitten mit der Scheere, doch über ihm ebenso regelmässig ein leerer Raum, den Goodsir consequent nach den früheren Stadien für den obern noch leeren Theil des Reservesäckchens halten musste, während wir wissen, dass dieser Abschnitt von dem für die Zahnbildung so wichtigen Schmelzorgan erfüllt ist.

Wenn nun Goodsir bei seinem Verfahren die Ersatzkeime stets an der Seite der Milchzähne, und mittels Reservesäckchen sich entwickeln sah, und er daraus den Schluss zog, dass auch die permanenten Zähne in derselben Weise entstehen, so muss man doch zugeben, dass er für seine Folgerungen über die Anlage der Molaren eine grosse Menge von treuen Beobachtungen hatte. Er konnte mit ziemlicher Gewissheit annehmen, dass auch sie sich mit Hülfe von Reservesäckchen, oder um nach unserer besseren Einsicht zu sagen: mit Hülfe von secundären Schmelzkeimen entstehen würden.

Er behauptete also, das Zahnsäckchen des I. Molaren schliesse sich so, dass zwischen ihm und der Schleimhaut ein Reservesäckchen bleibe. Erst im siebenten und achten Monat nach der Geburt verlängere sich dieses hinter dem ersten bogenförmig in den Kieferrand hinein, erzeuge an seinem Boden eine Papille und schnüre sich um dieselbe zum Säckchen des zweiten Molaren ab. Aus dem Reste der Höhle werde, indem er mit dem vorhergehenden Säckchen in eine Reihe rücke, das Säckchen des Weisheitszahnes.

Goodsir hat wohl niemals die frühesten Anlagen der betreffenden zwei letzten Molaren in jener klaren Weise gesehen, wie ihm die Keime für die Ersatzzähne vorgekommen sind. Er konnte wohl Räume finden

© Biodiversity Heritage Library, http://www.biodiversitylibrary.org/; www.zobodat.at

in der Umgebung des I. und II. Molaren, welche einige Aehnlichkeit mit Reservesäckchen boten, auch ich habe ähnliche Spalten gefunden, sie rühren jedoch von der spongiösen Anordnung der Knochensubstanz her.

Die Anlage der zwei letzten permanenten Zähne geschieht nicht in der Weise, wie Goodsir annahm, selbst dann nicht, wenn wir zu den sogenannten Reservesäckchen noch die Schmelzkeime hinzudenken. Und doch muss man zugeben, dass seine Deductionen wie stets alle regelrecht abgeleiteten Schlüsse einen grossen Theil der Wahrheit enthalten. Er behauptet, aus dem Keim des ersten bleibenden Zahnes gingen die übrigen hervor, und in der That der Schmelzkeim des ersten Molaren (Fig. 7) wird der Vater für den zweiten und dritten. Während die vorausgehenden Milchzahnanlagen nur einen Ersatzkeim produciren, gehen aus dem ersten Molaren regelmässig zwei Keime hervor. Der im sechsten Fötal-Monate einfache Schmelzkeim des ersten Molaren besitzt nach der Abschnürung durch das Zahnsäckchen einen langen Verbindungsstrang zum Mundhöhlenepithel. Aber um den neunten Monat ist er wie beim zweiten Praemolaren (Fig. 5) vielfach verzweigt; die in ihm wuchernde Zellenmasse hat eine grosse Anzahl von seitlichen Ausläufern in das Zahnfleisch getrieben, während der Hauptstrang gleichzeitig an Umfang zunahm. Bei dem dreiwöchentlichen Kinde ist von dem untersten Theil des Verbindungsstranges nach links ein kleiner an seinem angeschwollenen Ende 0,05 Mm. dicker und 0,22 Mm. langer Strang hineingewachsen. Es ist die Anlage des zweiten Molaren; sie ist bedeutend kleiner als jene des ersten Praemolaren, welche um diese Zeit 1,2 Mm. dick, 0,8 Mm. lang ist. Auch bezüglich der Lage finden sich bemerkenswerthe Unterschiede im Vergleich mit den andern Ersatzkeimen.

Der des zweiten Praemolaren biegt sich an die innere Seite des Milchbackzahns hinab, wo er in die Mitte seines medialen breiten Durchmessers [1]) zu liegen kommt, und im zweiten Jahr von der innern Wand des Kiefers eingeschlossen ist. Der Keim des zweiten Molaren hat niemals eine Tendenz sich an die Seite des ersten zu begeben, denn wir finden ihn bei dem $2^1/_2$jährigen Kinde nach rückwärts in der seichten Rinne an dem Processus coronoideus.

Er liegt bei dem dreiwöchentlichen Kinde auch nicht über der Mitte des ersten Molaren, sondern an seinem hintersten Ende in dem Zahnfleisch.

1) Ich unterscheide bei den Backzähnen eine mediale und laterale Seite des Zahnes und eine frontale.

© Biodiversity Heritage Library, http://www.biodiversitylibrary.org/; www.zobodat.at

Die weitere Entwicklung kann man erst mit dem zweiten Jahr weiterverfolgen; bis dahin bleibt der Schmelzkeim isolirt für sich ohne Papille; erst dann beginnt auch bei ihm ein rascheres Wachsthum, so, dass gegen das Ende des dritten Jahres ein vollständiges, ungefähr 4 Mm. grosses Zahnsäckchen auf Durchschnitten leicht zu finden ist.

Für die Entwicklung des letzten Molaren fehlt im Unterkiefer noch der nöthige Raum, denn der Keim des zweiten liegt schon unter dem Ansatz der vorderen Sehnenbündel des Temporalis.

Gleichwohl ist ein Element für seine Anlage immer vorhanden, nämlich der im Zahnfleisch dieser Gegend reichverzweigte Strang von Epithelien, der Rest des Verbindungsstranges von dem ersten Molaren (Fig. 7) her.

Seine Entstehung ist erst dann möglich, wenn der Kiefer sich so weit vergrössert hat, dass zwischen dem zweiten Molaren und dem Ansatz des Temporalis oder im Oberkiefer vor dem Processus pterygoideus hinreichend Raum geworden ist.

IV.

Varietäten der Zähne und der Zahnbildung.

Durch das Studium der Zahnentwicklung werden einige jener interessanten Bildungen befriedigend aufgeklärt, welche man z. B. als Hyperdentition, als Dentes proliferi und Dentes accessorii bezeichnet; ebenso ein Theil jener eigenthümlichen Dislocationen, deren Auftreten bisher räthselhaft war. Es wurde schon weiter oben hervorgehoben, dass der mit dem primären Schmelzkeim zusammenhängende und mit Zellen gefüllte Verbindungsstrang in der Regel nur einen Ersatzschmelzkeim entstehen lasse, aber dass doch stets die Möglichkeit existire zur Bildung Mehrerer; die Fig. 5 giebt eine unvollständige Abbildung der zahlreichen Epithelsprossen *ppp*, welche von dem centralen Strang nach allen Seiten in das Zahnfleisch hineinwuchern. Jede besitzt die Fähigkeit, die Entstehung eines Zahnes zu vermitteln, sobald die nöthigen Bedingungen gegeben sind. Es wird zunächst von der Lage dieser überzähligen Schmelzkeime abhängen, ob sie entwicklungsfähig werden. Fand das Hervorsprossen an dem längeren Schenkel des Verbindungsstranges statt, also weiter nach oben gegen die Mundschleimhaut zu, so werden die überzähligen Schmelzkeime unter dem Druck des nachwachsenden primären Zahnes zu Grunde gehen; nehmen sie aber mit dem secundären Schmelzkeim gleichen Verlauf, so ist ihnen Raum genug und damit eine günstige Zukunft gesichert. Auch sie können sich dann ungehindert entwickeln, und so zu einer Hyperden-

tition führen, d. h. nach dem Ausfallen der Milchzähne kommt eine doppelte Reihe von Ersatzzähnen zum Vorschein. Die hiesige anatomische Sammlung besitzt einen Schädel mit zwei Reihen der innern obern Schneidezähne. Albin sah in einem Kiefer acht Schneidezähne in zwei Reihen stehen (bei Melanchthon und Ludwig XIII. ebenfalls). Thom. Bartholinus, R. Columbus und die Miscellanea nat. cur. ann. III. und VIII. haben Fälle von dreifacher Zahnreihe bekannt gemacht. [1] In diesen Fällen entwickelt sich neben dem secundären Schmelzkeim gleichzeitig auch ein dritter und vierter Keim und was sehr wesentlich ist, sie sind wohl schon bei dem Entstehen gleich gross. Sie brechen bald nach den secundären Zähnen hervor, so dass damit zwei oder drei Reihen vorhanden sind (Surdents).

Hierher gehört die Erwähnung jener merkwürdig physiologischen Erscheinung, dass im hohen Alter neue Zähne entstehen. Hufeland erzählt von einem Manne, welcher im 116. Jahre acht neue Zähne bekam, die nach einem halben Jahre ausfielen, um durch neue ersetzt zu werden, welche wieder mehrmals wechselten, so dass binnen vier Jahren (er starb im 120. Jahre) fünfzig neue Zähne kamen und ausfielen. Ich glaube, dass die Keime für solch spät auftretende Zähne schon in der frühesten Kindheit angelegt werden, und nicht erst in dem späten Alter entstehen. In dieser Ansicht bestärkt mich einmal der Umstand, dass es namentlich die Back- und Mahlzähne sind, welche sich wiederholt reproduciren. Gerade ihre Schmelzkeime sind aber in dem Kiefer des Kindes ungemein verzweigt, wie ich in Fig. 5 abgebildet habe. Es wurde auch schon erwähnt, wie leicht es unter solchen Umständen möglich ist, dass zwei oder drei Schmelzkeime in die Tiefe dringen und an den Schneidezähnen zu einer Hyperdentition führen.

Bei den Backzähnen würde dasselbe der Fall sein, aber mehr die enorm lange Dauer des latenten Lebens solcher Keime unser Interesse fesseln. Wenn meine Ansicht, dass sie schon während der frühesten Lebensperiode entstehen, richtig ist, dann ruhen die Schmelzkeime 60—80 Jahre im Kiefer, bis der Anstoss zu einer dritten Dentition erfolgt. Bei der zumeist in den vorderen Zähnen vorkommenden Hyperdentition dagegen entwickeln sich die überzähligen Keime gleichzeitig mit den Ersatzzähnen. Es ist ferner sehr zu betonen, dass nicht alle Zähne wiederkehren, sondern nur einzelne. O. Thon [2])

1) Hyrtl, J. Handb. der topograph. Anatomie II. Aufl., Wien, 1860, S. 351. Hierher gehört auch Miss Julia Pastrana, die neben dem auffallenden Haarwuchs in beiden Kiefern auch zwei Zahnreihen besass.

2) Thon, O. Von den verschiedenen Abweichungen in der Bildung der menschlichen Zähne. Inaug.-Abhandl. Würzb. 1841.

© Biodiversity Heritage Library, http://www.biodiversitylibrary.org/; www.zobodat.at

führt einen Fall an, bei dem nur eine und dieselbe Zahnalveole durch einen dritten und vierten Zahnwechsel sich wieder füllte; Andere bekamen mehrere Zähne; aber niemals füllt sich regelmässig der ganze Kiefer, und dies fand selbst bei dem oben angeführten Greis nicht statt. Der wiederholte Zahnwechsel im 116. Jahre weist auf eine sehr energische Thätigkeit der einmal aus jahrelangem Schlummer erwachten Schmelzkeime hin, aber es war keine allgemeine, sondern nur eine partielle Reproduction. Dass die aus dem frühesten Kindesalter im Kiefer verborgenen Schmelzkeime in der That sehr lange Zeit ruhen können, zeigt die langsame Entwicklung des zweiten Prämolaren, der gleichzeitig mit seinem Nachbaren, dem ersten Molaren angelegt wird, und doch um sieben Jahre später erst hervorbricht. Ganz ebenso verhält es sich mit dem Keim für den Weisheitszahn, der schon als ein Zellenhaufen um die Geburt existirt, nach mehreren Jahren aber erst sich zu entwickeln beginnt, und bis zu seiner Reife oft über zwanzig Jahre braucht. Thon citirt eine Frau, welche erst im 60. Jahre einen Weisheitszahn erhielt.

Beigel[1]) erzählt von einem Burmanesen Schwe-Maang, der erst im zwanzigsten Jahre die Zahnung durchgemacht haben will! Der schärfste Gegensatz zu jenen, die, wie Antigonus, Polydorus, Ludwig XIV. etc. schon im Mutterleibe zahnten! Es darf uns also weder eine sehr rasche noch eine sehr langsame Entwicklung in Verwunderung setzen, und ich glaube deshalb, dass dieses späte Hervorbrechen neuer Zähne im Greisenalter schon durch die Anlage im kindlichen Kiefer begründet wird, und dass, wie bereits erwähnt, bei der Hyperdentition mehr das Nacheinander zu beachten ist.

Was die Dentes accessorii, die Nebenzähne betrifft, so entwickeln sie sich ebenfalls mit Hülfe eines gesonderten Schmelzkeimes, aber sie sind zwerghaft. Wie bei den überzähligen Zähnen kommt es auch bei ihnen neben der Anlage des secundären Keimes gleichzeitig zu einer Anlage für einen tertiären oder quaternären Zahn. Aber diese überzähligen Schmelzkeime sind viel kleiner als jene der secundären Zähne; ihre Entwicklung schreitet zwar mit denen der secundären fort, doch bleiben sie immer misslungene Producte. Wenn man an dem Eckzahn des Oberkiefers zwei Nebenzähne zum Vorschein kommen sah, so waren diese bedeutend kleineren und zugespitzten Zähnchen die zwerghaften Mitgebornen des secundären Zahnes.

Man hat bisher geglaubt, diese Dentes accessorii seien selbständig

1) Beigel: Ueber abnorme Haarentwicklung beim Menschen. Virchow's Archiv, Bd. 44. 1868. S. 448

© Biodiversity Heritage Library, http://www.biodiversitylibrary.org/; www.zobodat.at

gewordene Sprossen der Zähne.[1]) Man findet nämlich Zähne, bei welchen eine rundliche Emailsprosse entweder seitwärts an der Krone, oder zwischen den Wurzeln hervorkeimt. Man nannte eine solche Sprosse Dens proliferus, auch supplementären Zahn (Tomes) und dachte sich, dass durch Selbständigwerden der Sprosse zwei ungleichartige Zähne zum Vorschein kommen würden, von denen der kleinere ein Dens accessorius sei. Wir müssen auf Grund der Entwicklungsgeschichte dieser Ansicht entgegentreten. Jeder Zahn, sei er auch noch so klein, braucht zu seiner Entstehung einen Schmelzkeim und eine selbständige Papille; er muss auf dieselbe Weise angelegt sein, wie irgend ein anderer von normaler Grösse. Das Mehrfachwerden der Zähne, die sogenannten Dentes proliferi sind eine Abnormität, welche dadurch entsteht, dass von der Zahnpapille eine Partie sich bis auf einen kleinen Stiel abschnürt, von einer getrennten Partie des Schmelzorganes wie von einer Haube überzogen wird, und so einen Auswuchs des grossen Zahnes darstellt.

Wie die Hautwarze Papillen und Epidermis trägt, so der Dens proliferus Zahnbein und Schmelz, und vielleicht auch eine Abtheilung der Zahnpulpa.

Eine weitere Varietät besteht darin, dass statt eines grossen Zahnes sechs bis acht kleinere Zähne auftreten, dass der Hauptzahn fehlt, und dafür eine Anzahl Zwergzähne erscheinen. Einer unserer angesehensten Zoologen (L.) erzählte mir, er habe statt eines Weisheitszahnes (die übrigen drei waren normal) an einer Unterkieferseite mehrere kleinere Zähnchen erhalten, die an verschiedenen Stellen des Zahnfleisches durchbrachen, sie hatten keine Wurzeln, sassen also sehr beweglich in ihrer Unterlage, und wurden deshalb auch bald nach ihrem Erscheinen als nutzlose Productionen entfernt. Es ist dieses ein eclatanter und so viel ich weiss noch nicht beobachteter Fall, der beweist, dass jede der in Fig. 5 abgebildeten Epithelsprossen bis zur Bildung eines Zahnes sich weiterentwickeln könne. Aber die Epitheläste sind klein, und die Folge ist, dass auch die Zähne nur geringe Dimensionen erhalten.

Diese, nach allen Seiten ausstrahlende Wucherung von mehreren secundären Schmelzkeimen vermag wenigstens theilweise eine andere Erscheinung, nämlich die merkwürdige Wanderung jener Zähne zu erklären, welche z. B. in dem Gaumenfortsatz des Oberkiefers quer liegen.

Wenn der Epithelstrang des vorletzten Backzahnes seinen Haupt-

1) Hyrtl, a. a. O. S. 351.

© Biodiversity Heritage Library, http://www.biodiversitylibrary.org/; www.zobodat.at

zweig gegen den Gaumen zutreibt, und dorthin der grösste, entwicklungsfähigste Schmelzkeim gerichtet ist, so entsteht in dem Ueberzug des processus palatinus eine Zahnpapille. Es findet sich also selbst an dieser abnormen Stelle das Material zum Aufbau eines Zahnes. Wenn nur das Hauptelement für die erste Anlage, der Schmelzkeim vorhanden, so ist an jeder Stelle des Bindegewebes die Bildung eines Zahnes in dem thierischen Körper eingeleitet.

Wir können noch nicht sagen, worin die charakteristischen Eigenschaften des Schmelzkeimes liegen, nur soviel wissen wir, dass seine Entstehung nicht ausschliesslich auf die Mundhöhle beschränkt ist, dass also nicht das Mundhöhlenepithel es ist, welches ausschliesslich diesen Zauber besitzt. Das gleichzeitige Vorkommen von Haaren und Zähnen in den Ovarialcysten und den andern Orten ist ein hinreichender Beleg dafür.

Das Hervorbrechen von Zähnen in der Highmorshöhle, der Nasen- und Augenhöhle, lässt sich befriedigend deuten, wenn man zwei Thatsachen berücksichtigt, nämlich das auffallend starke Längenwachsthum des secundären Schmelzkeimes und ferner die noch geringe Entfernung all dieser Höhlen von den Alveolen um die Zeit des fünften Monates.

Man betrachte Fig. 2, welche uns den spiralig gedrehten Ersatzkeim zeigt. Ich denke mir diese Spiraltouren dadurch entstanden, dass die schnelle Vermehrung der Zellen in dem Verbindungsstrang nicht in gleichem Verhältnisse steht zu dem langsamen Vordringen des Ersatzkeimes in dem um den fünften Monat schon etwas zähen Bindegewebe. Die Masse der Zellen, welche weder nach oben noch unten ausweichen kann, erhält dadurch Raum, dass sie sich in Spiraltouren anordnet. Schreitet nun die Zellenwucherung in dem Strange selbst dann noch fort, wenn der Ersatzkeim schon den Grund der Alveole erreicht hat, so kann der Druck Veranlassung werden, dass sein kolbig angeschwollenes Ende sich umbeugt, ähnlich dem einer Schweissdrüse, eine halbe Kreistour beschreibt, und so wieder gegen den Anfangspunkt, zum Zahnfleisch, eine Strecke zurückwächst. Die Zahnpapille entwickelt sich der veränderten Stellung des Schmelzkeimes entsprechend in einer der normalen entgegengesetzten Richtung, erhält eine nach aufwärts gerichtete Lage, d. h. die Krone des Ersatzzahnes entwickelt sich im Oberkiefer nach oben statt nach unten, und wird je nach der Position des Zahnes entweder vorne in der Nasen- oder seitlich in der Highmorshöhle zum Vorschein kommen.

Ob ein Zahn bis in die Augenhöhle hinaufgelangt, ist meiner Ansicht nach nur eine Frage der Zeit. In der 20. Woche ist der Grund der Alveolen im Oberkiefer nur eine sehr dünne Knochenlamelle, welche

zugleich die untere Wand der Augenhöhle darstellt; wächst nun einer der Ersatzkeime sehr hoch hinauf (Fig. 2) und macht mit seinem obersten Ende einen halben Bogen, so kann die nun nach aufwärts gerichtete Zahnpapille in die noch spongiösen Räume des Processus orbitalis des Oberkiefers eingeschlossen werden. Das Hervorbrechen bei solch veränderter Richtung des Zahnkeimes muss dann nothwendig in die Augenhöhle geschehen.

Ganz auf dieselbe Weise wären die Zähne im Winkel des Unterkiefers und im Kinnstück desselben Knochens zu erklären. Der mit allzustarkem Längenwachsthum ausgerüstete Schmelzkeim wendet sich an dem Grund der Alveole angekommen, die Papille erhält dadurch eine umgekehrte Richtung und bedingt die abnorme von der Mundhöhle abgewendete Ausbruchsstelle der Krone.

Aus andern Ursachen wird die häufig vorkommende horizontale oder quere Lage der obern Eckzähne entstehen. Tomes[1]) meint, der Druck der sich aneinanderlehnenden Knochen bedinge eine andere Richtung des Keimes, und ich glaube, dass dieser Grund in den meisten Fällen für die Erklärung ausreicht. Wie ich durch embryologische Untersuchungen nachgewiesen habe, besteht der Oberkiefer aus vier Theilen, nämlich zwei Kiefer- und zwei Zwischenkiefersegmenten. Die äussere Grenze der Ossa intermaxillaria liegt bekanntlich zwischen dem äussern Schneide- und Eckzahn; dort treffen und vereinigen sich die getrennt entstandenen Abtheilungen, welche von dem Stirnlappen (ossa intermaxillaria) und dem ersten Kiemenbogen (Os maxillare) abstammen. Wenn nun die Alveolarprocesse der Zwischenkiefer zu stark in die Breite wachsen, so werden sie die erste Anlage des Eckzahnes auf die Seite, lateralwärts drängen; auch der Ersatzkeim wird mit seinem untern Theil nach derselben Richtung gelagert sein, während der obere sich medianwärts richten muss, und in die horizontale Richtung mit seinem Endstück getrieben wird. Wenn sich nun die Papille und das Zahnsäckchen in derselben horizontalen Lage entwickelt, so ruht schliesslich der ganze Zahn horizontal, mit der Wurzel lateralwärts gewendet.

Ganz dieselbe Lagerung wird aber auch zu Stande kommen allein schon durch ein allzu rasches Wachsthum des Verbindungsstranges wie ich es oben bei den Dislocationen in die Highmorshöhle etc. geschildert. Wird das obere Ende des Schmelzkeimes durch den Widerstand an dem Grund der Alveole zur Umkehr gezwungen: statt eines halben Bogens wie bei dem Vordringen in die Nasenhöhle nur eine Knickung im rechten

1) Tomes, J. Ein System der Zahnheilkunde übersetzt von Zur Nedden, Leipzig, 1861.

© Biodiversity Heritage Library, http://www.biodiversitylibrary.org/; www.zobodat.at

Winkel erfahren, so wird dasselbe Resultat entstehen. Dass die Oeffnung des Winkels aber stets gegen die Schneidezähne und nicht gegen die Backzähne gerichtet ist, scheint unzweifelhaft mit dem gegenseitigen Druck an der Verbindungsstelle zwischen os intermaxillare und maxillare zusammenzuhängen. Liegt der Eckzahn quer im Oberkiefer (Tomes), d. h. so, dass sein Längsdurchmesser sagittal gestellt ist, so hatte sich das obere Ende des Schmelzkeimes nicht medianwärts, sondern vorwärts gewendet. Dass diese Versetzungen durch solche Umstände veranlasst werden können, wird Niemand leugnen der bedenkt, dass selbst in dem normalen Zustande innerhalb der Alveolen Drehungen der jungen Zähne vorkommen. Kehrer [1]) hat gefunden, dass manche Zahnembryonen der Wiederkäuer während ihres Wachsthums eine Axendrehung von einem Octanten bis Quadranten ausführen, um mit den übrigen Zähnen in gleiche Flucht zu kommen. Die Lage der Ersatzschneidezähne bei einem $6^1/_2$jährigen Knaben hinter den Milchzähnen ist schief nach rückwärts; um in die richtige Position zu gelangen, ist mindestens eine Axendrehung von einem Octanten um die verticale Axe nothwendig.

Thon [2]) hat auf die eigenthümliche Erscheinung aufmerksam gemacht, dass der kleine Schneidezahn oft im Oberkiefer hinter dem grossen, ja manchmal sogar hinter dem Eckzahn steht, und zuweilen findet man umgekehrt einen oder beide Eckzähne vor den kleineren Schneidezähnen.

Es werden sich aus den Erfahrungen über die Entwicklungsgeschichte wenigstens Vermuthungen über die Entstehungsart dieser Versetzungen ergeben. Ich mache zunächst darauf aufmerksam, dass jedes der beiden Ossa intermaxillaria in der frühesten Zeit wieder aus zwei Stücken zusammengesetzt ist [3]), der ganze Zwischenkiefer des Menschen besteht also aus vier Theilen, von dem jeder zum Sitz eines Schneidezahnes wird. In der Teratologie sind mehrere Hasenscharten dritten Grades beobachtet, bei denen die Fissur des Knochens nur daher rührte, dass ein äusseres Stück des Intermaxillarbeines aus der Reihe gerückt war. Es stand gerade nach vorne, hatte aber schon dadurch den Anschluss sowohl an den Alveolen-Fortsatz des os maxillare als dessen Gaumenfortsatz unmöglich gemacht. Die übrigen drei Stücke des Zwischenkiefers finden sich dabei im normalen Zusammenhang. Wenn nun solche Versetzungen einzelner Stücke nach oben vorkommen, so ist

1) Centralblatt f. d. medicin. Wissensch. 1867, Nr. 47.
2) Thon, O. a. a. O. S. 26.
3) Kollmann, a. a. O. S. 271 u. Fig. 5 u. 6.

© Biodiversity Heritage Library, http://www.biodiversitylibrary.org/; www.zobodat.at

kein Grund, warum dies nicht auch nach einer andern Richtung geschehen könnte. Wenn der kleine Schneidezahn hinter dem Eckzahn steht, so ist das äussere Stück des Os intermaxillare wohl durch Druck an jene Stelle gelangt; das scheint mir wenigstens eine jener Bedingungen, die hier am häufigsten wirksam sind. Ich weiss wohl, dass diese Bedingung nur durch eine andere existirt, die uns unbekannt ist, das kann aber nicht hindern, wenigstens die näher liegende zu bezeichnen.

Der Stand der Eckzähne vor den kleinen Schneidezähnen scheint mir dadurch zu Stande zu kommen, dass bei dem Begegnen der Ossa maxillaria und intermaxillaria die ersteren die äussern Stücke der letzteren bedecken, und nach rückwärts drängen, wodurch der Keim der Eckzähne vor jenen der äussern Schneidezähne postirt wird.

Niemand wird leugnen, dass bei der Entwicklung der Zähne mechanische Kräfte walten; ob ich sie in diesem Falle richtig erkannt, das freilich müssen erst weitere Untersuchungen lehren. Um Missverständnissen vorzubeugen, will ich noch bemerken, dass ich denjenigen Stand der Eckzähne vor den kleinen Schneidezähnen, welcher erst beim zweiten Zahnen wegen Raummangel sich entwickelt, nicht hierherrechne. Hier fand keine Versetzung des die Alveole tragenden Knochenstückchens statt. Es hat nur die Ausdehnung des Kieferbogens nicht gleichen Schritt gehalten mit der Entwicklung der Zähne; der Raum wurde für die bleibenden Zähne zu eng: der Eckzahn tritt oberhalb des äussern Schneidezahnes heraus, und stellt sich so vor ihn. Ich habe also bei dem Versuch, die von Thon und Andern mitgetheilten Fälle theilweise zu erklären, solche Versetzungen vor Augen gehabt, welche nicht erst an Ersatzzähnen, sondern schon an den Milchzähnen auftreten.

Wem die Behauptung zu gewagt erscheint, dass durch ganz mechanische Ursachen ein Theil dieser Versetzungen, Dislocationen oder das totale Ausbleiben einzelner Zähne bedingt sei, möge sich erinnern, dass man für das allmälige Ausfallen der Milchzähne die Thätigkeit mechanischer Momente unzweifelhaft nachgewiesen hat.

Durch die Untersuchungen von Lieberkühn[1]) und Kehrer wissen wir, dass zuerst die Wurzeln der Milchzähne eine Einschmelzung erleiden. Es beginnt die Resorption der Zahnsubstanz nicht an dem Ende des Zahncanales, herbeigeführt durch Obliteration der Gefässe, wie Manche annehmen. Schon Luschka[2]) hat gegen diese Ansicht prote-

1) Lieberkühn, Ueber Wachsthum und Resorption der Knochen. Marburg, 1867.

2) Luschka, Anatomie des Menschen (Kopf), 1867, S. 298.

© Biodiversity Heritage Library, http://www.biodiversitylibrary.org/; www.zobodat.at

stirt, wornach der Wechsel in den Ernährungsverhältnissen der Milchzähne begründet wäre, indem die Arterien obliteriren und die Nerven schwinden sollen; er ist vom Gegentheil überzeugt: dass nämlich die permanenten Zähne die wechselnden durch Druck zerstören. Wir wissen jetzt durch Lieberkühn und Kehrer, dass die Resorption bei völlig intacten Gefässen bei dem Milchzahn in einiger Entfernung von der Wurzel beginnt. So werden z. B. die ersten Milchschneidezähne des Unterkiefers des Kindes auf der innern und medialen Seite, wo sich der Ersatzzahn befindet, zunächst angegriffen, bis etwas über die Hälfte verzehrt, dann schreitet die Aufzehrung gegen die Krone fort. Der erste Schneidezahn des Oberkiefers wird von der Mundseite aus resorbirt, weil er an die äussere Fläche des bleibenden Zahnes anstösst. Der Eckzahn des Unter- und Oberkiefers wird von der Mundseite her schief nach hinten zu aufgerieben, indem er an dem bleibenden Eckzahn mit seiner innern, der Mundhöhle zugekehrten Fläche anstösst. Es ist charakteristisch, dass die Backzähne sämmtlich an den einander zugekehrten Flächen der Wurzeln aufgezehrt werden, welche der bleibende Zahn später berührt (Lieberkühn). Die Art, wie dieser Resorptionsprocess (Lieberkühn) oder Erosion (Kehrer) an den Milchzähnen thätig ist, verhütet eine allzu crasse Vorstellung über den hier waltenden Druck. Lieberkühn hebt sehr bestimmt hervor, dass im Anfang keine directe Berührung stattfinde, sondern zunächst nur die bald schwindende Knochenkapsel treffe, in welcher der bleibende Zahn steckt. Nach den Untersuchungen von Kehrer wuchert das die Wurzel des Milchzahnes umhüllende derbe Bindegewebe an der Stelle der Einschmelzung und eine stark vascularisirte Granulation greift in die Erosionsgruben. Es scheint demnach, als ob der vordringende Ersatzzahn zu einer bestimmten Zeit wie ein fremder Körper hinter dem Milchzahn indirect in so ferne durch Druck wirke, als entzündliche Wucherung des Gewebes entsteht, das als solches durch eine raschere Circulation die Resorption einleitet. Später wird der Druck auch eine directe Wirkung ausüben. Lieberkühn[1]) erwähnt in dieser Beziehung, dass die Wurzeln des Milchbackzahns von dem Zahnsack des unter ihm liegenden bleibenden Zahnes umfasst werden; dass der Zahnsack sich in die Pulpa des Milchzahnes schliesslich fortsetze. Der bleibende Zahn macht somit die Gefässe des über ihm liegenden Milchbackzahnes zu denen seiner Umhüllung, wächst zwischen den Wurzeln empor, und wird letztere schliesslich durch directen Druck herausheben.

Dass solche Resorptions-Erscheinungen an den Milchzähnen und

1) Lieberkühn, a. a. O. S. 13.

ihr schliessliches Ausfallen nur von der Anwesenheit des Ersatzzahnes herrühren, dass er es ist, der durch Druck und all den verschiedenen Folgen desselben das endliche Verschwinden seines Vorgängers erzwingt, lehren jene Fälle, wo die Milchzähne ihre Plätze festhalten, wenn der Nachfolger ihn nicht verdrängt.

Lieberkühn besitzt Präparate von älteren Individuen, an denen sich noch einzelne Milchzähne vorfinden, und die ihnen entsprechenden Ersatzzähne fehlen. An einem Unterkiefer ist z. B. der zweite Milchbackzahn auf beiden Seiten nicht gewechselt, an einem andern nur auf der einen Seite nicht. Hinter allen drei Zähnen findet sich keine Spur eines Ersatzzahnes. Es ist ferner bekannt, dass der bleibende Zahn ungewöhnlich spät zur Entwicklung kommen kann, und dann bleibt der Milchzahn ungewöhnlich lange stehen.

Das sind sehr schlagende Beweise eines schon im normalen Zustande wirkenden Druckes. Es ist nicht eine geheimnissvolle Kraft vielleicht vorhanden, welche zu einer bestimmten Zeit die Gefässe verstopft und die Nerven zerstört, um so die Milchzähne zu vernichten, sondern der kräftigere Nachbar drückt den schwächeren Nebenmann bei Seite, erst durch entzündliche Processe, dann durch directe Gewalt. Wenn aber schon im normalen Zustande ein mechanischer Druck solch auffallende Thaten vollbringt, so glaube ich, dass auch bei Dislocationen jeder Art seine Wirkungen, wenn auch unter andern Verhältnissen von bedeutendem Einfluss sind.

Wenn sich die Erscheinungen der Vermehrung der Zähne und ihrer Versetzung ohne Zwang auf mechanische Umstände zurückführen lassen, so ist es freilich zur Zeit noch kaum möglich zu sagen, worin die auffallende Verminderung der Zahnzahl beruht. Thon führt Fälle an, wo nur vier bleibende Zähne in einem Kiefer entwickelt waren; ein ähnlicher Fall ist neuerdings von einem am ganzen Körper behaarten Burmanesen durch Beigel [1]) mitgetheilt worden; diese spärliche Bewaffnung des Kiefers hat sich sogar auf seine Kinder vererbt, denen alle Mahlzähne, gerade so wie ihm selbst fehlten. Warum das Schmelzorgan nur an seinem mittleren Theil sich entfaltet, dagegen die Seitentheile unterdrückt werden, entzieht sich jeder Vermuthung.

Etwas günstiger fällt die Antwort aus, wenn man sich erkundigt, warum wohl die Eckzähne oder die äussern Schneidezähne mitunter fehlen. Betrachten wir zunächst den letzteren Fall. Das Fehlen der äusseren Schneidezähne kommt, soviel mir bekannt ist, nur am Oberkiefer vor, und stets in Verbindung mit einem schmalen Oberkiefer-

1) Beigel a. a. O. S. 418.

© Biodiversity Heritage Library, http://www.biodiversitylibrary.org/; www.zobodat.at

bogen, der nach vorne oft so eng wird, dass sich die medialen Ränder der Schneidezähne in einem spitzen Winkel treffen, beim Volke Hasenmund genannt. Es ist charakteristisch, dass diese beiden innern Zähne stets abnorm gross sind, und dass sowohl der Abstand zwischen ihnen als zwischen den Eckzähnen sehr beträchtlich ist. Ich habe leider kein osteologisches Präparat solcher Art, doch kenne ich dieses Verhalten von Lebenden. Man darf wohl mit Bestimmtheit annehmen, dass in solchen Fällen stets die äussern Segmente der Ossa intermaxillaria und damit die ihnen entsprechenden äusseren Schneidezähne fehlen, für deren Entwicklung jene prädestinirt zu sein scheinen, wie die Anlage dieser Theile[1]) in vier bestimmte Abschnitte vermuthen lässt. Wir hätten es also mit einer einfachen Hemmungsbildung zu thun, bei welcher das betreffende Segment des Zwischenkiefers sich nicht entwickelte, dafür jedoch das übrig gebliebene umsomehr an Umfang zunahm, und auf solche Weise dennoch die Vereinigung der Kiefertheile zu Stande brachte.

Fehlen die Eckzähne, so blieb meiner Ansicht nach die Bildung des obern Kinnbogens in seinem vordersten Abschnitte stehen, und den Ersatz leisteten die um so kräftiger in die Breite wachsenden Zwischenkiefer, so dass auch dann wieder theilweise der Verlust compensirt wurde und die völlige Vereinigung des Oberkiefers stattfinden konnte.

Wir haben das Fehlen der Schneide- und Eckzähne auf eine vollständige Eliminirung eines Knochenstückes des Zwischenkiefers, oder auf ein verändertes Wachsthum der entsprechenden Knochenpartien des Oberkiefers zurückgeführt. Dass von der fortschreitenden Ausdehnung des Kiefers auch die der Zähne und ihre richtige Stellung in hohem Grade abhänge, scheint mir überdies das häufige Fehlen und die Dislocationen des Weisheitszahnes zu beweisen.

Das Fehlen des Weisheitszahnes ist schon häufig constatirt worden, und ist wohl nicht zu viel behauptet, wenn man annimmt, dass keiner der übrigen Zähne so oft unterdrückt, oder wenn er sich entwickelt, dislocirt werde.

Sein Schmelzkeim, der Rest des Schmelzkeimes vom ersten Molaren liegt an dem Unterkiefer in dem Zahnfleisch, das den zweiten Molaren bedeckt.

Ich habe diesen Zellenstrang bei dreijährigen Kindern noch ohne Zahnkeim nahe an der Insertion der vorderen Sehnenbündel des Temporalis, also an der Wurzel des Processus coronoideus gefunden. Wenn

1) Siehe Fig. 5, Taf. V in meinen Beiträgen zur Entwicklungsgeschichte des Menschen.

für diesen letzten Backenzahn Raum werden soll, so muss vor dem Processus coronoideus Platz gemacht werden. Dieser Umstand zwingt uns zur Annahme, dass die Vergrösserung des Kiefers in einem sehr bedeutenden Grade vom Processus coronoideus nach vorn stattfinde. Bei dem $6\frac{1}{2}$jährigen Kinde liegt der zweite Molar noch in der Wurzel des Processus coronoideus; er muss wenigstens um 1 Cm. vorrücken, soll der letzte Molar Raum erhalten.

Jeder der den auffallenden Process der Dentition und die damit zusammenhängende Vergrösserung des Kiefers aufmerksam verfolgt, wird zu der gleichen Annahme über das Wachsthum gedrängt werden. Die Untersuchungen hierüber haben z. B. auch Hueter[1]) gelehrt, dass jener Theil des Kieferbogens, welcher die Backzähne enthält, viermal mehr wächst, als derjenige, welcher die Schneidezähne trägt.

Ein vorzüglich gelungenes Experiment hat Lieberkühn[2]) zur Erkenntniss dieser Vorgänge gestellt. Er benutzte zu seinen Studien über das Wachsthum der Knochen die Krappfütterung.

Bei den mit Krapp gefütterten Thieren fand sich neuangesetzte Substanz vorzüglich an dem vorderen Ende, wo die Schneidezähne stecken, an der untern Fläche und an der Spitze und am hinteren Rand des Processus coronoideus, in der Incisura semilunaris, an dem ganzen hintern Rand und an der Gelenkfläche des Processus condyloideus; oder kürzer ausgedrückt: an dem vordern und hintern Ende des Unterkiefers. In einem Fall, bei dem Fuchs, war nur noch ein geringer Theil von dem ursprünglichen während des Beginnens der Fütterung vorhandenen Kieferaste zu sehen. Während an dem hinteren Rande des Processus coronoideus und condyloideus neue Substanz angesetzt wurde, war an ihren vorderen Rändern die Resorption einer der mächtigsten Factoren bei der Vergrösserung der Knochen thätig. Die Resorption war ähnlich der in pathologischen Fällen; das Periost löst sich leicht los, die darunter befindliche Knochensubstanz erscheint rauh und lacunös schon für das blosse Auge. Man findet in ihr die Howship'schen Lacunen gerade in derselben Weise wie bei cariösen Knochen. Eine Vergleichung jugendlicher Kiefer und der von Lieberkühn gegebenen Abbildungen von dem Wachsthum dieser Knochen lösen den schwierigen Theil der Frage: auf welche Weise denn für die Backzähne Raum geschaffen werde, und zum ersten Male wird die sogenannte Wanderung der Zähne etwas verständlich, und damit

1) Hueter, C. Der Unterkiefer bei Neugebornen und Erwachsenen, Virchow's Archiv, Bd. 29, S. 127.

2) Lieberkühn, a. a. O. Wachsthum etc. der Knochen.

© Biodiversity Heritage Library, http://www.biodiversitylibrary.org/; www.zobodat.at

auch jene eigenthümlichen Dislocationen, welche eben besprochen wurden.

Früher war man bekanntlich der Ansicht, die Vergrösserung dieses wie aller übrigen Schädelknochen sei vorzugsweise interstitiell, d. h. finde in den Fugen statt. Nun aber fehlt am Unterkiefer schon nach den ersten Lebensmonaten jegliche Naht, Welker[1]) vermuthete also, dass die Gestaltveränderungen mehr als Wirkungen äusserer Resorption und periostaler Auflagerung zu betrachten seien. Die Fütterung mit Krapp hat diese Voraussetzung bestätigt; während an dem (uns zunächst interessirenden) hinteren Rande des Processus coronoideus und am Processus condyloideus periostale Auflagerungen stattfinden, ist an dem vorderen Rande des Processus coronoideus die Resorption unausgesetzt thätig. Wollte man sich populär ausdrücken, so könnte man sagen, dass die Länge des Unterkieferbogens nach der Geburt zum grössten Theil (2—$3^1/_2$ Cm. lang) aus dem aufsteigenden Ast herauswachse.

Für die Vergrösserung des Oberkiefers gilt ganz dasselbe. Der Raum für die zwei letzten Molaren entsteht durch Auflagerung auf die Tuberositas maxillaris, nicht durch interstitielles Wachsthum an der Fuge; das lässt sich aus der Lage des zweiten und dritten Molaren unzweifelhaft erschliessen: Der zweite Molar ragt z. B. selbst bei dem $6^1/_2$jährigen Knaben mit seiner Krone direct gegen die Wirbelsäule, weil er in der Tuberositas maxillaris verborgen ist, in einem Winkel von 90° abgewendet von der Ebene des Processus alveolaris. Soll dieser Zahn und sein letzter Nachbar, der erst um das 20. Jahr erscheint, in diese Ebene herabrücken, so muss sich der hintere Rand des Oberkiefers gleichsam abwickeln.

Nachdem diese Verhältnisse am Oberkiefer noch nicht eingehend genug studirt sind, und wir nur vom Unterkiefer durch die Lieberkühn'schen Mittheilungen genau die Art des Wachsthums kennen, will ich mich darauf beschränken, das Ausbleiben des Weisheitszahnes am Unterkiefer mit Hülfe der Entwicklungsgeschichte zu erläutern.

Es wird sehr häufig dadurch veranlasst sein, dass der rasch sich entwickelnde zweite Molare den unmittelbar über ihm im Zahnfleisch liegenden Schmelzkeim durch Druck zum Verschwinden bringt. Dieses wird in allen Fällen geschehen, wo das Wachsthum des Unterkiefers mit dem des zweiten Molaren nicht gleichen Schritt hält. Denn der Keim des Weisheitszahnes rückt durch das Längerwerden des Unter-

1) Welker, J. Ueber Bau und Wachsthum des menschlichen Schädels, 1862, S. 10.

© Biodiversity Heritage Library, http://www.biodiversitylibrary.org/; www.zobodat.at

kiefers schliesslich an den hinteren Rand des zweiten Molaren. Ist ihm dies nicht möglich geworden, so wird der unter ihm liegende Zahn beim Emportreiben ihn durch Druck vernichten.

Es ist jedenfalls berechtigt mit Hueter zu sagen, dass das Längenwachsthum der Linie der Backenzahnalveolen von dem Wachsthum und der Bildung der Zahnkeime der hintern Backzähne abhängig sei, aber es kann auch der umgekehrte Fall eintreten, dass das Wachsthum des Kiefers stehen bleibt, obschon die Zahnlagen existiren. Dieser Erscheinung begegnen wir an den einzelnen Partien des Ober- und Zwischenkiefers, die oben besprochen wurden. Das Ausbleiben der oberen Eckzähne oder äusseren Schneidezähne entspringt wohl in den meisten Fällen nur aus diesem Umstande. An dem Unterkiefer in der Gegend der Backzahnalveolen kann auch Stillstand des Wachsthums eintreten, und dadurch das Erscheinen des letzten Zahnes auf die oben angegebene Weise unmöglich werden. Meine Ansicht könnte selbst dann nicht erschüttert werden, wenn bei dem Erwachsenen sich zwar der Raum findet aber der Zahn fehlt; es genügt, dass eine Zeitlang die Entwicklung des Knochens hinter der des zweiten Molaren zurückblieb, während dieser Zeit dieser rasch vordringende Zahn den Keim des dritten Molaren vernichtete, später nun allerdings, jedoch zu spät für den Schmelzkeim am vorderen Rande des Processus coronoideus Platz wurde.

Es drängt sich die Vermuthung auf, dass dieses Wachsthum des Knochens auch Halt machen könne, wenn der Keim für den dritten Molaren bereits an den hintern Rand seines Nachbars gerückt ist; dann wird sich auch der dritte Molar entwickeln, aber wegen Mangel an Raum in dem spongiösen Theil der Wurzel des Proces. coronoideus stecken bleiben. Bei Tomes [1]) ist ein solcher Fall vom Unterkiefer abgebildet. Der zweite Molar steht dicht an dem vorderen Rande des Processus coronoideus, der dritte liegt in der Wurzel so eingewachsen, dass die Mahlzahnfläche gegen die Incisura semilunaris gerichtet ist. Hier war so viel Raum geworden, dass der Keim für den dritten Molaren sich in die Tiefe senken konnte, aber der vollendete Zahn fand keinen Platz auf dem Alveolarrand. Der breiter gewordene Ursprung des Processus coronoideus hat ihn bedeckt, und er wuchs schief nach hinten in die spongiöse Substanz hinein, nachdem die Decklamelle des Kronenfortsatzes aus compacter Knochensubstanz für den Durchbruch ein unüberwindliches Hinderniss bot.

Ich bin also der Ansicht, dass das Ausbleiben des letzten Mahl-

1) Tomes a. a. O. S. 187.

© Biodiversity Heritage Library, http://www.biodiversitylibrary.org/; www.zobodat.at

zahns oder das Erscheinen an abnormer Stelle in den meisten Fällen von einer Unregelmässigkeit im Wachsthum des hintersten Abschnittes der Kiefer herrührt.

Eine andere Varietät, welche durch die Entwicklungsgeschichte einigermassen aufgeklärt wird, will ich zum Schlusse erwähnen, nämlich die sogenannte Verwachsung der Zähne. Am häufigsten kommt sie an den oberen Schneidezähnen vor, sehr selten zwischen Schneide- und Eckzähnen (Thon). Hyrtl kennt Verwachsungen, welche den ersten und zweiten Schneidezahn Einer Seite betreffen. Die Grenze der Verwachsung ist in Form einer mehr weniger tiefen Furche zu erkennen. Die Untersuchung solcher Zähne hat ergeben, dass die beiden Zahnhöhlen und ebenso auch die Pulpen mit einander verwachsen sind. Seitdem wir wissen, dass in der frühesten Zeit ein zusammenhängender Schmelzkeim auf dem Kieferwall liegt, von dem die erste Anlage der Zähne in Form kolbiger Epithelpfröpfe ausgeht, dass die mit den Epithelpfröpfen sich verbindenden Papillen in dem Schleimgewebe der Kiefer nebeneinander liegen, noch durch kein Zahnsäckchen und keine Alveolenwand getrennt, erklärt sich die Verwachsung der Zähne entstanden durch die Berührung und darauf folgende Verwachsung der Papillen; Fig. 1 zeigt, wie verhältnissmässig gering der Abstand zwischen den Papillen ist.

Nachdem man diese Anomalie hauptsächlich an den Schneidezähnen des Oberkiefers, und was sehr beachtenswerth ist, bei allzu grosser Enge desselben beobachtet hat, so darf man wohl vermuthen, dass abnorme Kleinheit der Ossa intermaxillaria hier von Einfluss war.

Auch die Verwachsung aller Zähne ist nach der Art der ersten Anlage recht wohl möglich. Wenn Plinius von dem Sohne des Prusias, Königs von Bithynien erzählt, er habe nur Einen grossen Zahn statt aller übrigen im Munde gehabt, so ist dies nicht absolut für ein Märchen zu halten.

V.

Schmelzoberhäutchen und Membrana praeformativa.

In der Anatomie und Entwicklungsgeschichte der Zähne findet man seit mehr als dreissig Jahren zwei Namen eingeführt für Elemente, deren Ursprung völlig dunkel, und was noch schlimmer, deren Existenz sogar Vielen zweifelhaft erscheint. Der eine Name deutet auf einen structurlosen Ueberzug der ausgebildeten Zahnkrone bei Mensch und Thier, bekannt unter dem Ausdruck Schmelzoberhäutchen. Man rühmt von diesem Häutchen eine erstaunliche Widerstandsfähigkeit

gegen äussere Einflüsse. Bei einer Dicke von nur $^1/_{800}$—$^1/_{900}$ Mm. soll es weder durch kochendes Wasser, noch durch starke Essigsäure, Salz- oder Schwefelsäure gelöst werden, kohlensaure Alkalien seien ohne Einfluss, kaustisches Kali und Natron vermöge es zwar zu lockern, doch den Zusammenhang seiner Theile nicht zu stören. Man wird nach solchen Mittheilungen erwarten, dass das Wiederfinden dieses, die Zahnkeime schützenden, verkalkten Häutchens keine besonderen Schwierigkeiten bieten werde: aber ein Blick in die Literatur zeigt, dass gerade den neuern Beobachtern der Nachweis nicht gelungen, und deshalb die Existenz eines Schmelzoberhäutchens im obigen Sinn geleugnet ist (Tomes, Waldeyer, Hertz).

Ein gleiches Missgeschick verfolgt die von Raschkow im Jahr 1835 entdeckte und unter dem Namen Membrana praeformativa beschriebene Haut, welche nach seinen Angaben während der Entwicklung des Zahnes auftritt, und die Oberfläche des Zahnkeimes überzieht.

Obwohl ihr Entdecker sie als ein durchsichtiges Häutchen schildert, das ohne besondere Merkmale einer Organisation die Zahnpulpe von ihrer Basis bis zur Spitze überziehe, unter dem Druck des Compressoriums sich blasig auftreibe, und eine bedeutende Zähigkeit besitze, obwohl ferner von ihr hervorgehoben wurde, dass unter ihr die Bildung des Zahnbeines beginne, so ist doch bis zur Stunde noch nicht einmal über ihre Existenz ein endgültiges Urtheil gefällt.

Die erste Veranlassung zu Zweifeln gab die Fig. 7 in Raschkow's Abhandlung, worin der Buchstabe γ nicht auf eine structurlose Haut, sondern auf eine körnige und gestreifte Schichte hinweist. An diesem Widerspruch krankt die Membrana praeformativa bis auf den heutigen Tag. Manche leugnen sie vollständig, wie Tomes, Waldeyer und Hertz und erklären sie für ein täuschendes Kunstproduct, andere treten für dieses Häutchen ein, wie z. B. Huxley[1]) und Lent, identificiren es mit dem Schmelzoberhäutchen Nasmyth's, und schreiben ihm sogar eine bedeutende Rolle zu, während hervorragende Männer, wie z. B. Kölliker[2]) ihm jeden Einfluss auf die Bildung des Zahnes absprechen.

Auch was die Lagerung und die Entstehungsgeschichte dieser beiden vielgenannten Membranen betrifft, sind die verschiedensten Vermuthungen laut geworden. Ich habe mich längere Zeit mit dieser Frage beschäftigt, und hoffe einen Beitrag zu ihrer Lösung bieten zu können.

Vor allem will ich erwähnen, dass die Existenz des Schmelz-

1) Huxley: On the development of teeth and on the nature and import of Nasmyth's persistent capsula, Quat. Journ. of microscop. Sc. Vol. III, 1854, pag. 149.

2) Kölliker: Handbuch der Gewebelehre, 5. Auflage, 1867, a. a. O. S. 375.

© Biodiversity Heritage Library, http://www.biodiversitylibrary.org/; www.zobodat.at

oberhäutchens in Form einer structurlosen Membran zweifellos ist. Es ist structurlos in allen Stadien des Lebens, sowohl an dem noch in dem Kiefer verborgenen Milchzahn, wie an dem schon Jahre lang benutzten Ersatzzahn. Es besitzt einen ausserordentlich geringen Durchmesser, der zwischen $^1/_{800}$—$^1/_{1000}$ Mm. schwankt. Man vermag es in grossen Fetzen zu isoliren, wenn verdünnte Salzsäure, 5 : 100 oder 10 : 100 angewendet wird. Schon nach einigen Minuten lässt es sich oft über die ganze Zahnkrone abziehen. Anwendung stärkerer Säuren ist nachtheilig, weil die starke Gasentwicklung das Schmelzoberhäutchen an verschiedenen Punkten durchbricht, und auf diese Weise nur mehr mikroskopische Fetzchen übrig bleiben, die meist übersehen werden.[1]) Mit verdünnter Salzsäure wurde es schon von Berzelius und Retzius isolirt; freilich glaubten sie dasselbe auf der Innenseite des Schmelzes sitzend statt auf der Aussenseite und der letztere hielt es für den Rest der von Raschkow beschriebenen Membrana praeformativa.[2]) Sehen wir von dieser Deutung ab, und untersuchen wir genau das nach dem Maceriren des Schmelzes übrig gebliebene Häutchen von verschiedenen Zähnen, und namentlich das durch verschiedene Concentrationsgrade losgelöste.

Man findet bei stärkeren Säuregraden nur eine structurlose Membran, bei schwächeren hat sich dagegen eine dem Querschnitt der Schmelzfasern entsprechende polygonale Zeichnung (Kölliker) erhalten, welche mitunter sehr markirt ist. Diese Felder entsprechen jedoch nicht Grübchen, sondern sind die Contouren anhaftender, äusserst durchsichtig gewordener Schmelzfasern. An Rissstellen gelingt es leicht, diese zarten, nahezu körperlosen Schmelzprismen wahrzunehmen. Dass dem so sei, zeigt überdies das Fehlen dieser Figuren an anderen Stellen desselben Präparates, die völlig glatt und structurlos aussehen, mag nun das Schmelzhäutchen von Zähnen Erwachsener oder Kinder herrühren. Je nach der Wirkung der Säure findet sich auf ihm ein feinkörniger Niederschlag, der, wie ich bei dem Kalbe sah, in punktirten und scheinbar regelmässigen Linien mitunter angelegt ist. Oft hängen auch Reste von Schmelzzellen oder andern Zellen des anliegenden Gewebes an der structurlosen Membran, wenn sie von einem noch in dem Kiefer verborgenen Zahn abgelöst wurde.

Es ist schwer zu begreifen, wie Tomes, Waldeyer und Hertz dieses Schmelzoberhäutchen für ein Kunstproduct erklären können. Die Ver-

1) Die Brüchigkeit ist demnach ziemlich gross und der behauptete Widerstand gegen Säuren hat seine Grenzen.

2) Retzius: Bemerkungen über den innern Bau der Zähne etc. Archiv für Anat. Phys. von Müller, S. 533, 1837.

muthung, es sei die noch am wenigsten verirdete Lage des Schmelzes, ist unhaltbar, nachdem es noch von den Seitenflächen der Zähne 40 Jahre alter Leute durch Salzsäure abgehoben werden kann, selbst nach Behandlung mit Alkalien seine Beschaffenheit behält und sich nicht in Zellen spaltet. Waldeyer meint nämlich, es könnte, wenn auch mit etwas andern Eigenschaften, vielleicht aus den zusammengedrückten und erhärteten Zellen des sogenannten äussern Epithels des Schmelzorganes hervorgehen.

Der spärliche Rest des stratum intermedium (am innern Epithel des Schmelzorganes), der nach der Ablagerung des Schmelzes noch übrig bleibt, sollte sich sammt dem äusseren Epithel in ein »Pflasterepithel von scharf ausgeprägten, grossen, eckigen Zellen umwandeln von ähnlichem Habitus wie die oberflächlichen Pflasterzellen der Mundhöhle«. Schliesslich würden die Kerne verschwinden, und die Zellen zu einer Art structurloser Haut verschmelzen, die ohne Weiteres weder Kerne noch Zellencontouren erkennen lässt. Eine Verkalkung will Waldeyer dahingestellt sein lassen, er möchte eher einen Verhornungsprocess annehmen. Ich will, um Missverständnissen über die Existenz des von mir gesehenen, structurlosen, verkalkten Schmelzoberhäutchens zu begegnen, erwähnen, dass allerdings an eben aus dem Kiefer hervorgekommenen Zähnen sich durch Maceration in verdünnter Salzsäure ein zartes Häutchen abhebt, welches aus 3—6 Schichten polygonaler der Mundschleimhaut ähnlicher Zellen zusammengesetzt ist. Es ist an den erst zur Hälfte hervorgekommenen Milchbackzähnen bei Mensch und Thier zu sehen; schon Erdl [1]) fand es und erkannte seine Zusammensetzung aus kleinen platten Zellen. — Aber ich warne vor dem Irrthum, dieses Häutchen für das Schmelzoberhäutchen zu erklären. Es ist nur eine dichte Schichte von Pflasterzellen des Kieferwalles, die als enganliegende Kappe auf dem Zahn festgeklebt ist, während er die letzte Hülle durchbrach. Dieses zähe Häutchen ist den meisten Zahnärzten wohl bekannt; denn sie werden nicht selten aufgefordert, an Ersatzzähnen den eigenthümlichen Beleg zu entfernen, der den eben durchgebrochenen Zahn von seinem weissen Nachbarn auffallend unterscheidet. Die Lage von Hornzellen verdeckt das schimmernde Aussehen des Emails und giebt ihm ein gelblichmattes.

Man kann also allerdings an solch jungen Zähnen ein Häutchen abheben, das aus dem verhornten Epithel der Mundschleimhaut besteht, aber das ist erstens nur in einem sehr engbegrenzten Zeitabschnitt

1) Erdl: Untersuchungen über den Bau der Zähne bei den Wirbelthieren, insbesondere den Nagern; Münchener acad. Abhandlungen, Math. nat.-Classe, 1841, pag. 515.

© Biodiversity Heritage Library, http://www.biodiversitylibrary.org/; www.zobodat.at

der Fall, weil es schnell zu Grunde geht, und dann ist sein Ursprung das Mundhöhlenepithel, nicht das des Schmelzorganes. Unter ihm sitzt erst das verkalkte Schmelzoberhäutchen.

Ich bedauere, dass Waldeyer, welcher die Existenz der Hornschichte, ja sogar ihre directe Verbindung mit dem Zahnfleisch bemerkte, nicht auch alte Zähne in verdünnter Salzsäure macerirt hat. Er konnte sich leicht überzeugen, dass jenes Häutchen, was hier losgelöst wird, sehr verschieden ist von einem geschichteten Lager abgeplatteter Mundhöhlenepithelien, und dass die Silberlösung ihre Dienste völlig versagt.

Die Herkunft dieses Schmelzoberhäutchens wird aus den spätern Mittheilungen hervorgehen; zunächst will ich meine Ansicht über die Membrana praeformativa in Kürze mittheilen.

Was ist sie? Meine Antwort lautet zwar ein Kunstproduct der Präparation, aber doch der Jugendzustand des Schmelzoberhäutchens.

Die verschiedenen widersprechenden Angaben zu controlliren und durch die Erkennung des wahren Sachverhaltes zu verstehen, ist eine ziemlich mühsame Arbeit, und ich begreife sehr gut jene ärgerliche Bemerkung Waldeyer's[1]), wenn er, müde von der Jagd, nach diesem umfassbaren Gespenst ausruft: »Die von Raschow sogenannte Membrana praeformativa spiele seit dem Jahre 1835 in allen Abhandlungen über die Entwicklung der Zähne eine eigenthümliche Rolle, und habe nicht wenig das Verständniss derselben erschwert. Er glaube ungescheut behaupten zu dürfen, dass kein Histologe sie je gesehen, geschweige denn an einem Präparate für sich dargestellt habe.« Mein verehrter College hat sich nach langem, vergeblichem Suchen überzeugt, dass kein structurloses Häutchen existirt, welches den Dentinkeim überzieht, denn dort soll doch wohl die Membrana praeformativa zunächst zu finden sein. Und doch, das kann man sich getrost sagen, muss irgend etwas existiren, was z. B. Huxley und Lent veranlasst hat, Membrana praeformativa und Schmelzoberhäutchen zusammenzuwerfen. Soll man annehmen, dass Kölliker von einem Bilde der Phantasie spricht, wenn er behauptet[2]): »die Zahnpapille sei von einem zarten, gleichartigen Häutchen bedeckt, es liege über den Elfenbeinzellen, oder wenn es (S. 380) heisst: zwischen dem Epithel der Zahnpapille und der Schmelzmembran, wie auch zwischen dem ganzen Schmelzorgan und der Mucosa und an der Oberfläche der letzteren überhaupt liege ein zartes Häutchen — Membrana praeformativa!«

1) Waldeyer, Henle's Zeitschr. Bd. XXIV, 1865, S. 177.
2) Kölliker, Handbuch, neueste Aufl. S. 375.

© Biodiversity Heritage Library, http://www.biodiversitylibrary.org/; www.zobodat.at

Ich denke, solch auffallende Widersprüche sind doch nur möglich, wenn ein und dasselbe Element in verschiedener Lage und in verändertem Zusammenhange zur Beobachtung kommt, und will man endlich diesen Spukgeist bannen, so muss man sagen können, worin denn der Grund dieser seltsamen Täuschungen liege. Ich glaube darin um einen Schritt weiter gekommen zu sein, als Waldeyer, der sich die Vernichtung dieses präformativen Wahnes angelegen sein liess.

Wenn ich in dem Folgenden die Haltlosigkeit der Annahme einer für sich bestehenden Membrana praeformativa beweisen soll, so kann es leider nur dann gelingen, wenn man mir gestattet, ab ovo zu beginnen.

Bekanntlich unterscheidet man an jedem Schmelzorgan ein »äusseres und inneres Epithel« und die zwischen beiden liegende Schmelzpulpa. Zunächst bedarf es einer genauen Vorstellung von dem Bau des sogenannten Epithels und des Stratum intermedium, das ich zu der Membrana adamantinae oder der Schmelzmembran rechne.

Dieses innere Epithel besteht:

1) aus einer Lage von Cylinderzellen, welche gegen den Zahnkeim zu mit ihren freien breiten Enden sehen (Schmelzmembran der Autoren);

2) aus einer $^1/_{20}$ Mm. dicken Lage polygonaler, vielstrahliger, miteinander anastomosirender Zellen, die gekörnt sind, und sehr dicht aneinander liegen (die Zellen der anstossenden Schmelzpulpa sind zwar ebenfalls strahlig und anastomosirend, sie liegen jedoch weiter auseinander). Die dichte Anhäufung der Zellen nach aussen von der Cylinderzellenlage ist die Ursache, warum an Sagittal-Durchschnitten sowohl im frischen als erhärteten Zustande diese Schichte etwas trüb erscheint, und den unbestreitbaren Eindruck einer bestimmten Gewebsschichte macht.

Unter günstigen Umständen lässt sich das Cylinderepithel und die ihm zunächstliegende, etwas festere Schichte an frischen, namentlich aber an erhärteten Präparaten vor dem Schmelzorgan in Fetzen abziehen. Das waren wohl die Gründe, warum sie bei Todd-Bowman als »Basement membran«, von Hanover als »membrana intermedia« beschrieben ist. Waldeyer zieht vor, diese Lage stratum intermedium zu nennen.

a) Bau der Cylinderzellen.

Die Cylinderzellen der Membrana adamantinae haben grosse Aehnlichkeit mit denen der Riechschleimhaut. Nach innen sind sie quer abgeschnitten, und der Querschnitt wechselt in 4—6 eckigen Feldern,

© Biodiversity Heritage Library, http://www.biodiversitylibrary.org/; www.zobodat.at

ja sogar runde Querschnitte kann man finden. Dem Querschnitte entspricht auch der übrige Zellenkörper. Es ist ganz berechtigt, darauf hinzuweisen, dass die Form der Schmelzzellen keineswegs so regelmässig sei wie die Präparate auf den ersten Augenblick zeigen, und wie man sie gewöhnlich abgebildet findet (Waldeyer), aber ich vermag sie nicht mit Keilen zu vergleichen, welche mit der Spitze nach dem Schmelz, mit der Basis nach aussen gewendet sind (Waldeyer); ich finde die Anordnung gerade umgekehrt: die Basis der Zelle sieht nach dem Schmelz, ihr spitzes Ende nach aussen gegen die Schmelzpulpa (siehe Fig. 8). Ich stimme mit der Argumentation von Waldeyer über die Herkunft keilförmiger Schmelzprismen durchaus nicht überein. Ich will nicht bestreiten, dass mitunter eine im Waldeyer'schen Sinne keilförmige Zelle gefunden werden könne, aber die Mehrzahl zeigt uns einen regelmässigen, dem Querschnitt entsprechenden Zellenkörper.

Dass die Schmelzzellen nicht alle gleichgebildet sind, beweist übrigens auch ihr Product; die fertige Schmelzsubstanz erscheint aus 4—6eckigen Prismen aufgebaut; aber schon Tomes giebt an, dass der Querschnitt auch jede beliebige Form bis zum Kreis zeigen könne.

Die Schmelzzellen besitzen eine Membran; für die Seitenwände der Zelle ist ihre Existenz von Waldeyer, Hertz und Wenzel[2]) bestätigt, und sie wird wohl von Niemand bezweifelt werden.

Das äussere, gegen das Stratum intermedium zu gelegene Zellenende ist, wie schon erwähnt, spitz, und steht in directer Verbindung mit Ausläufern der polygonalen, körnigen Zellen dieser Schichte.

Die Art der Verbindung gleicht ganz jener in der Riechschleimhaut, oder dem Centralcanal des Rückenmarkes; ein an verschiedenen Zellen verschieden langer Faden stellt den Zusammenhang her. Dieser Faden ist ungemein weich, und aus körnigem Protoplasma gebildet. Jene Zellen, welche Waldeyer und Hertz abbilden, sind unvollständig[3]), ihr spitzes Ende ist abgerissen, und es ist natürlich, dass sich an der abgerissenen Zelle der Inhalt mit sammt dem Kern bequem herausdrücken lässt, worauf ein kleiner zusammengefallener Schlauch übrig bleibt. Das zugespitzte Ende haben übrigens schon Hannover und Nasmyth gesehen, aber der Letztere hat keinen besonderen Werth auf diese Erscheinung gelegt, und der Erstere meint fälschlich, diese Spitze sei dem Dentinkeim zugekehrt. Wir kennen ihre wahre Richtung, und besitzen in dem Iodserum ein vortreffliches Mittel, um die vollständigen

1) Waldeyer: Königsberger Jahrbuch, Bd. IV, S. 282, 1864.

2) Wenzel: Untersuchungen über das Schmelzorgan und den Schmelz; Inaugural-Dissert. Leipzig 1867, S. 6.

3) Auch Wenzel ist dieses Verhalten der Zellen entgangen.

© Biodiversity Heritage Library, http://www.biodiversitylibrary.org/; www.zobodat.at

Zellen zu isoliren. Legt man den fötalen Kiefer einige Zeit in diese Flüssigkeit, so lösen sich die Zellen unversehrt von ihrer Unterlage los.[1]) Ganz dasselbe Verhalten zeigen sie auch ohne Zusatz von Reagentien, wenn man das Organ nicht gleich am ersten, sondern erst am vierten oder fünften Tage untersucht. Die beginnende Zersetzung gestattet ein schonendes Isoliren.

Was den Inhalt der Cylinderzellen betrifft, so besteht er aus einer molekularen Substanz und einem Kern. Ich habe nicht finden können, dass der gegen den Schmelz gerichtete Inhalt feiner granulirt sei. Der Kern liegt fast ohne Ausnahme in dem zum Stratum intermedium näher liegenden Theil; diesen Umstand haben Waldeyer und Hertz jenen gegenüber betont (Lent), welche die schon von Hannover gemachte Beobachtung anzweifeln. Ein stark glänzendes Kernkörperchen ist fast ausnahmslos vorhanden. Zwei Kerne in einer Zelle habe ich nie gesehen.

Wir kommen nun zur Betrachtung des freien Zellenendes. Es erfordert eine besondere Aufmerksamkeit, denn in den Arbeiten von Waldeyer[2]) und Hertz[3]) wird die Beobachtung mitgetheilt, dass dieses innere Ende membranlos sei. Ich bin hierüber anderer Ueberzeugung. Die Cylinderzellen besitzen auch an ihrem freien Ende eine Membran, die an Deutlichkeit nichts zu wünschen übrig lässt. Die Widersprüche über ein und dasselbe Gebilde beruhen auch in diesem Falle wie so häufig nur in der verschiedenen Untersuchungsmethode. Auch ich habe das innere Ende membranlos gesehen und bin im Stande, es je nach Geschmack und Laune bald mit, bald ohne Membran vorzuführen. Tomes findet die Schmelzzellen gegen die Schmelzprismen hin mit breiten Rändern; ich habe dieses Verhalten auch bemerkt, und andere Zellen gesehen, deren Rand wie der Kelch einer Gentiana zackig ist und sich etwas umschlägt (Fig. 8 *a*). Mitunter kann der Beobachter je nach der Lage der Zelle in die Zellenröhre hinabsehen. Diese Formen des Zellenendes entstehen, wenn die Zelle gewaltsam von dem Schmelz, sei es nun an ganz frischen Objecten oder nach zu kurzer Behandlung mit chromsaueren Salzen isolirt wird. Nach längerer Maceration in den schon erwähnten Lösungen erfolgt die Trennung des Zusammenhanges in schonenderer Weise. Dann sind die Zellen aber eben nicht offen, sondern mit einer deutlichen $^1/_{1000}$—$^1/_{1200}$ Mm. dicken

1) Ich lasse die Präparate oft 3—4 Wochen in dem Iodserum liegen, und ebensolang in $^1/_2$% Lösungen von doppelt chromsauerem Kali; dann erst eignen sie sich für die Isolirung der Zellen.

2) Waldeyer: Königsberger Jahrb. a. a. O. S. 274.

3) Hertz: Virch. Arch. Bd. XXVII, 1866, S. 289. Anmerkung.

© Biodiversity Heritage Library, http://www.biodiversitylibrary.org/; www.zobodat.at

Membran bedeckt. Diese Deckel der Cylinderzellen sind mit dem Schmelz sehr fest verklebt, und nur bei besonderer Vorsicht wird die Trennung gut gelingen. Den meisten Beobachtern ist dies bisher nicht geglückt. Es riss entweder die Zelle los, so dass die Deckelmembran an den Schmelzprismen hängen blieb, oder aber die Schmelzprismen brachen ab und blieben mit der Zelle in Verbindung. In dem ersteren Falle ist die Zelle an dem breiten Theile membranlos, in dem zweiten Fall ist es meist leicht, die zwischen der Schmelzfaser befindliche Membran in Form eines hellen Streifens wieder zu finden, aber man hat sie entweder kaum berücksichtigt, oder ihr eine andere Deutung gegeben. Waldeyer[1]) hat sie z. B. in seiner Fig. 13, Taf. III. zwar unverkennbar dargestellt, selbst an der Fig. 10 derselben Tafel findet sich eine kleine Andeutung, aber er sagt nichts über den Ursprung dieses Streifens zwischen Zelle und Schmelzfaser. Hertz[2]) verursacht dagegen diese Trennungslinie einige Bedenken. Der Nachweis »einer Membrana praeformativa«, welche zwischen Schmelzzellen und Schmelzprismen sich befinden soll, ist ihm misslungen, und er glaubt aus diesem und aus anderen Gründen an eine directe Verbindung der Schmelzzellen; aber er kann nicht in Abrede stellen, dass am jungen in der Entwicklung begriffenen Schmelz der Uebergang der Schmelzzellen in die Schmelzprismen scheinbar kein directer ist; man sieht nämlich, theilt er uns mit, an »Chromsäure-Präparaten zwischen beiden eine mehr homogene, eine Membran möglicherweise vortäuschende helle, schmale Zone«, die er auch bisweilen deutlich beim Isoliren der einzelnen Schmelzzellen im Zusammenhange mit dem entsprechenden Schmelzprisma nachweisen konnte. Diese helle Zone, die er Fig. 5 *b* abbildet, betrachtet er als einen chemisch differenten Theil der Schmelzzelle, als die für die Verkreidung präformirte Protoplasmaschichte.

Man sieht, diesem Beobachter ist die auffallende, helle Trennungszone nicht entgangen, und ich darf mich der Hoffnung hingeben, dass er durch eine wiederholte vorurtheilsfreie Untersuchung dieser kritischen Stelle die helle Zone als die Membran der Schmelzzelle herausfinden wird; ich habe dann nichts dagegen, wenn er sie, wie alle Zellenmembranen »für einen chemisch-differenten Theil im Vergleich zu dem starkkörnigen Inhalt« der Schmelzzelle auffassen will.

Diese Grenze zwischen Schmelzzelle und Schmelzprisma hat Hertz zu meiner Freude solchen Eindruck gemacht, dass er auf der folgenden Seite noch einmal darauf zurückkommt. Er verwahrt sich gegen eine

1) Waldeyer: Königsb. Jahrb.
2) Hertz: a. a. O. S. 294.

© Biodiversity Heritage Library, http://www.biodiversitylibrary.org/; www.zobodat.at

Missdeutung seiner Darstellung, denn nach den Beobachtungen von Tomes und Waldeyer lägen die Schmelzzellen direct den Prismen an, und er nehme ja auch einen directen Uebergang beider Theile an, aber er hätte nicht umhin gekonnt, auf jene helle Schichte aufmerksam zu machen. Er hoffe aber, dass durch seine Schilderung der Verhältnisse die Lehre von dem Vorhandensein einer Membrana praeformativa keine neue Stütze erhalte. Diese Hoffnung ist eitel; ich sehe in der Zeichnung Waldeyer's und in den Worten von Hertz allerdings eine Stütze, und zwar zunächst für die Deckmembran der Schmelzzellen[1]), und dann in zweiter Reihe für die Anwesenheit einer isolirbaren structurlosen Haut, welche vom Präparator künstlich gemacht wird durch das Loslösen der zusammenhängenden Deckel einer grossen Anzahl von Schmelzzellen.

Ich habe gesehen, dass man mit und ohne Reagentien die Deckmembranen der Schmelzzellen, wenn schon Schmelz gebildet war, als ein zusammenhängendes Häutchen abheben kann. Manchmal lösen sie sich auf einer kleinen Strecke von dem Zellenkörper ab.

Man sieht ferner oft die Membran brückenförmig von einer Zellengruppe zu der andern herübergespannt, wenn die in der Lücke befindlichen Zellen durch ein zufälliges Accidenz entfernt wurden. Misstrauische Gemüther, denen Reagentien unsicher scheinen, können durch Druck das Abheben einer Membran erreichen. Unter ihr sind dann die Zellen an dem breiten Ende ohne Deckel. Dieses Häutchen, was sich von den Zellen des Schmelzorgans während der Entwicklung des Zahnes abheben lässt, ist weich, biegsam, mit einem Worte, eine aus vielen Zellendeckeln bestehende Membran, an der sich um diese Zeit vielleicht noch Silberwirkungen nachweisen lassen. Nach der Vollendung des Emails bleiben diese Zelldeckel auf der Oberfläche des Zahnes sitzen und verkalken. Das ist der Ursprung und die Entstehung des Schmelzoberhäutchens.

Es ist für den Kritiker dieser Mittheilung unbedingt nöthig, sich von der Existenz der Deckel an den Cylinderzellen zu überzeugen, d. h. sich zu vergewissern, dass man begünstigt von Umständen die Zellendeckel auch als zusammenhängendes structurloses Häutchen isoliren könne, und er muss sich ferner ins Gedächtniss prägen, dass dieses structurlose Häutchen von dem Schmelzorgan abgehoben wurde. Es ist weiter zu beachten, dass die Zellendeckel mitunter auch auf dem Schmelz sitzen bleiben, namentlich dann, wenn man den Versuch

1) Auch Wenzel, a. a. O. S. 6, hat an einzelnen Zellen eine scharfe Begrenzung gesehen. Er ist jedoch für eine directe Verkalkung, und deshalb wird diese Erscheinung nicht weiter berücksichtigt.

© Biodiversity Heritage Library, http://www.biodiversitylibrary.org/; www.zobodat.at

macht, das Schmelzorgan in frischem Zustande von dem neugebildeten Email zu entfernen. Es unterliegt keinem Zweifel, wenn dies letztere der Fall war, so wird man auf unvollendeten Zähnen durch Säure doch das structurlose Häutchen nachweisen können, denn die Prismen werden aufgelöst, die Membran bleibt zurück. Es kann aber umgekehrt auch vorkommen, dass bei dem Loslösen des eben wachsenden Zahnes die Zellen sich vollständig unversehrt abheben, dann wird man aber auf der Oberfläche des jungen Emails vergebens nach einem structurlosen Häutchen suchen. Diese Erfahrungen, die ich gemacht habe, stimmen völlig mit dem oben mitgetheilten Verhalten der Schmelzzelle überein, welche je nach dem Verfahren, dem sie unterworfen wurde, die Deckmembran bald festhält, bald an dem Schmelz hängen lässt.

Wenn wir jetzt mit unserem durch die Kenntniss von der Structur der Schmelzzellen erweiterten Gesichtspunkt die früheren Arbeiten prüfen wollen, so werden sich manche Räthsel und Meinungsverschiedenheiten befriedigend lösen. Ich für meinen Theil beschränke mich auf die Arbeiten von Huxley und Lent, weil sie positive Resultate enthalten, und überlasse es dem geneigten Leser, die Rundschau noch weiter auszudehnen. Huxley[1]) hat ganz unzweifelhaft das Schmelzoberhäutchen gesehen, und zwar an Zähnen aus dem siebenten Monat. Er giebt die Dicke an auf $^1/_{1000}$—$^1/_{625}$ Mm., wie ich es und andere gefunden. Er hat ein vortreffliches Verfahren angewendet zu seiner Darstellung: der aus der Alveole genommene Zahn wird unter Wasser bei schwacher Vergrösserung während des Zusatzes starker Essigsäure beobachtet. Es erfolgt das Loslösen der noch weichen Membran, unter der die Schmelzprismen wie Schnee hinwegschmelzen. Er hat diese feine, structurlose Membran, welche theilweise von Nasmyth[2]) schon 1839 bei Säugethieren war nachgewiesen worden, den Herren Busk und Quecket gezeigt.

1) Huxley: On the development of the Teith. Quart. Journ. of the Micr. Sc. 1853, S. 132 u. 157.

2) Es ist mir leider nicht möglich gewesen, der Abhandlung von Nasmyth habhaft zu werden. Ich bedauere dies um so mehr, als ich glauben durfte, dadurch weitere Bedenken beseitigen zu können. Nasmyth fasst seine »persistent capsula« als eine dünne Cementlage auf, welche die Zahnkrone überzieht. Owen ist der Ansicht Nasmyth's beigetreten, und wahrscheinlich doch erst dann, nachdem er die Sache untersucht hatte. Ich glaube nun, Nasmyth war in seinem vollen Rechte von einer Cementlage auf der Oberfläche der Zahnkrone vieler Säugethiere zu sprechen, denn eine solche existirt ja. Die Backzähne unserer Wiederkäuer, die Zähne der Pferde, die Backzähne der Schweine besitzen alle über dem Email noch eine Lage Cement. Bei der Maceration in Salzsäure verschwindet das Email, die Cementlage bleibt aber erhalten; der Knochenknorpel umgiebt an solchen macerirten Zähnen

© Biodiversity Heritage Library, http://www.biodiversitylibrary.org/; www.zobodat.at

Ich will jetzt zu erklären suchen, wie es denn komme, dass sie schon an dem im Kiefer verborgenen Zahne aufzufinden sei. Oben wurde erwähnt, dass der Zusammenhang zwischen Zellen und Schmelzprismen so fest sei, dass bei dem Losziehen des Schmelzorganes im frischen Zustande die Zellen meist in der Mitte abbrechen. Die Verbindung ist selbst nach einer mehrtägigen Maceration in schwachen Lösungen von doppelt chromsauren Kali noch nicht gelöst. Als Beweis darf ich nur auf die Zeichnungen von Tomes, Waldeyer und Hertz verweisen, welche abgerissene Zellen abbilden, an denen Stücke der Schmelzprismen hängen. Wenn nun Huxley die frisch aus der Alveole genommenen Zähne, an welchen die abgerissenen Zellen auf dem jungen Schmelz sassen, mit starker Essigsäure behandelte und schwachen Vergrösserungen betrachtete, so verschwand der Rest der Zellen, die Schmelzprismen wurden gelöst: die zwischen beiden Elementen befindlichen Zellendeckel blieben aber als eine structurlose Membran zurück, die von Huxley Membrana praeformativa genannt wurde. Man darf sie, auf diese Weise isolirt, nicht als ein Element der Zahnpulpa betrachten, denn sie hat mit diesem Organ gar nichts zu schaffen: sie stammt ja von dem Schmelzorgan; aber es ist leicht einzusehn, dass sie jeder Beobachter unter solchen Umständen für eine ursprünglich die Zahnpapille bedeckende Membran auffassen musste. So erklärt sich z. B. die Bemerkung Huxley's: that alle the tissues of the tooth are formed beneath the basement membrane of the pulp; in der That unter ihr geschieht die Bildung des Zahnbeines, unter ihr, d. h. durch den Deckel der Zellen hindurch die des Schmelzes. Der Unterschied zwischen meiner Auffassung und der von Huxley liegt nur darin, dass er behauptet under the membrana of the pulp, während ich sage: unter dem Deckel der Cylinderzellen.

Prüfen wir nun die Beobachtungen von Lent. Er stimmt in dieser Frage mit Huxley überein, und bemerkt, »dass sich der Schmelz unter der Membrana praeformativa bilde, und dass Membrana praeformativa und Schmelzoberhäutchen identisch seien.«[1]) Er fährt fort, dieselbe Behauptung zu vertheidigen, wie Huxley, dass die ganze Zahnpulpa von der Membrana praeformatoria überzogen sei, und dass auf ihr die Membrana adamantinae liege. Behandelte er einen Zahn aus der ersten

die Dentine wie ein Futteral, und Nasmyth war zu seiner Zeit gewiss berechtigt, an solchen Präparaten von einer »persistent capsula« zu sprechen. Wenn er aber dann die Existenz einer solchen Cementlage bei allen Säugethieren behauptete, oder sie mit dem Schmelzoberhäutchen identificirte, so beging er einen Fehler, der den Nachfolgern das Auffinden der Wahrheit erschwerte.

1) Lent: Zeitschrift f. w. Zoologie, Bd. VI, S. 131; 1855.

© Biodiversity Heritage Library, http://www.biodiversitylibrary.org/; www.zobodat.at

Periode der Zahnbildung (Durchschnitt) mit Essigsäure, so sah er die structurlose Membran sich von dem Schmelz abheben, und hatte er einen Zahn an dem noch nicht alles Zahnbein von Schmelz bedeckt war, so sah er deutlich, wie die Membrana praeformativa von der Zahnpulpa auf das Zahnbein, und sodann auf den das Zahnbein bedeckenden Schmelz überging. Diese Schilderung lässt nichts zu wünschen übrig, wenn man statt des Wortes Membrana praeformativa, welche die Zahnpulpa bedecken soll, den Begriff Schmelzoberhäutchen einsetzt, so wie ich ihn oben für diesen embryonalen Zustand, nämlich für die Summe der zusammenhängenden Zellendeckel des Schmelzorganes aufgestellt habe. Die von Lent Taf. V, Fig. 2 gegebene Abbildung ist vollständig correct, wenn auch etwas zu schematisch, aber immer mit dem Vorbehalt, dass dieses structurlose Häutchen von dem Schmelzorgan und nicht von der Zahnpulpa stammt.

So viel über den Ursprung dieser structurlosen Membran.

Was man sonst noch von structurlosen Häutchen im Innern des Zahnsäckchens erzählt findet, gehört ins Bereich der Fabel.

Nach diesen Erfahrungen wird man die Entstehung der beiden an der Zahnkrone vorkommenden Substanzen sich so zurecht legen müssen:

Das Zahnbein wird mit Hülfe der Zahnbeinzellen von der Zahnpulpa ausgebildet, der Schmelz von den Zellen des Schmelzorganes auf der Oberfläche des Zahnbeines deponirt. Derselbe feste und dauernde Bindestoff, welcher die Schmelzprismen unter einander verbindet, stellt auch die Festigkeit zwischen Schmelz- und Zahnbein her. Die Schmelzzellen sind die Elemente eines secernirenden Organes, Schmelzorgan, und scheiden an ihrer Oberfläche entsprechend dem Querschnitt ihres Zellenkörpers die Schmelzprismen ab.

Ich weiss wohl, dass ich durch diese letzte Anschauung mit der von Waldeyer, Hertz, Wenzel u. A., wonach der Inhalt der Zellen oder die Zellen selbst verirden, in directen Widerspruch trete. Daran aber ist jener Deckel auf dem innern Ende der Zellen schuld, und man muss nun versuchen, die Thatsachen, oder wenn es zur Zeit noch zu viel gesagt sein sollte, meine Behauptungen zu prüfen. Ich fühle zur Zeit kein Bedürfniss, mit der Kritik der Hypothesen über den Modus der Schmelzbildung mich zu beschäftigen, denn die nächste Aufgabe ist, sich von dem Deckel der Cylinderzellen und von der Bedeutung desselben für die Entstehung des Schmelzoberhäutchens zu überzeugen. Die Consequenzen ergeben sich dann von selbst, wenn man versuchen sollte, die Frage über Zellenausscheidungen an diesem Objecte zu discutiren. Man wird sich gerade im Gegentheil zu Waldeyer u. A. bei der Anwesenheit

© Biodiversity Heritage Library, http://www.biodiversitylibrary.org/; www.zobodat.at

eines Zellendeckels, der sehr auffallende Resistenz besitzt, doch veranlasst sehen, an osmotische Vorgänge zu denken.

Um irrigen Vermuthungen zu begegnen, bemerke ich jedoch hier, dass ich die spitzen Anfänge der Schmelzfasern (Hannover, Hertz, Köl-liker, Bruch[1]) ebenfalls gesehen habe, und dass ich sie für Producte einer unregelmässigen Ablagerung und für zufällige Bildungen, nicht aber wie Hertz, für den noch nicht verirdeten centralen Theil einer Schmelzzelle halte.

Ich habe ferner nie Bilder finden können, welche mir einen Kern im Innern junger Schmelzprismen gezeigt hätten, oder überhaupt Zeichen einer directen Verkalkung.

Man hat ferner die Querlinien der Schmelzprismen als einen Beweis für eine schuppenweise Verkreidung des Zellprotoplasmas (Hannover, Hertz) angeführt. Es wurde dabei jedoch übersehen, dass die Prismen der Milchzähne überhaupt, und namentlich die tiefern (jüngsten) Schichten gerade im Momente der Bildung ohne Querstreifen sind, dass sie erst später die charakteristische Schichtung in den Schmelzprismen zeigen.

An den jungen noch in dem Kiefer verborgenen Milchbackzähnen des Kalbes fehlen z. B. die Querbinden vollständig[2]; in der Fig. 9 sind solche Schmelzfasern gezeichnet ohne Auswahl, wie sie gerade sich im Sehfeld vorfanden. Das Präparat war in Iodserum gelegen, und auf die schonendste Weise isolirt. Der Zusammenhang der einzelnen Prismen war durch die Strömung der Flüssigkeit gelöst, und doch waren die meisten schief zugespitzt, wie sie auch Joh. Müller (Physiologie) gesehen hat: für mich ein neuer Beweis, dass diese Form mit einer mangelhaften Verirdung des Zellprotoplasmas nicht direct in Verbindung stehen könne.

Die Schmelzfasern von Ersatzzähnen zeigen dagegen, auch wenn sie noch im Kiefer verborgen sind, die Querbinden in ganz ausgezeichnetem Grade (Fig. 9 *b*). Gleichzeitig ist eine zarte Längsstreifung mit-

1) Bruch a. a. O. S. 234 beschreibt und bildet Taf. VIII, 15 A auf der Oberfläche der Papille eine cylinderförmige Zellenschichte ab, welche an der freien Oberfläche mit »cylinderartigen Auswüchsen« versehen war. Diese Zellen sind von Hertz in derselben Weise abgebildet worden, stammen aber nicht, wie Bruch meint, von der Oberfläche der Papille, sondern von der des Schmelzorgans.

2) Davon hat sich auch Waldeyer überzeugt; Königsb. Jahrb. a. a. O. 267.

Es ist jedoch bemerkenswerth, dass wenn auch in den in dem Kiefer verborgenen Milchzähnen die Querbinden der Schmelzprismen fehlen, der freiliegende Zahn sie dennoch besitzt. Die Querbinden entstehen also bei den Zähnen der ersten Periode noch nach der Ablagerung, ein Umstand, der auf Veränderungen innerhalb der Schmelzprismen auch nach ihrer Bildung hinweist.

© Biodiversity Heritage Library, http://www.biodiversitylibrary.org/; www.zobodat.at

tels der Tauchlinsen zu bemerken, welche auch Wenzel hervorhebt; nicht selten rührt sie von reihenweise gestellten Molekulen her. Bezüglich der Querstreifung hat schon Retzius hervorgehoben, dass sie bei starken Vergrösserungen den Anschein der Regelmässigkeit verliere. Weder die dunkeln Streifen sind überall gleich, noch die hellen Zwischenlagen. Die dunklen Streifen beginnen oft sehr breit an dem einen Rande und erreichen den entgegengesetzten nur mit einer feinen dunkeln Linie oder sie endigen schon in der Mitte der Säule (Hannover).

Die Anwesenheit der Querstreifen bei den Ersatzzähnen und ihr Fehlen bei den Milchzähnen legt mir die Vermuthung nahe, dass der Druck des Kauens während der Entwicklung des Ersatzzahnes eine jener Bedingungen sein könnte, welche die Querstreifung hervorbringen. Diese Ansicht könnte auch bestehen trotz der Beobachtung von Hannover, dass bei erwachsenen Thieren bisweilen nebeneinanderliegende Partien stark quergestreift, andere ganz glatt sind. An seiner Abbildung [2]) ist die glatte Partie eine zur Oberfläche des Zahnes stark geneigte; sie hatte demnach wenig Druck auszuhalten im Vergleich zu den gerade aufsteigenden Fasern, welche direct dem auf das Zahnfleisch wirkenden Drucke ausgesetzt waren.

Ich zweifle keinen Augenblick, dass hier auch noch andere Bedingungen wirksam sein werden, z. B. die der Ernährung. In dem fötalen Zustande und noch einige Zeit nach der Geburt ist die Nahrung völlig gleichmässig, später unterliegt sie bedeutenden Schwankungen. Es ist ferner eine unleugbare Thatsache, dass an manchen Stellen die Querstreifen durch Verdickungen hervorgerufen sind, welche vielleicht der gegenseitigen Pression der Fasern ihren Ursprung verdanken (Waldeyer). Endlich habe ich mich überzeugt, dass äusserst dünne durchscheinende und querliegende Fasern, welche entweder als Schmelzprismen der feinsten Sorte, oder als Kittsubstanz aufzufassen sind, ein gebändertes Aussehen hervorrufen können.

Ich führe diese Umstände hier an, weil sie mir ebensogut für als gegen eine directe Verirdung der Schmelzprismen sprechen. Die Erscheinung der mannigfachen Kreuzung der Schmelzprismen hat sich Hertz so zurecht gelegt, als ob hinter der bereits verirdeten Zellenreihe sich eine neue aufbaue und sich entweder an die vorausgegangenen anlege, wodurch mehr weniger lange Schmelzprismen entstehen, oder dass die neuentstandenen Cylinderzellen sich in etwas wechselnder Richtung anordnen, und sich zwischen die frühen Lagen bündel-

1) Retzius, a. a. O. S. 335.

2) Hannover, a. a. O. S. 902, Fig. 41.

weise einschieben, wodurch sich die mannigfachsten Kreuzungen der Schmelzprismen erklären lassen. Man wird bei dieser Hypothese nothwendig fragen müssen, was denn die späteren Zellen veranlasse, sich nicht mehr an die vorausgegangenen anzuschliessen. Nachdem wir uns in diesen Fragen immer mit etwas hypothetischen Antworten begnügen müssen, werde ich meine Vermuthung über diesen Punkt mittheilen, weil sie mir wenigstens gleichwerthig mit der eben citirten scheint. Denkt man sich die innere Fläche des Schmelzorganes wie eine umgestülpte Igelhaut, und entsprechend die einzelnen Stacheln als einzelne secernirende Schmelzzellen, so wird von der Richtung der Stacheln i. e. Zellen die Richtung des ausgeschiedenen Productes abhängen. Ist die relative Stellung aller dieselbe, so wird ein sehr gleichmässiger Schmelz abgelagert werden, ohne Kreuzung der Fasern; eine leichte Wellenbiegung, der man in der abgelagerten Masse begegnet, würde darauf hindeuten, dass die Richtung aller Stacheln gleichzeitig sich etwas geändert, und dann wieder in ihre frühere Anordnung zurückgekehrt sei; in dem abgesetzten Secret ist diese Wellenbewegung des Schmelzorganes petrificirt.

Unter solchen Verhältnissen wird keine Kreuzung der Fasern auftreten können. Denken wir uns aber jetzt die Richtung der Zellen reihenweise verschieden! Ein paar Zellenreihen ständen z. B. senkrecht zur Oberfläche des Zahnes, die nächstfolgenden sind in einem Winkel von 10—15° nach rechts, andere Reihen nach links gewendet, so wird dadurch schon ein grosser Wechsel in der Anordnung der einzelnen Prismenreihen gegeben sein. Noch regelloser wird das Bild sich gestalten, wenn einzelne Zellengruppen eine leichte Ablenkung von der Geraden nach irgend einer Seite erfahren.

Auch mit diesen sich kreuzenden Prismen können durch Verschiebungen des Organs in toto Wellenbiegungen sich combiniren. Ich glaube, diese Vorstellung entspricht dem ganzen Bau weit besser als die Annahme einer unterbrochenen Verirdung, die überdies nach meinem Dafürhalten nur eine Knickung zu Stande bringen kann, niemals eine so auffallende Kreuzung, wie wir sie an manchen Zähnen treffen. Tomes hat z. B. bei Sciurus niger die Fasern sich in einem Winkel von 45°, bei Lepus timidus in einem von 60—70° kreuzen sehen. Es ist natürlich der Beweis sehr schwer zu führen, dass die Zellen des Schmelzorgans in einem solchen Falle gruppenweise anders gestellt sind; ich will auch keinen besondern Nachdruck darauf legen, dass ich in der That eine solche Anordnung derselben wiederholt bemerkt habe, denn eine Täuschung ist an der freipräparirten Schmelzmembran sehr leicht möglich. Aber es ist interessant, dass Hannover auf die veränderte

© Biodiversity Heritage Library, http://www.biodiversitylibrary.org/; www.zobodat.at

Richtung der Schmelzzellen aufmerksam macht, in Taf. XXIV, Fig. 18 abbildet und sie für die auffallende Kreuzung verwerthen will.

Angenommen, diese Ansicht würde vor der Kritik bestehen, und sich herausstellen, dass die veränderte Richtung der Zellen die Kreuzung der Prismen bedinge, so wäre doch damit noch nicht erklärt, wodurch dieser Wechsel in der Stellung der Zellen hervorgerufen werde. Eine Thatsache scheint mir hier der Beachtung werth: bei allen Milchzähnen (Mensch, Rind, Schaf, Hund) ist die Kreuzung der Prismen sehr selten, in den untersten Schichten mangelt sie beinahe vollständig; bei den bleibenden Zähnen dagegen bekanntlich auffallend stark. Man kann daraus schliessen, dass während der Passivität des embryonalen Lebens die Zellen eine gleichmässige Richtung besitzen und behalten, und dass dagegen später in dem activen Zustande die Anordnung der Zellen eine wechselnde ist im obigen Sinn.

b. Stratum intermedium.

Wenn man von den Cylinderzellen des Schmelzorgans sagen muss, dass sie die Entstehung des eigenthümlichen Stoffs, den wir Email nennen, direct vermitteln, und also in hohem Grade interessant sind, so darf man doch nicht vergessen, dass die Zellen des Stratum intermedium und die der Schmelzpulpa, als Abkömmlinge der Zellen des Stratum Malpighii, die histogenetisch merkwürdigste Metamorphose durchmachen. In der frühesten embryonalen Periode sind bekanntlich die Cylinderzellen schon vorhanden, erfahren also wenigstens keine Veränderung; die über ihnen liegenden Zellen des Stratum Malpighii sind aber rund, werden später sternförmig, anastomosiren miteinander und bilden ein engmaschiges Netzwerk. Zwischen den sternförmigen Zellen findet sich eine schleimig-albuminöse Intercellular-Flüssigkeit. Dieser ganze Bau giebt dem Schmelzorgan das Aussehen des Gallertgewebes. Seit man den Ursprung erkannt hat, wird es als ein eigenthümlich verändertes Epithelialgewebe betrachtet. Die sternförmig gewordenen Zellen besitzen keine Membran; keine scharf begrenzte Randschicht (Fig. 8 *b*) trennt ihr körniges Protoplasma von der hellen Zwischensubstanz; der Gegensatz zwischen der wasserhellen, schleimigen Grundlage und dem körnigen Zellenkörper macht aber die Grenzen doch sehr scharf. Eine Entscheidung jener schwierigen Frage, auf welche Weise aus dem Malpighi'schen Schleimnetz mit seinen Kernen, seinem körnigen Protoplasma und seinen rundlichen Zellen sternförmige Gebilde hervorgehen, wird erst möglich sein, wenn die feineren Vorgänge bei der Zellenumwandlung genauer bekannt sind. Waldeyer, der, soviel ich weiss, zum erstenmale über diesen vorliegenden Fall

Vermuthungen ausgesprochen hat, meint, die Ansammlung von der hellen, eiweisartigen Flüssigkeit sei das primäre, die Zellen würden dadurch auseinandergedrängt, blieben aber nothwendigerweise (!), da ihnen jede Membran fehlt, überall durch lamellöse, spitzige und zackige Fortsätze in Connex. In diesem Falle blieben die Zellen selbst passiv, dagegen spielte hier die Intercellular-Substanz eine bildende Rolle. Hertz will dagegen die Umwandlung der runden Pulpazellen in die sternförmigen als einen mehr activen Process auffassen, indem die weichen, rundlichen Zellen nach den Seiten hin Ausläufer treiben, hiedurch in Verbindung treten, und zwischen sich die Intercellularsubstanz produciren. Man wird zugestehen müssen, dass die letztere Ansicht mehr der Bedeutung der Zellen Rechnung trägt, doch bleibt sie zur Zeit Hypothese, ebenso wie die zuerst angeführte.

Wichtiger scheint mir die Thatsache, dass aus einer Form von Epithelzellen eine andere Form und selbst ein Gewebe von so eigenthümlichem Bau wie die Schmelzpulpa entstehen könne. Ich sehe in der Schmelzpulpa ein Organ, welches den Beweis liefert, dass das rete Malpighii ein selbstständiges Wachsthum während einer begrenzten embryonalen Periode unzweifelhaft besitzt.

Ich glaube nicht, dass hier eine Entwicklung von Epithelien aus Bindegewebszellen angenommen werden kann (Burckhardt, Virchow, Förster), nachdem man weiss, wie der Schmelzkeim aus dem Rete Malpighii als ein Zellenstrang, und überdies von Cylinderzellen begrenzt, in das Bindegewebe hinabwächst; nachdem ferner bekannt ist, dass die Vermehrung der Elemente zuerst nicht an dem Rande, wo Blutzellen (Biesiadeki) oder Wanderzellen (v. Recklinghausen) doch zunächst wirken würden, wenn diese die Neubildung der Elemente besorgten, sondern im Centrum des Pfropfes stattfindet. Den unzweifelhaftesten Beweis von Zellenneubildung giebt uns ferner der mit Cylinderzellen besetzte Rand des Stratum intermedium, ohne jener anastomosirender Zellen gedenken zu wollen, welche in dem Stratum intermedium selbst entstehen.

Durch meine Erfahrungen über den Zusammenhang der Schmelzzellen mit ihrer zelligen Grundlage (Matrix, stratum intermedium etc.) sehe ich in der sogenannten Schmelzmembran (d. i. Schmelzzellen Matrix) ein geschichtetes Epithel, das in der frühesten Zeit (6—7. Monat) auf der Schmelzpulpa aufsitzt, später auf der Innenfläche des Zahnsäckchens. Dieses geschichtete Epithel hat eine doppelte Aufgabe. Erstens, die aus den umgebenden Blutgefässen gelieferten Stoffe, die für den Schmelz nothwendigen Substanzen, zurückzuhalten, und für die

© Biodiversity Heritage Library, http://www.biodiversitylibrary.org/; www.zobodat.at

Ausscheidung an der Oberfläche der Cylinderzellen vorzubereiten, und zweitens, die Neubildung jener Cylinderzellen zu vermitteln.

Bei der enormen Vergrösserung des Schmelzorganes müssen nothwendig neue Zellen sich zwischen die bereits vorhandenen einschieben, denn nur ein verschwindend kleiner Theil ist ja mit der Bildung des epithelialen Organes beim Embryo von 16 Wochen in die Tiefe als Schmelzkeim getreten; eine ungeheuere Zahl muss erst noch entstehen, um die Innenfläche jener Kappe mit Schmelzzellen zu versorgen. Sie entwickeln sich nicht durch Spaltung, durch wiederholte Längtheilungen[1]), sondern direct von ihrer Unterlage aus.

Ich habe für dieses Stratum intermedium oben den Ausdruck geschichtetes Epithel gebraucht. Waldeyer vergleicht es mit der Malpighischen Schichte der Epidermis. Wir beide finden in diesem Stratum intermedium die Zeichen der Zellenvermehrung als Kerne in der verschiedensten Grösse, Zellen mit einem Kern, und zwei Kernkörperchen (Hertz), Zellen mit zwei Kernen etc.

Ich stimme ihm in der Annahme einer directen Neubildung der Cylinderzellen vollkommen bei; die Zellen des Stratum intermedium wachsen, wie an andern Körperstellen, zur länglichen Form aus, und schieben sich zwischen die bereits vorhandenen Zellen. Es ist auch keine allzu mühsame Aufgabe Uebergangsformen zu finden, doch muss man sich stets daran erinnern, dass sie nicht gerade sehr zahlreich sind (in Fig. 8c habe ich eine jener seltenen Zellen gezeichnet, die ich für eine Uebergangsform gehalten habe), denn die Vermehrung der Zellen wird während der ganzen Bildungsperiode des Schmelzes stattfinden. Nach den bis jetzt bekannten Thatsachen wird man annehmen müssen, dass sogar nicht einzelne Zellen, sondern vielleicht sogar kleinere Reihen entstehen. Retzius hat schon bemerkt, dass Säulen im äussern Theile des Schmelzes eingekeilt werden, welche nicht bis zur Oberfläche der Dentine reichen, er sah dies beim Menschen, dem Pferde und den Wiederkäuern, und auch Kölliker hat erwähnt, dass nicht alle Schmelzprismen durch die ganze Dicke des Schmelzes sich erstrecken. Die Entstehung neuer Zellen ist also eine Nothwendigkeit, aber ich betone, sie ist auf eine bestimmte Zahl beschränkt, welche sich überdies auf mehrere Monate bei den Ersatzzähnen selbst auf Jahre vertheilt; deshalb können zu einer gegebenen Zeit die Uebergangsformen nicht gerade sehr bedeutend sein.

Ich halte diesen Weg der Neubildung von der Unterlage im Stratum

1) Kölliker, Handbuch, neueste Aufl. S. 383.
2) Königsb. Jahrb. a. a. O. S. 284.

© Biodiversity Heritage Library, http://www.biodiversitylibrary.org/; www.zobodat.at

intermedium für wahrscheinlicher in diesem Fall als den mittels Einwanderung, welche bei der eigenthümlichen Anordnung des Organes ziemlich viel Hindernisse zu überwinden hätte, bis sie endlich an die Schmelzmembran gelangte, wo doch ihre Anwesenheit zunächst nothwendig ist. Nachdem das Schmelzorgan keine Blutgefässe besitzt, müssten jene Elemente erst das sogenannte äussere Epithel durchwandern, dann die ganze Schichte der Schmelzpulpa, endlich das Stratum intermeduim, um an ihren Bestimmungsort zu gelangen.

In dem Schmelzorgan ist also die Entstehung von Epithelzellen aus anderen epithelialen Gebilden meiner Ueberzeugung nach so prägnant, dass die Anschauung Henle's eine neue Stütze erhält, namentlich wenn man sich auch noch daran erinnern will, dass dieses Organ auf der Höhe seiner Entwicklung keinerlei Unterlagen von Bindegewebe wie die Cutis besitzt, sondern ringsum von cylindrischen Zellen eingeschlossen ist.

Das Stratum intermedium, das sich bei auffallendem Licht durch seine weissliche Farbe von der Schmelzpulpa leicht unterscheiden und unter günstigen Umständen sammt der Schmelzmembran abheben lässt, zeigt die Zellen dichter aneinander gelagert, die Räume zwischen ihnen sind also kleiner (Waldeyer). Der geringere Grad von Durchsichtigkeit rührt wohl nur von der grösseren Anhäufung der zelligen Elemente her.

Dieses Organ besitzt zu keiner Zeit Blutgefässe, das wurde schon weiter oben hervorgehoben; aber es bedarf doch noch einiger Worte, um z. B. die Behauptung von Huxley [1]) und Lent [2]) zu verstehen, welche die Existenz der Gefässe beim Pferd und Kalb klar hervorheben. Wenn Huxley bemerkt: this tissue presents one of the most beautiful and obvious vascular networks, so wäre bei diesen Thieren die Ueberzeugung von der epithelialen Natur des Schmelzorganes unmöglich, und all das Eigenthümliche seiner Organisation illusorisch. Wo bliebe endlich die gerühmte Uebereinstimmung in der Entwicklung des Zahnes bei den höhern Thieren und dem Menschen, wenn die einen Blutgefässe in dem Schmelzorgan besässen, die andern nicht?

Auch das Schmelzorgan des Pferdes und Kalbes entbehrt der Blutgefässe: die Angabe der beiden Beobachter beruht auf einem Irrthum; sie glaubten auf Durchschnitten embryonaler Backzähne zwischen den Vertiefungen der Krone noch das Schmelzorgan vor sich zu haben, in Wirklichkeit ist aber dieses Organ bis auf einen kleinen Rest schon völlig verschwunden, und an seiner Stelle findet sich ein lockeres Bindegewebe, die Fortsetzung des Zahnfleisches.

1) Huxley: a. a. O. S. 156, 1853.

2) Lent: a a. O. S. 129.

© Biodiversity Heritage Library, http://www.biodiversitylibrary.org/; www.zobodat.at

Aber dieses Bindegewebe sieht sehr hell und durchsichtig aus, und bei schwachen Vergrösserungen wird seine Form und Farbe den bestimmtesten Eindruck eines sehr umfangreichen Schmelzorganes machen. Stärkere Vergrösserungen werden freilich diese Meinung widerlegen, doch nur dann, wenn der Bau des Schmelzorganes klar erkannt ist. Huxley hat zwar dieses von ihm und Lent als Schmelzorgan aufgefasste Gewebe bei starker Vergrösserung untersucht; er hat, wie nicht anders zu erwarten ist, das fibrilläre Gewebe und die zahlreichen Blutgefässe in ihm gesehen, und er sagt sogar, es sei nichts Anderes als das schon von Nasmyth beschriebene submucöse Gewebe des Zahnfleisches, und doch, statt darüber nachzuforschen, wie lange sich denn das Schmelzorgan bei diesen Thieren in seiner ganzen Grösse erhalte, und dann, wie Waldeyer [1]) zu erfahren, dass es mit Ausnahme des Cylinderepithels und einer kleinen Portion sternförmiger Zellen schon bei dem 4′ langen Kalbsfötus verschwunden sei, und dafür Bindegewebe an die Stelle trete, gerade so, wie bei dem 7—8monatlichen menschlichen Embryo, hebt er dies als »an important difference betweeu the dental sac of the Calf and that of man« hervor. Gerade so ist es Lent ergangen; auch er hielt dieses durchsichtige Gewebe und die darin vorkommenden zahlreichen Gefässe für Theile des Schmelzorganes. Wir wissen, dass das Schmelzorgan mit Ausnahme der Schmelzmembran bald zu Grunde geht; es hat im Vergleich zu den Schmelzzellen und ihrer Matrix nur eine kurze Rolle zu spielen; wir wissen ferner, dass in ihm niemals Gefässe auftreten, dass die mitunter beschriebenen dem umgebenden Bindegewebe angehören.

Die grösste Zukunft haben wohl die Zellen der Matrix. Verfolgt man das endliche Schicksal dieser Abkömmlinge des Malpighi'schen Schleimnetzes, so überzeugt man sich, dass sie schliesslich mit dem Bindegewebe des Zahnsäckchens in Verbindung treten, ja dass sie sich sogar bis auf die Höhe eines ossificirenden Gewebes schwingen. Dies geschieht auf folgende Weise [2]): Sobald bei dem Kalb und dem Pferde etc. der Schmelz in genügender Menge abgelagert ist, gehen die Cylinderzellen zu Grunde, und das zunächst liegende Gewebe des Zahnsäckchens lagert auf dem Schmelz noch eine Schichte von Knochensubstanz, Cement, ab.

Dieselbe Substanz, welche von Huxley und Lent fälschlich für

1) Waldeyer: a. a. O. S. 202; Henle's Zeitschrift.

2) Früher, so lange man den wahren Ursprung des Schmelzorganes nicht kannte, wurde diese Vorstellung als ganz selbstverständlich ausgesprochen. Siehe hierüber, um nur einen Autor zu erwähnen: Hannover, a. a. O. S. 817—826, der auch noch ein Knorpelstadium an dem Cementkeim der Zahnkrone findet.

© Biodiversity Heritage Library, http://www.biodiversitylibrary.org/; www.zobodat.at

Schmelzpulpa erklärt wurde, ist nach dem Verlust der Cylinderzellen knochenbildendes Bindegewebe geworden, das man Periost, Cementorgan (Marcusen), Cementkeim (Hannover), organ du cément (Robin und Magitot) nennen kann.

Waldeyer will dieser Auffassung nicht beistimmen [1]), weil Robin und Magitot diesen Cementkeim auch Thieren zuschreiben, welche gar keinen Cementüberzug in der Krone besitzen, und Owen nach seiner Ansicht das Schmelzoberhäutchen für eine Cementlage ansieht, was Robin und Magitot nicht zulassen. Findet man solch grelle Widersprüche, dann ist es allerdings verzeihlich, entrüstet sich auf den Standpunkt der Negation zu stellen; die Angaben von Robin und Magitot, ebenso die ähnlichen Beschreibungen von Marcusen und Raschkow beruhen auf einem Irrthum. Die Anordnung des Bindegewebes zwischen den Kronen der sich entwickelnden Backzähne hat selbst Huxley und Lent getäuscht; aber man darf doch nicht vergessen, dass nach der Rückbildung der Schmelzzellen ein von Waldeyer sorgfältig beschriebenes Bindegewebslager zurückbleibt, das die Ablagerung eines Cementüberzuges über den Schmelz vermittelt, und ferner, dass dieser Ueberzug gerade so mächtig ist als jener aus Schmelzprismen gebildete. Waldeyer räumt ein, dass in den tieferen Einsenkungen der Backzahnkronen der Wiederkäuer und Pachydermen hin und wieder Cement gefunden würde, das ist aber für ihn nichts Besonderes, weil es sich auch mitunter an den Backzähnen des Menschen findet. Sei dem wie immer, er giebt damit zu, dass das zwischen den Einsenkungen der Backzahnkrone befindliche Bindegewebe bei Thier und Mensch Cement auf die Krone deponiren könne.

Weiter oben wurde die Bemerkung gemacht, dass die Ablagerungen des Cementes auf die Zahnkronen der verschiedenen Arten der Pachydermen und Wiederkäuer dann beginnen, wenn eine genügende Schmelzschichte abgelagert sei. Die auffallende Erscheinung, dass auch bei dem Menschen Cement in den Vertiefungen der Zahnkrone vorkommen kann [2]), bringt mich auf die Vermuthung, dass die Dicke des Schmelzlagers von der Lebensdauer der Schmelzzellen abhänge. Je nach der Species wird eine Schichte von 1 Mm. abgelagert, dann gehen vielleicht an Altersschwäche die Cylinderzellen zu Grunde und nun beginnt die Thätigkeit der Matrix; sie lagert eine Cementkappe auf die Krone ab. An den menschlichen Mahlzähnen findet man, abgesehen von den natürlichen Vertiefungen zwischen den Höckern oft tiefe Spalten,

1) Waldeyer, Henle und Pfeufer's Zeitschrift, a. a. O. S. 206.

2) Tomes, a. a. O. pag. 255, Fig. 123.

© Biodiversity Heritage Library, http://www.biodiversitylibrary.org/; www.zobodat.at

welche nahezu den ganzen Schmelz durchsetzen, wie denn überhaupt der Schmelz nicht immer in gleicher Dicke abgelagert ist. Bedeutende Verdünnungen können doch wohl nur daher rühren, dass an der einen Stelle die Schmelzzellen schon früh zu Grunde gegangen sind, also keine Ablagerung mehr stattfand, und nothwendig ein Defect entstehen musste, der um so auffälliger hervortritt, wenn in unmittelbarer Nähe die Bildung ungehindert fortschreitet. Wenn man nun an derjenigen Stelle, wo die Schmelzzellen zu Grunde gegangen, einer Ablagerung von Cement begegnet, so berechtigt uns das zu der Annahme, dass zu jeder Zeit das zunächst liegende Gewebe die Functionen eines Periostes übernimmt, und so lange Cement auf die Zahnkrone ablagert, als der Zahn im Kiefer liegen bleibt. Das wird wohl stets der Fall sein dort, wo eine Cementkappe auf der Zahnkrone vorkommt, in den andern Fällen hat der Zahn den Kiefer zu früh verlassen, und es konnte an der Krone entweder nur zu partieller Cementbildung (zwischen den Zacken der Krone) kommen, oder die Cementbildung blieb völlig aus (Mensch).

Das zunächst liegende Gewebe ist aber an der Krone in diesem Fall ein Theil der Membrana adamantinae, die Matrix i. e. frühere Epidermiszellen und ihre Umwandlung in Knochenzellen die letzte Metamorphose.

Wenn ich oben betont, dass das Organon adamantinae verhältnissmässig früh zu Grunde gehe, so darf ich doch nicht unterlassen zu bemerken, dass es bei den bleibend wachsenden Zähnen der Nager sich auch theilweise erhalten, und während des ganzen Lebens thätig sein könne. In der Alveole der Schneidezähne findet man einen Theil der Membrana adamantinae noch erhalten, welche den heraustretenden Zahn mit Schmelz überzieht.

So viel über die Membrana adamantinae und ihr Product, den Schmelz.

Die Nachforschungen über Existenz und Nichtexistenz der Membrana praeformativa und des Schmelzoberhäutchens haben meine Aufmerksamkeit auch auf die Membrana eboris gelenkt. Ich werde in dem folgenden Abschnitte meine Erfahrungen hierüber, so wie über die Anordnung des Elfenbeines in Kürze mittheilen.

VI.

Membrana eboris, Elfenbeinhaut.

(Ueberzug der Zahnpapille.)

Ich hoffe, es bedarf nach dem Vorausgegangenen nicht mehr besonderer Betonung, dass die Oberfläche des Zahnkeimes jeder Begren-

© Biodiversity Heritage Library, http://www.biodiversitylibrary.org/; www.zobodat.at

zung durch ein zartes structurloses Häutchen entbehre. Es ist wohl genügend erklärt, wo jene Gegensätze der Meinungen herrührten, welche bald für, bald gegen die Existenz einer Membrana praeformativa auftraten.

Die Oberfläche der Zahnpapille ist mit den bekannten Zahnbein- oder Elfenbeinzellen dicht besetzt, deren Form ich mit Tomes, Lent, Beale, Hertz und Neumann bei dem Menschen länglich ausgezogen und spindelförmig finde. Der ovale Kern befindet sich an dem Pulpaende der Zelle, und wird meist durch den körnigen Zellenleib verdeckt. Einen zweiten Kern habe ich ebensowenig wie Neumann finden können. Jene abgeschnürten Formen, auf welche Lent hingewiesen hat, erklären sich jetzt zur Genüge aus dem Zusammenhang dieser ovalen Zahnbeinzellen mit der ihnen zunächst liegenden Pulpaschichte, worüber ich später sprechen werde. Die Charakteristik der Zahnbeinzellen verlangt, dass man die An- oder Abwesenheit einer Membran constatire. Waldeyer und Boll leugnen sie, und wie mir scheint, mit vollem Rechte. Ich habe nach Anwendung von Reagentien zwar eine scharfe Begrenzung (festere Randschichte) doch keine Membran finden können.

Eine eigenthümliche Beschaffenheit dieser Zellen wurde von Boll [1]) genau beschrieben, nachdem schon Waldeyer und Hertz sie erwähnt hatten. Die Zellen sollen nämlich durch kurze seitliche Fortsätze, Protoplasmacommissuren zusammenhängen.

Diese Eigenschaft kann ich nur an den tiefer liegenden sternförmigen Zellen finden. Boll hebt auch später ausdrücklich hervor, dass sie allein während der Zahnbildung vorkommen, dass es ihm aber bei bereits ausgebildeten Zähnen nicht mehr gelang, die seitlichen Fortsätze nachzuweisen. Ich muss bemerken, dass ich sowohl während der Zahnbildung als auch in den späteren Stadien nur die Spindelform beobachtet habe; die Form der Elfenbeinzellen ist nicht sternförmig wie jene der tiefern Zellenlagen, sondern charakteristisch scharf ausgeprägt bipolar, sowie ich sie in der Fig. 10 abgebildet. Schon Hertz bemerkt, dass sie im Ganzen doch nur spärlich vorkommen, und in der jüngsten Zeit hat Mühlreiter [2]) jede Spur von seitlichen Ausläufern oder Verbindungen der Zellen unter einander geleugnet. Ich erkläre mir diese von Waldeyer [3]) und Boll beschriebenen Bilder entstanden aus Anhängseln anderer in der Nähe befindlichen Zellen, welche bei der Schnittführung losgetrennt und verschoben wurden,

1) Boll, a. a. O. S. 70.

2) Mühlreiter: Deutsche Vierteljahrschrift für Zahnheilkunde, Juliheft, S. 168; Nürnberg 1868.

3) Waldeyer, Henle und Pfeufer's Zeitschrift a. a. O. S. 189.

© Biodiversity Heritage Library, http://www.biodiversitylibrary.org/; www.zobodat.at

oder durch eine Verwechslung mit den tieferliegenden. Isolirt man mit Hülfe der Maceration in Iodserum oder verdünnter Chromsalzlösung, so ist von seitlichen Commissuren nichts aufzufinden.

Eine weitere Eigenthümlichkeit dieser Zellen ist ihr Zusammenhang mit der Grundlage, den Waldeyer und Boll auf das Bestimmteste gesehen haben. Ich muss namentlich Boll darin beitreten, dass alle Dentinzellen einen Fortsatz nach abwärts senden. Wenn Hertz die Mehrzahl der Zellen abgerundet fand, so rührt dies nur von ungenügender Isolirung dieser Elemente, oder der Anwendung zu starker Chromkalilösungen her. Boll ist der Nachweis dieses Fortsatzes nach vorheriger Erhärtung der Pulpa in zweiprocentiger Lösung von Kali bichrom. leicht möglich gewesen, ich fand Lösungen von $^1/_2\,\%$ oder noch dünnerer Art besser hiezu geeignet, weil die Verbindungen dieses Fadens mit denen in der Tiefe sich zahlreicher erhielten. Ganz dasselbe war der Fall, wenn ich die Zähne mehrere Tage in Iodserum und Eiweisslösung aufbewahrt hatte; die Pulpa löste sich dann vollständig aus der Höhle, und man konnte an ihr deutlich zwei Lagen unterscheiden, eine ungefähr $^1/_8$—$^1/_6$ Mm. dicke, leicht abziehbare, nur aus Zellen bestehende Schichte, welche auf der bindegewebigen Hauptmasse der Pulpa sich befindet. Ich nenne diesen aus Zellen bestehenden Ueberzug der bindegewebigen Zahnpapille Membrana eboris. Ihr Bau ist bezüglich der wichtigsten Elemente der Dentinzellen bekannt; diese sitzen aber auf einer mehrfachen Lage sternförmiger anastomosirender Zellen, welche von ähnlichem Aussehen sind wie jene des Stratum intermedium int. des Schmelzorganes: ein deutlicher Kern ist umschlossen von körnigem Protoplasma, das in zarte Fäden ausgezogen sowohl die Verbindungen mit den benachbarten sternförmigen Zellen herstellt, als auch mit den auf der Oberfläche stehenden Zahnbeinzellen. Diese Schichte stellt ein geschichtetes Epithelium dar, welches auf dem Bindegewebe der Pulpa sich entwickelt hat. Während ich die Zellenschichte der Membrana adamantinae als ein Beispiel hingestellt habe, von dem Ursprung eines Epithels aus Epithelzellen, wird die Zellenschichte auf der Zahnpulpa einen unzweifelhaften Beleg für die Entwicklung eines Epithels aus Zellen des Bindegewebes liefern. Denn die Zahnpulpa besteht in der frühesten Zeit aus embryonalen Bindegewebszellen ohne Spur einer epithelialen Begrenzung. Später entwickelt sich eine Epithelschichte, die in der Tiefe mit dem Pulpagewebe im Zusammenhange bleibt durch zahlreiche Verbindungen und nach oben eine bei dem Menschen spindelförmige Zellenlage besitzt, deren einzelne Elemente in feine Zahnfasern auslaufen. Diese Dentinzellen liegen eng aneinander, während zwischen den stern-

© Biodiversity Heritage Library, http://www.biodiversitylibrary.org/; www.zobodat.at

formigen Zellen eine helle gelatinöse Substanz sich findet. Verschieden wie der Ursprung dieser am Schmelzorgan und der Zahnpulpa vorkommenden Epithelien ist auch das Product ihrer physiologischen Thätigkeit, Schmelz und Zahnbein. Das Zahnbein enthält wie der Knochen eine grosse Menge organischer Substanz: Zahnknorpel, nach Pepys 28 %, während der Schmelz nach Hoppe[1]) die organische Substanz in so geringer Menge enthält, dass selbst bei starkem Erhitzen nur eine leicht graue Färbung eintritt; bei erwachsenen Thieren, z. B. dem Schwein, enthält der Schmelz nur 2,06, bei dem Pferde 4,74, und davon ist überdies ein grosser Theil in unlöslicher Form abgelagert. Das Zahnbein enthält einige Procente Wasser (Pepys), nach Tomes verliert es nach Entfernung der Pulpa beim Trocknen $^1/_9$—$^1/_{17}$ an Gewicht, während der Schmelz nahezu wasserfrei ist (Hoppe). Hoppe hat ferner hervorgehoben, dass die Art des Verhältnisses, in welchem sich phosphorsaurer Kalk und Fluorcalcium nebst Chlorcalcium im Apatit vorfinden, mit jenem im Schmelz übereinstimmt, mit Ausnahme des kohlensauren Kalkes, der dem Apatit fremd ist.

Dem Einwurf, dass die Verwandtschaft doch nicht bedeutend sei, weil man den Apatit nicht bei gewöhnlicher Temperatur darstellen könne, begegnet Hoppe mit einem andern; es folgt für ihn daraus noch kein Beweis, dass er sich auf diesem Wege nicht bilden könne, und dass nicht der Schmelz seine in Wasser unlöslichen Verbindungen derselben chemischen Affinität verdanke, welche den Apatit bildet. Hoppe konnte ferner keine Verschiedenheit in der Härte zwischen Hund, Pferd und Menschenschmelz mit der des Apatits finden; Schmelz ist also bedeutend härter als Zahnbein, es ist ferner constatirt, dass der Schmelz stärker doppelbrechend ist als Zahnbein und Cement.

Nach Beigel[2]) soll kochende Schwefelsäure nur auf Cement und Zahnbein, nicht aber auf den Schmelz einwirken.

Bei der Maceration in verdünnter Säure löst sich der Schmelz vollständig auf, während Cement und Zahnbein den bekannten Knorpel zurücklassen; der Zahnknorpel verwandelt sich durch Kochen leicht in Leim, die organische Substanz des Schmelzes gehört nach Hoppe nicht zum leimgebenden Gewebe, stimmt vielmehr mit der Substanz der Epithelien überein. Das Zahnbein besitzt wie der Knochen während des ganzen Lebens einen Stoffwechsel, der einmal abgelagerte Schmelz ist von ganz geringer physiologischer Thätigkeit ungefähr wie das Haar.

Mit diesen auffallenden Unterschieden von Zahnbein und Schmelz

1) Hoppe Virchow's Archiv, Bd. XXIV, S. 15.
2) Beigel; Henle's Jahresber. für 1865, S. 56.

© Biodiversity Heritage Library, http://www.biodiversitylibrary.org/; www.zobodat.at

steht die Entstehung ihrer bildenden Elemente im vollsten Einklange, das Zahnbein ist wie der Knochen das Product eines aus dem Bindegewebe hervorgegangenen Epithels, dagegen der Schmelz eines aus Abkömmlingen der Epidermiszellen erzeugten.

Ich betrachte die angeführten Eigenthümlichkeiten des Schmelzes als Stützen jener Anschauung, welche in dem Schmelz eine Zellenausscheidung sieht, nach demselben Modus, der bei niedern Thieren solche Ablagerungen in nicht minder mächtigem Grade erzeugt. Ich verweise in dieser Beziehung auf Leydig [1]), der die Thatsache anführt, dass die Gehäuse der Schnecken eine Zusammensetzung aus lauter blättrig sich deckenden mit Kalk imprägnirten Schichten darbieten, dass bei einigen Muscheln die Ablagerung etwas complicirter auftritt, und lebhaft an den Zahnschmelz der Säugethiere erinnert. Sie setzt sich aus kolossalen Schmelzprismen zusammen, die palissadenförmig aneinander gereiht, bei vollem Kalkgehalt auch noch dieselbe Querstreifung erkennen lassen, wie die Schmelzfasern des Zahnes. Und Leydig hält die zunächst an sie grenzenden Zellen der Mantelhaut für die kleinen Apparate, welche die complicirt gebaute Schale s e c e r n i r e n. In keinem dieser Fälle findet eine Umwandlung der Zellen statt, sondern eine Secretion, gerade so, wie ich diese von Schmelzzellen hervorgehoben habe.

Ganz anders ist die Betheiligung des aus dem Bindegewebe der Zahnpulpa hervorgegangenen Epithels bei der Bildung des Zahnbeins.

Von den obersten Zellen, den Dentinzellen, gehen Fortsätze aus, welche die Dentinröhren s a m m t i h r e n V e r z w e i g u n g e n vollständig erfüllen. Der in den Zahnröhren liegende helle Fortsatz, die Zahnfaser, entwickelt sich aus der sich allmälig zuspitzenden Zelle in der Weise, dass das körnige Protoplasma verschwindet, und einer durchaus homogenen Substanz Platz macht, aus welcher die Zahnfaser hervorgeht. Ich habe ebensowenig wie Waldeyer und Boll an diesen Fasern eine Membran gesehen, der glänzende cylindrische Faden ist ohne jegliche Hülle. Eine grosse Anzahl von Seitenästen, den Verzweigungen der Zahnröhre entsprechend, gehen von der Faser ab, welche von ganz ausserordentlicher Feinheit $^1/_{1000}$ Mm. sind. Hertz meint [2]), die Zahnfasern befänden sich nur in dem innersten der Zahnhöhle zunächst gelegenen Theile des Zahnbeines, und sie kämen weiter nach dem Schmelz und Cement zu, in den feinen Röhrenenden nicht mehr vor. Ich habe zwar die äussersten Enden der Röhren nicht untersucht, zweifle aber doch nach meinen Präparaten keinen Augenblick, dass Hertz gegen

1) Leydig, F.: Lehrb. der Histologie, 1857, S. 108.
2) Hertz, a. a. O. S. 341.

© Biodiversity Heritage Library, http://www.biodiversitylibrary.org/; www.zobodat.at

Tomes, Beale, Waldeyer, Neumann und Boll im Unrecht ist. Verwendet man zur Maceration der noch im Kiefer verborgenen Zähne verdünnte Lösungen von Chromsäure oder doppeltchromsaures Kali, wie sie für Zerzupfungspräparate zur Isolirung des Axencylinder-Fortsatzes benutzt werden, so bleiben an den Dentinzellen die Zahnfasern oft in einer Ausdehnung von 1—1½ Mm. Länge im Zusammenhang. Der Durchmesser einer Zahnfaser vom Kalb betrug in einiger Entfernung von seinem Ursprung in der Dicke $^1/_{60}$ Mm.; an dem von mir gesehenen Ende war sie aber nicht zugespitzt, wie Hertz angiebt, sondern quer abgegrenzt wie ein abgeschnittener Cylinder. Ich muss ferner bemerken, dass die Zahnfaser selbst in dieser weiten Entfernung von dem Ursprung sehr wenig verschmälert war, dass also gar kein Grund vorliegt, hier schon ihr Ende zu vermuthen. Eine weitere Beobachtung, die man an der auf solch schonende Weise isolirten Zahnfaser machen kann, ist der Abgang äusserst feiner Seitenäste, welche in den Seitenröhren der Zahncanälchen stecken (Fig. 10). Ich habe schon oben die Feinheit dieser kurzen Seitenäste angegeben. Wenn nun die feinsten seitlichen Ausläufer der Zahnröhren, welche man als Endigungen betrachten muss, Fortsätze enthalten, so ist doch mit der grössten Bestimmtheit vorauszusetzen, dass auch die Hauptröhre bis zu ihrer Endigung mit der Zahnfaser erfüllt sei. Wenn Hertz von frischen in den von mir gebrauchten Lösungen macerirten Zahnkronen seine Stücke absprengen will, so wird er unzweifelhaft auch dort die vermissten Zahnfasern auffinden können.

Es ist eine naheliegende Frage, auf welche Weise sich die Dentinzellen mit ihren Ausläufern an der Bildung des Zahnbeines betheiligen. Die Antwort fällt auch seit dem Auffinden der Dentinzellen noch verschieden aus; früher nahm ein Theil der Beobachter directe Ossification der Zahnpulpa an (Conversion); der andere glaubte an eine secernirende Ausscheidung (Secretion); heute streitet man sich darüber, ob die Zellen ossificiren (Schwann, Henle, R. Owen, Todd Bowman, Hannover, Tomes, Waldeyer, Boll), oder ob sie eine später verknöchernde Substanz secerniren (Kölliker, Hertz). Mit andern Worten: ob metamorphosirte Oberflächenschichte des Zellenprotoplasmas, oder eine von der Oberfläche der Dentinzellen ausgehende Neubildung.

Meine eigenen Beobachtungen haben mich zur Ueberzeugung geführt, dass die letztere Anschauung, die Ausscheidungstheorie, am meisten Wahrscheinlichkeit für sich habe. Nach ihr bleiben die Elfenbeinzellen im wachsenden Zahnbein unverändert bestehen; sie vermitteln als solche zunächst das Längenwachsthum der Zahnfasern, dann aber auch die Ausscheidung einer erst weichen, später verkalkenden Sub-

© Biodiversity Heritage Library, http://www.biodiversitylibrary.org/; www.zobodat.at

stanz, welche als Zwischensubstanz aufzufassen ist. Ich halte dafür, dass alle Thatsachen weit mehr für diese durch Kölliker vertretene Ansicht sprechen, als für die erst jüngst von Waldeyer vertheidigte Umwandlungstheorie. Dahin gehört z. B., dass die Zelle bei dem Menschen sich allmälig in die Zahnfaser auszieht, wenn ich mich so ausdrücken darf, und nicht aus ihrem Centrum hervorkommt, wie ein Pflanzenstengel aus dem Blumentopf. Ich habe niemals Präparate gesehen, an denen man, wie Waldeyer behauptet, einen continuirlichen Uebergang von Zellprotoplasma der Dentinzellen in die jüngste noch weiche Dentinzone sehen konnte; die von mir untersuchten Zellen verhielten sich wie jene von Lent, Beale, Hertz und Boll, Fig. 10—12, oder die auf Taf. I, Fig. 10 abgebildete: sie sind scharf begrenzt. Mühlreiter [1]) spricht sich in ganz derselben Weise aus; würden sich die Dentinzellen unmittelbar in die Zahnbeinsubstanz umwandeln, wenn auch nur mit einer kleineren oder grösseren Randzone, so könnte man die Dentinzellen unmöglich so vollständig von dem in der Verkalkung begriffenen Gewebe trennen, ohne dass ein Uebergang sichtbar wäre. Kölliker [2]) und Mühlreiter werfen ferner ein, in dem Fall der Umwandlung des Zellenprotoplasmas müsste der Querschnitt durch die jüngste Dentinzone Ringe aufweisen, man findet aber nur zarte Bälkchen, welche ein sehr unregelmässiges buchtiges, mit Zellen nicht zusammenhängendes Maschenwerk zeigen. Nachdem nun auf den Elfenbeinzellen und in der Umgebung der von ihnen entspringenden Zahnfasern eine noch weiche Dentinzone liegt, so kann sie nur durch Ausscheidung der Zellen entstanden sein.

Ein anderer Umstand, der hier doch einigermassen in die Wagschale fällt, ist das Verhalten dieser Zellen und der noch unverkalkten Dentinzone gegen Carmin. Beale [3]) beschreibt, dass sich die Elfenbeinzellen (germinal-matter) ganz intensiv mit Carmin färben, während die auf ihnen liegende Substanz nur äusserst schwach tingirt wird, ja, wenn die Farbstofflösung nicht sehr stark ist, sogar farblos bleibe. Beale setzt hinzu: die farblose Substanz ist in Verbindung mit der Intertubularsubstanz, während die intensiv roth gefärbte Zelle oder besser eine Verlängerung von ihr in den Zahnröhren steckt. Wenn die Bildung des Zahnbeines im Sinne Waldeyer's sich gestalten würde, so müsste dieser auffallende Unterschied zwischen Zellen und eben frisch abgelagerter noch unverkalkter Dentine fehlen. Die Färbung würde sich von der Zelle auf die zunächst gelegene Substanz fortpflanzen, da diese

1) a. a. O. S. 177.
2) Handbuch der Gewebelehre, S. 387.
4) Beale, L.: Structur and growth of human tissues; S. 138.

© Biodiversity Heritage Library, http://www.biodiversitylibrary.org/; www.zobodat.at

ja, nach Waldeyer ein Theil des Zellenleibes, ein Theil des Protoplasmas sein soll. Man fände also keinen Gegensatz zwischen Elfenbeinzellen und der jüngsten Dentinschichte, sondern eine Gleichheit.

Dem ist aber nicht so. Die Tinction der Zellen ist auffallend verschieden von der der jüngsten Dentinschichte, und nach unserer Erfahrung über die Färbung der thierischen Gewebe mit Carmin können wir darin eine weitere Stütze der Ausscheidungstheorie erblicken.

Boll, der sich in der neuesten Zeit gegen diese Anschauung ausgesprochen, hat gerade diesen einen Umstand nicht genügend ins Auge gefasst. Er spricht nur von den seitlichen Ausläufern und Protoplasmacommissuren der nebeneinander liegenden Zellen, erwähnt aber mit keinem Worte des doch so wichtigen von Waldeyer urgirten Zusammenhanges der Elfenbeinzellen mit der jüngsten Dentinschichte. Er führt seine Fig. 16 und 17 an, Durchschnitte durch die Verzahnungsgrenze, welche für die Umwandlungstheorie sprechen sollen, aber gerade das Gegentheil beweisen; die Odontoblasten sind nämlich nach oben scharf abgegrenzt, was ja Waldeyer bestreitet. Die von Boll gezeichneten Zellenformen aus einem in der Bildung begriffenen Zahn sind, wenn sie wirklich so existiren, interessante Varietäten eines und desselben Typus, aber gewiss von keiner Beweiskraft für die Umwandlungstheorie. Unter den 13 von ihm gegebenen Zellenformen aus dem Rindsembryo finden sich fünf von der Spindelform, die als die normale anerkannt ist. Unter den neun Elfenbeinzellen, Fig. 10—14, aus dem Schneidezahn eines jungen Kaninchens sind sechs spindelförmig. Wenn nun Boll meint, die scharfbegrenzte Spindelform ohne Protoplasmacommissuren sei den Odontoblasten der ausgewachsenen Zähne eigen, während die andere Form embryonal sei, so hat er übersehen, dass die Schneidezähne der Nager während des ganzen Lebens wachsen, die Zahnpulpa also immer neues Zahnbein producirt. [1])

Wenn nun die Elfenbeinzellen im Zahn des Nagers, wie Boll zeigt, sich ebenso verhalten, wie die des Menschen, wenn der Längsdurchmesser überwiegt, wenn sie, ohne seitliche Protoplasmafortsätze zu besitzen, sich von der jungen Dentinschichte scharf abgrenzen, so zeugen diese Angaben offenbar gegen seine eigene Theorie.

1) Kölliker wiederholt in der neuesten Auflage seines Handbuchs die Versicherung, dass seine Auffassung, die ich mit Hertz als die allein richtige betrachte, die Mitte halte zwischen der alten (Excretions-) Theorie, nach der das ganze Zahnbein eine Ausscheidung der Pulpa ist und der Umwandlungstheorie (Conversion), welche die Pulpa selbst verknöchern lässt. Ich bin hierüber anderer Meinung. Diese unsere Ansicht ist die verbesserte alte Excretions-Theorie, welche weder mit der alten Umwandlungstheorie, noch mit der neuen irgend etwas Gemeinsames hat.

© Biodiversity Heritage Library, http://www.biodiversitylibrary.org/; www.zobodat.at

Niemand wird sich verhehlen, dass die beiden Theorien zunächst aus den beiden verschiedenen Beobachtungen hervorgehen über die Natur der Elfenbeinzellen; hängt das Protoplasma der Zellen, wie Waldeyer behauptet, mit der weichen Dentinzone zusammen, so wird seine und seiner Gesinnungsgenossen Meinung den Platz behaupten; ist dies nicht der Fall, so wird die Secretionstheorie eine grössere Anziehung üben. So lange diese Hauptfrage nicht endgültig entschieden ist, könnte man sich füglich jeder weitern Discussion über den Werth der einen oder andern enthalten. Waldeyer hat aber zur Stütze seiner Anschauung Bemerkungen gemacht, welche mich veranlassen, doch näher darauf einzugehen, weil die Erklärung einiger Structurverhältnisse des Zahnbeines, welche ich später besprechen will, damit zusammenhängt.

Waldeyer[1]) meint, die Vertreter der Ausscheidungstheorie hätten sich nicht die eigenthümlichen Schwierigkeiten recht klar gemacht, in welche sie gerathen. Die Dentinzellen fänden ja gar keinen Platz für die Ausscheidung; über ihnen liege das Schmelzorgan, unter ihnen die Pulpa, sie müssten also nothwendig von dem Ausscheidungsproduct zurückgedrängt werden. Dabei müsse man annehmen, dass das eigentliche Pulpagewebe in dem Maasse schwinde, als die Zellen zurückweichen!

Ich denke nun, ganz dieselbe eigenthümliche Schwierigkeit hat auch die Umwandlungstheorie zu überwinden. Ob die Zellen verknöchern, oder eine später verknöchernde Substanz ausscheiden, in beiden Fällen muss die Pulpa zurückweichen.

Wenn die Dentinzellen hart an der Reihe der Schmelzzellen liegen, so werden auch die allmälig nachrückenden und verknöchernden Dentinzellen Waldeyer's auf Schwierigkeiten stossen, die nur dadurch zu beseitigen sind, dass in der Alveole überhaupt und auch zwischen Schmelz und Dentin Raum wird. Dass dem in der That so sei, wird Niemand leugnen. Ich enthalte mich einer genauern Auseinandersetzung dieses Processes, da wir eine solche von Kehrer zu erwarten haben.

Der Zahn macht überdies Wanderungen in die Tiefe und in die Höhe durch, ja bei seinem Vordringen ist bestimmt nachgewiesen, dass er wirklichen Druck gegen das Zahnfleisch und seinen Vormann ausübt;

Die Thatsache, dass die Zellen der Membrana eboris ihre Stoffe denn doch aus den Blutgefässen der Papille erhalten, ist selbstverständlich und bleibt unerschüttert, mögen nun die Zellen direct sich in Zahnbein umwandeln, oder zum Aufbau die Substanz ausscheiden.

1) Henle und Pfeufer's Zeitschrift, a. a. O. S. 187.

© Biodiversity Heritage Library, http://www.biodiversitylibrary.org/; www.zobodat.at

auch die Zellen, welche unter dem Schutze der Umwandlungstheorie stehen, müssen ihn erfahren, und das Nachrücken der tiefer liegenden wird kaum schwerer sein, als die allmälige Ausscheidung einer vielleicht $^1/_{100}$ Mm. dicken Schichte.

Man sieht also, diese von Waldeyer angeführte Schwierigkeit ist gleich gross oder gleich unbedeutend für beide Theorien. Eine andere Frage, welche Waldeyer seinen Gegnern stellt, ist die nach dem Schicksal derjenigen Zellen, welche mit dem Kleinerwerden der Verkalkungsfläche nicht mehr Platz haben? »Die Annahme einer Resorption sei wohl zulässig, es fänden sich aber wenig Zeichen hiervon, wohl aber das Gegentheil, nämlich eine Zellenvermehrung in dem Pulpagewebe, dicht unterhalb der Elfenbeinzellen.« Ich anerkenne die Thatsache dieser Zellenvermehrung bis zu jenem Momente, wo die Pulpa die entsprechende Grösse erreicht hat, um die äusserste Lage der Dentinzellen zu bilden. Ein Blick auf meine Abbildungen wird zeigen, dass von jenem Zeitpunkt, wo die erste Schichte von Zahnkeim (Fig. 2) abgelagert ist, bis zur Anlage der ganzen Krone, die Papille noch um das Sechsfache wachsen muss. Wenn man nun die unzweideutigsten Zeichen der Zellenvermehrung« wirklich findet, so fallen sie in dieses Stadium. Später, wenn sich der Umfang der Pulpa in der That vermindert, muss man nothgedrungen an eine Reduction aller Elemente glauben; man kann diese dunkeln Vorgänge mit dem Wort Resorption bezeichnen und wird sagen müssen, dass das Bindegewebe der Pulpa sowohl, wie ihr Zellenbeleg daran Theil nehmen, wenn sich auch zur Zeit die Procentverhältnisse noch nicht bestimmen lassen. Ob auch noch wenn die Zahnkrone ihrer Vollendung entgegengeht, die Zeichen der Zellenvermehrung sich constatiren lassen, ist mir sehr zweifelhaft; ich habe es nicht vermocht. Der Nachweis hat ja selbst in dem ersten eben erwähnten Stadium seine wohlbekannten Schwierigkeiten, weil er sich schon bei den Milchschneidezähnen, anderer gar nicht zu gedenken, auf mehr als ein Jahr vertheilt. Beide Theorien sehen sich, angesichts der Thatsache von dem Kleinerwerden der Verkalkungsfläche gezwungen zu einer Art von Resorption ihre Zuflucht zu nehmen. Wollte man sich in der gefässlosen Deckschichte der Zahnpulpa den Resorptionsprocess der Zellen als eine durch die gegenseitige Annäherung stattfindende Zellenverschmelzung denken, so erklärten sich auf eine sehr einfache Weise die dichotomischen Theilungen der Zahnröhre, oder, besser gesagt, ihr paarweises Zusammenmünden. Wenn zwei nebeneinander liegende Zellen näher aneinander rücken und schliesslich verschmelzen, so wird dasselbe mit ihren Ausläufern geschehen: aus zwei Zahnröhren ist eine entstanden. Damit hinge die Erscheinung zusammen,

© Biodiversity Heritage Library, http://www.biodiversitylibrary.org/; www.zobodat.at

dass die Grundsubstanz in dem centralen Theile des Zahnes regelmässig schmäler ist als in dem peripherischen.

Diese Erörterung möge genügen, um zu zeigen, dass die Ausscheidungstheorie wenigstens in diesem Falle nicht ohne Berechtigung sei, und an eigenthümlichen Schwierigkeiten wohl kaum reicher als ihre Gegnerin. Doch wenden wir uns zu dem fertigen Elfenbein. Waldeyer meint, die Umwandlungstheorie könne die Krümmungen der Zahnröhrchen besser verständlich machen. Ich fürchte, es wird wohl beiden gleich schwer werden, wenn man sich des merkwürdigen Umstandes erinnert, dass die Zahnröhrchen der Milchzähne einen viel regelmässigeren Verlauf zeigen, als die der Ersatz- oder bleibenden Zähne. Diese auffallende Erscheinung hat wohl Retzius[1]) zuerst beobachtet. Er findet, dass in den Milchzähnen des Menschen nur die grösseren Biegungen zu finden sind, während die kleineren, von denen er 200 auf die Länge von 1 Pariser Linie bei den Zähnen des Erwachsenen zählte, geringer an Zahl waren, mit einem Worte, die Zahnröhren verlaufen mehr gestreckt. Ganz dasselbe Verhältniss fand er bei dem jungen und alten Pferd. Ich will bezüglich der grösseren Biegungen noch bemerken, dass auch sie in dem Milchzahn ganz ausserordentlich schwach sind, ja in manchen Fällen könnte man die Existenz selbst einer leichten Krümmung leugnen, wenn nicht das gegen die Oberfläche gerichtete äusserste Ende wegen des grösseren Zahnumfanges leicht geschwungen wäre. Bei dem Ersatzzahn existirt dagegen ein starkgebogener S förmiger Verlauf. Dies gilt von der Zahnkrone.

Noch auffallender ist dieser Gegensatz an der Wurzel. Die Ersatzzähne zeigen dort mitunter $1\frac{1}{2}$ Wellenlinien, trotz des verhältnissmässig weit kürzeren Verlaufes. Gegen die Zahnhöhle zu wird das ganze Verhalten bekanntlich unregelmässig und geknickt; bei den Wurzeln der Milchzähne ist dagegen nur eine ganz leichte Welle aufzufinden.[2])

Ich wiederhole, nicht blos die grossen Ausbiegungen, sondern auch die kleinen, welche fast durchgehends Schraubenwindungen sind, treten in sehr geringem Grade bei den Milchzähnen hervor, bei den Ersatzzähnen dagegen sehr stark.

Die folgende Erscheinung verdient nicht minder Beachtung. Retzius hat hervorgehoben, dass die Windungen der Zahncanälchen an der Zahnhöhle zahlreicher und stärker sind, als an der Zahnoberfläche, mit andern Worten: in dem zuerst gebildeten Zahnbein, den äussersten

1) Retzius: Müller's Archiv, 1837, S. 493 u. ff.

2) Von diesen grossen Wellenlinien erhält man die besten Bilder durch Betrachtung mit einer Loupe.

© Biodiversity Heritage Library, http://www.biodiversitylibrary.org/; www.zobodat.at

Dentinschichten laufen die Canälchen mehr gerade, als in den zuletzt abgelagerten, welche die Pulpa begrenzen. Ueber das Verhalten der menschlichen Zähne in dieser Beziehung brauche ich nichts zu sagen, es ist hinlänglich bekannt; von Thieren erwähnt Retzius einen jungen Pferdezahn, dessen Stammröhren an der Pulpa am meisten wellenförmig waren, nach aussen aber verloren sich die wellenförmigen Krümmungen.

Woher rührt es, wird man fragen müssen, dass die Biegungen der Zahnröhrchen in den Milchzähnen äusserst schwach, in den Ersatzzähnen dagegen sehr stark sind, warum ist ihr Verlauf in der Zahnoberfläche regelmässiger als in der Tiefe?

Ich glaube, das Studium der Vorgänge des Zahnwechsels im weitesten Sinne von dem Augenblicke an, wo die erste Elfenbeinschichte abgelagert wird, bis zu der Vollendung dieses Processes wird fruchtbringender sein für die Erkenntniss dieser Thatsachen als die Anwendung irgend einer der eben besprochenen Theorien. Der Transport der Zähne von einer Stelle zur andern durch die Vergrösserungen im Kiefer, ihr eigenes Wachsthum, bei dem sie Druck ausüben und erfahren, wird wohl für solche Phänomene vom bestimmenden Einfluss sein.

Ich hoffe in einem späteren Abschnitt nachweisen zu können, dass die Wellenbiegungen der Zahnröhren, welche bei manchen Thieren eine ganz ausserordentliche Häufigkeit und überraschende Regelmässigkeit (Elephant, Hippopotamus) darbieten, nichts anderes sind als Druckerscheinungen.

Ich kann schon jetzt beifügen, dass jene Linien im Schmelz und dem Cement, welche concentrisch zur Längsaxe des Zahnes verlaufen, oder auf Längs- und Querschnitten gleich scharf hervortreten, ebenfalls durch Druckwirkungen entstanden sind.

Als Vorbemerkungen zu jenem Abschnitte bitte ich die folgenden Mittheilungen über die Conturlinien im Zahnbein zu betrachten.

VII.

Conturlinien im Zahnbein.

Mit den grossen Biegungen der Zahncanäle hängen gewisse schillernde Lichtlinien zusammen, welche perlmutterglänzend auf Längs- und Querschichten trockener Zähne, und zwar in beiden Fällen concentrisch zur Pulpa verlaufen. Je nach dem Winkel, in welchem diese grossen Krümmungen zu dem Lichte sich befinden, erscheinen abwechselnd die Convexitäten und Concavitäten des Sförmigen Verlaufes lebhafter irisirend. Mit der Loupe betrachtet machen die Hauptkrümmungen

© Biodiversity Heritage Library, http://www.biodiversitylibrary.org/; www.zobodat.at

der Zahnröhrchen den Eindruck zweier Wellenberge, die an den Grenzen des Zahnbeines hinziehen und einem dazwischen befindlichen Wellenthal. Wellenberg und Wellenthal sind nicht überall gleich hoch und breit, weshalb auch die schillernden Streifen nicht in ganz regelmässigen Abständen wiederkehren. Dies gilt von menschlichen Zähnen. Zahnschliffe vom Affen, von einem Nager, einem Pachyderm (Schwein) und einem Cetaceen (Wallross) haben mich überzeugt, dass auch bei diesen Thieren das Schillern nur mit den grossen Biegungen zusammenhänge. Man hat diese irisirenden Linien niemals mit dem Namen von Conturen bezeichnet, und so werde auch ich sie stets nur als irisirende Linien aufführen. Die kleinen Krümmungen und Schraubenwindungen sind ohne Einfluss auf diese Erscheinung. Sie sind viel zu dicht gedrängt und bedingen als solche nur die eigenthümlich weisse Farbe des trockenen Zahnbeines.

In dem Zahnbein des Menschen und der Thiere treten aber bekanntlich auch scharfe Conturen auf, welche man als Andeutungen einer Schichtung und als Beweise einer schichtenweisen Ablagerung betrachtet hat. Sie sind bekannt unter dem Namen Conturlinien.

Ich kenne zwei Sorten von Conturlinien, welche den Eindruck der Schichtung machen. Die erste Sorte, wohl die am häufigsten beobachtete, ist durch Interglobularräume hervorgebracht. Czermak[1]) bildet Taf. I, Fig. 2 die Krone (Längsschnitt) eines Eckzahnes vom Menschen ab, an dem bei durchfallendem Lichte dunkle, sonst helle Streifen sichtbar sind, welche schräg von aussen und unten nach innen und oben und zwar auf beiden Seiten der Keimhöhle verlaufen. Diese Streifen rühren von Interglobularräumen her, welche sich in grosser Zahl bedeutender Ausdehnung und in bestimmten Abständen wiederholen. Czermak fügt bei, diese regelmässige Streifung sei, gleich den Jahresringen im Holze, der Ausdruck einer schichtenweisen Ablagerung, und stimmte genau mit der Krümmung der Lagen überein, in welchen die Zellensubstanz abgesetzt werde. Ich finde den Vergleich dieser Streifung mit der von Jahresringen treffend, und doch kann ich nicht der darauf gegründeten Schlussfolgerung beistimmen. Zunächst will ich daran erinnern, dass der von Czfrmak abgebildete Zahn wohl ein Unicum bezüglich dieser Streifung ist, und hinzufügen, dass die

1) Czermak, J.: Beiträge zur Anatomie der menschlichen Zähne; Inaug.-Dissert. 1850.

Hierher gehört auch die Abbildung Kölliker's (schon in der mikroskopischen Anatomie im II, 2, Fig. 191; neueste Auflage des Handbuches Fig. 250) senkrechter Durchschnitt eines Schneidezahnes mit bogenförmigen Linien an der Krone, »sie rühren ebenfalls von Interglobularräumen her«.

© Biodiversity Heritage Library, http://www.biodiversitylibrary.org/; www.zobodat.at

meisten menschlichen Zähne in der Krone keine solche Anordnung der Interglobularräume, also auch keine durch sie bedingten Conturlinien besitzen. Dann fällt auch die Andeutung einer Schichtung weg, und damit jede Berechtigung von einer schichtenweisen Ablagerung zu sprechen.

Man muss ferner bedenken, dass, wenn Interglobularräume vorkommen, ihre Anordnung bei Mensch und Thier sehr verschieden ist. An einem der Molaren des Menschen finde ich aussergewöhnlich zahlreiche Interglobularräume zunächst unter dem Schmelz, in der ganzen Masse der übrigen Krone wiederholt sich nur noch einmal eine höchstens 3—4fache Reihe von Interglobularräumen. Hier zeigte die 2½ Mm. dicke Krone also nur zwei Schichten, eine in den ältesten, zuerst abgelagerten Theilen des Elfenbeines, und eine zweite ungefähr in der Mitte. In diesem Fall bestände also die ganze Krone nur aus zwei Schichten!

Eine eigenthümliche Erscheinung ist die Häufigkeit der Interglobularräume in den dem Cement zunächst liegenden Theilen des Elfenbeines, während sie in den übrigen Theilen des Zahnes, sowie den übrigen Wurzeltheilen als der Krone fehlen.

Man hat ferner solche durch Interglobularräume gebildete Conturlinien der menschlichen Zähne nur an der Krone beschrieben, so viel ich mich erinnere, nie an den Wurzeln; die Wurzeln der menschlichen Zähne zeigen, soweit ich sie kenne, keine Andeutung einer solchen Schichtung. Warum soll aber nur das Elfenbein der Krone schichtenweise abgelagert werden, und nicht auch jenes der Wurzel? Herr Professor Bischoff besitzt in seiner Sammlung von Zahnschliffen, die er mir freundlichst zur Verfügung stellte, den senkrechten Durchschnitt eines Molaren, der an der Krone einige enganeinander liegende Streifen zeigt, welche von Interglobularräumen herrühren; die genauere Untersuchung ergiebt aber, dass hier in den tieferen Lagen der Krone überall Interglobularräume zerstreut vorkommen, und nur an einzelnen Stellen reihenweise angeordnet sind, wie dies auch von Czermak erwähnt wird.

Ich finde ferner in dem Eckzahn von Hippopotamus und Wallross durch die ganze Ausdehnung der Substantia eburnea zerstreut eine enorme Anzahl von Interglobularräumen ebenso wie Owen[1]) bei dem Zeuglodon cetoides, Pl. 91, welche keinerlei Schichtung bedingen. Beim Iguanodon (Owen, Pl. 71) kommen sie streckenweise nur an der Randschichte vor, eine breite Zone bildend ebendort bei dem Dü-

1) Owen: Odontographie, London 1840—1845, Vol. II, Atlas.

© Biodiversity Heritage Library, http://www.biodiversitylibrary.org/; www.zobodat.at

gong (Halicore cetac.), aber nirgends veranlassen sie den Ausdruck einer Schichtung. Bei dem Hirscheber (P. babirussa) kommen dagegen in unregelmässigen Abständen concentrische Ringe von Interglobularräumen vor, welche gegen die Pulpahöhle zu und namentlich im breiten Durchmesser des Zahnes dadurch deutlicher hervortreten, dass die Interglobularräume nicht allein dichter gehäuft, sondern auch grösser sind. In andern Zähnen fehlen sie aber vollständig, so in der Zahnkrone eines Sauriers (Rhizodus Hibbertii, Pl. 37 in Owen's Odontographie), in dem Elfenbein von Zähnen des Microdon radiatus Pl. 43, des Scarus murciatus, Pl. 52; Iguana tuberculata und Mosasaurus, Pl. 69; Ichtyosaurus intermedius, Pl. 7 A.; Plesiosauros Hawkinsii, Pl. 74; Pottfisch, Pl. 89, A. — Wenn also diese Räume bald fehlen, bald sehr zahlreich sind, oder wenn sie auftreten bald in regelmässigen Zwischenräumen, bald aber auch unregelmässig zerstreut vorkommen, wenn ferner regelmässige Unterbrechung der Verkalkung nur selten, und dann meist in unmittelbarer Nähe der Krone und des Cementes vorkommt, so wird man diese Interglobularräume überhaupt nur als zufällige, nicht als regelmässige Bildungen zu betrachten haben, welche unter eigenthümlichen Bedingungen entstanden den Anschein einer Schichtung des Zahnbeines bedingen können, doch ohne wirklich der Ausdruck einer schichtenweisen Ablagerung zu sein.

Die Ansicht von Czermak, dem wir das erste eingehende Studium der Interglobularräume verdanken, besass damals mehr Wahrscheinlichkeit, weil man die Interglobularräume als Höhlen auffasste. Wir wissen aber, dass sie das nur in dem macerirten und trockenen Zahne sind. In frischem Zustande enthalten sie eine weiche, mit dem Zahnknorpel übereinstimmende und ganz wie Zahnbein gebildete Substanz sammt dem Röhrchen, eine Substanz, die auffallender Weise bei langer Erweichung in Salzsäure mehr Widerstand leisten soll, als die Grundsubstanz des wirklich verknöcherten Zahnes. Es erleidet also stellenweise zwar die Ablagerung der Salze eine Unterbrechung, aber die Bildung des Knorpels sammt den ihn durchsetzenden Zahnröhren findet ungehindert statt.

Czermak hat auf die Spaltbarkeit des Zahnbeines aufmerksam gemacht, und diese Eigenschaft durch die schichtenweise Ablagerung erklären wollen, welche sich in den Interglobularräumen spiegelt. Die Spaltbarkeit ist unbestreitbar, namentlich leicht zu beobachten an den Stosszähnen der Elephanten, und der Mamuthe der Tertiärzeit, aber sie tritt dort auf unabhängig von Interglobularräumen. Retzius[1]) be-

1) Retzius a. a. O. S. 510.

© Biodiversity Heritage Library, http://www.biodiversitylibrary.org/; www.zobodat.at

hauptet zwar, dass Kalkzellen, d. h. Interglobularräume sowohl zerstreut als regelmässig den parallelen Biegungen der Zahnröhrchen entsprechend vorkämen, und auf diese Weise schöne regelmässige Ringe um die Achse des Zahnes bildeten. Owen bestätigt ihre Anwesenheit und den Einfluss auf die ringförmigen Linien des Elfenbeines. Ich befinde mich aber in der seltsamen Lage, der Angabe dieser beiden ausgezeichneten Beobachter direct widersprechen zu müssen. Ich sehe in dem Elfenbein nirgends Interglobularräume, weder in der Spitze noch in der Wurzel des Zahnes, weder auf dem Längs- noch auf dem Querschnitt. Ich bin geneigt zu vermuthen, dass eine Täuschung durch das zum Schleifen benutzte Werkzeug hier im Spiele war. Hat man der bekanntlich sehr harten Elfenbeinsubstanz auf dem Abziehstein die gehörige Feinheit gegeben, so bleiben mikroskopische Sandkörnchen auf dem Schliffe haften, deren Aussehen mit den von Retzius beschriebenen Kalkzellen frappant übereinstimmt: »es sind weisse, eckige Punkte, welche wie weisser Sand und von verschiedener Grösse sind.«

Interglobularräume sehen aber bekanntlich nicht weiss aus, sondern schwarz.

Meine Vermuthung scheint noch dadurch begründet, dass die von Retzius beschriebenen Kalkzellen auch sichtbar blieben, obwohl die Röhren rasch verschwanden »wegen des Eindringens von Flüssigkeit, mit welcher das Präparat getränkt wird«. Das wäre nicht der Fall gewesen, hätte Retzius wirkliche Interglobularräume vor sich gehabt. Diese wären ebenso rasch unsichtbar geworden, weil die Flüssigkeit auch in sie eingedrungen wäre. Die kleinen Körner des Abziehsteines blieben aber unter allen Verhältnissen zu sehen — sie sind es gewesen, welche Owen und anfangs auch mir den Eindruck von Interglobularräumen machte, und namentlich bei schwächeren Vergrösserungen an die Richtigkeit von Retzius' Angabe glauben liessen. Die Abbildung, welche Owen von dem Elfenbein gegeben hat, ist aber gerade bei schwacher Vergrösserung aufgenommen, und die angeblichen Interglobularräume sind so unregelmässig angeordnet, dass sie, wenn auch ihre Existenz sicher wäre, doch keinen Eindruck von Schichtung hervorbrächten. Nachdem also die Interglobularräume in Elfenbein fehlen, so wird man nicht annehmen können, dass die Spaltbarkeit des Elfenbeines und der Zähne überhaupt mit der Schichtung, und diese mit den Interglobularräumen zusammenhänge. Selbstverständlich ist das Vorhandensein der Interglobularräume kein Hinderniss für die Spaltbarkeit, ja ich glaube sogar, dass sie sehr begünstigend wirken. Die

1) Owen: Odontographie, Vol. I, S. 644.

© Biodiversity Heritage Library, http://www.biodiversitylibrary.org/; www.zobodat.at

corrodirende Thätigkeit des Wassers wird von diesen Lücken aus rasch weiter schreiten, weil sie dem Angriff eine grössere Fläche darbieten; die dünnen Scheidewände zwischen ihnen werden durchbrochen, und auf diese Weise von Stelle zu Stelle das Zahnbein losgeblättert werden; ja, Zähne mit viel Interglobularräumen gehen wahrscheinlich viel rascher unter dem Einflusse der Verwitterung, vielleicht auch während des Lebens zu Grunde, als völlig compacte; aber trotz alledem ist, ich wiederhole, Spaltbarkeit möglich, auch bei völliger Abwesenheit derselben, wie das Elfenbein beweist.

Wenn ich die Bedeutung der Interglobularräume als Ausdruck einer Schichtung zu vermindern suche, so will ich doch nicht auch zugleich bestreiten, dass die Unterbrechung der Ablagerung erdiger Substanzen in der Substantia eburnea eine höchst merkwürdige Erscheinung sei, welche dort um so mehr Aufmerksamkeit verdient, wo sie in bestimmten Abständen und in grösserem Maasse wiederkehrt; ich betone nur, dass das häufige Fehlen aller Regelmässigkeit den Zusammenhang mit einer Schichtung unmöglich macht.

Mir scheint das Vorkommen von Interglobularräumen bei den meisten Thierklassen bis zu einem gewissen Grade eine zufällige Erscheinung; sie beruht wohl darauf, dass je nach der Ausdehnung der Höhle 3—4 Dentinzellen zwar Knorpelsubstanz, doch nicht die entsprechenden Salze ablagern. Nach einiger Zeit hören jene Bedingungen auf, welche in dieser Hinsicht die Zellenthätigkeit beeinträchtigten, und das folgende Product hat wieder die entsprechende Zusammensetzung aus erdigen und leimgebenden Substanzen. Diese Unterbrechung der normalen Leistung tritt regellos an den verschiedensten Stellen und in den verschiedensten Entwicklungsperioden des Zahnbeins auf.

An den Zähnen des Menschen zeigt sich constant unter dem Cement und Email ein verschieden starkes Lager von Interglobularräumen, dessen Entstehungsursache sich ebenso jeder Vermuthung entzieht, wie das Auftreten in der Nähe der Pulpahöhle bei Thieren, oder zerstreut in der ganzen Ausdehnung des Zahnbeins. Soviel ist wohl sicher, dass sie nicht Zeichen einer Schichtung sind, und dass sie nur in den seltensten Fällen Conturlinien bedingen.

Ich komme nun zur Betrachtung der zweiten Sorte von Conturlinien. Sie rühren her von der veränderten Richtung ganzer Lager der Elfenbeinsubstanz. Bei dem Menschen ist diese Sorte von Conturlinien schwer aufzufinden, leicht dagegen an den Zähnen von Flusspferd und Hirscheber (P. babirussa).

Ich erlaube mir, zunächst daran zu erinnern, dass auch in den eben angeführten Zähnen die kleinen Biegungen der Zahnröhrchen

© Biodiversity Heritage Library, http://www.biodiversitylibrary.org/; www.zobodat.at

Schraubenwindungen entsprechen, und dass gleichzeitig auch die grösseren wellenförmigen Biegungen vorkommen. Sind nun die Wellenbiegungen der Zahnröhrchen so stark und so gehäuft, dass irgend ein Schnitt die nebeneinander liegenden und gleichlaufenden Wellen vieler Zahnröhrchen quer oder schief trifft, während die nachfolgenden Gruppen parallel zu ihrem Verlauf freigelegt werden, so bedingt diese verschiedene Anordnung sowohl der Zahnröhren als der Zwischensubstanz einen Wechsel in die Lichtbrechung, der bei dem Zahn vom Flusspferd und dem Hirscheber im hohen Grade hervortritt.

Die auffallend weissen Conturlinien, welche bei dem Menschen freilich selten, bei den genannten Thieren aber sehr ausgesprochen concentrisch verlaufen, rühren von den schief getroffenen Zahnröhrenreihen her; die mehr parallel zu ihrem Verlauf getroffenen erscheinen bei auffallendem Licht und der Beobachtung mit freiem Auge mattgrau. An dem Zahn des Flusspferdes sind diese Conturlinien in der Nähe der Pulpa dicht aufeinander folgend, gegen die Oberfläche zu treten sie in grössern Abständen auf. Mit andern Worten: in den zuerst gebildeten Schichten geschieht der Verlauf in regelmässigen schön geschwungenen Wellenlinien, gegen die Pulpa in dem zuletzt abgelagerten Zahnbein beschrieben die Röhrchen so starke Curven, dass die Dicke eines durchsichtigen Querschnittes ihren ganzen Verlauf nicht mehr fassen kann, sondern ihn an verschiedenen Stellen und in verschiedener Höhe trifft. Die Conturlinien, welche unter denselben Umständen manchmal an menschlichen Zähnen zu finden sind, liegen auch in den zuletzt gebildeten Schichten der Krone und umkreisen in Halbbogen die Pulpahöhle.

Ein sehr bekanntes und leicht zugängliches Object für das Studium dieser durch starke, winklige Biegungen entstandenen Conturlinien ist der Stosszahn des Elephanten. Ein Schliff auf irgend einer Ebene zeigt bei ungefähr 60maliger Vergrösserung eine Menge parallel zur Oberfläche verlaufender Linien, welche $^1/_{20}$—$^1{}_{30}$ Mm. von einander entfernt sind. Nach einer Schätzung beträgt ihre Zahl auf dem Querschnitt ($1^1/_2$ Schuh von der Spitze entfernt) ungefähr 300; die Conturlinien fallen mit denselben Wellenbiegungen zusammen, welche Owen »Strong and allmost angular gyrations« nennt. Aus den obigen Angaben über den Abstand der Conturlinien geht hervor, erstens, dass die Wiederkehr der winkligen Biegung der Zahnröhre an kein ganz bestimmtes Maass geknüpft ist, dass also die Höhe und Länge einer Welle nicht immer gleich ist, und zweitens, dass man die meisten dieser feinen und dicht gehäuften Conturlinien mit freiem Auge nicht sehen wird, sondern nur die besonders ausgedehnten. Wenn auf dem Quer- oder Längsschnitt

© Biodiversity Heritage Library, http://www.biodiversitylibrary.org/; www.zobodat.at

weisse Linien heraustreten, deren Entfernung ungefähr $^1/_2$—$^1/_4$ Mm. beträgt, so rühren sie von Wellen her, deren Wellenberg bedeutend höher als die Wellenberge der dazwischen befindlichen kleineren: jede sechste bis zehnte Welle der Zahnröhren ist also bedeutend höher als die dazwischen liegenden. Das oben Gesagte gilt sowohl von dem Kern des Stosszahnes als von den Randschichten. Ich mache darauf aufmerksam, dass diese Conturlinien gar nichts gemein haben mit jenen auffallenden aus dem Centrum nach der Peripherie im Bogen aufsteigenden und sich kreuzenden Linien, welche dem polirten Elfenbeine jenes bekannte guillochirte Aussehen geben; diese sind $^1/_2$ Mm. von einander entfernt, und ihre Richtung kreuzt ungefähr in einem Winkel von 45° die oben angeführten Conturlinien. Diese finden sich auch innerhalb der guillochirten Schichte, und werden durch die von dem Centrum zur Peripherie aufsteigenden Linien, welche die rhombischen Figuren[1]) bedingen, nicht im Geringsten alterirt.

In der Odontographie von Owen finde ich dieselben Conturlinien auf einem Zahn des Iguanodon (Querschnitt, Pl. 74), Ichtyosaurus (Pl. 73, A), Plesiosaurus (Pl. 74), Cachalot (Pl. 89, A), Zeuglodon (Pl. 94), theilweise auch beim Dugong (Pl. 94), sämmtlich Längsschnitte.

1) Retzius meinte, dieses gegitterte Aussehen entstehe dadurch, dass die parallelen Biegungen in zwei kreuzweise durchschneidenden Ebenen verlaufen, wogegen Welker*) anführt, kreuzende Röhrchen seien hier sicher nicht im Spiele, und die Erscheinung damit zu erklären sucht, dass er annimmt, die Ebene, in welcher die Wellenlinien laufen, stände zum Längs- und Querschnitt schräg und deswegen müsse ein welliger Bau auf beiden Seiten erscheinen. Retzius scheint mir der Wahrheit am nächsten zu sein. Die rhombischen Figuren rühren von einer verschiedenen Richtung der Zahnröhrchen her, welche gruppenweise einen etwas anderen Verlauf nehmen. Die abwechselnden helleren und dunkleren $^1/_2$ Mm. breiten Streifen entsprechen verschieden gerichteten Bündeln der Zahnröhrchen. Die Richtung ist nur in äusserst geringem Grade abweichend, deshalb ist der Nachweis nur bei schwachen Vergrösserungen möglich, weil die grössere Uebersicht den Gegensatz der beiden Richtungen leichter herausfinden lässt. Um einen veränderten Gang der Lichtstrahlen hervorzurufen, genügt eine kleine Verschiebung der Zahnröhrchen, ebenso wie ja bei den irisirenden Muscheln eine geringe Neigung der Fläche dem Lichtreflex eine andere Richtung zu geben im Stande ist. Die Bedingungen, welche dieses charakteristische Aussehen des Elfenbeines in seinen Randschichten hervorrufen, sind auf der Oberfläche der Pulpa zu suchen; Gruppen von Dentinzellen sind dort wahrscheinlich in kreuzenden Reihen angeordnet, ungefähr so wie die Hautpapillen auf dem Rücken der Hand oder an andern Stellen gruppenweise gestellt sind, und die dazwischen befindlichen Thäler sich kreuzen. Das Product dieser sich in bogenförmigen Linien kreuzender Dentinzellengruppen: das Elfenbein wird auf beiden Schnittebenen rhombische Figuren zeigen müssen.

*) Welker: Bemerkungen zur Mikrographie. Zeitschrift für rat. Med. Neue Folge, Bd. VIII, S. 252.

© Biodiversity Heritage Library, http://www.biodiversitylibrary.org/; www.zobodat.at

Die Anordnung der Conturlinien ist also nirgends in keinem der angeführten Zähne eine streng regelmässige. Ich sehe z. B., abgesehen davon, dass die Zwischenräume zwischen ihnen von wechselnder Ausdehnung sind, auch ihre eigene Breite schwanken; sie beschreiben oft nur Theile eines Kreises oder einer Ellipse, nicht vollständige concentrische Ringe. Das ist ganz besonders auffallend beim Hippopotamus. Bei ihm werden die Kreisturen auf dem Querschnitt nie ganz geschlossen, während das mit grösserer Regelmässigkeit bei dem Hirscheber der Fall ist; bei dem Menschen finden sie sich nur in der Krone — wenigstens hat sie noch Niemand aus der Wurzel beschrieben. Ich halte diese Veränderlichkeit in der Breite der Conturlinien und in ihrem Abstande für wichtig, wenn man versuchen will, diese Erscheinungen zu erklären; sie zeigen nämlich an, dass die Zahnröhren in demselben Zahn in toto und partienweise winklig geknickt oder scharf abgebogen sind, dass dieser stark wellenförmige Verlauf nicht überall derselbe ist, und dass ebenso die Zeitdauer, welche uns hier durch den Abstand der einzelnen Conturen repräsentirt ist, in den meisten Fällen im hohen Grade schwankt.

Ich betone als Hauptresultat dieser Untersuchung folgende Punkte:

1) Jeder Zahnembryo besitzt auch ein Zahnsäckchen.
2) Epithelzweige (Taf. II, Fig. 5 *ppp*) und Epithelsprossen (*ccc*) sind Kolben rundlicher Zellen, entstanden durch Auswüchse an dem Verbindungsstrang des secundären Schmelzkeimes.

   Sie haben keinerlei Zusammenhang mit Gefässschlingen.
3) Jeder Epithelzweig (Fig. 5 *ppp*) kann die Entstehung eines Zahnes einleiten. Auf diesem Umstand beruht die abnorme Vermehrung der Zähne.
4) Alle secundären Zahnanlagen sitzen zuerst an der medialen, nie an der lateralen Seite des Milchzahnes.
5) Die Zellenmetamorphose geht in dem secundären Schmelzkeim mit äusserster Langsamkeit vor sich. Die Zellenbrut der fötalen Mundschleimhauterhält sich in dem Verbindungsstrang, und seinen Ausläufern Jahre lang die Fähigkeit, für die Entstehung der Zähne verwendbar zu sein (Weisheitszahn, zweiter Praemolar, Fig. 5 und 6).
6) Die Keime für die Hyperdentition sind ebenso wie jene für ein drittes Zahnen schon während der fötalen Periode angelegt.
7) Dentes accessorii und Dentes proliferi sind bezüglich ihrer Entstehung völlig verschieden.

© Biodiversity Heritage Library, http://www.biodiversitylibrary.org/; www.zobodat.at

8) Die Membrana praeformativa ist zwar als solche ein Kunstproduct und doch gleichzeitig der Jugendzustand des Schmelzoberhäutchens, das man mit Unrecht geleugnet hat.

9) Die Zellen des Schmelzkeimes (Nachkommen des Malpighi'schen Schleimnetzes der Mundhöhle) machen folgende Veränderungen durch:

a. insternförmige Zellen der Schmelzpulpa,

b. später bilden sie nach dem Untergang der Schmelzzellen die innerste Lage des Zahnsäckchens und erhalten Aussehen und Bedeutung junger Bindegewebszellen, welche sich endlich bei all jenen Thieren mit einer Cementlage auf der Zahnkrone in

c. Knochenzellen oder Osteoblasten verwandeln.

10) Membrana adamantinae und die Membrana eboris werden am besten als mehrschichtige Epithelien aufgefasst. Die eine ist hervorgegangen aus Zellen des embryonalen Malpighi'schen Schleimnetzes, das andere aus Zellen des Bindegewebes.

11) Der Schmelz entsteht nicht durch Verirdung der Schmelzzellen, sondern durch Verirdung einer von den Zellen ausgeschiedenen Substanz.

12) Die Zahnfaser erstreckt sich durch die ganze Länge der Zahnröhrchen und durch die Verzweigungen.

13) Die Dentinzellen verknöchern nicht; das Zahnbein ist also nicht durch Verknöcherung der Dentinzellen entstanden.

14) Interglobularräume können den Anschein einer schichtenweisen Ablagerung des Zahnbeins hervorbringen (in seltenen Fällen an der Krone menschlicher Zähne), sind aber nicht, wie man früher glaubte, der Ausdruck einer wirklichen Schichtung.

15) Das schichtenweise Abblättern des Zahnbeines beim Verwittern hängt nicht von Interglobularräumen ab. Das Elfenbein (im Stosszahn des Elephanten), an welchem diese Art des Zerfalls so häufig vorkommt, besitzt keine Interglobularräume.

© Biodiversity Heritage Library, http://www.biodiversitylibrary.org/; www.zobodat.at

Erklärung der Abbildungen.

Tafel XIV.

Fig. 1. Horizontaler Schnitt durch Kieferwall und Gaumen eines 13—14 Wochen alten menschlichen Embryo. 30mal vergrössert. Linke Hälfte von unten gesehen. Halbschematische Figur. Der Schnitt traf die Zahnanlagen nicht immer in gleicher Höhe, auch nicht in derselben Ebene, was ganz besonders an dem Keim des Ersatzzahnes und ersten Milchbackzahnes *Pr'* heraustritt.

Das epitheliale Organ hat bereits zur Anlage der fünf Milchzahnkeime gedient. Der Keim für den zweiten Milchbackzahn *Pr''* ist der kleinste. Die Verbindungsbrücken zwischen den Zahnanlagen (Reste des epithelialen Organs) liegen in der Tiefe des Bindegewebes. Jede Zahnanlage wird von einer dichten Schichte von Faserzellen umzogen *Zs*: die ersten Spuren des Zahnsäckchens. An sämmtlichen Zahnanlagen ist »inneres und äusseres Epithel«, so wie die Anfänge der Schmelzpulpa zu sehen.

E. Epithellager, wodurch die Bildung des Vestibulum oris eingeleitet wird.

H. Hautdrüsen.

m. Muskeln der Lippe und Wange.

Zs. Zs. Zahnsäckchen in ihrem ersten Erscheinen.

G. G. Gaumen.

M' Fortsetzung des epithelialen Organs nach rückwärts zur Anlage des ersten Molaren.

Pr' Erster Milchbackzahn, seine Stelle nimmt später der erste Praemolar ein.

Pr'' Zweiter Milshbackzahn; seine Stelle nimmt später der zweite Praemolar ein.

Fig. 2. Sagittaler Schnitt durch die Anlage eines Schneidezahnes im Oberkiefer eines fünfmonatl. menschl. Embryo. 20mal vergrössert.

K. Knochen.

P. Papille, umgeben von dem Schmelzorgan. Die Papille enthält zahlreiche Blutgefässe. Ihre Spitze trägt bereits eine kleine Haube von Zahnbein. Das ganze Gebilde ist in ein Zahnsäckchen eingeschlossen.

S. Schmelzkeim für den secundären Zahn, umgeben von blutgefässreichem Bindegewebe.

f. Kieferfurchen.

h. Hals des Verbindungsstranges.

v',v. Verbindungsstrang.

Fig. 3. Sagittalschnitt durch den Schneidezahn im Unterkiefer eines neugebornen Kindes. 10mal vergrössert.

Die Zahnpapille trägt bereits eine grössere Kappe von Zahnbein und Email.

Das »äussere Epithel« ist verschwunden. Ein dichter Zug von Bindegewebe umgiebt die Anlage des Milchzahnes; lockeres Bindegewebe folgt nach aussen. Beide zusammen bilden das Zahnsäckchen, in dessen dichter Lage die zahlreichsten Blutgefässe vorkommen.

a. Anlage des Ersatzzahnes, bestehend aus dem Schmelzorgan, das

© Biodiversity Heritage Library, http://www.biodiversitylibrary.org/; www.zobodat.at

noch mit der innern Kieferfurche zusammenhängt und der Papille. Die Papille, so wie das nächstliegende Bindegewebe (Zahnsäckchen) sind sehr blutgefässreich.

e. Epithelnest, entstanden durch den Einschluss von Zellen der äussern Kieferfurche.

In dieser Abbildung ist das Grössenverhältniss zwischen Ersatz- und Milchzahn zu Ungunsten des Letzteren geändert worden.

Fig. 4. Sagittalschnitt durch den untern innern Schneidezahn eines drei Wochen alten Kindes. 8mal vergrössert.

Die Schmelzpulpa ist verschwunden; es ist nur noch die Schmelzmembran i. e. Cylinderzellen und Matrix übrig geblieben. Zunächst liegt das Zahnsäckchen.

a. Anlage des Ersatzzahnes in ein deutliches Zahnsäckchen eingeschlossen, bestehend aus einer Papille, dem »innern Epithel« und der Schmelzpulpa. »Aeusseres Epithel«, das noch bei dem Neugebornen zu finden ist, existirt nicht mehr.

e. Epithelnester, von dem Verbindungsstrang des Ersatzkeimes herrührend.

Gefässe sind sowohl in der Papille des Milchzahnes als in der des Ersatzzahnes in grosser Zahl vorhanden. Ebenso reich an Blutgefässen ist das Zahnsäckchen. Die Capillaren dieses Netzes kehren an der Schmelzmembran schlingenförmig um. Dieser Gefässreichthum konnte nicht dargestellt werden, ohne die Deutlichkeit der wesentlichen Dinge zu beeinträchtigen.

Tafel XV.

Fig. 5. Frontalschnitt durch den Unterkiefer eines drei Wochen alten Kindes, um die Anlage des zweiten Praemolaren, die Verzweigung des Verbindungsstranges, wodurch die Entstehung einer Hyperdentition möglich wird, so wie die aus dem Verbindungsstrang entstehenden Epithelsprossen zu demonstriren. Halbschematische Figur. 12mal vergrössert.

S. Schmelzkeim für den zweiten Praemolaren, umgeben von einem dichten Zug jungen Bindegewebes. Von einer Papillenlage ist noch nichts zu bemerken.

p. p. p. Epithelzweige, welche rings an dem obern Theil des Verbindungsstranges hervorwachsen und unter günstigen Umständen die Dentes accessorii veranlassen können.

e. e. e. Epithelsprossen, die aus dem untern Theil des Verbindungsstranges entstanden sind, meist nahe an der Membrana adamantinae liegen und dieselbe bisweilen knopfartig nach einwärts drängen.

m. m. Wucherung der Zellen des Malpighi'schen Schleimnetzes in der Nähe der Kieferfurche, von welcher der Schmelzkeim für den Milch- und Ersatzzahn ausgeht.

P. Papille des zweiten Milchbackzahnes; sie trägt die aus Zahnbein und Schmelz bestehende Krone, die Wurzel fehlt noch. Die Schmelzmembran ist wie bei den übrigen Abbildungen durch kleine Striché markirt. Ausserhalb ist neben der Matrix das Zahnsäckchen, als ein[illegible]e dichten Bindegewebes sichtbar, dem eine Lage lockeren [illegible]egewebes folgt.

Fig. 6. Frontalschnitt durch die hintere Hälfte des zweiten Milchbackzahnes und der entsprechenden Partie der innern Knochenlamelle, welche den Keim

© Biodiversity Heritage Library, http://www.biodiversitylibrary.org/; www.zobodat.at

Fig. 8.

Fig. 1.

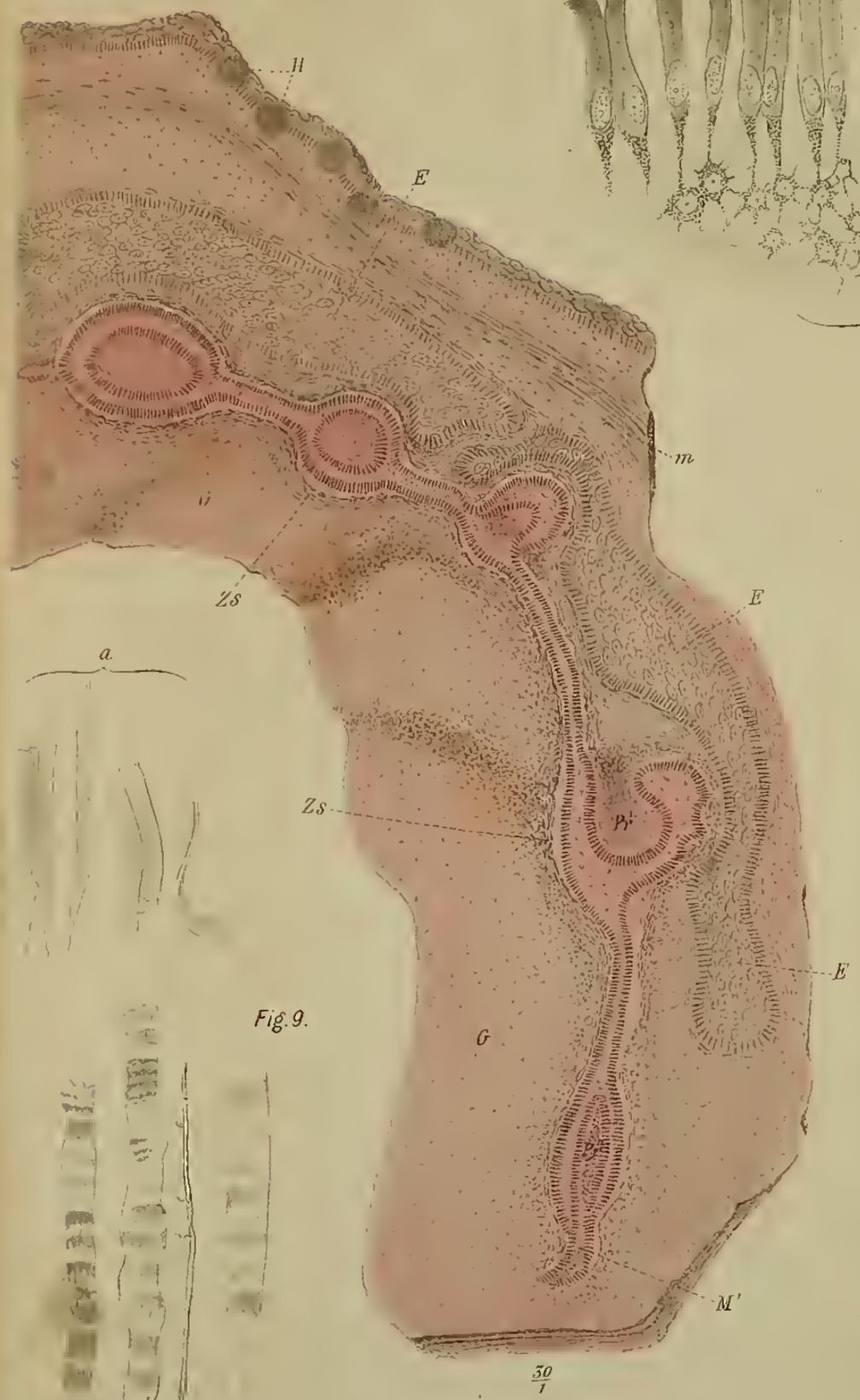

$\frac{30}{1}$

Fig. 9.



Fig. 10.

Fig. 2.

$\frac{20}{1}$

Fig. 3.

$\frac{10}{1}$

Fig. 4.

$\frac{8}{1}$

Kallmann del.

Lith. Anst. v. J. G. Bach, Leipzig

© Biodiversity Heritage Library, http://www.biodiversitylibrary.org/; www.zobodat.at

© Biodiversity Heritage Library, http://www.biodiversitylibrary.org/; www.zobodat.at

Fig. 5. $\frac{12}{1}$

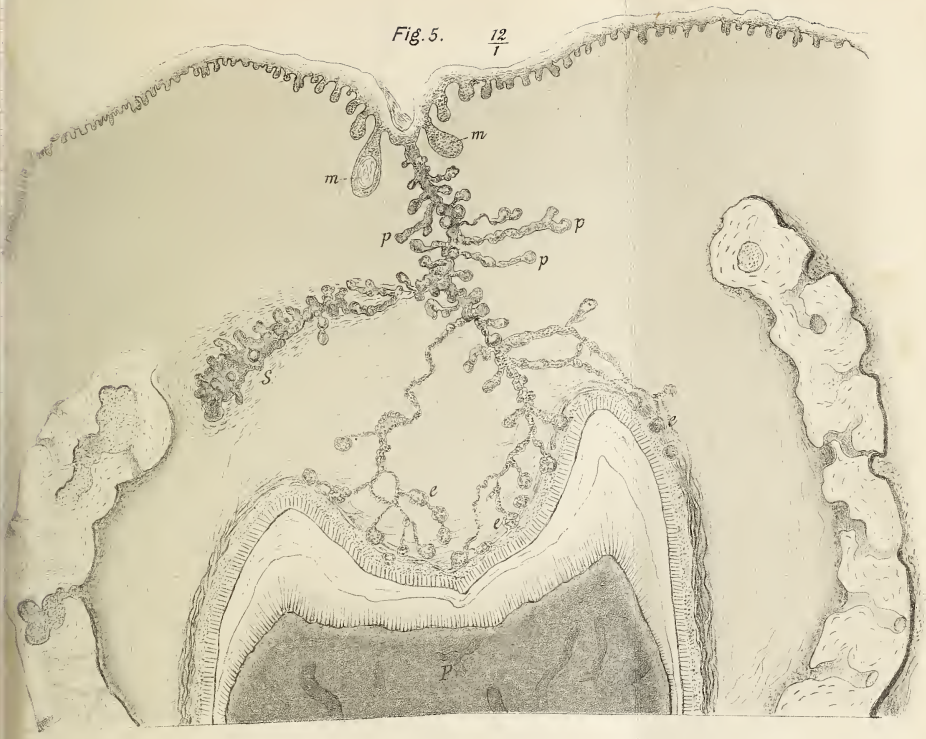

Fig. 6.

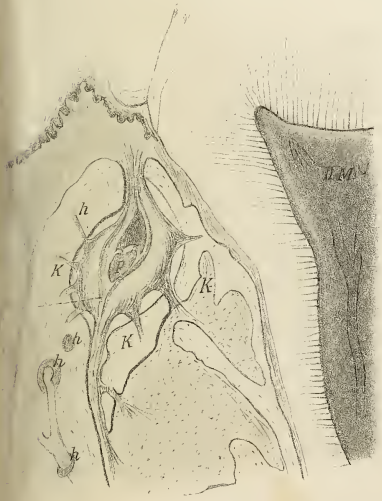

$\frac{16}{1}$

Fig. 7.

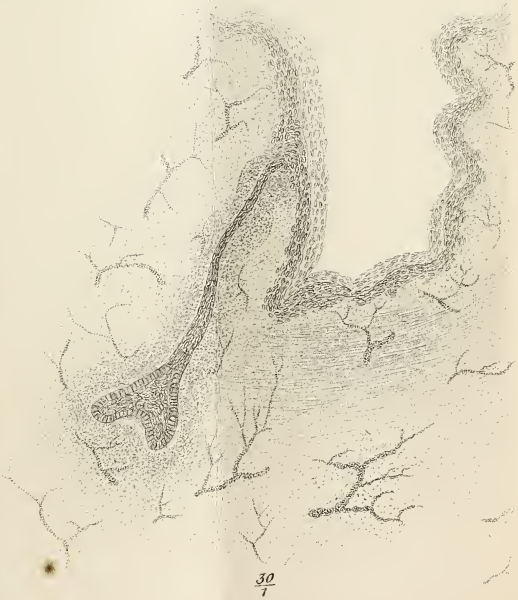

$\frac{30}{1}$

© Biodiversity Heritage Library, http://www.biodiversitylibrary.org/; www.zobodat.at

© Biodiversity Heritage Library, http://www.biodiversitylibrary.org/; www.zobodat.at

des zweiten Praemolaren einschliesst. Vom Unterkiefer eines $2\frac{1}{2}$jährigen Knaben. 10mal vergrössert.

h. h. h. Havers'sche Canäle.

k. k. k. Knochenkapsel, in welcher der Keim des zweiten Praemolaren, der Ersatzzahn des zweiten Milchbackzahnes sitzt.

II. M. Zweiter Milchbackzahn.

P. Papille des zweiten Praemolaren, darüber das noch rudimentäre Schmelzorgan.

Zs. Zahnsäckchen.

Der Wand der Knochenkapsel zunächst findet sich das durch den Alcohol etwas losgelöste Periost.

Fig. 7. Schmelzkeim des ersten Molaren aus dem Oberkiefer eines fünfmonat-Embryo. 30mal vergrössert. Die Zahnpapille erscheint, eben im Entstehen begriffen, als eine flache Erhebung, welche die untere Fläche des Schmelzkeimes einstülpt. Ein dichter Zug von kernreichem Bindegewebe umgiebt den Schmelzkeim.

Fig. 8. Taf. XIV. Schmelzzellen und ihr Zusammenhang mit der Matrix (Membrana eboris).

a. Schmelzzellen, an denen der Deckel fehlt; ihr oberes Ende ist offen.

b. Zellen mit dem Zellendeckel und daranhängende Theile der Schmelzprismen.

c. Eine junge Schmelzzelle.

d. Isolirte Zellendeckel, später Schmelzoberhäutchen.

Fig. 9. Taf. XIV. *a.* Schmelzprismen aus einem sich eben entwickelnden Milchzahn, vollständig glatt ohne Streifen.

b. Schmelzprismen aus einem Ersatzzahn, mit leichter Längsstreifung und unregelmässiger Querstreifung.

Fig. 10. Eine Elfenbeinzelle und ihr Zusammenhang mit den sternförmigen Zellen der Zahnpulpa. Aus dem entgegengesetzten Zellenende entspringt die Zahnfaser, seitlich gehen von ihr äusserst feine Fäden ab, welche in den feinsten Verzweigungen der betreffenden Zahnröhren stecken. Starke Vergrösserung.

Nachschrift.

Während des Druckes dieser Arbeit erschien das Handbuch der Lehre von den Geweben, herausgegeben von S. Stricker mit dem Abschnitt »Bau und Entwicklung der Zähne« von W. Waldeyer. W. hat darin seine früheren Ansichten über die Entwicklung der Ersatzzahnkeime geändert und über diesen Punkt sind unsere Meinungen nicht getheilt; alle übrigen in dieser Abhandlung berührten Fragen unterliegen noch der Discussion. Dies betrifft namentlich auch das Schmelzoberhäutchen der Zähne. Ich behalte mir vor, auf die Einwürfe Waldeyer's hierüber sowie auf die Untersuchungen Dursy's über das erste Auftreten der Zahnfurche seiner Zeit zurückzukommen.

Kollmann.

ZOBODAT - www.zobodat.at

Zoologisch-Botanische Datenbank/Zoological-Botanical Database

Digitale Literatur/Digital Literature

Zeitschrift/Journal: Zeitschrift für wissenschaftliche Zoologie

Jahr/Year: 1869-1870

Band/Volume: 20

Autor(en)/Author(s): Kollmann Julius

Artikel/Article: Entwicklung der Milch- und Ersatzzähne beim Menschen. 145-235