

Drüsenstudien. II.

Von

Erik Müller

(Stockholm).

(Aus der histologischen Anstalt des Karolinischen med.-chir. Institutes
zu Stockholm.)

Mit Tafel XXI und XXII.

I. Über die Fundusdrüsen des Magens.

In den folgenden Zeilen beabsichtige ich die Resultate einiger Untersuchungen über die Sekretionsvorgänge in den Haupt- und Belegzellen der oben genannten Drüsen mitzuthellen.

Wie bekannt ist, hat die GOLGR'sche Silberfärbungsmethode unsere Kenntnisse von den Sekretwegen der Drüsen, in dem sie die Feststellung des Vorhandenseins eines Drainagesystems von feinen Röhren, die in sehr intimer Verbindung mit den Drüsenzellen stehen und gewöhnlich Sekretkapillaren benannt werden, ermöglicht, im Allgemeinen bedeutend erweitert. Was die Fundusdrüsen betrifft, so ist das Bild der Sekretwege dieser Drüsen, nach der GOLGR'schen Methode dargestellt, ungemein charakteristisch, und dasselbe zeigt uns die in den Belegzellen gelegenen Korbkapillaren, die vermittels der gröbereren Quergänge mit dem Hauptlumen der Drüsen zusammenhängen. Die Feststellung des Vorhandenseins der Sekretkapillaren rief aber eine Menge von Fragen hervor, die weder was die Speicheldrüsen, noch was die Magendrüsen betrifft, durch die GOLGR'sche Methode allein beantwortet werden konnten. Ich habe deshalb schon bei meinen ersten Untersuchungen dieser Drüsen nach anderen Methoden gesucht, und konnte auch in meiner 1894 in schwedischer Sprache herausgegebenen Arbeit das Faktum mittheilen, dass sich die Sekretkapillaren auch mit anderen Methoden als der

berühmten GOLGI'schen nachweisen lassen¹. Die Nachweisung der Speichelkapillaren war ziemlich einfach; besonders bei Fixirung in Sublimat und Färbung mittels Eisenhämatoxylin nach M. HEIDENHAIN traten dieselben sehr gut hervor. Auch in den Fundusdrüsen konnte ich bei dieser Behandlung die feineren Sekretwege demonstrieren. Die erhaltenen Bilder beschreibe ich in der oben genannten Abhandlung in folgender Weise: »Der Quergang zwischen den Hauptzellen lässt sich durch die genannte Methode mit Leichtigkeit darstellen. Hier und da sieht man, wie derselbe mit den Gängen zusammenhängt, die sowohl in der Peripherie wie im Inneren der Belegzelle verlaufen und scharfe, von dem körnigen Protoplasma begrenzte Kontouren besitzen. Oft sieht man die Anastomosen zwischen den Kanälchen. Die Übereinstimmung zwischen diesen Bildern und den mit der GOLGI'schen Methode erhaltenen ist in die Augen fallend.«

Ein Bild aus dieser Zeit habe ich in Fig. 1, Taf. XXI mitgetheilt. In der Zelle *a* sieht man helle, anastomosirende Streifen, die mit dem Quergang zusammenhängen. Die meisten Zellen zeigen nicht dieses Bild, sondern sie sind von scharf begrenzten, runden, hellen Vacuolen durchsetzt. Auf die Bedeutung dieser Vacuolen werde ich später zurückkommen. Ganz genügend waren die bei Anwendung der genannten Methoden erhaltenen Bilder nicht. Einestheils waren die Resultate nicht konstant, anderentheils zeigten sich die Bilder nicht klar und distinkt genug, um alle die uns interessirenden Fragen beantworten zu können. Bei näherer Untersuchung fand ich dann, dass das Misslingen meiner Versuche ohne Zweifel in der Sublimatfixirung seinen Grund hatte. Ein Vergleich zwischen den mit Sublimat fixirten Präparaten und ganz frischen dünnen Schnitten durch die Drüse zeigte nämlich, dass das Sublimat immer mehr oder weniger schrumpfend auf die Beleg- wie auch auf die Hauptzellen wirkte. Ich musste also nach einer anderen Methode suchen. — Inzwischen hatte man gefunden, dass sich die Osmium-Bichromatlösung der GOLGI'schen Methode durch eine Formol-Bichromatlösung ersetzen ließ. Die Erfahrungen von KOPSCH² zeigten, dass auch bei dieser Veränderung der Methode und nachfolgender Silberfärbung die Sekretkapillaren gut als schwarze Röhrechen hervortreten. Da die in Formol fixirten Gewebe im Allgemeinen eine gute Färbbarkeit besitzen, lag es ja sehr nahe, die oben genannte Methode so zu ver-

¹ Om inter- och intracellulära Körtelgångar. Stockholm, Samson och Wallin. 1895.

² Anatomischer Anzeiger Bd. XI.

ändern, dass die Silberbehandlung weggelassen und die dünnen Schnitte nach den gewöhnlichen Färbungsmethoden behandelt werden konnten. In diesem Falle müssen nicht allein die Sekretkapillaren, sondern auch die übrigen Zellbestandtheile hervortreten. Dieses Verfahren hat mir auch ausgezeichnete Bilder geliefert.

Kleine Stückchen der Magenschleimhaut kommen also 24 Stunden in die von KORSCH angegebene Mischung: 40 Theile 3,5% Bichr.-Kal. und 10 Theile käufliches Formalin, dann einen oder mehrere Tage in eine 3,5%ige Bichr.-Kal.-Lösung. Nach einer gründlichen Ausspülung in fließendem Wasser kommen die Stückchen in Alkohol von steigender Konzentration. Dünne Schnitte werden mit Eisen-hämatoxylin nach den vorzüglichen Vorschriften von M. HEIDENHAIN entweder mit oder ohne nachfolgende Rubinfärbung gefärbt. In dem letzten Falle setze ich etwas Rubin zu dem absoluten Alkohol, mit dem ich die Präparate des Entwässerns wegen behandelte, und lasse dieselben 24 Stunden in der Flüssigkeit liegen.

Die Fig. 2, 3, 4, 5 zeigen Bilder, die nach den in solcher Weise hergestellten Präparaten gezeichnet sind. Sie sind alle in Thätigkeit begriffenen Magendrüsen des Kaninchens entnommen. Die Fig. 2 und 5 sind von längsdurchschnittenen Drüsen, während die Fig. 3 und 4 querdurchschnittene Drüsen darstellen. In diesen Bildern treten sowohl die Beleg- wie die Hauptzellen sehr deutlich hervor. Die Zellkörper der Belegzellen sind mit blauen Körnern gefüllt. Die Hauptzellen, die das Lumen begrenzen, zeigen zwei verschiedene Zonen, eine äußere, mehr homogene, blau oder roth gefärbte, und eine innere gekörnte. Die Ausführungswege der Drüsen treten auch sehr gut hervor. Man findet also das Hauptlumen durch eine scharf hervortretende ektoplasmatISCHE Membran begrenzt, welche den Hauptzellen gehört. Von dem Lumen gehen die Quergänge unter beinahe rechtem Winkel ab, um zwischen den Hauptzellen zu den Belegzellen zu treten. Hier tritt der Gang mit eigenthümlichen Streifen in den Belegzellenkörper, zu deren Besprechung ich jetzt übergehe, in Verbindung. Wie bemerkt worden ist, zeichnen sich die Belegzellen in den betreffenden Bildern durch ihren Gehalt an schönen blau gefärbten Körnern aus, die auf hellem Grunde scharf hervortreten. Die Zellen zeigen aber nicht alle dasselbe Aussehen. Einige zeigen ihren Zellkörper von scharf markirten hellen Streifen durchzogen, welche entweder ein Netzwerk durch die ganze Zellsubstanz bilden, oder mehr spärliche ringförmige Figuren in demselben bilden. In diesen Zellen, von denen ich besonders die mit A bezeichneten

in den Fig. 2, 3, 4, 5, Taf. XXI hervorheben will, treten die hellen Streifen sehr deutlich als cylindrische, scharf kontourirte Bildungen hervor. Von der Natur dieser hellen Streifen erhalten wir Kenntniss, wenn wir die Belegzellen aufsuchen, die auf den Schnitten zusammen mit dem Quergange getroffen sind. Es legen solche Bilder unzweideutig dar, dass die genannten Streifen das fertig gebildete Sekret der Belegzellen enthalten, das sich vermittels der Quergänge in das Hauptlumen ergießt. Mit anderen Worten, ich betrachte die mehrbesprochenen Streifen als völlig mit den nach der GOLGI'schen Methode dargestellten, von mir Korbkapillaren benannten Kapillaren identisch.

Um die Identität der genannten Bilder deutlich demonstrieren zu können, habe ich auf der Taf. XXI, Fig. 6 das bekannte Bild eines gelungenen GOLGI-Präparates in derselben Vergrößerung wie die Hämatoxylin-Präparate zeichnen lassen. Ein Vergleich zwischen dieser Figur und den Fig. 2, 3, 4, 5 lehrt Folgendes: Die schwarzen sowohl wie die hellen Streifen sind intracellulär gelegen und haben dieselbe cylindrische Form und dasselbe Kaliber und bilden dieselben Gesamtfiguren: gewöhnlich ein den ganzen Zelleib durchziehendes Netzwerk von anastomosirenden Balken. Die Einzelheiten des einen Bildes finden sich in dem anderen wieder. So trifft man in den Belegzellen der GOLGI-Präparate oft einen schwarzen Ring mit mehr oder weniger kurzen, schwarzen Fortsätzen (Fig. 6A). Derartige helle Ringe sieht man, wie Fig. 3 bei C zeigt, eben so oft in den Hämatoxylinpräparaten. Es kann also kein Zweifel darüber herrschen, dass die hellen Streifen der Hämatoxylinpräparate mit den Korbkapillaren identisch sind. In Zusammenhang hiermit muss auch erwähnt werden, dass ich nach der Feststellung des oben genannten Bildes in dem in Formol fixirten Materiale bei wiederholten Untersuchungen meiner alten, in Sublimat fixirten Schnitte vielfach Stellen gefunden habe, wo die Belegzellen Bilder von der oben genannten Art darbieten. Diese Stellen sind in den betreffenden Präparaten aber mehr einzeln gelegen, indem das Sublimat die natürlichen Strukturen der Drüsen bei Weitem nicht so gut konservirt, wie die Formol-Bichromatmischung.

Ich kann es nicht unterlassen in Zusammenhang hiermit einige Worte über die Bedeutung des GOLGI'schen Verfahrens als histologische Methode zu äußern. Durch die Untersuchungen, die ich in dieser und zwei früher publicirten Arbeiten¹ mitgetheilt habe, geht

¹ Über Sekretkapillaren. Archiv für mikr. Anat. Bd. XLV. 1895. Drüsenstudien. I. His' Archiv 1896.

mit genügender Deutlichkeit hervor, dass die Bilder, welche uns erst die GOLGI'sche Methode gestattet in den Drüsen zu entdecken, mit den wahren Strukturverhältnissen völlig übereinstimmend sind. Den unzweideutigen Beweis hierfür habe ich dadurch geliefert, dass ich im Detail übereinstimmende Bilder mitgeteilt habe, die durch gewöhnliche Fixirungs- und Färbungsmethoden erhalten worden sind. Es kann von Interesse sein, hieran zu erinnern, da bei der ersten Entdeckung der GOLGI'schen Bilder Stimmen nicht gefehlt haben, die sich gegen die Benutzung dieser Methode in der Drüsenhistologie erhoben haben. Ganz wie bei ihrer Anwendung in der Nervenhistologie sprach man auch hier von zufälligen Silberausfällungen, welche die bekannten GOLGI-Bilder hervorrufen sollten, die somit ganz einfach als histologische Kunstprodukte zu bezeichnen wären. Ich will darum noch einmal auf das Bestimmteste postuliren, dass jedes Detail, welches die GOLGI'sche Methode in Betreff der Drüsengänge gezeigt hat, völlig wahr und mit den wirklichen Strukturverhältnissen übereinstimmend ist. Was die Zeugnisse anbelangt, die ich für dieses Postulat besitze, so verweise ich auf die Bilder, die den oben citirten Abhandlungen beigegeben sind. Die GOLGI'sche Methode konnte zwar nicht alle die Fragen lösen, welche die Darstellung der Sekretkapillaren zur Folge hatte. So war z. B. die Frage von der Lage dieser Gänge zu den Zellen mit Hilfe der GOLGI'schen Methode nicht zu beantworten. Aber man braucht ja im Allgemeinen nicht Alles von einer Methode zu fordern. Auch die Unbeständigkeit der Methode, welche ihre Anwendung vielfach erschwert, muss als eine Ungelegenheit angesehen werden. Aber gegen diese Ungelegenheit lässt sich ein Verdienst der Methode stellen, das nicht genug hervorgehoben werden kann, das Verdienst nämlich, dass kein anderes Verfahren so schöne, distinkte und deutliche Bilder giebt, wenn es gilt das System der Sekretwege einer Drüse, z. B. einer Fundusdrüse, im Ganzen zur Ansicht zu bringen. In dieser Hinsicht steht die GOLGI'sche Methode unter den histologischen Methoden unübertroffen da.

Wenn wir nach dieser Abschweifung zu unserem eigentlichen Thema zurückkehren, so haben wir gefunden, dass erstens die Hämatoxylinpräparate die mit der GOLGI'schen Methode gewonnenen Resultate bestätigen. Zweitens erweitern sie unsere Kenntnis nicht unbeträchtlich. Man findet nämlich, dass die in den Belegzellen vorkommenden Kanälchen, was die begrenzende Wandschicht betrifft,

sich deutlich von den in den Speicheldrüsen vorkommenden unterscheiden. Dies fällt, wenn man die Figuren auf der Taf. XXI mit Fig. 1 meiner im Archiv f. Mikr. Anatomie, Bd. XLV, publicirten Untersuchung über Sekretkapillaren vergleicht, sofort in das Auge. In der letzten Figur sieht man nämlich sehr deutlich, wie die feinen Sekretkanälchen von einer wirklichen, distinkten Wand begrenzt sind, welche als eine Verdickung in der ektoplasmatischen Membran der Drüsenzellen zu betrachten ist. Ganz anders bei den Belegzellen. Hier fehlt eine solche Begrenzungsmembran völlig, da, wie oben beschrieben ist, die Sekretwege direkt in den Zellkörper eingegraben sind. Die Quergänge der Fundusdrüsen haben dagegen alle den Charakter von intercellulären Röhren und zeigen also in Betreff ihrer Begrenzung einen ganz mit den Speichelkapillaren übereinstimmenden Charakter. Die Kapillarkörbe der Belegzellen sind aber mit den in den Speicheldrüsenzellen belegenen Sekretvacuolen homolog, welche ich in dem oben citirten Aufsätze näher beschrieben habe. Die Belegzellen nehmen also unter den Drüsenzellen eine ganz besondere Stellung ein, indem sich nur bei ihnen das Sekret, ehe es den Zellkörper verlässt, zu solchen charakteristischen Sekretstreifen ansammelt, mit anderen Worten: die Belegzellen besitzen wirklich solche intracellular belegene Sekretkapillaren, wie man sie schon lange von den Drüsenzellen verschiedener Evertebraten kennt.

Die betreffenden Präparate, die von einem Magen im Thätigkeitszustande herkommen, belehren uns auch darüber, wie das flüssige Sekret in den Zellen entsteht. Man findet nämlich nicht nur Belegzellen, deren Zellsubstanz durch scharf hervortretende Sekretkapillaren ausgezeichnet ist, sondern es zeigen die Zellen auch, wie oben schon bemerkt worden ist, ein verschiedenes Aussehen, das seinen Grund sicher darin hat, dass die Zellen sich in verschiedenen Thätigkeitsphasen befinden. Einige Zellen, die in spärlicher Anzahl vorhanden sind, zeigen ihre Körper gleichmäßig mit schwarzgefärbten Körnern erfüllt, sie entsprechen natürlich den sich in Ruhe befindenden Belegzellen. In gewissen Zellen findet man nun in den mit Rubin gefärbten Präparaten neben den schwarzen Körnern, welche den größeren Theil der Zelle ausfüllen, rothgefärbte Körner, die sich, theils einzeln daliegend, theils zu mehreren zusammenliegend, scharf von den übrigen, schwarzgefärbten Körnern unterscheiden. In einer anderen Zelle sind diese Körner verschmolzen, wodurch in der Zellsubstanz kleine, mehr oder weniger regelmäßige Inseln sich bilden (Fig. 4),

aus welchen durch Zusammenfließen die netzförmig zusammenhängenden Sekretkapillaren hervorgehen. Bisweilen sammelt sich das Sekret nicht zu so regelmäßigen Strömen an, wie es gewöhnlich die Sekretkapillaren thun. Das Sekret kann sich nämlich in so großer Menge entwickeln, dass es eine den größten Theil der Zelle erfüllende, homogene rothgefärbte Masse bildet, welche direkt in solchen Zellen entsteht, deren Substanz mit rothen Körnern vollgepfropft ist. Die diffus rothgefärbten, von den übrigen sich scharf hervorhebenden Zellen haben auch in den GOLGI-Präparaten in intensiv schwarz gefärbten, dem ganzen Körper der Belegzellen entsprechenden Klumpen, in welche der Quergang übergeht, ihr Gegenstück. Diese Klumpen finden sich zwischen gut entwickelten Kapillarkörben und können also nicht durch eine zufällig entstandene zu starke Silberfärbung hervorgerufen sein, sondern sie müssen, was aus den Hämatoxylinpräparaten deutlich hervorgeht, als mit fertiggebildetem Sekret ganz überladene Zellen betrachtet werden.

Die im Vorhergehenden dargelegten Befunde erhält man an Präparaten, die dem Magen eines ruhig fressenden Thieres entnommen sind. Die hier mitgetheilten Bilder belehren also über das Verhalten der Belegzellen während ihrer Thätigkeit. Man fragt sich dann natürlich, wie die Belegzellen in der Ruhe aussehen. Wenn man diese Frage beantworten will, muss man dem Factum Rechnung tragen, dass es nicht ganz leicht ist, die Drüsen in einem Zustande von absoluter Ruhe zu erhalten. Besonders ROLLETT¹ betont dieses Verhältnis. Darum möge man nicht erstaunen, wenn man in Präparaten, die einem Kaninchen 24 Stunden nach der letzten Mahlzeit entnommen sind, Drüsen findet, in denen die Belegzellen die oben genannten Sekretkapillaren sehr schön in ihrer Entwicklung zeigen. Dies ist hier im Kaninchenmagen, in anbeacht des bekannten Umstandes, dass dieser Magen nie leer ist und also nach der genannten Zeit noch eine Menge unverdauter Nahrung enthält, vielleicht leicht verständlich. Aber auch bei anderen Thieren, z. B. bei der Katze und dem Hunde, deren Magen nach 24stündigem Hunger ganz oder beinahe ganz leer und kontrahirt ist und dessen Schleimhaut dann ein helles Aussehen hat, findet man Drüsen, deren Belegzellen reichliche Sekretkapillaren zeigen. Ob nun diese Bilder so zu beurtheilen sind, dass die Belegzellen von diesem Aussehen immer secerniren, oder dass sie in der Ruhe sind und nur das Sekret vor-

¹ Untersuchungen aus dem Institute für Physiologie und Histologie in Graz.

räthig enthalten, kann ich nicht entscheiden. In der Regel kann man aber bei den Thieren, die 24 Stunden gehungert haben, Stellen in der Schleimhaut finden, deren Drüsen deutlich in völliger Ruhe verharren und welche dann das Bild der Fig. 7, Taf. XXI zeigen. Hier sehen wir die Belegzellenkörper dicht mit kleinen, gefärbten Körnern gefüllt, ohne die hellen Sekretstraßen zu zeigen. Das genannte Verhältnis, dass sich auch im hungernden Magen Sekretkapillaren finden, erklären die Resultate, zu denen GOLGI und ich mittels der Silberfärbungsmethode gekommen sind, zur Genüge. Wir fanden auch im hungernden Magen Kapillarkörbe, freilich von bedeutend kleinerem Kaliber, und wir schlossen aus diesem Befunde, dass die Sekretkapillaren eine Konstanz besitzen, von der man beim Studium der Hämatoxylinbilder nicht überzeugt wird.

Die Beschreibung der letzten Bilder führt uns zu der Erwähnung der Hauptzellen, deren Strukturverhältnisse in der Ruhe und Thätigkeit in meinen Präparaten in ausgezeichnet schöner Weise hervortreten. Wenn wir von dem Hungerbilde ausgehen, so sehen wir, dass die Körper der Hauptzellen von großen schönen, schwarzgefärbten Granula ausgefüllt sind. Diese Granula liegen in einer rosafarbenen Grundsubstanz, die beim ersten Anblick homogen erscheint, in der man bei genauerem Studium aber sehr feine, dünne, mit der Längsachse des Zellenkörpers parallele Fädchen findet. Während der Thätigkeit verändert sich das Bild so, dass die Körner aus dem äußeren Theil der Zelle verschwinden und die Zelle dann zwei distinkte Zonen: eine äußere, rein protoplasmatische, und eine innere, von den Körnern erfüllte, zeigt. Diese Körner machen eine Metamorphose durch, indem sie sich vor ihrem Austritt als fertig gebildetes Sekret in das Lumen resp. die Quergänge im fixirten Zustande nicht färben lassen, in Folge dessen sie ein solches Bild wie in Fig. 3 zeigen. In diesem Stadium, wo die körnigen Sekretvorstufen nicht so reichlich vorhanden sind, tritt die obengenannte Struktur der Zellsubstanz sehr schön hervor. Die feinen parallelen, blaugefärbten Fäden werden also in der Form sichtbar, wie sie die Fig. 9 und 10 zeigen.

Dass die hier beschriebenen Strukturverhältnisse der Hauptzellen den wirklich vorhandenen entsprechen, davon kann man sich leicht durch eine Untersuchung von frischen Präparaten überzeugen. In solchen Präparaten sind sie schon von LANGLEY¹ in seinen vorzüg-

¹ Journal of Physiology. Vol. III. 1882.

lichen Drüsenuntersuchungen ausführlich besprochen worden. »In both mouse and mole in the hungry state, the chief cells are granular throughout; in the digestive state the chief cells have an outer non-granular zone of one third to one half of the cell.«

Die in der Litteratur enthaltenen Angaben über die Strukturverhältnisse der Beleg- und der Hauptzellen in verschiedenen Thätigkeitszuständen sind ziemlich spärlich. Ohne Zweifel trägt dazu die große Schwierigkeit bei, die Struktur der Zellen zu fixiren. Die älteren wichtigen Untersuchungen dieser Drüsen von HEIDENHAIN und ROLLETT enthalten nur Angaben über die Veränderungen der Zellen als ganze. LANGLEY's Untersuchungen, die, wie erwähnt, an frischem Materiale ausgeführt worden sind, haben deshalb große Bedeutung, weil er sowohl in diesen, wie auch in den anderen Drüsenzellen Körner gefunden hat, welche als eine geformte Vorstufe des Sekrets zu betrachten sind. ALTMANN¹ theilt in seinem Werke über die Granula Bilder aus den Fundusdrüsen mit, die in den Belegzellen die Drüsenkörner in gut fixirtem Zustande demonstrieren, während die Hauptzellen nicht gut bewahrt zu sein scheinen.

Schließlich finden sich in der Litteratur einige Angaben, welche die Sekretbildung mehr direkt berühren und die es darum verdienen, hier erwähnt zu werden. STÖHR² findet solchergestalt in den Belegzellen Vacuolen, deren Größe sehr verschieden ist. Bald war nur eine, in anderen Fällen waren mehrere vorhanden. Er hält ihren Inhalt für Sekret und setzt ihr Auftreten mit der Funktion der Drüsen in Zusammenhang.

HAMBURGER³ hat diese Vacuolen näher untersucht. Er findet in den Belegzellen der in Thätigkeit gesetzten Drüsen konstant halbmondförmige oder runde, helle Vacuolen, die, nach den Zeichnungen zu urtheilen, sehr groß waren und oft den größten Theil des Zellkörpers einnahmen. Ein schmaler Gang führte von der Vacuole zum Drüsenlumen. Das Auftreten der Vacuolen stand mit der Thätigkeit der Belegzellen in Zusammenhang, denn in der vierten Stunde nach der Fütterung zeigten sich einzelne Vacuolen, die an Größe zunahmten und am Ende der sechsten Stunde eine maximale Entwicklung zeigten; fünfzehn Stunden nach der Fütterung waren sie verschwunden. Eigenthümlich ist die Ansicht HAMBURGER's von der Bedeutung dieser Vacuolen. Dieselben enthalten kein Sekret.

¹ Die Elementarorganismen etc.

² Archiv für mikr. Anat. Bd. XVII. 1882.

³ Ebenda. Bd. XXXIV. 1889.

Die Versuche dieses Forschers, durch Behandlung der Drüsen mit AgNO_3 einen Niederschlag von AgCl zu erhalten, misslingen. Er deutet die Vacuolen als Spuren von einer Durchwanderung der Belegzellen von Leukocyten.

In den Magen von Hunden und Katzen, welche 5 und 6 Stunden nach einer reichlichen Mahlzeit getödtet worden sind, habe ich Bilder (Fig. 11, 12, 13, 14) gefunden, die vielleicht den Befunden der oben genannten Forscher entsprechen. Es handelt sich hier um Belegzellen, deren innerer Theil von einer kleineren oder größeren, ganz hellen Vacuole eingenommen sein kann, welche direkt mit dem Drüsenlumen zusammenhängt. Oft ist diese Vacuole so groß, dass von dem Zelleib nur eine kleine periphere Schicht übrig bleibt. Neben diesen großen runden oder unregelmäßigen Vacuolen kann der übrige Theil des Zellkörpers von kleinen, runden dichtgedrängten Vacuolen durchsetzt sein (A), durch deren Zusammenfließen dann die großen Vacuolen entstehen. Bei meinen Untersuchungen habe ich nur in dem Drüsenhalse solche vacuolisirte Zellen gefunden. Es handelt sich hier nur um eine geringe Veränderung des gewöhnlichen Sekretionsmechanismus. Durch die große Inanspruchnahme der Zellen können die schnell und in großer Anzahl entstehenden Vacuolen nicht zu den gewöhnlichen Sekretströmen zusammenfließen, sondern sie vereinigen sich vielmehr zu einem großen See, welcher den größten Theil der Zelle mit einziger Ausnahme der dünnen Wandschicht einnehmen kann.

Die jetzt beschriebenen Vacuolen enthalten einen Bewohner, der nicht unerwähnt bleiben darf. Man findet nämlich das Lumen des Drüsenhalses und der Drüsenmündung der oben genannten Magen, welche von Thieren 5 bis 6 Stunden nach der Mahlzeit genommen worden sind, dicht von kleinen, sehr hübsch gefärbten pfpfenziherförmigen Stäben erfüllt, welche in so großen Mengen auftreten können, dass sie das Lumen ganz ausfüllen. Diese Stäbe finden sich aber nicht nur im Drüsenlumen, sondern sie sind auch in den obengenannten Vacuolen massenhaft vorhanden, ja, sie können sogar, wie die Fig. 12 A zeigt, in dem Protoplasma der Zelle eingegraben gefunden werden. Die Untersuchung frischer Präparate lehrt, dass es sich hier um einen geißeltragenden Spirill handelt, der also die Drüsenlumina und die Belegzellen des Halstheiles in wahrer Reinkultur bewohnt. Bei einer Durchmusterung der Litteratur findet man, dass BIZZOZERO¹ in dem Magen des Hundes diesen eigenthümlichen Einwohner zuerst

¹ Archiv für mikr. Anat. Bd. XL.

und konstant beobachtet hat und dass er auch sein eigenthümliches Verhalten zu den Belegzellen erwähnt. Bei der Katze, wo ich ihn ohne Kenntnis von den Befunden BIZZOZERO's zuerst gesehen habe, wird er, wie die Fig. 11, 13 zeigen, in gleich großer Menge gefunden. Das erste Mal, wo ich diesen Spirill entdeckt habe, war in einem Präparate, das 1 Stunde nach einer Pilokarpininjektion von 0,005 g gewonnen worden war. Die Drüsenkörner waren hier ganz aus den Beleg- und auch aus den Hauptzellen verschwunden. In dem Protoplasma vieler Zellen fanden sich jetzt die genannten Spirillen in dichten Haufen massenhaft neben dem Kerne liegend, ganz wie es die Fig. 15 zeigt. Es ist klar, dass dieser Spirill trotz seines Auftretens in großen Massen ein ganz unschuldiger Bewohner des Magens dieser Thiere ist. Das makroskopische Aussehen der Schleimhaut ist ein ganz korrektes. Das einzige Ungewöhnliche, welches im Zusammenhang mit der Gegenwart dieser Spirillen steht, ist das Vorkommen der großen die ganzen Belegzellkörper einnehmenden Vacuolen. Aber ich sehe nichts Pathologisches in einem solchen Befund. Diese Vacuolen sind wohl nur das Zeichen einer sehr starken Inanspruchnahme der Belegzellen in dem höchsten Stadium der Sekretion. Möglich ist es ja auch, dass die Spirillen durch ihre Gegenwart zu dieser Vacuolisirung der Belegzellen beitragen, aber auch in diesem Falle muss ihre Wirksamkeit wohl als eine segensreiche und für die Sekretion nützliche betrachtet werden.

Ich habe im Vorhergehenden die Ansicht ausgesprochen, dass das Sekret sowohl der Beleg-, wie der Hauptzellen sich aus den Körnern der Zellkörper entwickelt, welche Körner also als die Sekretvorstufe betrachtet werden können. Die oben genannten Bilder der Drüsen während ihrer Thätigkeit lassen meiner Meinung nach keine andere Deutung zu. Besonders lehrreich in dieser Hinsicht sind aber die Bilder, welche man nach Pilokarpinreizung der Drüsen erhält. Nach einer Dosis von 0,005 gm Chloret-Pilocarp., subkutan applicirt, haben die Drüsenzellen des Magens einer Katze ein ganz verändertes Aussehen. Die Körner sind nämlich ganz verschwunden, und sowohl die Beleg- wie die Hauptzellen zeigen, um ein in der Drüsenhistologie viel benutztes Wort zu gebrauchen, ein rein protoplasmatisches Aussehen, d. h. die Zellkerne liegen in anscheinend homogenen, schwach gefärbten Zellkörpern, die sich in der oben genannten Weise vorzüglich fixiren lassen. Das Aussehen der Beleg- und der Hauptzellen ist jetzt so gleich, dass man sie beim ersten Anblicke nicht von einander unterscheiden kann.

Die Resultate der jetzt mitgetheilten Untersuchung fasse ich in folgender Weise zusammen:

1) Die Sekretwege der Fundusdrüsen bestehen aus dem Hauptlumen und den Quergängen, die von einer distinkt hervortretenden, den Hauptzellen zugehörigen ektoplasmatischen Membran begrenzt sind, und den Korbkapillaren, welche intra cellulär gelegene Sekretkanälchen darstellen.

2) Sowohl in den Beleg- wie in den Hauptzellen entwickelt sich das Sekret aus Körnern, die, ehe sie sich in flüssiges Sekret umwandeln, zwei Stufen durchmachen, indem sie in den fixirten Präparaten erst stark färbbar sind, dann Farbstoffe nicht aufnehmen.

3) Der Sekretionsvorgang, d. h. die Weise, in der das fertiggebildete flüssige Sekret die Zellen verlässt, ist dagegen bei den beiden Zellenarten verschieden, in so fern es bei den Belegzellen schon in den Körpern in der Form von Korbkapillaren entsteht, während es bei den Hauptzellen direkt in das Lumen resp. die Quergänge hinausgestoßen wird.

II. Die Schleimdrüsen.

Die folgende Untersuchung hat den Zweck, einen Beitrag zu der Beantwortung der Frage von der Natur der GIANUZZI'schen Halbmonde zu liefern. Trotzdem seit der ersten Entdeckung dieser Bildungen in LUDWIG's Laboratorium viel Arbeit auf die Lösung dieser Frage niedergelegt worden ist, stehen in der Litteratur die Ansichten über ihre Bedeutung einander noch immer schroff gegenüber.

Eine vollständige Litteraturübersicht über die Halbmondfrage brauche ich hier nicht zu geben, da sich in der neueren Litteratur vorzügliche solche Übersichten in den weiter hinten angeführten Werken von SOLGER und von KRAUSE finden.

Nach der ersten von R. HEIDENHAIN über ihre Bedeutung ausgesprochenen Ansicht, sind sie als embryonale Zellen, als Ersatzzellen für die eigentlichen Schleimzellen zu betrachten. Diese Ansicht darf wohl jetzt, nach dem Erscheinen der Arbeiten von VASSALE und BIZZOZERO, in welchen diese Forscher zeigen, dass auch bei maximaler Reizung keine Neubildung der Schleimzellen stattfindet, als ganz unbegründet angesehen werden. Dieser Deutung der Zellen wird wohl von keinem modernen Histologen gehuldigt. Die Frage, die jetzt brennend ist, ist die, in wie weit diese Zellen als entleerte Schleimzellen oder als Zellen sui generis, in welchem Falle sie gar

nichts mit den Schleimzellen zu thun hätten, aufzufassen sind. Diese beiden Ansichten haben in der modernen Litteratur ihre Anhänger, doch sind weder von der einen noch von der anderen Seite ganz befriedigende Beweise für die Richtigkeit der vertretenen Ansicht geliefert worden.

Wie bekannt ist, kommt STÖHR das Verdienst zu, die erste dieser beiden Ansichten näher begründet und auch sehr energisch gegen Angriffe vertheidigt zu haben. Es dürfte desshalb berechtigt sein hier etwas näher auf seine Begründung dieser Ansicht einzugehen.

STÖHR geht von der Annahme aus, dass in den Schleimdrüsen, deren Zellen mit dünnen Wänden versehen sind, die Drüsenzellen desselben Tubulus nicht gleichzeitig secerniren. Einige Zellen stoßen ihr Sekret aus und werden dann von den anderen, mit Sekret gefüllten vom Lumen als Halbmondzellen abgedrängt. Bald füllen sich die Halbmondzellen in dem Maße, in welchem die gefüllten Schleimzellen ihr Sekret abgeben, wieder mit Sekret, und hiermit tritt wieder eine Phase ein, in welcher die Halbmonde als sekretgefüllte Zellen die jetzt sekretleeren Schleimzellen vom Lumen abdrängen. Dies Entstehen der Halbmonde wird in vorzüglichen Schemata erläutert. Die Schwäche der Theorie liegt aber darin, dass die in den Schemata so vorzüglich hervortretenden Übergangsstadien in der Wirklichkeit niemals von STÖHR gefunden worden sind, sowie auch in der gezwungenen Annahme, dass sich die Sekretionsvorgänge in den Schleimdrüsen mit Halbmonden anders gestalten, als in den Schleimdrüsen, welche der Halbmonde ermangeln. Die größte Stütze für seine Hypothese findet STÖHR in dem faktischen Verhältnisse, dass nach sehr starker Sekretion die Halbmondzellen und die Schleimzellen dasselbe Aussehen darbieten.

Die zweite der oben genannten Ansichten ist schon lange von verschiedenen Autoren, wie v. EBNER, RANVIER, LANGLEY, und in neuerer Zeit namentlich von RETZIUS, SOLGER und R. KRAUSE aufgestellt worden. Ein mehr aktuelles Interesse hat diese Deutung erhalten, als durch die GOLGI'sche Methode gezeigt worden war, dass die feineren Sekretkapillaren nur in den Halbmonden vorkommen. Alle die mit dieser Methode arbeitenden Forscher beurtheilen dieses Faktum zu Gunsten der letzterwähnten Meinung.

STÖHR ist aber hierauf die Antwort nicht schuldig geblieben. In einem Aufsatz¹ neueren Datums hält er nicht nur seine Ansichten aufrecht,

¹ Archiv für mikr. Anat. Bd. XLVIII.

sondern er sucht auch die GOLGI'schen Bilder damit in Übereinstimmung zu bringen, ja er erblickt gerade in den Resultaten der GOLGI'schen Methode eine willkommene Stütze seiner Auffassung von der Natur der Randzellen. Seine Erklärung ist die folgende: durch den Druck der nächstliegenden gefüllten Schleimzellen wird hier und da eine Schleimzelle, die mehr als die andere ihr Sekret entleert hat, vom Lumen gedrängt. Das Sekret, das noch in ihr enthalten ist, sickert jetzt zwischen den verdrängten und den verdrängenden hervor und bildet dann die Sekretkapillaren, die sich in dem GOLGI'schen Bilde schwarz färben. Als eine Stütze für diese Anschauung theilt er das Faktum mit, dass bei sehr starker Sekretion auch zwischen den gewöhnlichen Schleimzellen Sekretkapillaren entstehen. »Die Differenz ist lediglich eine durch zeitliche Momente bedingte. Anfangs tritt das Sekret direkt in das Hauptlumen der Drüsengänge, zu Ende des Sekretionsprocesses schieben sich die letzten Sekretreste zwischen den Drüsenzellen in intercellulären Kanälen dem Hauptlumen zu.«

Gegen diesen letzten Versuch von STÖHR, die mit der GOLGI'schen Methode erhaltenen Resultate mit seiner Lehre in Einklang zu bringen, kann man viele Einwände machen. Wenn wir erstens die Sache von dem theoretischen Gesichtspunkte aus betrachten, so finde ich es nicht als ganz richtig, eine Zelle, wie die der Halbmonde, als sekretleer zu bezeichnen. Denn Jeder, der ein gelungenes GOLGI'sches Präparat durchmustert hat, weiß, wie viele Sekretkügelchen diese »sekretleeren« Zellen einschließen. Weiter muss die Annahme, dass bei der gewöhnlichen Thätigkeit der Drüsen das Zwischenstadium zwischen sekretgefüllten Schleimzellen und ausgesprochenen Halbmonden so schnell fortläuft, dass es nicht fixirt werden kann, als sehr gezwungen bezeichnet werden.

Was das thatsächliche Material betrifft, das STÖHR in der genannten Mittheilung bringt, so kann man auch gegen dieses Einwände machen. Mir ist es nämlich unbegreiflich, wie ein so hervorragender Mikroskopiker und scharfer Beobachter wie STÖHR die Bilder 4, 5, 7, 8 der betreffenden Abhandlung so deuten kann, wie er es thatsächlich gethan hat. Denn die dünnen schwarzen Linien, die er in den genannten Abbildungen liefert, haben, wenigstens nach meiner Ansicht, gar nichts mit Sekretkapillaren zu thun; sie repräsentiren die dünnen intercellulären Spalträume, die man oft in allerlei GOLGI'schen Präparaten schwach oder braun gefärbt erhält. STÖHR hat demnach in den gereizten Drüsen keine Sekretkapillaren zwischen

den Schleimzellen nachgewiesen, und damit fällt eine wichtige Stütze für seine Lehre.

Wie aus dem Vorhergehenden deutlich hervorgeht, halte ich die STÖHR'sche Lehre bis jetzt für unbewiesen. Ich stimme aber STÖHR gern bei, wenn er von den Anhängern der anderen Lehre fordert, dass sie für die Dualität der beiden Zellenarten bessere Beweise beibringen, als bisher geschehen ist. Denn freilich ist das Vorhandensein von Sekretkapillaren in den Halbmonden eine gute Stütze für die Annahme, dass die Halbmondzellen eigene Bildungen sind. Bewiesen ist diese Annahme aber erst dann, wenn wir nachweisen können, dass zwischen den Zellarten tiefgreifende strukturelle Verschiedenheiten bestehen.

Viele von den Forschern, die diese Frage zuletzt behandelt haben, wenden sich gegen die STÖHR'sche Lehre. Ich werde ihre Arbeiten im Folgenden kurz referiren.

Nach SOLGER¹ sind die Halbmonde der Schleimdrüsen von ganz derselben Struktur, wie die Zellen der Eiweißdrüsen. Theils enthalten sie nämlich stark lichtbrechende Sekretröpfchen oder Granula, theils zeigen sie in ihren basalen Theilen, gleich den Eiweißzellen, eine Struktur von eigenthümlichen, färbbaren Fäden, den Basalfilamenten.

MISLAWSKY und SMIRNOW², welche die Schleimdrüsen sowohl in der Ruhe, wie nach kräftiger Reizung der Chorda tympani und des Sympathicus untersucht haben, sind bestimmte Anhänger der Ansicht, dass es sich hier um zwei verschiedene Zellarten handelt. In beiden Zuständen lassen sich die Zellen sehr gut von einander trennen, indem die Halbmondzellen immer durch stark gefärbte Granula ausgezeichnet sind.

Endlich hat R. KRAUSE³ eine ausführliche Abhandlung herausgegeben, worin er das uns interessirende Thema: die Bedeutung der GIANUZZI'schen Halbmonde, eingehend untersucht. KRAUSE giebt hier eine historische Darstellung der diesen Gegenstand betreffenden Theorien. Der Autor zeigt sich als Anhänger »der Theorie von der spezifischen Funktion der Halbmonde« und kritisirt darum ausführlich die STÖHR'sche Ansicht. Er sucht die obengenannte Theorie durch mehrere Versuche, namentlich aber durch den Nachweis zu stützen,

¹ Festschrift für CARL GEGENBAUR. Bd. II. Leipzig 1896.

² DU BOIS-REYMOND's Archiv. 1896.

³ Archiv für mikr. Anat. Bd. XLIX.

dass die Halbmonde »Sekretvacuolen« enthalten, wodurch faktisch bewiesen wird, dass sie wirklich *secerniren*. Weiter hält es KRAUSE für wahrscheinlich, dass die Halbmonde die Albuminate absondern. Er stützt sich hier auf das *Factum*, dass die Halbmondzellen in ihrem Bau große Ähnlichkeit mit den Eiweißdrüsenzellen zeigen, indem sie ähnliche Granula wie diese enthalten, welche Granula bei der Reizung der Drüsenzellen in das Lumen ausgestoßen werden.

Selbst bin ich schon seit Langem bestrebt, festzustellen, dass sich zwischen den Schleimzellen und den Halbmondzellen erhebliche Strukturverschiedenheiten finden. Die Schwierigkeiten, die es dem Untersuchenden bereitet, die Schleimzellen so zu fixiren, dass sie dem natürlichen Zustande entsprechen, haben meine Arbeit sehr lange verzögert.

Die Strukturverhältnisse der in die Schleimdrüsen eingehenden Zellen sind schon von LANGLEY eingehend behandelt worden. Diese Untersuchungen bezeichne ich unbedingt als die besten, die über die Strukturverhältnisse der Schleimdrüsen ausgeführt worden sind.

LANGLEY findet in den Schleim- wie auch in den Halbmondzellen dichtgedrängte Körner, die sich in ihrer Größe und in ihrem Lichtbrechungsvermögen scharf von einander unterscheiden. Es ist auch ziemlich leicht, sich an frischen Schnitten davon zu überzeugen, dass die Zellkörper der Schleimzellen von großen, scharf begrenzten Körnern ausgefüllt sind. Es dürfte hier daran zu erinnern sein, dass alle Bilder, die sich in der Litteratur über die Schleimdrüsen finden, mit wenigen Ausnahmen nur künstliche Missgestaltungen der Schleimzellen darstellen. Ich nehme als Beispiel die schöngefärbten Bilder, die z. B. KRAUSE seiner Arbeit beigelegt hat. Die Schleimzellenkörper bestehen hier aus einem blaugefärbten Gerüstwerk von gröberen und feineren Balken, zwischen denen sich helle, unregelmäßige Maschen finden. Dieses Bild ist ein Reagensbild, entstanden, wie es LANGLEY in seinem Werke sehr deutlich dargestellt hat, durch die Einwirkung des Reagens auf die Körner, durch Quellung derselben. LANGLEY liefert nämlich auch vorzügliche Untersuchungen über die Einwirkung verschiedener Fixierungsmittel auf die natürlichen Strukturen der Körnchen. LANGLEY theilt auch von ihm ausgeführte Versuche mit, die Schleimkörner zu fixiren. Das einzige zu diesem Ziel führende Mittel sieht er in der Behandlung der frischen Objekte mit Osmiumdämpfen.

Seit dem Erscheinen von LANGLEY's Werk sind die histologischen Fixierungsmittel bedeutend an Zahl gewachsen, und es schien also

nothwendig zu sein, nachzuforschen, ob wir nicht jetzt unter den zahlreichen Fixirungsflüssigkeiten eine finden können, die das Aussehen der Schleimzellen nicht verändert. Ich habe zu diesem Zwecke angestellte Versuche so ausgeführt, dass ich zu den frischen Isolirungspräparaten der Schleimzellen verschiedene Fixirungsflüssigkeiten zusetzte, um so ihre Wirkung zu erfahren. Ich habe in dieser Weise eine stattliche Menge von Fixirungsflüssigkeiten versucht und dabei gefunden, dass die Körner sich am besten in der ALTMANN'schen Osmium-Bichromat-Lösung unverändert erhalten. In seinem Werke über die Granula theilt ALTMANN auch Bilder von schön fixirten Schleimzellen mit. Trotzdem ist er zu der grundfalschen Vorstellung gekommen, dass die Halbmondzellen Ersatzzellen für die Schleimzellen sind. Von anderen Mitteln habe ich gute Resultate mit Mischungen von Kalium bichromicum (3—5⁰/₀) und Formol ana partes, oder im Verhältnisse von 4 : 1 erhalten. Andere Fixirungsflüssigkeiten, wie Sublimat, Pikrin-Salpetersäure, FLEMMING's und HERMANN's Osmiumgemische, wirken im Allgemeinen auf die Körner sehr quellend ein und diese fließen dann zu gröberen Klumpen oder Schollen zusammen. Indessen gelingt es auch mittels dieser Reagentien, z. B. mit Sublimat oder den beiden übrigens so vorzüglichen Osmiummischungen, naturtreue Bilder zu erhalten. Durch Untersuchung frischer und der in der genannten Weise fixirten Präparate kommt man zu der Überzeugung, dass die Zellkörper sowohl der Schleimzellen, wie der Halbmondzellen von dicht gedrängten Körnern ausgefüllt sind (Fig. 20). Diese Körner sind in den beiden Zellenarten von verschiedener Natur und bedingen dadurch das verschiedene Aussehen der Drüsenzellen. Die Körner der Schleimzellen sind größer als die der Halbmonde, liegen dicht an einander gedrängt in dem in Folge dessen nur schwach entwickelten intergranulären Netzwerke. Die Körner der Halbmonde sind kleiner, und das intergranuläre Netzwerk ist kräftiger als in den Schleimzellen entwickelt. Die Körner der Halbmondzellen sind stärker lichtbrechend als die der Schleimzellen. Ein wichtiger Unterschied zwischen den beiden Zellenkörnern liegt in ihrem Verhalten gegen die Farbstoffe. Wenn man nach Fixirungen in den oben genannten Formolmischungen mit Eisenhämatoxylin färbt, so bleiben die Schleimkörner immer ungefärbt. In den Halbmondzellen findet man dagegen immer gefärbte Körner, entweder den ganzen Zellkörper erfüllend, oder mit ungefärbten in ihm zusammenliegend. Ein Studium der Halbmondzellen in den verschiedenen Phasen ihrer Thätigkeit zeigt nämlich, dass das in den Sekretkapillaren liegende

Sekret aus Vorstufen hervorgeht, die von ganz demselben Aussehen wie in den Eiweißdrüsen sind. Die in der Nähe der Sekretkapillaren gelegenen runden Sekretvacuolen, die ich schon in meinem Aufsätze Über Sekretkapillaren¹ demonstriert habe, gehen aus ungefärbten Körnern hervor, die durch Umwandlung aus gefärbten entstehen. Die Halbmondzellen können dadurch ein sehr buntes Aussehen darbieten, je nachdem sie mehr oder weniger von den gefärbten oder ungefärbten Vorstufen ausgefüllt sind. Immer sind die ersten aus dem Zellkörper hervorwachsenden Körner durch Eisenhämatoxylin stark färbbar.

Aus den oben referierten Untersuchungen geht hervor, dass ich, wie RANVIER, LANGLEY, RETZIUS, SOLGER, MISLAWSKY und SMIRNOW, KRAUSE u. A., die Strukturverhältnisse der Halbmondzellen mit denen der Eiweißdrüsenzellen identisch gefunden habe. Schon dieses sagt, dass ich sie nicht in der STÖHR'schen Meinung als sekretleere Schleimzellen betrachten kann. STÖHR ist aber mit der genannten Übereinstimmung in der Struktur der Halbmond- und der Eiweißdrüsenzellen nicht zufrieden, sondern es erübrigt nach ihm zu zeigen, warum nach maximaler Reizung alle Drüsenzellen, die Schleimzellen eben sowohl wie die Halbmondzellen, von demselben Aussehen sind. Die Einwendung hoffe ich in den folgenden Zeilen befriedigend widerlegen zu können. Zuerst wollen wir aber zur Beantwortung der Frage übergehen: wie sieht eine sekretleere Schleimzelle aus?

Um hierüber in das Reine zu kommen, habe ich in junge Katzen subkutan 50 mgm salzsaures Pilokarpin eingespritzt und dadurch eine enorme Sekretion hervorgerufen. Nach zweistündiger Sekretion habe ich die Drüsen in der weiter vorn angegebenen Weise fixiert. Ich fange meine Untersuchungen mit den Zungen-Schleimdrüsen an. Die Fig. 16 und 17 sind die gut gelungenen Bilder der beinahe und der ganz sekretleeren Schleimzellen dieser Drüsen. In dem Bilde sieht man, wie das Lumen der Drüse erweitert und von mächtigen Schleimmassen ausgefüllt ist. Aus den Schleimzellen sind die Körner ganz verschwunden und die Schleimzellen zeigen nun folgende Merkmale: der Kern ist rund und liegt nicht so peripherisch in der Zelle, der Zellkörper besteht aus einem homogenen, unanfärbaren Protoplasma, worin feine Fäden hauptsächlich parallel mit der Längsachse der Zelle verlaufen. Ich hoffe, dass Jeder bei einem

¹ Archiv für mikr. Anat. Bd. XLV. 1895.

einfachen Blick auf die Tafeln verstehen kann, dass das Aussehen einer solchen Zelle gar nichts mit demjenigen der körnergefüllten Zellen zu thun hat, welche die Halbmonde (Fig. 20 A) aufbauen. So viel über das Endstadium der Sekretion der gereizten Drüse. Untersucht man die zwischenliegenden Stadien der gereizten Drüse, so findet man, dass die Sekretkörner sich immer mehr nach dem Lumen hin auflösen, während in demselben Maß der periphere Theil des Zellkörpers von homogenem Protoplasma eingenommen wird, bis eine ganz protoplasmatische Zelle von dem hier vorn beschriebenen Aussehen das Endresultat bildet.

Es ist für die Lösung unseres Themas nicht ohne Interesse, auch die Veränderungen der nebenliegenden Zungen-Eiweißdrüsenzellen in den Präparaten zu studiren. Auch die Vorstufen des Sekretes dieser Zellen sind größtentheils in das Lumen entleert, und charakteristische, gefärbte Körner finden sich nur in dem an das Lumen grenzenden Theil der Zelle. Der übrige Zellkörper zeigt sich von einem homogenen, schwach färbbaren Protoplasma, welches von feinen blauen Fäden durchsetzt ist, erfüllt, ist also von ganz demselben Aussehen, wie in den Schleimzellen. Ja, befinden sich die Zellen in dem maximalsten Grad von Erschöpfung, dann kann ein solcher Drüsentubulus nicht von einem Tubulus der Schleimdrüsen unterschieden werden. Hieraus können wir also den wichtigen Schluss ziehen, dass die Schleimzellen von den Eiweißzellen durch ihren charakteristischen Gehalt an Sekretvorstufen, d. h. an Drüsengranula, unterschieden sind, dass aber ihre protoplasmatische Grundlage vom morphologischen Gesichtspunkte aus ganz gleichwerthig ist.

Betrachten wir nach dieser Untersuchung unser eigentliches Objekt, die mit Halbmonden versehenen Schleimdrüsen, so finden wir, dass sich in den Schleimzellen und den Halbmondzellen ganz gleichartige Veränderungen wie in den oben genannten Schleim- resp. Eiweißdrüsen abspielen. Wenn man dem Thier eine Dosis Pilocarpin von 5 mgm subkutan applicirt und solchergestalt bei ihm eine sehr lebhaft, wenn auch nicht ganz erschöpfende Sekretion hervorruft, so sieht man sowohl in den Schleimzellen, wie in den Halbmonden eine lebhaft Ausstoßung der Sekretkörner, welche sich bei den Halbmondzellen durch eine starke Vermehrung der gefärbten Körner und bei den Schleimzellen in dem Auftreten einer peripheren homogenen Masse von intaktem Protoplasma zu erkennen giebt.

Immer lassen sich in diesem Stadium von vermehrter Sekretion die Halbmonde sehr gut von den Schleimzellen unterscheiden. Es kann hier eben so wenig wie im Ruhestadium von einem Übergange zwischen den beiden Zellenarten die Rede sein. Die halbmondförmigen Bildungen, deren Zellkörper die spezifisch gefärbten Granula enthält, sind scharf von den ungefärbten Schleimzellen geschieden. Ein Anderes ist freilich das Verhältnis im Stadium maximaler Reizung. Hier haben sowohl die Schleimzellen, wie die Halbmondzellen ihre charakteristischen körnigen Sekretionsvorstufen entladen, und ihre Zellkörper bestehen aus gleich aussehendem farblosen, homogenen Protoplasma, welches dieselben Einschlüsse von feinen blauen Fäden enthält (Fig. 21). Eben so wenig, wie es zwischen den Eiweiß- und den Schleimdrüsen der Zunge einen Unterschied giebt, eben so wenig kann man in diesem Stadium die Halbmonde von den Schleimzellen unterscheiden. Ist dieses Verhältnis aber von solcher Art, dass es unter normalen Verhältnissen eine Unterscheidung der Halbmonde von den Schleimzellen unmöglich macht? Ich denke nein. Denn dann wäre ja, wie aus dem Vorstehenden klar hervorgeht, die Grenze in morphologischer Hinsicht auch zwischen den Eiweißdrüsen und den Schleimdrüsen aufgehoben. Aber nicht genug hiermit. Wenn man die Sekretkörner der Zellen der Fundusdrüsen durch kräftige Reizung entladet, so tritt hier auch als Grundlage der Zelle ein Protoplasma hervor, das in seinen anatomischen Merkmalen ganz mit dem beschriebenen der Eiweiß- und Schleimzellen übereinstimmt, ganz wie es weiter vorn schon näher besprochen worden ist. Weiter habe ich in Fig. 22 ein Bild vom Pankreas gegeben, woraus man sehr deutlich sieht, dass auch hier nach der Ausstoßung der Sekretkörner eine protoplasmatische Grundlage auftritt, die sich unmöglich von derjenigen der übrigen Drüsen unterscheiden lässt. Das, was die verschiedenen Drüsenzellen und die Schleimzellen von einander unterscheidet, ist also außer der Lage der Zellen, dem Aussehen der Kerne etc., vor Allem das Aussehen der Sekretvorstufe derselben oder, mit anderen Worten, das Aussehen der Sekretgranula, und in dieser Hinsicht giebt es einen tiefgreifenden Unterschied zwischen den Halbmondzellen und den Schleimzellen, der genügen dürfte, um die Ansicht zu postulieren, dass diese Gebilde Zellarten sui generis sind, die sich sowohl in morphologischer wie in physiologischer Hinsicht gut von einander unterscheiden.

Es giebt aber noch eine Sache, die werth ist, hervorgehoben zu werden, wenn es gilt die Unterschiede zwischen den Eiweißzellen und den Schleimzellen zu bestimmen. Es ist weiter vorn gesagt

worden, dass es die Sekretkörner sind, die den Unterschied zwischen den betreffenden Zellen ausmachen. Hieraus folgt mit Nothwendigkeit, dass, wenn man die Zellen von einander unterscheiden will, die Körner so fixirt sein müssen, dass man sie wahrnehmen kann, d. h. wenn die Körner in Folge schlechter Fixirung verschwunden sind und dann der Zelleib geschrumpft und deformirt ist, kann man nicht erwarten, die vorhandenen Verhältnisse eruiren zu können. Dass eine sehr genaue Fixirung und Färbung der Körner nothwendig ist, um die verschiedenen Funktionszustände der Schleim- und der Eiweißzellen aus einander halten zu können, geht z. B. sehr deutlich aus der von NADLER¹ unter STÖHR's Leitung ausgeführten Untersuchung der Lippendrüsen hervor. Die Präparate, an denen diese Untersuchung ausgeführt wurde, waren nicht, was von dem Autor selbst bemerkt wird (p. 430), nach granulafixirenden Methoden hergestellt worden. Darum findet man auch in den Figuren Tubuli als Eiweißtubuli und als Tubuli mit sekretleeren Schleimzellen bezeichnet, die einander so ähnlich sind, dass ich nicht verstehe, welchen Grund der Autor für ihre Trennung hat. Es kann der Untersuchende auch, wie der Autor selbst betont, nicht bestimmt entscheiden, ob die hier vorliegenden Drüsen gemischte Schleim- und Eiweißdrüsen repräsentiren, oder ob es nur Schleimdrüsen in verschiedenen Sekretionszuständen sind. Beide Möglichkeiten werden zugegeben. Derselben Ursachen wegen ist es unmöglich ein bestimmtes Urtheil über Fig. 7 abzugeben, welche als Stütze für die STÖHR'sche Ansicht von der Bedeutung der Halbmonde benutzt wird. Es ist möglich, dass sekretausstoßende Schleimzellen vorhanden sind, aber andererseits ist es auch nicht ausgeschlossen, dass Schrägschnitte durch einen gemischten Tubulus mit Schleimzellen um das Lumen herum und Eiweißzellen als Halbmonde vorliegen. Ich gestehe gern zu, dass man es mit solchen Methoden, wie die von NADLER angewendeten, sehr schwer hat, ein bestimmtes Urtheil abzugeben. Ich kenne solche Lippenpräparate wie die NADLER'schen, die einfach in MÜLLER'scher Flüssigkeit gehärtet sind, sehr gut von meinen Kursen her, und ich weiß, dass sie nach Hämatoxylin-Eosinfärbung ein sehr buntes Bild zeigen, in welchem es für gewisse Tubuli gilt, dass es unmöglich ist zu sagen, ob sie Eiweißzellen, oder sekretleere Schleimzellen enthalten. Aber gerade darum soll man bei feineren Drüsenstudien nur die granulafixirenden und -färbenden Methoden gebrauchen. Und in

¹ Archiv für mikr. Anat. Bd. L.

diesem Falle kann man bei jeder normalen (nicht durch eine abnorm starke Reizung hervorgerufenen) Sekretion die Eiweißzellen und Schleimzellen aus einander halten, auch wenn sie beinahe sekretleer sind, denn in diesem Zustande findet man in dem am Lumen gelegenen Theil der Zelle immer mehr oder weniger zahlreiche Granula, die sich durch ihre spezifische Färbung als Eiweiß- resp. Schleimkörner entpuppen.

Ich habe im Vorhergehenden meine Aufmerksamkeit hauptsächlich auf die Frage von der Natur der GIANUZZI'schen Halbmonde gerichtet gehabt, und bin mit Absicht auf die verschiedenen Fragen, die vielleicht im Zusammenhange mit dieser hätten behandelt werden sollen, nicht näher eingegangen. So habe ich z. B. im Vorhergehenden die eigenthümlichen Fadenfiguren nur erwähnt, die ich mit den genannten Methoden nach Pilokarpineinwirkung in den Eiweiß-, Schleim- und Pankreas-Zellen sowie in den Haupt- und Belegzellen der Fundusdrüsen sehr schön dargestellt. Über ihre Entstehung sowie über ihr weiteres Schicksal werde ich in einem späteren Aufsätze berichten.

III. Über die Drüsenzellen im Allgemeinen.

Es scheint mir, als ob viele von den Histologen, die sich mit Drüsenstudien beschäftigen, nicht scharf genug hervorheben, wie das flüssige Sekret aus den festen Bestandtheilen des Zellkörpers der Drüsenzellen entsteht. Im Allgemeinen spricht man ja von einem flüssigen Inhalt der Zelle. So enthalten nach STÖHR die Drüsenzellkörper ein Reticulum, dessen Maschen eine mucigene oder gar muköse Flüssigkeit enthalten. RANVIER erwähnt in den Schleimzellen befindliche Vacuolen, welche Wasser enthalten und bei der Sekretion platzen sollen. So benennt z. B. SOLGER¹ in seinem großen Werke über die Drüsen dieselben Bildungen in den Speicheldrüsenzellen abwechselnd Sekrettropfen und Sekretkörner, was eigenthümlich ist, da man eine Bildung in flüssigem Aggregatzustand doch als Tropfen bezeichnet, während man die Granula wohl im Allgemeinen einem festen resp. zähflüssigen Aggregatzustande zutheilt. Darum muss man in den Drüsenzellen scharf zwischen dem fertiggebildeten, flüssigen Sekret und seinen festen oder zähflüssigen Vorstufen unterscheiden. Es ist eben ein großer Vortheil, dass man mittels der modernen Fixirungs- und Färbungsmethoden die Sekretbildung aus

¹ Festschrift für GEGENBAUR. Bd. II.

den körnigen Sekretvorstufen Schritt für Schritt verfolgen kann. Wenn man aber den Zelleib einer Drüsenzelle mit gefärbten oder ungefärbten Körnern vollgepfropft findet, darf man sich deshalb nicht die Sache so vorstellen, als ob es sich um flüssige Tropfen handelt, welche durch die Einwirkung der Fixirungsflüssigkeit in festen Aggregatzustand übergeführt werden. In diesem Zustand befinden sich die Körner schon vorher. Denn, wenn ich eine Drüsenzelle im frischen Zustande unter dem Deckglase zerquetsche, schwimmen die Sekretkörner unter völliger Beibehaltung ihrer Form frei umher, ohne sich aufzulösen, was wohl geschehen würde, wenn sie sich in der Zelle in einem flüssigen Aggregatzustande befänden. Durch ihren scharfen Kontour und ihr großes Lichtbrechungsvermögen ausgezeichnet, sind sie vielmehr in physikalischer Beziehung als krystallinische Körner zu bezeichnen, die aus den flüssigen Bestandtheilen, welche die Zelle von der Blutflüssigkeit erhalten hat, in fester Form ausgefällt sind. Bei ruhiger Sekretion lassen sich die von mir untersuchten Drüsenzellen in zwei Kategorien scheiden. Zu der einen gehören die Eiweiß-, Schleim-, Pankreas- und Hauptzellen der Fundusdrüsen. Das von ihnen erzeugte Sekret wird erst in der Peripherie der Zelle, in der Nähe des Hauptlumens oder der Sekretkapillaren flüssig und tritt in der Form von kleinen runden Tropfen hervor, die sich durch die GOLGI'sche Methode schön als Sekretvacuolen darstellen lassen. Ganz anders verhalten sich die Belegzellen, die sich dadurch charakterisieren, dass die körnigen Sekretvorstufen regelmäßig schon in dem Inneren des Zellenleibes in flüssiges Sekret übergehen, in dieser Weise die charakteristischen intracellulären Sekretkapillaren bildend. Nur bei sehr starker Sekretion können auch in den Zellen der ersten Ordnung große, flüssige intracelluläre Vacuolen entstehen, die den ganzen Zellkörper einnehmen.

Die Drüsenkörner erfüllen im ruhigen Zustande der Zellen den ganzen Zellkörper, der intergranularen Substanz nur wenig Platz lassend. Wenn man in der nach starker Thätigkeit sich erholenden Zelle sieht, wie in dem homogenen Protoplasma die Körner aus sehr kleinen Körnchen, welche an der Grenze des Sichtbaren stehen, hervorwachsen, wird es deutlich, dass die intergranuläre Substanz einem groben Wabenwerk entspricht. Wie die in den Drüsenzellen bei starker Thätigkeit derselben auftretenden Fäden sich verhalten, wenn die Zellen sich im Ruhezustande befinden, weiß ich nicht. Dass diese Fäden sich aus Körnern entwickeln und wieder in Körner zer-

fallen, wie ALTMAN meint, davon habe ich mich an meinen Präparaten nicht überzeugen können. Die Körner scheinen in den stark gereizten Zellen vielmehr aus der gleichmäßigen Interfilarmasse hervorzugehen. Ein netzförmiges Gerüstwerk von Fäden, wie es von verschiedenen Forschern, so auch von LANGLEY, angenommen wird, habe ich weder in den fixirten, noch in den frisch untersuchten Zellen gesehen.

Stockholm, im Mai 1898.

Erklärung der Abbildungen.

Tafel XXI und XXII.

Sämmtliche Figuren sind nach Präparaten, die nach den oben genannten Regeln dargestellt wurden, mit ZEISS Apochrom. 2.0 mm Apert. gezeichnet. Fig. 1, 7, 8, 11, 12, 13, 14, 15, 17, 18, 20, 21, 22 mit Komp. Oc. 4, Fig. 2, 3, 4, 5, 6, 10, 16, 19 mit Komp. Oc. 6, Fig. 9 mit Komp. Oc. 8.

Fig. 1. Längsschnitt durch eine Fundusdrüse des Kaninchens. *A*, Belegzelle mit Sekretkapillaren.

Fig. 2. Längsschnitt durch eine Fundusdrüse des Kaninchens. *H*, Drüsenhals; *K*, Drüsenkörper; *A*, Belegzelle mit Sekretkapillaren; *B*, Hauptzelle.

Fig. 3 u. 4. Querschnitt durch die Fundusdrüsen des Kaninchens. *A*, *C*, Belegzellen; *B*, Hauptzellen.

Fig. 5. Theil eines Längsschnittes durch eine Kaninchendrüse. *A*, Belegzellen; *B*, Hauptzelle; *L*, Hauptausführungsgang; *Q*, Quergang.

Fig. 6. Längsschnitt durch eine Fundusdrüse des Kaninchens. GOLGISches Bild. *A*, Belegzelle mit ringförmiger Sekretkapillare.

Fig. 7. Ruhezustand einer Fundusdrüse der Katze. *A*, Belegzellen; *B*, Hauptzellen.

Fig. 8. Thätigkeitszustand einer Fundusdrüse der weißen Ratte. *H*, Halsheil; *K*, Drüsenkörper; *A*, Belegzellen; *B*, Hauptzelle.

Fig. 9 u. 10. Hauptzellen der Fundusdrüse des Kaninchens.

Fig. 11, 12, 13, 14. Halstheil der Fundusdrüsen der Katze. *L*, Hauptlumen mit Spirillen; *A*, Belegzellen mit Vacuolen und Spirillen.

Fig. 15. Belegzelle mit Spirillen. Katze.

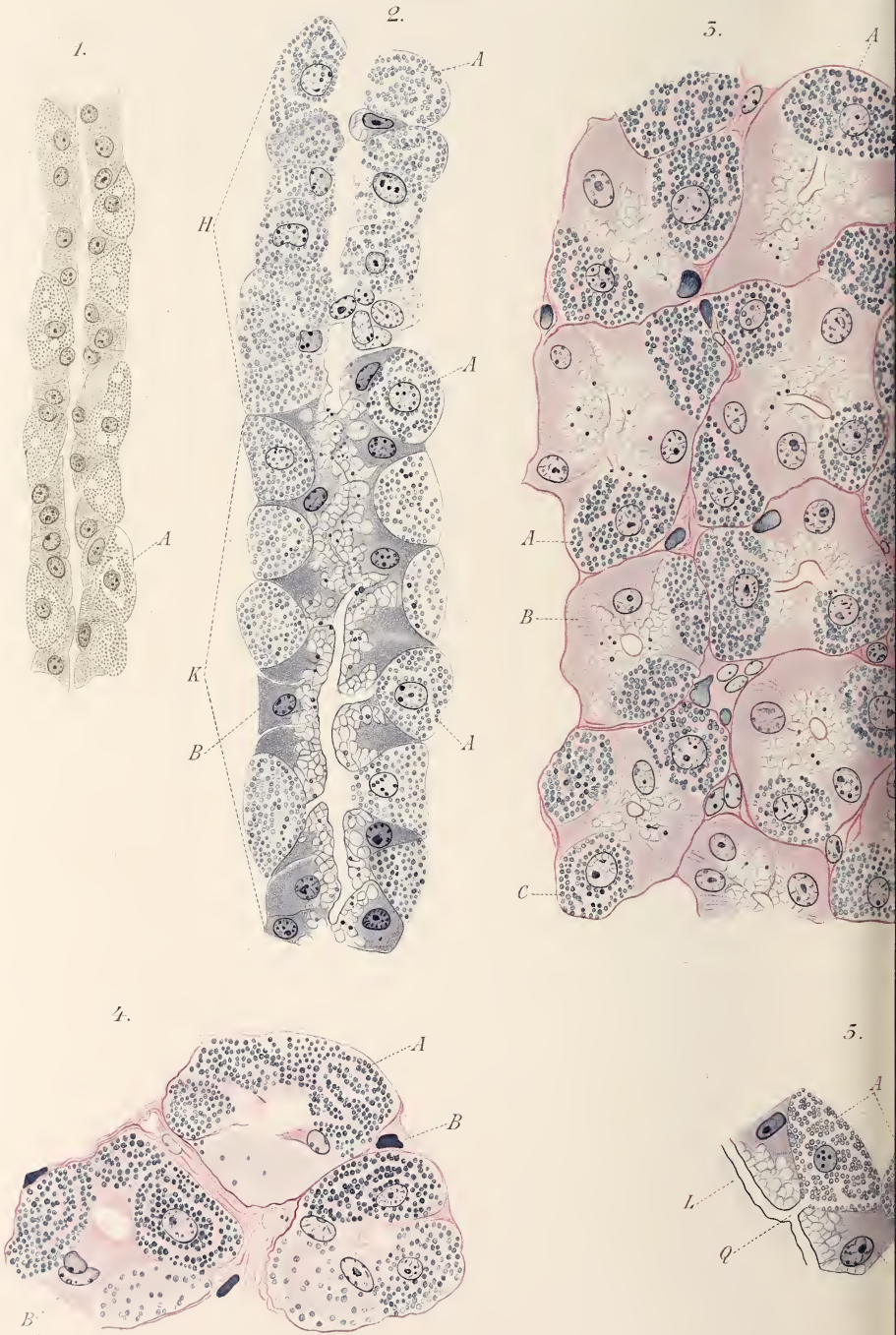
Fig. 16 u. 17. Zungen-Schleimdrüse nach starker Reizung mit Pilokarpin. Katze.

Fig. 18 u. 19. Zungen-Eiweißdrüse nach starker Reizung mit Pilokarpin. Katze.

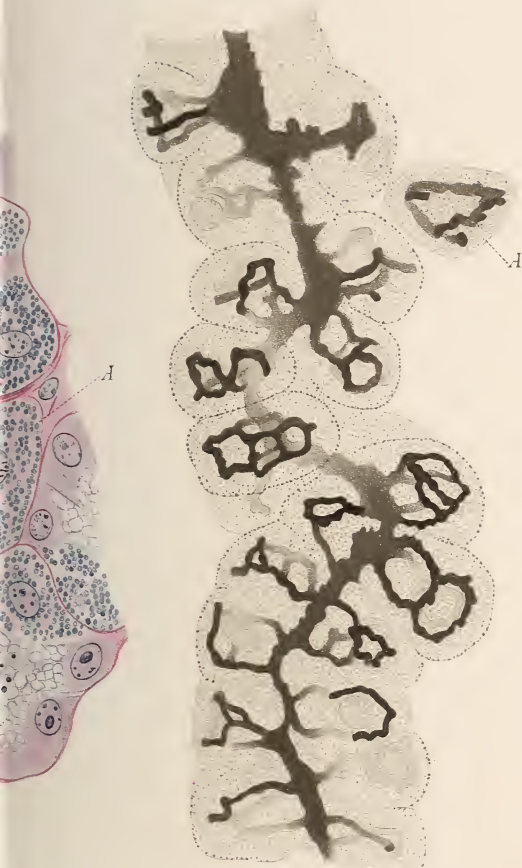
Fig. 20. Ruhebild der Submaxillaris der Katze.

Fig. 21. Dieselbe Drüse nach starker Thätigkeit (Pilokarpinreizung).

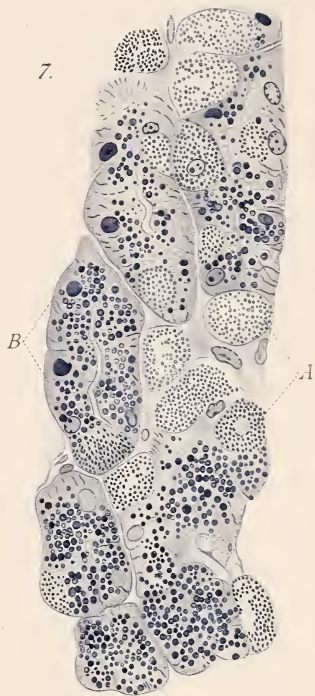
Fig. 22. Pankreas der Katze. Nach Pilokarpinreizung.



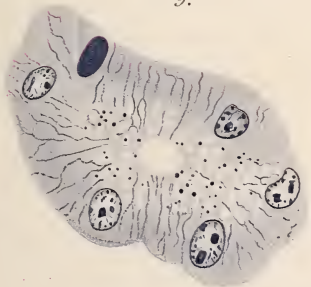
6.



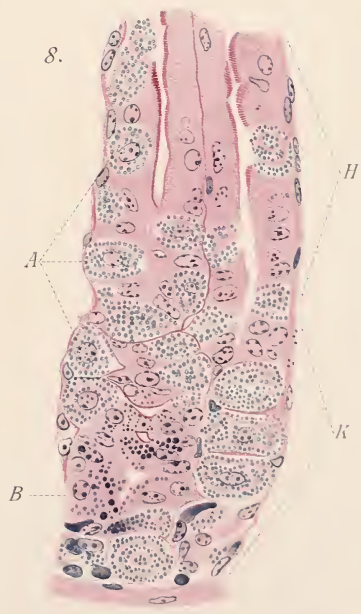
7.

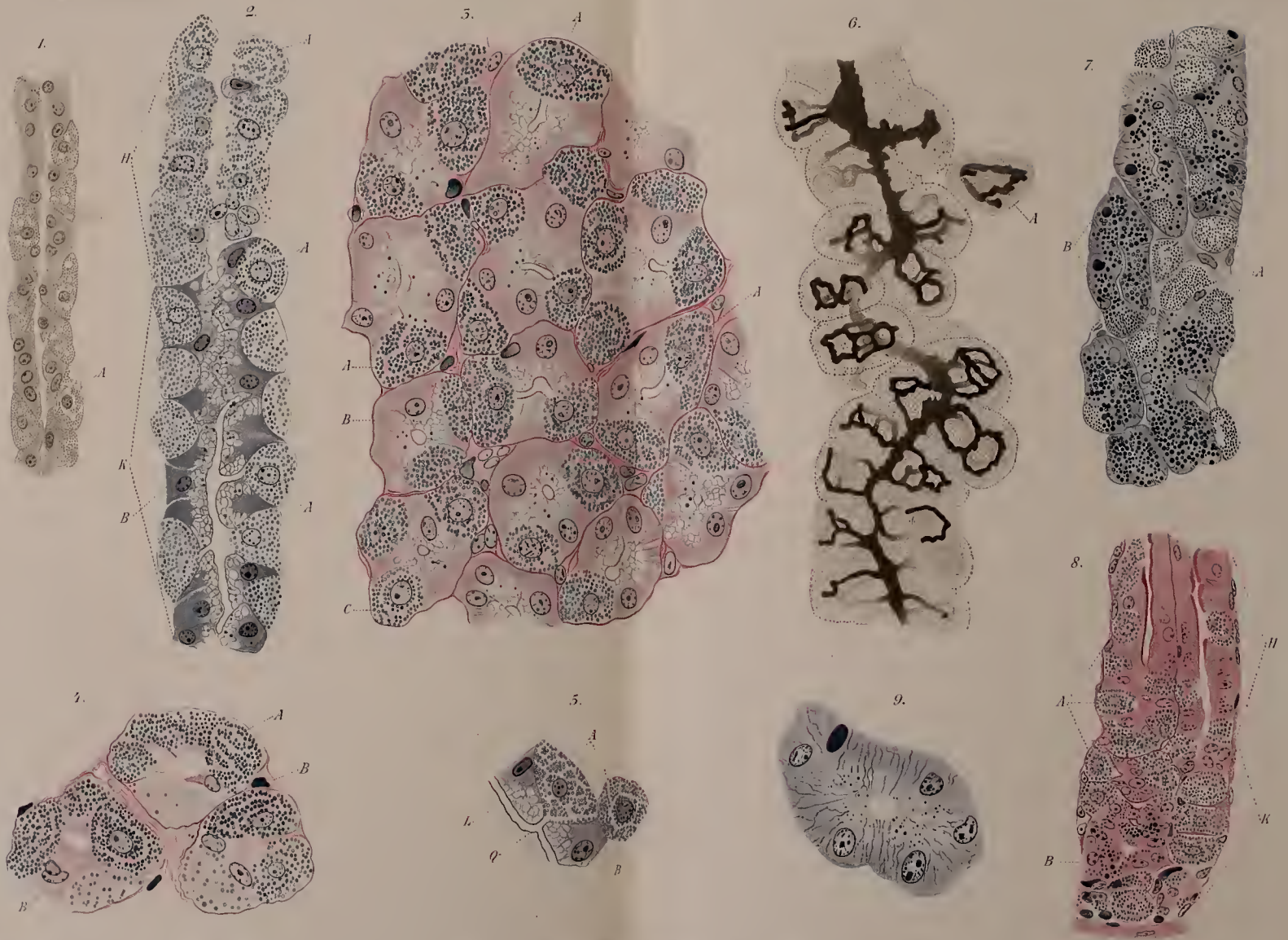


9.

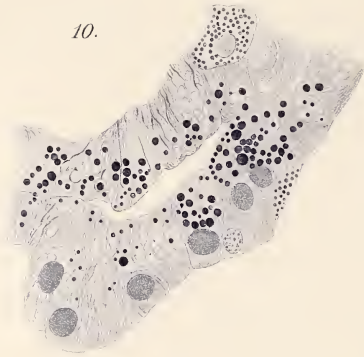


8.

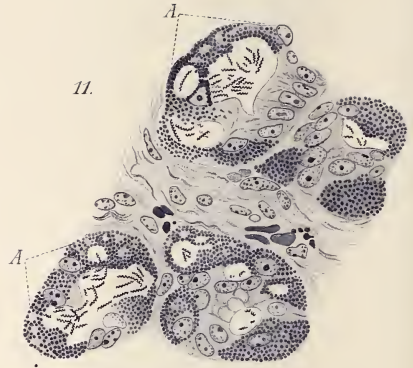




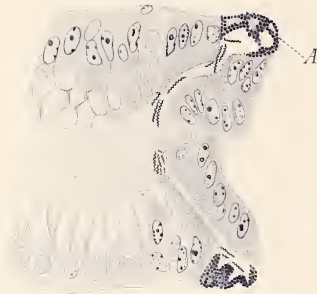10.



11.



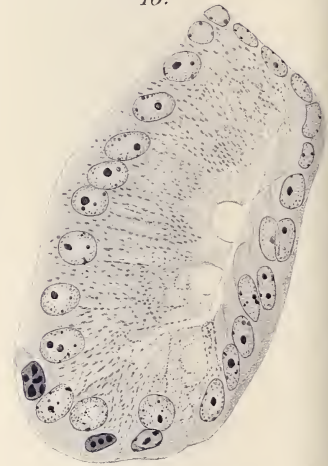14.



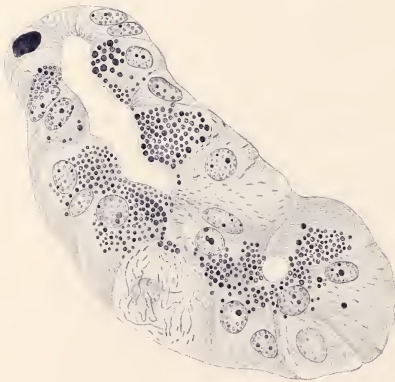15.



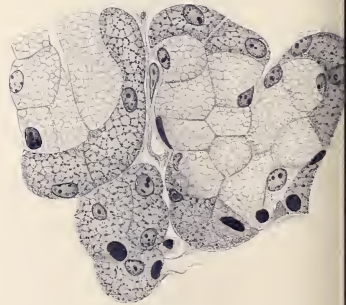
16.

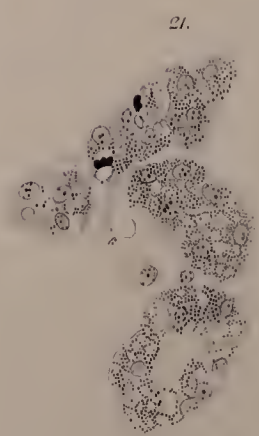
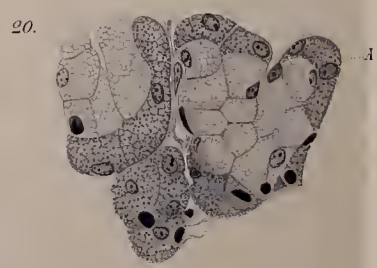
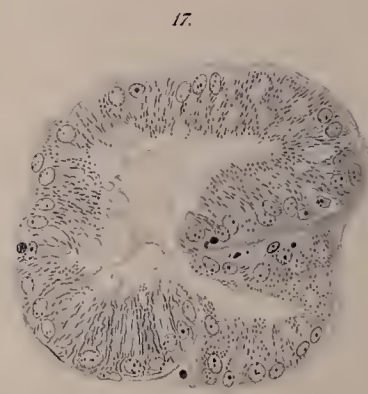
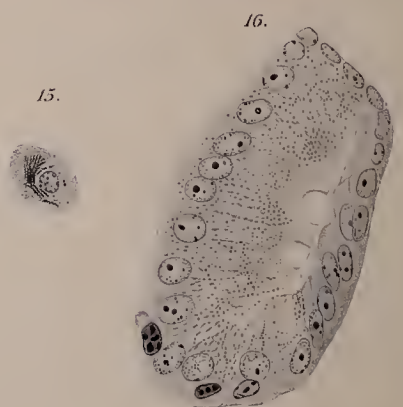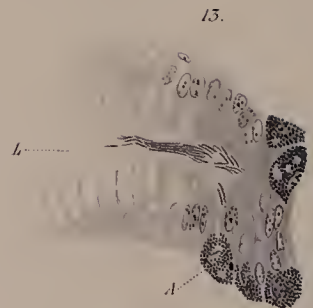
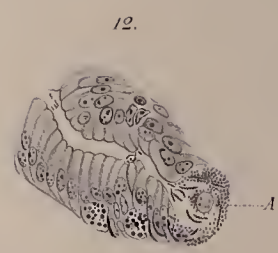
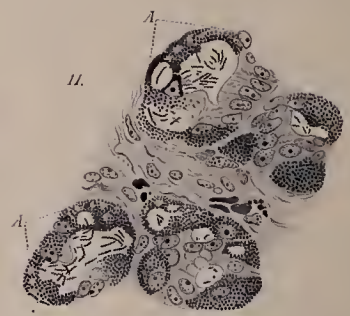
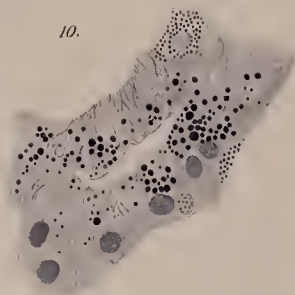


19.



20.





ZOBODAT - www.zobodat.at

Zoologisch-Botanische Datenbank/Zoological-Botanical Database

Digitale Literatur/Digital Literature

Zeitschrift/Journal: [Zeitschrift für wissenschaftliche Zoologie](#)

Jahr/Year: 1898

Band/Volume: [64](#)

Autor(en)/Author(s): Müller Erik

Artikel/Article: [Drüsenstudien. II. 624-647](#)