© Biodiversity Heritage Library, http://www.biodiversitylibrary.org/; www.zobodat.at

# Die Ganglienzelle.

Von

Prof. Dr. **Rohde**
(Breslau).

Mit 5 Figuren im Text.

Meine Untersuchungen über die Ganglienzelle, welche bisher nur den Wirbellosen galten, habe ich in den letzten Jahren auch auf die Wirbelthiere ausgedehnt und besonders die Spinalganglien und sympathischen Ganglien ganz junger Thiere (eines Hundes von fünf Wochen, einer Katze von vier Tagen) und von Embryonen (Froschlarven verschiedenen Alters) untersucht, vergleichsweise aber auch das Ganglion eines erwachsenen Hundes und den Lobus electricus von Torpedo studirt. Namentlich mit Hilfe der Heidenhain'schen Eisenhämatoxylinmethode und verschiedener Doppelfärbungen, vorzüglich der von Zimmermann eingeführten Jodgrün-Fuchsinlösung, welche besonders von Seiten der Botaniker viel angewandt wird, bin ich zu sehr interessanten und überraschenden Resultaten gelangt: so über die Bedeutung und Entstehung der bisher vollständig unverständlich gebliebenen, für die Ganglienzellen der Wirbelthiere typischen Nissl'schen Schollen, über die vermeintlichen von Lenhossék und Dehler beschriebenen Centrosomen der Ganglienzellen und über die Nucleolen, welche in ihrem Wesen noch sehr wenig erkannt worden sind. Gehärtet wurden die Objekte stets in Sublimat, das für das Nervensystem nach meinen Erfahrungen, die sich so ziemlich auf alle gebräuchlichen Fixirungsmethoden erstrecken, bei Weitem die besten Resultate liefert. Es freut mich, dass Flemming in seinen letzten Arbeiten bezüglich der Ganglienzellen[1] sich zu derselben Ansicht bekennt. Schon vor Jahren habe ich die Vorzüglichkeit des

[1] Über den Bau der Spinalganglienzelle etc. Archiv f. mikr. Anat. Bd. XLVI. 1895. — Über die Struktur centraler Nervenzellen bei Wirbelthieren. Anat. Hefte. 1896.

© Biodiversity Heritage Library, http://www.biodiversitylibrary.org/; www.zobodat.at



Sublimats nach dieser Richtung betont[1] und habe es seit dieser Zeit bei den allerverschiedensten Thierklassen stets mit demselben Erfolge verwandt. Eine sehr gute Ergänzung der Sublimathärtung liefert die Behandlung der Präparate mit Osmiumsäure und Nachfärbung mit Pikrokarmin; es dürfen aber die zu fixirenden Stücke nicht die doppelte Größe eines Stecknadelkopfes übersteigen und nur $^1/_4$ bis $^1/_2$ Stunde in der (1 %igen) Osmiumsäure bleiben, sie müssen dagegen mindestens 24 Stunden im Pikrokarmin liegen. Von größter Wichtigkeit ist ferner der Einschluss der Schnitte in Glycerin aus doppeltem Grunde. Erstens kann man das Glycerin leicht wieder beseitigen und die einmal gefärbten Schnitte abermals färben, was besonders bei der Jodgrün-Fuchsinfärbung von Vortheil ist, da die Farben hier sehr leicht verblassen; zweitens erhält man bei Einschließen der Schnitte in Harz nicht entfernt die scharfen Bilder wie in Glycerin, zumal wenn man dieses bei der Untersuchung vorübergehend etwas mit Wasser verdünnt, wie ich mich des öftern durch Vergleich überzeugt habe. Feinere Strukturverhältnisse dünner Schnitte lassen sich auf Harzpräparaten überhaupt nicht erkennen, wie ich auch in dieser Arbeit nachweisen werde.

## I. Ganglienzellleib.

Über die Struktur der Ganglienzellen der **Wirbellosen** habe ich schon wiederholt berichtet[2]. Die verbesserten Untersuchungsmethoden der letzten Jahre, bes. die ZIMMERMANN'sche Doppelfärbung, haben nur die Richtigkeit meiner früheren diesbezüglichen Beobachtungen von Neuem bestätigt. Der Ganglienzellleib besteht hier im Wesentlichen aus einer schwer färbbaren Grundsubstanz, die sich aus einem auf Schnitten feinkörnig-fibrillär erscheinenden Spongioplasma und einer homogenen Masse, dem Hyaloplasma, aufbaut, das auf Zupfpräparaten bei Druck des Deckgläschens in Form von glashellen Tropfen hervortritt. Außer dieser feinkörnig-fibrillären hyaloplasmahaltigen Grundsubstanz existirt noch eine zweite Substanz, welche sich auf Schnitten in der Form von groben, intensiv sich färbenden,

---

[1] Histologische Untersuchungen über das Nervensystem der Hirudineen. Zool. Beitr. Bd. III. 1891. — Histol. Unters. über das Nervensystem v. Amphioxus. Ebenda Bd. II. 1887.

[2] Histol. Unters. über das Nervensystem der Chaetopoden. Ebenda Bd. II. 1887. — Histol. Unters. über das Nervensystem der Hirudineen. Ebenda Bd. III. 1891. — Ganglienzelle und Neuroglia. Archiv für mikr. Anat. 1893. — Ganglienzelle, Achsencylinder, Punktsubstanz und Neuroglia. Ebenda. 1895.

© Biodiversity Heritage Library, http://www.biodiversitylibrary.org/; www.zobodat.at



stark lichtbrechenden Fäden und Körnchen präsentirt, die sehr gleichmäßig im Durchmesser und Gefüge sind und meist so eng bei einander liegen, dass die Grundsubstanz zwischen ihnen nur undeutlich hervortritt und lange Zeit ganz übersehen worden ist. Ich habe die letztere für die meisten Wirbellosen als durchweg im Ganglienzellleib vorkommendes Grundelement vor wenigen Jahren nachgewiesen[1]. An Stellen, wo das grobe Spongioplasma, wie ich das eben geschilderte, durch starke Tinktionsfähigkeit ausgezeichnete Fasergerüst kurz nennen will, lockerer gefügt ist, lässt sich zwischen dessen dunkel gefärbten Fibrillen bezw. Körnchen die Grundsubstanz als feingranuläre oder feinfibrilläre Masse auf dünnen Schnitten leicht nachweisen (Fig. I *a* und IV *e*).

Genau solche Ganglienzellen kommen auch bei den **Wirbelthieren** vor. Daneben findet sich aber bei diesen, oft in überwiegender Zahl, noch eine zweite Art, bei der die färbbare Substanz nicht wie bei den Wirbellosen auf dem grobfibrillären Spongioplasma gleichmäßig vertheilt ist, sondern in Gestalt von sehr verschieden geformten und großen Klümpchen, der sog. Nissl'chen Schollen, auftritt. Je stärker die Schollen sind, desto weiter von einander liegen sie in der Regel. Besonders in diesem Falle erkennt man zwischen ihnen dann oft fast farblose Fibrillen, die sich öfter einzeln auf weite Strecken verfolgen lassen. Flemming[2] hat sie zuerst nachgewiesen[3]. Gemeinsam für die Ganglienzellen der Wirbellosen und Wirbelthiere sind also folgende drei Bestandtheile: erstens ein homogenes Hyaloplasma, zweitens ein spongioplasmatisches Stützgerüst, das theils fein-, theils grobfibrillär ist, und drittens eine färbbare Substanz, welche bei den Wirbellosen und einem Theile der Ganglienzellen der Wirbelthiere dem grobfibrillären Spongioplasma aufgelagert ist, bei einem anderen Theile der letzteren sich zu den Nissl'schen Schollen zusammenballt, und zwar meist unabhängig von dem Spongioplasma, welches dann als

[1] Ganglienzelle und Neuroglia. Archiv für mikr. Anat. 1893. — Ganglienzelle, Achsencylinder, Punktsubstanz und Neuroglia. Ebenda. 1895.

[2] Beiträge zur Anatomie und Embryologie als Festgabe für J. Henle. Bonn 1882. Ferner l. c.

[3] Mann (Histol. chang. induc. in symp., motor and sens. cells by funct. activ. Journ. of Anat. and Phys. Vol. XXIX. 1894—1895) hat die Flemming'sche Beobachtung bestätigt, besonders für die sympathischen Ganglienzellen. Auch Nissl und Lenhossek geben eine schwer färbbare Grundsubstanz zwischen den Schollen an.

© Biodiversity Heritage Library, http://www.biodiversitylibrary.org/; www.zobodat.at



beinahe farblose Fibrillen zwischen ihnen erscheint. An das feinfibrilläre Spongioplasma ist das Hyaloplasma gebunden; beide zusammen bilden die schwer färbbare Grundsubstanz der Ganglienzelle, welche von dem grobfibrillären, stark tingirten Spongioplasma resp. den Nissl'schen Schollen mehr oder weniger regelmäßig durchsetzt wird. Bei vielen Ganglienzellen, sowohl der Wirbellosen als der Wirbelthiere (Fig. I), bleibt die Grundsub-

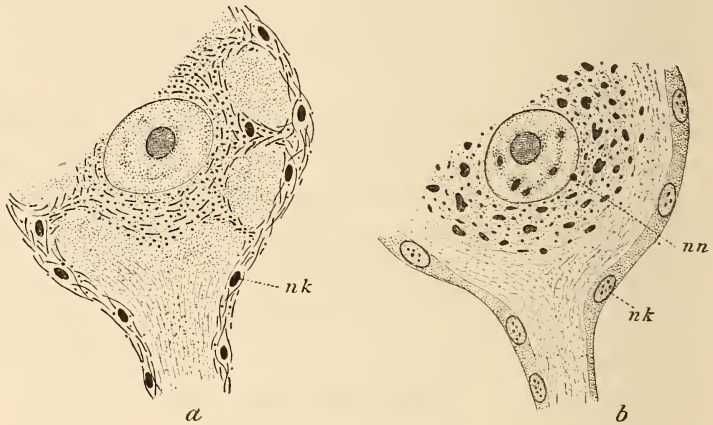


Fig. I.

*a*, Theil eines Längsschnittes durch eine Ganglienzelle eines Gastropoden. *b*, Theil eines Längsschnittes durch eine Ganglienzelle des jungen Hundes.
*nk*, Neurogliakern; *nn*, austretender Nebennucleolus.

stanz in einer oft ziemlich breiten Randzone frei von dem groben, gefärbten Spongioplasma resp. den Schollen, welche nur die Innenpartie der Zellen erfüllen, so dass die Ganglienzellen dann ähnlich wie die Amöben gebaut sind, in so fern sie ein Exoplasma von hellem Aussehen und ein dunkler erscheinendes, durch das Vorkommen von groben stark färbbaren Körnchen oder Fibrillen charakterisirtes Endoplasma unterscheiden lassen. Wie ferner bei den Amöben das Exoplasma die Fortsätze bildet, so geht auch bei den so gebauten Ganglienzellen der Achsencylinderfortsatz nur aus der Randzone hervor; auch bei den übrigen Ganglienzellen (Fig. IV *e*) ist es stets nur die feinkörnig-fibrilläre, hyaloplasmahaltige Grundsubstanz, welche als Achsencylinder austritt. Niemals betheiligt sich an dessen Aufbau die stark gefärbte Substanz. Mit-

© Biodiversity Heritage Library, http://www.biodiversitylibrary.org/; www.zobodat.at



hin kann die stark färbbare Substanz nicht das leitende Element darstellen. Diese Thatsache ist von fundamentaler Bedeutung bei der Entscheidung der Frage, was in der Punktsubstanz die Verbindung der Ganglienzellen unter einander vermittelt, worauf ich weiter unten noch ausführlich zurückkommen werde.

## II. Ganglienzellen und Neuroglia.

Die Neuroglia der **Wirbellosen** besteht meist aus groben Fibrillen und eingestreuten, vorwiegend nackten d. h. eines Protoplasmabesatzes entbehrenden Kernen. Wie ich schon in mehreren Arbeiten[1] betont habe, ist der Zusammenhang zwischen Neuroglia und Ganglienzelle ein sehr inniger, in so fern das grobfibrilläre Spongioplasma nach außen kontinuirlich in die gleichstarken Neurogliafibrillen übergeht, wobei es gleichzeitig allmählich an Färbbarkeit verliert. Stets ist aber bei Doppelfärbungen der Farbenton der Neurogliafibrillen genau derselbe wie bei dem grobfibrillären Spongioplasma der Ganglienzelle, nur in der Intensität unterscheiden sich beide, wie ich McClure[2] gegenüber betonen muss. Öfter zeigen die der Ganglienzelle außen direkt anliegenden Fibrillenzüge der Neuroglia noch genau dieselbe starke Färbung wie das grobfibrilläre Spongioplasma im Inneren der Ganglienzelle; nur das Fehlen der Grundsubstanz unterscheidet erstere von letzterem. Auch das starke Lichtbrechungsvermögen haben die Neurogliafibrillen mit dem groben Spongioplasma der Ganglienzellen gemein. Der Zusammenhang zwischen den Ganglienzellen und der Neuroglia ist allerdings nicht überall gleich ausgebildet, bei manchen Ganglienzellen kaum nachzuweisen, bei anderen wieder um so deutlicher. Am schlagendsten zeigen ihn die Ganglienzellen mit heller, nur aus Grundsubstanz bestehender Außenzone (Fig. I *a*, cf. oben). Hier durchsetzen die Neurogliafibrillen die letztere, in ihr scharf hervortretend, bald einzeln, bald in stärkeren oder schwächeren Zügen, und oft begleitet von ihren Kernen, um erst im Inneren der Ganglienzelle in das grobfibrilläre Spongioplasma (des Endoplasmas) überzugehen. Die Neuroglia ist also bei den Wirbellosen eine Substanz, durch welche alle Ganglienzellen, speciell ihr grobes Spongioplasma, mit einander in Kommunikation stehen.

---

[1] Ganglienzelle und Neuroglia. — Ganglienzelle, Achsencylinder etc.

[2] The finer Structure of the Nerve Cells of Invert. Zool. Jahrb. 1897.

© Biodiversity Heritage Library, http://www.biodiversitylibrary.org/; www.zobodat.at



Auch bei den **Wirbelthieren** tritt die Neuroglia mit dem Spongioplasma der Ganglienzellen in Zusammenhang. Während aber bei den Wirbellosen die Neuroglia ein regellos von Kernen durchsetztes Fibrillenwerk darstellt, zeigt die Neuroglia der Wirbelthiere meist wohlausgebildete Zellen. Diese legen sich sehr häufig zu mehreren, indem sie unter einander in der Form eines Epithels verschmelzen, hüllenartig um die Ganglienzellen und werden nach außen in der Regel von einer membranartigen Scheide umgeben (SCHWANN'schen Zellen, SCHWANN'sche Scheide). Ganz ähnlich ordnen sich auch bei manchen Wirbellosen, bes. den Mollusken z. B. Pleurobranchus, Tethys, die Neurogliakerne und -Fibrillen scheidenartig um die Ganglienzellen an und secerniren nach außen eine homogene Membran, die genau wie bei den Wirbelthieren auch auf den Achsencylinderfortsatz übergeht, so dass diese Zellen dann ganz das Aussehen der Wirbelthier-Spinalganglienzellen gewinnen. Bei den Ganglienzellen von Pleurobranchus und Tethys gehen, wie dies die Regel für die Wirbellosen ist, die Neurogliafibrillen der Scheide stets in das grobfibrilläre Spongioplasma der Ganglienzellen über. Eben so steht auch bei der Spinalganglienzelle der Wirbelthiere das Spongioplasma der SCHWANN'schen Zellen in vielen Fällen im engsten Konnex mit dem Spongioplasma der Ganglienzellen. Oft findet man bei solchen Ganglienzellen neben den ausgebildeten Neurogliazellen auch Neurogliakerne mit nur schwach angedeutetem Protoplasmaleib und schließlich ganz nackte Neurogliakerne und diese nicht selten wie bei den Wirbellosen im Inneren der Ganglienzellen. Andererseits sind aber bei vielen Ganglienzellen die Neurogliazellen der SCHWANN'schen Scheide scharf gegen den Ganglienzellleib abgesetzt bis zu dem Grade, dass zwischen beiden ein trennender zarter, heller Grenzsaum auftritt. LEYDIG[1] hat zuerst auf den engen Zusammenhang von SCHWANN'schen Zellen und Ganglienzellen aufmerksam gemacht. Wenn von anderer Seite ein solcher geleugnet wird, so gilt dies also mit Recht nur von einem Theile der Ganglienzellen, welche vielleicht ältere Stadien in der Ganglienzellentwicklung repräsentiren und übrigens stets dem Typus der Schollenganglienzellen angehören. Die Schollenganglienzellen, und unter diesen namentlich wieder die durch helle Randzone (cf. oben) ausgezeich-

[1] Bereits im Jahre 1885 (Zelle und Gewebe). Er ist also überhaupt der Erste, der die engen Beziehungen von Ganglienzelle und Neuroglia konstatirt hat.

© Biodiversity Heritage Library, http://www.biodiversitylibrary.org/; www.zobodat.at



neten, sind es auch, bei denen man besonders gut ausgebildete SCHWANN'sche Scheiden mit wohlentwickelten Neurogliazellen trifft, während bei der zweiten Ganglienzellform, welche die Ganglienzelle der Wirbellosen wiederholt, eigentliche Scheiden oft ganz fehlen und ähnlich wie bei den Wirbellosen die Neuroglia nur als eine die Zwischenräume der Ganglienzellen ausfüllende Substanz erscheint, die dann in abermaliger Übereinstimmung mit den Wirbellosen reich an nackten Kernen ist.

### III. Ganglienzellkern.

Von den bekannten vier Bestandtheilen des Kerns, dem Nuclein, Paranuclein, Linin und Kernsaft interessiren uns nur die beiden ersten. Bezüglich ihrer giebt die ZIMMERMANN'sche Jodgrün-Fuchsinfärbung sehr instruktive Bilder. Von **Wirbellosen** habe ich nach dieser Richtung besonders die durch sehr große Kerne ausgezeichneten Kerne von Helix untersucht. Der Kern erscheint hier auf Schnitten als Ansammlung grüner, meist kleiner Körnchen, unter denen in wechselnder Zahl und Größe rothe Kugeln hervorstechen. Erstere stellen das Nuclein, letztere das Paranuclein, die Nucleolen, dar. Von den kleinsten dieser rothen Nucleolen lassen sich in der Färbung alle Übergänge bis zu den größten grünen Körnchen konstatiren, es differenziren sich also offenbar die rothen Nucleolen ganz allmählich aus den grünen Nucleinkörnchen. Diese Annahme wird durch die Verhältnisse bei den **Wirbelthieren** bestätigt. Untersucht man Schnitte des Rückenmarkes und der Spinalganglienzellen von Froschlarven, so stechen die Kerne des Centralkanal-Epithels, aus denen die Ganglienzellen ihren Ursprung nehmen, sowie die Kerne der jüngsten, sehr kleinen Ganglienzellen im Spinalganglion, welche hier massenhaft auftreten, durch intensiv grüne Farbe hervor, während die Kerne der großen Ganglienzellen sowohl im Rückenmark wie im Spinalganglion eine ganz schwache Färbung zeigen, welche im Ton die Mitte zwischen Grün und Roth hält. Während ferner die Kerne der jungen Ganglienzellen resp. des Epithels des Centralkanals nur aus kleinen grünen Körnchen bestehen, tritt in den hellen, mischfarbigen Kernen der großen Ganglienzellen ein dicker Nucleolus durch rothe Farbe hervor. Auch in den Spinalganglienzellen ganz junger Säugethiere (Hund, Katze) kommen beide Kernformen vor. Die kleinsten Ganglienzellen zeigen wieder einen aus gleichmäßig grüngefärbten kleinen Körnchen sich zusammensetzenden Kern. Wir

© Biodiversity Heritage Library, http://www.biodiversitylibrary.org/; www.zobodat.at



haben es in ihnen also zweifelsohne mit jungen Ganglienzellen zu thun. Bei den oben beschriebenen beiden Ganglienzellenformen, sowohl bei den nach dem Typus der Wirbellosen gebauten als bei den durch Schollen ausgezeichneten, sehen wir wieder einen intensiv roth gefärbten Nucleolus in dem hellen, eine Mischfarbe von roth und grün aufweisenden Kern scharf hervorstechen. Von den ersteren Ganglienzellen, d. h. denen, welche in ihrem Bau die Ganglienzellen der Wirbellosen wiederholen, bis zu den jüngsten Ganglienzellen mit durchweg grünem Kern finden sich bezüglich der Kernfärbung wieder alle Übergänge: je größer die junge Ganglienzelle wird, desto mehr verlieren die Körnchen im Kern ihre ausgesprochen grüne Färbung und nehmen die rothgrüne Mischfarbe an, während gleichzeitig einige der ursprünglich grünen Körnchen sich stetig vergrößern und dabei allmählich einen rothen Farbenton bis zum intensivroth annehmen. In der Regel besitzen die Wirbelthierganglienzellen nur einen einzigen großen, roth sich färbenden Nucleolus[1], bisweilen kommen aber auch zwei, ja drei von gleicher Größe vor. Neben diesem großen, durch rothe Farbe ausgezeichneten Nucleolus, welchen ich fernerhin stets als Hauptnucleolus bezeichnen will, enthält der Kern meist noch kleinere (Fig. I *b*), oft in größerer Zahl, welche zwar auch Differenzirungsprodukte der (grünen) Nucleinkörnchen der jungen Ganglienzellen darstellen, aber einen vom Hauptnucleolus verschiedenen Farbenton bei Doppelfärbungen annehmen und eine wesentlich andere Bedeutung besitzen als jener, wie ich sogleich des Weiteren darlegen werde. Diese Nucleolen der zweiten Art werden im Folgenden stets Nebennucleolen genannt werden.

## IV. Beziehungen des Kerns resp. der Nebennucleolen zum Zellleib und die vermeintlichen Centrosomen der Ganglienzellen.

Von den **Wirbellosen** habe ich wieder besonders die Mollusken untersucht, deren große, oft riesengroße Ganglienzellen auch in dieser Beziehung sehr dankbare Objekte sind, und meine einschlägigen Resultate schon kurz mitgetheilt[2]. Der Kern zeigt stets eine

---

[1] Auch bei vielen Wirbellosen, z. B. Lumbricus, Aulastomum findet sich meist nur ein großer, roth sich tingirender Nucleolus.

[2] Ganglienzellkern und Neuroglia. Archiv für mikr. Anat. 1896.

© Biodiversity Heritage Library, http://www.biodiversitylibrary.org/; www.zobodat.at



deutliche Membran. Bei genauerem Zusehen aber erkennt man, dass dieselbe bei sehr vielen Ganglienzellen nur theilweise den Kern umhüllt und zum anderen Theile die Kernsubstanz direkt mit dem Zellleib zusammentritt. Bei manchen Ganglienzellen wird die Oberfläche des Kerns dadurch bedeutend vergrößert, dass membranlose Fortsätze von demselben weit hinaus in den Zellleib strahlen, welche hier durch ihr starkes Färbungsvermögen scharf hervorstechen, an den Rändern aber allmählich in die Zellsubstanz übergehen.

Ganz ähnliche Verhältnisse kehren bei den von mir untersuchten **Wirbelthieren** wieder. Der Kern wird auch hier meist nur theilweise von der derben Membran umschlossen, und sein Inhalt stößt oft auf große Strecken direkt mit der Zellsubstanz zusammen. Auch ein Übertritt der Kernsubstanz in den Zellleib tritt ein, zwar nicht in Gestalt von fortsatzförmigen, membranlosen Ausstrahlungen, wie wir sie bei den Wirbellosen kennen gelernt haben, sondern in ganz anderer Weise. Ich erwähnte oben die kleinen und mittelgroßen Nucleolen, welche sich bei Doppelfärbungen anders verhalten als die »Hauptnucleolen« und im Gegensatz zu diesen als »Nebennucleolen« bezeichnet wurden. Sie nehmen stets genau dieselbe Färbung an wie die Schollen. Ich habe die ZIMMERMANN'sche Doppelfärbung in zweifacher Weise angewandt, worüber ich an anderer Stelle ausführlicher berichten werde. Bei der einen färben sich die Schollen tief roth; in diesem Falle sind auch die Nebennucleolen dunkelroth tingirt, während die Hauptnucleolen mehr ein rosa Aussehen zeigen, und der übrige Inhalt des Kerns, wie schon oben bemerkt, sehr schwach gefärbt und in einem Mischton von roth und blau erscheint. Die Nebennucleolen stechen desshalb im Kern scharf hervor. Bei der anderen Methode der ZIMMERMANN-schen Doppelfärbung, welche sich eng an die AUERBACH'schen Angaben anschließt, wird der Hauptnucleolus intensiv roth gefärbt, die Nebennucleolen dagegen bläulich und die krümliche Inhaltsmasse des Kerns wieder nur sehr schwach und in ähnlichem Tone wie beim ersten Verfahren. Auf diesen Präparaten zeigen auch die Schollen wieder genau den bläulichen Ton der Nebennucleolen. Bei der HEIDENHAIN'schen Beizmethode leuchten, wenn man nur wenig entfärbt, die Schollen oder doch eine größere Anzahl von ihnen durch dunkelschwarzen Ton hervor; dieselbe intensive Schwarzfärbung weisen auch die Nebennucleolen auf, während der Hauptnucleolus heller, oft bedeutend heller erscheint. Besonders scharf trat dieser Gegensatz zwischen den beiden Nucleolenarten dann hervor, wenn

© Biodiversity Heritage Library, http://www.biodiversitylibrary.org/; www.zobodat.at



ich, wie es öfter geschah, ein bereits einmal nach der HEIDENHAIN-schen Methode behandeltes, schon etwas verblichenes Präparat noch ein zweites Mal demselben Process unterwarf, was bei Glycerineinschluss der Schnitte keine Schwierigkeiten macht. Die Nebennuleolen sind es nun, welche an die Stelle der Kernfortsätze der Wirbellosen treten und an der membranfreien Seite des Kerns in den Zellleib wandern und sich hier nach allen Richtungen verbreiten. Lässt man bei der HEIDENHAIN'schen Behandlung die Schnitte längere Zeit in der Beize, so verlieren die Schollen ihre Färbung, während die Nebennucleolen schwarz bleiben und dann scharf in dem ungefärbten Zellleib hervorstechen. Durchmustert man in dieser Weise behandelte Schnitte, so findet man die Nebennucleolen auf allen Stadien der Auswanderung (Fig. II, ferner Fig. I *b nn*). Bisweilen sieht man sie auch aus allseitig von der Membran umhüllten Kernen austreten und sich, indem sie amöbenartig Fortsätze entsenden, durch die Membran zwängen. Auch im Zellleib selbst erscheinen die Nebennucleolen nicht immer absolut kugelig, sondern bisweilen mit kleinen Ausläufern versehen. Sie bewegen sich also amöbenartig. Genau dieselben Verhältnisse beobachtete ich bei den mit Jodgrün-Fuchsin behandelten Schnitten. Hier heben sich die Nebennucleolen im Protoplasmaleib der »Schollen-Ganglienzellen« nur durch ihre rundliche Form und die schärfere Begrenzung von den gleichgefärbten Schollen ab. Ihr Übertritt in den Zellleib lässt sich auch an solchen Präparaten sehr deutlich verfolgen. Die Zahl der in den Zellleib übertretenden Nebennucleolen ist eine sehr verschiedene. Bisweilen traf ich auf einem Schnitt sieben bis acht, und zwar an den verschiedensten Stellen des Zellleibes, meist aber weniger, nicht selten auch nur einen. In diesem letzten Falle sind sie schon beschrieben, aber ganz irrig gedeutet worden, nämlich beim Sympathicus des Frosches. Sie entsprechen nämlich den von DEHLER[1] hier als Centrosomen beschriebenen Gebilden. Zu einer solchen Auffassung kann man leicht kommen, wenn man dieselben nicht auf einer breiteren Grundlage untersucht[2]. DEHLER hat mit der HEIDENHAIN-

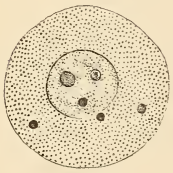

Fig. II.
Sympathische Ganglienzelle vom Frosch mit austretenden Nebennucleolen.

[1] Beiträge zur Kenntnis vom feineren Bau der sympathischen Ganglienzelle des Frosches. Archiv für mikr. Anat. 1895.

[2] Ich habe die Nebennucleolen der Spinalganglienzellen des Hundes und der Katze sowie des Sympathicus und der Spinalganglienzellen des Frosches

© Biodiversity Heritage Library, http://www.biodiversitylibrary.org/; www.zobodat.at



schen Beizmethode gearbeitet. Hier stechen bei starker Entfärbung die Nebennucleolen, wie ich schon oben erwähnte, in dem ganz farblosen Zellleib durch ihr tiefschwarzes Aussehen stark hervor, zumal in der Sympathicuszelle des Frosches, da bei dieser die Schollen entweder ganz fehlen oder, wenn vorhanden, sehr häufig nur peripher vorkommen und das innere grobfibrilläre Spongioplasma des Ganglienzellleibes (cf. oben) seinen Farbstoff bei der Beize sehr leicht abgiebt (Fig. II). Die Nebennucleolen erinnern in solchen Fällen, besonders wenn sie nur in der Einzahl auftreten, allerdings stark an die bei anderen Zellen als Centrosomen beschriebenen Bildungen. Dehler bildet ferner seine Centrosomen mit einem hellen Hofe ab. Auch in dieser Form erscheinen die Nebennucleolen bisweilen sowohl innerhalb als außerhalb des Kerns. Hier wie dort bemerkt man nämlich neben den durchweg schwarz gefärbten Nebennucleolen auch solche, welche nur in ihrem Inneren tingirt sind, peripher aber einen hellen Randsaum zeigen; bei manchen ist der letztere sehr breit, und die gefärbte Partie erscheint nur als centraler, dunkler Punkt. Die Nebennucleolen bieten dann genau das Bild der von Dehler gezeichneten sog. Centrosomen[1], nur sah ich sie selten so groß und die meisten ohne hellen Hof. Auch ganz farblose, wie helle Ringe aussehende, Nebennucleolen kommen im Kern wie im Zellleib vor, oft neben ganz dunkel gefärbten. Da wir es nach dem Gesagten hier unmöglich mit Centrosomen[2] zu thun haben können, so entsteht die Frage: »Was bedeuten die Nebennucleolen?«. Ich betonte wiederholt, dass sie sich stets genau in dem Tone der Schollen tingiren. Durch diese Thatsache werden wir vielleicht auf den richtigen Weg geführt. Ich halte es nämlich für sehr wahrscheinlich, dass von ihnen die Bildung der bisher in ihrer Bedeutung vollständig unerklärt gebliebenen Schollen ausgeht. Schon Flemming bemerkt, dass die Schollen oft ein körniges Aussehen zeigen. Ich kann dies bestätigen. Besonders beim Sympathicus des Frosches

---

studirt und sie überall in der oben geschilderten Weise beobachtet. Besonders klar liegen die Verhältnisse bei den Spinalganglienzellen des jungen Hundes und im Sympathicus des Frosches.

[1] Von Interesse ist, dass Mann centrosomenartige Gebilde in den Kernen von sympathischen Ganglienzellen und Pyramidenzellen der Großhirnrinde bei Säugern angiebt (Histol. chang. induc. in symp., motor and sens. cells by funct. activ. Journ. of Anat. and Phys. Vol. XXIX. 1894—1895).

[2] Die ganze Centrosomenfrage werde ich in einer größeren Abhandlung auf Grund meiner Untersuchungen eingehender beleuchten.

© Biodiversity Heritage Library, http://www.biodiversitylibrary.org/; www.zobodat.at



erscheinen die peripheren Schollen öfter als Häufchen deutlich gesonderter, kleiner, dunkler Körnchen. Andererseits sieht man die aus dem Kern tretenden, oft sehr kleinen Nebennucleolen sich häufig zu mehreren an einander legen. Viele Schollen sehen dagegen auch hier wie beim Hunde verschwommen, ja fast homogen aus. Man kann aber von diesem Zustande bis zu jenem körnigen alle Übergänge konstatiren. Beim Hunde sind die Nebennucleolen durchschnittlich viel größer. Hier scheinen sie direkt je in eine Scholle überzugehen. Ich erwähnte oben, dass die Nebennucleolen bisweilen nur theilweise oder gar nicht gefärbt erscheinen. Möglicherweise ist dies so zu erklären, dass nicht alle Nebennucleolen zu Schollen werden, sondern ein Theil von ihnen den färbbaren Stoff nur an das Zellplasma abgeben und dann vielleicht wieder in den Kern zurückkehren oder zu Grunde gehen[1]. Bisweilen erkennt man in der hellen, homogenen Grundsubstanz der Nebennucleolen nicht ein, sondern eine ganze Anzahl dunkler, kleiner Körperchen, so dass sie fast wie Neurogliakerne aussehen (cf. unten). Die Schollen würden also Kern- resp. Nucleolarbestandtheile darstellen, vielleicht dazu bestimmt, die Oberfläche der auf das Zellplasma einwirkenden Kernsubstanzen bedeutend zu vergrößern und somit, wie ich schon Anfangs betonte, den Kernfortsätzen der Wirbellosen entsprechen. Namentlich zahlreich treten die extranuclearen Nebennucleolen bei den nach dem Typus der Wirbellosen gebauten Ganglienzellen (cf. oben), besonders des jungen Hundes, auf und stechen dann sehr scharf in dem schollenlosen Ganglienzellleib[2] hervor. Solche Zellen darf man wohl als Übergänge zwischen den beiden oben beschriebenen Ganglienzellgattungen resp. als im Anfangsstadium der Schollenbildung begriffene Ganglienzellen auffassen. Dann müssen wir eine stetige Neubildung der Nebennucleolen im Kern annehmen. Sehr beweisend für die Richtigkeit meiner Auffassung scheinen mir die bei Ranvier

---

[1] Eine ähnliche Beobachtung liegt von Sobotta (Die Befruchtung und Furchung des Eies der Maus. Archiv für mikr. Anat. Bd. XLV. 1895) vor. Er giebt an, dass das Chromatin aus den Kernkörperchen auswandert und diese dann, genau wie ich es für die Nebennucleolen angegeben habe, wie helle Ringe aussehen.

[2] Montgomery (Journ. of Morphology. XIII. No. 3. 1897) beschreibt im Ganglienzellleib gewisser Heteronemertinen als »chromophilic corpuscles« Elemente, die nach den Abbildungen und seiner Schilderung große Ähnlichkeit mit meinen Nebennucleolen haben. Möglicherweise sind diese also nicht nur auf die Wirbelthiere beschränkt.

© Biodiversity Heritage Library, http://www.biodiversitylibrary.org/; www.zobodat.at



angestellten Untersuchungen PUGNAT's[1] zu sein, der beobachtete, dass nach längerer Reizung im Protoplasma der Ganglienzellen »les grains de chromatine«, das sind offenbar die Schollen, gänzlich verloren gehen. Sie müssen also später wieder neu entstehen.

Ganz ähnliche Verhältnisse, wie ich sie von den Ganglienzellen hier beschrieben habe, sind auch bei anderen Zellen, besonders Blutzellen, konstatirt worden. So beschreibt GIGLIO-TOS[2] Körnchen, welche aus dem Kern in den Zellleib der Blutkörperchen übertreten, und als wichtigste Funktion dieser »Plastiden«, wie er die Körnchen nennt, die Bildung des Hämoglobins. Eine gleiche Beobachtung und Auffassung liegt von CUÉNOT[3] vor. Wie also bei den rothen Blutzellen in den Zellkörper übertretende Kerntheile der Zelle erst ihren specifischen histologischen Charakter aufprägen, indem sie das Hämoglobin, den Träger des Sauerstoffes, bilden, so sind auch bei der Ganglienzelle ihre specifischen Funktionen an die in ihrem Protoplasmaleib übergetretenen Nebennucleolen gebunden, wie die Beobachtungen PUGNAT's beweisen. Auch die eosinophilen Granulationen, welche im Protoplasmaleib gewisser Blutzellen vorkommen, sind Kernbestandtheile, und zwar auch speciell wieder Nucleolen[4].

## V. Übertritt der Hauptnucleolen in die Neuroglia.

Während man bisher glaubte, dass in ausgebildeten Thieren sich keine neuen Ganglienzellen mehr bilden, habe ich in meiner letzten Abhandlung[5] für die **Wirbellosen**, bes. die Mollusken gezeigt, dass die Ganglienzellen im Gegentheil sich nicht nur sehr stark, sondern auch sehr mannigfaltig vermehren, allerdings in einer Weise, die für die Metazoen noch nicht beobachtet worden ist. Besonders eigenartig sind die Fälle, in denen eine Theilung durch eine Vermehrung der Nucleolen eingeleitet wurde. So treten bei gewissen, meist durch kolossale Dimensionen ausgezeichneten Ganglienzellen von Doris in den Kernen massenhaft homogene, äußerst intensiv sich tingirende

[1] Compt. rend. 1897. Bd. CXXV. p. 736: »Sur les modifications hist. des cellul. nerv. dans l'état de fatigue. Note de M. CH.-AM. PUGNAT, présentée par M. RANVIER.

[2] Sulle cellule des sangue della Lampreda. Mem. R. Accad. Sc. Torino. S. II. T. XLVI. 1895/1896.

[3] Arch. zool. expér. et gén. II. sér. T. VII. 1899.

[4] SACHAROFF, Über die Entstehung der eosinophilen Granulationen des Blutes. Archiv für mikr. Anat. Bd. XLV. 1895.

[5] Ganglienzellkern und Neuroglia.

© Biodiversity Heritage Library, http://www.biodiversitylibrary.org/; www.zobodat.at



Nucleolen von sehr verschiedener, meist aber sehr bedeutender Größe auf, welche zunächst in den Zellleib über- und schließlich aus demselben in die Neuroglia austreten, entweder nackt oder indem sich gleichzeitig ein Stück der Randzone der Ganglienzelle als Protoplasmaleib um sie abschnürt. Ganz ähnliche Verhältnisse beobachtete ich bei Riesenganglienzellen von Pleurobranchus, nur mit dem Unterschiede, dass Mutterzelle und Mutterkern hier zu Grunde gehen, während im ersten Falle beide erhalten bleiben. Auch bei Helix kommen entsprechende Zellen vor, welche hier aber meist in der Form mehrkerniger Syncytien erscheinen. Ziemlich genau übereinstimmende Verhältnisse konnte ich bei den **Wirbelthieren**, namentlich beim jungen Hunde, beobachten. Hier sind die korrespondirenden Zellen schon wiederholt beschrieben, in ihrer eigentlichen Bedeutung aber bisher nicht erkannt worden. Namentlich nach Behandlung mit der HEIDENHAIN'schen Methode fallen in allen Ganglien auf Schnitten mitten unter ganz normalen Ganglienzellen an den verschiedensten Stellen einzelne durch äußerst dunklen Farbenton auf. Das sind die chromophilen Ganglienzellen der Autoren. Mit der HEIDENHAIN'schen Methode sind sie allerdings, so viel ich weiß, noch nicht studirt worden. Untersucht man diese Ganglienzellen mit Hilfe der letzteren auf Schnitten, so zeigt sich hier ihr Leib aus kleinen sehr eng und gleichmäßig gefügten Körnchen zusammengesetzt, die sich intensiv färben. Während ferner bei den normalen Ganglienzellen die Kerne sich aus sehr verschieden großen, locker gefügten und sehr schwach sich färbenden Krümeln zusammensetzen (cf. oben), eine dicke Membran haben und in Folge dessen in der Ganglienzelle scharf hervorstechen, zeigen die chromophilen Ganglienzellen einen äußerst fein und gleichmäßig granulirten, membranlosen Kern von fast gleichdunklem Aussehen wie der Protoplasmaleib, so dass er sich von letzterem nur undeutlich abhebt. Um so schärfer stechen die hier tiefschwarz gefärbten vollständig homogenen Hauptnucleolen hervor. Sehr häufig liegen die chromophilen Zellen zu mehreren neben einander und verschmelzen dann ganz ähnlich wie bei Helix die entsprechenden, übrigens gleichfalls durch sehr dunklen Zellleib charakterisirten Ganglienzellen (cf. oben) zu mehr oder weniger großen Syncytien. Das wesentlichste Charakteristikum der chromophilen Zellen ist aber bisher vollständig übersehen worden: das ist das Verhalten ihrer Nucleolen. Diese theilen sich nämlich wiederholt und treten genau wie bei den Wirbellosen (cf. oben) in den Zellleib über und schließlich aus

© Biodiversity Heritage Library, http://www.biodiversitylibrary.org/; www.zobodat.at



diesem heraus. Bei den Mollusken konnte ich beobachten[1], wie die ebenfalls ursprünglich ganz homogenen Nucleolen bei ihrer Auswanderung allmählich eine körnige Struktur bekommen und das Aussehen von Kernen gewinnen. Genau dasselbe gilt für die chromophilen Zellen der Wirbelthiere. Auch hier bringen die Anfangs homogenen Nucleolen während ihres Austritts zwei Substanzen zur Sonderung: eine homogene, helle Grundsubstanz, welche öfter amöboide Fortsätze zeigt, und eine zweite intensiv sich färbende, welche in Gestalt verschieden starker Granula der ersteren eingelagert ist. Eine ganz ähnliche Differenzirung erfahren auch öfter, wie wir oben gesehen haben, die Nebennucleolen der normalen Ganglienzellen bei ihrem Übertritt in den Zellleib.

Ich bemerkte bereits oben, dass die die Neuroglia zusammensetzenden Elemente sehr verschiedener Art sind. Wir finden theils freie Kerne, theils solche mit nur schwach entwickeltem Zellkörper, und drittens Kerne inmitten eines wohl ausgebildeten Protoplasmaleibes. Die Neurogliakerne sind meist ziemlich groß und aus einer homogenen Grundsubstanz und eingelagerten, verschieden starken und leicht färbbaren Körnchen zusammengesetzt. Ich habe ferner oben hervorgehoben, dass nur bei einem Theil der Ganglienzellen die Neuroglia-Elemente sich epithelartig zu der SCHWANN'schen Scheide zusammenlegen, bei anderen dagegen wie bei den Wirbellosen eine regellose, die Ganglienzellen verbindende Zellenmasse bilden. Beide Formen der Neuroglia kommen als Umhüllung bei den chromophilen Ganglienzellen vor, erstere meist bei den vereinzelt liegenden, die letzteren bei den chromophilen Syncytien. Die Syncytien sind namentlich durch den Austritt von Nucleolen ausgezeichnet. Man kann diese hier bei ihrer Wanderung sehr deutlich verfolgen und trifft sie auf Schnitten in den verschiedensten Stadien derselben und im Zellleib öfter in direkter Theilung begriffen. Beim Übertritt in die Neuroglia schnürt sich entweder um dieselben genau wie bei Doris ein Stück der Mutterzelle knospenartig gleichzeitig ab, die Nucleolen erscheinen dann als Kerne junger Tochterzellen; oder sie verlassen, was häufiger ist, als nackte Kerne den syncytialen Mutterkörper und mischen sich den oben beschriebenen drei Neurogliabestandtheilen




Fig. III.
Drei verschiedene Stadien eines austretenden Hauptnucleolus einer Ganglienzelle. Junger Hund.

[1] Cf. meine Abhandlung: Ganglienzellkern und Neuroglia.

© Biodiversity Heritage Library, http://www.biodiversitylibrary.org/; www.zobodat.at



bei. Dieses vierte Neuroglia-Element unterscheidet sich von den typischen Neurogliakernen meist durch etwas geringere Größe, bei der HEIDENHAIN'schen Methode namentlich aber durch sein dunkles Aussehen, hervorgerufen durch die bedeutend größere Tinktionsfähigkeit und das massenhaftere Vorkommen seiner körnigen Granulationen. Höchst instruktive und interessante Bilder erhält man bei der ZIMMERMANN'schen Doppelfärbung mit Jodgrün-Fuchsin. Hier färben sich alle Neurogliakerne bläulich, die Hauptnucleolen aber, wie ich oben betonte, ganz dunkelroth. Diese Färbung behalten die letzteren auch nach dem Austritt aus der Mutterzelle und stechen desshalb in der Neuroglia gegen deren blaue Kerne durch ihre rothe Farbe scharf hervor. Am zahlreichsten treten sie natürlich in der nächsten Umgebung der chromophilen Syncytien auf; sie wandern von hier aber offenbar weiter, denn man trifft sie auch anderenorts im Ganglion mitten unter blaugefärbten Neurogliakernen. Die beiden Neurogliaelemente weisen also durch ihre Färbung scharf auf ihre Genese hin, die rothen Neurogliakerne auf ihre Nucleolenherkunft, die anderen auf ihre Abstammung von dem blaukernigen Epithel des Centralkanals des Rückenmarks, aus dem sie gleich den Ganglienzellen ihre Entstehung nehmen. Während die Ganglienzellen aber nur in ihrer frühesten Jugend den Kern noch blaugefärbt zeigen, behält der typische Neurogliakern dauernd diese Eigenthümlichkeit.

Die zweite Art der chromophilen Zellen, die isolirt liegenden, zeigen im Gegensatz zu den Syncytien oft eine deutliche SCHWANN'sche Scheide. Die auswandernden Nucleolen treten in diese über und unterscheiden sich wieder von deren blauen Kernen durch ihre Rothfärbung sowie durch ihren dichter und gröber granulirten Inhalt. Während die auswandernden Nucleolen der Syncytien sich oft theilen, ziemlich zahlreich und durchschnittlich kleiner als die Neurogliakerne sind, ferner in der äußeren Form sehr variiren, nimmt bei den vereinzelt vorkommenden, chromophilen Ganglienzellen die ursprüngliche Größe der Nucleolen, die hier nur in geringer Menge austreten, während der Wanderung eher noch zu, so dass sie bei ihrem Übertritt in die Neuroglia den Kernen der letzteren im Durchmesser etwa gleichkommen, und sind zweitens Abweichungen von der Kugelgestalt selten (Fig. III).

Wiederholt traf ich ferner bei den isolirten, chromophilen Zellen in der SCHWANN'schen Scheide Epithelzellen mit gut ausgebildetem

© Biodiversity Heritage Library, http://www.biodiversitylibrary.org/; www.zobodat.at



Protoplasmaleib, deren Kern tiefroth gefärbt war, während die Kerne der benachbarten, im Übrigen vollständig gleich gefärbten SCHWANN-schen Zellen eine ausgesprochene Blaufärbung zeigten.

Neben den eben beschriebenen beiden Arten von chromophilen Zellen begegnet man nun auf Schnitten auch Ganglienzellen, die ganz wie normale Ganglienzellen mit ausgebildeter SCHWANN'scher Scheide aussehen und trotzdem auswandernde Hauptnucleolen genau von der für die zweite Art der chromophilen Ganglienzellen geschilderten Beschaffenheit erkennen lassen. Vielleicht stellen sie das Anfangsstadium der Chromophilie dar.

Das sind die wichtigsten Thatsachen, die man bei aufmerksamem Durchmustern der Schnittserien mit der HEIDENHAIN'schen und ZIMMERMANN'schen Methode, besonders deutlich beim jungen Hunde, konstatiren kann. Ich habe von letzterem mehr als ein Dutzend Ganglien untersucht und überall die chromophilen Ganglienzellen der eben beschriebenen Art gefunden, allerdings in wechselnder Häufigkeit.

Wie sind nun diese Beobachtungen zu erklären? Was zunächst die als freie Kerne auswandernden Nucleolen anbelangt, so werden wir vielleicht durch den Vergleich mit den Wirbellosen auf den richtigen Weg geführt. Hier finden wir, wie ich in mehreren Arbeiten nachgewiesen habe, Neurogliakerne im Inneren von Ganglienzellen, bei den Mollusken oft in sehr bedeutender Menge. Bei Helix konnte ich dieselben beiden Neurogliakernarten unterscheiden wie bei den Wirbelthieren, nämlich erstens als die häufigste und typische Form große helle Kerne von ganz ähnlichem Aussehen wie die sich blau färbenden Kerne und zweitens als Seitenstück zu den rothen in geringerer Menge kleine, bei Helix sehr dunkel sich färbende, meist homogene Kerne, welche ebenfalls in chromophilen, syncytial vereinigten Ganglienzellen nucleolenartig entstehen und dann in die Neuroglia auswandern. Da drittens auch Übergangsformen zwischen beiden Neurogliakernen häufig sind und gleich wie bei den meisten Mollusken Neurogliakerne sehr oft innerhalb der Ganglienzellen auftreten, so sprach ich bezüglich der zweiten Neurogliakernart die Ansicht aus[1], dass es sich bei ihnen vielleicht um eine Abschnürung von überschüssiger Kernsubstanz handelt, welche nicht zu Centren von Tochterzellen wird, sondern als Neurogliakern eine Zeit lang erhalten bleibt, um erst später in bestimmten Ganglienzellen in Thätigkeit zu treten. Auch für die Wirbelthiere habe ich früher

[1] Ganglienzellkern und Neuroglia.

© Biodiversity Heritage Library, http://www.biodiversitylibrary.org/; www.zobodat.at



bereits intracelluläre Neurogliakerne beschrieben, nämlich bei den Ganglienzellen des Lobus electricus von Torpedo[1]. Ich habe sie jetzt auch bei den höheren Wirbelthieren, beim jungen Hunde, bei der jungen Katze und bei Froschlarven mit Hilfe der HEIDENHAIN-schen und ZIMMERMANN'schen Färbung nachweisen können. Neben den typischen blau sich färbenden Neurogliakernen traf ich wiederholt auch die rothen Elemente den Ganglienzellen peripher eingelagert, namentlich häufig und deutlich bei der jungen Katze. Ich habe bei den Mollusken bisweilen beobachtet, dass die intracellulären Neurogliakerne ihre Membran verloren, um sich offenbar im Ganglienzellleib aufzulösen. Dasselbe Verhalten traf ich bei den Wirbelthieren, sowohl beim Hunde als besonders bei der ganz jungen Katze und den Froschlarven. Die intracellulären Neurogliakerne erschienen öfter nur wie Häufchen von Körnchen, die sich stark färbten, aber absolut keine Abgrenzung gegen den Protoplasmaleib zeigten. Die Möglichkeit ist daher nicht von der Hand zu weisen, dass die intracellulären Neurogliakerne die Bestimmung haben, dem Ganglienzellleib ähnlich, wie wir es oben von den Nebennucleolen kennen gelernt haben, färbbare Substanz zuzuführen, deren physiologischer Werth uns zur Zeit allerdings noch unbekannt bleibt. Bei Helix kommen, wie wir oben sahen, zwischen den kleinen, dunklen Neurogliakernen von nucleolärer Abstammung und den großen hellen, eigentlichen Neurogliakernen Übergangselemente vor. Dasselbe gilt für die Wirbelthiere, wie ich besonders beim jungen Hunde und der jungen Katze durch die ZIMMERMANN'sche Doppelfärbung leicht nachweisen konnte. Es finden sich nämlich an manchen Stellen zwischen den rothen und blauen Neurogliakernen bezüglich der Farbennuance alle möglichen Übergangsformen, so bes. oft violette Neurogliakerne. Es wäre daher wohl möglich, dass die rothen aus auswandernden Nucleolen hervorgegangenen Neurogliakerne allmählich in blaue übergehen und sich hier der umgekehrte Vorgang abspielt, wie wir ihn bei den Kernen der heranwachsenden Ganglienzelle kennen gelernt haben, deren ursprünglich blaue Körnchen sich zum Theil nach und nach in die roth sich färbenden Nucleolen verwandeln.

Die intracellulären Neurogliakerne der Wirbelthiere sind in der Neuzeit noch von anderer Seite beobachtet worden, nämlich von

[1] Ganglienzelle und Neuroglia. — Ganglienzelle, Achsencylinder, Punktsubstanz etc.

© Biodiversity Heritage Library, http://www.biodiversitylibrary.org/; www.zobodat.at



Valenza[1], der sie anfangs sehr entschieden bestritten hatte. Er schreibt über dieselben: »J'ai eu l'occasion d'étudier l'écorce cérébrale d'un Delphinus Delphis, adulte et normal, de la Station zoologique de Naples, et j'ai pu constater, surtout dans les cellules pyramidales, la présence de noyaux de la nevroglie groupés et accolés à ces cellules, et on pouvait les observer même dans le cytoplasma nerveux de ces dernières. Quelle en est leur valeur? Peut-être ne sont-il pas étrangers à l'évolution ultérieure de la cellule nerveuse et à la formation de jeunes cellules nouvelles.« Er wird also zu ganz ähnlichen Anschauungen bezüglich der Neurogliazellen gedrängt, wie ich sie vertrete.

Wie sind nun zweitens die rothkernigen Zellen der Schwann-schen Scheide der zweiten Art der chromophilen Ganglienzellen zu deuten? Ich bemerkte oben, dass die hier austretenden rothen Nucleolen in der Größe zunehmen, dabei gleichzeitig wie alle wandernden Nucleolen aus dem homogenen in den grobkörnigen Zustand übergehen, so dass sie beim Verlassen der Mutterzelle in der Struktur wie im Durchmesser den typischen Neurogliakernen nahekommen. Wir müssen also wohl annehmen, dass durch diese austretenden Nucleolen eine Neubildung von Neurogliazellen eingeleitet wird. Wie der Vorgang sich abspielt, habe ich hier nicht mit Sicherheit nachweisen können, wahrscheinlich aber wieder durch einen Knospungsprocess der Mutterzelle. Da ferner in der Schwann'schen Scheide öfter zwischen den rothkernigen und blaukernigen Zellen Übergänge bezüglich der Kernfärbung vorkommen, genau wie wir sie bei den nackten Neurogliakernen konstatirt haben, so ergiebt sich daraus die Wahrscheinlichkeit, dass die rothkernigen Neurogliazellen in die blaukernigen übergehen und sich derselbe Vorgang hier abspielt wie bei den nackten Neurogliakernen. Schon diese Beobachtungen sprechen gegen die Richtigkeit der allgemein vertretenen Annahme, dass die Neuroglia- bezw. die Schwann'sche Scheide der Spinalganglienzellen lediglich ein Hüll- oder Stützgewebe darstellt, und deuten darauf hin, dass die Beziehungen zwischen Ganglienzelle und Neurogliazelle viel enger sind. Dies wird auch durch folgende Thatsachen noch wahrscheinlicher gemacht. Ich betonte oben, dass die jüngsten Ganglienzellen einen blaukörnigen Kern genau wie die Neurogliazellen besitzen. Auch in der Struktur,

[1] Compt. rend. 1896.

© Biodiversity Heritage Library, http://www.biodiversitylibrary.org/; www.zobodat.at



der äußeren Form und der Färbbarkeit ihrer Zellkörper kommen sie den Neurogliazellen so nahe, dass sie von diesen, hätten sie ihren Fortsatz nicht, absolut nicht zu unterscheiden wären; besonders gilt dies von den Gegenden, in denen die Neuroglia sich nicht zu SCHWANN-schen Scheiden differenzirt hat, sondern wie bei den Wirbellosen ein die Ganglienzellen unter einander verbindendes, theils aus nackten Kernen, theils aus mehr oder weniger gut entwickelten Zellen zusammengesetztes Gewebe darstellt. Hier liegen junge Ganglienzellen und Neurogliazellen regellos durch einander. Auch dieser Befund drängt zweifelsohne zu der Anschauung, dass die Neurogliazellen die auf embryonaler Stufe stehengebliebenen Differenzirungsprodukte des Centralkanalepithels des Rückenmarks darstellen und unter gewissen Bedingungen sich zu Ganglienzellen heranbilden können. Hiermit finden sich im vollsten Einklang die Angaben über die Regeneration der Nervenfasern der Wirbelthiere. Alle Beobachter geben übereinstimmend an, dass dieselbe stets durch eine starke Vermehrung der SCHWANN'schen Zellen eingeleitet wird, BÜNGNER[1] aber, der die Vorgänge besonders eingehend studirt hat, konnte, was uns im vorliegenden Falle am meisten interessirt, nachweisen, dass die SCHWANN'schen Zellen zu neuen Nervenfasern direkt auswachsen (cf. Ausführlicheres hierüber im nächsten Abschnitte).

Wenn nun auch zweifelsohne die Neurogliazellen zum weitaus größten Theile Abkömmlinge des Centralkanals sind, so haben uns doch die oben mitgetheilten Beobachtungen es wahrscheinlich gemacht, dass ihre Zahl von den Ganglienzellen selbst aus noch vermehrt werden kann. Vorausgesetzt ferner die Richtigkeit der von mir oben vertretenen Auffassung, dass die Neurogliazellen sich in Ganglienzellen umwandeln können, so würde die Auswanderung der Nucleolen bei der zweiten Art der chromophilen Ganglienzellen schließlich doch wieder zur Entstehung von Ganglienzellen führen und nur der Unterschied zwischen ihnen und den Mollusken (Doris, Pleurobranchus) bestehen, dass hier die um die austretenden Nucleolen entstehenden Knospen der Mutterzelle direkt zu Ganglienzellen werden, während bei jenen ein Zwischenstadium, die Neurogliazelle, auftritt. Doch

[1] Über die Degenerations- und Regenerationsvorgänge in Nerven nach Verletzungen. Beiträge zur pathol. Anat. und zur allgem. Pathol., herausgeg. von ZIEGLER. Bd. X. 1891.

© Biodiversity Heritage Library, http://www.biodiversitylibrary.org/; www.zobodat.at



möglicherweise fehlt auch den Wirbelthieren nicht der bei den Mollusken beobachtete Modus des direkten Übergangs der Knospe in die Ganglienzelle; denn ich bemerkte oben, dass bei den chromophilen Syncytien sich öfter gleichzeitig mit dem Übertritte der Nucleolen Theile des Mutterkörpers loslösen. Was aus diesen kernhaltigen Protoplasmastücken wird, habe ich nicht genau ermitteln können, doch halte ich es nicht für ausgeschlossen, dass sie zu jungen Ganglienzellen sich direkt umbilden.

Die Bedeutung der Chromophilie, das weitere Schicksal der chromophilen Zellen, ist mir im Übrigen vollständig unklar geblieben; vielleicht haben wir es in ihnen mit sterbenden Zellen zu thun, von denen nur gewisse Theile erhalten bleiben, möglicherweise stellt die Chromophilie aber nur einen vorübergehenden Zustand der Ganglienzellen dar, vielleicht ein Fortpflanzungsstadium, wie es ähnlich bei Protozoen beschrieben worden ist.

### De- und Regeneration von Ganglienzellen.

S. Mayer[1] war der Erste, der für die Wirbelthiere nachwies, dass im normalen Nerven eine De- und Regeneration von Nervenfasern vorkommt und diese genau in derselben Weise abläuft wie nach operativen Eingriffen. Er fasste die Resultate seiner Untersuchungen in den Satz zusammen, dass die Fasern der peripheren Nerven an mehr oder weniger ausgedehnten Strecken ihres Umlaufes keine »perennirende«, sondern eine »cyklische Lebensdauer« haben. Auch die Nerven ganz junger Thiere enthalten nicht selten solche de- resp. regenerirende Fasern, die ebenfalls zuerst S. Mayer konstatirt und Hammer[2] bestätigt hat. Nach den übereinstimmenden Angaben fast aller Autoren wird die De- resp. Regeneration der Nervenfasern stets besonders charakterisirt durch eine sehr starke Vermehrung der Schwann'schen Kerne resp. Zellen. v. Büngner[3] gelang nun der Nachweis, dass die Schwann'schen Zellen es sind, welche nach Vernichtung der Markscheide und des alten Achsencylinders sich an deren Stelle setzen und schließlich den neuen Achsencylinder aus sich hervorgehen lassen. Degeneration und Regeneration lassen sich nach ihm weder zeitlich noch räumlich

---

[1] Über Vorgänge der Degeneration und Regeneration im unversehrten peripheren Nervensystem. Zeitschr. f. Heilkunde. 1881. Bd. II.

[2] Über Degeneration in normalen peripheren Nerven. Archiv für mikr. Anat. 1895. Bd. XLV.

[3] l. c.

© Biodiversity Heritage Library, http://www.biodiversitylibrary.org/; www.zobodat.at



trennen, letztere schließt sich unmittelbar an erstere an und verläuft zum größeren Theile ganz gleichzeitig mit ihr. »Die Kerne der Schwann'schen Scheide«, sagt er, »sind unzweifelhaft nervöser Natur. Wegen ihrer Betheiligung an den Neubildungsvorgängen kommt ihnen die Bedeutung von Neuroblasten zu.« Bei den Spinalganglienzellen der Wirbelthiere kommen ähnliche De- und Regenerationserscheinungen nach meinen Untersuchungen nicht vor, wohl aber fast genau in der von Büngner angegebenen Weise bei den Wirbellosen, besonders wieder bei den Mollusken. Hier findet man nämlich rings umschlossen von normalen Ganglienzellen häufig solche, welche allenthalben wie an- oder ausgefressen von der Neuroglia erscheinen. Die Neuroglia bildet größere oder kleinere Buchten, welche durch etwas helleres Aussehen von dem Ganglienzellleib abstechen, in letzteren aber an den Rändern ganz allmählich übergehen. Diese intracellulären Neurogliabuchten, welche von der intercellulären Neuroglia durch größeren Kernreichthum ausgezeichnet sind, unterscheiden sich von dem Ganglienzellleib wesentlich nur durch das Fehlen der Grundsubstanz. Da nun ihre Fibrillen (cf. oben) sich kontinuirlich in das gleich grobfibrilläre Spongioplasma der Ganglienzellen fortsetzen, da ferner die Ganglienzellen der Umgebung vollständig intakt sind und die intercelluläre Neuroglia ebenfalls keine Veränderung zeigt, so ist die Annahme, dass ein Kunstprodukt vorliegt, ausgeschlossen. Ich habe diese intracelluläre Neuroglia schon früher[1] eingehend beschrieben und sie bereits damals als Regenerationserscheinungen der Ganglienzellen gedeutet. Nach Kenntnisnahme der oben mitgetheilten Litteratur über die De- und Regeneration der Wirbelthiernervenfaser bin ich in meiner Ansicht nur bestärkt worden. Es spielen sich offenbar bei den bezüglichen Ganglienzellen der Wirbellosen ebenfalls gleichzeitig De- und Regenerationsvorgänge ab. Da das grobfibrilläre Spongioplasma aller Ganglienzellen peripher mit den Neurogliafibrillen in Konnex steht, so vertrat ich früher die Ansicht, dass alle Ganglienzellen stets in Regeneration begriffen seien. Von dieser Auffassung bin ich zurückgekommen. Es erfolgt offenbar nur zu gewissen Zeiten eine De- und Regeneration der Ganglienzellen. Ich werde in einer größeren Abhandlung mich noch ausführlicher über diese Verhältnisse auslassen. Ich wollte hier nur auf die große Übereinstimmung zwischen den Wirbelthiernervfasern und den Ganglienzellen der Wirbellosen nach dieser Richtung hingewiesen haben[2].

[1] Cf. besonders »Ganglienzelle und Neuroglia«.

[2] Dass Ganglienzellen von Neurogliazellen an- und aufgefressen werden,

© Biodiversity Heritage Library, http://www.biodiversitylibrary.org/; www.zobodat.at



### Verbindung der Ganglienzellen unter einander.

Wir sahen oben, dass der Achsencylinder der Nervenfaser stets nur eine Fortsetzung der feinfibrillären, hyaloplasmahaltigen Grundsubstanz der Ganglienzelle ist und daher stets ein helles Aussehen zeigt. Er wird bei den Wirbellosen regelmäßig von einer dunkleren Scheide umhüllt, welche ein Verfilzungsprodukt der Neurogliafibrillen ist, d. i. also derselben Fibrillen, welche sich in das grobfibrilläre Spongioplasma der Ganglienzellen fortsetzen (Fig. IV *c*). Bei den Wirbelthieren geht die aus Neurogliazellen zusammengesetzte Schwann-sche Scheide auf den Achsencylinder über. Bei den Wirbellosen treten die Ganglienzellfortsätze in die im Inneren des Ganglions gelegene »Centralsubstanz« ein und geben hier oft gleichgebaute Seitenäste ab. Diese erscheinen auf Querschnitten als dickere oder dünnere, helle, dunkelumrandete Röhrchen (Fig. IV *b*, *c gzf*). Zwischen ihnen findet sich eine grobkörnig-fibrilläre Substanz von gleich dunklem Aussehen wie die Scheiden: die Leydig'sche Punktsubstanz (Fig. IV *b*, *c ps*). Auf Grund der mit der Golgi'schen und Methylenblau-Methode angestellten neuesten Untersuchungen nimmt man jetzt allgemein an, dass die dunklen Fibrillen der Leydig'schen Punktsubstanz die letzten Ausläufer der Seitenäste der Ganglienzellfortsätze darstellen. Eine gleiche Ansicht vertritt man für die Wirbelthiere. Nach dem, was

---

ist übrigens auch von anderer Seite beobachtet worden, so von Marinesco (Compt. rend. Soc. Biol. 1896. No. 31), der die Thätigkeit der Neurogliazellen direkt mit derjenigen der Leukocyten vergleicht: »Les cellules névrogliques multipliées jouent le rôle de neuronophages; elles rongent, détruisent la substance de la cellule nerveuse, qui finit par être dévorée par ces éléments dont la nutrition est très active. J'insiste sur ce point parce que, jusqu'à présent, la plupart des auteurs qui se sont occupés du mode de destruction des cellules nerveuses, ont accordé trop d'importance, en fait de phagocytose, aux leucocytes dont le rôle est bien ré- duit dans ce processus.« Gleiche Angaben liegen von Krauss (The nerve elements in health and disease etc. The Journ. of Nerv. and Ment. Dis. 1896. Jan.) vor. Dass es sich bei den von mir mitgetheilten Befunden der Wirbellosen nicht auch nur um untergehende Ganglienzellen handeln kann, geht vor Allem daraus hervor, dass bei manchen Mollusken, z. B. Pleurobranchus, kaum eine Ganglienzelle ohne intracelluläre Neuroglia vorkommt; ferner treten die intracellulären Neurogliabuchten besonders entwickelt an der Ursprungsstelle der Nervenfaser auf; sehr oft finden sie sich ausschließlich hier, fehlen dagegen im ganzen Umkreis der Zelle, so dass solche Ganglienzellen dann genau wie die von Fritsch beschriebenen beiden elektrischen Riesenganglienzellen von Malapterurus aussehen. Eben so wenig wie man diese als untergehende Zellen auffassen wird, kann man es auch von den gleichgebauten Zellen der Wirbellosen thun.

© Biodiversity Heritage Library, http://www.biodiversitylibrary.org/; www.zobodat.at



wir oben bezüglich der Ganglienzellen kennen gelernt haben, ist diese Ansicht für die Wirbellosen unhaltbar. Auch die feinsten Nerven-

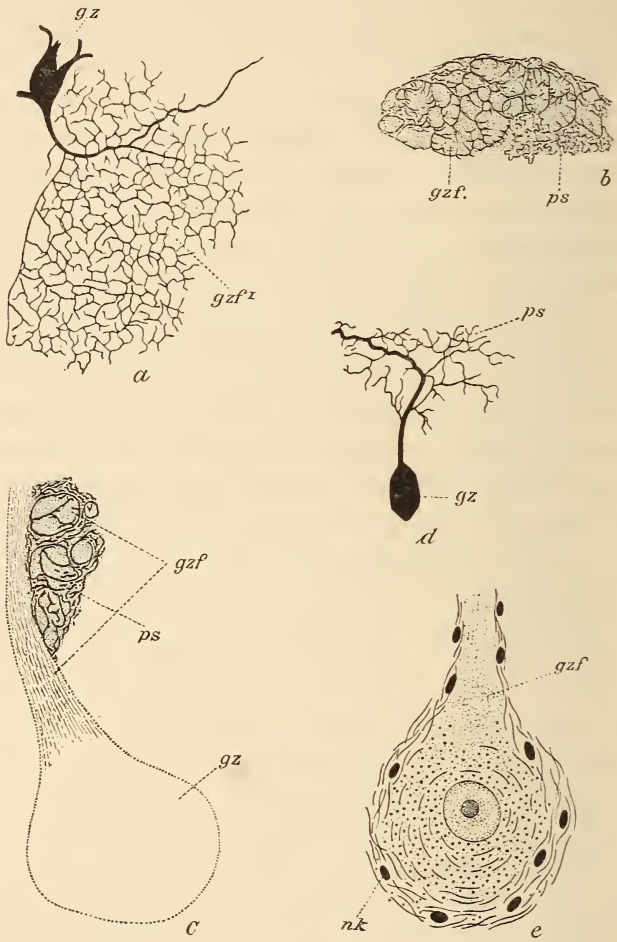


Fig. IV.

*a*, Zelle von Golgi'schem Typus aus der Kleinhirnrinde einer jungen Katze nach van Gehuchten (Kopie der Fig. 9 des Lenhossek'schen Werkes: »Der feinere Bau des Nervensystems etc.« 1895). *gz*, Ganglienzelle; $gzf^1$, letzte Ausläufer der Ganglienzellfortsätze. — *b*, Punktsubstanz eines marinen Gastropoden (Pleurobranchaea) mit vielen quergetroffenen Ganglienzellfortsätzen. *gzf*, Ganglienzellfortsätze; *ps*, Punktsubstanz. Querschnitt (Kopie einer Photographie). — *c*, Theil eines Querschnittes durch ein Ganglion eines Gastropoden (Pleurobranchaea). *gzf*, Ganglienzellfortsätze; *ps*, Punktsubstanz (Kopie einer Photographie). — *d*, Theil eines Querschnittes aus dem Bauchmark des Regenwurms mit nach Golgi imprägnirter Nervenzelle. *gz*, Ganglienzelle; *ps*, Punktsubstanz (Kopie der Fig 12 des Lenhossek'schen Werkes: »Der feinere Bau etc.). — *e*, Ganglienzelle eines Gastropoden. Längsschnitt. *gzf*, Ganglienzellfortsatz; *nk*, Neurogliakern.

fasern bewahren ihren feinfibrillären Achsencylinder und präsentiren sich auf Querschnitten als helle Ringe mit dunklem Kontour, niemals

© Biodiversity Heritage Library, http://www.biodiversitylibrary.org/; www.zobodat.at



aber als dunkle Fibrillen resp. Körnchen. Untersucht man dagegen das dunkel erscheinende Filzwerk der LEYDIG'schen Punktsubstanz, das den Raum zwischen den Ganglienzellfortsätzen ausfüllt, auf dünnen, gut gefärbten und in verdünntem Glycerin liegenden Schnitten sorgfältig gehärteter Präparate bei sehr starker Vergrößerung genauer, so wird man bald überall, besonders aber da, wo das Filzwerk etwas lockerer gefügt ist, die gleiche feinkörnig-fibrilläre und schwer färbbare Substanz entdecken, aus welcher der Achsencylinder der Ganglienzellfortsätze besteht, und ferner erkennen, dass die groben Fibrillen des Filzwerkes genau das Aussehen, Lichtbrechungsvermögen und die Tinktionsfähigkeit haben wie die Fibrillen der Scheide der Ganglienzellfortsätze (Fig. IV *b*, *c ps*). Wie im Ganglienzelleib (Fig. IV *e*) haben wir also auch in der LEYDIG'schen Punktsubstanz (*ps*) wieder ein grobfibrilläres, dunkler erscheinendes, und ein feinfibrilläres, schwerer färbbares, ebenfalls[1] hyaloplasmahaltiges Spongioplasma zu unterscheiden, und wie ferner in der Ganglienzelle das letztere zwischen dem ersteren resp. den Schollen lange übersehen und für die Wirbellosen erst durch mich, für die Wirbelthiere besonders durch FLEMMING nachgewiesen worden ist, eben so ist in der Punktsubstanz die der Grundsubstanz der Ganglienzelle entsprechende Masse bisher unerkannt geblieben, und zwar lediglich aus dem Grunde, weil die angewandten Untersuchungsmethoden nicht genügten. Will man die Grundsubstanz auch in der Punktsubstanz erkennen, so muss man vor Allem sehr gut gehärtete Objekte, wie man sie bei richtiger Sublimatbehandlung erhält, benutzen, zweitens sehr dünne Schnitte in Glycerin untersuchen und schließlich eine Färbung anwenden, bei der nicht einzelne Theile, sondern alle Elemente und möglichst in verschiedenen Nuancen tingirt werden. Die GOLGI'sche Methode ist darum nicht geeignet, weil sie nur dicke Schnitte und schwächere Vergrößerung bei der Untersuchung zulässt und nur Bruchstücke färbt, das Methylenblau-Verfahren aber ist zunächst auch aus dem zuletzt angeführten Grunde unbrauchbar, ferner desshalb, weil es entweder nur Zupfpräparate gestattet oder in der BETHE'schen Modifikation für Schnitte nicht ordentlich härtet. Ich habe die BETHE'sche Methode wiederholt bei Mollusken und Crustaceen probirt, aber nie gut gehärtete Objekte erhalten und darum auf Schnitten in

[1] cf. Histologische Unters. über d. Nervensyst. d. Hirudineen. l. c. p. 49, 50.

© Biodiversity Heritage Library, http://www.biodiversitylibrary.org/; www.zobodat.at



der Punktsubstanz nur das grobfibrilläre Spongioplasma, aber nie oder nur spurenweise die Grundsubstanz zwischen demselben unterscheiden können.

Der Übergang der Ganglienzellfortsätze in die Punktsubstanz geschieht in der Weise, dass die Scheiden sich lockern und in dem grobfibrillären Spongioplasma aufgehen. Sehr oft besitzen die sich auflösenden Ganglienzellfortsätze noch eine sehr bedeutende Stärke und zeigen dann vor ihrem Übergange in die Punktsubstanz eine Eigenthümlichkeit, durch die sie auf Schnitten eine auffallende Ähnlichkeit mit den nach der Golgi'schen Methode gewonnenen Bildern von den letzten Enden der Ganglienzellfortsätze gewinnen. Die Scheiden entsenden nämlich ins Innere des Achsencylinders eine größere oder kleinere Anzahl radiärer Scheidewände. Gruppen von solchen Ganglienzellfortsätzen (Fig. IV *b*) sehen dann im Querschnitt zum Verwechseln gleich der Abbildung, welche Lenhossék in Fig. 9 seines Werkes: »Der feinere Bau des Nervensystems etc. II. Auflage 1895«, von den sich verästelnden Fortsätzen einer Ganglienzelle von Golgi'schem Typus giebt. Die letzteren (Fig. IV *a*) unterscheiden sich von ersteren (Fig. IV *b*) lediglich dadurch, dass sie in den von dem grobfibrillären Spongioplasma umschlossenen Hohlräumen die feinfibrilläre Grundsubstanz nicht zeigen. Vergleicht man ferner die Querschnitte des Bauchmarkes von Lumbricus, welche Friedländer[1] von Osmiumsäure-Präparaten photographirt hat, und die ich nach meinen Erfahrungen als sehr gelungen bestätigen kann, mit den nach der Golgi'schen Methode gewonnenen Lumbricus-Schnitten, wie Lenhossék einen in Fig. 12 seiner oben citirten Abhandlung zeichnet, so wird man in ersteren genau dasselbe grobe Fibrillenwerk erkennen, das Lenhossék (Fig. IV *d*) abbildet und für die letzten Enden der Seitenäste der Ganglienzellfortsätze erklärt, dazwischen aber wieder die feinkörnig-fibrilläre helle Grundsubstanz, die im Aussehen genau mit dem Inhalt der dicken Ganglienfortsätze übereinstimmt. Auf den Lenhossék'schen Bildern fehlt diese ganz. Da also nicht das grobe dunkle Fibrillenwerk der Punktsubstanz, sondern die dazwischen befindliche Grundsubstanz das eigentliche, leitende Element darstellt, da ferner die letztere ein zusammenhängendes Ganzes darstellt, so ist die von den Anhängern der Golgi'schen und Methylenblaumethode ver-

[1] Altes und Neues zur Histologie des Bauchstranges des Regenwurms. Diese Zeitschr Bd. LVIII. 1894. Cf. namentlich Fig. 15, ferner Fig. 16.

© Biodiversity Heritage Library, http://www.biodiversitylibrary.org/; www.zobodat.at



tretene Anschauung, dass die Ganglienzellen nicht unter einander in Konnex stehen, sondern nur durch Kontakt auf einander einwirkende Einheiten, sog. Neuronen sind, für die Wirbellosen hinfällig. Ob die groben Fibrillen der Punktsubstanz netzartig sich verbinden oder nur ein Filzwerk bilden, ist vollständig belanglos.

Bezüglich der Wirbelthiere ist die neueste Beobachtung Ramon y Cajal's von höchstem Interesse, nach welcher die Endbäumchen, welche dem grobfibrillären Spongioplasma der Leydig'schen Punktsubstanz bei den Wirbellosen entsprechen, in eine Verbindungsmasse eintauchen.

Sehr beweisend für die Richtigkeit der von mir vertretenen Auffassung sind ferner die Beobachtungen Blochmann's über das Epithel der Plathelminthen[1], in so fern er das, was er Anfangs auf Grund der Golgi'schen Methode für sensible Nervenfibrillen und ihre baumförmigen Verästelungen erklärt hatte, bei genauerer Untersuchung als Ausläufer von Parenchymzellen konstatiren musste. Seine diesbezüglichen Abbildungen stimmen so auffallend mit den einschlägigen Zeichnungen, welche von anderen Thieren über das Ende der sensiblen Nervenfasern seitens der Anhänger der Golgi'schen Methode gegeben worden sind, überein, dass Blochmann's Irrthum wohl begreiflich ist. Wenn aber ein so sorgfältiger Beobachter wie Blochmann irregeleitet werden konnte, so ergiebt sich daraus, wie skeptisch man allen gleich lautenden Angaben gegenüber zu treten hat.

Sehr bedeutungsvoll sind auch die Kerne, die oft massenhaft die Punktsubstanz durchsetzen. Wir haben es in ihnen mit Neurogliakernen zu thun, wie sie häufig in den Ganglienzellen vorkommen (cf. oben).

Dass die Punktsubstanz nicht lediglich ein Verflechtungsprodukt der letzten Ausläufer der Seitenäste der Ganglienzellfortsätze darstellen kann, sondern als selbständige Masse den Ganglienzellen und ihren Fortsätzen gegenüber steht, dafür sprechen auch die entwicklungsgeschichtlichen Untersuchungen von Vejdovský[2], der bezüglich der Chätopoden nachweist, dass die Punktsubstanz sich viel eher differenzirt als die Ganglienzellen und ganz unabhängig von deren Fortsätzen entsteht.

---

[1] Die Epithelfrage bei Cestoden und Trematoden. 1896.

[2] Entwicklungsgeschichtliche Untersuchungen. 1888—1892.

© Biodiversity Heritage Library, http://www.biodiversitylibrary.org/; www.zobodat.at



## Die vermeintlichen Centrosomen Lenhossék's in den Spinalganglienzellen des Frosches.

Lenhossék[1] beschrieb vor einigen Jahren sehr eigenartige Bildungen in den Spinalganglienzellen des Frosches, welche er als Centrosomen resp. Sphären bezeichnete, und betonte, dass er als Erster diese in Nervenzellen nachgewiesen habe. Er beschreibt sie als kuglige, homogene Gebilde, welche sich scharf gegen das Protoplasma der Ganglienzelle abheben, ja gegen dieses hin sogar durch eine Art Membran abgeschlossen scheinen und in ihrem Inneren ein stark sich färbendes, aber leicht verblassendes Centrakorn enthalten, welches bei genauerem Zusehen sich stets aus feinsten Körnchen zusammengesetzt erweist. Ich habe mehr als ein Dutzend Frösche untersucht, von jedem mehrere Ganglien, und stets die Lenhossék-schen Bildungen gefunden. Aber mit Centrosomen und Centrosphären hat man es hier nicht im entferntesten zu thun. Lenhossék untersuchte dieselben besonders mit der Heidenhain'schen Eisenhämatoxylinmethode, ich habe diese auch probirt und sie sehr gut gefunden, daneben aber auch andere Färbungen, besonders wieder die Zimmermann'sche Doppelfärbung mit Jodgrün-Fuchsin angewandt, letztere wieder mit ganz besonderem Erfolge; denn mit ihr traten die vermeintlichen Centrosomen und -Sphären noch ungleich schärfer und differenzirter hervor als bei dem Heidenhain'schen Verfahren, so dass man weitere Einblicke in ihre Strukturverhältnisse gewinnt, zumal wenn man dieselben wieder mit Glycerin statt in Harzen untersucht. Fixirt werden auch sie am besten mit Sublimat, nach Alkoholbehandlung treten sie sehr scharf im Ganglienzellleib hervor, doch erscheint ihre Struktur hier verwischt. Ich habe wiederholt die Ganglien quer durchschnitten, die eine Hälfte in Sublimat, die andere in Alkohol gehärtet, die aus jedem der beiden Stücke gefertigten Serienschnitte zu 12—14 auf verschiedene Objektträger vertheilt und diese sehr verschieden gefärbt, so bekam ich die mannig-

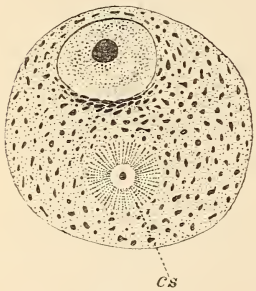


Fig. V.
Querschnitt einer Spinalganglienzelle vom Frosche mit einer Lenhossék'schen Centrosphäre.
*cs*, Centrosphäre.

[1] Centrosom und Sphäre in den Spinalganglienzellen des Frosches. Archiv für mikr. Anat. 1895.

© Biodiversity Heritage Library, http://www.biodiversitylibrary.org/; www.zobodat.at



faltigsten Vergleichsbilder der LENHOSSÉK'schen Centrosphären. Untersucht man die fraglichen Gebilde auf feinen, in Glycerin liegenden, mit Jodgrün-Fuchsin oder nach der HEIDENHAIN'schen Methode gefärbten Schnitten, so erkennt man, dass sie nicht homogen sind, wie sie LENHOSSÉK beschreibt, der sie offenbar in Harzen untersucht hat, sondern aus radiären, einzeln oft scharf hervortretenden Strahlen sich aufbauen, welche peripher d. h. gegen das Ganglienzellprotoplasma meist scharf abgesetzt sind und innen ebenfalls in kreisförmiger Linie in kurzer Entfernung von dem Centralkorn aufhören, so dass das letztere im Centrum eines hellen, meist sehr fein granulirten Hofes erscheint. Wer diese Präparate zum ersten Male sieht, schließt sich gewiss unbedingt der LENHOSSÉK-schen Auffassung an. Untersucht man aber genauer, vor Allem eine große Anzahl von Fröschen, so wird man bald eines Anderen belehrt. LENHOSSÉK giebt an, dass seine Centrosomen nur in gewissen, mittelgroßen Ganglienzellen und hier stets genau im Mittelpunkte der Zellen vorkommen, während der Zellkern stets excentrisch ist. Gewiss giebt es solche Zellen, aber die Centrosphären kommen nicht nur in derartigen Zellen und nur central vor, sondern in allen Arten von Zellen, namentlich auch in den größten, und an allen möglichen Stellen des Zellleibes, sehr oft auch ganz peripher, ferner nicht nur in der Einzahl, sondern häufig zu mehreren bis zu acht, und nicht bloß im Zellleib, sondern auch im Zellkern, und schließlich, was die Hauptsache ist, nicht allein innerhalb der Ganglienzellen, sondern oft zahlreich auch zwischen denselben vor. Allerdings gilt dies nicht von allen Fröschen. Die untersuchten Thiere zeigten nach dieser Richtung sehr bedeutende Differenzen, ja selbst die verschiedenen Ganglien desselben Frosches variirten bisweilen hierin nicht unwesentlich. In manchen Ganglien traten die fraglichen Gebilde nur spärlich, lediglich innerhalb der Zelle und dann sehr oft nur in der Einzahl und in der von LENHOSSÉK beschriebenen centralen Lage auf (Fig. V). Solche Ganglien haben offenbar LENHOSSÉK zur Untersuchung vorgelegen. In anderen Ganglien finden sich aber neben derartigen Ganglienzellen alle die oben geschilderten Variationen. Manche Ganglien sind durch sehr viel extracelluläre und verhältnismäßig wenig intracelluläre »Sternchen«, wie ich fernerhin die LENHOSSÉK-schen Centrosomen und Sphären kurz bezeichnen will, ausgezeichnet, bei anderen überwiegen wieder weit die letzteren. Öfter fand ich auch im Zellkern nicht nur ein, sondern mehrere Sternchen und in ganz verschiedener Ausbildung; bei den einen zeigten sich um das

© Biodiversity Heritage Library, http://www.biodiversitylibrary.org/; www.zobodat.at



Centralkorn nur Spuren einer Radienbildung, bei anderen die Radien vollständig entwickelt; bisweilen traf ich daneben im Zellkern auch ein vollständig nacktes Centralkorn. Bei Behandlung mit DELAFIELD-schem Hämatoxylin und besonders mit Jodgrün-Fuchsin nehmen die Sternchen eine viel dunklere Färbung als das Zellprotoplasma an, im ersteren Falle eine bläuliche, im letzteren eine röthliche oder bläulich-rothe an und treten dadurch als eigenartige Gebilde im Zellleib scharf hervor. Beim HEIDENHAIN'schen Verfahren erscheinen sie oft in blassgelblichem Tone, beizt man nur wenig, so stechen sie namentlich scharf gegen die den Zellleib füllenden blaugefärbten Schollen ab, welche, wie schon bemerkt, an der Oberfläche der Sternchen plötzlich aufhören. Ungefärbt zeigen sie bald den Farbenton des Zellprotoplasmas, bald einen sehr starken metallischen Glanz und starkes Lichtbrechungsvermögen, besonders gilt das Letztere vom Centralkorn. Das metallische Aussehen behalten sie oft auch bei der HEIDENHAIN'schen Beizmethode und heben sich dann doppelt scharf gegen den Zellkörper ab. Das Centralkorn ist von LENHOSSÉK im Wesentlichen richtig beschrieben worden. Oft erscheint es nicht in der Einzahl, sondern als Summe von feinen Körnchen. LENHOSSÉK behauptet, dass es stets einen Körnchenhaufen darstelle. Dies stimmt nicht. Es ist sehr häufig das Centralkoru eine einzige, ziemlich große, stark lichtbrechende Kugel; der Farbenton, den es bei der HEIDENHAIN'schen Methode annimmt, ist zwar dunkel, aber anders als derjenige der Nucleolen. LENHOSSÉK betont richtig, dass das Centralkorn sehr leicht verblasst. Beizt man etwas länger, so ist das Centralkorn schon in einem Stadium, in welchem die Schollen noch einen bläulichen Ton zeigen und die Nucleolen noch schwarz sind, meist schon ganz entfärbt. Bisweilen hält es aber den Farbstoff ziemlich lange zurück. Bemerkt sei noch, dass nach Alkoholhärtung die Strahlen vollständig verschwinden und die Sternchen als ganz homogene, kuglige Gebilde erscheinen mit sehr deutlichem, centralen, hellen Hofe und einem oder mehreren Centralkörnern, genau entsprechend den Abbildungen und der Beschreibung LENHOSSÉK's.

Was bedeuten nun die Sternchen? Kunstprodukte können es aus den verschiedensten Gründen nicht sein. Dagegen spricht zunächst die Thatsache, dass sie bei allen Fröschen und nach den verschiedensten Härtungsmethoden auftreten. Man könnte sie vielleicht für Krystallisationsprodukte halten, wenn nicht die Beobachtung vorläge, dass die Schollen der Zellkörper an ihrer Peripherie stets in kreisförmiger Linie und ganz normaler Anordnung aufhörten.

© Biodiversity Heritage Library, http://www.biodiversitylibrary.org/; www.zobodat.at



Wie schon Lenhossék nachgewiesen hat, sind die Sternchen eine nur den Spinalganglienzellen des Frosches eigenthümliche Bildung und fehlen bei den Säugethieren ganz. Thatsache ist aber auch, dass sie nur innerhalb der Ganglienzellen oder in ihrer nächsten Umgebung, niemals aber in der Nervenfaserschicht auftreten. Bei gut konservirten Ganglien traf ich die extracellulären Sternchen öfter eingebettet in eine feinkörnige Masse, über deren Natur ich mir nicht klar werden konnte. Bisweilen schien es mir, als ob dieselbe den Rest von untergegangenen Ganglienzellen darstellte. Ich habe mir die denkbar größte Mühe gegeben, über das Wesen der Sternchen ins Klare zu kommen, und viel Zeit und Mühe auf ihr Studium verwandt, ich bin aber bezüglich derselben nur zu dem negativen, wie ich glaube, aber nicht bedeutungslosen Resultate gekommen, dass sie auf keinen Fall auf Centrosomen zu beziehen sind. Centrosomen kommen also bei Ganglienzellen nicht vor, sowohl die Dehler'schen als Lenhossék'schen vermeintlichen Centrosomen haben sich als wesentlich andere Bildungen erwiesen. Und so glaube ich, dass auch noch in vielen anderen Fällen die als Centrosomen beschriebenen Gebilde somatischer Zellen bei genauerer Untersuchung als solche sich nicht werden behaupten können, besonders aber bei denjenigen Zellen, die sich nicht mehr oder nur direkt theilen. Es ist mir stets unverständlich geblieben, wie man bei letzteren Zellen von Centrosomen in dem Sinne, wie sie bei der Karyokinese auftreten, reden konnte[1].

Breslau, im Mai 1898.

---

[1] Es sind auch bei Wirbellosen in den Ganglienzellen Centrosomen und Sphären beschrieben worden, von Lewis bei einem Chätopoden (Centrosome and Sphere in Certain of the Nerve Cells of an Invertebrate. Anat. Anzeiger. Bd. XII. No. 12. 1896) und von McClure für Helix (l. c.). Ich habe bei den Ganglienzellen der Wirbellosen, obwohl ich sie sehr genau studirt habe, nie Centrosomen konstatiren können und möchte glauben, dass die angegebenen Bildungen mit Centrosomen nichts gemein haben.

# ZOBODAT - www.zobodat.at

Zoologisch-Botanische Datenbank/Zoological-Botanical Database

Digitale Literatur/Digital Literature

Zeitschrift/Journal: Zeitschrift für wissenschaftliche Zoologie

Jahr/Year: 1898

Band/Volume: 64

Autor(en)/Author(s): Rohde Emil

Artikel/Article: Die Ganglienzelle. 697-727