© Biodiversity Heritage Library, http://www.biodiversitylibrary.org/; www.zobodat.at

Beiträge zur Anatomie der Geckopfote.

Von

Julius Tandler

(Wien).

(Aus dem I. anatomischen Institut in Wien.)

Mit Tafel XXIII und XXIV.

Gelegentlich eines im physiologischen Klub zu Wien im Jahre 1899 gehaltenen Vortrages: »Beiträge zur Mechanik des peripheren Blutgefäßsystems« habe ich auf eine höchst eigenartige Einrichtung an den Zehen von *Ptyodactylus lobatus* aufmerksam gemacht. Da mir damals nur ein einziges Exemplar dieser Spezies zur Verfügung stand, mußte ich die ausführlichere Untersuchung auf spätere Zeit verschieben. Vor kurzem kam ich durch die Liebenswürdigkeit des Herrn Professor Cori in Triest in den Besitz einiger Exemplare von *Ptyodactylus lobatus*, wofür ich Herrn Prof. Cori herzlichst danke.

Ich möchte daher im Vorliegenden die in vieler Beziehung eigenartigen Verhältnisse, wie sie sich an den Zehen dieser Spezies vorfinden, auseinandersetzen und anschließend daran auch die Zehen des *Platydactylus lobatus* beschreiben.

Die Anatomie der Haftlappen bei den verschiedenen Spezies der Geckotiden ist seit Chartier, der sich als erster mit dieser Frage beschäftigte, des öftern so z. B. von Braun, Todaro, Nicolas untersucht worden. Doch erstrecken sich die Untersuchungen aller dieser Autoren nur auf den Aufbau der Cutis und der Epidermis, ohne Rücksicht auf die Skeletteile, auf das Gefäßsystem und auf die Muskulatur.

Ich habe mich nun von der Idee ausgehend, daß gerade diese Abschnitte für die Haftfähigkeit dieser Tiere funktionell bedeutungsvoll sein müßten, mit dem Studium dieser subkutanen Gebilde der Haftlappen beschäftigt und in meinem Vortrage die bei *Ptyodactylus*

© Biodiversity Heritage Library, http://www.biodiversitylibrary.org/; www.zobodat.at

lobatus vorkommenden Blutkammern, sowie auch den bei *Platydactylus annularis* vorhandenen quergestreiften zur Cutis der Haftlappen ziehenden Muskel beschrieben.

Die letzte Untersuchung über die Haftlappen der Geckotiden rührt von Haase her.

Ich kann auf genauere Literaturangaben um so eher verzichten als Haase die bisher vorliegenden literarischen Angaben in seiner Dissertation zusammengestellt hat. Auf die Arbeit dieses Autors aber soll gelegentlich der Beschreibung meiner eignen Befunde zurückgekommen werden.

Meine eignen Untersuchungen erstrecken sich, wie erwähnt, auf zwei Spezies von Geckotiden: auf *Ptyodactylus lobatus* und auf *Platydactylus annularis*.

I. Ptyodactylus lobatus Cuv.

Die Zehen sind bei dieser Spezies frei und tragen Krallen. Sie sind an ihrem distalen Ende entsprechend der Endphalange und dem distalen Teile der vorletzten Phalange zu einer herzförmigen Haftscheibe verbreitert. Diese ist zweiteilig und trägt an ihrer Unterfläche fächerförmig angeordnete Plättchen.

Eine Reihe von Zehen wurde in 5 %igem Salpetersäure-Alaun (Schaffer) entkalkt, teils in Celloidin teils in Paraffin eingebettet und geschnitten. Die Schnitte wurden entweder mit Hämalaun-Eosin, nach van Gieson oder mit Orcein gefärbt. Von einer Serie wurde eine Linear-Rekonstruktion (vgl. Fig. 1) angefertigt, um die topischen Verhältnisse darzulegen.

Der Daumen, der vierte und der fünfte Finger besitzen drei Phalangen, der Mittelfinger und der zweite bestehen aus vier Gliedern.

Da bei der Rekonstruktion eine dreigliedrige Zehe in Verwendung kam, so wurden diese Glieder wie üblich Grund-, Mittel und Endphalange benannt. Es ist natürlich selbstverständlich, daß die morphologischen Verhältnisse, die hier zur Beschreibung kommen, durch die Einschaltung eines Gliedes keine besondern Veränderungen erleiden.

Die Grundphalange und die Mittelphalange sind in der Mitte leicht eingeschnürt, an ihren Gelenkenden aufgetrieben. An ihrer volaren Seite haben sie eine längsverlaufende Rinne für die Beugersehne. Die Endphalange verschmälert sich unmittelbar distal von ihrem Gelenkende und läuft spitz zu. Der Nagel reicht proximalwärts fast bis an das Gelenk heran und deckt beinahe die ganze obere

© Biodiversity Heritage Library, http://www.biodiversitylibrary.org/; www.zobodat.at

Fläche der Phalange. Knapp vor dem Gelenke zwischen Mittel- und Endphalange lagert sich letzterer eine eigenartige plattenförmige Gewebsmasse innig an, welche nach vorn noch den Nagelfalz umfaßt.

Diese Stützplatte, unmittelbar unter der dorsalen Cutis gelegen, ist symmetrisch zur Seite der Endphalange angeordnet und umgreift ziemlich weit proximalwärts reichend noch das distale Ende der Mittelphalange. Ihre Gestalt ist aus der linearen Rekonstruktion zu ersehen (vgl. Fig. 1 *vG*).

Das hier seiner Form nach beschriebene Gewebe habe ich seinerzeit nach Schaffer als »vesikulöses Stützgewebe« bezeichnet. Schaffer hat dieser Gewebsart, die er im Zungenkiel von *Myxine* fand, diesen Namen gegeben und sich bei dieser Gelegenheit gegen den von Studnicka vorgeschlagenen Namen »Vorknorpel« und ebenso gegen den Ausdruck Stadelmanns »Pseudoknorpel« ausgesprochen. Da Professor Schaffer diese Gewebsformation ohnehin des genaueren abhandelt, möchte ich hier nur eine ganz kurze Beschreibung geben.

Das Gewebe besteht fast ausschließlich aus großen, glashellen, blasenförmigen Zellen, zwischen welchen nur spärliche Bündel von fibrösem Gewebe hindurchziehen. Am nach van Gieson gefärbten Schnitt gibt das vesikulöse Stützgewebe ein sehr kontrastreiches Bild, da sich das Protoplasma der zelligen Elemente gelb, die Zellgrenzen tief rot färben.

Dort wo die Stützplatte an der Endphalange inseriert, werden die Zellen kleiner, die bindegewebigen Septen hingegen breiter. Allmählich geht so dieses Gewebe in das knorpelige proximale Phalangenende über.

Solches vesikulöses Stützgewebe fand ich außer in Form der Stützplatte an den Zehen von *Ptyodactylus* noch in den Sehnenscheiden und auch in den Sehnen selbst. An ersterer Stelle vorkommend schließt das Stützgewebe die Rinne an der Unterfläche der Phalangen zu einem Kanal ab, in welchem die Beugersehne liegt. An manchen Stellen sah ich auch in den Sehnen selbst ganz zerstreut vorkommende blasenförmige Zellen als Andeutungen des vesikulösen Stützgewebes, manchmal auch in mehr geschlossener Formation als sesamoide Einlagerung in der Sehne des langen Zehenstreckers.

Es sind zwei Zehenstrecker vorhanden, ein Extensor brevis, der mit seinem Muskelfleisch weit distal abwärts reicht und ein Extensor longus der sehnig dem Zehenrücken entlang verlaufend am Nagelglied endet.

© Biodiversity Heritage Library, http://www.biodiversitylibrary.org/; www.zobodat.at

Der M. flexor digitorum sublimis reicht in seinem fleischigen Anteil bis fast an seine Insertionsstelle an der Mittelphalange. Der zu einer Zehe gehörige Abschnitt dieses Muskels liegt im Bereiche des Metakarpalknochens der Sehne des Flexor profundus auf. Am Metakarpophalangealgelenk teilt sich jeder solcher Abschnitt in zwei Bündel, von denen jedes zur Seite der Sehnenscheide des Flexor profundus gelegen distalwärts zieht, um mit einer ganz kurzen Sehne an der Mittelphalange zu enden. Gerade in dem Winkel, zwischen Sehnenscheidenrand und Knochen liegt die Insertionsstelle dieser Sehne.

Mit dem oberflächlichen Beuger sind die Mm. interossei volares im freien Anteil der betreffenden Zehe so eng verbunden, daß die beiden Muskelabschnitte vielfach nicht zu trennen sind.

Der M. flexor digitorum profundus, welcher schon im Bereiche des Metacarpus in einem Leitkanal liegt, zieht in diesem bis zum letzten Interphalangealgelenke. Diese Sehnenscheide, welche speziell in ihrem distalsten Abschnitte durch die Einlagerung von vesikulösem Stützgewebe bedeutend versteift ist, endet plötzlich vor dem letzten Zehengelenk mit einer scharfen volaren Lippe. Gerade an dieser Stelle teilt sich auch die Sehne in zwei Abschnitte, von denen der eine zum Knochen des Nagelgliedes, der andre zur Haut zieht.

Dieser letztere Anteil wird breit und beginnt sich kurz darauf fächerförmig aufzubündeln; die einzelnen Bündel dieses Sehnenfächers ziehen, in den Haftleisten gelegen, ziemlich weit nach vorn. Sie enden insgesamt in der Haut. In Fig. 5 (*M.fl.p*) sind diese Sehnenabschnitte an den mittleren Haftblättchen noch sichtbar.

Der zur Endphalange ziehende Anteil der Sehne des M. flexor profundus gelangt nun an die untere Fläche des ersten Interphalangealgelenkes und kommt hier unter die eigentümlich modifizierte Kapselwand zu liegen, mit welcher er verwachsen ist. Von hier zieht dieses Sehnenbündel über die noch später zu beschreibende mittlere Blutkammer und setzt sich vor derselben am Knochen fest.

Die Modifikation der volaren Kapselwand des distalsten Zehengelenkes besteht in folgendem: Die Wand ist zu einem mächtigen Gewebspolster von keilförmiger Gestalt verdickt. Die Schneide des Keiles ist proximalwärts, der Rücken distalwärts gerichtet. Die obere Fläche sieht in das Gelenk, die untere ist mit der Sehne des tiefliegenden Beugers verwachsen. Dem Keilrücken liegt die mittlere Blutkammer auf. Dieser Gewebskeil ist dabei so untergebracht, daß sein Rücken bei normal gestrecktem Gelenk gerade noch in die Ebene der Gelenkspalte fällt, die Kapsel bildet nämlich eine proximalwärts

© Biodiversity Heritage Library, http://www.biodiversitylibrary.org/; www.zobodat.at

gerichtete Aussackung. Durch die Gewebsmasse hindurch ziehen die beiden Arterien, welche die mittlere Blutkammer speisen.

Das Gewebe besteht hauptsächlich aus einer faserigen elastischen Grundsubstanz, in welche mittelgroße, blasenförmige Zellen ziemlich spärlich eingetragen sind. Das Zellprotoplasma färbt sich sehr wenig, der meistens längliche Kern ist für Kernfarben empfindlich. Erwähnt sei noch, daß die Sehne des Flexor profundus an manchen Stellen durch elastische Fasern enthaltende Sehnenbündel an die Phalangen fixiert erscheint.

An jeder Zehe sind vier Arterien vorhanden, zwei an den beiden volaren, zwei an den beiden dorsalen Rändern (Arteriae digitales volares et dorsales). Neben jeder Arterie verläuft ein Nervenast und eine bis zwei Venen. Im Bereiche der Grundphalange ist je eine plantare Randarterie mit der zugehörigen dorsalen durch eine mächtige Arkade verbunden. Distal von dieser Verbindungsstelle wird das dorsale Gefäß schwach und beginnt sich hauptsächlich in der Haut aufzuteilen.

Die Arteriae digitales volares (Fig. 1 *A.d.v*) ziehen als zwei starke Gefäßstämme weiter und kommunizieren untereinander durch einen beiläufig vor der Mitte der Mittelphalange gelegenen mächtigen Gefäßbogen (vgl. Fig. 1). Dieser liegt zwischen dem vordersten accessorischen Sehnenbündel der Beugersehne, welche, wie vorhin beschrieben, hier eben aus dem Sehnenkanal herauskommt, und dem Knochen. Ähnliche bogenförmige im Periost der ventralen konkaven Phalangenfläche verlaufende Anastomosen zwischen den Aa. digitales volares kommen auch anderweitig, z. B. auch beim Menschen, vor, sind aber ganz kleine Seitenäste, denen unter normalen Umständen kaum irgendwelche funktionelle Bedeutung zugestanden werden kann. Bei Ptyodactylus aber handelt es sich um eine breite Kommunikation zwischen den beiden randständigen Arterien, die in Anbetracht der distal von der Kommunikationsstelle vorhandenen Einrichtungen funktionell sicher bedeutungsvoll ist.

Distal von dieser Arkade entläßt jede Art. digitalis volaris einen Ast, der zuerst ein kurzes Stück peripherwärts zieht, hierauf oberhalb des hier schon fächerförmig verbreiterten Anteiles der Beugersehne gelegen sich medialwärts wendet und die Mitte der Zehe überschreitend auf die kontralaterale Seite gelangt. Diese Arterien liegen, wie erwähnt, im keilförmigen Gewebspolster. Hierbei kreuzen sich selbstverständlich die beiderseitigen Arterienäste (vgl. Fig. 1). Jede der beiden Arterien mündet in die mittlere Blutkammer, deren Beschreibung später folgt.

© Biodiversity Heritage Library, http://www.biodiversitylibrary.org/; www.zobodat.at

Nach Abgabe des eben beschriebenen Astes zieht der Stamm der Arteria digitalis volaris distalwärts weiter und spaltet sich kurz darauf in einen inneren und in einen äußeren Ast. Der innere verläuft an der Seite der Phalange weiter, gelangt an die dorsale Seite der Verbindung zwischen medialer und lateraler Blutkammer und erreicht das Nagelbett, wo er sich auflöst. Der äußere Ast zieht längs des hinteren Randes der Stützplatte nach außen, dann nach vorn und endet in zwei oder mehrere Äste gespalten an der dorsalen Seite der seitlichen Blutkammer.

Die beschriebenen Arterien zeigen bezüglich des Aufbaues ihrer Wände normales Verhalten; irgendwelche mechanische Vorrichtungen konnte ich an ihnen nicht wahrnehmen. Wie schon bei der Beschreibung der Arterien erwähnt wurde, kommen an den Zehen von *Ptyodactylus lobatus* eigentümliche Bluträume vor, welche ich als Blutkammern bezeichnet habe. Ich wählte diesen nichts präjudizierenden Ausdruck vor allem deshalb, weil die hier zu beschreibenden Abschnitte des Gefäßsystems mit keiner der bisher in der Literatur bekannt gewordenen Einrichtungen vollkommen übereinstimmen.

Wie die in Fig. 1 wiedergegebene Rekonstruktion zeigt, sind zwei solche Kammersysteme vorhanden, ein unpaariges in der Mitte gelegenes und ein paariges bilateral symmetrisches.

Was nun zunächst die beiden seitlich von der Zehenachse gelegenen Kammern anbelangt (vgl. Fig. 1 *l.K*), so handelt es sich hier um zwei große, fast die ganze herzförmige Verbreiterung der Zehe einnehmende Räume, die einander an einer ganz schmalen fast am Ende der letzten Phalange gelegenen Stelle eng anliegen. Eine etwa hier vorhandene Kommunikation konnte ich nicht nachweisen.

Der periphere Teil jeder Seitenkammer zeigt eine Reihe von Ausbuchtungen, welche im großen ganzen derart angeordnet sind, daß je einem Haftblättchen eine solche Ausbuchtung entspricht. Der proximale Abschnitt jeder Seitenkammer ist durch die Stützplatte gedeckt, aus ihm fließt das Blut vermittels einer Vene ab, deren Beschreibung später folgt.

Ein wenig proximal und medial von der erwähnten Abflußstelle befindet sich die Kommunikation mit der Mittelkammer.

Die peripheren Partien der Seitenkammern, vor allem die sackförmig ausgebuchteten Stellen liegen der volaren Cutis fast direkt auf; der Teil, welcher durch das vesikulöse Stützgewebe gedeckt ist, ist von der Cutis durch eine schmale Lage von Fettgewebe und durch die hier in die Haftplättchen einstrahlenden Bündel der Beugersehne

© Biodiversity Heritage Library, http://www.biodiversitylibrary.org/; www.zobodat.at

geschieden (vgl. Fig. 5 *M.fl.p*). Da aber in den distalen Abschnitten der seitlichen Blutkammern die dorsale Cutis der Decke der Seitenkammern fast unmittelbar aufliegt, entspricht der Höhendurchmesser der Kammer fast der Dicke der Kammer (vgl. Fig. 2).

Im Bereiche ihrer ganzen Ausdehnung sind die Seitenkammern einschichtig, das heißt man findet nirgends zwei Stockwerke von Bluträumen übereinander liegen (vgl. Fig. 2 und 3).

Zwischen Boden und Decke jeder Seitenkammer sind Septa folgendermaßen untergebracht. Diejenigen Zwischenwände, welche die schon beschriebenen peripheren Ausbuchtungen voneinander trennen, erstrecken sich ein Stück weit in den gemeinsamen Kammerraum hinein, stellenweise treten zwischen ihnen neue Scheidewände auf, so daß zu mindest der periphere Kammerabschnitt in eine größere Reihe von kleineren Blutkammern zerfällt. Die immer vom Boden bis zur Decke reichenden Septa (vgl. Fig. 2 *S*) zeigen Öffnungen, durch welche die einzelnen kleinen Kammern direkt in Verbindung stehen. Diese Öffnungen in den Septen werden, je weiter man proximalwärts kommt um so größer und zahlreicher, so daß schließlich die mittlere Partie der Seitenkammer so aussieht, als bestünde sie nur aus einem einzigen großen Blutraum, in welchem sich ganz regellos verteilt vom Boden bis zur Decke reichende säulenartige Stützen befinden.

Dem proximalsten Teil der Seitenkammer fehlt jede Spur von Unterteilung (vgl. Fig. 3 *l.K*).

Die mittlere Blutkammer (vgl. Fig. 1 *m.K*) ist von der Fläche gesehen beiläufig quadratisch, nur die beiden proximalen Ecken sind ein wenig ausgebuchtet. Der Höhendurchmesser der Kammer nimmt distalwärts ab. Unmittelbar nach innen von den erwähnten Aussackungen liegen die Mündungen der beiden zuführenden Arterien. An den zwei distalen Ecken befinden sich die Kommunikationen mit Seitenkammern.

Die mittlere Kammer liegt zwischen der Unterfläche des Knochens und der oberen Fläche der Beugersehne, ihre proximale Wand liegt dem Rücken der keilförmigen Gewebsmasse auf. Sie zeigt keine Andeutung einer Septenbildung.

Die Wände der Seitenkammer und der Mittelkammer bestehen aus fibrillärem Bindegewebe, elastischen Fasern und aus glatter Muskulatur. Die ersten beiden Gewebsformen bilden den Hauptbestandteil, glatte Muskeln sind nur spärlich vorhanden. Die Septa zeigen denselben Aufbau. Selbstverständlich sind alle den Bluträumen

© Biodiversity Heritage Library, http://www.biodiversitylibrary.org/; www.zobodat.at

zugekehrten Flächen mit Endothel bekleidet. Eine Differenzierung in Intima und Media, wie sonst an Gefäßwänden, läßt sich nirgends nachweisen. Dort wo die Seitenkammern der Phalange, der Nagelscheide oder dem vesikulösen Stützgewebe anliegen, ist ihre Wand mit der Oberfläche der betreffenden Gebilde innig verwachsen. Bemerkt sei nur noch, daß die Wand der Mittelkammer durchschnittlich bedeutend dünner als die der Seitenkammern ist, daß sie aber mit ihrer Umgebung fest verbunden zu sein scheint.

Vor der Beschreibung der Abflußwege der Kammern ist hier noch eines Muskels zu erwähnen, der zu den Kammerwänden in eigenartige Beziehungen tritt. Es handelt sich um einen glatten Muskel, welcher gerade am proximalen Ende des Nagelbettes entspringt. Er entsteht mit einigen Bündeln noch am Nagelfalz selbst, mit einigen andern an der Stützplatte. Sofort nach seinem Ursprung teilt er sich in mehrere Faszikel und zieht zuerst volarwärts (vgl. Fig. 5 *g.M*) und dann fächerförmig aufgebündelt zum Boden der Seitenkammer distal- und lateralwärts (vgl. Fig. 1 *g.M*). Er ist hier in Form von kleinen Vorsprüngen ziemlich weit peripherwärts zu verfolgen (vgl. Fig. 2 *g.M*). Das volarwärts ziehende Stück des Muskels durchbricht den medialsten Abschnitt der Seitenkammer (vgl. Fig. 5).

Der Muskel ist selbstverständlich bilateral symmetrisch vorhanden.

Nach Ansatz und Verlauf zu schließen würde dieser Muskel im stande sein, den Boden der Seitenkammer zu heben, ihn also der durch die Stützplatte fixierten Decke zu nähern; außerdem aber müßte er infolge seiner radiären Anordnung die Seitenkammer in ihrem Längen- und Breitendurchmesser verkürzen, so daß die Aktion dieses Muskels das Kammervolumen in allen drei Richtungen gleichzeitig verringern könnte.

Die Mittelkammer, welche von den beiden früher beschriebenen Arterien gespeist wird, besitzt keine abführende Vene. Ihr Blut muß daher durch die kurzen aber weiten Kommunikationen in die beiden Seitenkammern abfließen.

An den beiden Abflußstellen sind je zwei Taschenklappen untergebracht (vgl. Fig. 4 *Kl*). Diese sind derart aufgestellt, daß eine an der dorsalen, die andre an der volaren Wand der Kommunikationsstelle entspringt. Die Klappen gestatten wohl den Abfluß des Blutes von der Mittelkammer gegen die Seitenkammer aber nicht umgekehrt. In Fig. 4 sind die beiden Klappen in halbgeschlossener Stellung, der Länge nach getroffen, wiedergegeben. Ich möchte bemerken, daß

© Biodiversity Heritage Library, http://www.biodiversitylibrary.org/; www.zobodat.at

es mir nicht immer gelungen ist, diese Klappen nachzuweisen; es wäre daher möglich, daß dieselben nicht konstant vorkommen.

Jede Seitenkammer besitzt einen einzigen Abfluß in Form einer Vene, welche am proximalen Ende der Kammer entspringt. Da diese Abflußstelle eine Reihe interessanter Eigentümlichkeiten besitzt, möchte ich sie des ausführlichen beschreiben und erst dann die hierher gehörige Literatur anführen.

Einige Schnitte distal von jener Stelle, die in Fig. 4 wiedergegeben ist, zeigt die volare Wand der Seitenkammer insofern eine Veränderung, als sie durch die Aufnahme von glatter Muskulatur dicker wird. Drei Schnitte distal vom abgebildeten zeigt sich an der volaren Kammerwand, an der der Abflußöffnung entsprechenden Stelle, eine kleine Vertiefung, welche von einer unter der Intima gelegenen niederen Lage von Zellen umkleidet ist. Diese Zellen haben dasselbe Aussehen, wie die später zu beschreibenden unter der Venenintima befindlichen. Am nächsten Schnitt wird diese Zellschicht bedeutend dicker, sie bleibt dabei ebenso wie früher von der muskulösen Wand der Kammer außen umgeben. Am folgenden Schnitt zeigt sich in der zelligen Anhäufung ein ganz kurzer Spalt, während unmittelbar darauf die Region das in Fig. 4 wiedergegebene Aussehen hat. Man sieht hier den volarwärts führenden von beiden Seiten durch eine mächtige Zellschicht flankierten Spalt (Fig. 4 *V*). Die Kammerwand umgreift diese Zelllage volarwärts und beginnt auch schon (in Fig. 4 rechts) an die Dorsalseite zu reichen. An den folgenden Schnitten schließt sich zuerst der Spalt gegen die Kammer ab und ist daher ringsum von der eigentümlichen Zellschicht umgeben; dann vereinigen sich auch die beiden Ränder der Kammerwand, so daß jetzt ein das ganze Abflußrohr umgreifender Muskelring vorhanden ist, dessen obere Hälfte noch gleichzeitig Kammerwand bildet. Unmittelbar darauf separieren sich Kammerwand und Ringmuskelschicht. Auf einem nächsten Schnitte verschwindet die Kammer vollständig, es bleibt nur noch ein dickwandiges Gefäß übrig, welches aus einer äußeren Ringmuskelschicht und einer inneren sehr dicken Zelllage besteht und ein äußerst feines Lumen zeigt (vgl. Fig. 6). Dieses Bild bleibt durch eine Reihe von Schnitten, bis ganz unvermittelt die innere Zellschicht verschwindet, und das Gefäßlumen weit wird. Von da an zeigt das Gefäß das Gepräge einer dünnwandigen mit einer weiten Lichtung versehenen Vene.

Wie aus der Beschreibung der Schnittserie hervorgeht, handelt es sich hier um ein schief in die Kammerwand implantiertes Abflußrohr, dessen innerer Zellenbelag noch ein Stück weit in die Kammer

© Biodiversity Heritage Library, http://www.biodiversitylibrary.org/; www.zobodat.at

hineinreicht. Die hier in Betracht kommende Zellschicht besteht aus großen, hellen blasig aussehenden Zellen, welche deutliche Zellgrenzen zeigen. Die Kerne sind groß länglich, aber nicht typisch stäbchenförmig. Nach der Richtung der Längsachsen der Kerne zu schließen, liegen die Zellen ziemlich unregelmäßig derart angeordnet, daß ein Teil circular, ein andrer der Länge nach in der Gefäßwand gelagert ist, gegen das Lumen zu überwiegen hierbei die längsgerichteten Zellen. Färbt man nach van Gieson, so erscheint die Zellschicht nicht wie glatte Muskulatur einfach gelb, sondern sie nimmt einen Stich ins Rötlichbraune an. Ich bin trotzdem der Ansicht, daß es sich hier um glatte Muskulatur, allerdings eigentümlich modifiziert, handelt. Aussehen und Schichtung der Wand des hier besprochenen venösen Abflußrohres erinnert an die von Grosser beschriebenen mikroskopischen Verhältnisse an den Wänden der arteriovenösen Anastomosen beim Menschen. Grosser bezeichnet die daselbst vorkommende Zellschicht ebenfalls als modifizierte glatte Muskulatur, nur sind die Zellgrenzen bei den von ihm beschriebenen Gebilden nicht deutlich sichtbar. Es ist aber kaum anzunehmen, daß dieses Verhalten einen prinzipiellen Unterschied bedeute.

Weitere Angaben über ein Vorkommen einer derartig modifizierten Muskelschicht an Gefäßen sind mir aus der vorliegenden Literatur nicht bekannt. Die innerhalb von der Ringmuskelschicht der Gefäße (Arterien, Anastomosen und Venen) von verschiedenen Autoren aufgefundenen Längsmuskeln bestehen immer aus typischen glatten Fasern und sind in Form von Längswülsten geordnet.

Es ist wohl wahrscheinlich, daß diese modifizierte Muskulatur einen prompten schnell erfolgenden und vollkommenen Verschluß des Gefäßes, hier also der abführenden Vene, ermöglichen soll.

Wie aus dem bisher Gesagten hervorgeht, besitzt *Ptyodactylus lobatus* im distalen Abschnitte seiner Zehen einen höchst eigentümlichen, kompliziert gebauten Apparat, dessen morphologischer Aufbau ohne jeden Zweifel der ganz eigenartigen Fähigkeit dieser Tiere, an glatten Wänden zu haften, funktionell angepaßt ist.

Es ist ja eine allgemein bekannte Tatsache, daß die verschiedenen Arten der Geckotiden nicht nur an vertikalen, sondern auch an überhängenden Wänden, an Zimmerdecken, mit dem Rücken nach abwärts gekehrt, sowohl herumkriechen aber auch stundenlang in dieser Position haften können.

Da dieses Haftenbleiben, wie bekannt, nicht durch irgend ein klebriges Agens ermöglicht wird, so hat man versucht dieses Phänomen

© Biodiversity Heritage Library, http://www.biodiversitylibrary.org/; www.zobodat.at

auf andre Art zu erklären; so sagt beispielsweise Simmermacher darüber folgendes: »Die Wirkung der Lamellen und Härchen ist nun eine sehr einfache. Durch Niederdrücken des Fußes werden die Lamellen auseinander geschoben und damit die zwischen ihnen befindliche Luft ausgetrieben. Beim Zurückziehen des Fußes kehren die Lamellen in ihre alte Stellung zurück, d. h. sie werden wieder aufgerichtet, so daß zwischen ihnen eine Reihe luftleerer Räume entsteht und der ganze Fuß durch den Druck der umgebenden Luft festgehalten wird.«

Dewitz und Haase sind der Ansicht, daß das Haften der Geckozehen vor allem auf Adhäsion beruhe.

Ich möchte nun im folgenden ganz kurz anführen, in welcher Weise ich mir die physiologische Verwendung des von mir beschriebenen Apparates vorstelle. Es ist dabei selbstverständlich, daß es sich nur um Schlußfolgerungen handelt, welche aus den morphologischen Tatsachen deduziert werden, daß aber nur experimentelle Untersuchungen den Vorgang des Haftens erklären könnten.

Der herzförmig verbreiterte Haftlappen wird fast in seinem ganzen Umfang von den Blutkammern eingenommen. Diese geben, mit Blut gefüllt, eine bedeutende Plasticität, d. h., das Tier ist dadurch im stande die Unterfläche des Haftlappens den betreffenden Unterlagen fest und innig anzuschmiegen. Diese genaue Adaption und die Cuticularhaare zusammen dürften wohl genügen, um das Gewicht dieses Tieres zu ertragen. Hierbei käme sowohl die Wirkung des luftleeren Raumes als auch die Adhäsion in Betracht.

Da diese Tiere, wie die Autoren beschreiben und wie ich es auch selbst gesehen habe, rasch laufen, also schnell die eben aufgesetzten Haftscheiben von der Unterlage wieder lösen, so dürften bei der kurzen Zeit des Haftens die Blutkammern ununterbrochen gleichmäßig gefüllt sein, da ja kaum anzunehmen ist, daß sich dieses System so rasch entleeren und wieder füllen sollte. Für die Fortbewegung dürften demnach die Kammern nur dadurch dienen, daß sie die genaue Adaptierung der Haftlappen ermöglichen. Ihr Füllungszustand würde dabei durch den modifizierten Muskelbelag der abführenden Vene reguliert werden.

Wenn diese Tiere aber durch längere Zeit an ein und derselben Stelle haften, wie dies ja gewiß vorkommt, da ich selbst diese Tiere stundenlang an der Decke und an den Wänden eines gläsernen Käfigs hängen sah, so könnte dies von ihnen folgendermaßen durchgeführt werden.

Das Tier legt alle Haftballen seiner Extremitäten dicht an die

© Biodiversity Heritage Library, http://www.biodiversitylibrary.org/; www.zobodat.at

Unterlage an, und nun erst kontrahiert sich der beschriebene glatte Muskel in der Richtung gegen seinen Ansatz, die Stützplatte. Dadurch werden die Seitenkammern nach allen Dimensionen kleiner und es entsteht zwischen der Unterfläche der Haftlappen und der Unterlage ein luftleerer Raum. Das Tier saugt sich gleichsam auf diese Weise an der Unterlage fest. Hierbei ist die abführende Vene offen. Sowie diese geschlossen wird und der Saugmuskel nachläßt füllt sich die Seitenkammer und die Saugwirkung hört auf.

Ich glaubte ursprünglich, daß der beschriebene Vorgang auch während der Fortbewegung eintritt, bin aber an dieser Meinung zweifelnd geworden, da ich eine so schnelle Wechselwirkung zwischen glatten Muskeln, wie sie dazu notwendig wäre, nicht annehmen kann.

Das Tier kann aber außerdem, wie ich glaube, sofort durch Innervation seiner Zehenbeuger die Saugwirkung aufheben und zwar folgendermaßen. Wie erwähnt geht ein Teil der Beugersehne zur Cutis der mittleren Haftleisten. Wenn nun an diesen Sehnenbündeln gezogen wird, so werden die hinteren Enden der fächerförmig ausgebreiteten Haftleisten gelüftet und so durch das Eindringen der Luft die Saugwirkung aufgehoben.

II. Platydactylus annularis.

Die Zehen des *Platydactylus* (*Ascalabotes*, *Tarontola*) sind frei. Sie sind der ganzen Länge nach verbreitert, wobei die Verbreiterung distalwärts allmählich zunimmt. An der Unterseite befinden sich querverlaufende Haftplättchen, welche mit ihren freien Kanten gegen das Zehenende gerichtet sind. Der Daumen, die zweite und die fünfte Zehe sind krallenlos.

Eine Anzahl von Zehen wurde der Quere und der Länge nach in Schnittserien zerlegt und so behandelt, wie dies beim *Ptyodactylus* angeführt erscheint.

Die Zehen haben durchschnittlich fünf Phalangen. Da es nicht im Rahmen dieser Mitteilung lag, wurde des Genaueren auf die Phalangenzahl entsprechend den einzelnen Zehen nicht weiter Rücksicht genommen. Da meist nur abgetragene Zehen geschnitten wurden, ließ sich auch nicht feststellen, ob der Daumen oder der fünfte Finger ebenfalls fünf Glieder besitzen. Bemerkt sei noch, daß die Phalangen distalwärts fortlaufend gezählt, respektive benannt wurden, so daß also die Grundphalange die erste ist. Da die Phalangen bezüglich ihrer Form denen des *Ptyodactylus* sehr ähnlich sind, kann von einer genaueren Beschreibung Umgang genommen werden. An der dritten

© Biodiversity Heritage Library, http://www.biodiversitylibrary.org/; www.zobodat.at

und vierten Zehe deckt auch hier der lange Nagel die gebogene Endphalange fast vollkommen. Was das Vorkommen des vesikulösen Stützgewebes betrifft, so ist diese Gewebsform hier wieder teils in der starren Sehnenscheide des tiefliegenden Beugers, teils in der Sehne selbst nachweisbar. Außerdem bildet dieses Gewebe die fast an allen Gelenken vorkommenden Sesamknochen.

Solche Sesamknochen fand ich in die Sehne der Strecker aufgenommen am Metakarpophalangealgelenke und an allen Interphalangealgelenken mit Ausnahme des distalsten. An der Beugeseite liegen Sesamknochen am Metakarpophalangealgelenke und an allen Interphalangealgelenken mit Ausnahme des Gelenkes zwischen dritter und vierter Phalange. Hier fand ich in allen Fällen nur eine diffuse Einlagerung von vesikulösem Stützgewebe in die Sehne des Flexor profundus, gerade dort, wo sie dieses Gelenk passiert.

Bemerkt sei noch, daß die Sesamknochen der Beuger Übergangserscheinungen zwischen vesikulösem Stützgewebe und echtem hyalinen Knorpel zeigen. So besteht beispielsweise die sesamoide Einlagerung am Gelenke zwischen zweiter und dritter Phalange meistens fast nur aus hyalinem Knorpel. Übrigens wird gerade dieser Sesamknochen noch ausführlicher zu besprechen sein.

An der Streckseite der Zehen hat *Platydactylus annularis* eine Streckaponeurose, wahrscheinlich angehörig dem M. extensor digitorum communis longus (Fürbringer) (vgl. Fig. 7 *M.e.l*) und den Mm. interossei dorsales. In dieser Aponeurose enden auch die Bündel des M. extensor digitorum brevis (Fürbringer), welche als quergestreifte Muskelbündel bis an die Endphalange reichend nachweisbar sind (vgl. Fig. 7 *M.e.b*). An der Beugeseite befinden sich zwei Beugemuskeln, der Flexor digitorum communis sublimis (Sanders) oder brevis (Fürbringer) und der Flexor digitorum profundus (Sanders). Der Flexor sublimis (Fig. 7 *M.fl.s*) gelangt teils sehnig, teils noch fleischig an den Sesamknochen (*o.s*), der an der gelenkigen Verbindung zwischen der zweiten und dritten Phalange liegt. Hier spaltet sich der Muskel in einen rechts und in einen links von der Mittelebene der Zehe gelegenen Muskelzug. Gleichzeitig setzt sich der größere Teil der Fasern eines jeden Muskelzuges derart an das Sesambein an, daß die beiden seitlichen Abschnitte des querovalen Sesamknochens als Insertionsflächen benutzt werden, während ein kleinerer Teil des Flexor sublimis nur locker oder auch gar nicht mit der früher beschriebenen Partie in Verbindung tritt. Beide Muskelabschnitte werden distal von dem Sesambein sehnig und ziehen vereint

© Biodiversity Heritage Library, http://www.biodiversitylibrary.org/; www.zobodat.at

weiter. Sie liegen dabei mehr in den lateralen Abschnitten der verbreiterten Zehen, die Mitte fast völlig frei lassend und verhalten sich wie folgt: Entsprechend einer jeden zwischen zwei Haftplättchen gelegenen Vertiefung löst sich ein Sehnenfaszikel von den beiden paarigen Sehnenzügen des Flexor sublimis los und zieht schief nach vorn und unten zur Haut. Hier endet jedes Faszikel derart, daß seine mittlere Partie an der tiefsten Stelle des Einschnittes inseriert, während seine Randpartien in die beiden benachbarten Haftplättchen, also in ein proximales und in ein distales ziehen und hier in der den betreffenden Einschnitt begrenzenden Cutis enden. Auf diese Weise erschöpfen sich die beiden paarigen Sehnenzüge in ihrem Verlaufe distalwärts durch ununterbrochene Abgabe solcher Faszikel an die Haut (vgl. Fig. 7). Der M. flexor digitorum sublimis hat demnach zu mindest in diesem Abschnitte keine Verbindung mit dem Knochen und ist ein Hautmuskel.

In seiner Arbeit: »Untersuchungen über den Bau und die Entwicklung der Haftlappen bei den Geckotiden« sagt Haase folgendes: »Auf Schnitten, welche durch den mittleren Teil der Haftlappen gelegt sind, sieht man unterhalb der Phalangen in der Längsrichtung der Zehen einen Gewebsstrang verlaufen, welcher nach abwärts mehrere Fortsätze entsendet. Ein jeder derselben tritt an die zwischen je zwei Haftlappen befindliche Übergangsstelle heran. Hier inseriert er an der Unterseite der Epidermis dieses Abschnittes, läßt sich aber noch eine Strecke weit an der Unterseite der palmaren Epidermis verfolgen. Ohne Zweifel steht dieser Gewebsstrang, den ich als einen glatten Muskel anspreche, in Beziehung zur Haftfunktion.«

Ich konnte nun nirgends an den von mir untersuchten Objekten einen solchen glatten Muskel wahrnehmen, sondern fand überall das beschriebene Verhalten der Sehne des M. flexor sublimis, wie ich es schon seinerzeit demonstriert habe.

Es liegt deshalb die Vermutung nahe, daß der von Haase beschriebene glatte Muskel mit der Sehne des oberflächlichen Beugers identisch sei.

Der M. flexor digitorum profundus (Fig. 7 *M.fl.p*) wird schon oberhalb des Karpalkanals sehnig. Seine Sehnen ziehen in Leitkanälen, welche durch die an der Unterseite der Phalangen befindliche Knochenrinne und die starke Sehnenscheide gebildet werden, distalwärts. Die Sehnenscheide ist vielfach durch die Aufnahme von vesikulösem Stützgewebe versteift. So gelangt die Sehne des tief liegenden Beugers bis an das Gelenk zwischen zweiter und dritter

© Biodiversity Heritage Library, http://www.biodiversitylibrary.org/; www.zobodat.at

Phalange und an den daselbst gelagerten Sesamknochen. Hier kommt die Sehne an die volare Seite desselben und hierbei gleichzeitig zwischen die beiden Teile des oberflächlichen Beugers zu liegen. An das Sesambein selbst ist sie angewachsen. Bis an diese Stelle ist die Sehne oberflächlich vom Muskelfleisch des Flexor sublimis gedeckt, seitlich und dorsal von Muskelbündeln flankiert, welche wohl den Mm. interossei ventrales (Fig. 7 *M.i.v*) und den Lumbricales angehören. Diese Muskelbündel enden an dem Sesambein.

Die Sehne des Flexor profundus zieht nun in der steifen Sehnenscheide distalwärts, zeigt am Gelenk zwischen der dritten und vierten Phalange eine diffuse Einlagerung vesikulösen Stützgewebes, passiert mittels eines Sesamknochens das distale Interphalangealgelenk und endet am Nagelglied. Während ihres Verlaufes erscheint sie stellenweise durch Sehnenbündel an die plantare Seite der einzelnen Phalangen befestigt. Diese Bündel, welche vielfach elastisches Gewebe enthalten, lassen sich oft weit hin in der Sehne isolieren. Wie beschrieben liegt wohl die Sehne des Flexor profundus an einer Stelle zwischen den beiden paarigen Anteilen der Sehne des Flexor sublimis, von einer veritablen Durchkreuzung der beiden Sehnen, wie dies sonst der Fall ist, kann aber hier nicht die Rede sein, da ja distal von dieser Stelle die Sehne des oberflächlichen Beugers keine Insertionsstelle am Knochen besitzt.

Daß die Sehne des Flexor sublimis von der des tiefen Beugers nicht perforiert wird, hat Sanders am *Platydactylus japonicus* konstatiert. »Bei *Platydactylus* verbindet sich jede der fünf Endsehnen (des Flexor sublimis) mit denen des M. ulno-digitalis (Flexor profundus) und inseriert sich an dem Capitulum des Metacarpus des ersten bis fünften Fingers. Hier findet aber keine Perforation statt« (Sanders citiert nach Bronn Klassen und Ordnungen des Tierreichs).

Allerdings paßt diese Beschreibung nicht auf die bei *Platydactylus annularis* erhobenen Befunde.

Auch an den Zehen von *Platydactylus annularis* konnte ich Einrichtungen am Gefäßsystem nachweisen, welche bis zu einem gewissen Grade an die bei *Ptyodactylus* beschriebenen erinnern und ebenfalls ohne Zweifel für die Haftfunktion von Bedeutung sind.

An jedem Rande der Zehe befindet sich eine Arteria digitalis volaris und dorsalis. Die erstere zieht anfangs lateral vom M. flexor sublimis distalwärts. Später nähert sie sich immer mehr der Sehnenscheide des M. flexor profundus an deren Seite sie weiter peripherwärts verläuft, während ihre ursprüngliche Lage zur Seite der Sehne

© Biodiversity Heritage Library, http://www.biodiversitylibrary.org/; www.zobodat.at

des oberflächlichen Beugers von einem mächtigen Aste der Arterie eingenommen wird. Die Arteria digitalis dorsalis liegt ebenfalls anfangs mehr lateral, später mehr dorsal.

Am Querschnitt durch die Zehe in der Höhe der zweiten oder dritten Phalange findet man demnach drei Arteriendurchschnitte, einen volaren neben der Sehnenscheide, Art. digitalis volaris, einen lateralen neben dem Flexor sublimis, Ast der Art. digitalis volaris, und einen dorsalen, Art. digitalis dorsalis. Die volare Fingerarterie läßt sich, ihre Lage beibehaltend, bis in die Endphalange verfolgen. Sie entläßt eine Reihe von Ästen, welche dorsalwärts ziehen, zwischen der Sehnenscheide des tiefen Beugers und einem Sehnenzug des oberflächlichen Flexor hindurchtreten, letzteren umgreifen und sich den Haftlappen zuwenden. Die Arteria digitalis volaris, welche ebenfalls weit distalwärts verfolgbar ist, gibt ebenfalls Äste ab, welche auch dorsal von den zur Cutis ziehenden Zügen der Beugersehne gelegen in die Haftlappen gelangen. Der vorhin besprochene laterale Ast der Arteria digitalis volaris verliert sich ziemlich bald distal von der dritten Phalange.

Die einzelnen Haftplättchen sind reichlich vaskularisiert; hierbei liegen gerade die größeren Venen der Cutis dicht an. Ob das in den Venen der Haftblätter enthaltene Blut nur auf dem Wege der Kapillaren dahin gelangt, möchte ich bezweifeln, wenn es mir auch nicht gelungen ist, zweifellos einen direkten, also präkapillaren Übergang von den Arterien zu den Venen festzustellen. Die Venen der einzelnen Haftblätter sammeln sich zu mächtigen Venenstämmen.

In jedem Haftblättchen liegt nun solch ein Venenstamm rechts und links von der Mittelebene der Zehe. Er verläuft, transversal auf die Längsachse der Zehe eingestellt, medialwärts und mündet in eine ventral von der Sehnenscheide des M. flexor profundus gelegene Blutkammer (vgl. Fig. 8 *V.d.H*). Diese entsteht paarig im Bereiche der distalsten Haftblättchen. Noch unter dem Nagel vereinigen sich die beiden seitlichen Abschnitte zu einem großen, anfangs mehr platten, später cylinderförmigen Blutraum, der unpaar bis an das Gelenk zwischen dritter und vierter Phalange reicht. Diese Blutkammer deckt demnach die Sehnenscheide des tiefliegenden Beugers in ihrem Verlaufe über die beiden distalen Phalangen, sie ist hierbei zu beiden Seiten von den Sehnenzügen des M. flexor sublimis flankiert (vgl. Figg. 8 und 9).

Entsprechend jedem Haftblättchen erhält die Blutkammer von rechts und links den Zufluß je eines starken Venenstammes, so daß sie wie doppelt gefiedert erscheint.

© Biodiversity Heritage Library, http://www.biodiversitylibrary.org/; www.zobodat.at

Am Gelenke zwischen dritter und vierter Phalange angelangt, spaltet sich der gemeinsame mittlere Blutraum unvermittelt in zwei abführende Venen, welche noch später beschrieben werden sollen.

Die Wand der Blutkammer ist ziemlich gleichmäßig dünn. Nur dort, wo die seitlichen Zuflüsse münden, erscheint sie leicht verdickt. Die obere Wand ist an der Unterfläche der Sehnenscheide fixiert, die untere Wand des Blutraums liegt der Cutis dicht an. Am Aufbau der Wände überhaupt sind glatte Muskulatur und reichlich elastische Fasern beteiligt.

Die beiden abführenden Venen haben anfangs ein weites Lumen und Wände, welche denen des Blutraums völlig gleichen. Im Bereiche des Gelenkes zwischen der zweiten und dritten Phalange umgreifen die Venen das hier gelagerte Sesambein lateralwärts. Von hier an geht insofern eine Änderung in diesen Venen vor sich, als ihre Lichtung kleiner, ihre Wanddicke aber bedeutend größer wird. Die Verdickung der Wand wird durch die Einlagerung von glatter Muskulatur hervorgebracht. Wenn sich hier auch nicht so gebaute Einrichtungen nachweisen lassen wie an den abführenden Venen der Zehen bei *Ptyodactylus*, so scheint die ausnehmende dicke Venenwand einen vollständigen Verschluß des betreffenden Lumens leicht herbeiführen zu können. Weiter distal bekommt das Gefäß wieder das Gepräge einer normalen Vene und schließt sich der Art. digitalis volaris der betreffenden Seite an, während gerade das wanddicke Stück stark medialwärts verschoben unter die untere Wand der Sehnenscheide zu liegen kommt. Irgendwelche besondere mechanische Vorrichtungen konnte ich nicht auffinden. Was nun die eventuelle Funktionsweise der hier beschriebenen morphologischen Eigentümlichkeiten anlangt, möchte ich folgendes bemerken:

Der Blutreichtum der Haftblättchen und die längs verlaufende Blutkammer werden wohl in ähnlichem Sinne wirken, wie dies bei *Ptyodactylus* angegeben wurde. Sie werden die Adaptierung der Zehe an die Unterlage ermöglichen helfen und vielleicht auf diese Weise die schon durch Cuticularhärchen angebahnte Adhäsion bedeutend verstärken.

Die Sehnenbündel des M. flexor sublimis, welche zu den Haftleisten ziehen, könnten die zwischen diesen gelegenen Quertäler vertiefen und damit eine Saugwirkung ausüben. Gegen diese Funktion spricht nur der Umstand, daß, wie auch Haase hervorhebt, diese talartigen Räume wohl distal und proximal, aber nicht lateral abgeschlossen sind. Es würde demnach hier eine Kommunikation mit der Außenluft bestehen bleiben.

© Biodiversity Heritage Library, http://www.biodiversitylibrary.org/; www.zobodat.at

Die Annahme Haases, daß durch den Muskelzug die palmare Haftlappenfläche an der Unterlage vorbeigezogen und hierdurch die Adhäsion erhöht werde, scheint mir ebenso unwahrscheinlich als die Erwägung, daß durch diese Muskelaktion der hintere Abschnitt der palmaren Epidermis von seiner Unterlage abgehoben werde, und durch die eindringende Luft eine Aufhebung erfolgen würde. Dabei wäre ganz davon abzusehen, daß der von Haase beschriebene Muskel als glatter Muskel solche Funktionen überhaupt kaum zu leisten im stande sein dürfte.

Wenn wir aus morphologischen Änderungen irgend eines Organs auf physiologisch veränderte Qualitäten schließen können, so müssen wir aus der Tatsache, daß hier ein Muskel einen neuen als Hautmuskel wirkenden Anteil aquiriert hat, auf eine wichtige funktionelle Anpassung schließen und daraus die physiologische Dignität dieser morphologischen Änderung postulieren.

Ich zweifle nicht daran, daß das eigenartige Verhalten des M. flexor sublimis bei dieser Spezies für den Modus der Fortbewegung der dieser Form angehörigen Individuen funktionell bedeutungsvoll ist, möchte aber über die Art und Weise seiner Funktion nichts aussagen, da diese doch nur durch das Experiment feststellbar ist[1].

Wien, März 1903.

Literaturverzeichnis.

1. Bronn, Klassen und Ordnungen des Tierreichs. VI. Bd. III. Abt.
2. O. Cartier, Studien über den feineren Bau der Epidermis bei den Geckotiden. Inaug.-Diss., Würzburg 1872.
3. O. Grosser, Über arterio-venöse Anastomosen an den Extremitätenenden beim Menschen und den krallentragenden Säugetieren. Arch. f. mikr. Anat. Bd. 60.
4. A. Haase, Untersuchungen über den Bau und die Entwicklung der Haftlappen bei den Geckotiden. Inaug.-Diss., Leipzig 1900.
5. J. Schaffer, Bemerkungen über die Histologie und Histogenese des Knorpels der Cyclostomen. Arch. f. mikr. Anat. Bd. L.

---

[1] Während der Korrektur dieser Arbeit erhielt ich Kenntnis von einer kurzen Mitteilung von Fr. Weitlaner. Dieser hat sich mit dem Haftmechanismus von *Hemidactylus platyurus* experimentell beschäftigt, ohne auf die morphologischen Verhältnisse Rücksicht zu nehmen. Er kommt auf Grundlage seiner Beobachtungen zur Ansicht, daß der Luftdruck keinen wesentlichen Faktor für die Adhärenz der Geckopfote bilde.

© Biodiversity Heritage Library, http://www.biodiversitylibrary.org/; www.zobodat.at

6. J. Schaffer. Über den feineren Bau und die Entwicklung des Knorpelgewebes und über verwandte Formen der Stützsubstanz. Diese Zeitschr. Bd. 70.
7. J. Tandler. Beiträge zur Mechanik des peripheren Blutgefäßsystems. Zentralbl. f. Phys. 1899. Verh. d. phys. Klub in Wien.
8. F. Weitlaner, Eine Untersuchung über den Haftfuß des Gecko. Verh. d. zool.-bot. Ges. Wien. Bd. LII.

Erklärung der Abbildungen.

Zeichenerklärung der Figuren:

A.d.v, Arteria digitalis volaris;
l.K, laterale Kammer;
m.K, mediale Kammer;
K, Kammer bei Platydactylus;
K.l, Klappe;
g.M, glatter Muskel;
M.e.b, Musculus extensor brevis;
M.e.l, Musculus extensor longus;
M.fl.s, Musculus flexor sublimis;
M.fl.p, Musculus flexor profundus;
M.i.v, Musculus interosseus volaris;
N, Nagel;
o.s, Os sesamoideum;
E.Ph, Endphalange;
G.Ph, Grundphalange;
M.Ph, Mittelphalange;
S, Septum;
V, Vene;
V.d.H, Vene des Haftlappens;
v.W, verstärkte Venenwand;
v.G, vesiculöses Stützgewebe.

Tafel XXIII und XXIV.

Fig. 1. Lineare Rekonstruktion einer dreigliedrigen Zehe von *Ptyodactylus lobatus*, von der volaren Seite gesehen.

Fig. 2. Transversalschnitt durch den ganzen Haftlappen in der Höhe des Nagelgliedendes. 30/1 Vergr.

Fig. 3. Transversalschnitt im Bereiche des proximalen Endes der ersten Phalange. 50/1 Vergr.

Fig. 4. Teil eines Transversalschnittes an der Kommunikationsstelle zwischen mittlerer und linker Seitenkammer. Der Schnitt trifft etwas schief geführt die Klappen und den Anfang der abführenden Vene. 500/1 Vergr.

Fig. 5. Transversalschnitt durch die Ursprungsstelle des glatten Muskels. 80/1 Vergr.

Fig. 6. Querschnitt durch die aus der Seitenkammer kommende Vene. 400/1 Vergr.

Fig. 7. Längsschnitt durch eine Zehe von *Platydactylus* halbschematisch. Der Schnitt geht lateral von der Medialebene der Zehe vorüber. 20/1 Vergr.

Fig. 8. Transversalschnitt durch eine Zehe im Bereiche der vierten Phalange. 50/1 Vergr.

Fig. 9. Längsschnitt halbschematisch gerade in der Medianebene der Zehe.

Figg. 1—7. *Ptyodactylus lobatus.*

Figg. 7—9. *Platydactylus annularis.*

© Biodiversity Heritage Library, http://www.biodiversitylibrary.org/; www.zobodat.at

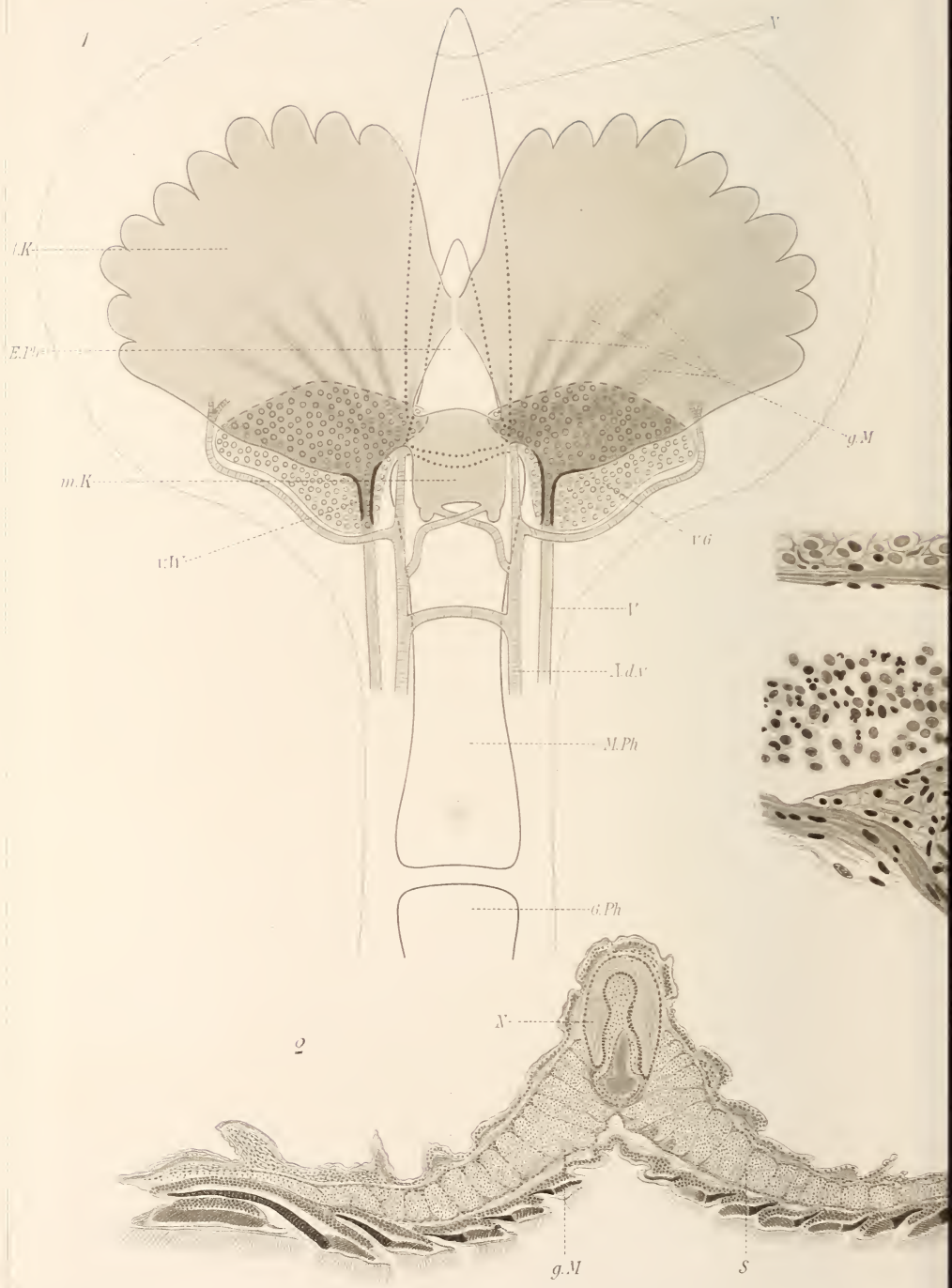

© Biodiversity Heritage Library, http://www.biodiversitylibrary.org/; www.zobodat.at

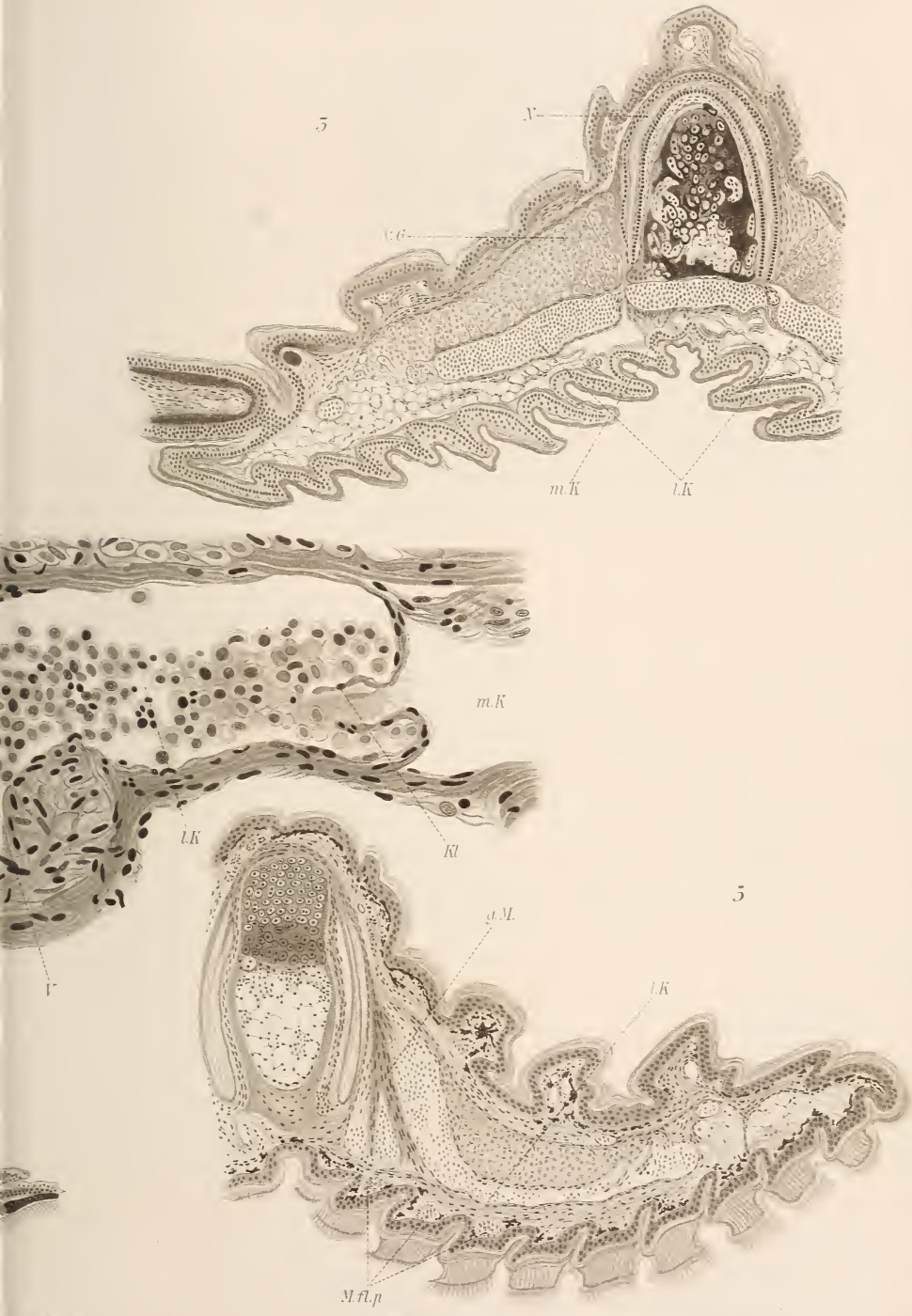

© Biodiversity Heritage Library, http://www.biodiversitylibrary.org/; www.zobodat.at

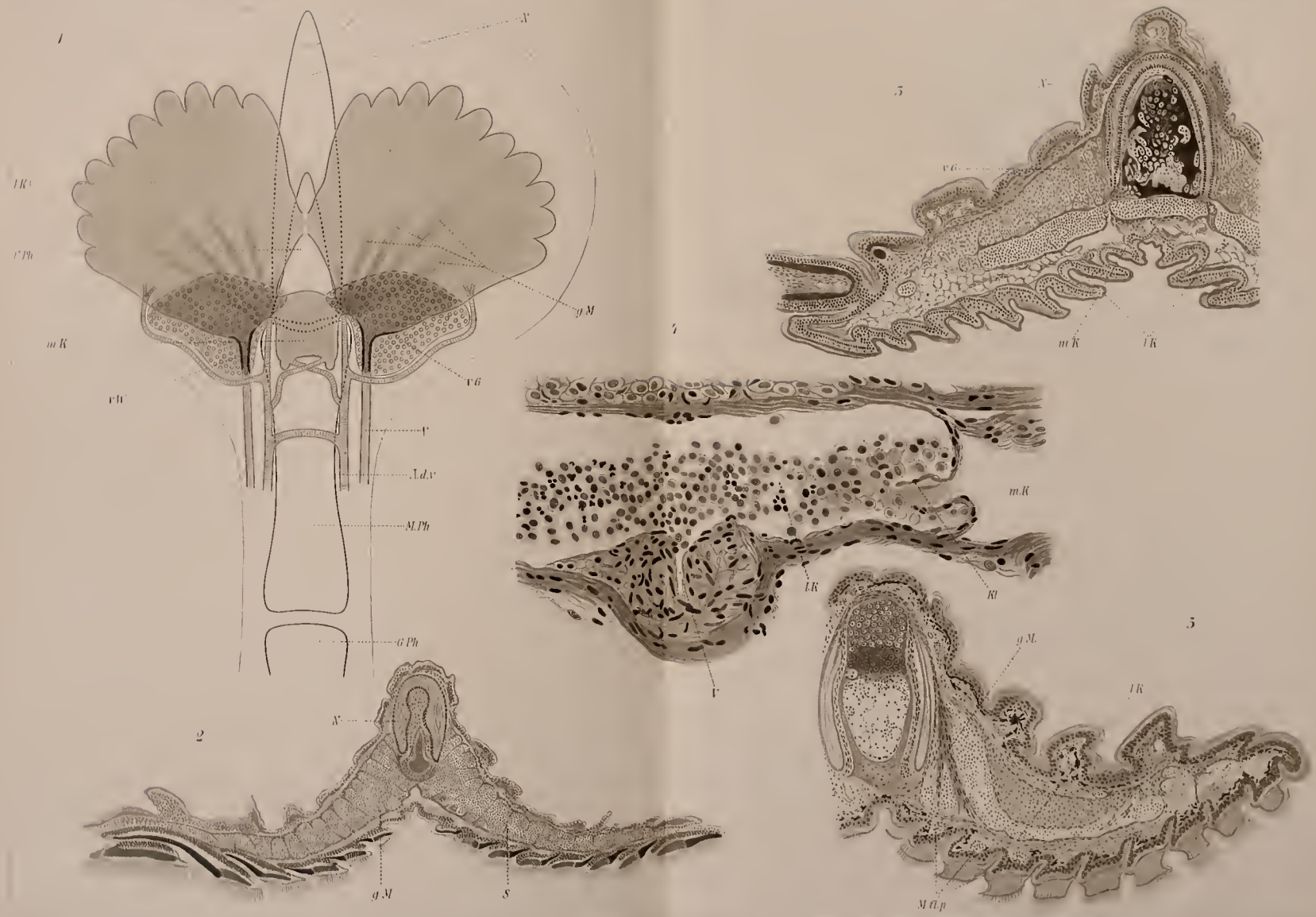

© Biodiversity Heritage Library, http://www.biodiversitylibrary.org/; www.zobodat.at

6

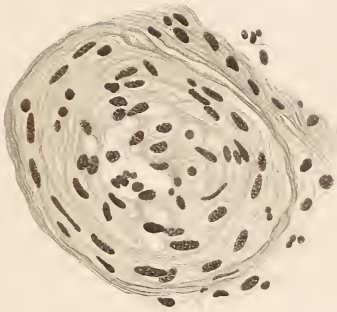

7

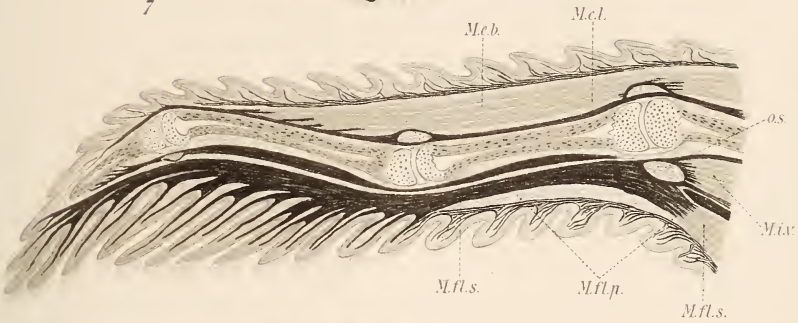

8

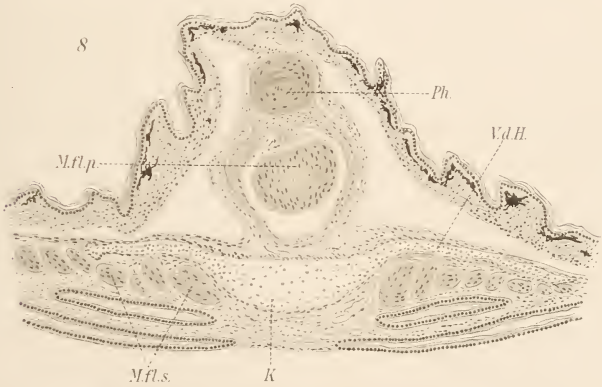

9

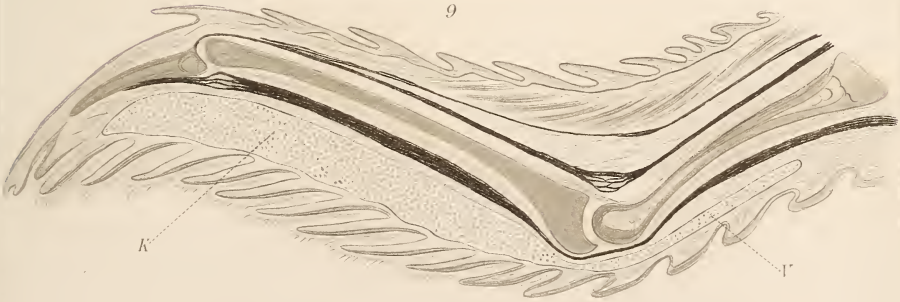

ZOBODAT - www.zobodat.at

Zoologisch-Botanische Datenbank/Zoological-Botanical Database

Digitale Literatur/Digital Literature

Zeitschrift/Journal: Zeitschrift für wissenschaftliche Zoologie

Jahr/Year: 1903

Band/Volume: 75

Autor(en)/Author(s): Tandler Julius

Artikel/Article: Beiträge zur Anatomie der Geckopfote 308-326