© Biodiversity Heritage Library, http://www.biodiversitylibrary.org/; www.zobodat.at

Beiträge zur Kenntnis der Hautsinnesorgane bei Rhynchobdelliden.

Von

Wilhelm Mayer.

(Aus dem zoologischen Institut Heidelberg.)

Mit Tafel XXVI—XXVIII und 2 Figuren im Text.

Die becherförmigen Organe.

Frühere Untersuchungen.

Leydig entdeckte derartige Organe zuerst an den Mundlippen von *Hirudo medicinalis* (1861). Er fand, daß sie aus in Gestalt und Größe modifizierten Hypodermiszellen bestehen, die zu becherförmigen Gruppen vereinigt sind. Später beschrieb er noch Becherorgane bei *Nephelis* und *Clepsine* (1885). Bei *Nephelis* bestehen die Becher (Knospen) nach Leydig aus Zellen, deren basaler Teil bauchig gewölbt ist, während der distale sich schmal cylindrisch auszieht. Auf der Oberfläche des lebenden Tieres treten die Organe als scharf umschriebene Flecke hervor, in deren Mitte kleine Kegelchen und feine Härchen wahrzunehmen sind. Die Organe von *Clepsine* lassen nach der Darstellung Leydigs einen hinteren rundlichen, mattgrauen Körper und einen vorderen hellen, streifigen Abschnitt erkennen. Der hintere Teil wird gebildet durch eine Gruppe von Zellleibern, deren verschmälerte Ausläufer den vorderen streifigen Abschnitt des Organs bilden. An den Enden dieser Ausläufer ist ein Büschel feiner Borsten. Ähnliche Organe konnte Leydig auch im Darm von *Aulastoma* beobachten.

Whitman konstatierte für die verschiedensten Species (*Haemopis*, *Aulastoma*, *Macrobdella*, *Clepsine plana* usw.), daß die Verteilung der Organe auf dem ganzen Körper eine regelmäßige sei, indem sie 1) nur auf dem ersten Ring eines jeden Segmentes vorkommen, 2) in Längsreihen angeordnet sind. Für die meisten untersuchten Arten

© Biodiversity Heritage Library, http://www.biodiversitylibrary.org/; www.zobodat.at

nahm er eine Anordnung in acht dorsalen und sechs ventralen Längsreihen an. Für *Clepsine* mußte Whitman allerdings später (1892) eine völlig regellose Verteilung über den ganzen Körper zugeben. Die Beschreibung des Baues der Organe, deren Verständnis durch den Mangel von Zeichnungen erschwert ist, gebe ich nach seiner Darstellung vom Jahre 1888. Sie bestehen im wesentlichen aus einer Gruppe verlängerter Hypodermiszellen, die distalwärts in feine Härchen übergehen. Um den basalen Teil dieser Gruppe lagern große lichtempfindliche Zellen (large clear visual cells), die einen den Sehzellen der Hirudineenaugen analogen Bau besitzen. Beide Zellarten werden von den Fasern eines gemeinsamen Nervenbündels versorgt. Die Funktion der Organe soll nach Whitman eine doppelte sein, indem sie zugleich dem Tast- und dem Lichtsinn dienen. Hieraus, sowie aus der Überstimmung, die diese Organe bezüglich ihrer Anordnung mit den Augen besitzen sollen, leitet Whitman die von L. Maier und R. Hesse allerdings bestrittene Annahme ab, daß die Augen durch Umwandlung aus solchen Becherorganen entstanden seien.

Apáthy beschrieb (1888) die Becherorgane von *Clepsine marginata*, welche er Tastkegelchen nennt. Die Sinneszellen sind hiernach etwa 2—4 mal so lang als die gewöhnlichen Epithelzellen. Die Cuticula wird, den einzelnen Sinneszellen entsprechend, von je einem Sinneshaar durchbohrt. Das Kegelchen kann bis zu einem gewissen Grad zurückgezogen werden, was sich äußerlich an einer Abflachung oder tellerförmigen Einsenkung der Cuticula bemerkbar macht. Ein Nervenästchen zweigt sich jeweils von dem vorderen Seitennerv des betreffenden Ganglions ab und »geht vermittels einiger interponierter Ganglienzellen in ein feines den eiförmigen Sinneszellenkomplex dicht umgebendes Fasernetz über«. Nach Apáthy sind die Tastkegelchen bei *Clepsine marginata* in achtzehn Längsreihen angeordnet. Auch von *Clepsine sexoculata* und *Clepsine heteroclita* gibt er Abbildungen solcher Organe (Apáthy, Taf. IX, Fig. 2 u. Fig. 7). Später (1897) beschrieb Apáthy das becherförmige Organ von *Hirudo* (Taf. XXIX, Fig. 5 u. 6). Es besteht nach seiner Schilderung im wesentlichen aus den Sinneszellen, zwischen denen eine zweite Art von Zellen liegt, die nach Apáthy »angehende Sinneszellen gewesen sind, die aber ihren embryonalen, protoplasmatischen Zusammenhang mit der Nervenzelle verloren haben«. Gewissermaßen als Mantel um das Organ finden sich Deckepithelzellen, die sich von den letzterwähnten Zellen durch geringere Länge und größere Breite am distalen Ende unterscheiden. Die Sinneszellen unterscheiden sich von den beiden

© Biodiversity Heritage Library, http://www.biodiversitylibrary.org/; www.zobodat.at

andern Zellarten durch ihre bedeutende Länge und durch die axiale Primitivfibrille, die im eigentlichen Zellkörper in ein perinucleäres Neurofibrillengitter übergeht und sich direkt unter der Cuticula mehrfach verästelt.

In seiner Arbeit »Über einige Landblutegel des tropischen Amerika« beschrieb Kennel ebenfalls becherförmige Organe (Kennel, Taf. III, Fig. 21 u. 22). Die Cuticula ist über den Organen eingesenkt. Die Epithelzellen sind an den betreffenden Stellen von Zellen verdrängt, für die vor allem die langen peripheren Ausläufer charakteristisch sind, die in die Tiefe ziehen und hier zu spindelförmigen Zellkörpern mit deutlichen Kernen anschwellen. Die Zahl dieser Zellen eines Organs ist oft sehr beträchtlich. Ihre Innervation konnte Kennel nicht nachweisen. Unterhalb von den eben beschriebenen Zellen befindet sich noch eine zweite Art von Zellen, die zwischen die Muskelbündel eingeschaltet sind. Sie besitzen rundliche Gestalt und sind nur wenig größer als der Kern, der sich stark färbt. Auch diese Zellen senden lange fadenförmige Ausläufer nach der Oberfläche des Körpers und umhüllen, wenn auch nicht ununterbrochen, die spindelförmigen Zellen. Diesen tieferen Zellen spricht Kennel die Funktion von Drüsen zu. Er hält die von ihm geschilderten Organe für sehr verschieden von denen, die Leydig bei einheimischen Egeln beschrieb.

Auch Bayer beschreibt in Kürze die Becherorgane von *Clepsine sexoculata* und *Clepsine bioculata* (Bayer, Taf. XXIII, Fig. 1 u. 5; Taf. XXIV, Fig. 11 u. Taf. XXV Fig. 27 u. 28). Ein Becherorgan besteht nach seiner Darstellung aus einer Gruppe modifizierter Hypodermiszellen. Die verschmälerten distalen Enden der Zellen durchdringen die Cuticula, indem jede in ein feines Sinneshaar ausläuft. Zum Becherorgan tritt ein starkes Bündel von Nervenfasern, in welchem er eingestreute Kerne beobachtet hat. Bei *Clepsine sexoculata* bemerkte Bayer unter den Organen Zellen mit großen Kernen (Bayer, Taf. XXV, Fig. 11), die er für Ganglienzellen hält. Die Becherorgane sind nach seiner Ansicht bei den von ihm untersuchten Species über den ganzen Körper unregelmäßig zerstreut.

Kowalevsky schilderte eingehend die Sinnesorgane von *Haementeria costata*. Außer den Augen und augenähnlichen Organen der Kopfpartie, beschreibt er die sowohl auf der Dorsal- wie Ventralseite vorkommenden Sensillen. Die dorsalen Organe sind von Pigmentzellen umgeben und bestehen je aus einer Gruppe von Sinneszellen, zu welcher basalwärts ein sich vielfach verzweigender Nerv tritt.

© Biodiversity Heritage Library, http://www.biodiversitylibrary.org/; www.zobodat.at

Zwischen den Nervenfasern bemerkte er zuweilen Ganglienzellen, die periphere Fortsätze aufweisen. An der Basis der Sinneszellengruppe liegen ferner Retinazellen (cellules rétiniennes), die von den Verästelungen der die Organe einhüllenden Pigmentzellen umgeben sind (Kowalevsky, Taf. VI, Fig. 71 u. 71[1]). Bei den entsprechenden Organen der Ventralseite liegen die Retinazellen dem Sinneszellenkomplex nicht so dicht an; außerdem fehlt ihnen die Pigmenthülle. Kowalevsky fand bei *Haementeria* noch eine andre Art von Sinnesorganen (organes marginaux), die er mit den von Apáthy beschriebenen vergleicht. Sie bestehen im wesentlichen aus einer Gruppe von Zellen mit wenig plasmatischem Inhalt; dieselbe ist von Drüsenzellen umgeben (Kowalevsky, Taf. VI, Fig. 72 u. 73). Sinneshaare konnte er nicht auffinden.

Eigne Untersuchungen.

Material und Methoden.

Meine Untersuchungen wurden fast ausschließlich an *Clepsine sexoculata* Bergm. vorgenommen. *Clepsine marginata* O. Fr. Müller und *Piscicola geometra* L. untersuchte ich nur, um festzustellen, ob sie gleichfalls Bayersche Organe besitzen.

Zur Konservierung sind Sublimat-Essigsäure oder Chrom-Osmium-Essigsäure am besten geeignet. Brauchbare Bilder ergaben folgende Färbemethoden:

1) Färbung in toto mit Boraxkarmin; Nachfärbung auf Schnitten mit Blochmannscher Lösung. Beizung mit Osmiumsäure-Holzessig nach der Färbung mit Boraxkarmin bewährte sich für manche Zwecke gut.

2) Schnittfärbung mit Eisenhämatoxylin (nach Heidenhain).

3) Schnittfärbung nach van Gieson.

4) Schnittfärbung mit Hämatoxylin-Säurefuchsin.

5) Schnittfärbung mit Methylgrün.

Bei letzterer Färbung wurden die Schnitte unter Wasser untersucht. Aber auch die Fixierung mit Tannin-Brechweinstein erwies sich als vorteilhaft.

Von den speziellen Methoden der Nervenfärbung wendete ich die Färbung mit Methylenblau intra vitam und die Golgi-Methode an. Die Methylenblaulösung war $^1/_4$%—$^1/_8$%ig. Es wurden ganze Tiere oder frische Stücke längere Zeit in die Lösung gebracht. Beide Verfahren bewährten sich nicht. Günstiger erwies sich jedoch die

© Biodiversity Heritage Library, http://www.biodiversitylibrary.org/; www.zobodat.at

Injektion der Lösung in die Dorsalseite des lebenden Tieres. Fixiert wurde das injizierte Material mit molybdänsaurem Ammonium (nach BETHE) und dann in Paraffin eingebettet. Die Schnitte wurden zum Teil mit Alaunkarmin nachgefärbt. Nachfärbung mit Bismarckbraun bewährte sich nicht.

Bei der GOLGI-Methode wurde das rasche Verfahren angewendet. Am besten eigneten sich zur Imprägnation Stücke, die etwa 4 bis 5 Tage in Kaliumbichromat gelegen hatten. Die Silbernitratlösung war $^3/_4$%ig. Das imprägnierte Material wurde in Celloidin geschnitten.

Folgende Imprägnationsmethode (von RAMÓN Y CAJAL) wurde ebenfalls versuchsweise angewendet: Kleine Stücke des frischen Materials kommen 2 Tage in 100 Teile Alkohol (96%ig) + 1 Teil Ammoniak; ausgewaschen in dest. Wasser; 4—6 Tage in 1,5%ige Silbernitratlösung (Wärmschrank); ausgewaschen in dest. Wasser; 24 Stunden in eine Lösung von 100 Teile Wasser + 2 Teile Pyrogallussäure + 5 Teile Formol; ausgewaschen in dest. Wasser; eingebettet in Paraffin. Die Methode war ganz erfolglos.

Die Schnittdicke war je nach Bedürfnis 3, 5, 10, 15, 20, 30 und 40 μ.

Meine Untersuchungen wurden ausschließlich an *Clepsine sexoculata* Bergm. angestellt, da sich diese Species infolge ihrer sehr regelmäßig gebauten Hypodermis besonders gut dazu eignet. Ein gut geführter Längsschnitt durch ein Becherorgan läßt immer deutlich erkennen, daß es zwei verschiedene Zellelemente sind, die sich an seinem Aufbau beteiligen. Zunächst scheint es allerdings, als ob das Organ ausschließlich von einer Gruppe cylindrischer Zellen (Fig. 2 u. 3 *cz*) gebildet werde, über welchen die Cuticula sich ein wenig verdünnt (Fig. 2 u. 7). Diese Cylinderzellen (*cz*) besitzen verhältnismäßig große ovale, seltener rundliche Kerne (*kcz*), die in dem häufig etwas verbreiterten basalen Ende der Zellen liegen. Die Kerne dieser Zellen fallen durch regelmäßige, mit ihrer Längsachse stets senkrecht zur Cuticula gestellte Lage auf (Fig. 1 u. 3). Mit gewissen Färbungen, z. B. VAN GIESON, ergibt sich, daß jeder Kern einen Nucleolus besitzt. Da die Cylinderzellen viel schlanker und bedeutend, oft um das Doppelte oder Dreifache länger sind als die benachbarten Hypodermiszellen (Fig. 2 *cz*), da sie ferner meistens dicht aneinander gelagert sind, so ist das Organ als wohl geschlossenes Ganzes zwischen der übrigen Hypodermis leicht zu erkennen. Diese Zusammendrängung der Zellen ist häufig so innig, daß die Zell-

© Biodiversity Heritage Library, http://www.biodiversitylibrary.org/; www.zobodat.at

grenzen nicht oder nur schwer erkennbar sind (Fig. 2). Zuweilen hat die Zellgruppe auch eine auffallend knospenartige Gestalt, wie auch die Abbildung von Bayer, Taf. XXIV, Fig. 11 zeigt. Die einzelnen Zellen sind dann nach Art der Knospenblätter etwas nach innen gekrümmt, und das ganze Organ scheint nach außen etwas verjüngt (Fig. 6). Das Plasma der Cylinderzellen ist wenigstens in ihrem distalen Teil fein längsstreifig strukturiert (Fig. 2 u. 3), eine Erscheinung, die nach Bayers wie meinen Untersuchungen auch die gewöhnlichen Hypodermiszellen ganz allgemein zeigen (s. d. Fig.)

Nach den bis jetzt vorliegenden Mitteilungen zu schließen, sind alle Autoren der Ansicht, daß die soeben beschriebenen Cylinderzellen die eigentlichen Sinneszellen der Organe sind. Nun erkennt man aber bei *Clepsine sexoculata* auf gut geführten Längsschnitten durch die Organe noch eine zweite Art von Zellen (*sz*), die direkt unter der Cylinderzellengruppe liegen, die sich jedoch ihrem ganzen Aussehen nach wesentlich von den Ganglienzellen unterscheiden, die Bayer an derselben Stelle beobachtet und beschrieben hat. Das regelmäßige Vorkommen dieser Zellen (*sz*) ist auffallend und es scheint zweifellos, daß sie am Aufbau der Organe wesentlich beteiligt sind. Bemerkenswert und charakteristisch ist die Art ihrer Anordnung. Fast immer findet man, daß sie in Gruppen beisammen liegen, was an dickeren Schnitten noch deutlicher hervortritt als an dünnen. Auf Fig. 1, 2 und 3 sind solche Gruppen (*gsz*) deutlich zu sehen. Häufig kann man unter einem Organ mehrere solche Gruppen von verschiedener Größe beobachten. Diese Zellgruppen, die sich oft tief unter die Cylinderzellen hinab erstrecken (Fig. 4 *gsz*), haben meist beutelförmige Gestalt und machen den Eindruck eines gegen das umgebende Bindegewebe wohl abgeschlossenen Ganzen. Nicht immer ist diese Zusammengruppierung der Zellen deutlich zu sehen; zuweilen bildet ein Teil der Zellen eine unregelmäßige Zusammenhäufung (Fig. 2 und 4), welche der Basis der Cylinderzellengruppe direkt anliegt. Dies läßt sich wohl auf ein dichtes Aneinanderrücken der einzelnen Gruppen zurückführen. Zwei charakteristische Bilder aus einer Schnittserie durch ein Becherorgan zeigen die Figuren 1 und 2. Auf Fig. 1 ist das Organ anscheinend ziemlich seitlich getroffen. Es sind nur relativ wenige und ziemlich kurze Cylinderzellen (*cz*) zu erkennen, deren Kerne (*kcz*) durch die beschriebene regelmäßige Lagerung auffallen. Darunter sieht man eine große Anzahl von Kernen (*ksz*), die offenbar Zellen angehören, die zu zwei länglichen Bündeln vereinigt sind. An dem stärkeren

© Biodiversity Heritage Library, http://www.biodiversitylibrary.org/; www.zobodat.at

rechten Bündel ist, wenn auch nicht sehr deutlich, eine Sonderung in eine obere und eine untere Zellgruppe wahrzunehmen. Der Schnitt Fig. 2, derselben Serie entnommen, fällt durch seine Größe auf. Die erwähnten basal liegenden Zellen (*sz*) sind zu zwei starken Bündeln vereinigt, innerhalb welcher wiederum eine gewisse Gruppierung bemerkbar ist. Dicht unter den Cylinderzellen bilden die Zellen einen regellosen Haufen. Die Grenzen dieser Zellen (*sz*) sind nicht immer deutlich zu erkennen, besonders wenn sie direkt unter den Cylinderzellen liegen. Besser sind die Zellgrenzen zu erkennen an Stellen, an denen weniger Zellen beisammen liegen (Fig. 1 u. 2 *sz*). Man erkennt dann, daß der eigentliche Zellkörper ovale bis spindelförmige Gestalt besitzt; distalwärts scheint er sich zu verschmälern (Fig. 1 u. 2 *sz*). Wie die Zellkörper selbst, so sind auch die Kerne von verschiedener Größe und ihre Form ist eine sehr mannigfaltige, indem alle Übergänge von der rundlich ovalen (Fig. 2 *ksz*) bis zur eckig bogigen (Fig. 1 *ksz*) und ganz unregelmäßigen Gestalt sich finden. Erstere Kernformen scheinen da vorzukommen, wo die Zellen freier liegen. Die unregelmäßigen Kernformen sind jedenfalls durch den gegenseitigen Druck der Zellen bedingt und daher hauptsächlich an den Stellen dichter Gruppierung zu finden, wie z. B. direkt unter den Cylinderzellen. Gerade hier sind die Verhältnisse meist etwas verworren, so daß sich häufig nicht sicher ermitteln läßt, welche der dort gelagerten Kerne zu den eben beschriebenen Zellen und welche zu den Cylinderzellen gehören. Zuweilen schien es als ob Unterschiede in der Tinktionsfähigkeit der beiden Kernarten vorhanden wären, indem sich die Kerne der spindelförmigen Zellen etwas intensiver färbten (mit Hämatoxylin) als die der Cylinderzellen. Doch ist dieser Unterschied nicht scharf und allgemein genug ausgeprägt. Etwas besser orientieren die schon geschilderten Verschiedenheiten in der Form der beiderlei Kerne. — Wie bereits erwähnt, war an einigen günstigen Stellen zu bemerken, daß die spindelförmigen Zellen (*sz*) distalwärts in einen fadenartigen Fortsatz übergehen (Fig. 2 *pfsz*). Auch in centripetaler Richtung glaubte ich zuweilen einen solchen Fortsatz zu bemerken (Fig. 2 *cfsz*). Daß diese Annahme richtig war, bestätigt Fig. 4. Stellen, an denen die Verhältnisse so klar hervortreten, fand ich allerdings ganz selten. Der Schnitt stammt von einer mit Osmiumsäure behandelten und mit Boraxkarmin-Blochmann gefärbten Serie. Man sieht hier (Fig. 4) ziemlich tief unter einer quer verlaufenden Muskelfaser (*lm*) eine kleine aus drei Zellen bestehende Gruppe (*gsz*). An zwei dieser drei Zellen kann man den Übergang

© Biodiversity Heritage Library, http://www.biodiversitylibrary.org/; www.zobodat.at

des Zellkörpers in den distalen Faden deutlich sehen. Noch klarer treten diese Verhältnisse an der isoliert und etwas tiefer liegenden Zelle (*sz*) hervor. Man kann hier sehr gut den Zellkörper mit Kern, den distalen (*pfsz*) und den proximalen Fortsatz (*cfsz*) wahrnehmen. Die distalen Fortsätze der Zellen treten zwischen die Cylinderzellen ein, so daß ihr weiterer Verlauf nicht ohne besondere Hilfsmittel festgestellt werden kann. Dagegen beobachtete ich an andern Schnitten, die bloß mit Boraxkarmin gefärbt und mit Osmiumsäure-Holzessig nachbehandelt waren, Becherorgane (Fig. 5), die in ihrem distalen Teil zwischen den Cylinderzellen dunkle, ziemlich starke Längsfasern (*pfsz*) aufwiesen. Diese Fasern, welche die Fortsetzung der die Cuticula durchbohrenden Sinneshaare bildeten, ließen sich zum Teil ziemlich weit proximalwärts verfolgen. Da diese Fasern nicht den Cylinderzellen angehören können, so liegt die Vermutung nah, daß sie die Fortsetzung der fadenartigen Ausläufer der unteren spindelförmigen Zellen sind. Letztere würden demnach zwischen den Cylinderzellen verlaufen und hierauf die Cuticula als Sinneshaare durchsetzen. Die Sinneshaare bestehen aus einem basalen, die Cuticula durchdringenden Teil (Fig. 5 *bsh*) und einem freien auf dieser sich erhebenden Endteil. Das basale Stück ist dicker als der freie Teil (Fig. 5 *fsh*). Meistens sind die Sinneshaare gar nicht oder nur schlecht zu sehen. Nur die oben angegebene Methode (Boraxkarmin-Osmiumsäure-Holzessig) ließ sie deutlich hervortreten.

Auf Grund der vorstehend mitgeteilten Erfahrungen halte ich nun die spindelförmigen Zellen (*sz*) für die eigentlichen Sinneszellen der Becherorgane, die cylinderförmigen Zellen dagegen für Stützzellen, im Gegensatz zu der seither herrschenden Ansicht. Da, wie schon erwähnt, die Sinneszellen in beutelförmigen Gruppen angeordnet sind, sind die von ihnen ausgehenden proximalen und distalen Fortsätze zu Bündeln vereinigt (Fig. 2), die offenbar mit den zu den Sinneszellen zutretenden Nervenbündeln, wie sie von früheren Autoren (Whitman, Bayer, Kowalevsky) beobachtet wurden, identisch sind. Daß diese Bündel wirklich nervöser Natur sind, ist wohl durch alle bisherigen Beobachtungen genügend erwiesen. Meine Beobachtungen weichen also hauptsächlich von den früheren darin ab, daß es nicht die oberen cylinderförmigen Zellen sind, die innerviert werden, sondern die unteren spindelförmigen (*sz*).

Für meine Annahme, daß die spindelförmigen Zellen die eigentlichen Sinneszellen der Becherorgane sind, sprechen weiter noch die Ergebnisse der Färbung mit Methylenblau intra vitam. Als

© Biodiversity Heritage Library, http://www.biodiversitylibrary.org/; www.zobodat.at

brauchbarste Methode erwies sich die Injektion der lebenden *Clepsine* von der Dorsalseite. Sofort oder einige Zeit nach der Injektion sieht man bei Betrachtung des lebenden Tieres schon bei schwacher Vergrößerung, daß die Becherorgane, welche besonders am Rand des Tieres sehr deutlich hervortreten, von einer mehr oder weniger großen Zahl dünner blauer Fasern durchzogen sind; manchmal glaubte ich auch den Übergang solcher Fasern in eine proximalwärts gelegene Zelle wahrzunehmen. Diese Bilder wurden bestätigt und ergänzt durch Beobachtungen an nach Bethe fixiertem Material. Die Schnitte, die eine Dicke von 10—40 μ hatten, wurden zunächst nicht nachgefärbt. Man sieht hier und da vereinzelt, öfters aber in Gruppen beieinanderliegend blaugefärbte Zellen (Fig. 7—9 *sz*), welche distal einen dünnen fadenartigen Fortsatz (*pfsz*) zwischen die Cylinderzellen bis zur Cuticula entsenden. Diese Fortsätze sind offenbar identisch mit den blauen Fasern, welche bei Betrachtung des lebenden Tieres in den Becherorganen gefärbt waren. Der Körper der blau gefärbten Zellen liegt in verschiedener, zuweilen recht großer Tiefe im Bindegewebe und ist von ovaler bis spindelförmiger Gestalt. An günstigen Stellen ist auch ein von dem Zellkörper entspringender centripetaler Fortsatz gefärbt worden (Fig. 7 *cfsz*), der allerdings verhältnismäßig selten nachgewiesen werden konnte; auch war es nie möglich, ihn auf größere Strecken zu verfolgen. Der distale Ausläufer zieht meist etwas gewunden bis dicht unter die Cuticula (Fig. 7 bis 9), wo er sich zu einer knötchenförmigen Anschwellung verdickt, die durch tiefblaue Färbung auffällt. Von diesem Knötchen entspringt das bläulich gefärbte Sinneshaar (Fig. 9 *fsh*). Die direkt unter der Cuticula liegenden knötchenförmigen Anschwellungen sind häufig die einzigen Teile der Sinneszellen, welche an solchen Organen gefärbt sind. Sie scheinen gewissermaßen den Übergang der Zelle in das Sinneshaar zu markieren. Gelegentlich sind auch im Verlauf des Zellfadens selbst schwache Anschwellungen zu bemerken (Fig. 8). Nach all dem kann man wohl mit Sicherheit behaupten, daß die durch Methylenblau gefärbten Zellen mit den oben beschriebenen Sinneszellen identisch sind. — Auf Schnitten, die mit Alaunkarmin nachgefärbt sind, tritt diese Identität noch bestimmter hervor. Auf Fig. 8 u. Fig. 9, welche derartigen Präparaten entnommen sind, ist die charakteristische Form und Gruppierung der Sinneszellen sehr deutlich. Hinzuzufügen wäre noch, daß sich die cylinderförmigen Zellen (*cz*) mit Methylenblau nie färbten, was nach Erfahrungen über diese Färbemethode ebenfalls dafür spricht, daß ihnen nicht die Be-

© Biodiversity Heritage Library, http://www.biodiversitylibrary.org/; www.zobodat.at

deutung von Sinneszellen zukommt. — Nachdem ich meine Untersuchungen mit Methylenblau beendigt hatte, wurde ich erst auf eine Arbeit von Retzius (1898) aufmerksam, der ebenfalls solche Sinneszellen in der Hypodermis von *Clepsine* beschreibt, die er mit Hilfe derselben Methode gefunden hat. Der ganze Bau der von Retzius beschriebenen Zellen, sowie ihre Verteilung sprechen nach meinen Erfahrungen nicht dafür, daß diese Zellen mit den eben beschriebenen identisch sein könnten. Man könnte sie ihrem Aussehen nach eher für einzellige Drüsen halten, die sich, um es gleich zu erwähnen, mit Methylenblau ebenfalls stark färben. Ich wendete versuchsweise dieselbe Färbemethode an wie Retzius, erzielte jedoch keine Resultate damit.

Eine weitere Bestätigung der bis jetzt gewonnenen Anschauungen über die Becherorgane ergab die Anwendung der Golgi-Methode, womit ich allerdings nicht sehr zahlreiche Versuche anstellte. Diese bestätigten jedoch im wesentlichen die Ergebnisse der Methylenblaumethode. Die Launenhaftigkeit der Golgi-Methode, sowie die Schwierigkeit der Deutung der einzelnen Bilder ist allerdings ziemlich groß. Einige Male fand ich jedoch mehrere stark imprägnierte Zellen, die zu einem Becherorgan gehörten, dicht zusammengelagert (Fig. 10 u. 11 *sz*). Diese Zellen entsprechen nach Form und Anordnung völlig den geschilderten Sinneszellen der Becherorgane und ließen die centripetalen Nervenfortsätze sehr gut wahrnehmen. Letztere waren sehr intensiv imprägniert und ließen sich viel weiter verfolgen, als dies auf den Methylenblaupräparaten der Fall war. Das distale Ende des fadenförmigen Teils der Zellen konnte ich allerdings nie beobachten, wegen der totalen Schwärzung der oberflächlichen Partien der Organe. Obwohl die Golgi-Präparate keine histologischen Einzelheiten wahrnehmen ließen, so erachte ich es doch für unfraglich, daß die abgebildeten Zellen (Fig. 10 u. 11 *sz*) mit den beschriebenen Sinneszellen der Becherorgane identisch sind. Daß sie zu solchen Organen gehören, folgt aus der charakteristischen halbkugeligen Hervorwölbung der Körperoberfläche an diesen Stellen und aus der ganzen Anordnung der Zellen. Für ihre Identität mit den Sinneszellen spricht ihre gesamte Beschaffenheit. — Zu erwähnen ist noch, daß Havet bei *Nephelis*, *Clepsine* und *Hirudo* bipolare Nervenzellen beschreibt (1900), die ebenfalls in Gruppen beisammen liegen und deren Zellkörper mehr oder weniger tief in das Gewebe eingesenkt ist (Taf. I, Fig. 2 u. 3; Taf. V, Fig. 38 u. 42). Nach dem Bau und der gegenseitigen Lagerung zu schließen, dürften

© Biodiversity Heritage Library, http://www.biodiversitylibrary.org/; www.zobodat.at

diese Zellen identisch sein mit den eben beschriebenen. Die Zugehörigkeit dieser Zellen zu den Becherorganen erkannte Havet nicht.

Zur Vervollständigung des über die Becherorgane Bemerkten ist deren Untersuchung auf Querschnitten notwendig, um so mehr als dies bis jetzt noch gar nicht ausgeführt wurde. Auf ganz oberflächlich geführten horizontalen Flächenschnitten durch die Cuticula und oberste Schicht der Epidermis des Rückens findet man Gruppen von scharf umschriebenen dunklen Punkten (Fig. 12). Ein ähnliches Bild gab schon Leydig in »Zelle und Gewebe« auf Taf. II, Fig. 29. Die dunklen Punkte sind jedenfalls die quer getroffenen, oder von oben gesehenen basalen Teile (*bsh*) der Sinneshaare. Etwas überraschend dagegen wirkt Fig. 13. Das Organ ist offenbar sehr oberflächlich getroffen. Man bemerkt eine große Anzahl von Kreischen, die an manchen Stellen sehr deutlich, an andern weniger scharf hervortreten. Diese Kreischen besitzen in der Mitte dunkle, scharf umschriebene Ringelchen, die wahrscheinlich mit den quer getroffenen Ausläufern der Sinneszellen oder basalen Teile der Sinneshaare identisch sind. Diese Auffassung vermag ich allerdings nicht weiter zu begründen. Ein tieferer Schnitt (Fig. 14) zeigt die Querschnitte dicht gedrängter, zahlreicher Cylinderzellen (*cz*) von unregelmäßig polygonalem Umriß und zum Teil mit Kernen, woraus hervorgeht, daß dieser Schnitt durch die obere Grenze der Kernregion der Stützzellen geführt wurde. Zwischen den Stützzellen (*cz*) sind zahlreiche dunkle Kreischen (*pfsz*) zu sehen, die von einem hellen Hof umgeben sind. Es sind dies zweifellos die fadenartigen Fortsätze der Sinneszellen. Die nächsten Querschnitte durch die Stützzellen zeigen wenig Bemerkenswertes. Die Zellgrenzen verlieren an Deutlichkeit infolge der dichten Lagerung, jedoch kann man aus der Lage der Kerne immer noch auf eine gewisse Regelmäßigkeit in der Anordnung der Zellen schließen. Dieselbe verschwindet jedoch bei Schnitten durch den basalen Teil der Stützzellen, da hier bereits die dicht unter denselben gelegenen Sinneszellen mit getroffen sind. Jedoch fällt bereits auf Schnitten, die in dieser Höhe geführt sind, eine gewisse Zellgruppierung auf. Die Zellgruppen heben sich gegen ihre Umgebung teilweise schon deutlich ab. Diese Anordnung der Zellen in Gruppen und deren scharfe Abgrenzung gegen das umgebende Gewebe tritt auf tieferen Querschnitten noch deutlicher in die Erscheinung (Fig. 15 u. 16 *gsz*). Diese Zellgruppen (*gsz*) entsprechen ohne Zweifel den in beutelförmigen Gruppen angeordneten Sinneszellen, wie ich sie auf Längsschnitten beschrieben habe. Die Gruppen erscheinen von

© Biodiversity Heritage Library, http://www.biodiversitylibrary.org/; www.zobodat.at

verschiedener Größe und Form. Meistens sind die Grenzen der Sinneszellen innerhalb der Gruppen schwer oder gar nicht zu erkennen, ebenso wie auf Längsschnitten. Nur an einigen Stellen (Fig. 15 *sz*) traten sie deutlich hervor. Die Anzahl der Zellgruppen (*gsz*) ist auf den verschiedenen Schnitten sehr variabel, jedoch nehmen sie in der Tiefe allmählich ab. Auf genügend dünnen Schnitten, die mit Hämatoxylin-Säurefuchsin gefärbt sind, bemerkt man in dem Plasma ziemlich scharf konturierte, helle Kreischen (Fig. 16) von verschiedener Größe und oft in sehr großer Anzahl; es sind dies jedenfalls Vacuolen.

Fast gar keine Beachtung wurde bis jetzt der Beweglichkeit der becherförmigen Organe geschenkt. Daß eine solche vorhanden ist, kann man schon aus der sehr verschieden starken Erhebung oder Vorwölbung schließen, welche sie auf Schnitten zeigen. Manchmal erheben sie sich auch gar nicht über die Körperoberfläche. Bei aufmerksamer Betrachtung des lebenden Tieres mit schwacher Vergrößerung, kann man die Ein- und Ausstülpung der Becherorgane deutlich wahrnehmen, besonders an den Rändern des Tieres. Es scheint, daß der Grad ihrer Erhebung mit der ganzen Bewegung des Körpers in einem gewissen Zusammenhang steht. An den Teilen des Körpers, die sich gerade im Zustand der stärksten Kontraktion befinden, ragen die Becherorgane am stärksten hervor, während sie bei intensiver Streckung der *Clepsine* nur noch als niedere Höcker wahrzunehmen sind. Die Vermutung, daß die Organe eine besondere, ihre Bewegungen bewirkende Muskulatur besitzen, bestätigte sich sowohl durch die Untersuchung der Längs- wie Querschnitte. Auf Längsschnitten durch die Organe findet man sehr häufig dicht oder in einiger Entfernung unter den Stützzellen mehr oder weniger breite, etwa parallel zur Körperoberfläche ziehende Muskelbänder, die häufig bogenförmig gekrümmt sind (Fig. 2, 3, 4 u. 8 *lm*). Bilder, auf denen diese Muskeln den oberen Zellkomplex zum großen Teil einhüllen, waren nicht selten (Fig. 4 u. 9 *mzb*). Die Enden dieser Muskeln befestigen sich offenbar an der die Organe umgebenden Hypodermis, worauf der nach der Körperoberfläche zu konkav bogenförmige Verlauf der Muskeln hinweist. Zuweilen tritt auch ein Teil eines angeschnittenen Kerns in diesen Muskeln hervor (Fig. 4 *kmzb*). Neben diesen gerade oder bogenförmig verlaufenden Muskeln sieht man meistens noch eine kleinere oder größere Anzahl von Muskelquerschnitten verschiedener Größe (Fig. 1 u. 2 *qm*). Diese Muskeln treten natürlich nicht auf jedem Längsschnitt mit gleicher Deutlichkeit hervor; zuweilen ist sogar nichts von ihnen zu sehen.

© Biodiversity Heritage Library, http://www.biodiversitylibrary.org/; www.zobodat.at

Verfolgt man jedoch die betreffende Serie, so wird man sicher auf verschiedenen Schnitten Teile dieser Muskulatur finden. — Eine befriedigende Aufklärung über die Muskulatur der Organe ergab erst die Untersuchung der Flächenschnitte. Fig. 16 ist ein solcher, ziemlich tief unten durch die Gruppen der Sinneszellen gehender Schnitt. Man bemerkt, daß das ganze Organ von Muskelfasern umgeben ist, die auf den nächst tieferen Schnitten eine mehr und mehr strahlige Anordnung aufweisen. Fig. 17 zeigt einen solchen noch tiefer geführten Querschnitt durch ein andres Organ. Hier findet sich eine verhältnismäßig große Muskelzelle, die zahlreiche strahlige Fortsätze entsendet, die sich selbst wieder reichlich dichotomisch verästeln. In den Zwischenräumen dieser Verzweigungen bemerkt man noch wenige, anscheinend sehr tief gelegene Gruppen von Sinneszellen. Auf dem folgenden Schnitt tritt auch der ziemlich große Kern der Muskelzelle in die Erscheinung. Je nachdem die Verzweigungen dieser Muskelzelle nun längs oder quer getroffen sind, ergeben sich die auf Längsschnitten bereits beschriebenen Bilder. Der Aus- und Einstülpungsvorgang des Becherorgans selbst ist jetzt leicht zu erklären. Durch Kontraktion der Muskelzelle, bzw. ihrer einzelnen Ausläufer, die sich rings um das Organ an der Hypodermis ansetzen, erfolgt die Ausstülpung, der umgekehrte Vorgang hat die Einstülpung zur Folge. Daß die Aus- und Einstülpung der Organe trotz dieser Vorrichtung auch noch bis zu einem gewissen Grad von den Kontraktionen des ganzen Tieres abhängt, erscheint mir nicht zweifelhaft.

Ich fasse nun die Ergebnisse meiner Untersuchungen über den anatomischen Bau der Becherorgane bei *Clepsine sexoculata* kurz zusammen. Dieselben bestehen aus zwei verschiedenen Zellarten: 1) aus den Cylinder- oder Stützzellen (*cz*), die, zu einem becher- oder knospenartigen Komplex vereinigt, zunächst auffallen; 2) aus den eigentlichen Sinneszellen (*sz*), deren Körper zu Gruppen (*gsz*) von verschiedener Größe vereinigt, unter den Cylinderzellen liegen, während ihre Fortsätze (*pfsz*) zwischen den Stützzellen emporsteigen und dicht unter der Cuticula in Sinneshaare übergehen, die sich über die Cuticula frei erheben. Ein Neurofibrillensystem, wie es Apáthy bei den Sinneszellen der Becherorgane von *Hirudo* beobachtet hat, konnte hier nicht nachgewiesen werden, was vielleicht auf der Verschiedenheit der angewendeten Methoden beruht. Die Bewegungen des Organs werden durch eine große, stark verästelte Muskelzelle bewirkt.

Was die Anordnung der Becherorgane anbelangt, so sind die

© Biodiversity Heritage Library, http://www.biodiversitylibrary.org/; www.zobodat.at

Ansichten darüber noch nicht geklärt. Nach Apáthy stehen sie in bestimmten Längsreihen angeordnet. Zurzeit sind Whitman und Bayer der Ansicht, daß die Organe regellos über die Körperfläche zerstreut sind. Neuerdings tritt jedoch wieder Livanow mit der Ansicht hervor, daß doch eine Anordnung in Längsreihen anzunehmen sei. Eine sichere Beantwortung der strittigen Frage, wenigstens für *Clepsine sexoculata*, ist nicht gerade leicht. Ich konnte für diese Species lediglich folgendes feststellen. Die Organe kommen sowohl auf der dorsalen als auf der ventralen Seite vor, und zwar auf ersterer häufiger. Eine bestimmte Anordnung war bei Betrachtung des lebenden Tieres nicht zu erkennen, da sie nur an den Rändern deutlich hervortreten; auch hindert die fortwährende Bewegung des Tieres die Beobachtung sehr. Manche Erscheinungen sprechen allerdings wieder zugunsten einer Anordnung in Reihen, so z. B. die Tatsache, daß auf Längsschnittserien durch das ganze Tier gewisse aufeinanderfolgende Schnitte gar keine Organe aufweisen, während sie wiederum auf andern Schnitten sowie den nächst darauffolgenden in großer Anzahl vorkommen. Bayers Beobachtung, daß die Organe an den Rändern weit zahlreicher auftreten als auf dem übrigen Körper, kann ich bestätigen. In der Kopfgegend sind sie sehr zahlreich. Das ganze vordere Ende des Kopflappens wird zuweilen von einem einzigen großen Organ eingenommen, in dessen Umgebung zahlreiche kleinere stehen. An diesen Organen konnte ich keine Stützzellen wahrnehmen. Die kernhaltigen Körper der Sinneszellen bilden einen großen regellosen Haufen. Die peripheren Zellfortsätze, die dicht nebeneinander liegen, nehmen einen ziemlich regelmäßigen Verlauf. Diese Organe haben eine gewisse Ähnlichkeit mit denen, die Leydig bei *Clepsine* beschrieben hat.

Die Größe der Becherorgane, die hauptsächlich von der Größe des Stützzellenkomplexes abhängt, ist sehr variabel, wie der Vergleich der verschiedenen Bilder deutlich zeigt. Häufig konnte man auf Längsschnitten (5 μ) ein Organ durch sechs bis acht Schnitte verfolgen, was etwa einem queren Durchmesser von 30—40 μ entsprechen würde. Im allgemeinen sind die Organe der Ventralseite kleiner als die der Rückenseite; bei ersteren sind meistens ganz wenige Stützzellen vorhanden, die übrigens kaum höher sind als die gewöhnlichen Hypodermiszellen der Bauchseite; die größten Organe finden sich auf den Rückenpapillen. Der ganze Bau dieser Gebilde, sowie ihre Beweglichkeit, weisen auf ihre Funktion als Tastorgane hin. Lichtempfindliche Zellen, wie sie Whitman und Kowalevsky

© Biodiversity Heritage Library, http://www.biodiversitylibrary.org/; www.zobodat.at

in der basalen Umgebung der Organe gefunden haben, ließen sich nicht konstatieren. Allerdings besitzen die in dieser Gegend liegenden großen Muskelquerschnitte, besonders wenn sie kernhaltig sind, täuschende Ähnlichkeit mit den von Kowalevsky an derselben Stelle beschriebenen »céllules rétiniennes« (Pl. VI, Fig. 68 u. 69), oder mit den Sehzellen von *Hirudo*. Ein genauerer Vergleich mit den Muskellängsschnitten, sowie der Umstand, daß ich diese Gebilde weder innerviert noch von Pigment umgeben fand, bestätigen jedoch, daß man es hier mit Muskelquerschnitten zu tun hat.

Herr B. Sukatschoff stellte mir in freundlicher Weise einige seiner Präparate von *Branchellion torpedinis* zur Verfügung. Diese Species besitzt ebenfalls becherförmige Organe, die bis jetzt noch nicht beschrieben wurden. Die Organe sind von wechselnder Größe und scheinen nicht sehr zahlreich zu sein. An den Körperrändern treten sie häufiger auf. Ihr Vorkommen erstreckt sich auch auf die Haftscheiben. Fig. 18 zeigt zwei solcher Organe im Längsschnitt. Dieselben gehören der Randzone der dorsalen Seite an. Bei dem linken Organ fällt unter der Cuticula eine Gruppe ziemlich dicht gelagerter Zellen (*stz*) auf, die in ihrer Form Ähnlichkeit mit den gewöhnlichen Hypodermiszellen haben, sie jedoch an Größe übertreffen. Sie sind ziemlich breit und basalwärts abgerundet. Auffallend ist, daß jede Zelle einen schmalen, ganz hyalinen Oberflächensaum besitzt, der sich deutlich von dem übrigen körnigen Plasma der Zelle unterscheidet. Centripetale Fortsätze dieser Zellen waren nicht vorhanden. Unterhalb dieses Zellkomplexes sieht man eine Gruppe von Zellen (*gsz*), die sich von den eben beschriebenen Zellen in Gestalt und Größe wesentlich unterscheiden. Sie sind kleiner, oval bis spindelförmig, also ähnlich den bei *Clepsine sexoculata* beschriebenen Sinneszellen. Der Kern ist verhältnismäßig klein. Auffallend tief unter der erwähnten Gruppe befinden sich noch einige isolierte Zellen (*sz*), die offenbar diesem Organ angehören. Der spindelförmige Zellkörper sendet einen distalen Fortsatz (*pfsz*) aus, der bei zwei dieser Zellen bis zur unteren Zellgruppe verfolgt werden kann. Deutlich ist auch hier eine hyaline Randzone des Zellkörpers zu sehen, die auf den Fortsatz (*pfsz*) übergeht. Man kann also an demselben einen axialen feinkörnigen Strang unterscheiden, der von einem dünnen hyalinen Mantel umgeben ist. Basal gehen diese Zellen, wie die entsprechenden bei *Clepsine sexoculata*, in centripetale Nervenfortsätze (*cfsz*) über. Auf dem rechten Organ (Fig. 18) treten die Unterschiede der beiden Zellarten noch deutlicher hervor.

© Biodiversity Heritage Library, http://www.biodiversitylibrary.org/; www.zobodat.at

Die Organe auf dem vorderen Saugnapf zeigen im wesentlichen denselben Bau. Es scheinen also auch die becherförmigen Organe von *Branchellion* aus den beiden Zellarten (*stz*, *sz*) zu bestehen wie bei *Clepsine,* die man ihrer Funktion nach vielleicht wieder als Stützzellen und Sinneszellen bezeichnen kann.

Ob diese Differenzierung in Stütz- und Sinneszellen auch bei den Becherorganen der andern Hirudineen auftritt, müssen weitere Untersuchungen ergeben.

Die Bayerschen Organe von Clepsine sexoculata.

Bei der von mir hauptsächlich untersuchten *Clepsine sexoculata* findet sich in der Hypodermis noch eine andre Art von Organen, die zuerst Bayer genauer untersucht und beschrieben hat. Allerdings finden sich schon in Leydigs »Zelle und Gewebe« (Taf. II, Fig. 31) Abbildungen solcher Organe auf Schnitten durch *Clepsine complanata.* Leydig nennt sie Höckerzellen. Diese Abbildungen waren jedoch noch etwas skizzenhaft, da die Zweizelligkeit der Organe auf ihnen nicht angegeben ist. Auch die »Epithelzapfen«, welche Apáthy bei *Clepsine sexoculata* beschrieb (Mitth. d. Zool. Stat. Neapel, Bd. VIII, Taf. IX, Fig. 2), sind jedenfalls mit den Bayerschen Organen identisch. Auf den zugehörigen Figuren ist die obere Zelle und deren Form gut erkennbar. Aber erst Bayer hat diese Gebilde als besondre Organe erkannt. Er fand, daß sich zwei Zellen an ihrem Aufbau beteiligen. Eine obere, meist kegelförmige Zelle, die in ihrer Form veränderlich ist und häufig einen basalen Fortsatz aufweist, der nach Bayer eine freie Nervenendigung darstellt, und eine untere Zelle, die in ihrem oberen Teil durch eine dichte Querstreifung auffällt. Der untere Teil dieser Zelle zeigt diese Streifung nicht mehr, sondern ist im Gegenteil fast hyalin. Beide Zellen besitzen einen verhältnismäßig großen Kern. Die obere Zelle — Bayer nennt sie die Sinneszelle — kann aus- und eingestülpt werden, und zwar werden diese Bewegungen durch die untere Zelle, die ihrer Struktur und Funktion nach eine Muskelzelle ist, bewirkt. Die sehr verschiedene Gestalt der oberen und unteren Zelle ist durch die verschiedenen Kontraktionszustände der Muskelzelle bedingt. Die Struktur der Muskelzelle ist nach den Beobachtungen Bayers eine ziemlich komplizierte. Er glaubt an ihr eine doppelte Streifung zu bemerken. Das eine System rührt von den eigentlichen Muskelfibrillen her, die von dem unteren Teil der Sinneszelle in radiärer Anordnung nach der Wand der Muskelzelle verlaufen. Die Muskelfibrillen sind in

© Biodiversity Heritage Library, http://www.biodiversitylibrary.org/; www.zobodat.at

ihrem Verlauf knötchenartig verdickt. Das zweite Streifensystem zieht an der Wand der Muskelzelle entlang, entweder spiralig oder kreisförmig. Diese Streifen sind eine sekundäre Erscheinung und werden durch die radiären Fasern hervorgerufen, indem sie in einem gewissen Kontraktionszustand an ihrer Insertionsstelle an der Wand der Zelle eine Fältelung hervorrufen. Mit der Struktur der Muskelzelle sucht nun Bayer die Bewegungserscheinungen des Organs, bzw. die der oberen Zelle, in Einklang zu bringen. Seine Versuche, die Aus- und Einstülpung der Sinneszelle zu erklären, sind mir nicht verständlich. Der normale Zustand ist nach Bayers Ansicht der halb ausgestülpte. Verlängern sich nun die radiären Muskelfibrillen, so verbreitert sich die Muskelzelle (Bayers Textfig. 5—7), während sie an Höhe abnimmt. Mit der Verbreiterung der Muskelzelle ist eine basale Verbreiterung und Erniedrigung der Sinneszelle verbunden, wodurch deren Einstülpung bewirkt wird. Im Gegensatz hierzu wird durch die Kontraktion der radiären Muskelfibrillen eine Verschmälerung und Verlängerung der Muskelzelle bewirkt. Sie nimmt schließlich eine gestreckte, röhrenförmige Gestalt an (Bayers Textfigur 2 u. 3), wodurch »die Sinneszelle von der Seite her zusammengedrückt, verschmälert und hoch ausgeschoben« wird. Daß auf diese Art die Ein- und Ausstülpung zustande kommt, scheint mir unmöglich. Offenbar will Bayer die Bewegungen der Sinneszelle durch Kontraktion, bzw. Expansion, der radiären Muskelfibrillen erklären. Eine Gestaltsveränderung der Sinneszelle in der beschriebenen Weise durch die radiären Fibrillen der Muskelzelle kann jedoch nur zustande kommen, wenn die eine Insertionsstelle der Fibrillen, hier die Wand der Muskelzelle, befestigt ist. Diese ist jedoch nach Bayer selbst im höchsten Maße beweglich. Würde sie aber vielleicht trotzdem den Muskelfibrillen einen relativ festen Angriffspunkt bieten, so könnte nach meiner Ansicht die Einstülpung nicht durch Expansion, sondern höchstens durch Kontraktion der Muskelfibrillen bewirkt werden, und umgekehrt die Ausstülpung durch Ausdehnung derselben.

Ich wende mich nun zur Schilderung meiner Untersuchungen über den Bau dieser Organe und werde dabei auch die Einzelheiten der Bayerschen Forschungen, die noch nicht erwähnt wurden, berücksichtigen. Gute Bilder geben besonders die Blochmannsche und die M. Heidenhainsche Färbemethode. Nach ersterer Methode behandelte Schnitte zeigen die Sinneszelle (Fig. 24 *kz*), wie auch die übrigen Hypodermiszellen gelblich grün; die Muskelzelle dagegen ist in ihrem oberen, fibrillären Teil (*fmz*) intensiv gelb gefärbt, ebenso

© Biodiversity Heritage Library, http://www.biodiversitylibrary.org/; www.zobodat.at

wie die gesamte Muskulatur, und ist dadurch von ihrem basalen, sarcoplasmatischen und meist gänzlich farblosen Teil (*smz*) scharf unterschieden. Das faserige Bindegewebe färbt sich intensiv blau. Auf der Grenze zwischen Sinneszelle und Muskelzelle findet sich eine blau gefärbte Zwischenlamelle (*bs*) von wechselnder Dicke (Fig. 20, 24 u. 25 *bs*). Bei Färbung mit Eisen-Hämatoxylin erscheint diese Lamelle dagegen tief schwarz (Fig. 19 *bs*). — Sinneszelle (*kz*) und Muskelzelle (*mz*) berühren sich also offenbar nicht direkt, sondern sind durch eine mehr oder weniger dünne Bindegewebsschicht getrennt, welche sich in die obere röhrenförmige Vertiefung der Muskelzelle hinein erstreckt. Die Sinneszelle, deren Gestalt ja verschieden sein kann, ist nach Bayers Beobachtungen im allgemeinen kegelförmig, kann jedoch auch in allen möglichen Formenvariationen auftreten, flachgedrückt, beinahe rechteckig bis schlank röhrenförmig (Bayers Textfig. 2—7). Die einfach kegelförmige Gestalt ist allerdings am häufigsten zu beobachten, entspricht aber wahrscheinlich nicht dem genauen Längsschnitt. Sehr häufig ist nämlich zu sehen, daß der bauchige Teil der Zelle distalwärts in einen dünneren halsartigen Teil übergeht, der seinerseits wieder in eine etwas verbreiterte, halbmond- oder köpfchenförmige Anschwellung endigt (Fig. 20 *kz*). Deutlicher noch und fast konstant findet sich diese Form auf den Methylenblaupräparaten, die eine Schnittdicke von 20—40 μ besitzen. Da sich bei der intravitalen Methylenblaufärbung die Sinneszellen (*kz*) intensiv bläuen, so ist es gerade bei größerer Schnittdicke möglich, ein mehr körperliches Bild von ihnen zu gewinnen (Fig. 37—42). Ihre recht verschiedenartige Gestalt ist auf solchen Präparaten sehr klar. Der basale Fortsatz der sog. Sinneszelle erscheint nach Form und Länge recht variabel. Meist zieht er gerade nach unten durch die Achse der Muskelzelle; zuweilen ist er etwas gekrümmt (Fig. 39); häufig endigt er proximal zugespitzt (Fig. 39), oder sogar etwas gezackt. Oft fehlt er, wie auch Bayer bemerkte, völlig; in diesem Fall dürfte anzunehmen sein, daß er in den mittleren Teil der Sinneszelle eingezogen ist. Die Länge des Fortsatzes ist, wie bemerkt, recht verschieden; zuweilen ließ er sich sehr tief hinab in die Muskelzelle verfolgen (Fig. 24 *kz*), ja es schien in gewissen Fällen sicher, daß er aus der basalen Partie der Muskelzelle in das darunter gelegene Bindegewebe zu verfolgen sei. Doch ist diese Beobachtung mit Vorsicht aufzunehmen, da eine scheinbare Fortsetzung leicht durch eine zufällig der Verlaufsrichtung des Fortsatzes sich anschließende Bindegewebsfibrille vorgetäuscht werden kann.

© Biodiversity Heritage Library, http://www.biodiversitylibrary.org/; www.zobodat.at

Das Plasma der Sinneszelle erscheint bei verschiedenen Färbungen ziemlich verschieden strukturiert. Bei Färbung mit Methylengrün, welches das Plasma sehr stark tingiert, erschien es vollständig homogen (Fig. 22 *kz*). Bei Färbung mit Eisenhämatoxylin trat eine netzförmige oder alveoläre Struktur hervor (Fig. 19 *kz*), der rundliche, schwarze Granula von verschiedener Größe eingelagert waren. Diese Granula waren auch auf den Methylenblau-Präparaten wahrzunehmen. Auf Präparaten, die mit Osmiumsäure-Holzessig behandelt waren, fanden sich im Plasma der Sinneszelle oft zahlreiche Vacuolen, zuweilen von recht ansehnlicher Größe (Fig. 23 *kz*). Die mit Methylenblau gefärbten Sinneszellen zeigten häufig die auffallende Erscheinung, daß die distale köpfchenförmige Anschwellung ungefärbt war. Das Köpfchen setzte sich dann als ein helles, farbloses Kreischen scharf von dem blauen Teil der Sinneszelle ab (Fig. 38 u. 40). Bereits Bayer bemerkte, daß die Sinneszelle in ihrer distalen Partie eine Längsstreifung zu besitzen scheine. Ich kann das nur bestätigen. Diese plasmatische Streifung tritt auf Osmiumsäure-Holzessig-Präparaten ziemlich deutlich hervor, und am besten auf solchen, die mit Methylengrün gefärbt sind (Fig. 22). Auch war hier über der Sinneszelle deutlich eine senkrechte feine Streifung in der Cuticula wahrzunehmen; auf den übrigen Präparaten dagegen trat sie wegen ihrer Feinheit nur als ein mehr oder weniger dunkler Schatten hervor (Fig. 19 u. 23). Man darf mit einiger Sicherheit annehmen, daß an dieser Stelle äußerst feine protoplasmatische Ausläufer die Cuticula durchdringen. Diese Ausläufer scheinen nach ihrem Austritt aus der Cuticula in ganz feine Höckerchen oder Zäpfchen überzugehen (Fig. 22 *ch*). Für das eben geschilderte Eindringen von Fortsätzen der Sinneszelle in die Cuticula spricht auch die Erscheinung, daß die Cuticula an der Spitze der Sinneszellen der Bayerschen Organe fester haftet als an der übrigen Hypodermis. Auf Schnitten ist nämlich oft zu bemerken, daß die Cuticula streckenweise ganz von der Hypodermis abgelöst ist, während sie an den Spitzen der Bayerschen Organe haften bleibt (Fig. 40). Die Höckerchen (*ch*), in welche die Fortsätze der Sinneszelle übergehen, sind zwar auf Längsschnitten durch die Organe selten zu sehen, treten aber deutlicher hervor, wenn auf dem Schnitt ganze Organe von der Außenseite zu sehen sind (Fig. 27 *ch*); natürlich ist hierzu die stärkste Vergrößerung notwendig. Auf dieser Figur ist auch zu sehen, daß die Cuticula über der Sinneszelle ringförmig eingeschnürt ist. Diese Einschnürung der Cuticula entspricht jedenfalls der Einschnürung der Sinneszelle unter der köpfchenförmigen

© Biodiversity Heritage Library, http://www.biodiversitylibrary.org/; www.zobodat.at

Anschwellung. — Der Kern der Sinneszelle (*kkz*) liegt gewöhnlich in ihrer mittleren Region oder etwas tiefer. Die Struktur des Kernes hat Bayer hinreichend beschrieben. Der Nucleolus tritt bei Färbung mit Eisenhämatoxylin tiefschwarz hervor (Fig. 19). Erwähnenswert ist, daß die Sinneszellen zuweilen zwei zusammenliegende Kerne besitzen (Fig. 23 *kkz*). Bayers Ansicht, daß die Form des Kernes sich mit dem Gestaltswechsel der Zelle ebenfalls etwas ändern kann, dürfte wohl zutreffen.

Die Muskelzelle ist, wie schon oben berichtet, in zwei verschiedene Abschnitte differenziert, den oberen muskulösen und den tieferen sarcoplasmatischen, kernhaltigen Teil (Fig. 21 u. 24 *smz*). Hinsichtlich der Struktur des muskulösen Abschnitts (*fmz*) bemerke ich, daß auf meinen Präparaten nie etwas von der doppelten Streifung dieses Teils zu finden war, die Bayer beschreibt. Auf Längsschnitten, besonders solcher Präparate, welche die Fibrillen der Muskelzelle wenig deutlich zeigen, scheint es, als sei nur eine einfache Querstreifung vorhanden. Überhaupt bieten sich auf Längsschnitten eine große Menge von Bildern, die sich mit Bayers Beobachtungen nicht in Übereinstimmung bringen lassen. Vor allem zeigen die äußeren Umrisse der Muskelzelle oftmals Formen (Fig. 22, 23 u. 24), die mit den in Bayers Textfig. 2—7 wiedergegebenen Grundtypen nicht annähernd übereinstimmen. Auf Präparaten, die mit Osmiumsäure-Holzessig behandelt waren, wodurch die Fibrillen der Muskelzelle sehr deutlich hervortreten, sieht man häufig, daß die Fibrillen einen im allgemeinen queren, oft etwas welligen Verlauf haben (Fig. 20). Auf dünnen Schnitten (2—3 μ), die nach Heidenhain oder mit Hämatoxylin-Säurefuchsin gefärbt sind, ist bei stärkster Vergrößerung deutlich zu erkennen, daß die Fibrillen keinen regelmäßigen Verlauf besitzen, sondern ziemlich wirr durcheinanderziehen (Fig. 19 *fmz*). Zuweilen treten allerdings Fibrillen, die eine gewisse radiäre Anordnung zeigen, stärker hervor (Fig. 25); jedoch hat diese Erscheinung nichts mit der von Bayer beschriebenen radiären Streifung gemein, wie aus dem weiteren Verlauf dieser Fibrillen hervorgeht. Vor allem spricht aber eine Erscheinung gegen die Richtigkeit der Bayerschen Beobachtungen bezüglich der Struktur der Muskelzelle. Dies ist das häufige Auftreten von größeren oder kleineren Zügen von Muskelfibrillen, welche weit über den Umfang hinaus sich verfolgen lassen, welchen die Muskelzelle selbst im Zustand ihrer stärksten Verbreiterung einnehmen könnte (Fig. 21). Diese Figur läßt sich durch keinen der verschiedenen Kontraktionszustände erklären, welche nach Bayer

© Biodiversity Heritage Library, http://www.biodiversitylibrary.org/; www.zobodat.at

für die Muskelzelle möglich sind; viel weniger noch Fig. 23. Hier schickt die Muskelzelle deutlich verschiedene Fortsätze aus, die sich bis zwischen die benachbarten Hypodermiszellen erstrecken. Links steigt sogar ein ziemlich breiter Muskelstreifen (*fmz*) abwärts, um hierauf gegen die Hypodermis umzubiegen. Bayer erwähnt diese Erscheinungen auch, mißt ihnen jedoch keine weitere Bedeutung bei, sondern hält die Fortsätze für Teile stark abgeplatteter Muskelzellen. Die richtige Erklärung dieser Erscheinungen geben jedoch Querschnitte durch die Bayerschen Organe, deren Beschreibung später folgt. — Die Fibrillen der Muskelzelle, wenigstens die radiären, zeigen nach Bayer in ihrem Verlauf abwechselnd dünnere und knötchenartig verdickte Partien. Diese Beobachtung hat Bayer hauptsächlich an Präparaten gemacht, die nach der van Giesonschen und Ehrlichschen Methode gefärbt waren. Gerade die erste Methode, welche die Fibrillen allerdings sehr schön differenziert, läßt erkennen, daß sie eine durchaus homogene Struktur besitzen (Fig. 21 *fmz*). Allerdings treten zwischen ihnen deutlich kleine rundliche Pünktchen hervor, die sich ebenso färben wie die Fibrillen, und auch durch zufällige Lagerung über einzelnen Fibrillen zuweilen die Bayerschen Angaben zu rechtfertigen scheinen (Fig. 21 u. 25 *fmz*). Offenbar sind diese Pünktchen jedoch nur die Durchschnitte quer getroffener, in andrer Richtung ziehende Fibrillen.

Der tiefe sarcoplasmatische, kernhaltige und stets schwach gefärbte Teil der Muskelzelle (*smz*) erscheint auf Längsschnitten in sehr verschiedenen Größen- und Gestaltsverhältnissen. Zuweilen ist er im Verhältnis zum muskulösen Abschnitt von verhältnismäßig bedeutender Größe (Fig. 24 *smz*), so daß er fast den Eindruck einer selbständigen Zelle macht. Außerordentlich verschieden ist auch die Gestalt dieses Teils. Alle Übergänge von der rundlichen (Fig. 20 *smz*) bis zur eckigen (Fig. 24 *smz*) und basal gestreckten Form, wie sie Bayer (Taf. XXIV, Fig. 21) abbildet, sind vorhanden. Gerade diese außerordentlichen Gestaltsverschiedenheiten weisen darauf hin, daß dieser basale Teil nicht etwa eine selbständige Zelle darstellt, sondern in engem Zusammenhang mit dem muskulösen Teil steht, d. h. daß beide zusammen eine Zelle bilden. Die Struktur des Sarcoplasmas ist eine feinkörnige (Fig. 21, 23, 24 *smz*). Allerdings scheint es häufig, als ob außer der Körnelung eine feinmaschige Struktur vorhanden wäre, ähnlich wie sie Bayer beobachtet hat. Der Kern (*kmz*) der Muskelzelle ist recht verschieden gestaltet, was Bayer genügend erklärt hat. Hinzuzufügen wäre, daß der Kern (*kmz*) durch manche Methoden, wie Heidenhain und van Gieson, nur ganz schwach ge-

© Biodiversity Heritage Library, http://www.biodiversitylibrary.org/; www.zobodat.at

färbt wird, im Gegensatz zu dem Kern der Sinneszellen und der Hypodermiszellen überhaupt. Einen Nucleolus habe ich in ihm, im Gegensatz zu Bayer, nie beobachtet.

Eine umfassende Vorstellung über den Bau der Organe geben erst Querschnitte. Dieselben findet man an möglichst dünnen Flächenschnitten durch die dorsale Haut des Tieres. Bei einigem Aufwand von Mühe gelingt es auch, einzelne Organe in Serien zu verfolgen. Fig. 28 ist ein solcher Querschnitt durch die oberste Cuticularpartie eines Bayerschen Organs. Ein scharf umschriebener rundlicher Fleck hebt sich infolge seiner dunkleren Färbung von der umgebenden Cuticula ab. Die dunkle Stelle ist übersät mit Pünktchen, welche jedenfalls das Flächenbild der Cuticularhöckerchen (*ch*) sind. — Einen etwas tieferen Schnitt, nicht von demselben Organ, zeigt Fig. 29. Inmitten des scharf umschriebenen Flecks liegt ein helles Kreischen, das verschieden groß sein kann. In demselben kann man häufig dunkle Pünktchen bemerken. Dieses Bild läßt sich schwer mit den Längsschnitten in Einklang bringen. Vielleicht ist das helle Kreischen des Querschnitts identisch mit der peripheren, farblosen köpfchenförmigen Anschwellung der Sinneszelle, die auf den mit Methylenblau gefärbten Längsschnitten zu beobachten war (Fig. 38 u. 40). — Einen folgenden Schnitt stellt Fig. 30 dar. Hier ist die Sinneszelle (*kz*) etwas über dem Kern (*kkz*) getroffen. Auf Fig. 31 ist der ansehnliche Kern der Sinneszelle bereits zu sehen. Die Sinneszelle ist von einem ziemlich breiten, intensiv blau gefärbten Saum (*bs*) umgeben (Blochmannsche Färbung); dies ist der quer getroffene Bindegewebssaum, der sich zwischen Sinneszelle und Muskelzelle ausbreitet. Um ihn lagert sich ein durch die Pikrinsäure intensiv gelb gefärbtes Band (*mz*), das verschieden starke Fortsätze aussendet. Es ist dies der Querschnitt der Muskelzelle. Die fibrilläre Struktur des Bandes ist deutlich zu erkennen. Die Fibrillen ziehen ziemlich unregelmäßig durcheinander, wobei jedoch ein circulärer Verlauf um die Sinneszelle, verbunden mit dem Ausstrahlen in die Fortsätze der Muskelzelle mehr oder weniger deutlich hervortritt. Die Muskelzelle ist auf diesem Querschnitt ziemlich hoch getroffen. — Bei noch höher geführten Schnitten wird das Band der Muskelzelle schmäler und ihre Verzweigungen sind spärlicher. — Etwas tiefer geführte Querschnitte veranschaulichen Fig. 32 u. 33. Das Band der Muskelzelle ist breiter und stärker verzweigt; ihre Struktur ist die bereits beschriebene. Zuweilen bilden die Fortsätze, welche dicht unter der Cuticula inserieren (Fig. 33), unter sich Anastomosen (Fig. 32). Ganz feine Fortsätze verbinden

© Biodiversity Heritage Library, http://www.biodiversitylibrary.org/; www.zobodat.at

die Muskelzelle außerdem mit den umgebenden Hypodermiszellen, was besonders auf Fig. 35 deutlich hervortritt. Auf letzterer ist auch eine auffallende Regelmäßigkeit in der Anordnung der umgebenden Hypodermiszellen zu bemerken. Am schönsten treten solche tiefe, quer getroffene Muskelzellen wohl auf Figur 34 hervor. An dem rechts oben liegenden Organ, das etwas schief geschnitten zu sein scheint, ist der basale Fortsatz der Sinneszelle noch getroffen. Die außerordentlich starke Verästelung der Muskelzelle ist hier besonders auffallend. Auch der ziemlich unregelmäßige Verlauf der einzelnen Fortsätze, die sich selbst wieder mehrfach in feine Ästchen zerteilen, ist deutlich sichtbar. Manchmal schien es, als ob die Muskelzellen benachbarter Organe zusammenhingen, indem einzelne Fortsätze der betreffenden Muskelzellen miteinander anastomosierten (Fig. 34); da jedoch Täuschungen leicht möglich sind, so möchte ich über diesen Punkt kein bestimmtes Urteil abgeben. — Den tiefsten Querschnitt durch ein Bayersches Organ stellt Fig. 36 dar. Die Muskelzelle ist auf der Grenze ihres fibrillären und sarcoplasmatischen Teils getroffen. Das helle Plasma des letzteren Teils (*smz*), sowie der Kern (*kmz*) der Zelle (*mz*) treten hervor. Nur wenige Muskelfibrillen sind noch vorhanden. Gerade hier hätte man die von Bayer beschriebene knötchenförmige Struktur der Fibrillen deutlich sehen müssen, falls sie existierte. Die Verästelung der Muskelzelle ist auf diesem tiefen Schnitt natürlich weniger reich; doch ist auch hier noch mehrfach zu sehen, daß die Hauptfortsätze der Muskelzelle unter der Cuticula inserieren.

Diese Erfahrungen über Bau und Struktur der Muskelzelle machen vor allem die Bayersche Ansicht hinfällig, daß nämlich der jeweilige Kontraktionszustand eines Organs an der Form der Muskelzelle zu erkennen sei, worauf sich Bayers Textfiguren 2—7 beziehen. Wurde ein Längsschnitt zufällig auf einer oder beiden Seiten des Organs durch einen dickeren Fortsatz der Muskelzelle geführt, so entstehen Bilder, wie sie Bayer auf Textfig. 6 und 7 darstellt; ging dagegen der Längsschnitt so, daß er keinen Fortsatz traf, so muß die Muskelzelle ein verhältnismäßig schlankes Aussehen haben (Bayers Textfig. 2 u. 3). Auf keinen Fall kann man jedoch daraus Schlüsse auf den Kontraktionszustand, d. h. auf den jeweiligen Grad der Ausstülpung der Organe ziehen. — Daß den Organen ein gewisses Maß von Beweglichkeit zukommt ist zweifellos und ebenso, daß dieselbe durch die Muskelzelle bewirkt wird. Ein aus der Tiefe an die Organe herantretender, am peripheren Ende sich mehrfach ver-

© Biodiversity Heritage Library, http://www.biodiversitylibrary.org/; www.zobodat.at

zweigender dorsoventraler Muskel, käme allenfalls nur für die Einziehung der Organe in Betracht. Die Ausstülpung beruht nach meinem Dafürhalten lediglich auf einer jeweiligen Formänderung der Sinneszelle, welche durch Kontraktion der Muskelfibrillen der unteren Zelle bewirkt wird. Bei einer Kontraktion der Muskelzelle, welche die Sinneszelle sackartig umgibt, wird letztere allseitig zusammengepreßt und daher verlängert werden. Gleichzeitig wird jedoch durch die Kontraktion der zur Cuticula aufsteigenden Ausläufer der Muskelzelle, diese letztere selbst samt der Sinneszelle gehoben werden. Die Folge davon wird ein papillenartiges Hervortreten (Ausstülpung) der Organe sein, was noch dadurch verstärkt werden kann, daß die Cuticula im Umkreise der Organe durch die Wirkung der sich kontrahierenden Ausläufer der Muskelzelle etwas eingezogen wird. — Die Einziehung der Organe wird teils eine Folge der Erschlaffung der Muskelzelle, teils vielleicht auch eine Wirkung der dorsoventralen Muskeln sein. Ich vermute, daß das Bewegungsvermögen der Organe recht erheblich ist. Darauf weist einerseits die außerordentliche Formverschiedenheit der Sinneszelle, anderseits die häufig sehr starke Erhebung der Organe hin (Textfig. 1). Das oben erwähnte Köpfchen der Sinneszelle tritt nur bei eingestülpten Organen stark hervor; bei hochausgestülpten Organen (Textfig. 1) dagegen ist es nur undeutlich, oder überhaupt nicht mehr zu sehen; dagegen ist die bereits früher erwähnte Einschnürung der Cuticula unter dem Köpfchen noch ganz gut wahrnehmbar (Textfig. 1 *kz*). Eine derartige Ausstülpung ist natürlich nur möglich, wenn die Cuticula hauptsächlich über der Sinneszelle (*kz*) eine besonders dehnbare ist. Tatsächlich ist sie auch bei hochausgestülpten Organen gerade an dieser Stelle auffallend dünn (Textfig. 1).

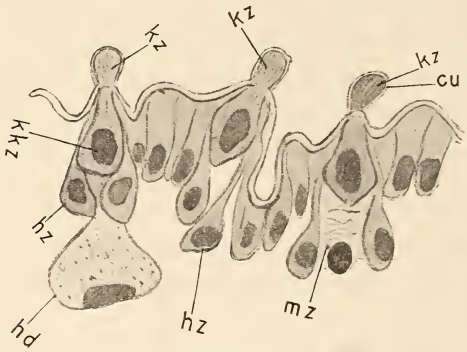

Textfig. 1.

Längsschnitt durch drei Bayersche Organe. Die kegelförmigen Zellen (*kz*) sind hoch ausgestülpt. Die Muskelzellen (*mz*) werden zum Teil durch Hüllzellen (*hz*) verdeckt. *hd*, Drüsenzelle. Imprägnation nach Ramón y Cajal. Immers. 2 mm, Oc. 8.

Bayer erklärt die geschilderten Organe für Sinnesorgane und deutet die kegelförmige Zelle (*kz*) als Sinneszelle. Sicherlich spricht manches für diese Annahme, so vor allem die besondere Struktur

© Biodiversity Heritage Library, http://www.biodiversitylibrary.org/; www.zobodat.at

der Zelle, die Durchbohrung der Cuticula über ihrem distalen Ende und die Sinneshöckerchen (*ch*) auf der letzteren; auch die Fähigkeit der Aus- und Einstülpung spricht hierfür. Was jedoch beweisend wäre, die Innervierung der Zelle konnte BAYER nicht mit Sicherheit feststellen. Er beschreibt wohl an einigen Organen basal zutretende Zellen (Taf. XXIII, Fig. 2 *gz*; Taf. XXIV, Fig. 11 u. 22 *gz*), die er für Ganglienzellen hält. Einen direkten Zusammenhang dieser Zellen mit der Sinneszelle konnte er jedoch nicht nachweisen. Ich habe ebenfalls häufig Zellen ähnlichen Aussehens und ähnlicher Lagebeziehung zu den Organen gesehen, halte sie jedoch für Bindegewebszellen.

Bezüglich der Innervation der Organe konnte auch ich zu keinem entscheidenden Ergebnis gelangen, trotz Anwendung der verschiedensten Nervenfärbungsmethoden. Der Annahme, daß die kegelförmige Zelle (*kz*) die eigentliche Sinneszelle sei, würden allerdings die Ergebnisse der Vitalfärbung mit Methylenblau und der GOLGIschen Methode nicht widersprechen. Nach Injektion einer schwachen Methylenblaulösung von der Dorsalseite sieht man am lebenden Tier schon bei schwacher Vergrößerung eine Unmenge dunkelblauer, scharf umrandeter Flecke. Die BETHEsche Konservierung mit Ammoniummolybdat bewährte sich vorzüglich. Auf Schnitten findet man, wie bereits erwähnt, daß sich die kegelförmigen Zellen der BAYERschen Organe in großer Anzahl tief blau gefärbt haben. Noch deutlicher und schöner wurden die Bilder durch Nachfärbung mit Alaunkarmin, wobei sich auch noch eine andre erwähnenswerte Erscheinung zeigt. Die Sinneszelle ist nämlich in vielen Fällen von einem mehr oder weniger großen Hof umgeben, der sich mit Alaunkarmin im Gegensatz zur übrigen Hypodermis nicht färbt (Fig. 37 u. 38 *bs*). Dieser stets farblose Saum ist jedenfalls identisch mit der zwischen Sinneszelle und Muskelzelle hinziehenden Bindegewebslamelle (*bs*). — Wie bei den Becherorganen, so hat auch hier die GOLGI-Methode die Ergebnisse der Methylenblaumethode bestätigt. Auf meinen GOLGI-Präparaten war an einigen günstigen Stellen zu bemerken, daß sich die kegelförmige Zelle (*kz*) der BAYERschen Organe imprägniert hat (Fig. 43 *kz*); allerdings war dies infolge der totalen Schwärzung der oberen Hautpartien nicht häufig zu sehen. Die Wahrscheinlichkeit, daß die kegelförmige Zelle (*kz*) die Sinneszelle ist, wird also durch die Ergebnisse beider Methoden vergrößert, aber nicht sichergestellt; der Zusammenhang der Zelle mit einer Nervenfaser war nämlich nicht festzustellen.

Wie bereits erwähnt, fehlt es allerdings nicht an Stellen, an welchen ich einen längeren centripetalen Fortsatz der Sinneszelle

© Biodiversity Heritage Library, http://www.biodiversitylibrary.org/; www.zobodat.at

zu bemerken glaubte (Fig. 24). Diese Bilder waren aber verhältnismäßig selten und wurden auch in keinem Fall durch die Vitalfärbung mit Methylenblau bestätigt, von der man im gegebenen Fall am sichersten Aufschluß hätte erwarten können. Ich halte es sogar für wahrscheinlich, daß man es in diesen Fällen lediglich mit dem unverhältnismäßig lang ausgezogenen basalen Fortsatz einer stark ausgestülpten Sinneszelle zu tun hat.

Eine Erscheinung dagegen, welcher sicher mehr Beachtung geschenkt werden muß, wäre noch zu erwähnen. Recht häufig findet man an der Basis der Muskelzelle, dieselbe meistens noch teilweise verdeckend, Gruppen von Zellen — ich nenne sie Hüllzellen — die schon auf den ersten Blick den Eindruck machen, als stünden sie mit dem ganzen Organ in einem näheren Zusammenhang (Fig 26 *hz*). Auf dickeren Schnitten (10 — 15 μ) sind derartige Zellen konstant zu sehen. Auf Fig. 26 sind drei solcher Hüllzellen (*hz*) getroffen. Bei einer derselben ist auch der Verlauf gegen die Cuticula sichtbar, und zwar scheint der fein ausgezogene periphere Teil der Zelle mit dem distalen Teil der kegelförmigen Zelle (*kz*) in Berührung zu treten, oder wenigstens in dessen nächster Umgebung zu verlaufen. Von den andern zwei Hüllzellen darf man wohl denselben Verlauf annehmen. Auf Fig. 19 (*hz*) ist bloß der basale Teil einer solchen Hüllzelle zu sehen; er scheint auf den ersten Blick in einem direkten Zusammenhang mit der Muskelzelle zu stehen, als wenn er gewissermaßen selbst das proximale Ende der Muskelzelle sei. Die etwas dunklere Färbung, sowie die intensive Tinktion des Kerns, der zudem einen Nucleolus enthält, belehren jedoch, daß man es hier mit einer selbständigen Zelle zu tun hat, da sich ja der Kern der Muskelzelle mit Eisenhämatoxylin nur schwach färbt und auch keinen Nucleolus besitzt. Derartige Bilder sind sehr häufig und können anfangs zu mancherlei Irrtümern verleiten. Auf Fig. 25 läßt sich eine ebensolche Hüllzelle (*hz*) etwas weiter nach oben bis in die Gegend der Sinneszelle (*kz*) verfolgen. Offenbar ist also das ganze Organ von solchen Hüllzellen (*hz*), die sich häufig auch zu Gruppen vereinigen, umgeben, und zwar unterscheiden sich dieselben wesentlich von den gewöhnlichen Hypodermiszellen; sie besitzen nämlich eine viel größere Länge als diese und verschmälern sich distalwärts fadenartig, was bei den Hypodermiszellen nicht in diesem Maße der Fall ist. Diese Zellen dürften jedenfalls auch identisch mit jenen Hypodermiszellen sein, die, wie auf Querschnitten zu sehen ist, durch feine Intercellularbrücken mit der Muskelzelle in Verbindung stehen;

© Biodiversity Heritage Library, http://www.biodiversitylibrary.org/; www.zobodat.at

hierauf weist vor allem die regelmäßige Anordnung dieser Zellen bzw. Zellgruppen hin (Fig. 35 *hz*). Daß diese Zellen in einer gewissen Beziehung zu dem BAYERschen Organ stehen, vielleicht sogar einen wesentlichen Bestandteil desselben bilden, ist nicht unwahrscheinlich. Es ist nur die Frage: Welche Bedeutung wird ihnen in diesem Fall zukommen? Ihrer Anordnung nach könnte man sie für Stützzellen, ihrem Bau nach jedoch eher für Sinneszellen halten. Für letztere Annahme sprechen nicht nur Bilder, auf denen ich einen basalen Fortsatz solcher Hüllzellen bemerkte (Fig. 19 *hz*), sondern vor allem auch manche Ergebnisse der intravitalen Färbung mit Methylenblau. Sehr häufig färbten sich nämlich nicht nur die kegelförmigen Zellen (*kz*) der BAYERschen Organe, sondern auch seitlich (Fig. 42 *hz*), oder basal gelegene Zellen (Fig. 40 u. 41 *hz*), die nach Anordnung und Aussehen ganz mit den eben beschriebenen Hüllzellen übereinstimmen. Eine gewisse Ähnlichkeit, welche diese Zellen mit den Sinneszellen der Becherorgane haben, spricht ebenfalls zugunsten meiner oben erwähnten Annahme. Centripetale Fortsätze konnte ich allerdings an den so gefärbten Hüllzellen nie beobachten, wohl aber Ansätze dazu (Fig. 40 u. 41 *hz*). Man kann das wohl auch verstehen, wenn man bedenkt, wie selten sich mit Methylenblau die centripetalen Nervenfortsätze der Sinneszellen der Becherorgane gefärbt haben.

Die BAYERschen Organe bestehen nach den Ergebnissen meiner Untersuchungen also aus zwei in ihrer Form veränderlichen Zellen, einer kegelförmigen, ausstülpbaren (*kz*) und einer diese basal umhüllenden Muskelzelle (*mz*), von sternförmig verzweigtem Bau. Diese beiden Zellen werden ferner dicht umgeben von einigen Zellen (Hüllzellen) oder Zellgruppen, die wahrscheinlich am Aufbau der Organe wesentlich beteiligt sind. Die Funktion, die den Hüllzellen zukommt, ist zweifelhaft.

Was die Verbreitung dieser Organe anbelangt, so schließe ich mich für *Clepsine sexoculata* der Ansicht BAYERS an, daß sie sowohl auf dem Rücken als auf der Bauchseite vorkommen; auf letzterer sind sie allerdings viel kleiner und ungleich seltener als auf der Dorsalseite, wo sie sich massenhaft finden. Nach meinen Beobachtungen ist die Verteilung sowohl auf dem medianen wie marginalen Teil des Rückens eine unregelmäßige. Eine Anordnung der Organe in zehn Querreihen auf jedem Ring, wie BAYER annimmt, konnte ich nicht bestätigen; dagegen trifft BAYERS Angabe vollkommen zu, daß sie auf den Rückenpapillen besonders angehäuft sind. Dem hinteren

© Biodiversity Heritage Library, http://www.biodiversitylibrary.org/; www.zobodat.at

Saugnapf scheinen sie zu fehlen. Sowohl der Bau, wie die Verbreitung der Organe sprechen dafür, daß sie eine dritte Art von Sinnesorganen der Hirudineen sind, deren Funktion jedoch bis jetzt noch unsicher ist. — Außer *Clepsine sexoculata* habe ich noch *Clepsine marginata*, *Piscicola geometrica* und *Branchellion torpedinis* auf diese Organe untersucht. Sie kommen jedoch bei diesen drei Arten nicht vor. Bis dahin wäre ihr Fehlen daher bei folgenden Rhynchobdelliden erkannt: *Hemiclepsis tesselata* O. F. Müller, *Clepsine marginata* O. F. Müller, *Piscicola geometra* L. und *Branchellion torpedinis* Sav.; dagegen hat bereits Bayer ihr Vorkommen bei *Clepsine sexoculata* Bergmann, *Hellobdella bioculata* Bergmann und *Glossosiphonia heteroclita* Linné festgestellt. — Es muß noch darauf hingewiesen werden, daß bei *Clepsine sexoculata* eine gewisse Ähnlichkeit zwischen den becherförmigen und den Bayerschen Organen existiert. Beiderlei Organe sind beweglich, und zwar wird die Bewegung in beiden Fällen durch eine Muskelzelle bewirkt, die sowohl ihrem Bau wie ihrer Lage nach bei beiden Organen viel Übereinstimmung zeigt. Würde es sich ferner durch weitere Untersuchungen mit Sicherheit ergeben, daß die um die beiden Zellen der Bayerschen Organe gruppierten Hüllzellen ein integrierender Bestandteil dieser Organe sind, so würde dadurch die Ähnlichkeit mit den Becherorganen erheblich vergrößert.

Zum Schluß möchte ich noch einiges über die Ergebnisse der Methylenblau- und Golgi-Methode nachtragen und zusammenfassen. Beide Methoden wurden nur bei *Clepsine sexoculata* versucht. Durch Methylenblau wurden vital gefärbt: 1) die Cuticula (schwach), 2) die Sinneszellen der becherförmigen Organe, 3) die sog. Sinneszellen und Hüllzellen der Bayerschen Organe, 4) die Hautdrüsenzellen. Bei letzteren färbten sich hauptsächlich das Secret und der Kern. Es treten stets die von den früheren Autoren beschriebenen zwei Haupttypen von Drüsenzellen auf: Die langen, stets mit einem großen Kern versehenen Subhypodermaldrüsenzellen und die gewöhnlichen Hypodermaldrüsenzellen. Die letzteren zeigen alle Übergänge zwischen der erst in Entwicklung zur Drüse begriffenen Hypodermiszelle, die sich ebenfalls stark blau färbt, bis zu der definitiven stark bauchigen Form (Fig. 39 *hd*), die ihrerseits wieder in den verschiedensten Größen vorkommt. Als häufiges Zwischenstadium tritt eine mehr flaschenförmige Zelle auf (Fig. 6 *hd*), die meist noch einen ganz normalen Kern besitzt, während die ausgewachsenen Drüsenzellen dieser Art alle Stufen der von Bayer beschriebenen Kerndegenerationen zeigen.

© Biodiversity Heritage Library, http://www.biodiversitylibrary.org/; www.zobodat.at

Mit der Golgi-Färbung imprägnierten sich folgende Bestandteile des Gewebes: 1) Die Sinneszellen der becherförmigen Organe. Derartige Sinneszellen findet man auf Golgi-Präparaten häufig auch isoliert über die ganze Hypodermis verbreitet. Ob sie stets becherförmigen Organen angehören, oder ob vielleicht auch einzelne zerstreute Sinneszellen dieser Art vorkommen, ähnlich wie sie Bourne bei *Hirudo* beschrieb, ließ sich auf meinen Präparaten nicht sicherstellen, da histologische Details schwer zu erkennen waren. Betonen muß ich jedoch, daß mit der Methylenblaufärbung keine solchen isolierten Sinneszellen sich tingierten. 2) Die kegelförmigen Zellen der Bayerschen Organe in seltenen Fällen. 3) Teile der Muskulatur, besonders die dorsoventralen Muskeln. 4) Die Drüsenzellen. 5) Die Pigmentzellen. Die außerordentlich reichen Verästelungen der letzteren treten bei dieser Färbung sehr deutlich hervor (Textfig. 2). Die letzten Ausläufer der Pigmentzellen (*pgz*) erstrecken sich bis zwischen die Hypodermiszellen und reichen bis an deren flache Ausbreitung unter der Cuticula. Der Zusammenhang dieser Ausläufer mit dem eigentlichen Zellkörper ist nicht immer zu verfolgen. Dadurch entstehen sehr häufig ähnliche Bilder, wie sie Retzius für die von ihm gefundenen, angeblichen freien Nervenendigungen bei *Clepsine sexoculata* abbildete.

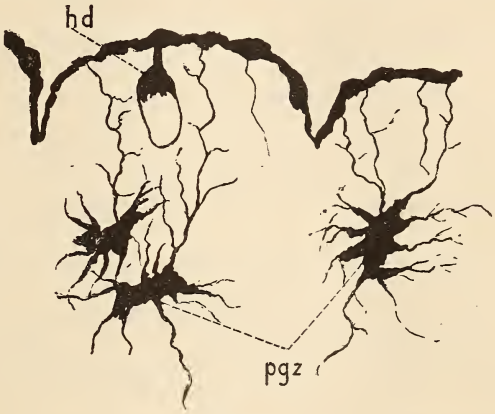

Textfig. 2.
Imprägnation nach Golgi. Die stark imprägnierten Pigmentzellen (*pgz*) senden reich verästelte Ausläufer zwischen die Hypodermiszellen. *hd*, Drüsenzelle. Obj. V, Oc. III.

Zum Schluß darf ich nicht versäumen, meinem verehrten Lehrer Herrn Geh. Hofrat Prof. O. Bütschli für die freundliche Unterstützung mit Rat und Tat meinen wärmsten Dank auszusprechen. Auch Herrn Prof. A. Schuberg danke ich für die ständige Hilfe und für das lebhafte Interesse, das er meiner Arbeit widmete.

Heidelberg, im Juni 1905.

© Biodiversity Heritage Library, http://www.biodiversitylibrary.org/; www.zobodat.at

Literatur.

1. St. Apáthy, Analyse der äußeren Körperform der Hirudineen. Mitth. Zool. Stat. Neapel. 1888. Bd. VII. S. 15.
2. —— Süßwasser-Hirudineen. Ein syst. Essay. Zool. Jahrb. Abth. f. Syst. 1888. Bd. III. S. 725.
3. —— Das leitende Element des Nervensystems und seine topographischen Beziehungen zu den Zellen. Mitth. d. Zool. Stat. Neapel. 1897. Bd. XII. S. 415.
4. E. Bayer, Hypodermis und neue Hautsinnesorgane der Rhynchobdelliden. Diese Zeitschr. 1898. Bd. LXIV. S. 648.
5. R. Blanchard, Hirudinées. Viaggio del dott. A. Borelli etc. Boll. Mus. di Zool. et Anat. comp. della R. Univ. Torino. 1896. XI.
6. A. Bourne, Contributions to the Anatomy of the Hirudinea. Quart. Journ. Micr. Sc. 1884. Bd. XXIV. p. 437.
7. Ch. Bristol, The metamerism of Nephelis. Journ. of Morph. 1899. Bd. XV. p. 17.
8. J. Havet, Structure du Système nerveux des Annélides. Méthode de Golgi. Cellule. 1900. Bd. XVII. p. 66.
9. R. Hesse, Untersuchungen über die Organe der Lichtempfindung bei niederen Thieren. Diese Zeitschr. 1897. Bd. LXII. S. 671.
10. J. Kennel, Über einige Landblutegel des trop. Amerika. Zool. Jahrb. 1887. Bd. II. S. 37.
11. A. Kowalevsky, Étude biologique de l'Haementeria costata. Mémoires de l'Acad. imp. d. Sc. de St. Pétersbourg. Classe Phys.-Math. Bd. XI.
12. F. Leydig, Zur Anatomie von Piscicola geometrica usw. Diese Zeitschr. 1849. Bd. I. S. 103.
13. —— Die Augen und neue Sinnesorgane der Egel. Archiv f. Anat., Phys. u. wiss. Med. 1861. S. 588.
14. —— Zelle und Gewebe. 1885.
15. R. Leuckart, Die Parasiten des Menschen. Leipzig 1894. Bd. I.
16. N. Livanow, Untersuchungen zur Morph. der Hirudineen. Zool. Jahrb. Abt. Morph. Bd. XIX. S. 29.
17. B. L. Maier, Beiträge zur Kenntnis des Hirudineenauges. Zool. Jahrb. (Abt. f. Anat. u. Ontog.) 1892. Bd. V. S. 552.
18. Moquin-Tandon, Monographie de la famille d. Hirudinées. Paris 1846.
19. H. Oka, Beiträge zur Anat. der Clepsine. Diese Zeitschr. 1894. Bd. LVIII. S. 79.
20. G. Retzius, Zur Kenntnis des sensiblen Nervensystems der Hirudineen. Biol. Unters. (Neue Folge.) Bd. VIII. 1898. S. 94.
21. E. Rohde, Hist. Untersuchungen über das Nervensystem der Hirudineen. Zool. Beiträge. III. S. 1.
22. B. Soukatschoff, Contrib. à l'ét. d. syst. nerv. de la Nephelis vulg. Arb. Petersb. Nat. Ges. 1897. Bd. XXVIII.
23. C. O. Whitman, The extern. Morph. of the Leech. Proc. Amer. Acad. Sc. 1884. Bd. XX.

© Biodiversity Heritage Library, http://www.biodiversitylibrary.org/; www.zobodat.at

24. C. O. Whitman, The segm. sense-organs of the Leech. Amer. Natural. 1884. Bd. XVIII, p. 1104.
25. —— The Leeches of Japan. Quart. Journ. Micr. Sc. 1886. Bd. XXVI. p. 396.
26. —— Some new facts about the Hirudinea. Journ. Morph. 1888. Bd. II. p. 586.
27. —— Descript. of Clepsine Plana. Ibid. 1890. Bd. IV. p. 407.
28. —— The metamerism of Clepsine. Festschrift f. Leuckart. 1892. S. 381.

Erklärung der Abbildungen.

Allgemeine Bezeichnungen für sämtliche Figuren:

cu, Cuticula;
bgz, Bindegewebszelle;
hd, Hypodermaldrüsenzelle;
khd, Kern der Hypodermaldrüsenzelle.

Becherförmige Organe:

bsh, basaler Teil der Sinneshaare;
cfsz, centripetaler Fortsatz der spindelförmigen Zellen (Sinneszellen);
cz, Cylinderzelle (Stützzelle);
fsh, oberer Teil der Sinneshaare;
gsz, Gruppe von Sinneszellen;
kcz, Kern der Stützzelle;
kmzb, Kern der Muskelzelle;
ksz, Kern der Sinneszelle;
lm, längsgetroffener Muskel des Becherorgans;
mzb, Muskelzelle des Becherorgans;
pfsz, peripherer, fadenartiger Fortsatz der Sinneszelle;
qm, quer getroffener Muskel des Becherorgans;
stz, Stützzelle bei Branchellion;
sz, Sinneszelle.

Bayersche Organe:

bs, Bindegewebssaum zwischen Sinneszelle und Muskelzelle;
ch, Cuticularhöckerchen;
dvm, dorsoventraler Muskel;
fmz, fibrillärer Teil der Muskelzelle;
hz, Hüllzelle;
kkz, Kern der kegelförmigen Zelle (Sinneszelle);
kmz, Kern der Muskelzelle;
kz, kegelförmige Zelle (Sinneszelle);
mz, Muskelzelle;
nkz, Nucleolus;
smz, sarcoplasmatischer Teil der Muskelzelle.

Tafel XXVI—XXVIII.

Becherförmige Organe.
(Fig. 1—9 auf Taf. XXVI und Fig. 10—18 auf Taf. XXVII).

Clepsine sexoculata.

Fig. 1 u. 2. Längsschnitte (einer Serie angehörend) durch ein becherförmiges Organ vom Rand des Tieres. Stützzellen (*cz*) und Sinneszellen (*sz*) in Gruppen (*gsz*) angeordnet. Konservierung: Sublimat-Essigsäure. Färbung: Boraxkarmin, Blochmann. Immersion: 2 mm, Oc. 8, Z. A.

Fig. 3. Längsschnitt durch ein becherförmiges Organ vom Rand des Tieres. Die Stützzellen (*cz*) sind sehr deutlich. Eine Gruppe von Sinneszellen (*gsz*) dicht unter den Stützzellen. Konservierung: Sublimat-Essigsäure. Färbung: Boraxkarmin, Blochmann. Immersion: 2 mm, Oc. 8, Z. A.

© Biodiversity Heritage Library, http://www.biodiversitylibrary.org/; www.zobodat.at

Fig. 4. Längsschnitt durch ein Becherorgan aus der Randzone des Tieres. Einzelne Sinneszellen (*sz*) und deren Fortsätze (*pfsz* und *cfsz*) sehr deutlich. Teile der Muskelzelle (*lm*) mit Kern (*kmzb*). Konservierung: Sublimat-Essigsäure. Färbung: Boraxkarmin, Blochmann. Immersion: 2 mm, Oc. 8, Z. A.

Fig. 5. Längsschnitt durch ein Becherorgan aus der mittleren Region des Tieres. Die Stützzellen (*cz*) sind wenig deutlich. Die Sinneshaare (*bhs* + *fsh*) treten scharf hervor. Konservierung: Sublimat-Essigsäure. Färbung: Boraxkarmin in toto. Beizung mit Osmiumsäure-Holzessig. Immersion: 2 mm, Oc. 8, Z. A.

Fig. 6. Längsschnitt durch ein Becherorgan aus der mittleren Region des Tieres. Die Stützzellen (*cz*) sind knospenförmig zusammengedrängt und umhüllt von der Muskelzelle (*mzb*). Konservierung: Sublimat-Essigsäure. Färbung: Boraxkarmin in toto. Beizung mit Osmiumsäure-Holzessig. Immersion: 2 mm, Oc. 8, Z. A.

Fig. 7—9. Längsschnitte durch Becherorgane. Einige der Sinneszellen (*sz*) treten deutlich hervor. Vitalfärbung mit Methylenblau. Fixierung nach Bethe. Fig. 8 und 9: Nachfärbung mit Alaunkarmin. Immersion: 2 mm, Oc. 8.

Fig. 10 u. 11. Imprägnation nach Golgi. Einige Sinneszellen (*sz*) und ihre centripetalen Fortsätze (*cfsz*) sehr deutlich. Obj. V, Oc. III; Seibert.

Fig. 12 u. 13. Querschnitte durch ein Becherorgan, getroffen in der cuticularen Region. Konservierung: Sublimat-Essigsäure. Färbung: Boraxkarmin in toto; Osmiumsäure-Holzessig, Blochmann. Immersion: 2 mm, Oc. 12.

Fig. 14. Querschnitt durch ein Becherorgan in der Höhe der Stützzellen (*cz*). Die peripheren Ausläufer (*pfsz*) der Sinneszellen. Konservierung: Sublimat-Essigsäure. Färbung: Boraxkarmin in toto; Osmiumsäure-Holzessig, Blochmann. Immersion: 2 mm, Oc. 12, Z. A.

Fig. 15. Querschnitt durch ein Becherorgan in der Region der Sinneszellen (*sz*). Gruppierung der Sinneszellen (*gsz*). Konservierung: Sublimat-Essigsäure. Färbung: Boraxkarmin, Blochmann. Immersion: 2 mm, Oc. 8, Z. A.

Fig. 16. Querschnitt durch ein Becherorgan in der Region der Sinneszellen (*sz*). Gruppen (*gsz*) von Sinneszellen mit umgebender Muskulatur. Konservierung: Chrom-Osmium-Essigsäure. Färbung: Hämatoxylin-Säurefuchsin. Immersion: 2 mm, Oc. 12, Z. A.

Fig. 17. Querschnitt durch ein Becherorgan in der Höhe der Muskelzelle (*mzb*); zwischen den Fortsätzen derselben noch Gruppen von Sinneszellen (*gsz*). Konservierung: Sublimat-Essigsäure. Färbung: Boraxkarmin, Blochmann. Immersion: 2 mm, Oc. 8.

Branchellion torpedinis.

Fig. 18. Zwei Becherorgane im Längsschnitt aus der Randzone des Tieres. Stützzellen (*stz*) und Sinneszellen (*sz*); letztere in Gruppen (*gsz*). Konservierung: Chrom-Osmiumsäure. Färbung: Hämalaun. Immersion: 2 mm, Oc. 8.

Die Bayerschen Organe (*Clepsine sexoculata*).

(Fig. 19—22 auf Taf. XXVII und Fig. 23—43 auf Taf. XXVIII.)

Fig. 19. Längsschnitt durch ein Bayersches Organ. Struktur der Sinneszelle (*kz*) und der Muskelzelle (*mz*). Konservierung: Sublimat-Essigsäure. Färbung: Eisenhämatoxylin (nach Heidenhain). Immersion: 2 mm, Oc. 12, Z. A.

Fig. 20. Längsschnitt durch ein Bayersches Organ. Die Sinneszelle (*kz*) mit der distalen köpfchenförmigen Anschwellung. Konservierung: Sublimat-Essig-

© Biodiversity Heritage Library, http://www.biodiversitylibrary.org/; www.zobodat.at

säure. Färbung: Boraxkarmin in toto; Osmiumsäure-Holzessig, BLOCHMANN. Immersion: 2 mm, Oc. 12, Z. A.

Fig. 21. Längsschnitt durch ein BAYERsches Organ. Struktur des fibrillären Teiles der Muskelzelle (*fmz*) und die der Fibrillen ist deutlich. Konservierung: Sublimat-Essigsäure. Färbung: VAN GIESON. Immersion: 2 mm, Oc. 12, Z. A.

Fig. 22. Längsschnitt durch ein BAYERsches Organ. Struktur der Sinneszelle (*kz*). Durchbohrung der Cuticula. Cuticularhöckerchen (*ch*). Konservierung: Sublimat-Essigsäure. Färbung: Methylgrün; fixiert mit Tannin-Brechweinstein. Immersion: 2 mm, Oc. 12.

Fig. 23. Längsschnitt durch ein BAYERsches Organ. Die Sinneszelle hat zwei Kerne (*kkz*). Die Muskelzelle (*mz*) mit verschiedenen Ausläufern. Konservierung: Sublimat-Essigsäure. Färbung: Boraxkarmin in toto; Osmiumsäure-Holzessig. Immersion: 2 mm, Oc. 8, Z. A.

Fig. 24. Längsschnitt durch ein BAYERsches Organ. Die Sinneszelle (*kz*) besitzt einen langen basalen Fortsatz. Der sarcoplasmatische Teil der Muskelzelle (*smz*) ist auffallend groß. Konservierung: Sublimat-Essigsäure. Färbung: Boraxkarmin, BLOCHMANN. Immersion: 2 mm, Oc. 8, Z. A.

Fig. 25. Längsschnitt durch ein BAYERsches Organ. Struktur der Muskelzelle — eine Hüllzelle (*hz*). Konservierung: Sublimat-Essigsäure. Färbung: Hämatoxylin-Säurefuchsin. Immersion: 2 mm, Oc. 12.

Fig. 26. Längsschnitt durch ein BAYERsches Organ. Die Hüllzellen (*hz*) sehr deutlich. Konservierung: Sublimat-Essigsäure. Färbung: Boraxkarmin in toto; Osmiumsäure-Holzessig. Immersion: 2 mm, Oc. 8, Z. A.

Fig. 27. Zwei BAYERsche Organe von der Außenseite. Cuticularhöckerchen (*ch*); ringförmige Einschnürung der Cuticula unter der köpfchenförmigen Anschwellung sehr deutlich. Konservierung: Sublimat-Essigsäure. Färbung: Methylgrün; fixiert mit Tannin-Brechweinstein. Immersion: 2 mm, Oc. 12.

Fig. 28—35. Querschnitte durch BAYERsche Organe in verschiedenen Höhen der Sinneszelle (*kz*). Der Bindegewebssaum (*bs*) zwischen Sinneszelle und Muskelzelle, sowie der sternförmig verzweigte Bau der letzteren treten deutlich hervor. Konservierung: Sublimat-Essigsäure. Färbung: Boraxkarmin in toto; Osmiumsäure-Holzessig, BLOCHMANN. Immersion: 2 mm, Oc. 12.

Fig. 36. Querschnitt durch ein BAYERsches Organ. Die Muskelzelle ist an der Grenze zwischen dem fibrillären (*fmz*) und sarcoplasmatischen (*smz*) Teil getroffen. Konservierung: Sublimat-Essigsäure. Färbung: Boraxkarmin in toto; Osmiumsäure-Holzessig, BLOCHMANN. Immersion: 2 mm, Oc. 12.

Fig. 37—42. Vitalfärbung mit Methylenblau. Nachfärbung mit Alaunkarmin. Die Sinneszellen der BAYERschen Organe und teilweise die Hüllzellen (*hz*) haben sich gebläut. Immersion: 2 mm, Oc. 8, Z. A. Schnittdicke 15—30 μ.

Fig. 43. Imprägnation nach GOLGI. Die Sinneszellen (*kz*) der BAYERschen Organe haben sich imprägniert. Obj. V, Oc. III; SEIBERT.

©Biodiversity Heritage Library, http://www.biodiversitylibrary.org/; www.zobodat.at

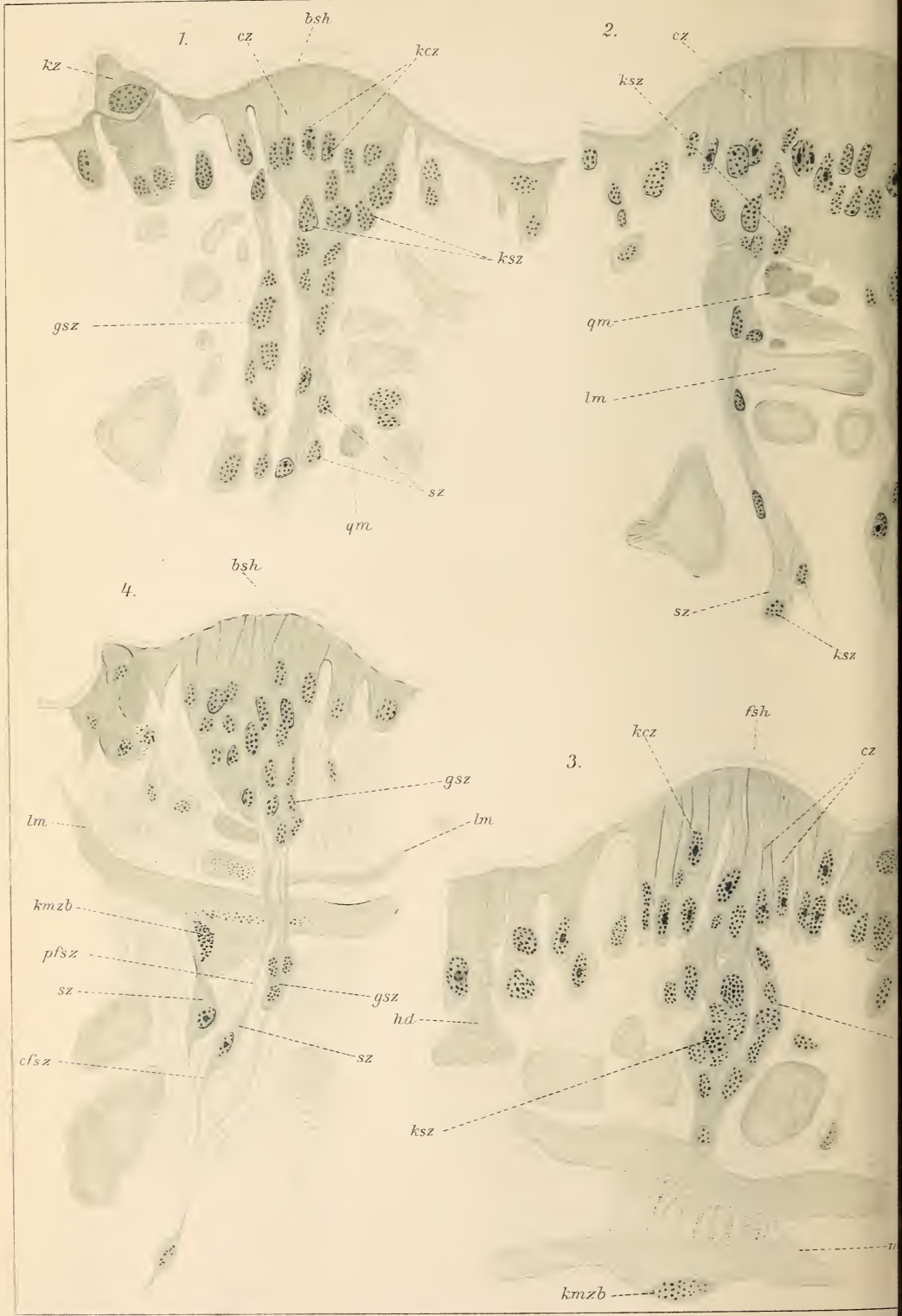

W. Mayer gez.
Verlag v. Wilhe

© Biodiversity Heritage Library, http://www.biodiversitylibrary.org/; www.zobodat.at

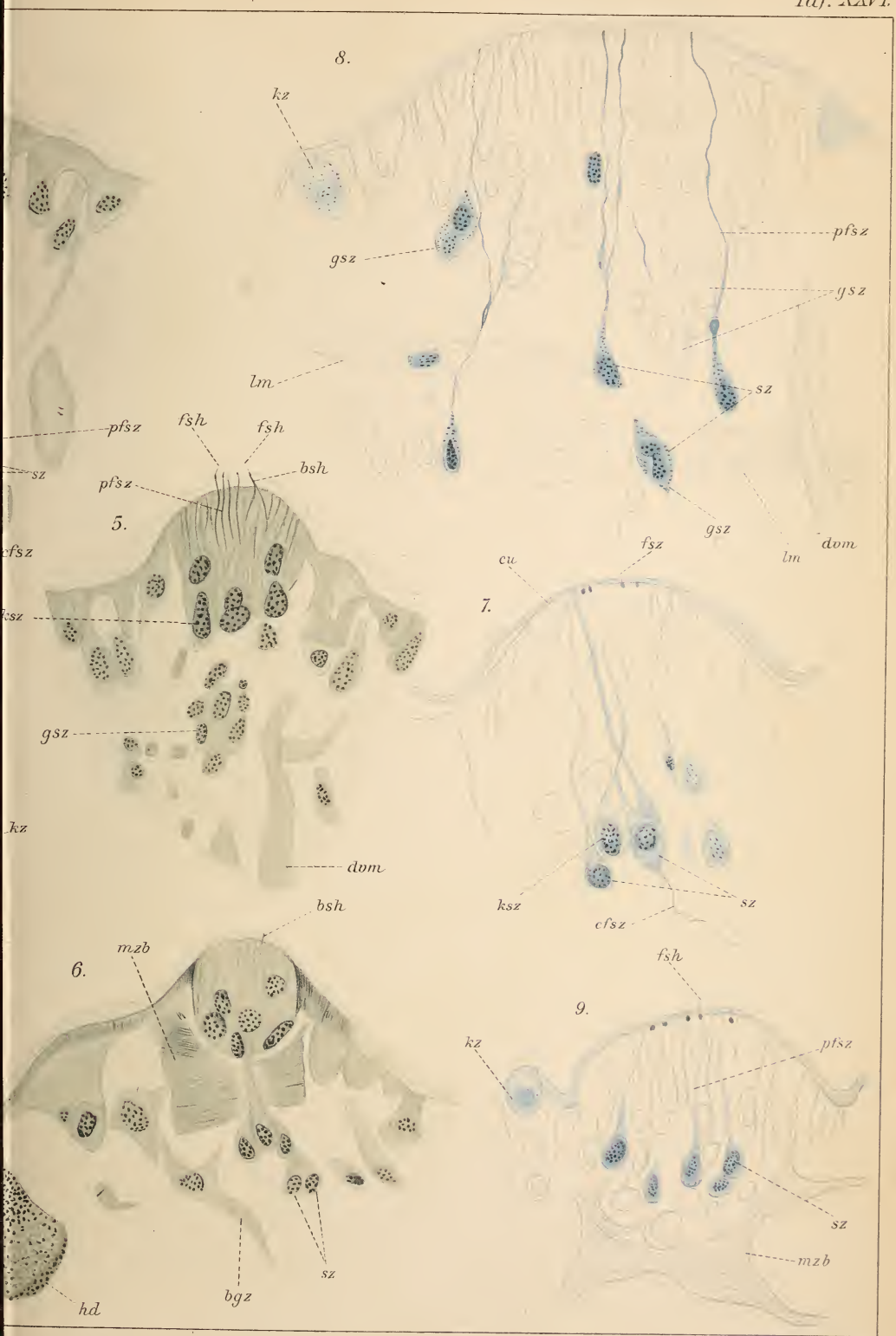

mann in Leipzig.

Lith. Anst v. E. A. Funke, Leipzig

© Biodiversity Heritage Library, http://www.biodiversitylibrary.org/; www.zobodat.at

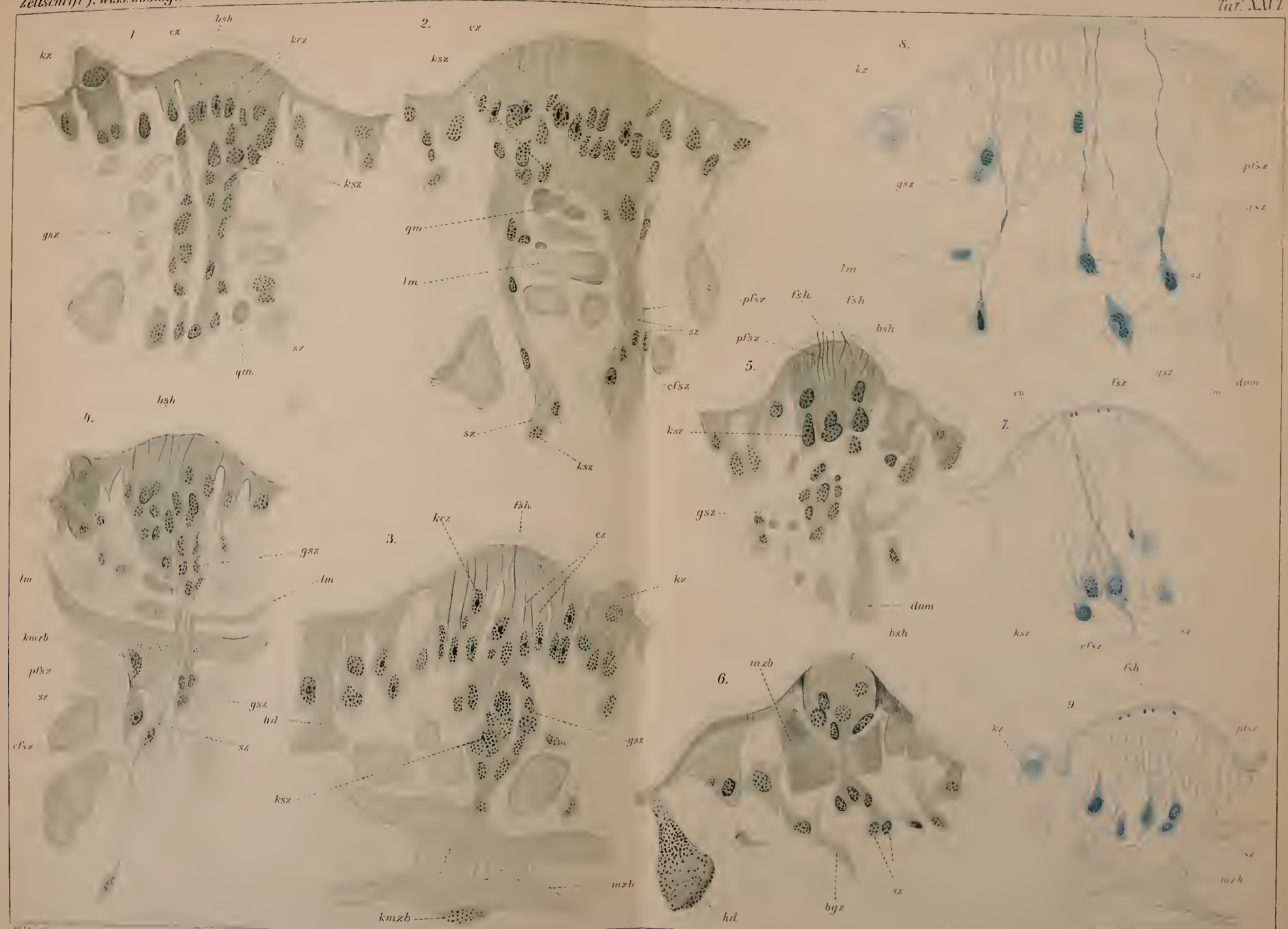

Verlag v Wilhelm Engelmann in Leipzig

Lith Anst v F. A. Funke Leipzig

© Biodiversity Heritage Library, http://www.biodiversitylibrary.org/; www.zobodat.at

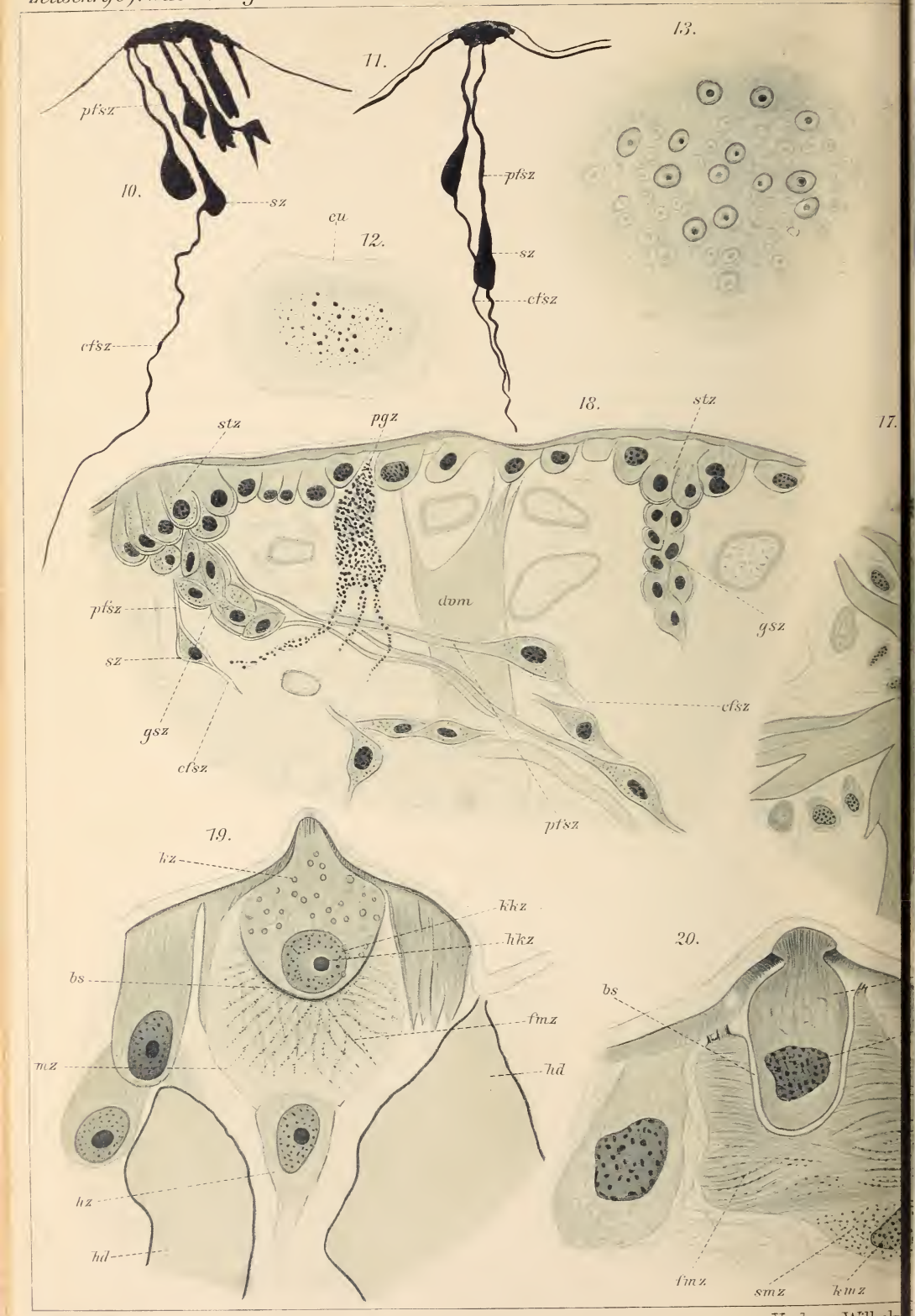

Verlag v. Wilhelm

© Biodiversity Heritage Library, http://www.biodiversitylibrary.org/; www.zobodat.at

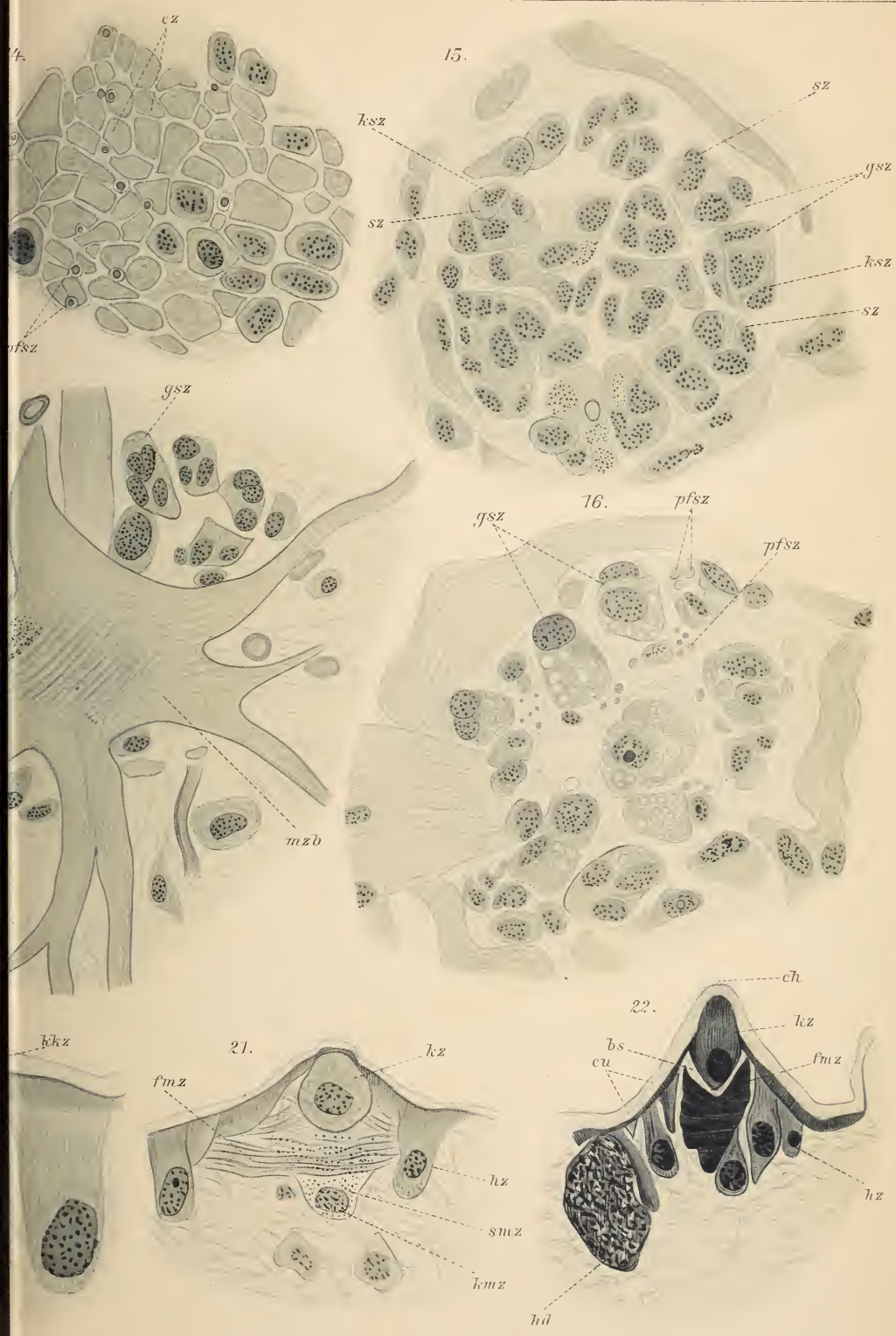

ann in Leipzig.

Lith. Anst. v. F. A. Funke Leipzig

© Biodiversity Heritage Library, http://www.biodiversitylibrary.org/; www.zobodat.at

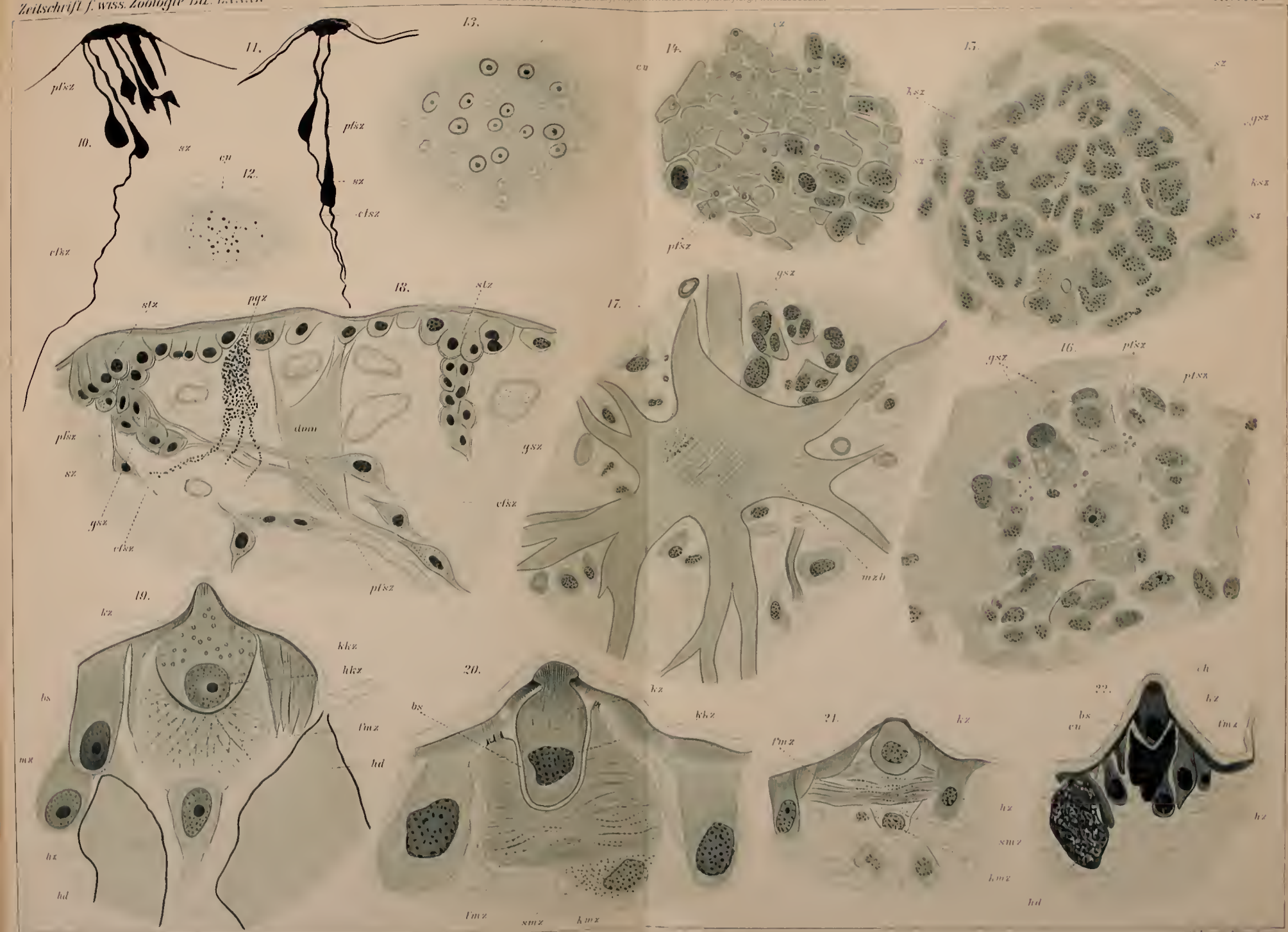

Verlag von Wilhelm Engelmann in Leipzig

© Biodiversity Heritage Library, http://www.biodiversitylibrary.org/; www.zobodat.at

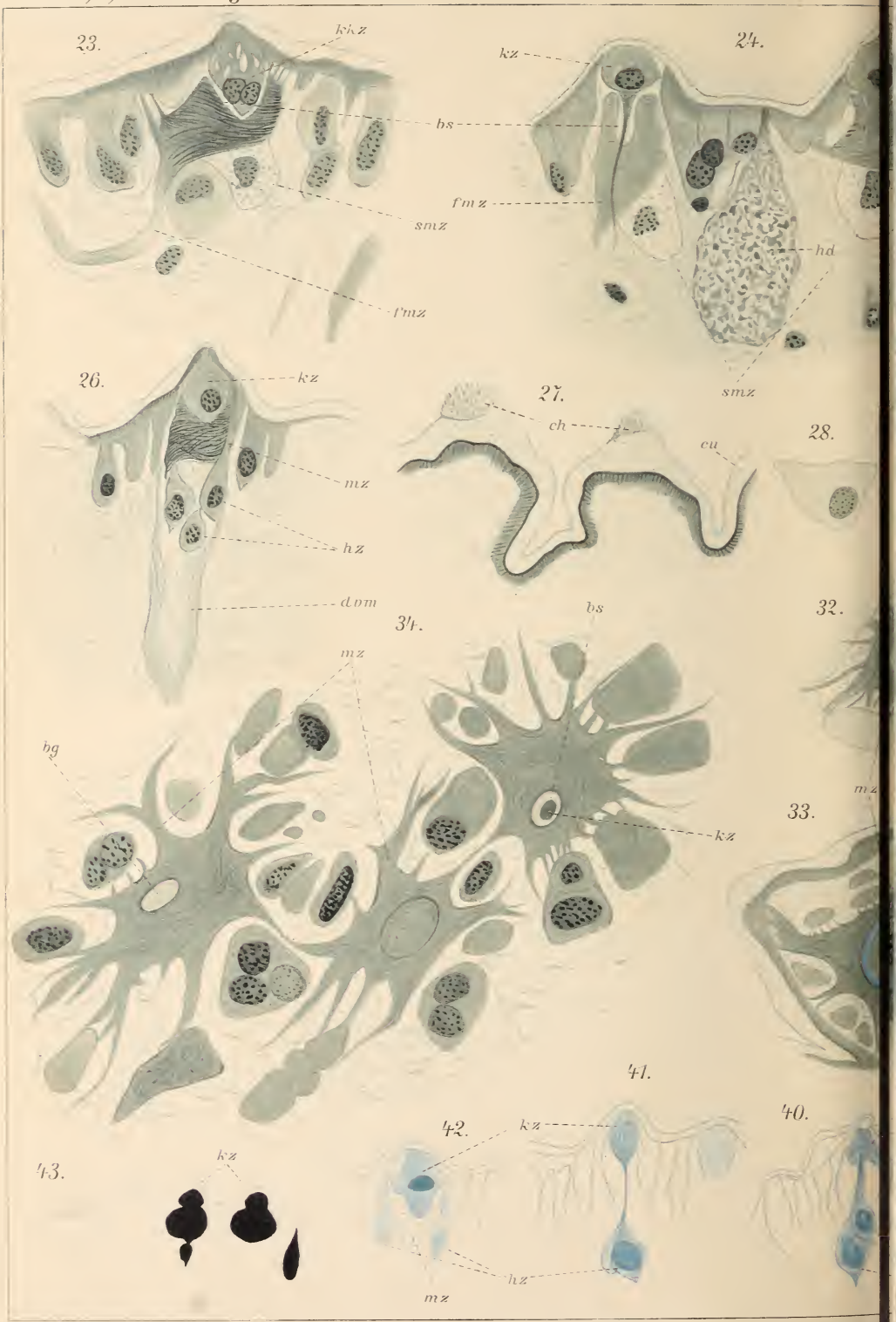

© Biodiversity Heritage Library, http://www.biodiversitylibrary.org/; www.zobodat.at

Lith. Anst. v. E. A. Funke Leipzig

© Biodiversity Heritage Library, http://www.biodiversitylibrary.org/; www.zobodat.at

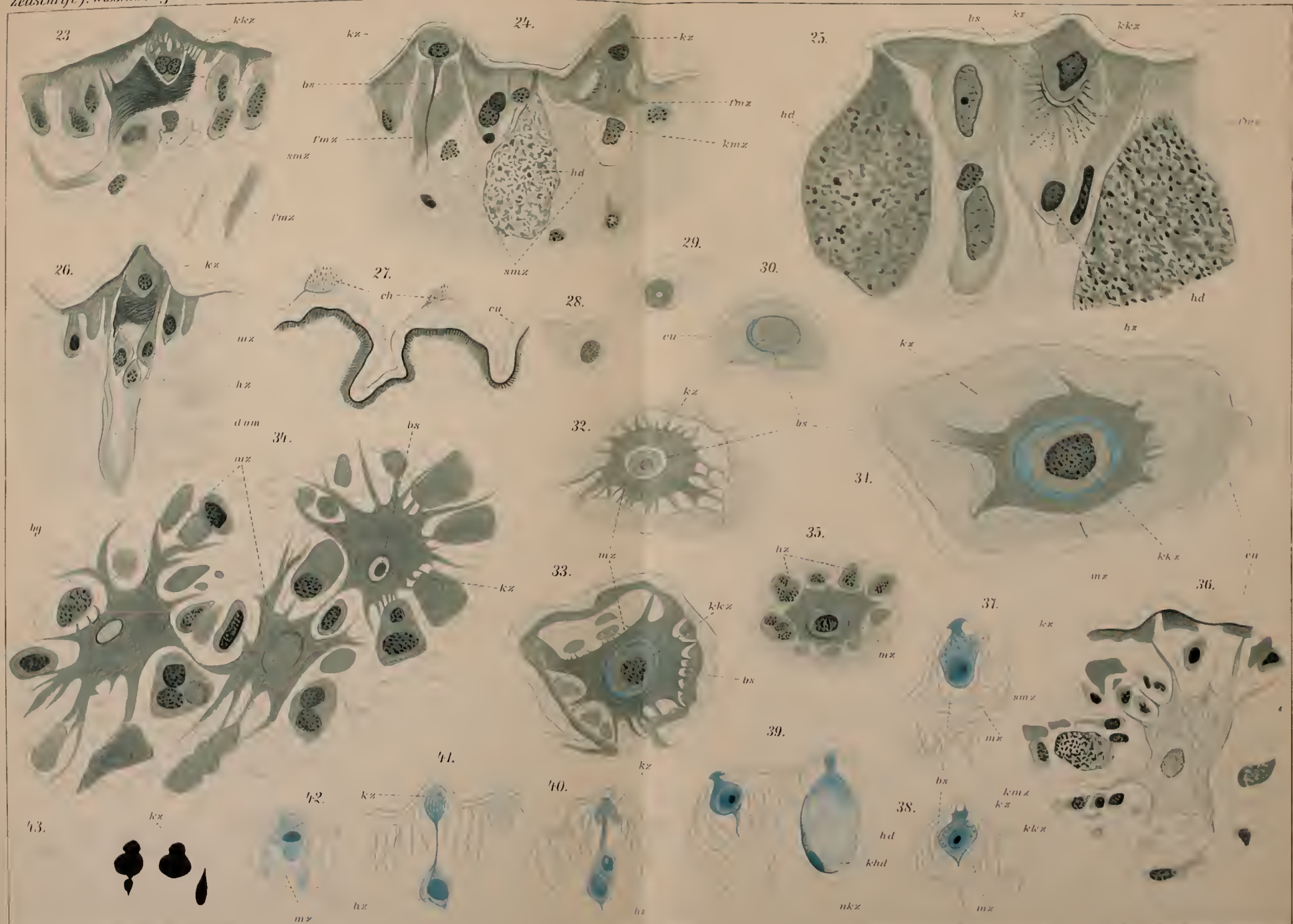

Verlag v Wilhelm Engelmann in Leipzig

Lith Anst v E. A Funke Leipzig

ZOBODAT - www.zobodat.at

Zoologisch-Botanische Datenbank/Zoological-Botanical Database

Digitale Literatur/Digital Literature

Zeitschrift/Journal: Zeitschrift für wissenschaftliche Zoologie

Jahr/Year: 1906

Band/Volume: 81

Autor(en)/Author(s): Mayer Wilhelm

Artikel/Article: Beiträge zur Kenntnis der Hautsinnesorgane bei Rhynchobdelliden 599-631