

commissur, die als ein Neuropil mit freiverlaufenden Neurofibrillen beschrieben ist. « »Hier gibt es keine solchen freien Fibrillen, sondern überall, auch in der Commissur, dicke plasmatische Nervenfasern.« Es ist doch klar, daß damit nicht die Existenz der Fibrillen überhaupt, sondern freier Fibrillen innerhalb des Nervenringes geleugnet wird. Wie sollte ich auch zu einer solchen Leugnung kommen, nachdem ich selbst in einer vor 4 Jahren erschienenen Arbeit das Verhalten der Neurofibrillen innerhalb des sensibeln Nervensystems von *Ascaris* genau beschrieben und abgebildet habe! Was den 2. Vorwurf betrifft »Sonst sieht er dort, wo ich Neurofibrillen gesehen habe, nur seinen Chromidialapparat«, so ist er mir noch unbegreiflicher. Mit »sonst« sind ja die *Ascaris*-Muskelfasern gemeint. Nun kann Apáthy die betreffende Arbeit von mir, gegen deren Ergebnisse er hier polemisiert, überhaupt nicht gelesen haben, denn in ihr findet sich der Satz: »Was nun das Verhalten [der Fibrillen] in der Muskelzelle betrifft, so finde ich genau das gleiche wie Apáthy.« Darauf folgt eine ausführliche Beschreibung. Nachdem dann der Chromidialapparat geschildert wurde, heißt es weiter: »Die Anordnung der Stütz fibrillen, von Apáthy als Neurofibrillen beschrieben, wurde bereits oben dargelegt, und es geht schon daraus hervor, daß ein Zusammenhang beider Bildungen nicht besteht, daß sie vielmehr nebeneinander existieren. Ein Blick auf Apáthys Abbildungen zeigt ebenso wie meine eignen Präparate, daß in keinem Punkt Übereinstimmung zwischen dem Chromidialapparat und jenen Fibrillen herrscht.« Diese Unterschiede werden dann weiterhin ausführlich erörtert. (Der Chromidialapp. lebhaft funktionier. Gewebezellen. Zool. Jahrb. [Anat.] V. 21. 1904. S. 21—27.) Es bleibt mir somit gänzlich unerfindlich, wie Apáthy dazu kommt, mir die Leugnung der Existenz der Neurofibrillen oder die Verquickung der von ihm als Neurofibrillen angesehenen Fibrillen in den Muskelzellen mit dem Chromidialapparat zuzuschreiben. Ich kann dem noch zufügen, daß der 3. Teil meiner ausführlichen Arbeit, deren 1. Teil im Druck ist, während die beiden andern zum größten Teil fertig vorliegen, sich fast ausschließlich sogar mit den Neurofibrillen befassen wird.

6. Eine Abnormität im Arterienverlauf bei *Rana esculenta*.

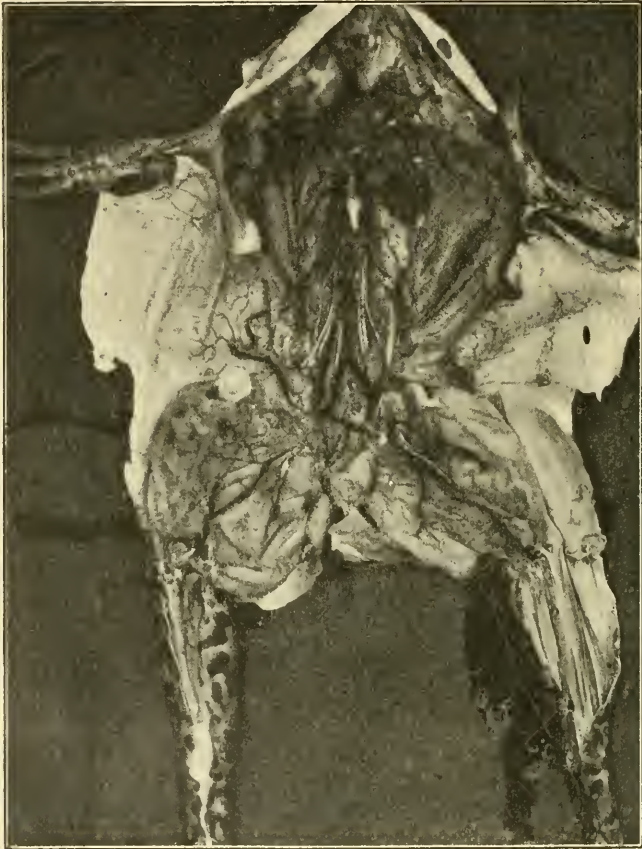Von Dr. O. Steche, Leipzig.

(Mit 2 Figuren.)

eingeg. 4. Dezember 1907.

Unter dem im Leipziger Institut zu Kurszwecken verwendeten Froschmaterial fand sich ein Exemplar, das eine sehr merkwürdige Abweichung vom normalen Verlauf der großen Gefäße zeigt.

Aus der Aorta abdominalis entspringt, in der Höhe des vorletzten Wirbels auf der rechten Seite ein starkes Gefäß, dessen Durchmesser reichlich $\frac{1}{3}$ von dem der Aorta beträgt. Seine Abgangsstelle liegt etwas mehr caudal als der Ursprung der A. lumbalis postrema der linken Seite. Dieser Stamm gibt sofort nach dem Austritt seinerseits die rechte A. lumbalis postrema ab und zieht dann, zwischen N. spinalis 8 und 9, auf der dorsalen Leibeshöhlenwand schräg nach abwärts, über M. coccy-



geo-sacralis und coccygeo-iliacus hinweg nach dem Hüftgelenk. Er liegt dort in unmittelbarer Nähe, dorsal, von der A. ischiadica, so daß man zuerst den Eindruck hat, es handle sich um einen Collateralkreislauf, der dort wieder in die Hauptbahn einlenke. Tatsächlich wendet sich die Arterie aber mit einer plötzlichen Schleife stark dorsal und nach außen, durchsetzt die Muskulatur und kommt seitlich neben dem Hüftgelenk als subcutanes Gefäß wieder zum Vorschein. An der Außenwand des Saccus lateralis zieht das Gefäß nun schräg nach außen und kopfwärts.

In der Höhe seines Ursprunges aus der Aorta hebt es sich wieder von der Haut ab und gelangt im Septum dorsale (zwischen Saccus lateralis und craniodorsalis) wieder an die Innenwand des Lymphsackes. Dort durchsetzt es geradlinig die Leibeshöhle, erscheint wieder in der Leibeshöhle und zieht hier weiter kopfwärts. Leider waren die Endigungen bei der Präparation zerstört worden, ehe die Abnormität bemerkt wurde. Es läßt sich also über die Endverzweigung nichts sagen. Nach dem Wiedereintritt in die Leibeshöhle wird das Gefäß ventral überkreuzt von Nerv. spinalis VI und den dazugehörigen Gefäßen. Während des subcutanen Verlaufes passiert es das Gebiet der Art. cutanea magna. Dort finden aber keine Anastomosen statt, die abnorme Arterie zieht ventral über eine Anzahl Äste der A. cutanea hinweg.

Im ganzen betrachtet, beschreibt das merkwürdige Gefäß einen

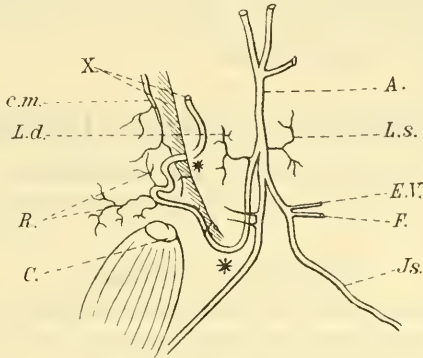


Fig. 2. *A*, Aorta communis; *C*, Hüftgelenk (durchschnitten und nach außen umgelegt); *C.m.*, *A. cutanea magna*; *E.V.*, *A. epigastrica-vesicalis*; *F.*, *A. femoralis*; *Is.*, *A. ischiadica*; *L.d.*, *A. lumbalis postrema dextra*; *L.s.*, *A. lumb. post. sinistra*; *R.*, die drei subcutanen Äste des abnormen Gefäßes; *X*, Ende des abnormen Gefäßes; *, die Durchtrittsstellen des abnormen Gefäßes durch die Leibeshöhle.

U-Bogen und endet ganz in der Nähe seiner Ursprungsstelle. Es passiert auf diesem Wege zweimal die Leibeshöhle und verläuft zwischen diesen beiden Stellen subcutan in der Außenwand eines Lymphsackes. In seinem ganzen Verlauf gibt es keine bei der gut gelungenen Injektion sichtbaren Gefäße ab, mit Ausnahme der *A. lumbalis postrema* unmittelbar nach dem Ursprung aus der Aorta, und drei sehr kleinen Ästen während des subcutanen Verlaufes an der stärksten Krümmung. Trotzdem nimmt das Kaliber allmählich und scheinbar gleichmäßig ab. Im Hüftgelenk kommt die Arterie an Dicke noch fast der *A. ischiadica* gleich und ist auch nach der Rückkehr in die Leibeshöhle noch ein ansehnliches Gefäß, bedeutend stärker als die mit den Spinalnerven verlaufenden Stämme. Im übrigen Gefäßsystem sind keine nennenswerten Abweichungen vorhanden, soweit die Arterien noch erhalten sind. Die

visceralen Aortenäste zeigen nichts Besonderes; von den Lumbales ist die letzte weitaus am besten entwickelt. Sie ist links, wo sie normal aus der Aorta entspringt, bedeutend stärker als auf der rechten Seite, wo sie erst von dem abnormen Gefäß abgegeben wird. Die Aorta abdominalis teilt sich in gewohnter Weise: aus den Iliacae communes entspringen jederseits dicht hintereinander zwei Stämme, die A. epigastrico-vesicalis und A. femoralis, rechts durchtrennt, vielleicht etwas schwächer als links. Im weiteren Verlauf verhalten sich die Ischiadicae gleich. Die Art. cutaneae beider Seiten zeigen auch keine Differenzen.

Das Tier war ein großes ♀ von *Rana esculenta* mit stark entwickelten Ovarien und in bestem Zustande, beide Körperhälften völlig gleich entwickelt.

Eine solche Abnormität ist meines Wissens noch nicht beschrieben. Besonders merkwürdig scheint mir die doppelte Passage der Leibeswand und die eingeschaltete Strecke subcutanen Verlaufes zu sein, sowie der fast völlige Mangel von Seitenästen.

II. Mitteilungen aus Museen, Instituten usw.

1. Deutsche Zoologische Gesellschaft.

Am 2. Januar d. J. erfolgte in München die Feststellung des Ergebnisses der

Neuwahl des Vorstandes

durch den 1. Vorsitzenden der Gesellschaft, Herrn Prof. R. Hertwig und dem Kgl. Notar Herrn Justizrat Grimm.

Die bis zum 31. Dezember 1907 bei dem Herrn Vorsitzenden eingegangenen Briefe, enthielten 121 gültige Stimmzettel. Von den abgegebenen Stimmen fielen für das Amt des Vorsitzenden und seiner Stellvertreter auf:

Herrn Prof. L. von Graff	in Graz	. .	80	Stimmen	
- -	R. Hertwig	- München	99	-	
- -	C. Chun	- Leipzig	77	-	
- -	A. Brauer	- Berlin	32	-	
- -	Th. Boveri	- Würzburg	27	-	
- -	K. Heider	- Innsbruck	25	-	
- -	K. Kükenthal	- Breslau	18	-	
- -	O. Bütschli	- Heidelberg	16	-	
- -	H. Ludwig	- Bonn	12	-	
- -	F. E. Schulze	- Berlin	10	-	
- -	M. Braun	- Königsberg	10	-	
- -	A. Goette	- Straßburg	10	-	

Herrn Prof. E. Korschelt in Marburg, als Schriftführer 119 Stimmen.

Die übrigen Stimmen für die Stellvertreter des Vorsitzenden waren stark zersplittert.

ZOBODAT - www.zobodat.at

Zoologisch-Botanische Datenbank/Zoological-Botanical Database

Digitale Literatur/Digital Literature

Zeitschrift/Journal: [Zoologischer Anzeiger](#)

Jahr/Year: 1907

Band/Volume: [32](#)

Autor(en)/Author(s): Steche Otto

Artikel/Article: [Eine Abnormität im Arterienverlauf bei Rana esculenta.
563-566](#)