

Zum Schlusse muß ich des von Herrn Braß in dem vorhin erwähnten Artikel und in litteris aufgestellten »*Procyon hudsonicus*« gedenken, der im Handel als »echter kanadischer Schupp« bekannt ist. Doch werden jährlich nur 3—400 Exemplare erbeutet. Die Tiere sind sehr groß und dunkel gefärbt. Sie erinnern an den *Pr. lotor pacificus*, der Subspecies aus den Nordweststaaten der Union. Ich selbst habe nur ein einziges Fell ohne Kopf und Schwanz gesehen, und doch sind die 75 mm langen, 50 mm über das dichte Wollkleid emporragenden, straffen und wunderbar elastischen Körperhaare so charakteristisch und das Fell so merkwürdig fein meliert, daß ich auch an eine gute geographische Form mit subspezifischem Werte glauben möchte.

Der von Elliot 1905 (vgl. Anm. 4) gegebenen Systematik des Waschbären dürfte also folgendes beizufügen sein.

Procyon lotor L.

Mit den Farbenspielarten:

Pr. l. melanus Gray (Nördl. Distrikte d. Ver. Staaten).

Pr. l. albus Brisson⁷.

Pr. l. flavidus (? Südstaaten der Union).

Pr. l. rufescens (? Heimat).

Procyon lotor hernandexi Wagler.

Mit den Farbenspielarten:

Pr. l. hern. obscurus Wieg. (Mexiko?).

Pr. l. hern. castaneus (Mexiko).

Pr. l. hern. nircus Gray (Texas).

Pr. l. hern. psora Gray (yellowish) (Sacramanto).

Procyon lotor hudsonicus Braß (Länder an der Hudsonsbai).

3. An abnormal Anterior Abdominal Vein in the Frog.

By W. N. F. Woodland, University College, London.

(With 1 figure.)

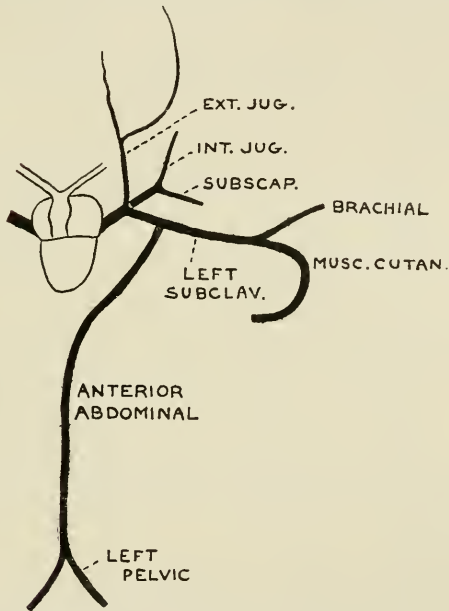
eingeg. 25. Februar 1910.

Since the study of Variation is for the most part dependent on isolated descriptions of abnormalities I offer no excuse for putting on record a variation in the venous system of the common frog (*Rana temporaria*) which, so far as I know, has not previously been described. As will be seen from the accompanying figure, the anterior abdominal vein in this frog (a well-developed male), instead of opening anteriorly into the hepatic-portal vein in the usual manner, passes to the left and

⁷ Vgl. hierzu Wagner 1841 Suppl. II. Anm. auf S. 159 u. 160.

opens into the left subclavian about three millimetres from its origin. The anterior abdominal vein therefore in this frog has no connection with the hepatic-portal vein, which was apparently quite normal, dividing into the two principal branches supplying the liver lobes in the usual fashion (I may here remark that the statement in Marshall's "The Frog" that it is the anterior abdominal which divides into right and left branches is obviously misleading).

This abnormal course of the anterior abdominal vein in the frog inevitably reminds us of the condition in *Ceratodus* where the anterior abdominal vein opens into the base of the right (in the abnormality just described it is the left) Cuvierian duct, and perhaps still more of the con-



dition in Elasmobranchs where each of the two lateral veins (the homologues of the pelvics and anterior abdominal of higher vertebrates) opens into the Cuvierian duct of its side receiving the pectoral fin (brachial) vein before doing so. It may further be pointed out that these lateral veins of Elasmobranchs (best termed lateral splanchnopleuric in order to distinguish them from the lateral cutaneous veins with which of course they have no connection) in some cases, as e. g. in *Scyllium canicula*, anastomose across the middle line along the dorsal border of the pectoral girdle, thus forming a conspicuous ventral hoop (quite undescribed in the textbooks) which is perhaps comparable with the median junction of the pelvic (epigastric) veins to form the anterior abdominal.

ZOBODAT - www.zobodat.at

Zoologisch-Botanische Datenbank/Zoological-Botanical Database

Digitale Literatur/Digital Literature

Zeitschrift/Journal: [Zoologischer Anzeiger](#)

Jahr/Year: 1909

Band/Volume: [35](#)

Autor(en)/Author(s): Woodland W.

Artikel/Article: [An abnormal Anterior Abdominal Vein in the Frog. 626-627](#)