kleinsten die nunmehr schlauchartig gestreckte Hülle in einer spitzen Endigung abschließen. Da ich aus der Struktur sowie der ganzen Erscheinung des Mitochondrienkörpers auf den Schnitten durch verschiedene Stadien schließen muß, daß er aus einem elastischen zähen Stoffe besteht, wird mir die Vermutung von Benda zur Gewißheit, daß er das Centrum der locomotorischen Funktion darstellt. Von der dem Kopf dicht anliegenden und daher von ihm am ehesten zur Ausübung seiner Funktion beeinflußbaren elastischen Hülle teilt sich die Undulation dem übrigen außerordentlich langen Schwanzfaden mit.

Hoffentlich ist es mir möglich, meine Hauptarbeit mit den näheren Ausführungen und erläuternden Abbildungen, die erst die volle Beweiskraft für die hier angegebenen Auffassungen enthalten werden, bald in einer ruhigeren Zeit zu veröffentlichen.

6. Beiträge zur Anatomie und Histologie des Oesophagus und der Oesophagealdrüsen des Flußkrebses.

Von Dr. B. Farkas.
(Mitteilung aus dem Zool. Inst. der Univ. Kolozsvár, Ungarn.)

(Mit 1 Figur.)

eingeg. 24. August 1914.

In den folgenden Zeilen will ich kurz über die Untersuchungen sprechen, welche hauptsächlich die anatomischen und histologischen Verhältnisse des Oesophagus des Flußkrebses betreffen. Die ausführliche Arbeit wird demnächst veröffentlicht werden; da sie aber auch von andern Drüsen handelt, scheint es mir angebracht zu sein, meine bisherigen Resultate hier zu besprechen.

Die histologischen Verhältnisse der Enddarmdrüsen sind schon von einer früheren Mitteilung her bekannt, die Prof. Apáthy und ich im Jahre 1908 veröffentlicht haben.

Ähnliche Verhältnisse sind auch bei Oesophagus-, Kiemendach- und Cementdrüsen zu konstatieren.

Dort hatten wir geschildert, daß die Secretausfuhr durch mehrere syncytial vereinigte Zellen gefördert wird. Die Ausfuhrzellen finden als größere amöboide Zellen zwischen den Secretionszellen Platz und bilden endocelluläre, verzweigte Secretgänge. Die Ausführungszellen communicieren auf der einen Seite mit einer Zelle, die den Hauptausführungsgang bildet, auf der andern Seite aber sich in die Drüsenzellen fortsetzt, um dort intracelluläre Capillaren zu bilden. Die Untersuchung des günstigen Objektes, nämlich der Oesophagealdrüsen, hat interessantere Erscheinungen aufgewiesen, welche die Morphologie der Ausführungszellen betreffen.

Die beigegebene Figur stellt die Beziehungen der Drüsenzellen zu den Ausfuhrzellen, ferner die Verhältnisse der Ausfuhrzellen zueinander dar. Es sind hier zwei schematisch gezeichnete Ausführungszellen, die das ausführende System der Drüsenzelle darstellen. Die eine (*ia*) von ihnen ist die sogenannte innere, die andre (*aa*) die äußere Ausführungszelle. Der Körper der letzteren liegt zum Teile noch innerhalb der Drüse. Im weiteren Verlaufe jedoch gelangt er an die Peripherie der Drüse, um auch diese bald darauf zu verlassen und in das Lumen des Oesophagus zu münden.

Die innere Ausführungszelle bildet die Sammelkanälchen (*sk*). Diese erweitern sich in der Mitte der Drüse, d. h. an der Stelle, wo sie, von den einzelnen Tubulen (*t*) herkommend, sich vereinigen und einen breiteren Raum bilden (*sh*), der durch ein engeres, aber noch immer deutlich ausgeprägtes Röhrchen (*tk*) (tonokrikos), das in dem ebenfalls erweiterten Anfangsteil des durch die äußere Ausführungszelle gebildeten Ausführungsganges (*ak*) frei hinausragt, mit diesem in Verbindung steht. Am Zusammenfluß (*sh*) der oben erwähnten Sammelröhrchen tritt oft eine sehr kurze, beinahe sphärisch erweiterte Höhle auf. Das Sammelröhrchen verzweigt sich nun zu Endästen (a_1), die zum Grunde des Tubulus ziehen, nachdem es im Tubulus noch viele Seitenäste (a_2) abgegeben hat, die als intracelluläre Capillaren in die Drüsenzellen eindringen (*ic*), um sich dort nach kurzem Verlaufe blumenstraußartig zu verzweigen. Die Wand der intracellulären Capillaren geht unmittelbar in die Wand der Zellenalveolen über. Die Drüsen zeigen den Typus der einfachst zusammengesetzten Drüsen.

Was die anatomischen Verhältnisse des Oesophagus betrifft, so zeigt sich, daß das die Mundöffnung am rostralen Ende bedeckende Labrum die Verlängerung des Rostralwulstes der Oesophaguswand ist, welche über die Mundöffnung ragt und von einer Chitinplatte des Epistoms überdacht ist. Am caudalen Ende der Mundöffnung ist keine Lippe vorhanden. Die Seitenlippen — Labien — sind ebenfalls Verlängerungen der Seitenwulste der Oesophaguswand, die über die Mundöffnung ragen, aber kürzer sind als der Labralwulst. Man kann einen Labralwulst und einen rechten und linken Labialwulst unterscheiden. (Hauptwülste: Wallengreen.)

Das Lumen des Oesophagus ist nicht gleichmäßig weit, also nicht ein kurzes weites Rohr, wie das früher angenommen wurde, sondern es breitet sich von der Mitte an nach dem Magen zu aus. Der Umfang des Lumens im oberen Teile erreicht demnach das doppelte des Lumenumfanges in der Nähe der Mundöffnung. Die Wülste der Oesophaguswand sind im Längsschnitt gegen den Mund zu breiter und gegen den Magen zu schmäler. In dem dicken oralen Teile findet man die Oesophagealdrüsen.

In bezug auf das Verhalten der Mundteile während der Nahrungsaufnahme wurde beobachtet, daß die Mandibeln weder zum Kauen, noch zum stäbchenartigen Zusammenpressen der Nahrung geeignet sind. (Jordan: Vergl. Physiol. Bd. I. Stamati, Plateau.) Die Mandibeln sind so beschaffen, daß das zur Nahrung dienende Fleisch von

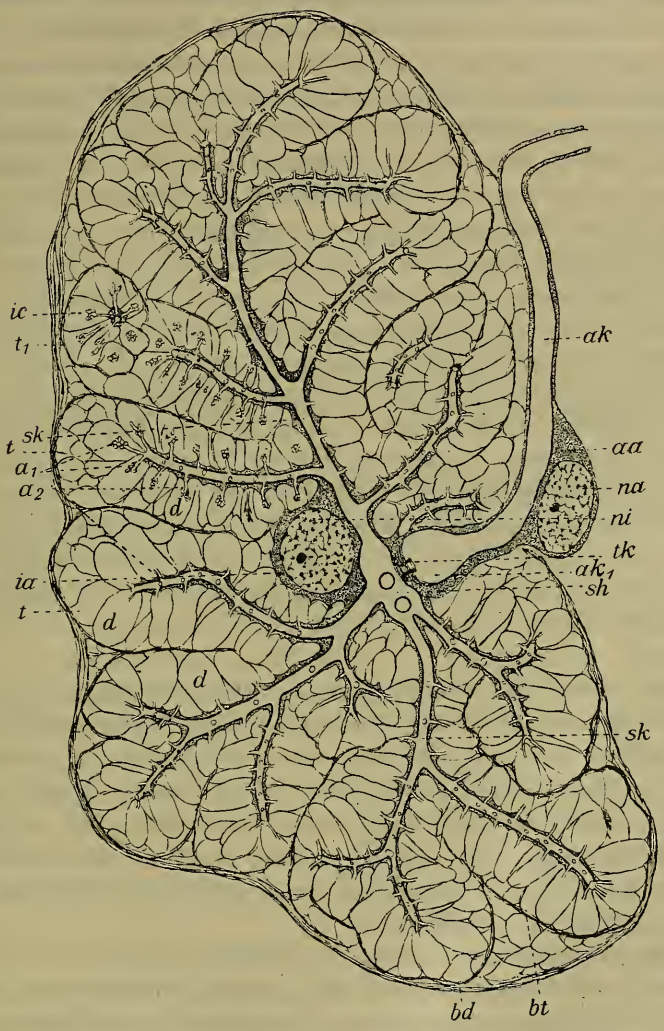

Schematisches Bild einer Oesophagealdrüse. *ia*, innere, *aa*, äußere Ausführungszelle; *ni*, Kern der inneren, *na*, Kern der äußeren Ausführungszellen; *sk*, Sammelkanälchen; *sh*, Centralraum der Sammelkanälchen; *tk*, Tonokrikos; *ak*, Ausführungsgang der Drüsen; ak_1, Anfangsteil des Ausführungsganges; a_1 Endäste (intracelluläre Capillare) der Sammelkanälchen; a_2, Seitenäste derselben; *ic*, intracelluläre Capillare; *d*, Drüsenzellen (Secretionszellen); *t*, die einzelnen Tubulen der Drüsen; t_1, Querschnitt eines Tubulus; *bd*, *bt*, Bindegewebsschicht.

ihnen nur in feine Längsfasern zerlegt werden kann. (Die Längsfädigkeit des gefressenen Fleisches ist eine Folge der Beschaffenheit der Mandibeln.)

Die Metastomen (Paragnathen) sind von dem Körper abgegliedert; sie bestehen aus Gliedern, und man kann an ihnen zwei Arten unterscheiden: die eine Art ist abgeplattet und mit Härchen versehen, die andre Art ist ganz in die Weichteile des Mundes eingesenkt. An diese kleine propellerartige Art schmiegt sich ein zartes Muskelband an, welches genau dasselbe Aussehen hat, wie dasjenige der Mandibeln. Hiernach könnte man das Metastom als eine Extremität betrachten, welches dadurch, daß es in die weichen Mundteile eingesenkt ist, verkümmert.

Zu den histologischen Verhältnissen des Oesophagus ist zu bemerken: In der Chitinbekleidung des Oesophagus kann man vier Schichten unterscheiden (früher zwei). Das Chitin wird durch Secretion und durch Chitinisierung der distalen Teile der Chitinogenzelle gebildet. Zwischen und in den Chitinogenzellen kann man Endigungen der Muskeln und Tonofibrillen unterscheiden. Charakterisiert sind beide dadurch, daß sie eine verschieden färbbare Hülle haben. Die Chitinogenzellen enthalten viel Glycogen, welches mit den Fibrillen gemeinsam an der Chitinbildung teilnimmt. Bei der Häutung kann man in den Chitinogenzellen weitgehende Umwandlungen bemerken, welche hauptsächlich den Glycogeninhalt betreffen. In der Chitinbildung wirkt auch Schleim mit, welcher durch die im Epithel zerstreuten einzelligen Drüsen und durch die Chitinogenzellen produziert wird. Die Funktion der einzelligen Drüsen ist nicht dauernd. Sie findet nur während der Häutung statt. Ihr Nachweis in fixierten Präparaten ist schwer.

Das Secret der Oesophagusdrüsen ist eine Substanz, welche sich mit schleimfärbenden Farben scharf färben läßt. Die Drüsen bilden aber außer Mucin noch zweierlei Arten von Secretgranula, die durch Färbung vom Mucin scharf unterschieden werden können. Beide sind mit saurem Farbstoff färbbar, zeigen jedoch Verschiedenheiten in Quantität und Lichtbrechung. Das stärker lichtbrechende ist wahrscheinlich ein chitinartiges Gebilde. Die Amoebocyten nehmen durch Abgabe ihres Inhaltes an der Secretbildung teil.

Die Untersuchung der Oesophagealdrüse gestattet einen tieferen Einblick in die Bildung des Secretes. Auf Grund dieser kann man nun, von den bisherigen Beschreibungen abweichend, drei Perioden der Secretbildung und innerhalb derselben acht charakteristische Stadien unterscheiden.

Die einzelnen Perioden sind durch verschiedene Fixierbarkeit und Färbbarkeit der Secretgranula charakterisiert. In der ersten Periode färben sich die Secretgranula durch die Hämatein I. A-Lösung der

Apáthyschen Dreifachfärbung und durch schleimfärbende Mittel; in der zweiten Periode durch das Ammoniumpicrat der Apáthyschen Dreifachfärbung, in der dritten Periode färben sich die Granula mit schleimfärbenden Mitteln selbst kaum oder überhaupt nicht. Es sind an ihnen aber mit den genannten Färbemitteln intensiv tingierbare halbmondförmige Gebilde beobachtet worden, die den durch Bendasche Mitochondrienfärbung färbbaren Mitochondrien sehr ähnlich — wahrscheinlich mit ihnen identisch — sind.

Die Unterscheidung der Perioden beruht also auf der Wahrnehmung, daß der Inhalt derselben Zelle in ihrer Farbenreaktion während der Tätigkeit eine Veränderung aufweist. In den Stadien und Phasen aber ändert sich nur die innere Struktur.

Unter Stadium ist ein gewisser charakteristischer, in den Schnitten oft vorkommender und wahrscheinlich länger dauernder Zustand des Vorganges der Secretbildung zu verstehen, unter Phase je ein von einem Stadium zum andern überführender Abschnitt.

In der dritten Periode der Secretbildung kann man eine Regeneration der Drüsenzelle beobachten. In diesem Zustande zeigt die Zellenstruktur drei verschiedene Zonen.

Die letzte Tätigkeit der Drüsenzelle ist charakteristisch durch eine Vacuolisierung der ganzen Zelle, nach welcher sie zugrunde geht. An ihrer Stelle nehmen Ersatzzellen die Tätigkeit auf.

Das Verhalten der intracellulären Capillaren ist in den verschiedenen Perioden, ja sogar in den verschiedenen Stadien voneinander abweichend.

Die Kerne machen während der secretorischen Tätigkeit der Drüsenzelle Veränderungen durch, welche hauptsächlich den Vacuolen zuzuschreiben sind, welche, wovon ich mich nicht nur am fixierten Objekt, sondern auch an den lebenden Zellen überzeugen konnte, vom Kerne stammen. Diese Kerne zeigen in den fixierten Präparaten diejenige Form, welche die älteren Forscher als relativ klein, oft zackig und dabei stark färbbar bezeichneten (R. Heidenhain). Der Inhalt dieser Vacuolen beeinträchtigt die Farbenveränderung der Granula.

Das Verhalten der Secretgranula verschiedenen Fixierflüssigkeiten gegenüber ist sehr verschieden. Auffallend ist die schlechte Fixierbarkeit der gereiften Schleimgranula, welche noch am besten durch eine Fixierflüssigkeit, bestehend aus 80 ccm 2% Subl. in 60% alk., 10 ccm acid. acet. glac., 10 ccm 4—5% OsO_4, 4—5 Tropfen von 1% $NaJO_3$, erhalten wurden.

An der Oberfläche der Drüsenzellen ist ein von sehr feinen Fibrillen gebildetes Gerüstwerk zu sehen, in dessen Zwischenräumen immer

Glycogen vorhanden ist. Ebenso kann man Glycogen auch im Lumen der Drüsenzelle finden, wo es nach verschiedenen Fixierungen in verschiedener Form erscheint. Am Anfang der Granulabildung (»rein protoplasmatischer Natur«), zeigt die ganze Drüsenzelle mit Bestschem Kaliumkarmin eine intensive Glycogenfärbung. Kurz nach dieser Zeit besitzen auch die Drüsengranula eine ähnliche Färbbarkeit. Die Leydigschen Zellen enthalten außer Glycogen eine mit Hämatoxylinlösungen färbbare Substanz. Der Glycogeninhalt kann in gewissen Fällen auch mit schleimfärbenden Mitteln deutlich gefärbt werden.

Druck von Breitkopf & Härtel in Leipzig.

ZOBODAT - www.zobodat.at

Zoologisch-Botanische Datenbank/Zoological-Botanical Database

Digitale Literatur/Digital Literature

Zeitschrift/Journal: Zoologischer Anzeiger

Jahr/Year: 1914

Band/Volume: 45

Autor(en)/Author(s): Farkas B.

Artikel/Article: Beiträge zur Anatomie und Histologie des Oesophagus und der Oesophageaidrüsen des Flußkrebses. 139-144