Katalog Schottenkloster

Fund–Nummer:	33
Objekt:	1
Geschlecht:	eher männlich
Sterbealter:	35–50 Jahre
Körperhöhe:	–
Archäolog. Bemerkung:	2. Individuum ohne Zuordnung; Grünfärbungen
Pathologien:	multiple verheilte Frakturen; posttraumatische Osteoarthritis an Ulna/Humerus rechts; Degenerationen an gesamter WS; multifokale endokraniale Knochenneubildungen

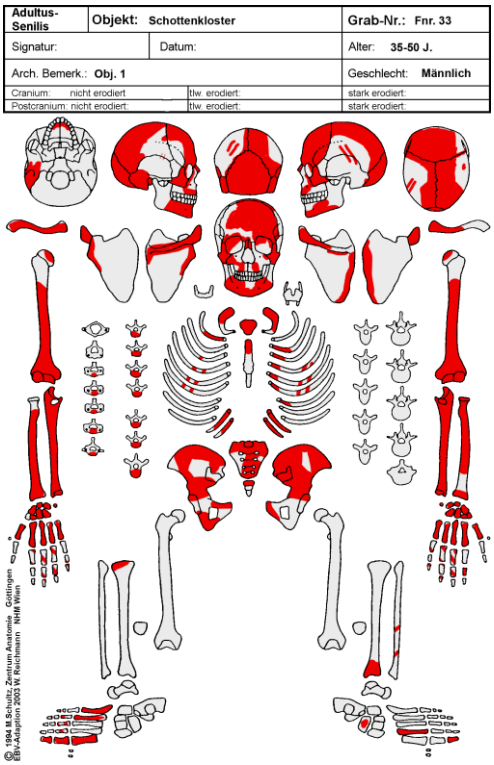

Fund–Nummer:	41
Objekt:	6
Geschlecht:	indifferent
Sterbealter:	3–5 Jahre
Körperhöhe:	–
Archäolog. Bemerkung:	Tierknochen
Pathologien:	Rippen sternal erweitert, endokraniale Porosierungen und KNB, verstärkt an Maxilla, insgesamt Hinweis auf Mangelernährung (Skorbut?)

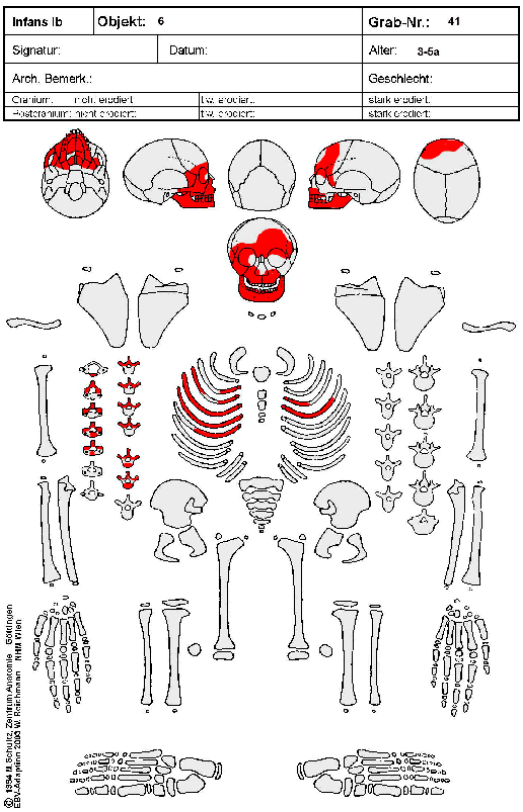

Projekt: Schottenkloster, Michaela Binder 2018
Befund: Christina Musalek, MSc (CM)

Fund–Nummer:	58
Objekt:	7–1
Geschlecht:	eher männlich
Sterbealter:	20–30 Jahre
Körperhöhe:	–
Archäolog. Bemerkung:	insgesamt 3 Individuen vorhanden (Obj. 7–2, 3. Individuum ohne Zuordnung), Grünfärbungen
Pathologien:	Microdontie 28; aktive Knochenneubildung Sinus maxillaris bds (Sinusitis); porotische Hyperostose Parietale; endokraniale Gefäßimpressionen und aktive Knochenneubildungen an rechtem Meatus acusticus externus (Otitis?); Striae an Femur und Tibia rechts (Periostitis)

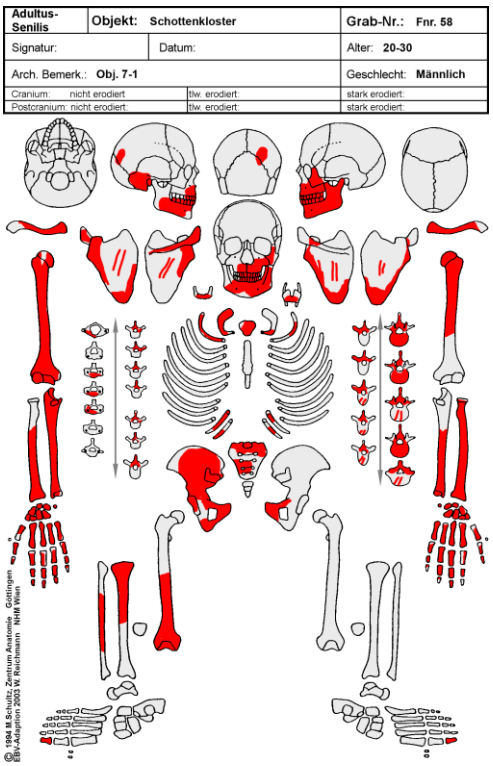

Fund–Nummer:	58
Objekt:	7–2
Geschlecht:	indifferent
Sterbealter:	1–2 Jahre
Körperhöhe:	–
Archäolog. Bemerkung:	
Pathologien:	

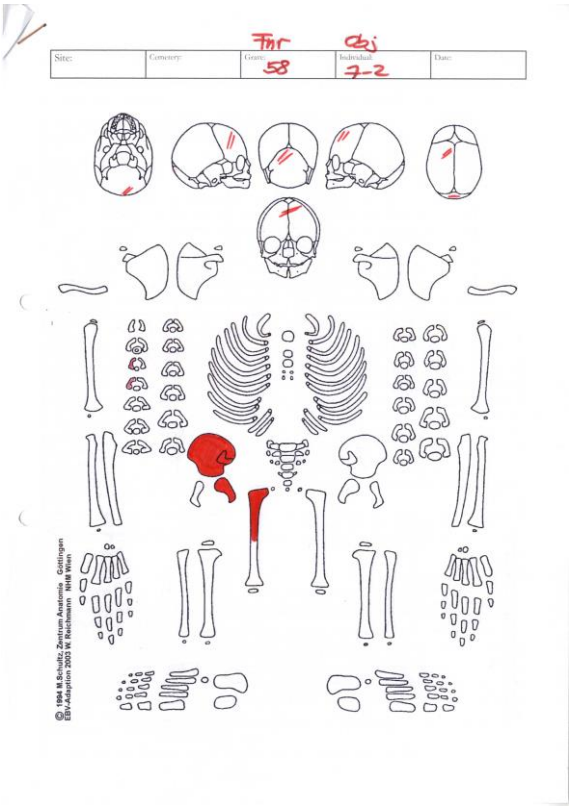

Projekt: Schottenkloster, Michaela Binder 2018
Befund: Christina Musalek, MSc (CM)

Fund–Nummer:	57
Objekt:	8
Geschlecht:	eher männlich
Sterbealter:	35–50 Jahre
Körperhöhe:	–
Archäolog. Bemerkung:	
Pathologien:	AM Zahnverlust; lamellare Knochenneubildungen im linken Sinus maxillaris; porotische Hyperostose; ektocraniale Porosierungen gesamte Schädeldecke; endocraniale Gefäßeinsprossungen sowie granulare Impressionen an Parietale und Occipitale; Porosierungen am harten Gaumen (Stomatitis); verheilte Rippenfrakturen bds sowie verheilte Fraktur Metacarpale 3 rechts

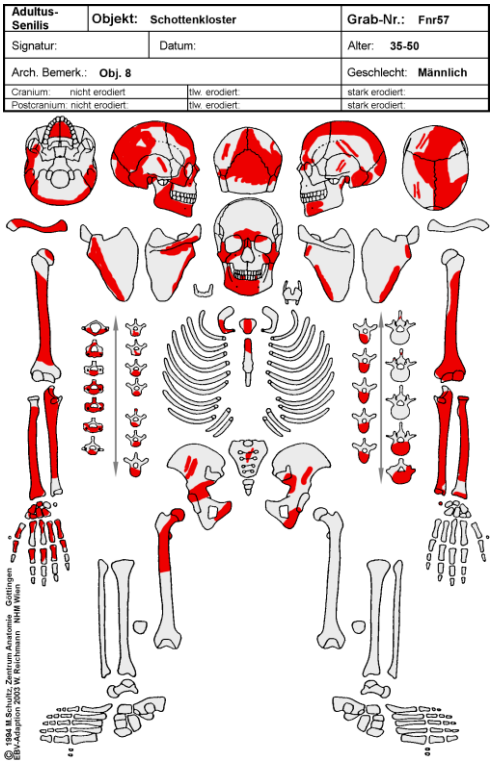

Fund–Nummer:	55
Objekt:	11
Geschlecht:	indifferent
Sterbealter:	Neonatus
Körperhöhe:	
Archäolog. Bemerkung:	
Pathologien:	keine

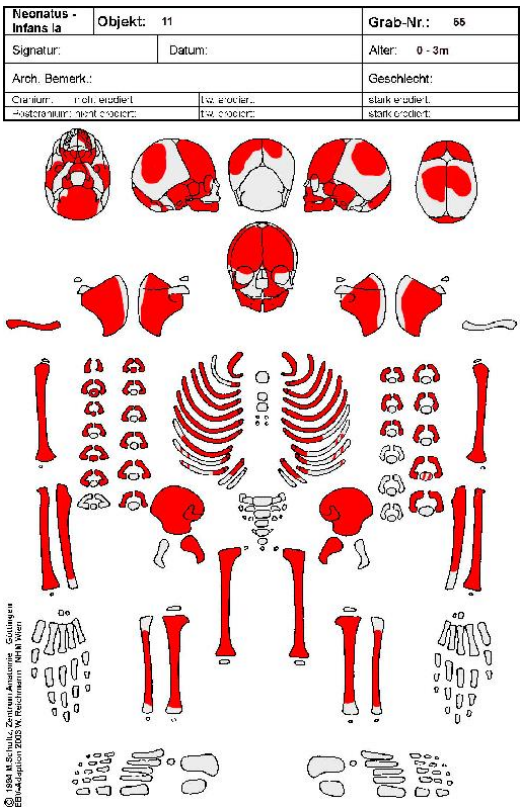

Fund–Nummer:	60
Objekt:	12–1
Geschlecht:	indifferent
Sterbealter:	25–35 Jahre
Körperhöhe:	166,3 cm
Archäolog. Bemerkung:	2. Individuum vorhanden (Obj. 12–2), Zuordnung von Wirbel und Rippen nicht eindeutig möglich
Pathologien:	Karies, DEH sowie periapikales Abszess 16; porotische Hyperostose; verheiltes Trauma am Tuber frontale rechts; endokraniale Gefäßimpressionen und feinporöse Auflagerungen Parietale und Occipitale; Spina bifida;

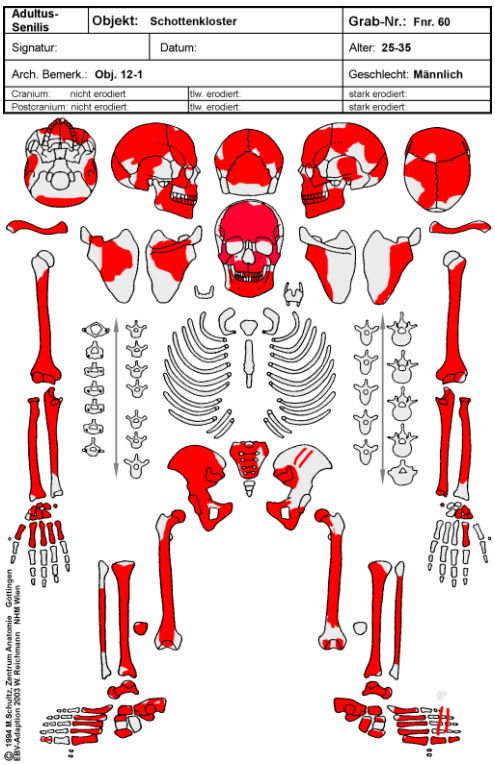

Fund–Nummer:	60
Objekt:	12–2
Geschlecht:	eher männlich
Sterbealter:	20–25 Jahre
Körperhöhe:	–
Archäolog. Bemerkung:	2. Individuum vorhanden (Obj. 12–1), Zuordnung von Wirbel und Rippen nicht eindeutig möglich
Pathologien:	porotische Hyperostose Os occipitale und parietale; feinporöse Auflagerung an Protuberantia occ. externa; verheiltes Trauma am Frontale rechts; endokraniale großflächige Gefäßeinsprossungen

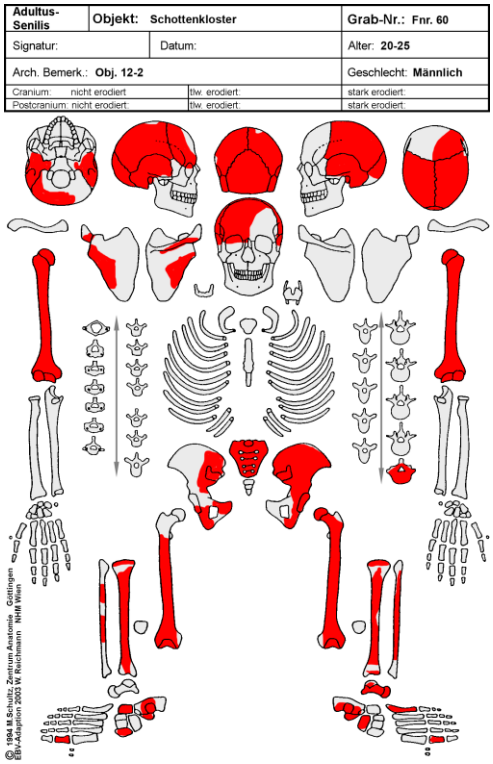

Projekt: Schottenkloster, Michaela Binder 2018
Befund: Christina Musalek, MSc (CM)

Fund–Nummer:	61
Objekt:	20
Geschlecht:	indifferent
Sterbealter:	35–50 Jahre
Körperhöhe:	–
Archäolog. Bemerkung:	Grünfärbung Ulna/Radius distal bds, Rippenschaft sowie ventrale Wirbelkörper (lumbal)
Pathologien:	massive Osteophytenbildung sowie osteolytische Reaktion an medialem Femurkondyl sowie Tibiaplateau rechts, Kniegelenk in angedeuteter Ankylose, insgesamt mögliche septische Arthritis oder Gelenkstuberkulose

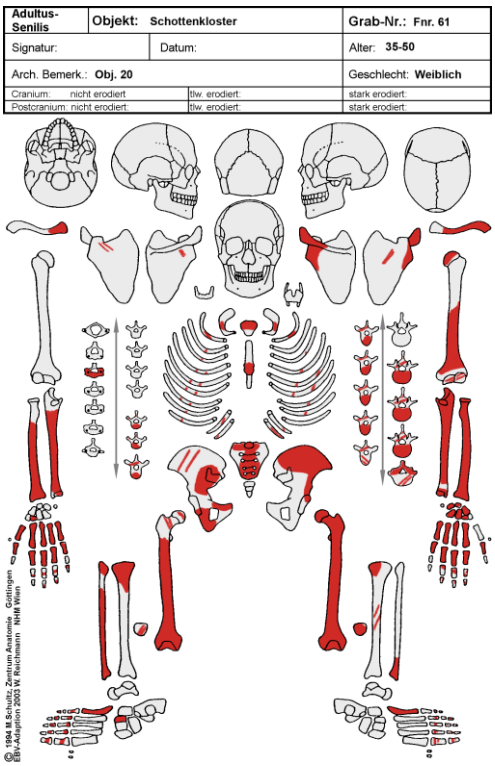

Fund–Nummer:	62
Objekt:	27
Geschlecht:	indifferent
Sterbealter:	24–36 Monate
Körperhöhe:	n.b.
Archäolog. Bemerkung:	
Pathologien:	verstärkte Krümmung beider Femora, feinporöse NBF entlang medialer Tibiadiaphyse, Rippen an sternalen Enden erweitert, Porosierungen an Fossa supraspinata an rechter Scapula, endokraniale NBF Sinus transversus, Parietale li und li Orbita, – Skorbut

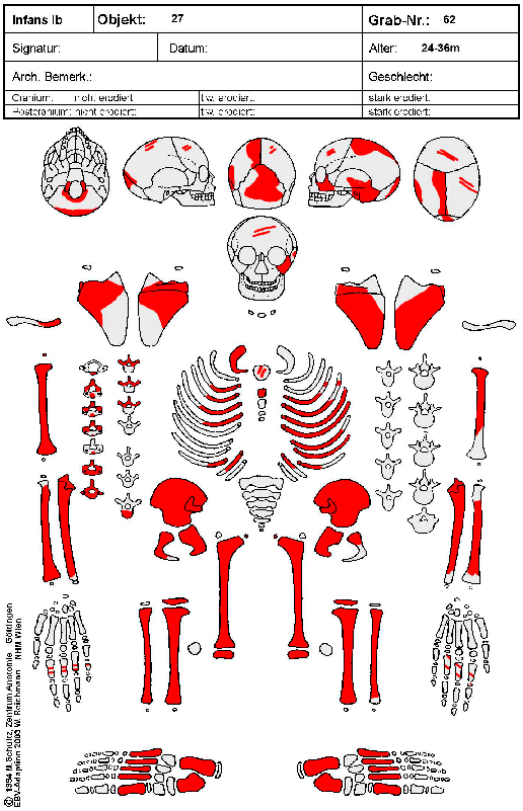

Projekt: Schottenkloster, Michaela Binder 2018
Befund: Christina Musalek, MSc (CM)

Fund–Nummer:	155
Objekt:	34
Geschlecht:	eher männlich
Sterbealter:	20–25 Jahre
Körperhöhe:	–
Archäolog. Bemerkung:	stark fragmentiert
Pathologien:	n.b.

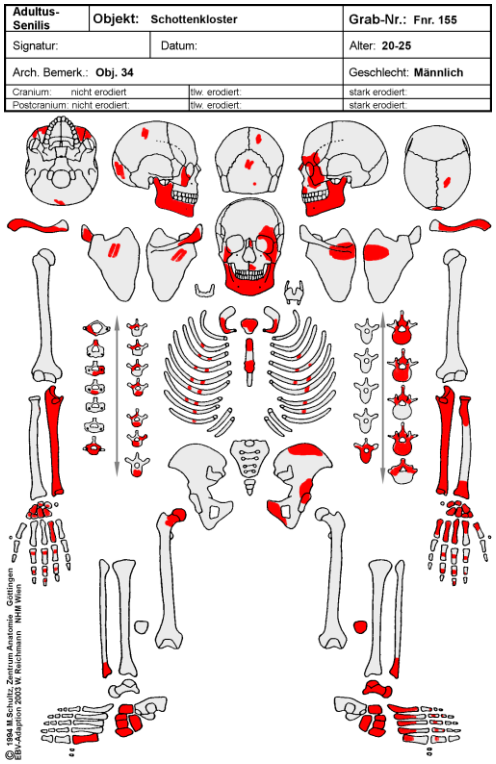

Fund–Nummer:	157
Objekt:	35
Geschlecht:	eher männlich
Sterbealter:	15–18 Jahre
Körperhöhe:	–
Archäolog. Bemerkung:	
Pathologien:	braunschwarzer Calculus (Tabak); DEH und Karies; Striae Femur bds; porotische Hyperostose; endokraniale Gefäßeinsprossungen und feinporöse Auflagerungen Os frontale sowie geflechtartige Auflagerung in Sulcus transversus;

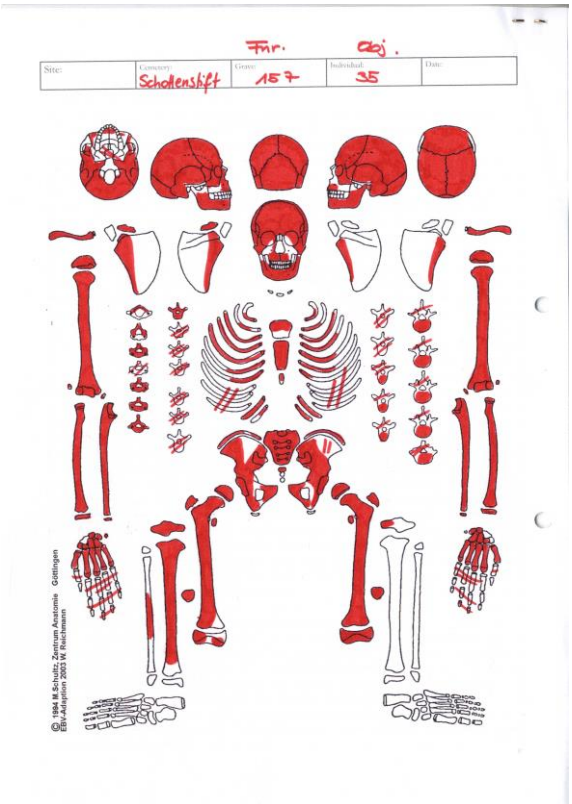

Projekt: Schottenkloster, Michaela Binder 2018
Befund: Christina Musalek, MSc (CM)

Fund–Nummer:	159
Objekt:	38
Geschlecht:	eher männlich
Sterbealter:	20–35 Jahre
Körperhöhe:	–
Archäolog. Bemerkung:	Fragmente Femur links von 2. Individuum (ohne Zuordnung), 1 Tierknochen
Pathologien:	Striae an Femur– und Tibiadiaphysen beidseits (verheilte Periostitis)

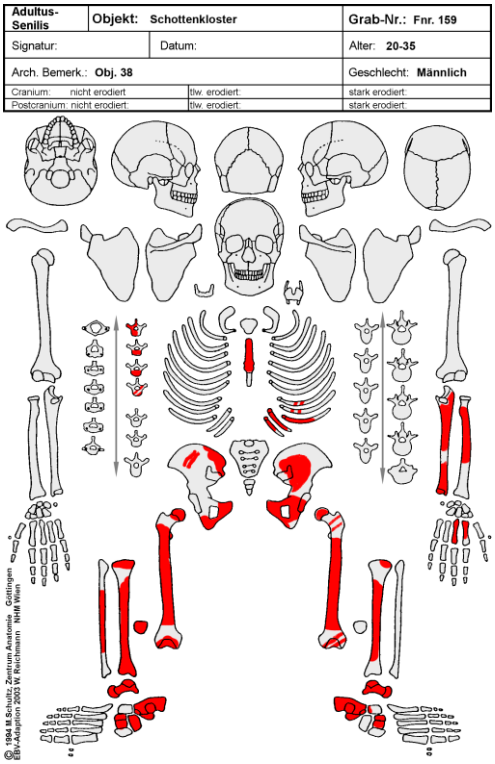

Fund–Nummer:	350
Objekt:	41
Geschlecht:	eher männlich
Sterbealter:	35–50 Jahre
Körperhöhe:	180,4 cm
Archäolog. Bemerkung:	durch Kohlenrutsche gestört; Fragmente von 2 weiteren adulten Individuen (ohne Zuordnung), auch Knochenfragmente eines subadulten Individuums (Obj. 39)
Pathologien:	Striae an beiden Femora; Striae und aktive Knochenneubildungen an medialer und laterale Tibia li > re (Periostitis);

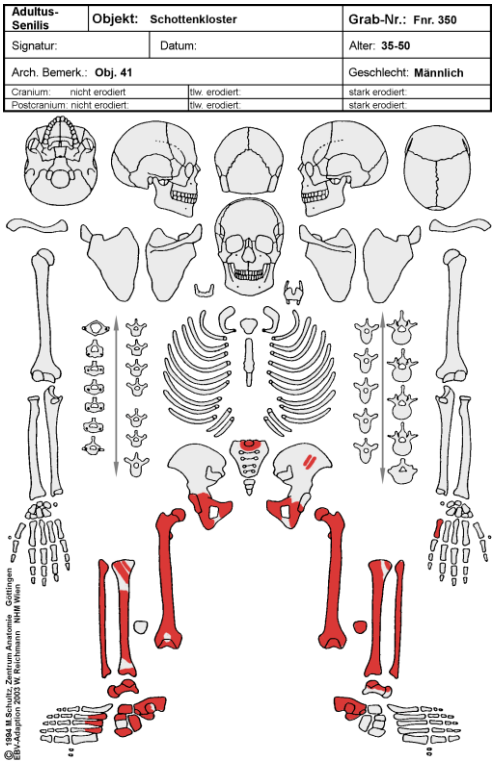

Fund–Nummer:	348
Objekt:	39–1
Geschlecht:	indifferent
Sterbealter:	5–6 Jahre
Körperhöhe:	n.b.
Archäolog. Bemerkung:	
Pathologien:	keine

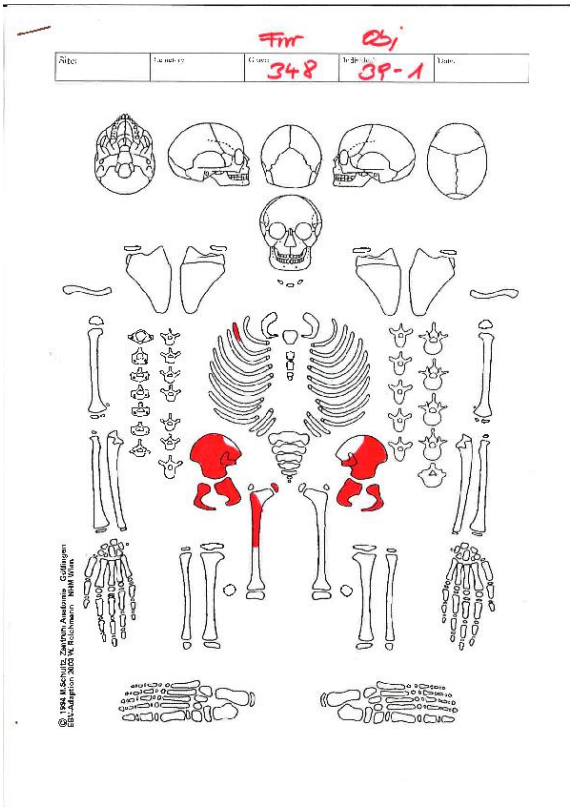

Fund–Nummer:	348
Objekt:	39–2
Geschlecht:	indifferent
Sterbealter:	Neonatus
Körperhöhe:	n.b.
Archäolog. Bemerkung:	
Pathologien:	peri–/ postmortale Frakturen an linken distalen Humerus und linke mediale Ulna

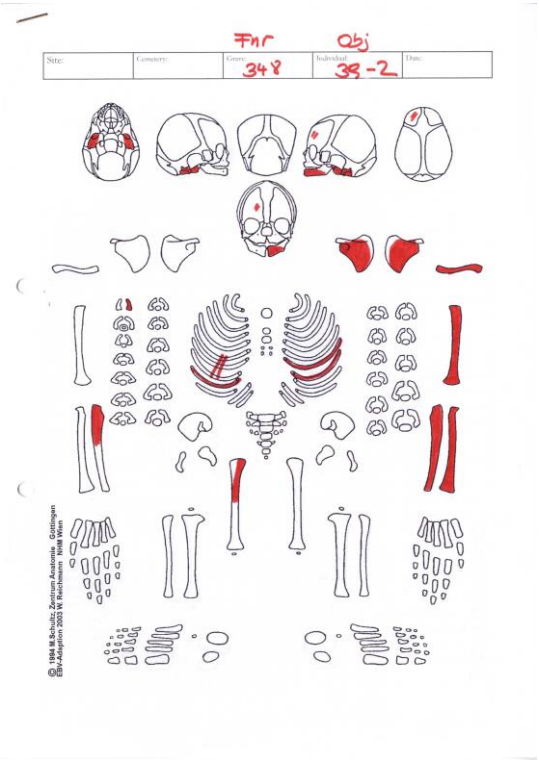

Projekt: Schottenkloster, Michaela Binder 2018
Befund: Christina Musalek, MSc (CM)

Fund–Nummer:	349
Objekt:	40
Geschlecht:	indifferent
Sterbealter:	1–2 Jahre
Körperhöhe:	
Archäolog. Bemerkung:	zusätzliche Milchzähne von 2. Individuum (ohne Zuordnung)
Pathologien:	feinporöse Knochenneubildungen und Porositäten endo– sowie ektokranial

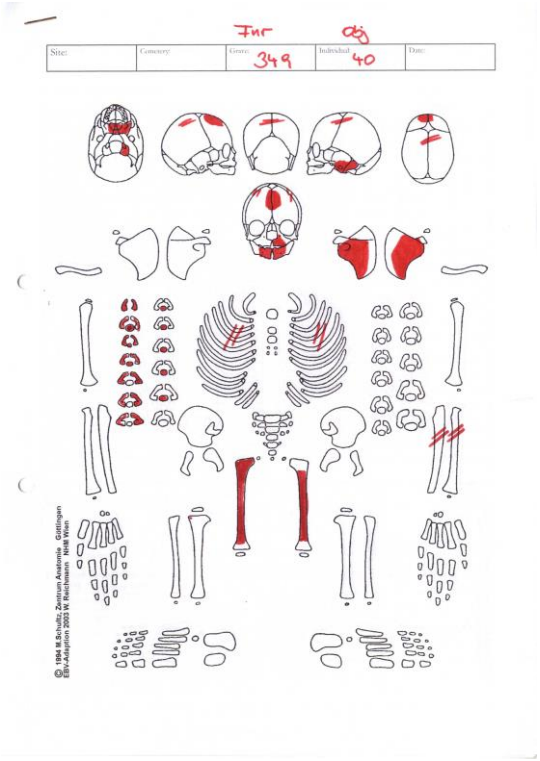

Fund–Nummer:	351
Objekt:	46
Geschlecht:	indifferent
Sterbealter:	3–5 Jahre
Körperhöhe:	
Archäolog. Bemerkung:	
Pathologien:	knöcherne Einziehung an Facies anterior des rechten Radius, dadurch deutliche Kurvation, Foramen nutritium im Seitenvergleich vergrößert, grobe Porosierungen an Pars basilaris occ.

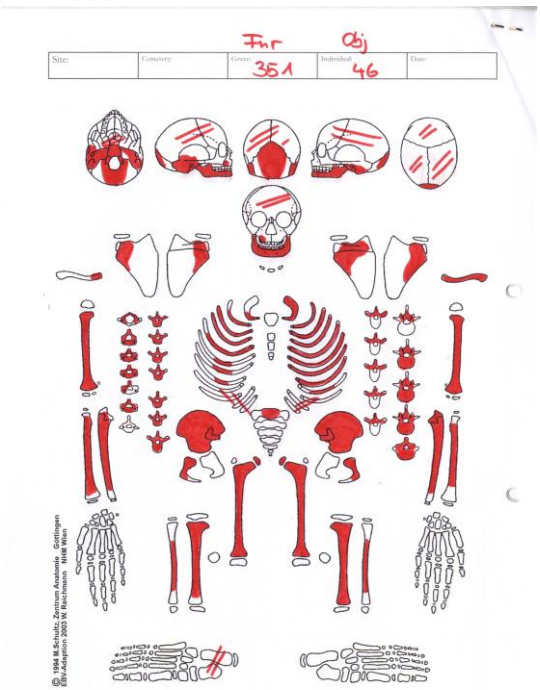

Fund–Nummer:	352
Objekt:	47
Geschlecht:	indifferent
Sterbealter:	6–12 Jahre
Körperhöhe:	
Archäolog. Bemerkung:	
Pathologien:	keine

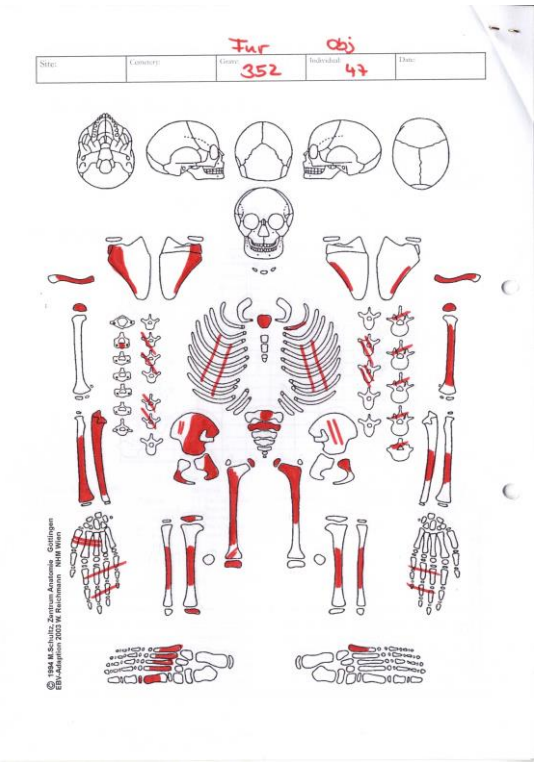

Fund–Nummer:	353
Objekt:	49
Geschlecht:	indifferent
Sterbealter:	2–3 Jahre
Körperhöhe:	
Archäolog. Bemerkung:	Grünfärbung 1./2. Rippe links, Fe–Erosion an Frontale und Parietale, 2 Fe–Objekte (Nägel), 2 Wirbelfragmente von 2. Individuum (ohne Zuordnung)
Pathologien:	Porositäten endokranial am Frontale sowie Sphenoidale, ektokranial an lateralem Orbitarand bds und Pars basilaris occ.,

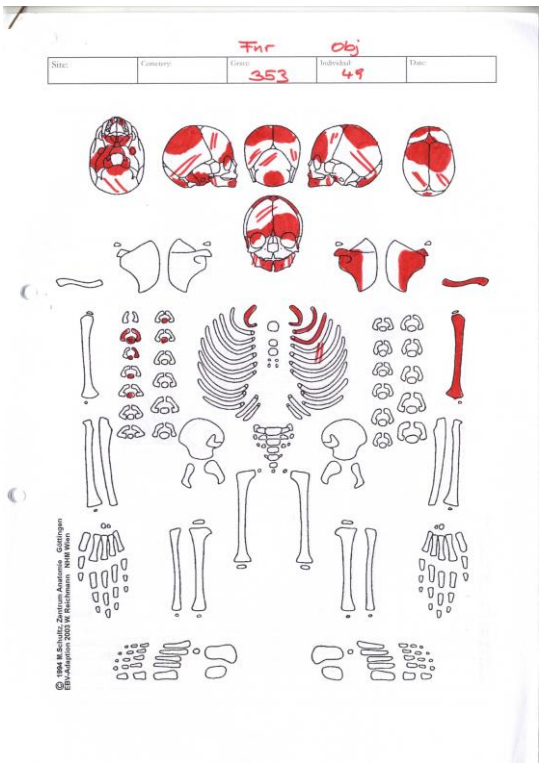

Projekt: Schottenkloster, Michaela Binder 2018
Befund: Christina Musalek, MSc (CM)

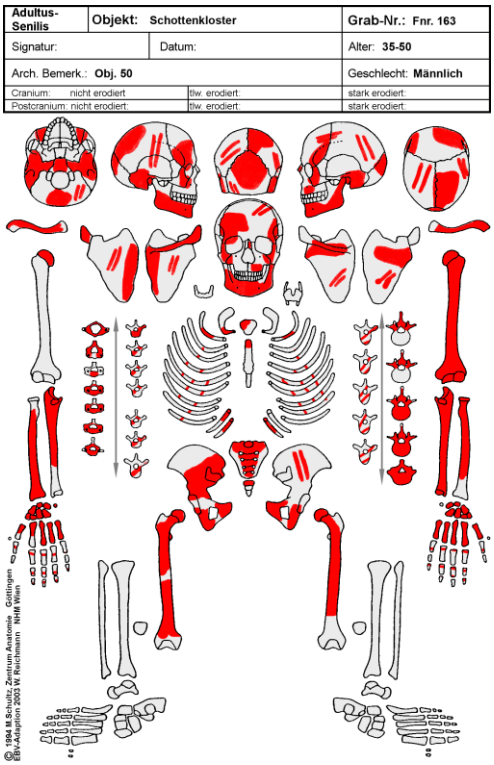

Fund–Nummer:	163
Objekt:	50
Geschlecht:	eher männlich
Sterbealter:	20–35 Jahre
Körperhöhe:	–
Archäolog. Bemerkung:	2 Tierknochen sowie Fragmente von2. Individuum (ohne Zuordnung)
Pathologien:	porotische Hyperostose Occ. und Parietale bds; endokranial ausgeprägte Gefäßeinsprossungen Frontale sowie Partietale; grobe ektokranial Porosierungen am Pars basilaris occ.; Striae an Femurdiaphyse rechts; osteoarthrotische Degenerationen an LWS

Projekt: Schottenkloster, Michaela Binder 2018
Befund: Christina Musalek, MSc (CM)

Fund–Nummer:	103
Objekt:	51
Geschlecht:	indifferent
Sterbealter:	10–13 Jahre
Körperhöhe:	
Archäolog. Bemerkung:	4 Fe–Objekte, 2 Tierknochen, Fragmente von adultem Individuum (ohne Zuordnung), Grünfärbungen Postcranium
Pathologien:	Kortikalisdefekt am li distalen Femur, oberhalb von lateralem Kondyl

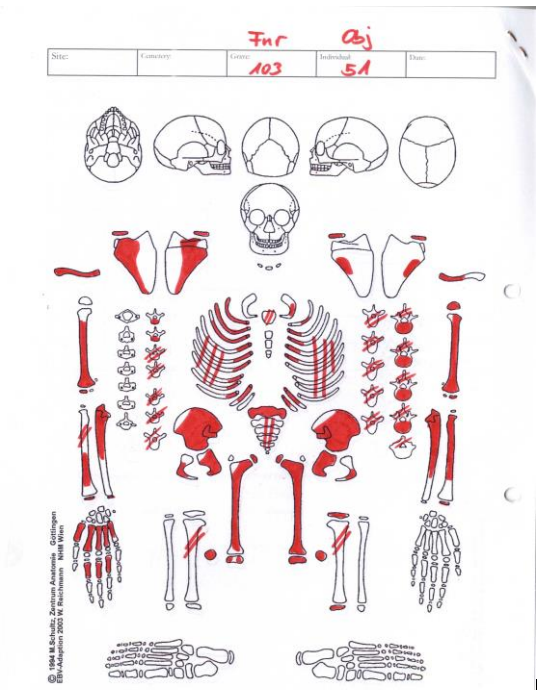

Fund–Nummer:	167
Objekt:	53
Geschlecht:	indifferent
Sterbealter:	35–45 Jahre
Körperhöhe:	–
Archäolog. Bemerkung:	
Pathologien:	verheilte Periostitis an Femur– und Tibiadiaphyse beidseits; osteoarthrotische Veränderungen der LWS

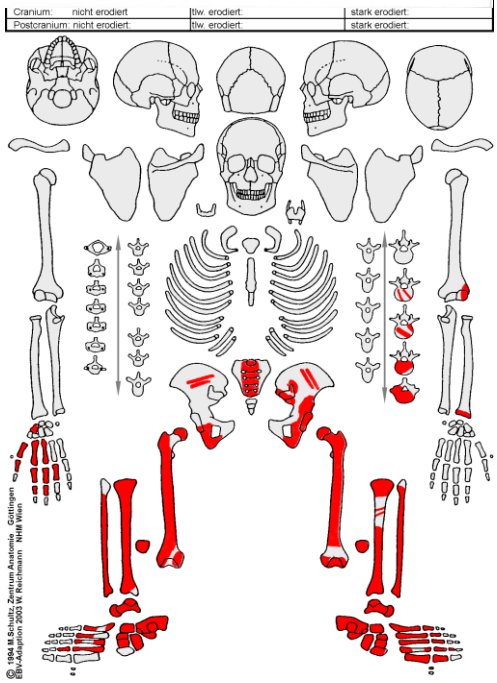

Projekt: Schottenkloster, Michaela Binder 2018
Befund: Christina Musalek, MSc (CM)

Fund–Nummer:	164
Objekt:	54
Geschlecht:	indifferent
Sterbealter:	35–45 Jahre
Körperhöhe:	–
Archäolog. Bemerkung:	2 Tierknochen; Zahn– und Knochenfragmente von 2. Individuum (ohne Zuordnung)
Pathologien:	verheilte Periostitis Femurdiaphyse links, Striae geringer auch an rechten Humerus

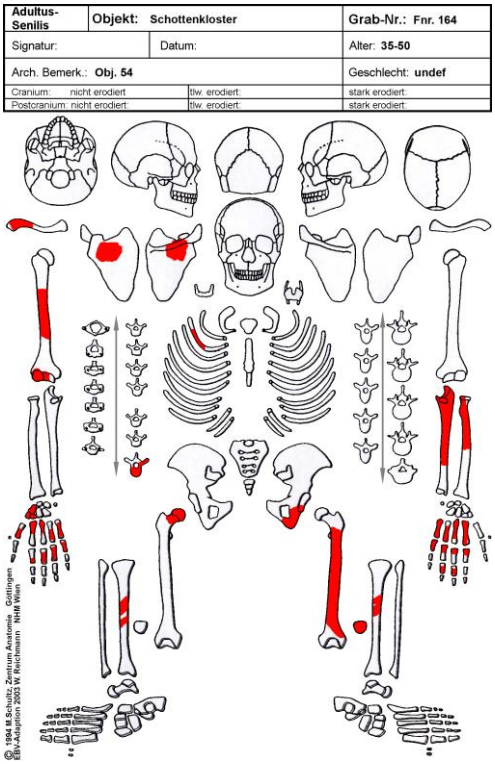

Fund–Nummer:	165
Objekt:	55
Geschlecht:	eher männlich
Sterbealter:	35–50 Jahre
Körperhöhe:	–
Archäolog. Bemerkung:	deutliche Grünfärbung Femur links und Os temporale links
Pathologien:	porotische Hyperostose Parietale links; multifokale endokraniale Gefäßeinsprossungen sowie grobe Porosierungen; Striae Femurdiaphyse bds

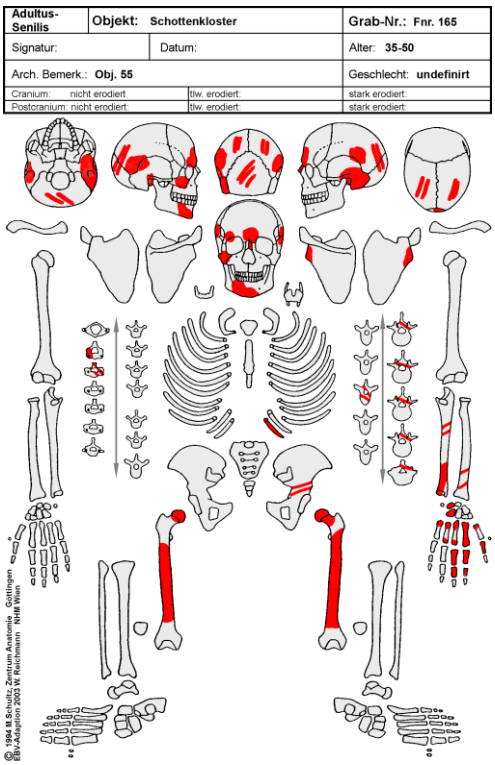

Fund–Nummer:	168
Objekt:	57
Geschlecht:	indifferent
Sterbealter:	35–50 Jahre
Körperhöhe:	–
Archäolog. Bemerkung:	Grünfärbungen li Unterarm und beide Hände;
Pathologien:	Karies, Calculus sowie AMTL; Endo– und ektokraniale Knochenneubildungen und Porosierungen, Cribra orbitalia; Osteoarthritis BWS und LWS

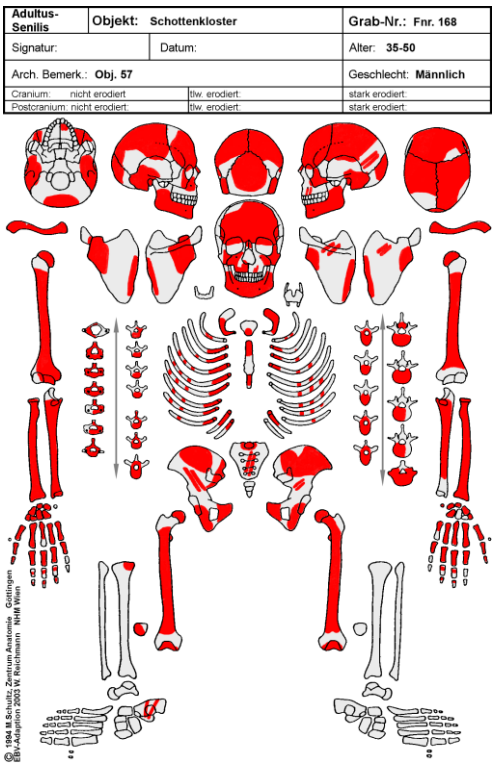

Fund–Nummer:	136
Objekt:	58
Geschlecht:	indifferent
Sterbealter:	2–3 Jahre
Körperhöhe:	
Archäolog. Bemerkung:	Grünfärbungen, stark fragmentiert
Pathologien:	endokraniale Gefäßeinsprossungen, ektokraniale Porosierung an Occipitalschuppe sowie Mentum, 2 Rippenenden sternal etwas erweitert

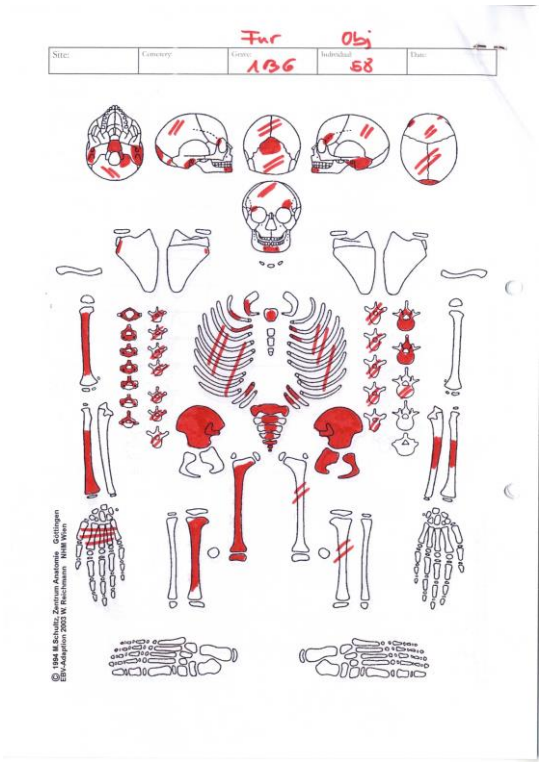

Projekt: Schottenkloster, Michaela Binder 2018
Befund: Christina Musalek, MSc (CM)

Fund–Nummer:	137
Objekt:	59
Geschlecht:	indifferent
Sterbealter:	1–2 Jahre
Körperhöhe:	
Archäolog. Bemerkung:	Grünfärbung an Mandibel
Pathologien:	feinporöse KNB an sternalen Rippen

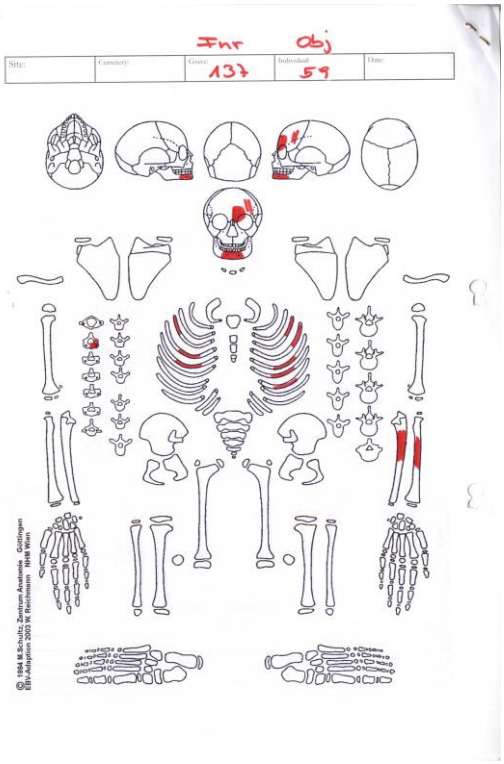

Fund–Nummer:	169
Objekt:	60
Geschlecht:	eher männlich
Sterbealter:	25–35 Jahre
Körperhöhe:	–
Archäolog. Bemerkung:	
Pathologien:	Knochenneubildung an rechter Mandibel; ektokraniale Porosierungen; endokraniale Porosierungen und Gefäßimpressionen

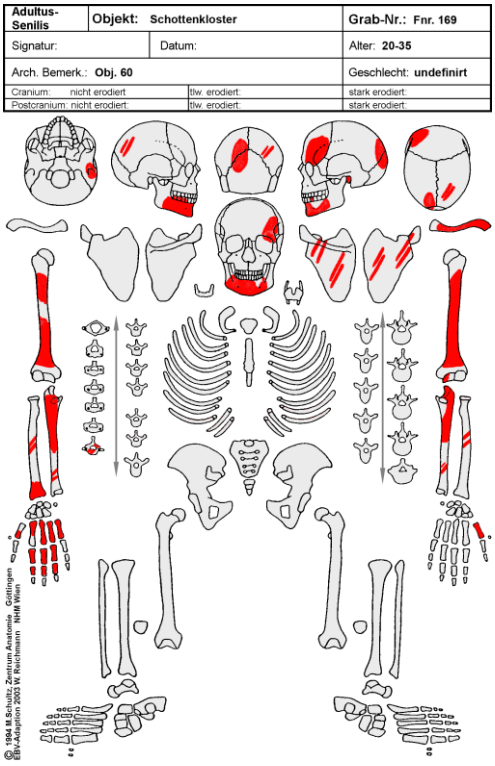

Fund–Nummer:	195
Objekt:	67
Geschlecht:	männlich
Sterbealter:	35–45 Jahre
Körperhöhe:	–
Archäolog. Bemerkung:	1 Perle, Knochenfragmente von 2. und 3. Individuum (ohne Zuordnung); mehrfache Grünfärbungen postkranial;
Pathologien:	Degenerationen an ges. WS; verheilte Rippenfrakturen links; lamellare Knochenneubildungen ventrale Rippen (Pleuritis?); Osteoarthritis li Handwurzel; Striae an Femur und Tibia bds (Periostitis)

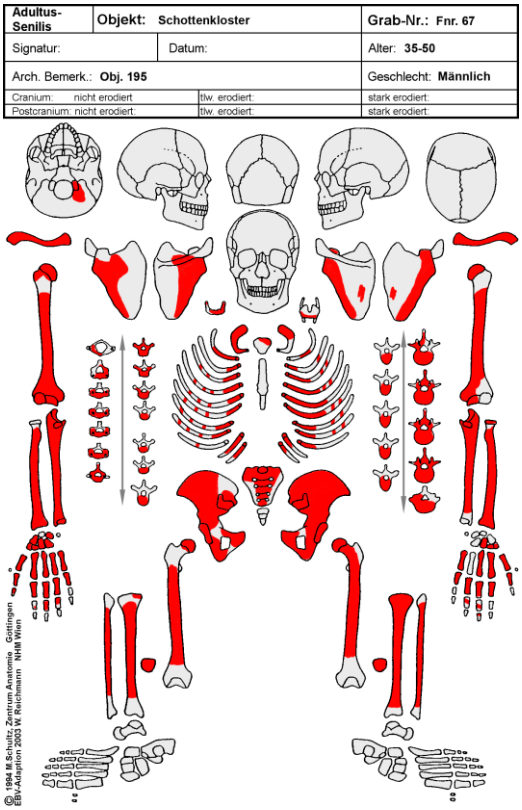

Projekt: Schottenkloster, Michaela Binder 2018
Befund: Christina Musalek, MSc (CM)

Fund–Nummer:	201
Objekt:	69
Geschlecht:	indifferent
Sterbealter:	15–18 Jahre
Körperhöhe:	–
Archäolog. Bemerkung:	
Pathologien:	moderater Calculus mandibulär; Sinusitis maxillaris bds; Porosierungen ektokranial (Meatus acusticus ext. li > re); endokraniale Gefäßeinsprossungen Frontale; granulare Impressionen in Sulcus sigmoideus links

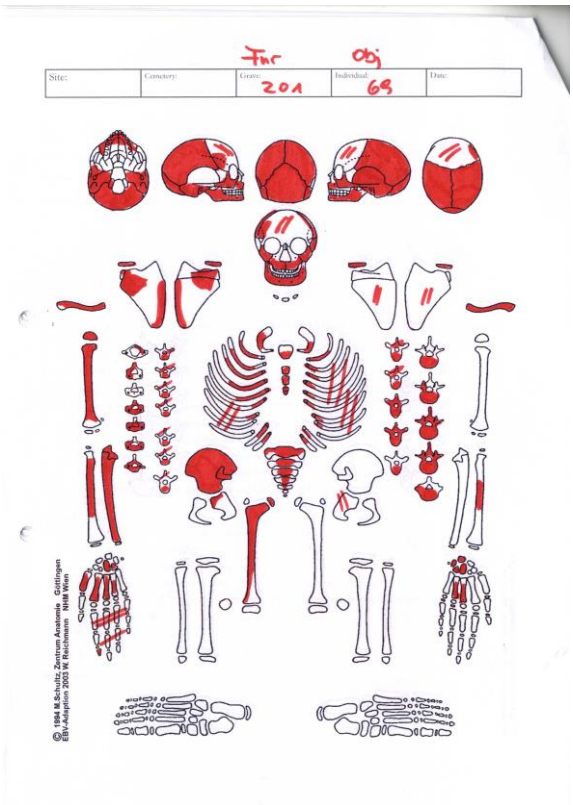

Fund–Nummer:	204
Objekt:	70
Geschlecht:	indifferent
Sterbealter:	20–35 Jahre
Körperhöhe:	–
Archäolog. Bemerkung:	Tierknochen, Keramik; Grünfärbung an Rippenfragmenten und Radius bds
Pathologien:	Striae Femurdiaphyse bds;

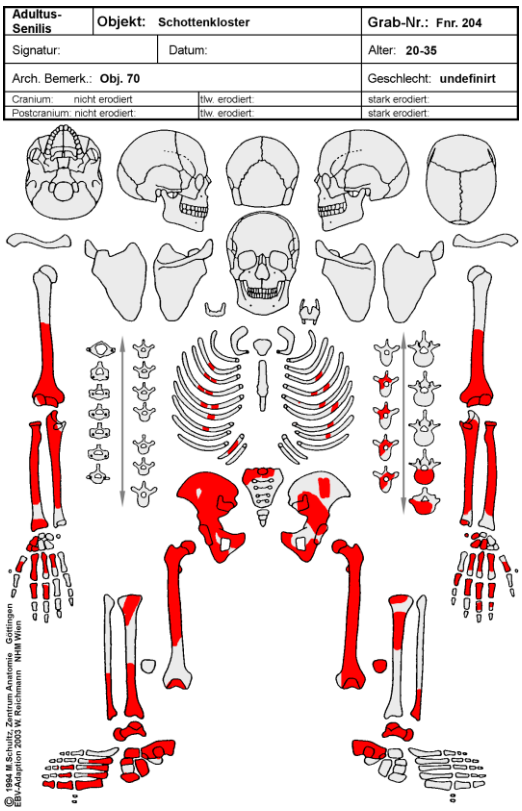

Projekt: Schottenkloster, Michaela Binder 2018
Befund: Christina Musalek, MSc (CM)

Fund–Nummer:	203
Objekt:	71
Geschlecht:	indifferent
Sterbealter:	25–40 Jahre
Körperhöhe:	–
Archäolog. Bemerkung:	4 Fe–Objekte, Grünfärbungen an Schädel, Becken und Sacrum, zusätzlich Fußskelett links von 2. Individuum (ohne Zuordnung),
Pathologien:	Knochenneubildungen Sinus maxillaris bds (Sinusitis); deutliche Impression N. trigeminus Frontale rechts; endokranial deutliche Gefäßeinsprossungen und Porosierungen (v.a. Frontale aber auch Parietale bds); Porosierungen oberhalb Foramen mandibulae bds; verheilte Rippenfrakturen; verheilte Fraktur Proc.coronideus der rechten Ulna; Striae an Femur und Tibia bds

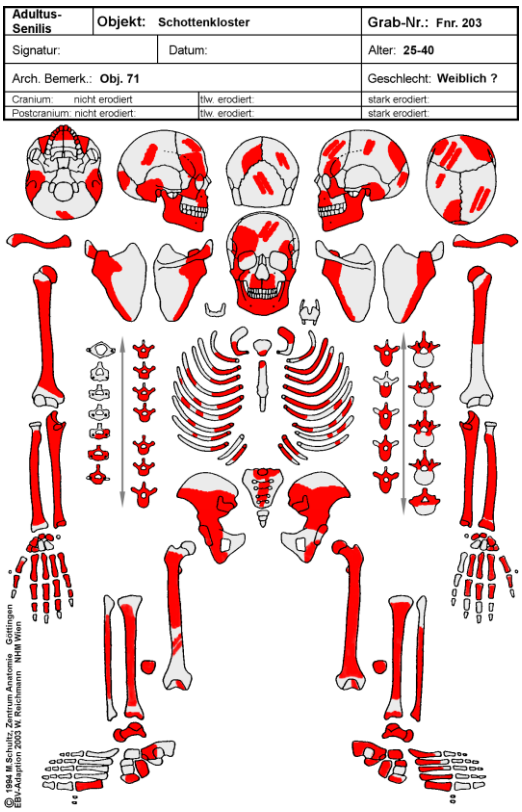

Fund–Nummer:	180
Objekt:	73
Geschlecht:	indifferent
Sterbealter:	21–25 Jahre
Körperhöhe:	–
Archäolog. Bemerkung:	1 Fe–Objekt
Pathologien:	nicht beurteilbar

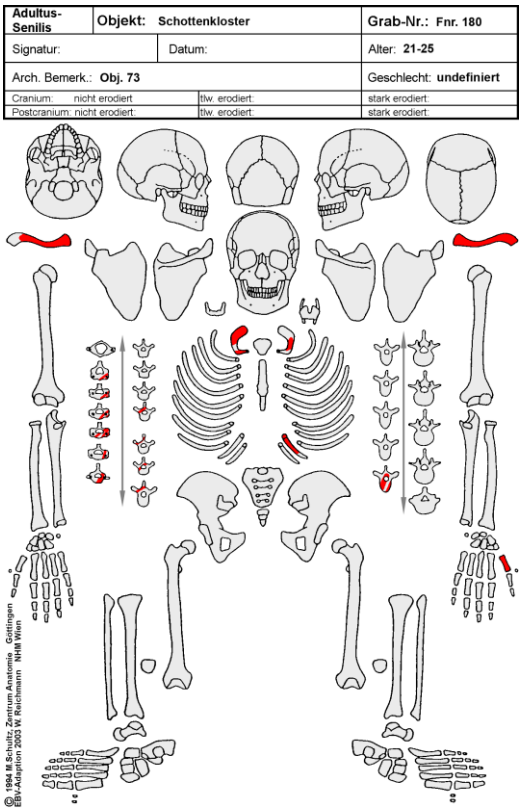

Fund–Nummer:	138
Objekt:	74
Geschlecht:	indifferent
Sterbealter:	1–2 Jahre
Körperhöhe:	
Archäolog. Bemerkung:	
Pathologien:	endokranial feinporöse Auftreibung an Pars basilaris und lateralis des Occipitale

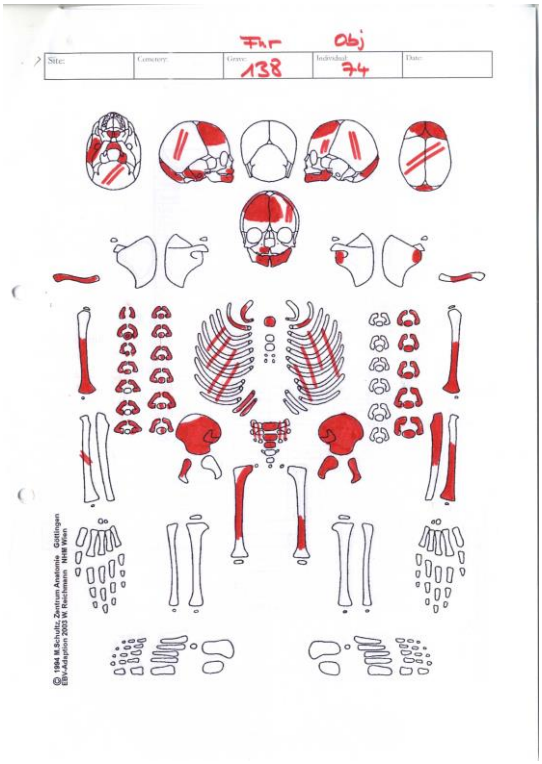

Fund–Nummer:	206
Objekt:	81
Geschlecht:	eher männlich
Sterbealter:	20–35 Jahre
Körperhöhe:	–
Archäolog. Bemerkung:	Grünfärbung li Ilium, MC bds, Radius bds, li Scapula, li Tuber parietale
Pathologien:	AM Zahnverlust; verstärkte Krümmung (a–p) von rechten Humerus und Femur; großflächige endo– und ektokraniale Auflagerungen

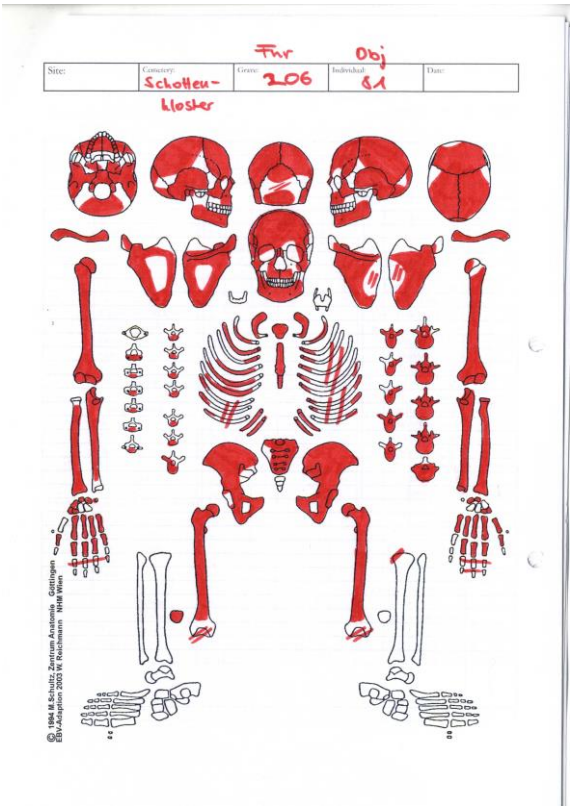

Projekt: Schottenkloster, Michaela Binder 2018
Befund: Christina Musalek, MSc (CM)

Fund–Nummer:	181
Objekt:	85
Geschlecht:	indifferent
Sterbealter:	7–8 Jahre
Körperhöhe:	–
Archäolog. Bemerkung:	1 Tierknochen, 2 Handphalangen von adultem Individuum (ohne Zuordnung)
Pathologien:	–

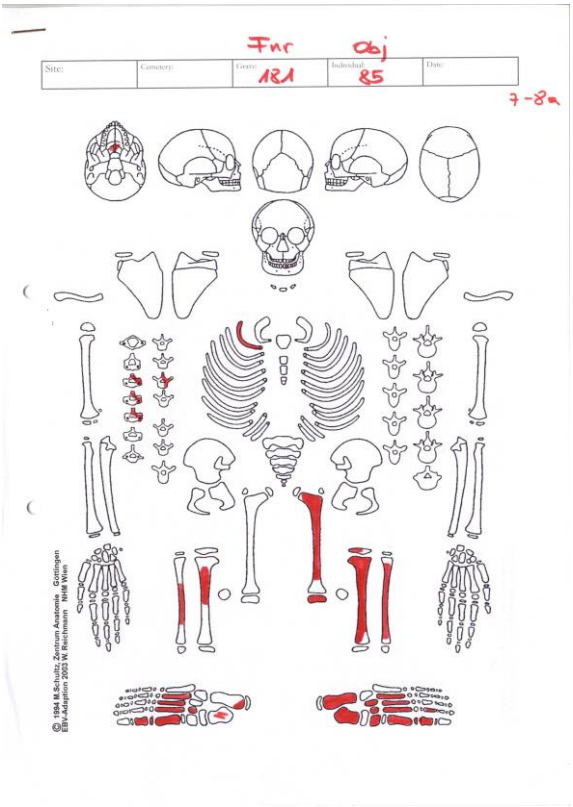

Fund–Nummer:	144
Objekt:	88
Geschlecht:	indifferent
Sterbealter:	20–25 Jahre
Körperhöhe:	170,4 cm
Archäolog. Bemerkung:	Grünfärbungen
Pathologien:	endokraniale Gefäßeinsprossungen und granulare Impressionen Cerebralfossa; degen. Veränderungen an ventralen Wirbelkörpern BWS und LWS (möglich: Morbus Scheuermann)

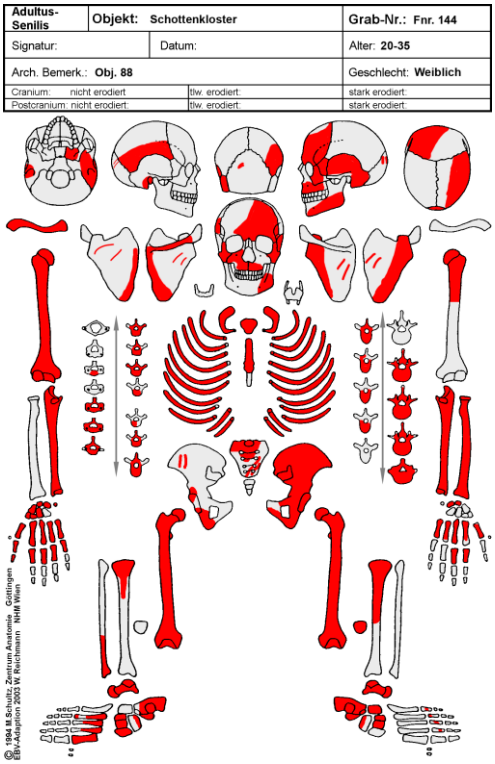

Fund–Nummer:	150
Objekt:	90
Geschlecht:	indifferent
Sterbealter:	6–12 Monate
Körperhöhe:	
Archäolog. Bemerkung:	
Pathologien:	feinporöse KNB an Scapula, Ulna, Ilium links, sowie erweiterte sternale Rippenenden

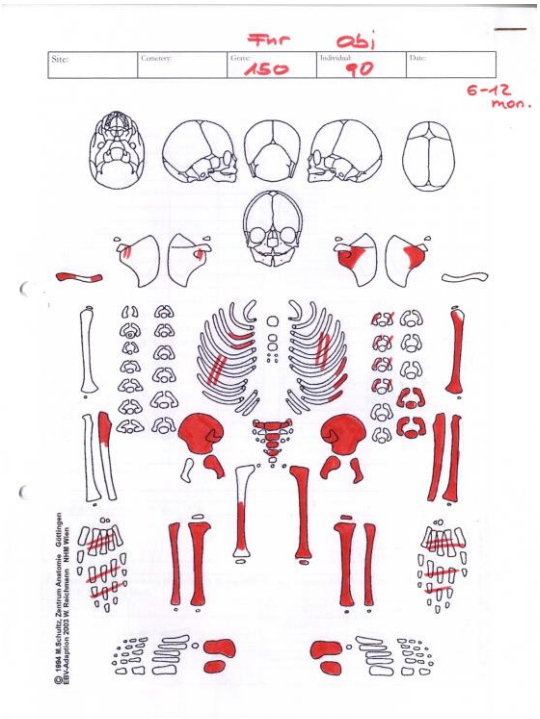

Fund–Nummer:	151
Objekt:	91
Geschlecht:	indifferent
Sterbealter:	2–3 Jahre
Körperhöhe:	
Archäolog. Bemerkung:	
Pathologien:	V.a. Skorbut, ausgeprägte feinporöse Auflagerungen ges. Endocranium, Gefäßeinsprossungen v.a. in Impressiones digitatae und um Crista occ. Interna, Cribra orbitalia

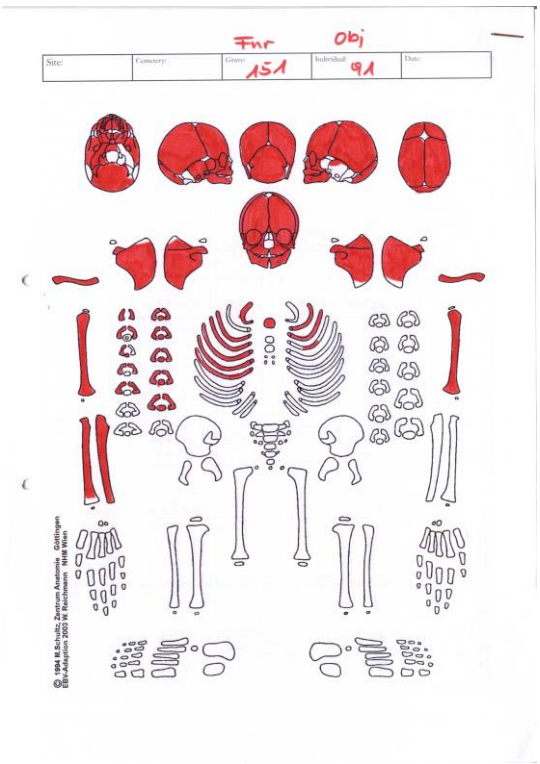

Fund–Nummer:	147
Objekt:	92
Geschlecht:	indifferent
Sterbealter:	1–2 Jahre
Körperhöhe:	
Archäolog. Bemerkung:	
Pathologien:	aktive Knochenneubildungen im Sinus maxillaris bds; deutliche poröse Auflagerungen endo– und ektokranial

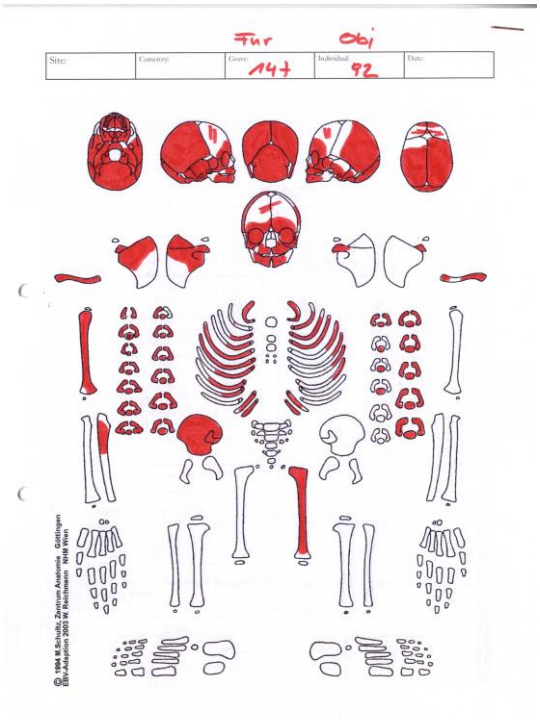

Fund–Nummer:	170
Objekt:	94
Geschlecht:	eher männlich
Sterbealter:	35–45 Jahre
Körperhöhe:	–
Archäolog. Bemerkung:	li distaler Radius + 4 Carpalknochen von 2. Individuum, Grünfärbungen li Orbita, proximale Tibiae bds;
Pathologien:	Pfeifenusur 22/23 links; ektocraniale Porosierungen; verheilte Rippenfraktur

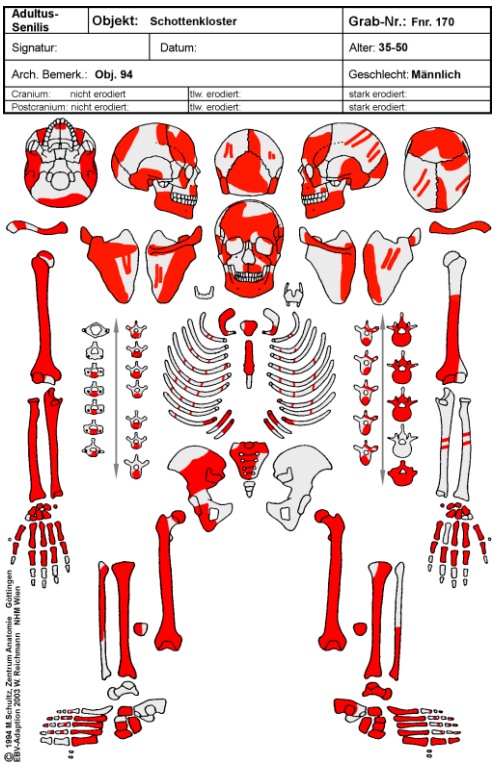

Projekt: Schottenkloster, Michaela Binder 2018
Befund: Christina Musalek, MSc (CM)

Fund–Nummer:	265
Objekt:	97
Geschlecht:	eher weiblich
Sterbealter:	38–45 Jahre
Körperhöhe:	
Archäolog. Bemerkung:	Grünfärbungen Sternum, Rippen sternal li, li Radius und li Hand
Pathologien:	osteoarthrotische Veränderungen an WS und Becken; Spondylolyse L4; ausgeprägte Periostitis rechte Tibiadiaphyse sowie Knochenneubildungen und verstärkte Krümmung der linken Femurdiaphyse (posttraumatisch?); Osteochondrosis dissecans an lat. Tibiaplateau rechts

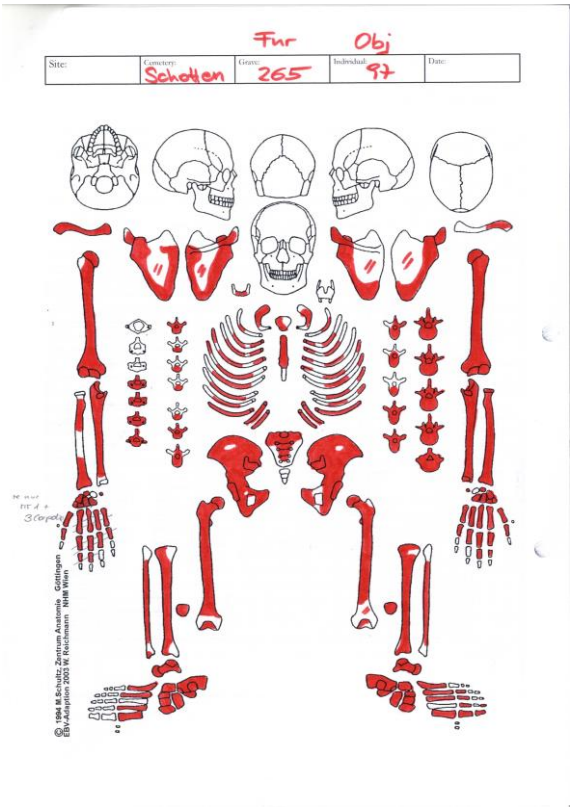

Fund–Nummer:	255
Objekt:	106
Geschlecht:	eher männlich
Sterbealter:	20–30 Jahre
Körperhöhe:	–
Archäolog. Bemerkung:	Tierknochen, Fragmente von 2. Individuum ohne Zuordnung
Pathologien:	Osteoarthritis an Ulna und Humerus links (septische Arthritis?, Tuberkulose?); multifokale lamellare Knochenneubildungen an ventralen Rippenschaft (Pleuritis?)

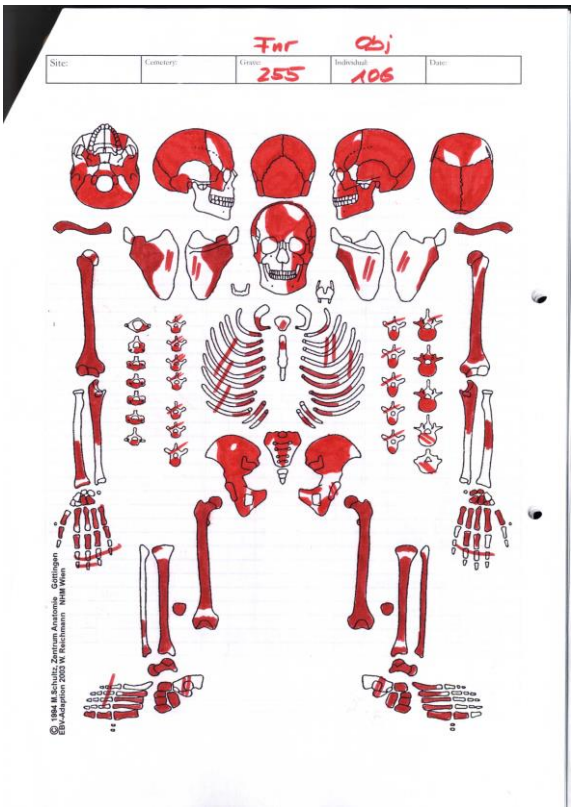

Fund–Nummer:	251
Objekt:	111
Geschlecht:	eher männlich
Sterbealter:	45–50 Jahre
Körperhöhe:	–
Archäolog. Bemerkung:	Tierknochen, Keramik (?)
Pathologien:	Enthesiopathie Tuberositas gluteae beidseits; deutlicher Valgusschwung rechte Fibuladiaphyse; mäßige Degen. an LWS

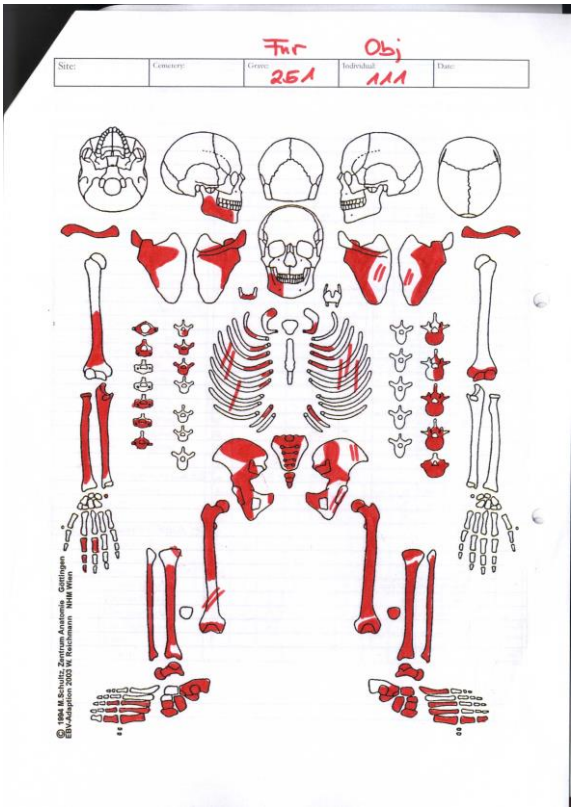

Fund–Nummer:	258
Objekt:	113
Geschlecht:	eher männlich
Sterbealter:	18–24 Jahre
Körperhöhe:	–
Archäolog. Bemerkung:	Fragmente von 2. Individuum, ohne Zuordnung
Pathologien:	Striae Fem. Bds, Coxa valga, entheseal. Veränderungen Hüfte

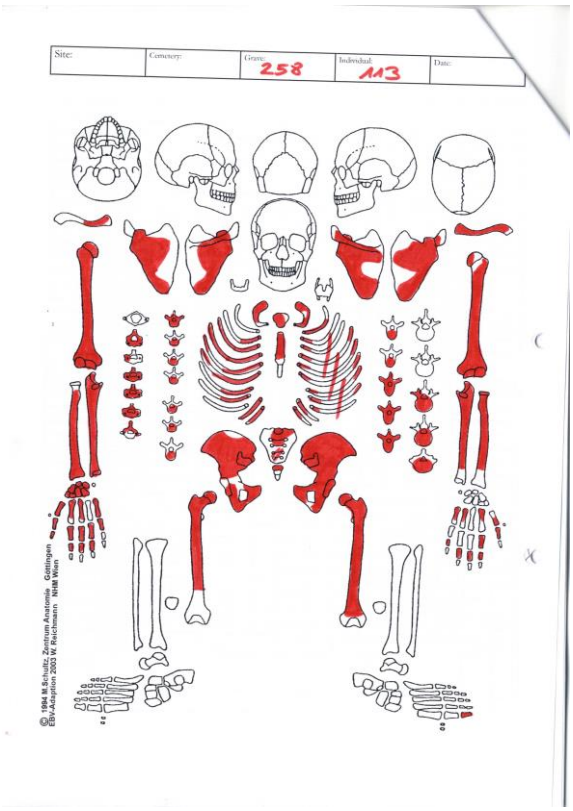

Fund–Nummer:	213
Objekt:	114–1
Geschlecht:	indifferent
Sterbealter:	2–3 Jahre
Körperhöhe:	
Archäolog. Bemerkung:	
Pathologien:	poröse Auflagerungen sowie Gefäßimpressionen gesamtes Endocranium

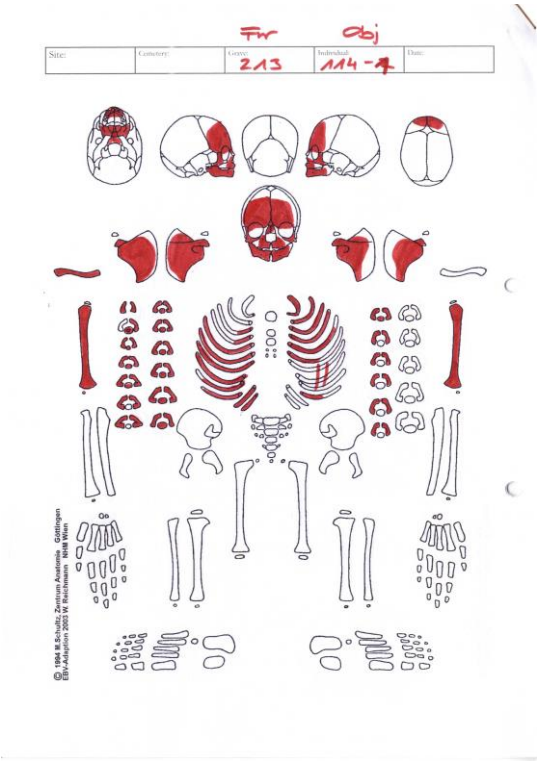

Fund–Nummer:	213
Objekt:	114–2
Geschlecht:	indifferent
Sterbealter:	3–4 Jahre
Körperhöhe:	
Archäolog. Bemerkung:	
Pathologien:	Cribra orbitalia, Sinusitis maxillaris, feinporöse Auflagerungen endo– und ektokranial

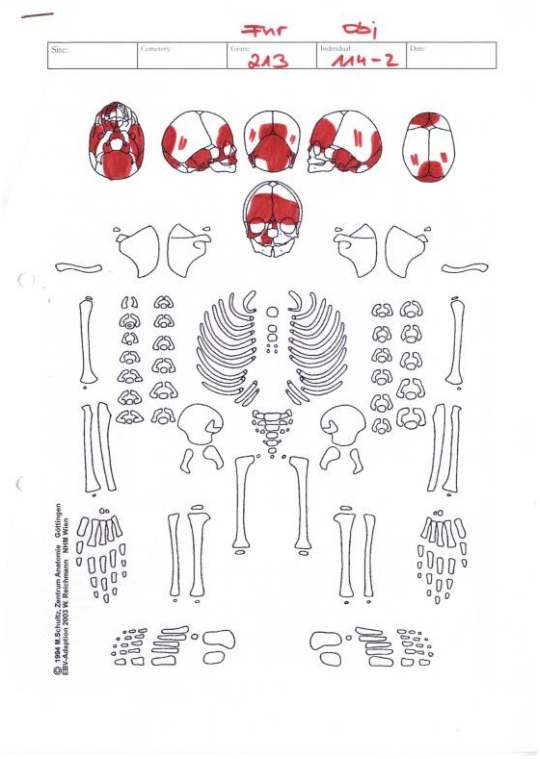

Fund–Nummer:	215
Objekt:	118
Geschlecht:	indifferent
Sterbealter:	1–2 Jahre
Körperhöhe:	
Archäolog. Bemerkung:	
Pathologien:	großflächige feinporöse Auflagerungen endokranial, Cribra orbitalia, verstärkte Krümmung der rechten Femurdiaphyse

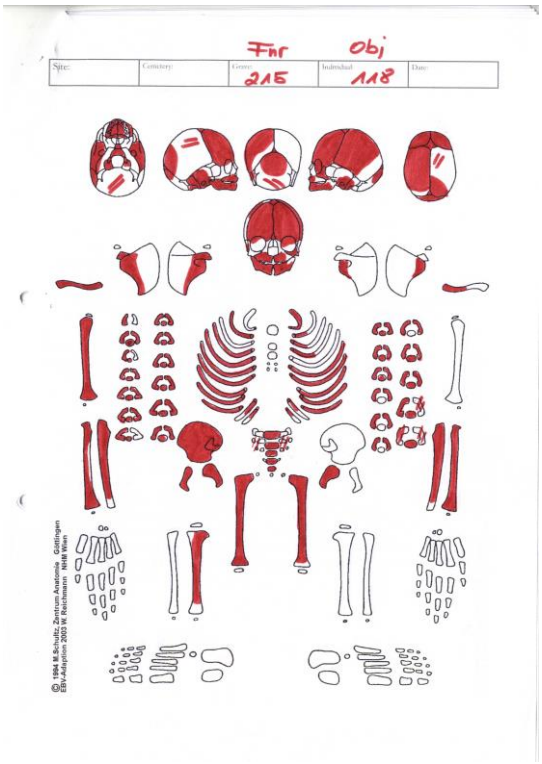

Fund–Nummer:	209
Objekt:	119
Geschlecht:	indifferent
Sterbealter:	16–20
Körperhöhe:	–
Archäolog. Bemerkung:	Grünfärbung an Schädel, BWS/LWS, li Rippenbogen und li OE, 2. Individuum (ohne Zuordnung), Keramik
Pathologien:	rechts ektokraniale Porositäten; endocraniale Gefäßimpressionen und Porosierungen; Cribra orbitalia links, veränderte (verdünnte) Spongiosa an ventralem thorakalem WK

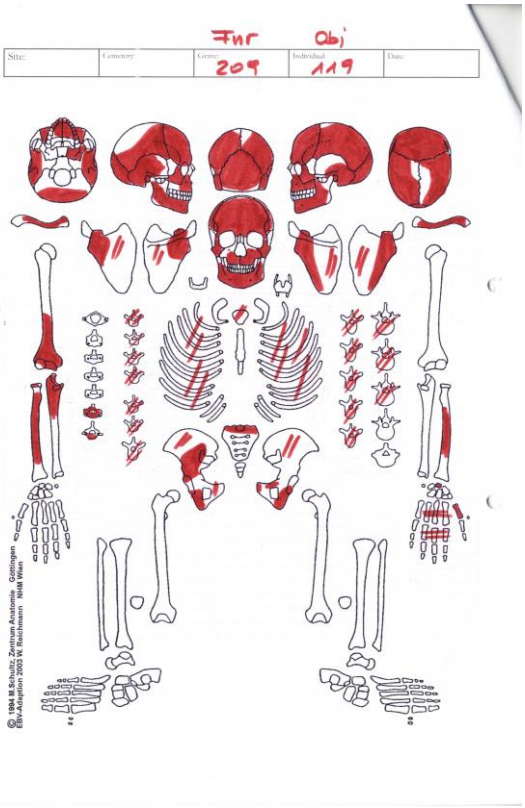

Projekt: Schottenkloster, Michaela Binder 2018
Befund: Christina Musalek, MSc (CM)

Fund–Nummer:	225
Objekt:	125
Geschlecht:	eher männlich
Sterbealter:	20–25 Jahre
Körperhöhe:	–
Archäolog. Bemerkung:	2 Tierknochen und Fragmente von 2. Individuum (ohne Zuordnung), Grünfärbung li Humerus und Rippenschaft
Pathologien:	6. Lendenwirbel (Lumbalisation S1), Osteochondrosis dissecans an rechtem Talus, als Normvariante Os cuneiforme mediale bipartita

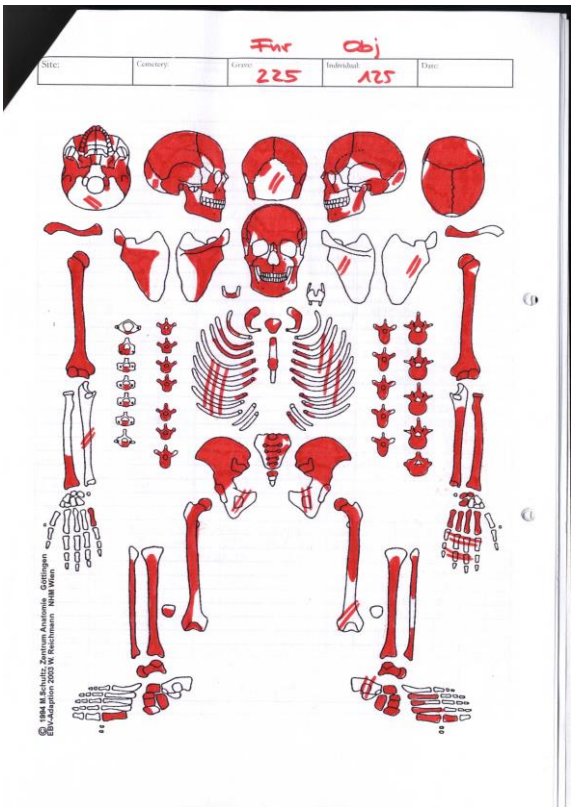

Fund–Nummer:	269
Objekt:	134
Geschlecht:	indifferent
Sterbealter:	50+ Jahre
Körperhöhe:	–
Archäolog. Bemerkung:	Grünfärbung Frontale, li Fuß und li Fem., Knochenfragmente von 2. und 3. Individuum (ohne Zuordnung)
Pathologien:	Coxa valga (erhöhter Sh–Winkel); osteoarthrotische Veränderungen an gesamter WS; verheilte Periostitis an Femur– und Tibiadiaphyse bds; endokraniale Porosierungen und Knochenneubildungen

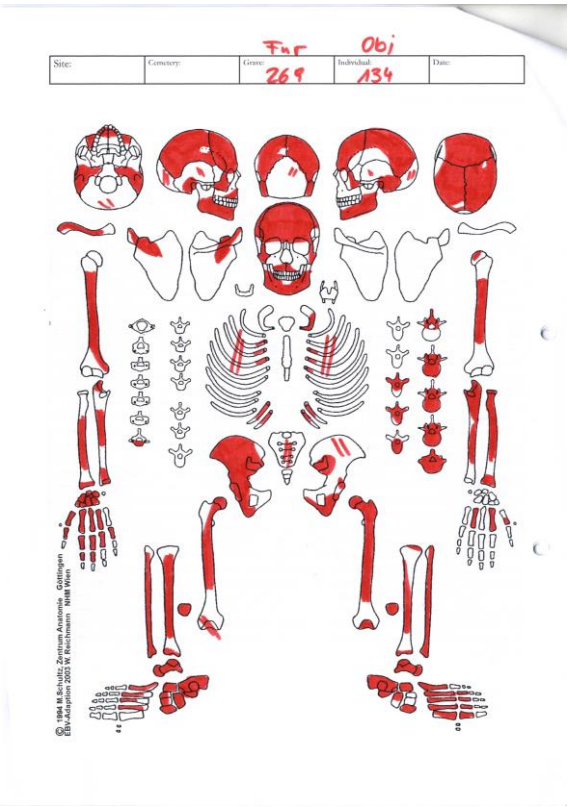

Fund–Nummer:	390
Objekt:	135
Geschlecht:	eher männlich
Sterbealter:	15–18 Jahre
Körperhöhe:	172,9 cm
Archäolog. Bemerkung:	
Pathologien:	Striae Femur bds und Tibia li; Knochenneubildungen (geflechtartig) an Sacrum ventral (S3); Gefäßimpressionen und Porosierungen Mandibel

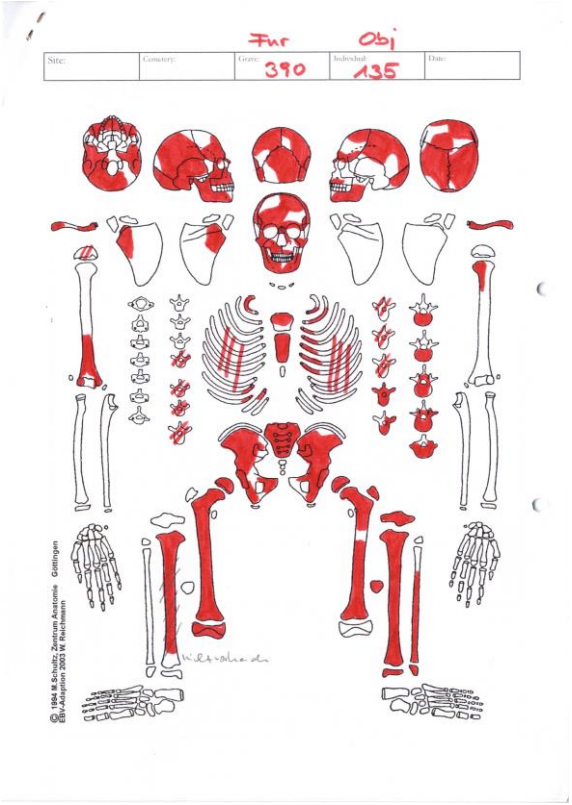

Fund–Nummer:	305
Objekt:	136
Geschlecht:	eher männlich
Sterbealter:	35–45 Jahre
Körperhöhe:	160,1 cm
Archäolog. Bemerkung:	
Pathologien:	AM Zahnverlust sowie Karies; endokraniale Auflagerungen; deutliche Ausprägung Muskelansatz Deltoideus und Gluteus bds

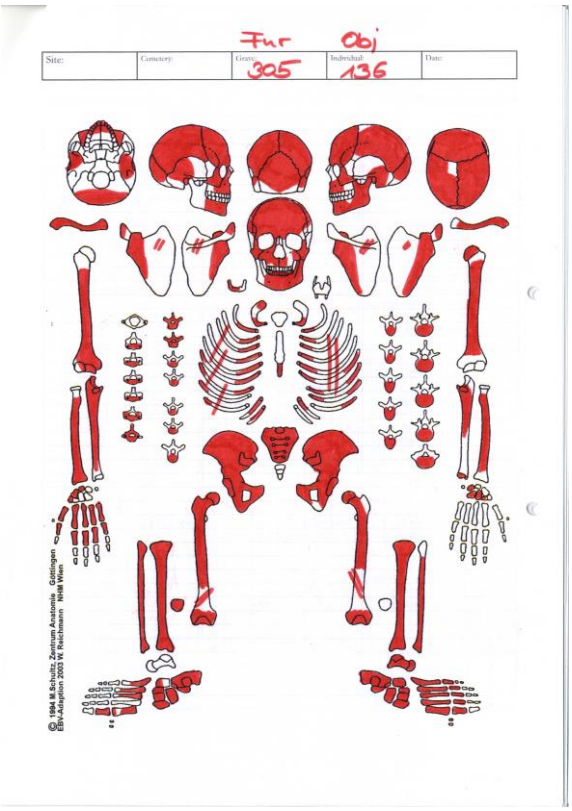

Fund–Nummer:	270
Objekt:	137
Geschlecht:	eher männlich
Sterbealter:	30–49 Jahre
Körperhöhe:	–
Archäolog. Bemerkung:	Grünfärbung an Thorakalwirbel, Caput costae li und ventraler Beckenschaufel li
Pathologien:	AM Zahnverlust; ausgeprägte degenerative Veränderungen an LWS und BWS;

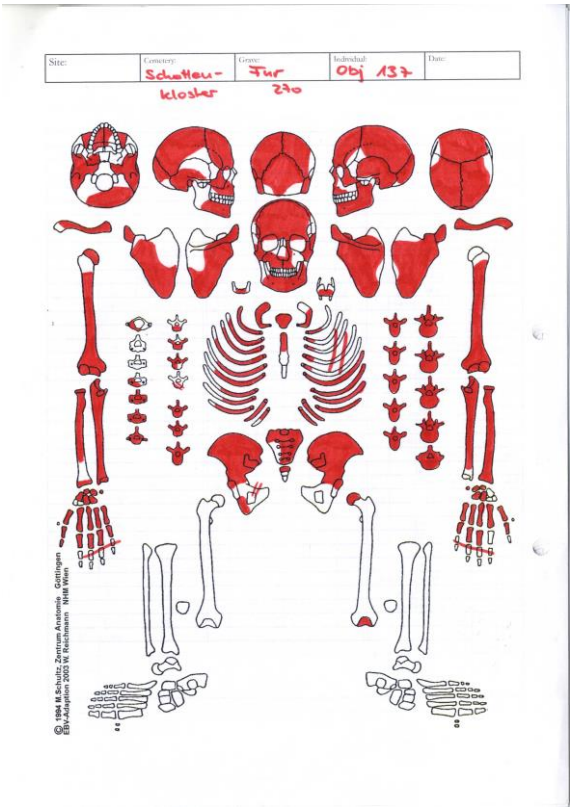

Fund–Nummer:	271
Objekt:	139
Geschlecht:	eher weiblich
Sterbealter:	30–40 Jahre
Körperhöhe:	158,5 cm
Archäolog. Bemerkung:	
Pathologien:	endokraniale Auflagerungen und Aufhellung Os frontale, Osteoarthritis

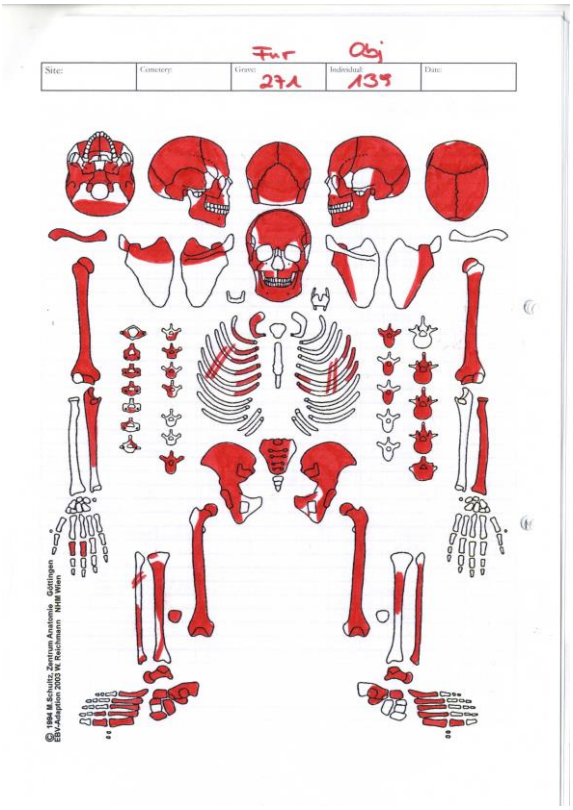

Fund–Nummer:	272
Objekt:	140/144
Geschlecht:	indifferent
Sterbealter:	18–20 Jahre
Körperhöhe:	–
Archäolog. Bemerkung:	2. Individuum; 1 Fe–Kugel (Knopf), Grünfärbung li Hum und Wirbel
Pathologien:	endokraniale Porosierungen und Gefäßimpressionen; Enthesiopathie

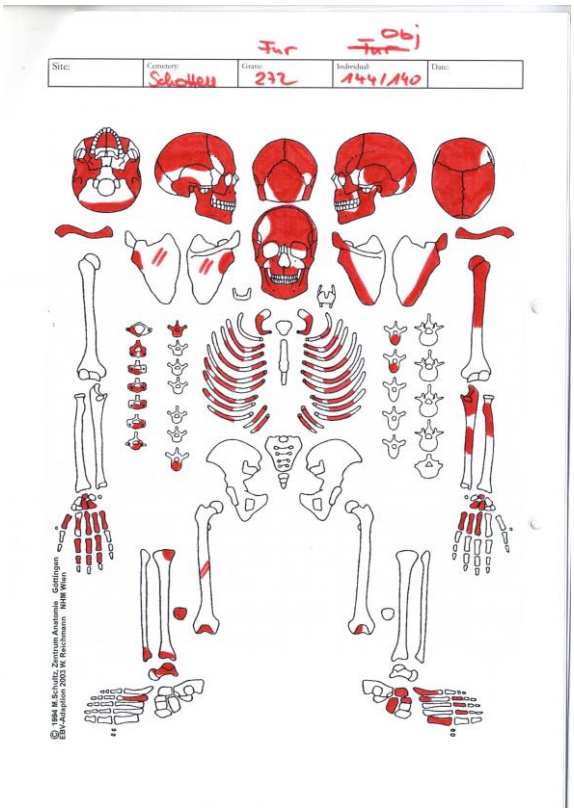

Fund–Nummer:	261
Objekt:	141
Geschlecht:	eher weiblich
Sterbealter:	18–22 Jahre
Körperhöhe:	–
Archäolog. Bemerkung:	
Pathologien:	Karies sowie periapikale Abszesse maxillar; Knochenneubildungen im rechten Sinus maxillaris sowie Sinus frontalis links; Porosierungen und Gefäßeinsprossungen Parietale sowie Temporale beidseits; deutliche Einbuchtung in Cerebralfossa am li Os occiptale

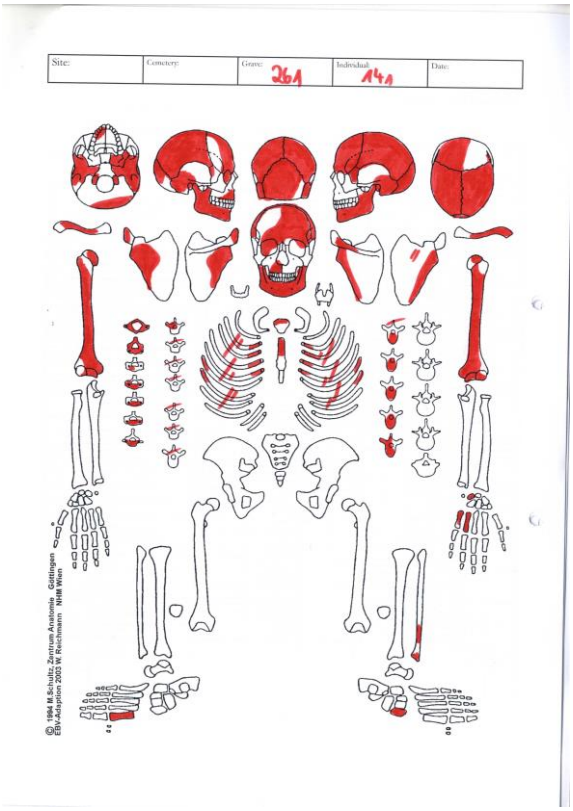

Fund–Nummer:	259
Objekt:	145
Geschlecht:	eher männlich
Sterbealter:	36–50
Körperhöhe:	–
Archäolog. Bemerkung:	3 Fe–Objekte, Tierknochen, Fragmente von 2. Individuum (ohne Zuordnung)
Pathologien:	periapikale Abszesse mit osteolytischer Reaktion an Maxilla; ektokraniale Porosierungen sowie Gefäßimpressionen endokranial; lamellare Knochenneubildung an Rippen ventral (Pleuritis)

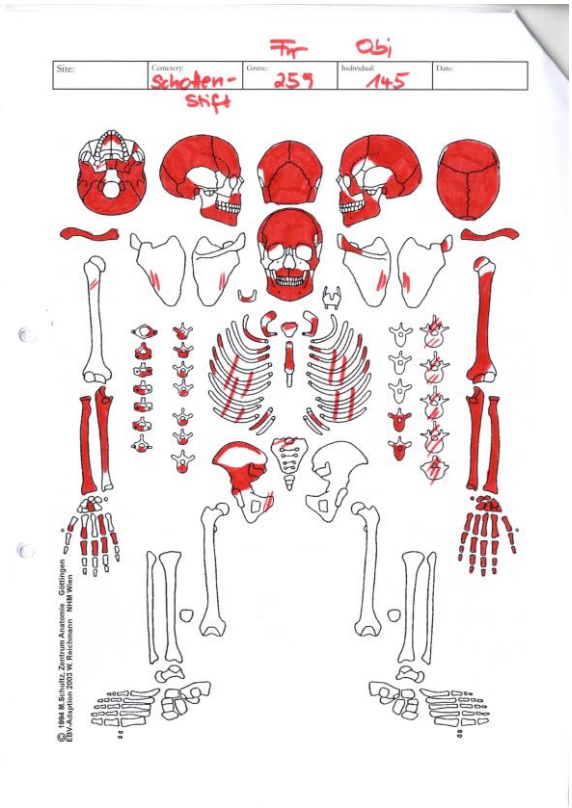

Fund–Nummer:	394
Objekt:	146
Geschlecht:	eher männlich
Sterbealter:	adult, nicht näher bestimmbar
Körperhöhe:	
Archäolog. Bemerkung:	1 Fe–Objekt
Pathologien:	endokraniale Porosierungen und Gefäßimpressionen; AM Zahnverlust; postkranial Osteoarthritis an der WS

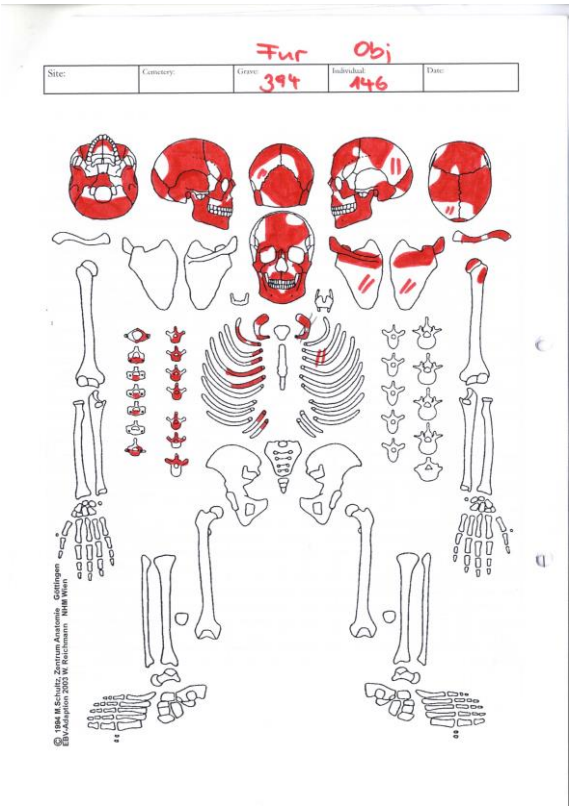

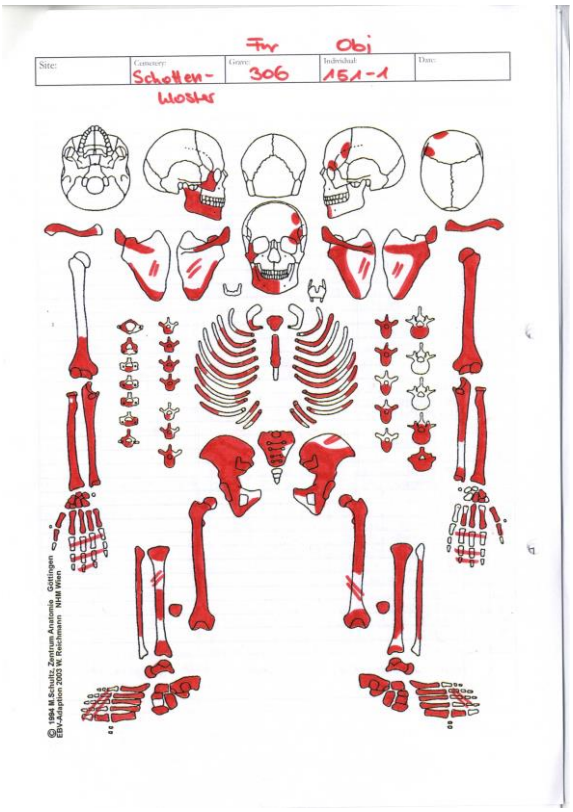

Fund–Nummer:	306
Objekt:	151–1
Geschlecht:	eher weiblich
Sterbealter:	35–50 Jahre
Körperhöhe:	157,6 cm
Archäolog. Bemerkung:	
Pathologien:	AM Zahnverlust, Osteoarthritis an den Rippenwirbelgelenken; Osteochondrosis dissecans an Os cuneiforme mediale bds sowie auch linkte Patella

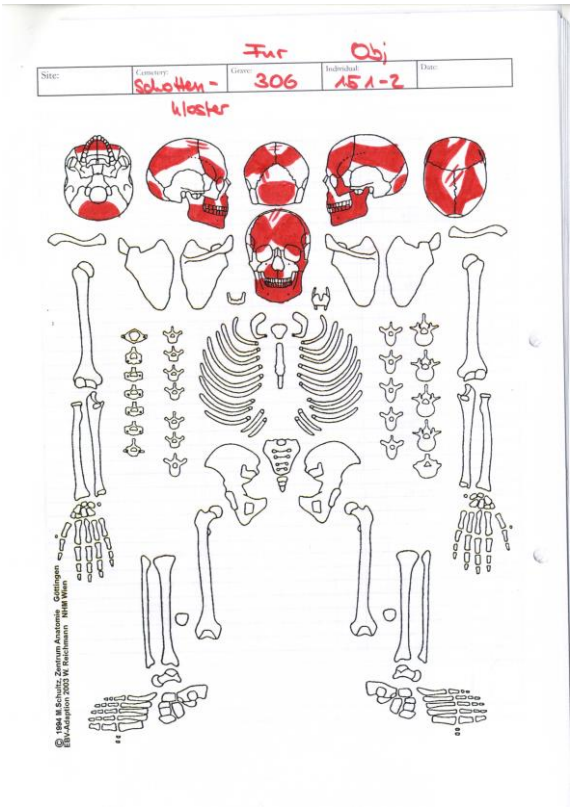

Fund–Nummer:	306
Objekt:	151–2
Geschlecht:	eher männlich
Sterbealter:	20–25 Jahre
Körperhöhe:	–
Archäolog. Bemerkung:	nur Cranium; 2. Individuum, da nicht zu postkranialem Skelett von 151–1 passend
Pathologien:	knöcherne Auflagerungen Orbita bds; Sinusitis maxillaris rechts; großflächige Porosierungen über ges. Ektocranium; unspezifische Gefäßimpressionen sowie Porosierungen endokranial;

Projekt: Schottenkloster, Michaela Binder 2018
Befund: Christina Musalek, MSc (CM)

Fund–Nummer:	376
Objekt:	156–1
Geschlecht:	indifferent
Sterbealter:	25–35 Jahre
Körperhöhe:	–
Archäolog. Bemerkung:	2x Tierknochen, Fragmente von 2 weiteren Individuen (156–2 adult, sowie Infans ohne Zuordnung), Rippen und Wirbel 156–1/2 nicht eindeutig zuzuordnen, Grünfärbungen Frontzähne UK, Wirbel sowie li Femur, auch Fe–Erosionen
Pathologien:	AM Zahnverlust und DEH; Periostitis an beiden unteren Extremitäten; osteoarthritische Veränderungen und Deformation linker Mittelfuß (posttraumatisch?)

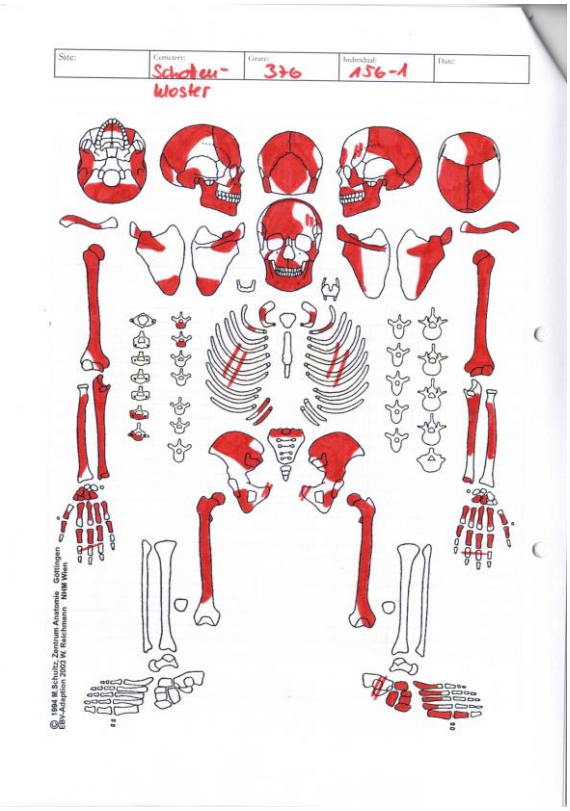

Fund–Nummer:	355
Objekt:	159
Geschlecht:	eher männlich
Sterbealter:	20–25 Jahre
Körperhöhe:	–
Archäolog. Bemerkung:	Grünfärbung Proc.spin. C2 sowie Ulna bds
Pathologien:	endokraniale Auflagerungen; postkranial Striae an beiden Femurdiaphysen; erhöhter Sh–Winkel linker Femur (Coxa valga)

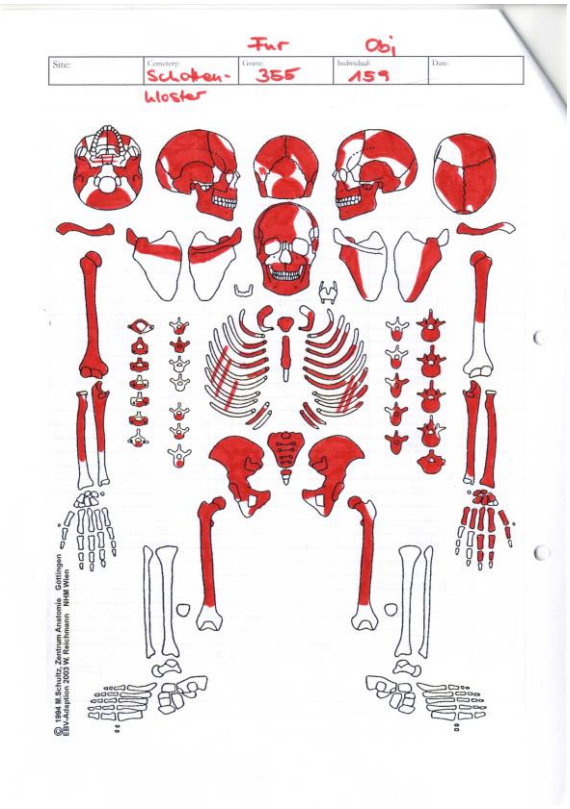

Fund–Nummer:	377
Objekt:	161
Geschlecht:	eher weiblich
Sterbealter:	40–44 Jahre
Körperhöhe:	–
Archäolog. Bemerkung:	
Pathologien:	AM Zahnverlust; endokraniale Gefäßimpressionen und Porosierungen; Degenerationen an BWS; Osteoarthritis an rechter Scapula und beiden Os coxae;

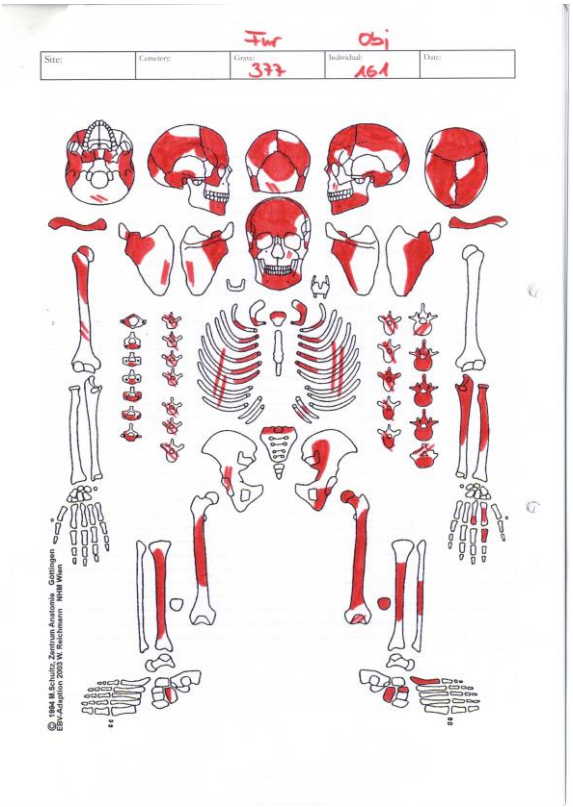

Fund–Nummer:	310
Objekt:	163
Geschlecht:	eher männlich
Sterbealter:	37–45 Jahre
Körperhöhe:	
Archäolog. Bemerkung:	
Pathologien:	extrartikuläre Läsion am MC 1 rechts (Gicht?); ektokraniale Impression am rechten Parietale (posttraumatisch); endokraniale Gefäßimpressionen; Osteoarthritis an der BWS; deutliche Muskelmarken rechter Humerus

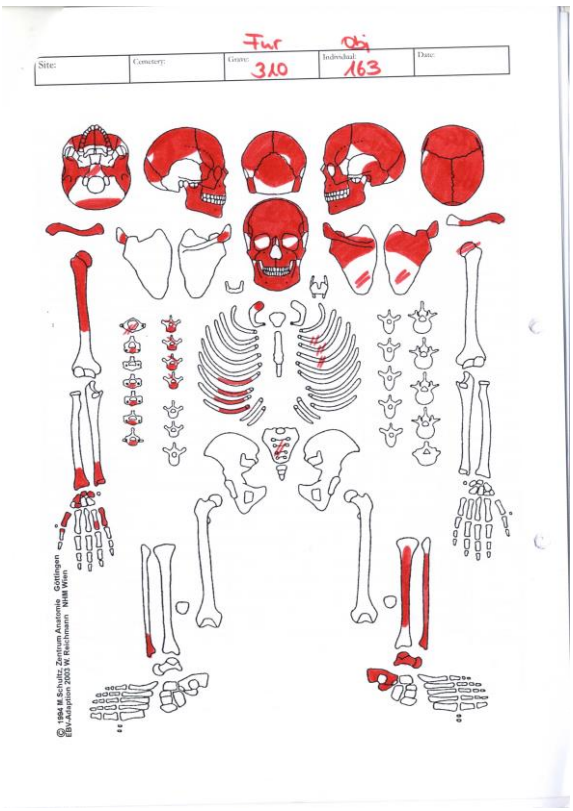

Projekt: Schottenkloster, Michaela Binder 2018
Befund: Christina Musalek, MSc (CM)

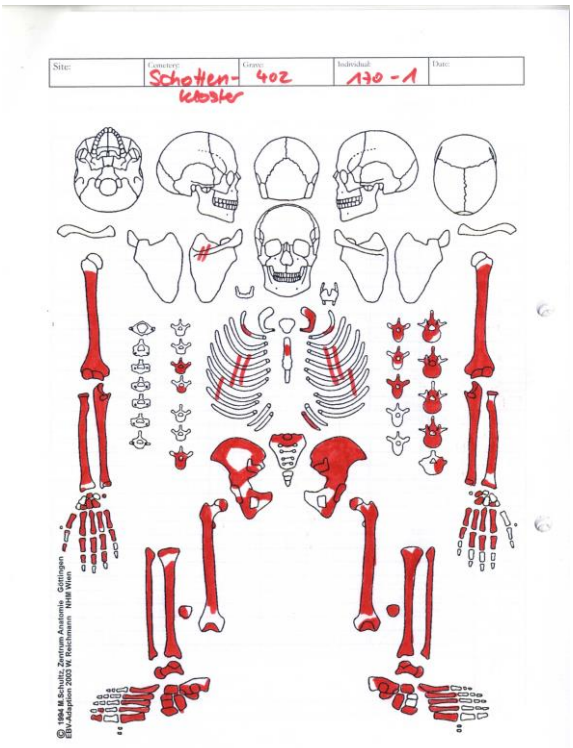

Fund–Nummer:	402
Objekt:	170–1
Geschlecht:	eher männlich
Sterbealter:	30–40 Jahre
Körperhöhe:	–
Archäolog. Bemerkung:	2. Individuum (170–2), Fragmente von 3. und 4. Individuum, jedoch ohne Zuordnung, 1 Tierknochen
Pathologien:	Striae an Tibiadiaphyse bds; Läsion an Facies lunata des rechten Acetabulum

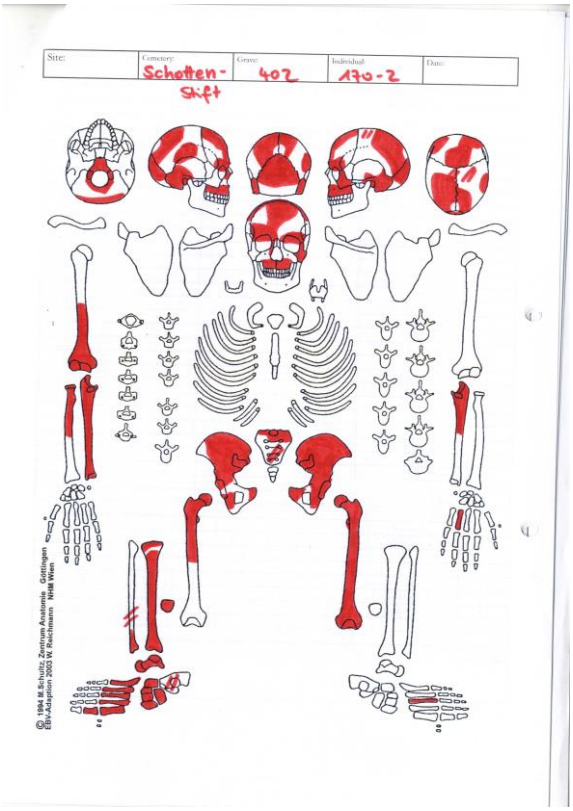

Fund–Nummer:	402
Objekt:	170–2
Geschlecht:	indifferent
Sterbealter:	35–50 Jahre
Körperhöhe:	–
Archäolog. Bemerkung:	
Pathologien:	Wurzelzementose; AM Absplitterung an den Incisivi sowie deutliche Karies; Sinusitis maxillaris links (reaktiv); endokraniale Gefäßeinsprossungen und Auflagerungen; Porosierungen am harten Gaumen (Stomatitis); Striae beide Femora und rechte Tibia;

Fund–Nummer:	311
Objekt:	174
Geschlecht:	eher männlich
Sterbealter:	20–25 Jahre
Körperhöhe:	–
Archäolog. Bemerkung:	
Pathologien:	schwarzbrauner Calculus (Tabak) sowie Karies und periapikale Läsionen; endokraniale knöcherne Auflagerungen und Porosierungen;

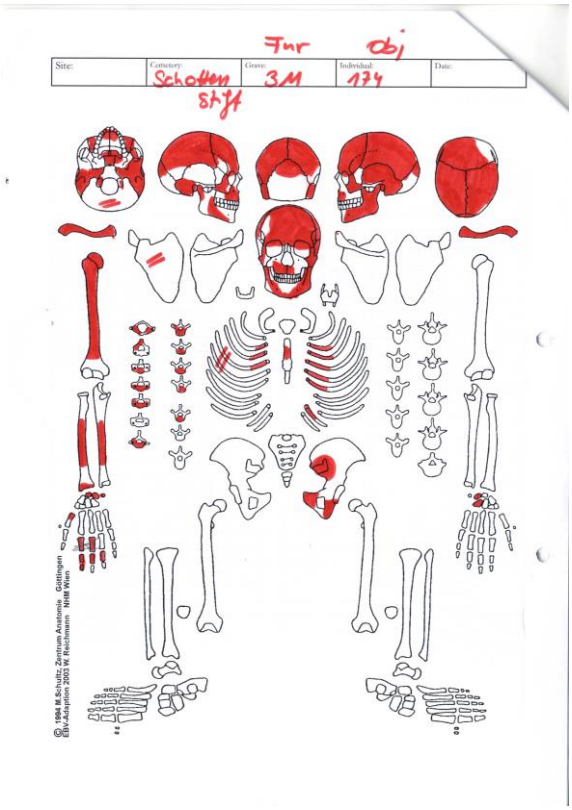

Fund–Nummer:	361
Objekt:	188–1
Geschlecht:	eher männlich
Sterbealter:	20–30 Jahre
Körperhöhe:	176,6 cm
Archäolog. Bemerkung:	2. Individuum 188–2
Pathologien:	Fusion vom Metacarpale 1 und Trapezius links; Periostitis; Zahnstatus

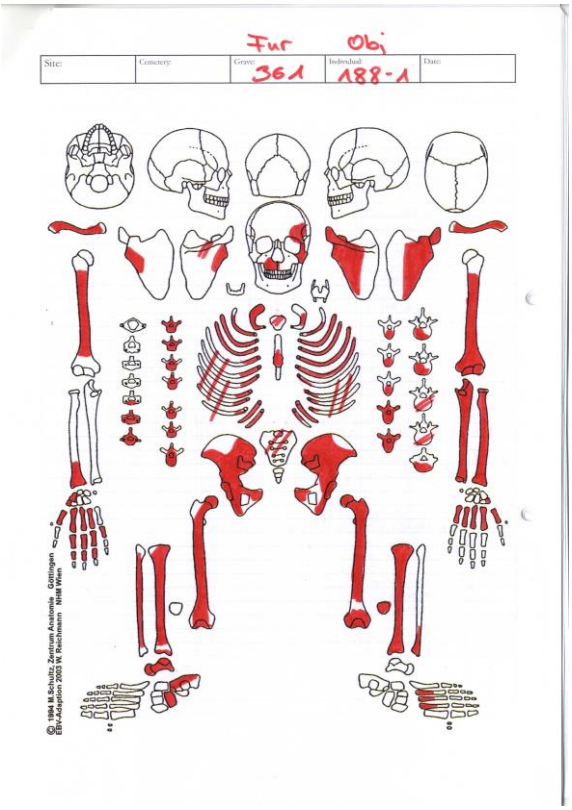

Fund–Nummer:	361
Objekt:	188–2
Geschlecht:	eher männlich
Sterbealter:	20–35 Jahre
Körperhöhe:	–
Archäolog. Bemerkung:	Grünfärbung li Clavicula, li MC und li Rippen
Pathologien:	ektokraniale Porosierungen Sphenoidale; Sinusitis maxillaris bds; periapikale Abszesse; Porosierungen harter Gaumen (Stomatitis)

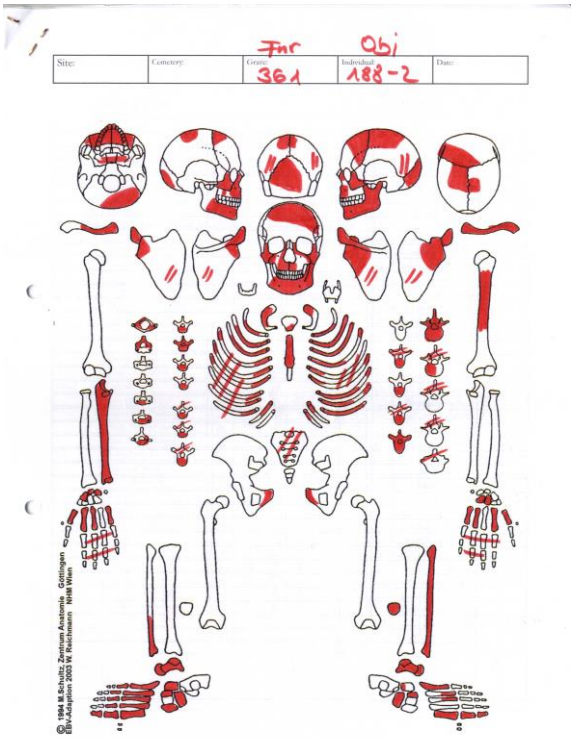

Fund–Nummer:	356
Objekt:	187
Geschlecht:	eher weiblich
Sterbealter:	20–25 Jahre
Körperhöhe:	–
Archäolog. Bemerkung:	Grünfärbung Rippen, Hand, ventrale BWK, zusätzliche Fragmente von 2. Individuum (ohne Zuordnung), 2x Keramik und 4x Fe–Objekte
Pathologien:	Coalitio rechter Mittelfuß, endokraniale Gefäßimpressionen (+ livide Färbung)

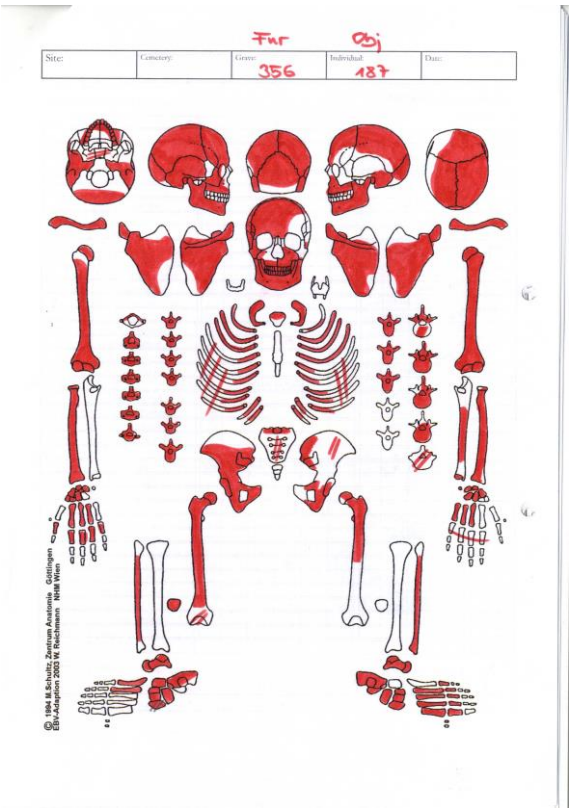

Projekt: Schottenkloster, Michaela Binder 2018
Befund: Christina Musalek, MSc (CM)

Fund–Nummer:	313
Objekt:	190
Geschlecht:	eher männlich
Sterbealter:	20–25
Körperhöhe:	
Archäolog. Bemerkung:	Fragmente von 2. Individuum (ohne Zuordnung), Grünfärbung rechter Humerus
Pathologien:	ektokraniale Porosierungen großflächig; endokraniale Gefäßeinsprossungen; AM Zahnverlust, ausgeprägte Karies, periapikale Abszesse Maxilla bds sowie schwarzbrauner Calculus (Tabak), Carabelli Cusp als Normvariante; Striae Femur bds; Enthesiophyten an Tub. gluteae rechts; beidseits deutliche inf. Läsionen sowie Knochenneubildungen an ventralen Rippenschaft

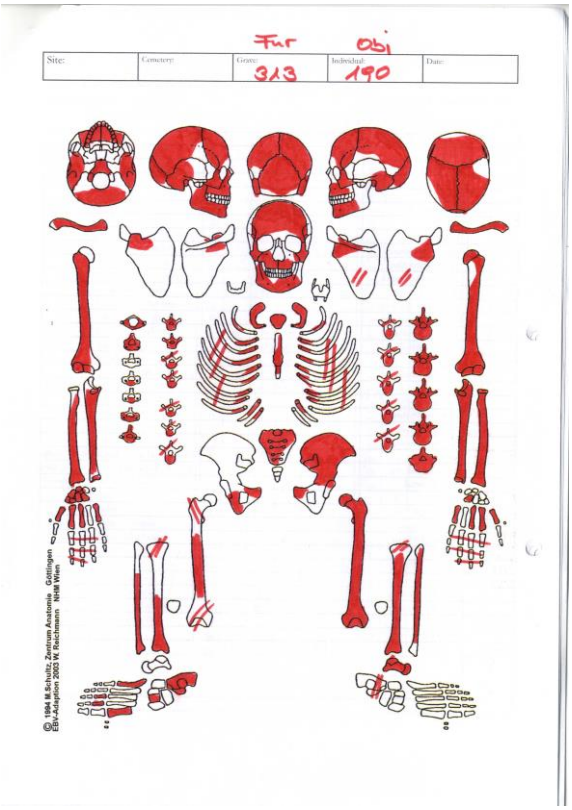

Projekt: Schottenkloster, Michaela Binder 2018
Befund: Christina Musalek, MSc (CM)

Fund–Nummer:	314
Objekt:	191–1
Geschlecht:	indifferent
Sterbealter:	20–35 Jahre
Körperhöhe:	–
Archäolog. Bemerkung:	mind. 3 Individuen, Zuordnung von Rippen nicht eindeutig möglich
Pathologien:	Sinusitis maxillaris links; Gefäßeinsprossungen und Knochenneubildungen Parietale; deutliche Porosierungen an beiden Occipitalkondylen

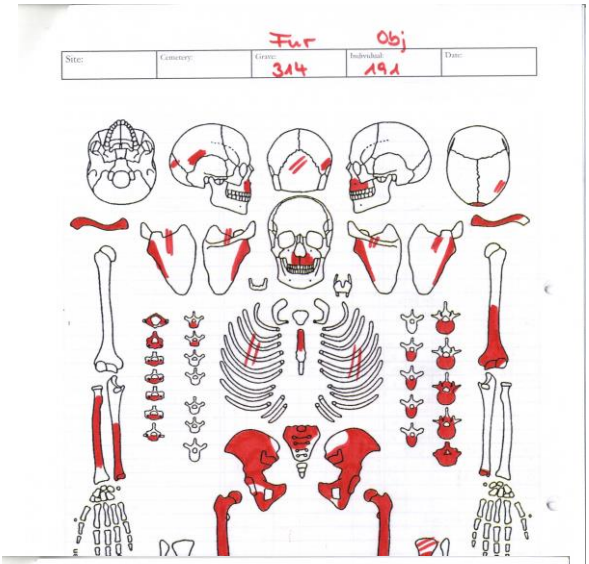

Fund–Nummer:	314
Objekt:	191–2
Geschlecht:	eher männlich
Sterbealter:	20–25 Jahre
Körperhöhe:	161,7 cm
Archäolog. Bemerkung:	–
Pathologien:	Cleft neural arch–Defekt ab S2

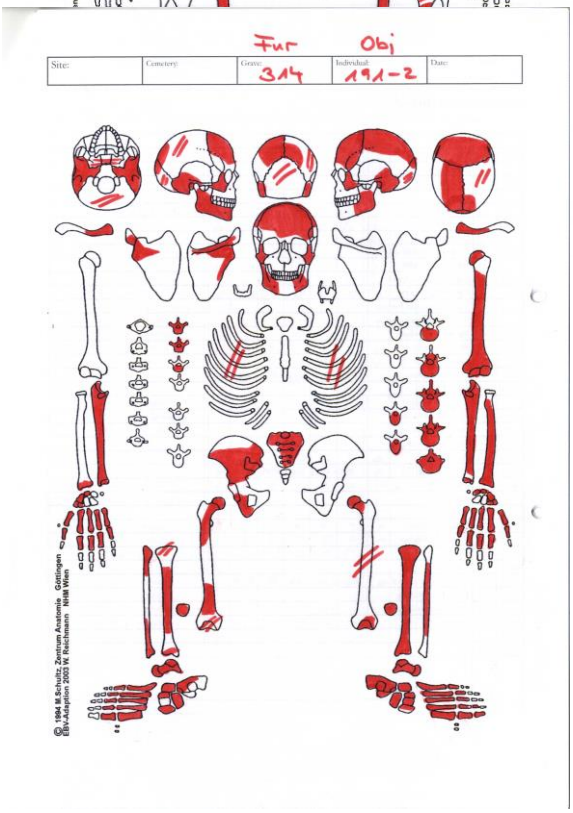

Projekt: Schottenkloster, Michaela Binder 2018
Befund: Christina Musalek, MSc (CM)

Fund–Nummer:	291
Objekt:	201
Geschlecht:	indifferent
Sterbealter:	5–7 Jahre
Körperhöhe:	
Archäolog. Bemerkung:	
Pathologien:	Karies m1 bds, feinporöse Auflagerungen endokranial, Keilwirbelbildung thorakal mit KNB und osteolytischen Veränderungen der Oberfläche – Tuberkulose?

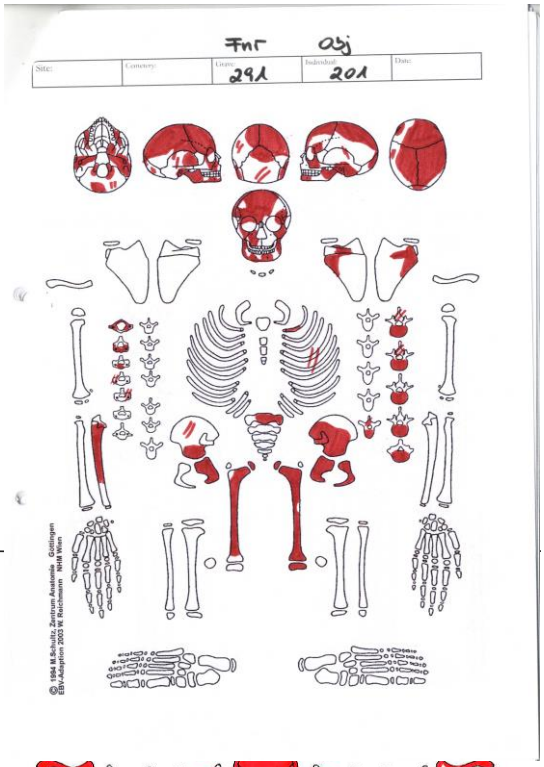

Fund–Nummer:	366
Objekt:	203
Geschlecht:	eher männlich
Sterbealter:	35–50 Jahre
Körperhöhe:	–
Archäolog. Bemerkung:	Fragmente von 2. Individuum ohne Zuordnung, Grünfärbungen li Mandibel, gesamte li OE, li proximaler Femur, li Beckenkamm, Sacrum und L4/5
Pathologien:	endokraniale Knochenneubildungen; porotische Hyperostose; vorzeitiger ektokranialer Nahtverschluss

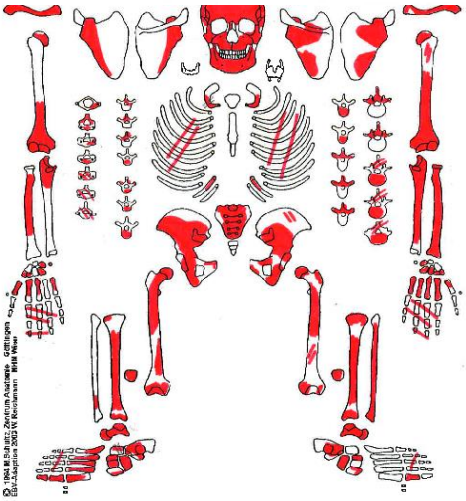

Fund–Nummer:	295
Objekt:	204
Erhaltungszustand:	
Geschlecht:	eher männlich
Altersklasse:	6
Sterbealter:	25–35
Körperhöhe:	–
Archäolog. Bemerkung:	Grünfärbung Carpalia rechts, li distale Ulna und L1/2
Pathologien:	AM Zahnverlust sowie periapikale Läsionen; verheilte Fraktur Os coccygis; endokraniale Porosierungen und Knochenauflagerungen; porotische Hyperostose

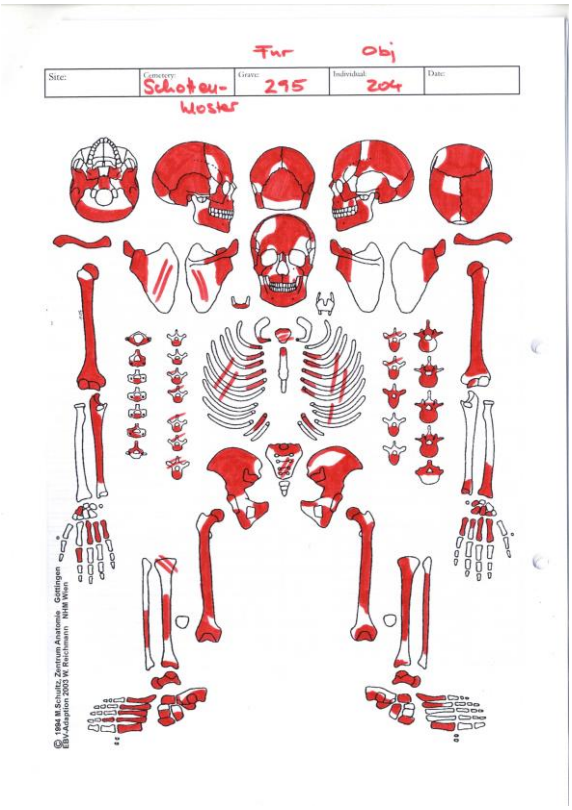

Fund–Nummer:	211
Objekt:	107
Geschlecht:	indifferent
Sterbealter:	1–2 Jahre
Körperhöhe:	
Archäolog. Bemerkung:	
Pathologien:	multifokale Knochenneubildungen und Porosierungen sowohl Endo– und Ektocranium

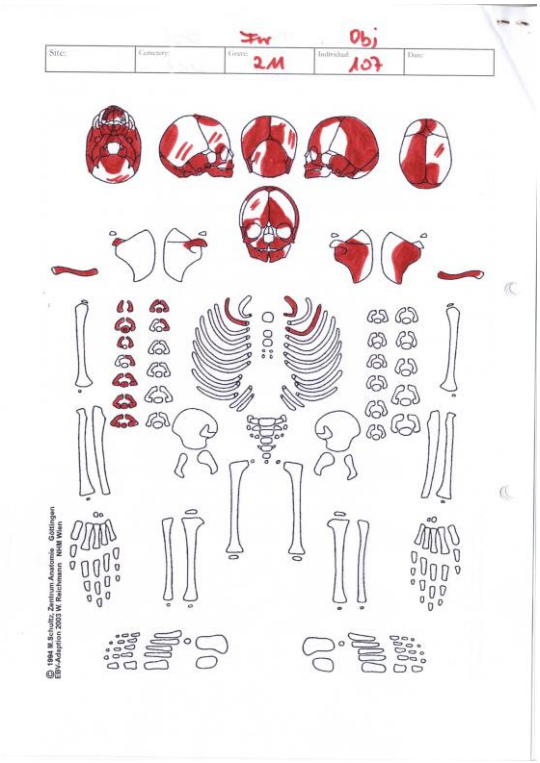

Fund–Nummer:	317
Objekt:	211–1
Geschlecht:	eher männlich
Sterbealter:	35–45 Jahre
Körperhöhe:	–
Archäolog. Bemerkung:	
Pathologien:	Neoplasie am rechten Temporale sowie Sphenoidale (schwammartig); Osteoarthritis an Gelenksfacette Metatarsale 1 und PIP1 links

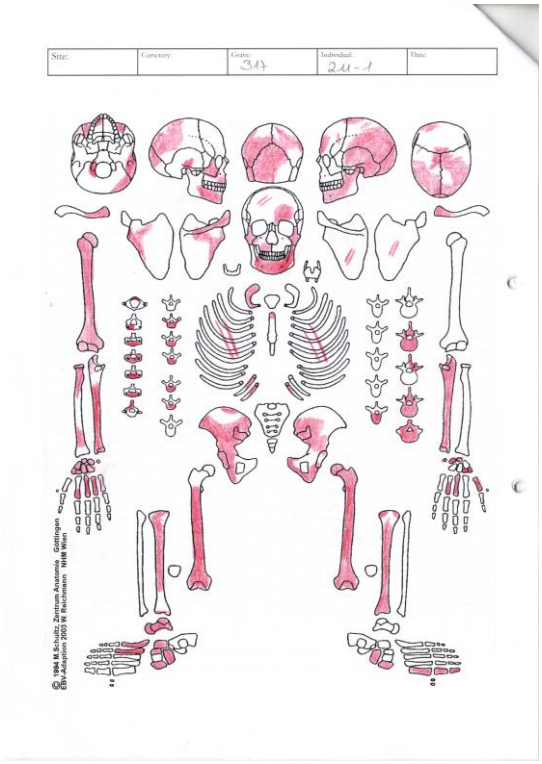

Fund–Nummer:	317
Objekt:	211–2
Geschlecht:	eher weiblich
Sterbealter:	45–50 Jahre
Körperhöhe:	–
Archäolog. Bemerkung:	deutliche Grünfärbung li Beckenschaufel dorsal, gering auch rechten Humerus (passend zu Fundbeschreibung von Obj. 70, jedoch unterschiedliche Lage)
Pathologien:	–

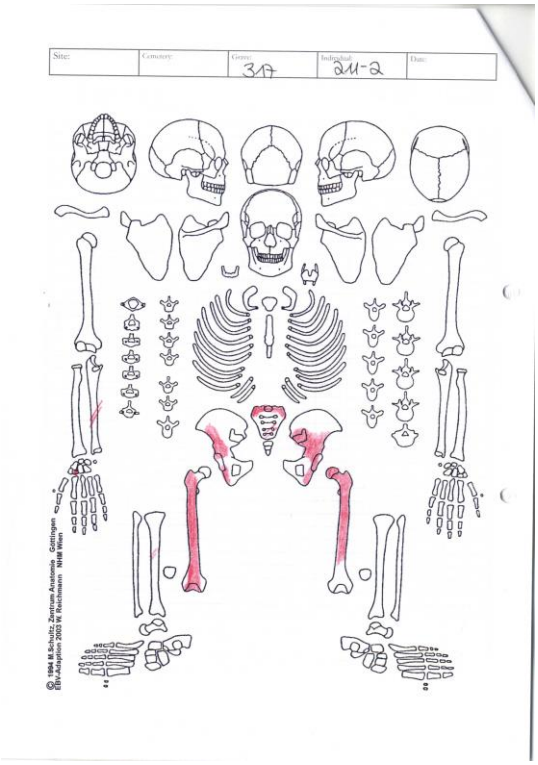

Projekt: Schottenkloster, Michaela Binder 2018
Befund: Christina Musalek, MSc (CM)

Fund–Nummer:	368
Objekt:	216–1
Geschlecht:	indifferent
Sterbealter:	25–45 Jahre
Körperhöhe:	–
Archäolog. Bemerkung:	Grünfärbung rechte ventrale Beckenschaufel und Os frontale re, Schwarzfärbung (durch Brandeinwirkung) an li Temporale und li Maxilla
Pathologien:	

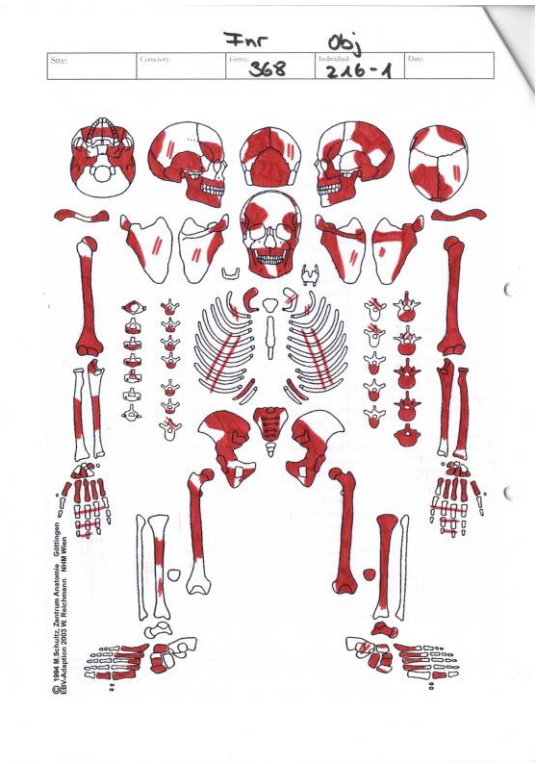

Fund–Nummer:	368
Objekt:	216–2
Geschlecht:	indifferent
Sterbealter:	30–35 Jahre
Körperhöhe:	168,8 cm
Archäolog. Bemerkung:	Knochenfragmente 3. Individuum (nicht zuzuordnen), Grünfärbung li Beckenschaufel, Femur bds
Pathologien:	Striae an beiden UE und gering auch OE, endokraniale Gefäßeinsprossungen, geringe ektokraniale Porosierungen

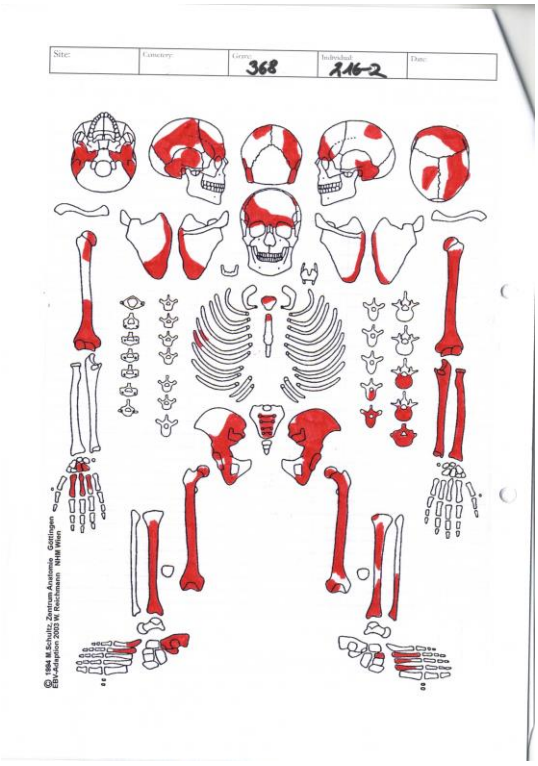

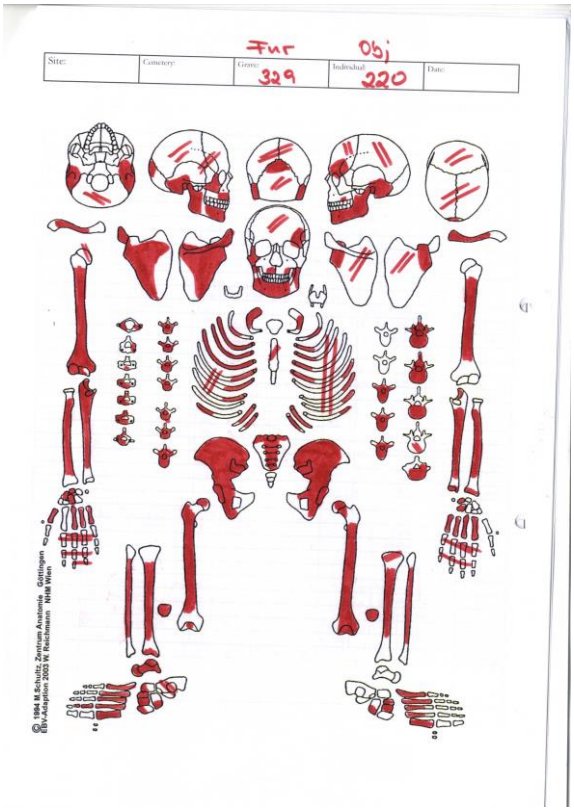

Fund–Nummer:	329
Objekt:	220
Geschlecht:	eher männlich
Sterbealter:	30–39 Jahre
Körperhöhe:	–
Archäolog. Bemerkung:	Grünfärbung ventrale Beckenschaufel rechts und rechter Unterarm/Hand
Pathologien:	Zahnstatus; Osteochondrosis dissecans an lateralem Tibiaplateau li; verheilte Periostitis Femur und Tibia links; Enthesiopathie Tuberositas deltoidea sowie Ansatz M. teres an Humerus und Radius bds

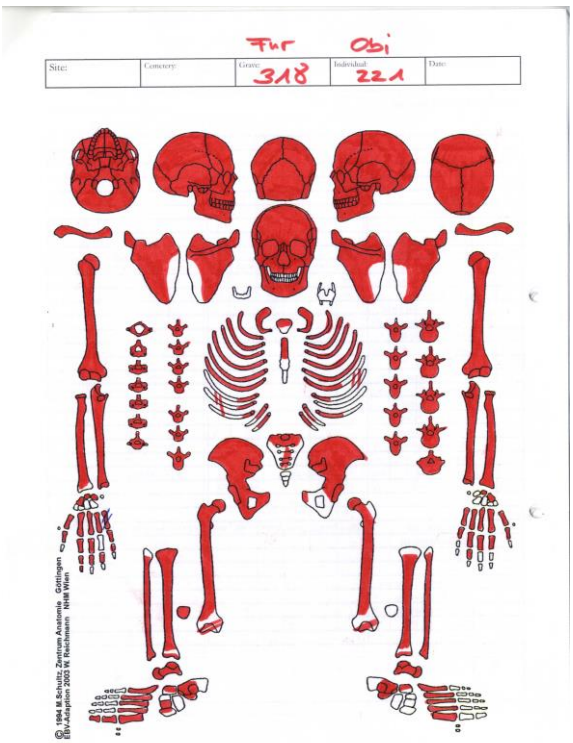

Fund–Nummer:	318
Objekt:	221
Geschlecht:	eher weiblich
Sterbealter:	25–30 Jahre
Körperhöhe:	–
Archäolog. Bemerkung:	zusätzlich 2 Tierknochen, Fe–Objekte sowie verkohlte Fragmente, Knochenfragmente von 2. und 3. Individuum (ohne Zuordnung)
Pathologien:	mögliche Osteochondrosis dissecans an distaler Tibia bds; Anzeichen von Osteoarthritis an linkem TM–Gelenk; AM Zahnverlust

Projekt: Schottenkloster, Michaela Binder 2018
Befund: Christina Musalek, MSc (CM)

Fund–Nummer:	328
Objekt:	222
Geschlecht:	indifferent
Sterbealter:	6–8 Jahre
Körperhöhe:	
Archäolog. Bemerkung:	
Pathologien:	Osteoarthritis am rechten TM–Gelenk (ev. durch posttraumatische Dislokation oder Discusdefekt), deutliche Karies bereits an Milchzähnen, peri–/postmortale Frakturen an Rippen, sternale Rippenenden erweitert, Keilwirbelbildung thorakal mit knöcherne Auflagerungen und osteolytischen Veränderungen der Oberfläche – Tuberkulose?

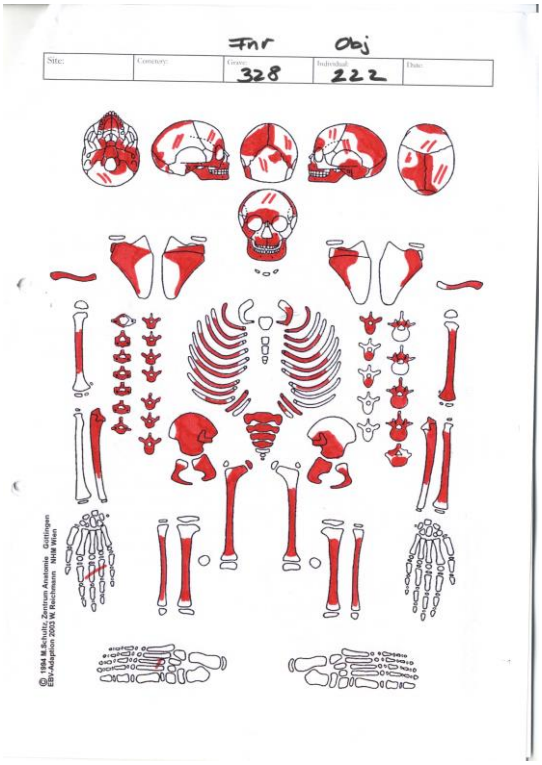

Fund–Nummer:	320
Objekt:	223
Geschlecht:	indifferent
Sterbealter:	4–6 Jahre
Körperhöhe:	
Archäolog. Bemerkung:	
Pathologien:	feinporöse Auflagerungen endokranial sowie an beiden Femora, lamellare KNB an ventralen Rippenschaft rechts

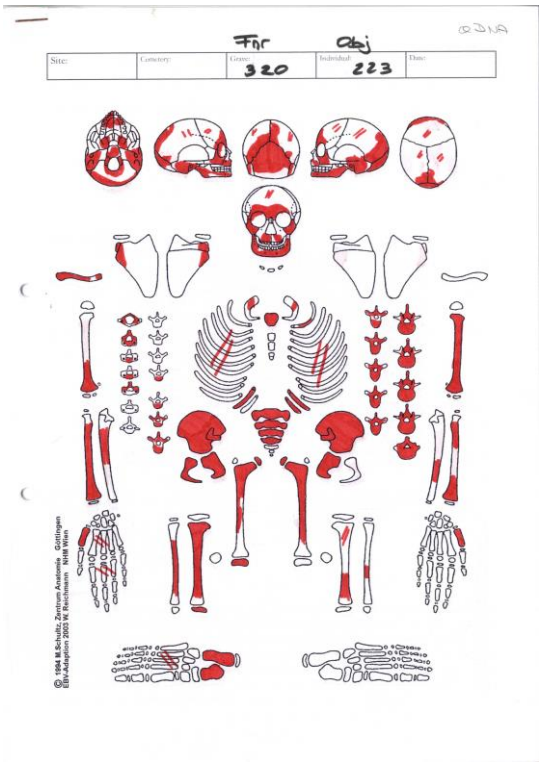

Projekt: Schottenkloster, Michaela Binder 2018
Befund: Christina Musalek, MSc (CM)

Fund–Nummer:	321
Objekt:	224
Geschlecht:	indifferent
Sterbealter:	1–2 Jahre
Körperhöhe:	
Archäolog. Bemerkung:	
Pathologien:	Rachitis? – Erweiterung der sternalen Rippenenden, Striae am ventralen Rippenschaft; feinporöse Auflagerungen an Radius, Femur und Tibia bds; aktive Auflagerungen und Porosierungen endo– und ektokranial; Radius und Ulna links deutlich gekrümmt

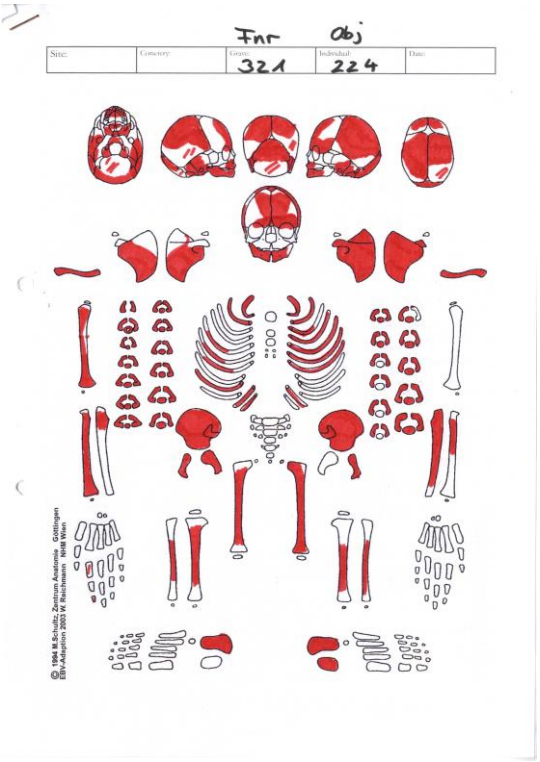

Fund–Nummer:	324
Objekt:	228–1
Geschlecht:	indifferent
Sterbealter:	3–4 Jahre
Körperhöhe:	
Archäolog. Bemerkung:	1 Tierknochenfragment
Pathologien:	Skorbut? – min. Karies; multifokale feinporöse Auflagerungen endo– und ektokranial; Enthesiopathie entlang Tuberositas gluteae rechts; deutliche sternale Erweiterung der Rippen; Entwicklungsstörung an Thorakalwirbel mit Keilwirbelbildung und Auflagerungen sowie erweiterten Foramina ventral

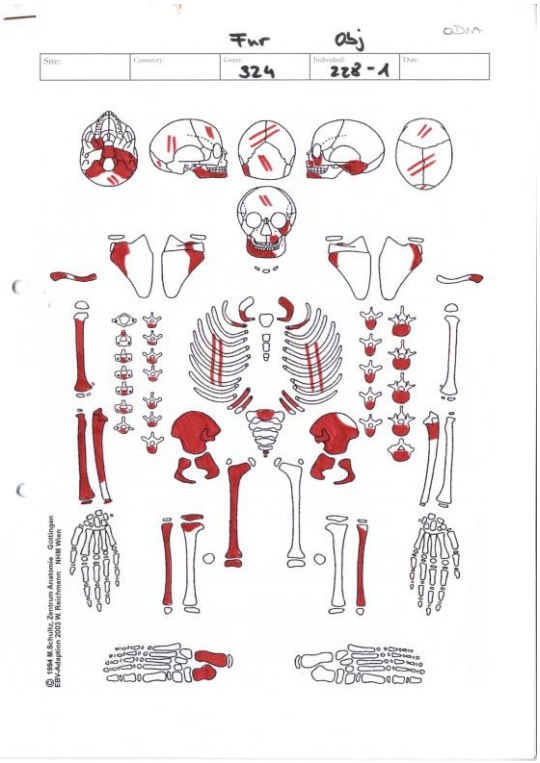

Projekt: Schottenkloster, Michaela Binder 2018
Befund: Christina Musalek, MSc (CM)

Fund–Nummer:	324
Objekt:	228–2
Geschlecht:	indifferent
Sterbealter:	1–2 Jahre
Körperhöhe:	
Archäolog. Bemerkung:	1 Tierknochenfragment
Pathologien:	feinporsöe Auflagerungen an Tibiadiaphysen

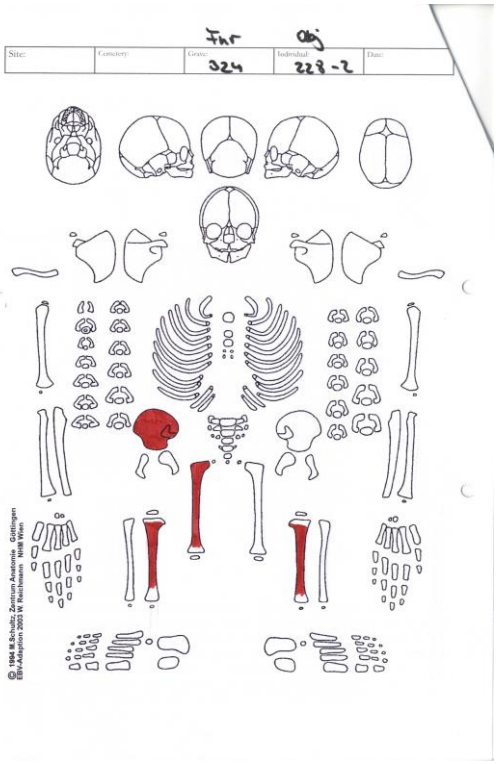

Fund–Nummer:	374
Objekt:	241
Geschlecht:	eher männlich
Sterbealter:	20–35 Jahre
Körperhöhe:	–
Archäolog. Bemerkung:	Knochen eines 2 Individuums (ohne Zuordnung), Grünfärbung an Mandibel, Radius/Ulna links sowie Wirbel und Rippenfragmenten
Pathologien:	chron. Osteomyelitis Tibia und Fibula rechts

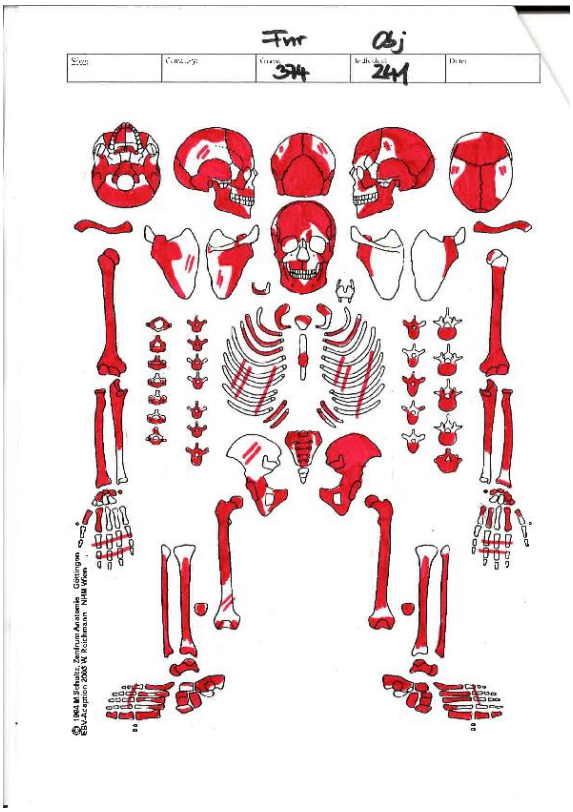

Fund–Nummer:	364
Objekt:	242
Geschlecht:	eher weiblich
Sterbealter:	20–30 Jahre
Körperhöhe:	–
Archäolog. Bemerkung:	
Pathologien:	perimortales Trauma am Os occipitale sowie Parietale rechts (stumpfe und scharfe Gewalteinwirkung)

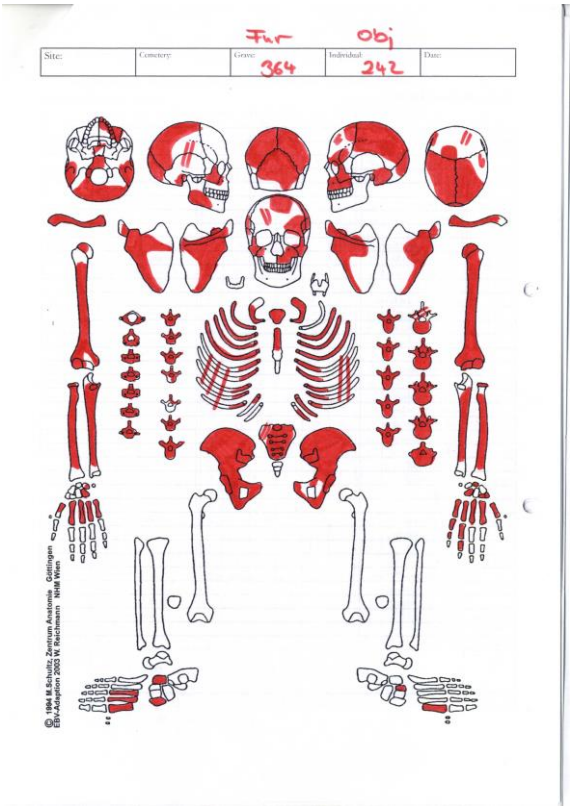

Fund–Nummer:	379
Objekt:	243
Geschlecht:	eher weiblich
Sterbealter:	20–35 Jahre
Körperhöhe:	–
Archäolog. Bemerkung:	
Pathologien:	verheilte und reaktive Periostitis linke Femurdiaphyse

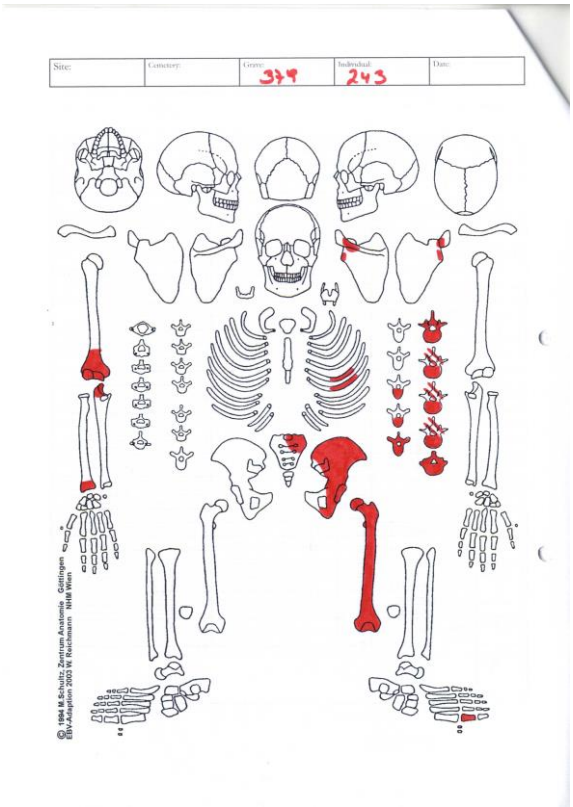

Fund–Nummer:	371
Objekt:	276–1
Geschlecht:	indifferent
Sterbealter:	16–20 Jahre
Körperhöhe:	
Archäolog. Bemerkung:	1 Tierknochenfragment
Pathologien:	Hypodontie; DEH und deutliches hypoplastisches Pitting; porotische Hyperostose sowie endokraniale Auflagerungen und Gefäßimpressionen; verheilte Periostitis an beiden Femora und linker Tibiadiaphyse medial

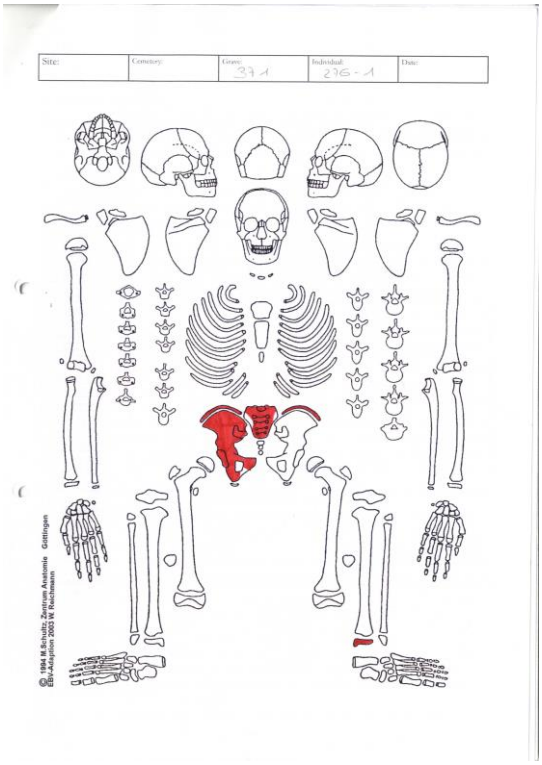

Fund–Nummer:	385
Objekt:	283
Geschlecht:	eher männlich
Sterbealter:	35–50 Jahre
Körperhöhe:	–
Archäolog. Bemerkung:	2. Individuum (ohne Zuordnung), Grünfärbung li Clavicula
Pathologien:	deutliche osteoarthrotische Veränderungen an der unteren BWS

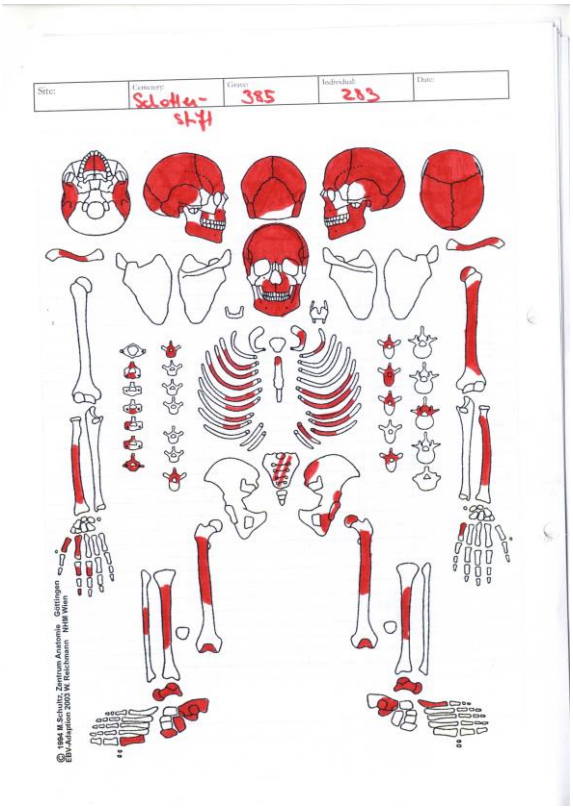

Projekt: Schottenkloster, Michaela Binder 2018
Befund: Christina Musalek, MSc (CM)

Fund–Nummer:	386
Objekt:	284
Geschlecht:	indifferent
Sterbealter:	9–12 Jahre
Körperhöhe:	–
Archäolog. Bemerkung:	
Pathologien:	Karies und deutlicher Zahnstein an Milch– und Dauerzähnen; Porosierungen an Mandibel; Enthesiopathie li Humerus (Skorbut?)

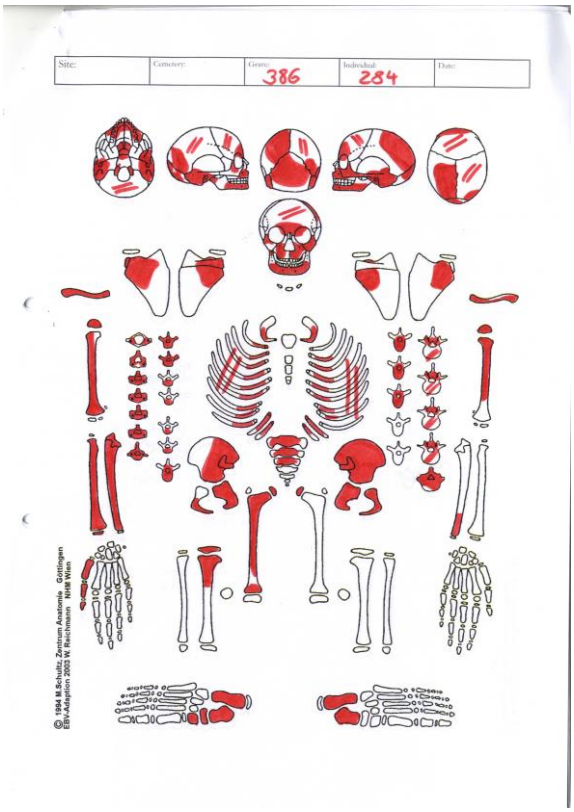

Projekt: Schottenkloster, Michaela Binder 2018
Befund: Christina Musalek, MSc (CM)

Fund–Nummer:	372
Objekt:	290
Geschlecht:	eher männlich
Sterbealter:	20–35 Jahre
Körperhöhe:	171,6 cm
Archäolog. Bemerkung:	Fragmente von 2. Individuum (ohne Zuordnung), Tierknochen sowie Keramikfragmente, Grünfärbung an li Humerus, Tibia und MT5 rechts sowie Rippenschaft
Pathologien:	antemortem Trauma Os frontale rechts, Knochenneubildung (geflechtartig) an Sacrum ventral

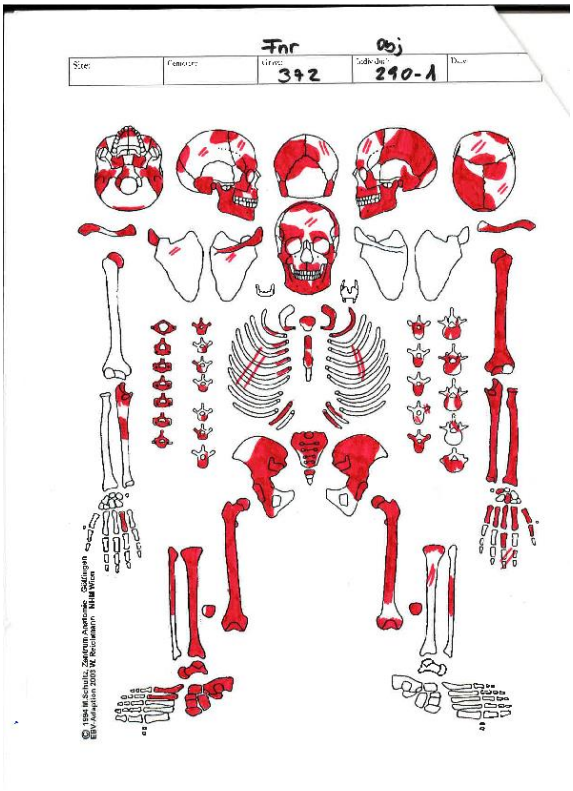

Fund–Nummer:	?
Objekt:	326
Geschlecht:	eher männlich
Sterbealter:	19–29 Jahre
Körperhöhe:	–
Archäolog. Bemerkung:	Grünfärbung Tibia rechts; 1 Tierknochen, Fragmente von 2. Individuum (ohne Zuordnung)
Pathologien:	Striae an Femur li; lamellare Knochenneubildungen an ventralen Rippen (Pleuritis); Enthesiopathie Facies poplitea sowie Tuberositas gluteae bds

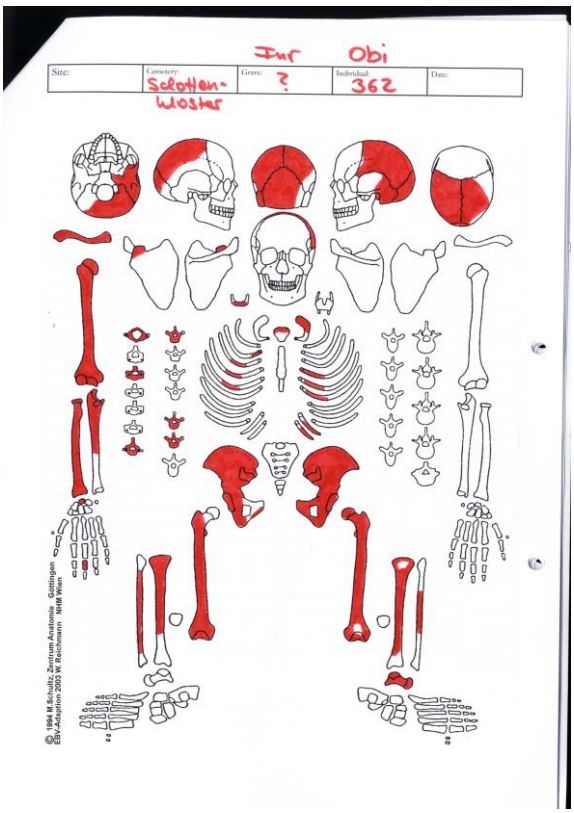

Projekt: Schottenkloster, Michaela Binder 2018
Befund: Christina Musalek, MSc (CM)

Fund–Nummer:	?
Objekt:	329
Geschlecht:	eher weiblich
Sterbealter:	16–20 Jahre
Körperhöhe:	–
Archäolog. Bemerkung:	1 Fe–Objekt, Fragmente von 2. (Infans) und 3. Individuum (adult) – beide ohne Zuordnung
Pathologien:	geringe Porosierungen ektokranial, verheilte Periostitis/ Striae an Femurdiaphyse bds

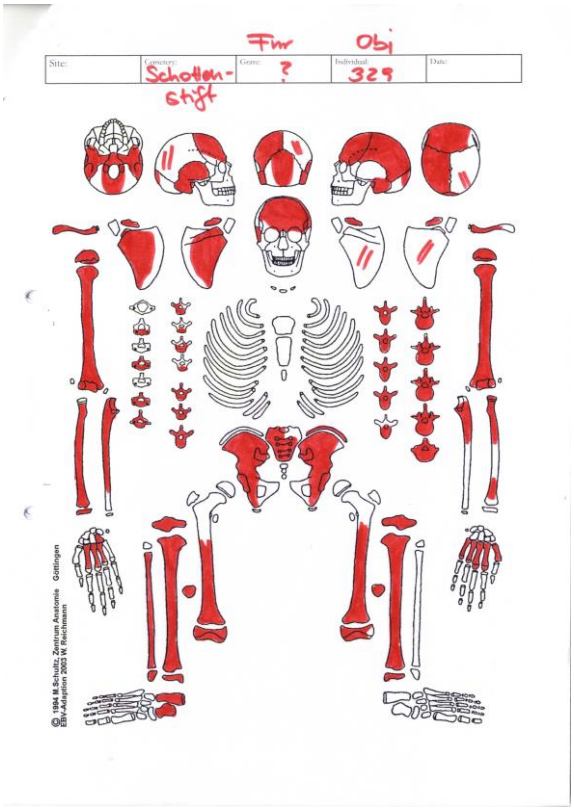

ZOBODAT - www.zobodat.at

Zoologisch-Botanische Datenbank/Zoological-Botanical Database

Digitale Literatur/Digital Literature

Zeitschrift/Journal: Annalen des Naturhistorischen Museums in Wien

Jahr/Year: 2022

Band/Volume: 122A

Autor(en)/Author(s):

Artikel/Article: Projekt: Schottenkloster, Michaela Binder 2018 Befund: Christina Musalek, MSc (CM) S1-S52