

Beiträge

zur

Kenntniss der Ovarien-Tumoren

von

Dr. F. Marchand,

Assistent am Pathologischen Institut in Halle a. S.

Mit 2 Tafeln.

Obwohl die Eierstocksgeschwülste bereits häufig zum Gegenstand eingehender anatomischer Untersuchung gemacht worden sind, so sind wir dennoch von einer genauen Kenntniss derselben noch ziemlich weit entfernt. Mit Vorliebe haben sich sowohl Gynäkologen als pathologische Anatomen mit den Kystomen beschäftigt, da diese Geschwülste die häufigsten Ovarialtumoren bilden, und einen so colssalen Umfang erreichen können, dass sie nicht selten die Veranlassung zu lebensrettenden Operationen werden. Bei der immer allgemeineren Verbreitung der Ovariectomie wächst nun einerseits das praktische Interesse an der Natur der Ovarialgeschwülste, namentlich in Bezug auf die Prognose der Operation, andererseits wird durch diese selbst ein so reiches Material geliefert, — und gerade hier in Halle sind wir in der Lage, über ein solches zu verfügen — dass die Gelegenheit zu einem möglichst genauen Studium dieser interessanten Neubildungen geboten ist.

Was die sogenannten Kystome betrifft, so haben dieselben in Virchow, Fox, Waldeyer und Anderen treffliche Bearbeiter gefunden. Dabei zeigte sich, wie so häufig in ähnlichen Fällen, dass Dinge, welche sich äusserlich recht ähnlich verhielten, ihrem Wesen nach vollständig verschieden waren, und diese Erkenntniss führte zunächst zur Scheidung des gewöhnlichen Hydrops ovarii von den proliferirenden Kystomen, während die Dermoides von jeher eine Sonderstellung einnahmen. Die feineren Structurverhältnisse der Kystome sind erst in den letzten zehn bis fünfzehn Jahren erkannt worden, aber auch hier stellt sich wieder die Nothwendigkeit heraus, Scheidungen vorzunehmen, und, wie ich, dem Vorgange des Prof. Olshausen folgend, in Folgendem zu zeigen versuchen werde, muss eine solche Trennung der „papillären Kystome“ von den gewöhnlichen multiloculären Kystomen stattfinden — eine Trennung, welche nicht blos in anatomischer Beziehung, sondern auch klinisch von Interesse ist.

Was sodann die sogenannten soliden Ovarialtumoren betrifft, welche weit seltener vorkommen als jene, aber durch ihre häufig malignen Eigenschaften das Leben

noch ernstlicher bedrohen können, so gilt von diesen in noch höherem Masse das von jenen Bemerkte. Man pflegt in der Regel zu diesen soliden, nicht rein cystischen Geschwülsten zu rechnen: die Papillargeschwülste, die Carcinome, die Sarkome und die weniger wichtigen Fibrome. Häufig kommen Combinationen mit Cystengeschwülsten vor.

Den Papillargeschwülsten, soweit sie als selbstständige Neubildung an der Oberfläche der Ovarien vorkommen, hat man bisher keine besondere Bedeutung beigegeben; ich bin in der Lage, an einem Falle zu zeigen, dass dieselben unter Umständen maligne Eigenschaften erlangen können.

In Bezug auf die Carcinome stossen wir am Ovarium auf grosse Schwierigkeiten. Denn wenn bereits an andern Organen der Nachweis der epithelialen Herkunft der Geschwulstelemente zuweilen mit grossen Schwierigkeiten verbunden ist, so ist dies in noch höherem Masse am Ovarium der Fall, abgesehen von denjenigen Neubildungen, welche nachweislich vom Oberflächenepithel oder dessen Abkömmlingen ausgehen. Die Zellen der normalen Corpora lutea sind so epithelähnlich, dass Neubildungen, welche von denselben ausgehen, einen carcinomatösen Charakter erhalten, obwohl sie richtiger als Sarkome zu deuten sind. Es ist wahrscheinlich, dass die sogenannten Ovarialcarcinome, welche bei jugendlichen Individuen vorkommen, zum Theil in diese Kategorie gehören.

Eine Schwierigkeit liegt ferner darin, dass am Ovarium Uebergänge von gutartigen Neubildungen in bösartige nicht zu den Seltenheiten gehören, wofür sich im Folgenden einige Beispiele finden.

Andrerseits sind, wie ich vermuthe, Geschwülste als Carcinome beschrieben worden, welche nicht von epithelialen Elementen, sondern von den Endothelien, von Elementen des Bindegewebes herzuleiten sind. Dass auch derartige Neubildungen, welche bisher am Ovarium so gut wie gar nicht bekannt waren, thatsächlich vorkommen, glaube ich ebentalls nachweisen zu können.

I. Die papillären Kystome.

Die Grundlage für die vorliegende Untersuchung bildeten drei Geschwülste, welche ich im Laufe des letzten Jahres zu beobachten Gelegenheit hatte. Herrn Professor Olshausen, welcher mir die Benutzung derselben gütigst gestattete, spreche ich an dieser Stelle meinen verbindlichsten Dank aus. Ich werde zunächst diese drei Fälle in extenso mittheilen.

(F. 1.) *Grosses papilläres Kystom beider (?) Ovarien mit Flimmerepithel. Totale Verwachsung der Hauptcyste mit dem Peritoneum.*

Frau A., 44 Jahre alt. Ungefähr fünf Wochen vor dem Tode war durch Prof. Olshausen die Ovariectomie versucht worden, doch musste auf die Exstirpation der Geschwulst verzichtet werden, als sich die sehr ungünstigen Verhältnisse derselben ergaben. Der Tod erfolgte an Erschöpfung.

Bei der Section (am 4ten Juli 1878) zeigte sich die von der Laparotomie herrührende Wunde in ihrem unteren Theile, etwa im Umfang eines Dreimarkstückes auseinanderklaffend; darin lag ein Drainrohr, und es entleerte sich, anscheinend aus der Bauchhöhle selbst, in welche man einen freien Einblick zu haben meinte, dünne eiterige Flüssigkeit. Nach der Spaltung der Bauchdecken zeigte es sich jedoch, dass der vorliegende Raum einer den ganzen vorderen Theil der Bauchhöhle einnehmenden Cyste angehörte, welche mit ihrer Aussenfläche vollständig mit dem Peritoneum verwachsen war; von den Organen der Bauchhöhle war vorläufig nichts zu sehen, da sich die Hinterwand der Cyste parallel mit der Bauchwand in Form einer glatten schmutzig grauen, zum Theil mit gelblichen Auflagerungen und mit dünner eiteriger Flüssigkeit bedeckten Membran ausspannte, welche sich sowohl nach oben auf die Oberfläche der Leber und des Magens, und sodann auf die untere Fläche des Zwerchfells fortsetzte, als auch seitlich ohne Grenze auf die Bauchwand überging. Zunächst oberhalb der Symphyse, etwas nach rechts, zeigte sich eine mit klarer gelblicher Flüssigkeit gefüllte dünnwandige Cyste von der Grösse eines mittleren Apfels, welche ebenfalls mit der vorderen Bauchwand verwachsen war, und daher mit dieser zugleich eröffnet wurde. Dieselbe machte Anfangs den Eindruck der Harnblase, doch zeigten die glatten, mit mehreren leistenförmigen Vorsprüngen versehenen dünnen Wände, dass es sich um eine neugebildete Cyste handelte. Im Grunde derselben erblickte man einen weisslichen halbkugeligen der Cystenwand aufsitzenden soliden Körper von Kirschkerngrösse. Oberhalb dieser Cyste lag, ebenfalls etwas nach rechts, eine ungefähr gänseeigrosse blumenkohlartige Geschwulstmasse, welche aus sehr zahlreichen warzigen und papillären Bildungen zusammengesetzt war. Die einzelnen Läppchen der Geschwulst waren meist dünn gestielt, erbsen- bis kirschengross, und selbst wieder mit zahlreichen kleinen papillären Auswüchsen versehen, ihre Farbe grösstentheils grauroth, doch war die Oberfläche überzogen von gelblichen Auflagerungen, welche die Vertiefungen zwischen den Läppchen ausfüllten und letztere z. Th. mit einander verklebten. Diese papilläre Geschwulstmasse ragte also frei in die Hauptcyste hinein.

Erst nach Durchschneidung der sehr derben mehrere Millimeter starken Hinterwand der letzteren gelangte man zu den in ihrer natürlichen Anordnung gelagerten Dünndärmen, welche sowohl unter einander, als mit der Cystenwand durch sehr spärliche, leicht trennbare Adhäsionen verbunden waren. Der grösstentheils zusammengezogene Dickdarm war ebenfalls normal gelagert, aber mit der Cystenwand fest verlöthet. Die kleine atrophische Milz war ebenfalls ganz von derben Adhäsionen umhüllt, und mit der Cystenwand verwachsen, hinter welcher in der Gegend des Colon transversum und des Magens noch eine deutlich erkennbare, fast einen centim. dicke Fettschicht — anscheinend dem Netz angehörend — erkennbar war.

Die Organe des kleinen Beckens waren unter einander und mit der papillären Geschwulstmasse zu einem festen Convolut vereinigt, welches die ganze Höhle des kleinen Beckens ausfüllte. An dem hinteren Umfang verlief, nur wenig aus seiner Lage gebracht, das Rectum. Beide Ureteren beschrieben

einen nach abwärts convexen Bogen, um von unten her in die kleine, zusammengezogene, etwas nach links verschobene Blase zu gelangen. Der Uterus war stark nach rechts verdrängt, so dass sein Fundus unmittelbar unter der oberhalb der Symphyse befindlichen Cyste lag, mit welcher er, ebenso wie mit seiner übrigen Umgebung, fest verwachsen war. Der Körper des Uterus war klein, abgesehen von den Adhäsionen ohne Veränderung. Etwas oberhalb, nach rechts von der Papillargeschwulst, ragte das deutlich erkennbare Fimbrienende der rechten Tuba hervor.

Die Hauptmasse des ganzen, die Beckenhöhle ausfüllenden Convolutes wurde durch eine Anzahl dünnwandiger Cysten gebildet, welche mit einander eng verbunden waren, so dass bei der Eröffnung der einen sich die Wand der dahinterliegenden zeigte. Diese Cysten — von beiläufig Tauben- bis Gänseiergrösse — waren mit klarer gelblicher, theils dünner, theils stark schleimiger Flüssigkeit gefüllt, und sämmtlich an ihrer Innenwand mit mehr oder weniger dicht stehenden papillären Gebilden von weisslicher Farbe besetzt, welche in einigen Cysten haselnuss- bis wallnussgrosse weiche Geschwülste bildeten, während an der z. Th. spiegelplatten Innenfläche einer andern sich neben einer grösseren Papillargeschwulst zahlreiche kaum sichtbare Knötchen und Zöttchen befanden, welche beim Anfühlen deutlich eine sandige Beschaffenheit wahrnehmen liessen. In der der Hauptcyste zugekehrten Decke derselben Cyste fand sich sogar eine umfangreiche etwa markstückgrosse knochenharte Platte von mehreren Millim. Dicke. Es zeigte sich endlich, dass auch unmittelbar unter der grossen Papillargeschwulst sich eine ähnliche Cyste befand, welche an ihrer Oberfläche die gestielten Läppchen jener Geschwulstmasse trug, während ihre Innenfläche ebenso wie die der übrigen Cysten mit papillären Exerescenzen besetzt war.

Zwischen den einzelnen Theilen des fast kopfgrossen Convolutes fand sich reichliches Fettgewebe, welches sämmtliche Lücken ausfüllte; von den Ovarien, der linken Tuba, den breiten Mutterbändern war nichts zu erkennen. Nach unten reichte die Geschwulstmasse ungefähr bis zur Mitte der Vagina.

Zu erwähnen ist noch die Beschaffenheit der Innenfläche der Hauptcyste, welche in der ganzen Ausdehnung dasselbe schwielige, derbe Aussehen hatte, wie die septumartig gespannte Hinterwand. Indess hatten die seitlichen und vorderen Theile eine mehr rauhe, sammetartige Oberfläche, und diese war bedingt durch eine 1—2 Millimeter dicke aus dicht gedrängten Papillen bestehende Schicht, welche in den tieferen Gegenden continuirlich, höher oben mehr fleckweise verbreitet war. Doch wechselten auch dort allerlei Knötchen, flache Prominenzen und glatte Stellen mit der sammetartigen Oberfläche ab, ebenso wie auch die Farbe theils röthlichweis, theils schwärzlich war. Auf dem Durchschnitt zeigte sich die Cystenwand ganz mit dem Peritoneum verschmolzen. Auf die papilläre Schicht folgte zunächst eine sehr derbe weissliche schwer zu schneidende Bindegewebslage von mehreren Millimeter Dicke, welche in das Peritoneum überging, sodann folgte eine dünne, ehemals subseröse Fettschicht, nach aussen endlich die Fascia.

Die mikroskopische Untersuchung, welche zunächst an den die Innenwand der kleinen Cysten bedeckenden Papillargeschwülsten im frischen Zustand (resp. nach dem Verweilen in Müller'scher Flüssigkeit) vorgenommen wurde, ergab zahllose feine Zöttchen aus zartem Bindegewebe mit spärlichen Spindel- und Rundzellen und meist leeren Kapillarschlingen. Die Gestalt der kleinsten Zöttchen und Papillen ist ausserordentlich verschieden; in manchen Cysten finden sich hauptsächlich kleine knopfförmige Erhebungen, an andern Stellen zerfallen diese durch Auswachsen in mehrere kleinere, endlich kommen

dendritisch verzweigte Zottenbäumchen zu Stande, welche wieder mit langen dünnen, oder mit mehr kolbigen Endzweigen ausgestattet sind.

Der Epithelüberzug der Zotten und der glatten Innenfläche der Cysten zeigt ein sehr variables Verhalten, denn wenn derselbe auch grösstentheils als Cylinderepithel zu bezeichnen ist, so kommen doch in Gestalt und Beschaffenheit der Zellen die wesentlichsten Verschiedenheiten vor. An der freien Innenfläche der Cysten ist das Epithel meist niedrig, die Zellen ebenso hoch als breit. Von der Fläche gesehen erscheint das Epithel als regelmässige Mosaik aus geradlinigen polygonalen, meist 5—6eckigen Figuren mit verhältnissmässig grossen Kernen und Kernkörperchen zusammengesetzt. An Falten, welche den optischen Durchschnitt erkennen lassen, zeigt sich, dass ein Theil der Zellen an der freien Fläche mit Cilien besetzt ist, durchaus nicht alle, vielmehr ragen die Cilienbüschel in gewissen Abständen über die glatte Grenzlinie der übrigen Zellen hervor. An der Oberfläche der Zotten oder Papillen ist das Epithel meist viel dicker, aus ziemlich hohen Cylinderzellen zusammengesetzt, welche ebenso wie dort stellenweise Cilien tragen. Die Flimmerzellen bilden hier und da kleine Gruppen, meist sind sie indess ebenso vereinzelt, wie dort. Die Höhe der Zellen beträgt durchschnittlich 0,02mm., die der Flimmerzellen meist etwas mehr, 0,0225—0,025mm. Das Epithel übertrifft an Massenhaftigkeit die Grundsubstanz bedeutend, beim Zerzupfen kann man es in grossen zusammenhängenden Lagen, in haubenförmigen Stücken ablösen. An vielen Stellen, namentlich an den ganz kleinen, jungen Zotten nehmen die Epithelzellen eine mehr rundliche Gestalt an, so dass die äussere Begrenzung des Epithels keine gerade Linie mehr bildet, sondern jede Zelle halbkugelig hervorragt. Dabei sind sie jedoch nach Art der Cylinderzellen gruppirt, mit der schmäleren Basis auf der Grundlage haftend. Endlich können die Zellen ganz kugelig, oder durch gegenseitigen Druck polyedrisch werden (wobei sie die kleinen Cylinderzellen an Grösse bedeutend übertreffen). Sie bedecken die kleinsten Zöttchen, deren Grundlage nur durch eine dünne Capillarschlinge gebildet wird, so dass bei dem leeren Zustande der letzteren es den Anschein haben kann, als beständen diese kleinsten Zotten lediglich aus Epithelzellen. Viele der letzteren enthalten übrigens 1—2 rundliche durchsichtige Vacuolen, wodurch ihr Umfang noch vergrössert wird. Diese Zellformen sind stets frei von Cilien.

An einigen Zotten, welche mikroskopisch opak weisslich aussahen, hatten die Zellen Fetttropfen aufgenommen, zuweilen so reichlich, dass der Kern ganz verdeckt wurde.

Endlich finden sich an anderen Stellen der Cystenwand grosse sehr dünne Plattenepithelien von länglich spindelförmiger Gestalt, welche sich in Form eines zusammenhängenden Häutchens ablösen lassen. Doch auch von diesen Formen finden sich an einem und demselben Epithelstück unmittelbar nebeneinander Uebergänge zu den Cylinderepithelien, indem sie allmählich höher werden, während sie an Umfang abnehmen; auch unter diesen ist eine Anzahl mit Cilien versehen.

Bei dieser Gelegenheit muss ich eine Beobachtung erwähnen, welche ich an den lose herumliegenden Flimmerzellen machte; es fanden sich einzelne bauchig aufgetriebene ziemlich kurze Zellen mit Cilien und zwei nebeneinander liegenden Kernen, welche also auf einen Theilungsvorgang der Zellen deuteten. Sehr bald fanden sich auch ähnliche bauchige Zellen mit einem in querer Richtung verbreiterten Kern, welcher von seinem oberen Rande her mehr oder weniger tief eingeschnürt war; jede Hälfte des Kernes besass ein Kernkörperchen. Der Fuss der Zelle betheiligte sich nicht an der Auftrei-

bung, so dass bei gewissen Lagen die bauchige Anschwellung der Zelle unsymmetrisch hervorragte; alle diese Zellen waren übrigens nur halb so hoch, als die vollständigen Flimmerzellen, indem der bei den letzteren oft die halbe Höhe einnehmende Fuss abgerissen schien. An diese Zellformen mit zwei Kernen schlossen sich sodann noch einige Doppelzellen an, bei denen man zweifelhaft sein konnte, ob man eine oder zwei festzusammenhaftende Zellen vor sich hatte. (S. Fig. 5.)

Aus diesen Bildern geht unzweifelhaft eine Vermehrung der Flimmerepithelien dieser Geschwulst durch Quertheilung hervor, eine Vermehrungsart, welche man bisher an cylindrischen — namentlich Flimmerepithelien — soviel mir bekannt, nicht beobachtet hat. Die nothwendige Folge dieser Vermehrungsart der Zellen ist, dass das Epithel einschichtig bleibt, während ein Auswachsen der Basalzellen in der Längsrichtung die Mehrschichtigkeit bedingt. Jedenfalls ist es nicht richtig, den letzteren Wachstumstypus als allgemein gültig für sämtliche Epithelien mit cylindrischen Zellen hinzustellen (cf. Krause). Durch die beschriebene Vermehrungsart erklärt sich wahrscheinlich auch das Verlorengehen der Cilien, indem nämlich der seitlich abgeschnürte Theil der Flimmerzelle frei von Wimpern bleiben kann. Durch allmähliche Verminderung der Höhe kann endlich aus den ursprünglich hohen Flimmerzellen ein vollkommen endothelartiges Plattenepithel werden, (wie solches auch von Beigel in seinem später zu besprechenden Falle — als Spindelzellen, welche die Cystenwand auskleiden, beschrieben und abgebildet ist). Für die umgekehrte Entwicklungsart, dass Platten- oder einfache Cylinderepithelien sich unter Umständen in Flimmerepithelien umwandeln können, besitzen wir dagegen keine Anhaltspunkte.

Die Cystenwand besteht grösstentheils aus derbem Bindegewebe, welches auf dem Durchschnitte eine feine parallele Streifung darbietet, nur an der inneren Schicht der Wandung vermisst man die Streifung, der Zellenreichtum ist dagegen bedeutend grösser (Fig. 3.). Bei stärkerer Vergrösserung hat man das Bild des jungen in Wucherung begriffenen Bindegewebes, ein Netz von Spalträumen mit Zellen an den Knotenpunkten in einer homogenen Zwischensubstanz. Durch dasselbe Gewebe werden die papillären Vorsprünge der Innenfläche gebildet, welche sich in sehr verschiedener Gestalt darstellen, von der einfachen knopfförmigen Erhebung bis zur vielfach verzweigten Zotte. Die ersteren sind gefässarm, die letzteren dagegen bestehen grösstentheils aus Gefässschlingen, welche von spärlichen Spindelzellen begleitet werden. Die grösseren, mit vielfachen knopfförmigen oder feinwarzigen Auswüchsen versehenen Blumenkohlgeschwülste, welche sich auf dünnen Stielen erheben, und oft Haselnussgrösse erreichen, besitzen einen festen bindegewebigen Körper, der von weiten Gefässen durchzogen ist.

Zugleich mit dem Bindegewebe wuchert das Epithel, wie schon aus der Beschreibung des letzteren hervorgeht: gerade auf den zusammengesetzten Papillen oder Zottenbäumchen findet die üppigste Entwicklung statt, so dass das oft nur zarte bindegewebige Gerüst durch den vielfach gefalteten Epithelüberzug häufig verdeckt wird. Man kann also weder sagen, dass das eine der beiden Elemente sich passiv verhält, weder, dass das Epithel durch Sprossenbildung in die Wand hinein Theile der letzteren abschnürt, noch auch, dass das wuchernde Bindegewebe das Epithel einfach vor sich herreibt. Dagegen ist festzuhalten, dass die Papillen stets sich über das allgemeine Niveau erheben; schlauchförmige Einsenkungen in die Tiefe habe ich nicht beobachtet.

In den tieferen Theilen der Wandung kommen allerdings spalt- oder schlauchförmige Hohlräume vor, welche mit Epithel ausgekleidet sind (letzteres ist meist niedrig, nur selten flimmernd): die Richtung der-

selben ist aber nicht senkrecht zur Oberfläche, sondern parallel der Streifung. Man findet hier ganz schmale, aus zwei Zellenreihen bestehende epitheliale Bildungen, welche an andern Stellen in weitere Hohlräume übergehen. In letzteren kann man den Beginn der Papillenbildung ebenfalls beobachten.

In grosser Zahl kommen in der Wand, hauptsächlich der Haupteyste, runde Kalkkörper vor, so dass die Anfertigung von Schnitten ohne vorherige Entkalkung häufig kaum gelingt. Sie haben im Allgemeinen eine maulbeerförmige Gestalt, und lassen eine concentrische Schichtung erkennen, die nach der Entkalkung noch deutlicher wird; sie sitzen z. Th. in den Papillen, häufiger aber in der Wand selbst, und zwar in den peripherischen Schichten, doch auch hier lässt sich eine besondere Beziehung zu den epithelialen Räumen nicht verkennen. Häufig liegen die Kalkkörper derartig frei in den Spalten oder Hohlräumen, nur von einer Anhäufung von Epithel umgeben, dass es scheint, als seien sie in Letzterem selbst entstanden; ich glaube mich jedoch stets überzeugen zu können, dass die frei in die Hohlräume hineinragenden Kalkkörper noch von einer dünnen Lage Bindegewebe überzogen sind, oder selbst in kleinen Zotten in die Höhle hineinhängen.

Der zweite hierhergehörige Fall betraf eine Frau von 31 Jahren, bei welcher Herr Prof. Ols hausen am 5. Juli die Ovariectomie versucht, jedoch wegen vielfacher Verwachsungen der Geschwulst unbeeidigt gelassen hatte. Die Pat. starb wenige Tage nach der Operation unter septischen Erscheinungen.

(Fall 2.) *Grosses papilläres Kystom beider Ovarien, mit Flimmerepithel. Ausgedehnte Verwachsungen. Bildung von Metastasen.*

Bei der Sektion, am 9. Juli 1878, fand sich ein colossaler cystischer Tumor, welcher beinahe die ganze stark ausgedehnte Bauchhöhle ausfüllte, obwohl bei der Operation ausser sieben Pfund Ascites-Flüssigkeit bereits 17 Pfund Cysteininhalt entfernt worden war.

Bei dem Versuche, einige fibrinös-eiterige Verklebungen zwischen dem oberen Umfang des Tumor und einigen darüber liegenden Dünndarmschlingen abzutrennen, entstand in ersterem eine Oeffnung mit unregelmässigen in Zerfall begriffenen gelblichen Rändern, aus welcher sich ein Strahl dünner schmutzig gelblicher Flüssigkeit ergoss. (An dieser Stelle war eine Incision zur Entleerung der Cyste und nachträglicher Verschluss durch Catgut gemacht worden; eine zweite ähnliche Stelle war noch verschlossen). Die Geschwulst war mit ihrem ganzen seitlichen und vorderen Umfang mit der Bauchwand, respective den Organen des kleinen Beckens verwachsen, so dass sie im Zusammenhang mit den letzteren exenterirt werden musste.

Die übrigen Organe boten bis auf geringe Hydronephrose nichts Bemerkenswerthes — abgesehen vom Zwerchfell, an dessen unterer Fläche eine grosse Anzahl kleiner sandkornähnlicher Erhabenheiten fühlbar waren. An dem zur Untersuchung herausgenommenen Zwerchfellstück (z. Th. dem Centrum tend. angehörig) fanden sich ausser den kleinen Knötchen an der unteren Fläche, auch an dessen oberer Fläche einige plattrundliche bohnen- bis haselnussgrosse, mit bindegewebigen Kapseln versehene Geschwülste, dem Aussehen nach infiltrirte Lymphdrüsen.

Der herausgenommene Tumor misst im zusammengefallenen Zustande noch circa 27 cent. im Durchmesser, und wiegt nach Entleerung des grössten Theils der Flüssigkeit 2:80 grmm. Er besteht aus einer

Hauptcyste, und aus einem ungefähr zwei Fäuste grossen Convolut kleinerer Cysten, welche unter einander und mit der Hauptcyste fest verbunden sind, und rechts neben der Mitte liegen. Harnblase und Uterus sind ebenfalls mit der Geschwulst verwachsen, die erstere etwas nach links verdrängt; der Uterus ist sehr verlängert, 13 centimeter, wovon 7 auf den Cervix kommen. Seine ganze Hinterwand ist äusserst fest mit der Wand des grossen Tumor verbunden, an dessen vorderen untern Umfang sich der Uterus anlegt. In der Umgebung sind so vielfache strangförmige und membranöse Bindegewebsadhäsionen zwischen Tumor, Genitalorganen und vorderer Bauchwand vorhanden, dass Ligamenta lata etc. nicht zu sehen sind. Die rechte Tuba verläuft ziemlich frei am vordern Umfang der rechts gelegenen Geschwulstmasse, sie hat eine Länge von 16 cent., und ist in ihrem äusseren Theile durch ein kurzes Mesosalpinx mit der Geschwulst verbunden; die linke Tuba ist erst nach genauer Präparation aufzufinden, sie verläuft im Bogen um die grosse Cyste, mit deren Wand sie fest verwachsen ist. Ihre äussere Hälfte, ebenso wie ihr Anfangstheil ist durchgängig, die Tuba sehr atrophisch die Fimbrien ebenfalls, daher schwer erkennbar. Die Länge dieser Tuba beträgt 22—23 centimeter. — Die Ovarien sind nicht aufzufinden. In der Gegend, welche ungefähr dem rechten Ovarium entspricht, haftet an der Tuba und dem Mesosalpinx ein flachhöckeriger Körper, welcher an Grösse und Form ungefähr einem stark geschrumpften Ovarium entspricht, doch besteht dieser Körper aus einer mit dicht gedrängten glänzenden Kalkeconcrementen vollständig imprägnirten festen Masse, ohne Reste von Ovarialgewebe. Ueberdies finden sich unmittelbar neben diesem Körper noch zwei bis drei kleinere, erbsen- bis bohngrosse, welche offenbar von derselben Natur, und als Geschwulstmasse anzusehen sind. Links ist ein Ovarium ebenso wenig aufzufinden.

Was den Tumor selbst betrifft, so besitzt die Hauptcyste eine feste schwielige Wandung von 0,5 centimeter Dicke; die Oberfläche ist, soweit sie nicht verwachsen ist, mit vielfachen plattenförmigen weisslichen Schwielen besetzt, zwischen welchen flache grubige Vertiefungen vorhanden sind. Die Oberfläche ist jedoch glatt und glänzend. Auf dem Durchschnitt ist eine 3 mm. dicke sehr feste, weissliche äussere, und eine mit derselben eng verbundene innere Schicht erkennbar. An der Innenfläche der Cyste finden sich zunächst vielfach gelbliche fibrinös-eiterige Auflagerungen, ausserdem zahlreiche kleine Exerescenzen, z. Th. rundliche Knötchen, z. Th. zarte Zotten, und endlich gestielte, mehrfach verzweigte 1—2 centim. lange Papillenbäumchen, letztere jedoch nur in spärlicher Anzahl. Ausserdem sind einige in die Höhle hineinragende Scheidewände, Reste von eröffneten Cysten vorhanden, von denen eine über Faustgrösse besessen haben mag. Im Grunde der grossen Cyste wölbt sich eine etwa faustgrosse Cyste hervor, aus welcher sich bei der Eröffnung klare gelbliche dick-schleimige Flüssigkeit entleert. Auch diese Cyste trägt an der Innenfläche zahlreiche kleinere und grössere papilläre Vorsprünge und Zottenbäumchen von weisslicher Farbe. Eben solche finden sich in mehr oder minder grosser Menge an der Innenfläche der tauben- bis hühnereigrossen Cysten, welche die nach rechts gelegene Geschwulstmasse zusammensetzen. Solide Theile sind in der Geschwulst nicht vorhanden, bis auf die erwähnten erbsen- bis haselnussgrossen vereinzelt Knoten, welche mit Kalkkörpern ganz gefüllt sind. An einigen Stellen finden sich auch an der Aussenfläche der Geschwulst papilläre Wucherungen, welche jedoch keinen grossen Umfang erreichen. Sie finden sich fast nur in den Spalten und Lücken, wo mehrere Cysten zusammenstossen, durch bindegewebige Pseudomembranen z. Th. verdeckt.

Leider war die Fäulniss der Leiche bereits ziemlich stark vorgeschritten, so dass die Geschwulst zu feineren Untersuchungen nicht mehr recht geeignet war; indess liess sich mit hinreichender Sicherheit bereits am frischen Präparat nachweisen, dass dasselbe in allen Beziehungen — sowohl in der Beschaffenheit des Epithels, im Bau der Wandung, in der Anwesenheit der Kalkkörper u. s. w. — mit dem vorher beschriebenen übereinstimmte, so dass in den Einzelheiten füglich auf Letzteres verwiesen werden kann.

Eine besondere Erwähnung verdienen indess noch die kleinen Knötchen an der unteren Fläche des Diaphragma, sowie die harten, mit Kalk inkrustirten Körper in der Nähe der Eileiter, und die an der Oberfläche des Zwerchfells befindlichen Drüsen.

Der Peritonealüberzug des Zwerchfells ist etwas verdickt, weisslich, die Verdickung nicht überall gleichmässig. In dem Bindegewebe sind zahlreiche Kalkkörper eingelagert, welche stellenweise zu grösseren Gruppen vereinigt sind, und als solche über die Oberfläche vorspringen.

Was die harten Geschwulstkörper an der Oberfläche des Haupttumor betrifft, so erweisen dieselben sich auch bei der mikroskopischen Untersuchung als grösstentheils zusammengesetzt aus concentrisch geschichteten Kalkkörpern. Erst nach der Entkalkung gelingt es, Schnitte anzufertigen, welche sodann dicht gedrängte, theils kugelige, theils unregelmässig drusige geschichtete Körper zeigen, die vielfach zwischen sich kaum etwas Bindegewebe erkennen lassen. An vielen Stellen finden sich jedoch Reste von Hohlräumen, die mit Cylinder- (resp. Flimmer-) Epithel ausgekleidet, jedoch meist derartig zusammengedrängt sind, dass nur eine schmale Spalte zwischen den beiden Epithellagen übrig bleibt, oder dass die letzteren selbst comprimirt und stark verändert sind. Die kleinen Geschwülste hängen durch Bindegewebe an ihrer Basis mit der Oberfläche der Hauptgeschwulst, resp. mit den Appendices zusammen; in dem Knoten, welcher an das Ovarium erinnert, tritt das Bindegewebe mit stärkern Gefässen hilusartig hinein, doch verhält sich dieser Geschwulstknoten sonst ganz wie die benachbarten.

Einigen Aufschluss über die Art der Bildung dieser Körper geben die an der Oberfläche des Diaphragma befindlichen Knoten, welche augenscheinlich aus Lymphdrüsen entstanden sind, wie die Gestalt, die bindegewebige Kapsel, und endlich die deutlich nachweisbaren Reste von Lymphdrüsengewebe beweisen. Der grösste Theil wird indess gebildet durch dicht gedrängte, kleine, jedoch makroskopisch bereits deutlich sichtbare Alveolen, welche mit durchsichtiger Gallertmasse gefüllt, und durch dünne Septa von einander getrennt sind. Diese Alveolen sind ausgekleidet mit einem sehr wohl erhaltenen Cylinder-epithel, welches an vielen Stellen unzweifelhaft Cilien erkennen lässt. In den kleinsten Alveolen ist das Epithel verhältnissmässig hoch, in den grösseren niedrig, selbst ganz flach. Der Inhalt der Höhlen zeigt (nach dem Erhärten) die gewöhnliche streifige Beschaffenheit, mit zahlreichen eingelagerten Zellen, welche in verschiedenen Stadien der Degeneration sind. Vorwiegend sind rundliche Zellen mit eben solchem Kern und körnigem Inhalt. In einem Theile der Alveolen ist das Epithel in Wucherung begriffen; es bildet vielfach Fortsätze nach innen, auch scheinbar abgeschnürte Zellhaufen, doch scheint diese Wucherung des Epithels nur im Anschluss an eine Papillenbildung von Seiten des Gerüsts stattzufinden. An vielen Stellen sind nun auch hier Kalkkörper eingelagert, und zwar sitzen dieselben vorwiegend im Bindegewebe, z. Th. in die Alveolen hineinragend.

Es handelt sich also hier um kleine Kystom-Metastasen, oder, wenn man will, um den Anfang einer Carcinom-Entwicklung.

Während die vorliegende Arbeit im Wesentlichen bereits beendet war, fügte es sich, dass Herr Prof. Ols hausen am 2. November 1878 ein papilläres Kystom exstirpirte, dessen Beschreibung ich hier ebenfalls mit gütiger Erlaubniss des Herrn Prof. Ols hausen beifüge, besonders da dasselbe in einiger Beziehung von den bisherigen Fällen abwich, und dadurch geeignet war, manche unklare Punkte aufzuhellen. Ueberdies hatte ich die Freude, als ich die Geschwulst ungefähr acht Stunden nach der Exstirpation erhielt, die Flimmercilien noch in lebhafter Thätigkeit zu sehen.

(Fall 3.) *Papilläres Kystom des linken Ovarium, mit Flimmerepithel.*

Fr. R. 50 J. alt. (Gewicht der Geschwulst mit Inhalt: 10 Kilo.)

Die Geschwulst, welche mit breiter Basis, z. Th. intraligamentär aufsass, so dass ein Stiel erst durch starkes Anziehen gebildet werden konnte, hat im nicht entleerten Zustande wohl reichlich Manneskopfgrösse besessen; nach Entleerung der Hauptcysten ist sie grösstentheils collabirt, hat aber immer noch circa 20 centim. im Durchmesser. An ihrer einen Seite hängt eine ungefähr stiefelförmige feste Geschwulstmasse von blumenkohllähnlichem Aussehen und hellrother Farbe. Ihre Länge beträgt etwa 12, die Höhe 6, die Dicke 4 — 5 centimeter. Sie hängt ohne eigentlichen Stiel mit der Hälfte ihrer Grundfläche mit der Cystengeschwulst fest zusammen. Die Oberfläche dieser Masse ist durch sehr zahlreiche, mehr oder weniger tiefe Furchen in grössere und kleinere Lappen getheilt, welche ihrerseits wieder eine fein granulirte Beschaffenheit besitzen; zwischen und in den papillären Hervorragungen selbst sieht man aber auch eine Anzahl dünnwandiger, wasserheller, oder schwach gelblicher Cysten von Stecknadelknopf- bis Erbsengrösse, ja am Rande der soliden Masse finden sich sogar einige traubenförmige Gruppen grösserer Cysten, aus denen sich beim Anstechen klare Flüssigkeit entleert. Zwischen der grossen Cyste und der Blumenkohlgeschwulst sind einige, theils dünnhäutige, theils fadenförmige Pseudoligamente, vielleicht Reste ursprünglicher Cystenwand, ausgespannt.

Die Aussenfläche der Cystengeschwulst ist grösstentheils glatt, z. Th. jedoch mit bindegewebigen Pseudomembranen bedeckt. An der einen Seite findet sich die umfangreiche (12—13 cent. lange, 4 cent. breite) Schnittfläche. Die Wandung der beiden ungefähr kindskopfgrossen Hauptcysten ist meist sehr dünnhäutig, die Scheidewand zwischen beiden dagegen stärker, 2—3 millim. dick, auch nimmt die Wandung an dem der Papillargeschwulst zunächst liegenden Theile an Dicke und Derbheit zu. Die Innenfläche der Cysten ist grösstentheils glatt, vom Aussehen einer serösen Haut, von einem ziemlich weitmaschigen Gefässnetz durchzogen. Am Boden der einen Cyste findet sich indess, in nächster Nähe der Insertion der papillären Geschwulstmasse eine etwa 5 centim. im Durchmesser habende kreisförmige, durch einen schwieligen Ring begrenzte Stelle, anscheinend der Rest einer ursprünglich geschlossenen Cyste, welche ganz durch feinhöckerige und warzige Wucherungen eingenommen ist. Zum Theil sind dies rundliche knopfförmige Erhabenheiten von Hanfkorn- bis Erbsengrösse, zum Theil dicht gedrängte kleinere dunkelrothe Knötchen. Auch in der Umgebung dieser kreisförmigen Stelle sind einige länglichrunde Plaques von derselben warzigen Beschaffenheit vorhanden.

Die zweite Cyste zeigt dieselben Wucherungen in grösserer Ausdehnung, und zugleich in weit stärkerer Entwicklung, anfangend von den kleinsten rothen Pünktchen, durch welche grössere Strecken

der Innenfläche wie mit feinem rothen Sande bestreut erscheinen, bis zu grösseren traubenförmigen Gruppen, welche aus rundlichen kurzgestielten theils durchscheinenden, theils opaken röthlichweissen knopf- oder pilzförmigen Gebilden bestehen. Meist sind auch diese in grösseren mehrere Centimeter langen Plaques angehäuft, welche sich jedoch höchstens einen halben Centimeter über die Oberfläche erheben.

Ausser den beiden Hauptcysten finden sich noch einige (3—4) kleinere dickwandige Cysten, deren Innenfläche ebenfalls mit glatten knopfförmigen, z. Th. ganz durchscheinenden Gebilden dicht besetzt ist. Diese Cysten sitzen zum Theil in der Dicke der Wand verborgen, und wölben sich nur wenig nach innen oder nach aussen vor. Dazu kommen einige kirschen- bis pflaumengrosse zartwandige durchsichtige Cysten an der Aussenfläche an der Basis der Blumenkohlgeschwulst.

Aus den kleinen, dickwandigen Cysten entleert sich eine vollkommen klare, höchstens durch einige Epithelföckchen getrübte, schwach grünlichgelb tingirte Flüssigkeit von nicht deutlich schleimiger, aber beim Verdunsten klebriger Flüssigkeit.

In Betreff der mikroskopischen Untersuchung der Geschwulst kann ich mich kurz fassen. Zunächst ist hervorzuheben, dass das frisch untersuchte Epithel, welches verschiedenen Theilen der papillären Geschwulst, sowie der Innenfläche der Cysten entnommen war, die schönste Flimmerbewegung darbot. Indess waren auch hier, wie in den früheren Fällen, die Flimmerepithelien nicht überall vorhanden, ja man kann wohl sagen, dass bei Weitem der grösste Theil des Epithelüberzuges aus niedrigen, flimmerlosen Cylinder- oder Pflasterzellen bestand, deren Grösse ebenso wie dort, erheblich variierte. Vielfach zeigten die Kerne zwei, selbst drei Kernkörperchen; ausserdem liess sich häufig an der Oberfläche der Zellen eine feine, aber auffallend regelmässige Punktirung wahrnehmen, welche von Cilienresten herzurühren schien. Zu bemerken ist ferner, dass das Epithel an vielen Stellen der Geschwulst durch Fetttropfchen dunkelkörnig erschien, an anderen Stellen waren die von Fetttropfchen ganz erfüllten Zellen in ziemlich regelmässigen Abständen zwischen den übrigen wohl erhaltenen zerstreut. Derartige verfettete Zellen waren in grosser Zahl der Cystenflüssigkeit beigemischt, deren Trübung sie bewirkten.

An Schnitten, welche verschiedenen Theilen der Geschwulst, sowohl der mit Papillen besetzten Cystenwand, als der grossen Papillargeschwulst entnommen sind, lässt sich ein Wechsel der verschiedensten Epithelformen unmittelbar neben einander feststellen. Im Allgemeinen ist auch hier, wie in den beiden früheren Tumoren das Epithel an der Oberfläche der grösseren knopfförmigen Papillen sehr niedrig; in den Interpapillarspalten nimmt es an Stärke zu, so sieht man in einer und derselben Spalte das niedrige Plattenepithel in ein regelmässiges Cylinderepithel mit hohen Zellen übergehen; an dieses schliesst sich wieder niedriges Epithel, welches eine kleine papilläre Hervorragung bekleidet, und sodann in ein allmählich höher werdendes, mit Cilien besetztes, anfangs einfaches, sodann deutlich geschichtetes Cylinderepithel übergeht. Mehrfach (3—4 fach) geschichtetes Flimmerepithel, ganz von dem Aussehen des Tracheal-Epithels, ist in den tieferen Theilen der Interpapillarspalten sehr verbreitet, wie man sich an hinreichend feinen Schnitten mit Sicherheit überzeugen kann.

An Schnitten durch die Dicke der Cystenwand wiederholt sich im Ganzen dasselbe Bild, wie in den frühern Fällen, die streifige Beschaffenheit des zellenarmen und von mehr oder weniger zahlreichen Gefässen durchzogenen Bindegewebes, der grössere Zellenreichtum der innersten Schicht, aus welcher die papillären Wucherungen hervorgehen. Nirgends finden sich in der Cystenwand eigentliche Einsenkungen

des Epithels in die Tiefe, dagegen bleiben zwischen den papillären Erhebungen häufig nur ganz schmale Spalten bestehen.

Was die Papillen anbetrißt, so sind die knopfförmigen und kugeligen, welche theils mit breiter Basis aufsitzen, theils schmal gestielt sich pilzförmig ausdehnen, entschieden vorwiegend. Nur an einer Stelle fand sich eine etwa kirschkerngrosse Wucherung feiner büschelförmig zusammengesetzter Papillen. Die grösseren, welche im frischen Zustande sich durch ihr cystenähnliches durchscheinendes Aussehen auszeichneten — ähnlich den Zotten der Hydatidenmole — besitzen einen vollständig myxomatösen Bau; im frischen Zustand zerzupft liefern sie ein zartes protoplasmatisches Zellennetz, mit schleimiger Inter-cellularsubstanz, welche von sehr zahlreichen, äusserst feinen Fibrillen durchzogen ist; nach aussen wird das Gebilde durch eine hyaline Membran begrenzt; durch Verflüssigung des Inhalts kommt es in vielen Papillen zur Bildung wirklicher cystischer Hohlräume, welche allenfalls von feinen radiären Fasern durchzogen sind. Die meisten Papillen sind verhältnissmässig gefässarm, die kleinsten, welche sich als rothe Körnchen darstellen, zeigen nur am Grunde einige Gefässschlingen.

Die Hauptmasse der grossen soliden Blumenkohlgeschwulst besteht aus einem ziemlich derben, aus vielfach sich durchkreuzenden Faserbündeln bestehenden Bindegewebe; die warzigen Erhebungen an der Oberfläche verhalten sich wie die an der Innenwand der Cysten befindlichen. Bemerkenswerth ist jedoch hier das Verhalten der bereits erwähnten kleinen und grösseren Cysten, welche z. Th. in den Papillarwucherungen selbst sitzen. Diese sind mit Epithel ausgekleidet, welches entweder niedrig und flimmerlos, oder etwas höher und flimmernd ist. Sie sitzen stets nur dicht unter der Oberfläche, unmittelbar neben den hier weit unregelmässiger verästelten Interpapillarspalten, aus denen jene Cysten unzweifelhaft hervorgegangen sind. Es kommen Uebergänge vor von den kleinsten abgesehnürten Hohlräumen bis zu grösseren stecknadelkopf- bis hanfkorn- und erbsengrossen, welche jedoch stets dicht unter der Oberfläche liegen. Auch die wenigen grösseren Cysten, welche dieselbe dünne Wand, dieselbe Epithelauskleidung besitzen, wie jene, und zwischen den warzigen Wucherungen in der nächsten Nähe der grossen Blumenkohlgeschwulst sitzen, scheinen desselben Ursprungs zu sein.

Kalkkörper sind bei weitem nicht so zahlreich vorhanden, als in den frühern Fällen, doch fehlen sie auch in diesem nicht gänzlich; es finden sich ab und zu grössere und kleinere der bekannten kugeligen und drüsigen Concremente, hauptsächlich in dem Bindegewebe der Papillen.

Das linke Ovarium wurde bei der Operation klein, atrophisch gefunden und daher nicht mit entfernt.¹⁾

Dem herkömmlichen Sprachgebrauch nach werden die beschriebenen Geschwülste als „papilläre Kystome“ der Ovarien bezeichnet.

Diese „papillären Kystome“ waren den älteren Autoren z. Th. wohl bekannt, wenn ihre Kenntniss sich auch nur auf das makroskopische Verhalten gründete.

Bereits Hodgkin²⁾ stellte eine Abart der zusammengesetzten Cysten auf, bei welcher gestielte Cysten oder Filamente in Form von Büscheln oder Quasten von

¹⁾ Nach lange anhaltenden Erscheinungen von Jleus erfolgte der Tod der Pat. am 2ten December. Bei der Section fanden sich sehr ausgebreitete paritonitische Verwachsungen und abgekapselte eiterige Exsudate.

²⁾ Medico-chirurg. Transactions vol. XV. p. II. 1829.

der Innenfläche der Haupt- häufiger von der der secundären Cysten ausgehen. Diese langen Auswüchse sind zuweilen sehr gefässreich, und nehmen lebhaft Theil an der Sekretion, welche den Sack anfüllt.

Johannes Müller¹⁾ sah die Präparate, welche den Hodgkin'schen Untersuchungen zu Grunde gelegen hatten. Zwei der von ihm angeführten Fälle lassen sich deutlich als ächte papilläre Kystome erkennen. Müller brachte dieselbe in Beziehung zu den Cystosarkomen; er rechnete hierher auch einen von Prochaska kurz beschriebenen und abgebildeten Fall, welcher ihm vor der Kenntniss jener Präparate räthselhaft gewesen war. — Die von Prochaska²⁾ gegebene Abbildung stellt nun in der That eine ansserordentlich merkwürdige Geschwulst beider Ovarien dar, von denen jedes in ein überfaustgrosses, einem belaubten Baume ähnliches Gewächs umgewandelt war. Die Ovarien waren nicht als solche zu erkennen, sondern mit den vielfach gewundenen und cystisch erweiterten Tuben verwachsen. Bemerkenswerth ist, dass die Frau, von welcher das Präparat stammte, an Ascites gestorben war. Nach Joh. Müller ist wahrscheinlich die die Geschwulst einschliessende Cyste durchbrochen oder künstlich aufgeschnitten worden; in der Beschreibung ist nichts von einer Cyste erwähnt.

Dem gegenüber glaube ich eher, dass dieser Fall das erste und zugleich kolossalste Beispiel der von der Oberfläche der Ovarien ausgehenden Papillargeschwülste darstellt.

Dagegen ist eine von R. Bright³⁾ beschriebene Geschwulst offenbar hierher zu zählen, da dieselbe sowohl mit dem gleich zu besprechenden Falle von Spiegelberg, als mit meinem Fall I. sehr übereinstimmt. Es handelte sich um eine vierzehn Zoll im Durchmesser haltende Ovarialeyste (ebenfalls in Guy's Museum aufbewahrt), welche ganz mit einer blumenkohlartigen hauptsächlich von einem Theile der Wand entspringenden Geschwulst gefüllt war. Das ganze Peritoneum war so stark verdickt, dass es der Bauchhöhle den Charakter einer Cyste gab. Durch das verdickte Peritoneum waren die Därme verhindert, zu schwimmen, und man hatte daher bei der 13- bis 14maligen Punktion in der That eine Ovariencyste vor sich zu haben geglaubt. Jedenfalls wird dies auch der Fall gewesen sein, und das vermeintliche verdickte Peritoneum war thatsächlich die mit dem Bauchfell verwachsene Cystenwand.

1) Ueber den feineren Bau und die Formen der krankh. Geschwülste p. 54.

2) Disquisitio anatomico-physiologica organismi, Viennae 1812 p. 170. Tab. V.

3) Observations ou abdominal Tumours in Guy's Hospital Report vol. III. London. 1838. p. 179.

Rokitansky¹⁾ kamte ebenfalls die an der Innenwand zusammengesetzter Eierstocks-Cystoide vorkommenden dendritischen Vegetationen, welche zu solcher Masse anwachsen können, dass ein Durchbruch nach der Peritonealhöhle erfolgt.²⁾ Ausserdem ist nach Rokitansky der „Zottenkrebs“ „nächst den Schleimhäuten und zwar jenen der Harnblase am häufigsten auf der Innenfläche der Cysten des Cystocarcinoms der Ovarien“. Dieses Cystocarcinom soll häufig doppelseitig sein.³⁾ Ich vermute, dass ein grosser Theil dieser Zottenkrebse zu den papillären Kystomen gehörte. Ein unzweifelhafter Fall, auf welchen ich noch einmal zurückkomme, findet sich übrigens bei Rokitansky (Ueber die Cyste) angeführt.

Klob⁴⁾ schloss sich im Wesentlichen an Rokitansky an.

Der erste genauer beschriebene Fall, in welchem es sich um eine sehr umfangreiche Geschwulst handelte, welche operative Eingriffe erforderte, ist der von Spiegelberg⁵⁾. Wie sich aus Vergleichung dieses Falles mit unserem F. I ergibt, so besteht zwischen beiden eine fast bis in's Einzelne gehende Uebereinstimmung. Bei der Kranken von Spiegelberg fand sich eine colossale Hauptcyste, welche derartig mit dem Peritoneum parietale und mit den Organen des Unterleibes verwachsen war, dass bei der versuchten Operation die Vermuthung entstanden war, dass es sich um Ansammlung freier Flüssigkeit in der Bauchhöhle handelte.

In der Tiefe der umfangreichen Höhle präsentirte sich „eine unebene zottige, durch die bedeckenden Eitermassen roth durchscheinende, die Beckenhöhle vollständig ausfüllende und über den Eingang hervorragende Geschwulst.“ Die Leber war von der Cystenwand überzogen, die eigentliche Bauchhöhle mit den Därmen war hinter der Cyste auf das linke Hypochondrium beschränkt, der Dickdarm verlief ziemlich normal. Auch das Resultat der mikroskopischen Untersuchung findet sich in beiden Fällen in voller Uebereinstimmung. Die Innenfläche der secundären Cysten war mit demselben zottigen und papillären Gewebe bedeckt, welches sich auf der Basis der Hauptcyste fand; die zottigen Massen bestanden aus einem bindegewebigen Gerüst, meist mit verzweigten Sprossen, wie Chorionzotten, mit einschichtigem schön

¹⁾ Ueber die Cyste. Abhandl. der Akad. zu Wien. Bd. I. 1850.

²⁾ Lehrbuch der Pathol. Anat. Bd. I. 1855. p. 228 und Bd. III. 1861. p. 427.

³⁾ Ueber den Zottenkrebs. Sitzungsberichte der physik. math. Klasse der Akademie zu Wien 1852. Bd. 8. p. 524. und Lehrbuch Bd. I. p. 269 und Bd. III. p. 432.

⁴⁾ Patholog. Anatomie der weibl. Sexualorgane 1864. p. 355 und 363. 372.

⁵⁾ Monatsschrift f. Geburtskunde. Bd. XIV. 1859. p. 101.

regelmässig angeordnetem leicht abstreifbaren Cylinderepithel bedeckt, dessen Zellen alle deutliche dicke und lange Cilien trugen. Bemerkenswerth war ferner das Vorhandensein zahlreicher Kalkkörper in den Zotten, ferner eine wallnassgrosse Cyste auf der Oberfläche der Milz und einige kleinere auf der äusseren Darmwand. Nur in der ersteren befanden sich ebenfalls papilläre Wucherungen, jedoch ebenso wie in den letzteren, kein Flimmerepithel.

In den neueren Beschreibungen herrscht in Bezug auf die Bezeichnung „papilläre Kystome“ zum Theil offenbar eine gewisse Unklarheit, welche sich nur daraus erklären lässt, dass einzelne Beobachter wohl characterisirte papilläre Geschwülste vor sich gehabt haben, während Andere nicht in dieser Lage waren, und nun diejenigen Kystome als papilläre bezeichneten, welche nicht aus einfach glattwandigen Cysten bestanden, sondern namentlich in den jüngeren Theilen auf dem Durchschnitt Figuren zeigten, welche wie papilläre Vorsprünge an der Innenfläche sich darstellen.

Bei den ächten Adeno-Kystomen der Ovarien, d. h. also bei denjenigen multiloculären Geschwülsten, bei welchen sich durch Proliferation des Epitels und „colloide“ Umwandlung respective Ausscheidung stets neue Cysten bilden, findet man nicht selten, sowohl an der Innenfläche älterer Cysten, als auch an der Oberfläche kleine zottenförmige Bildungen, einfache fadenförmige Papillen, oder auch dendritische Zöttchen, welche mit Cylinderepithel bekleidet sind. Diese kleinen Papillen erreichen jedoch nie eine bedeutende Grösse, und müssen als zufällige Bildungen angesehen werden, wie sie auch an anderen Ovarialgeschwülsten vorkommen.

Abgesehen davon zeigt aber die in Entwicklung begriffene Cyste ein verschiedenes Verhalten, von dem man sich am besten an Durchschnitten jüngerer Theile überzeugt, wie sie an der Wand der sogenannten Hauptcyste fast stets zu finden sind. Während man bei einer Reihe von Fällen nur Eine dünn- und glattwandige Cyste neben der andern findet, wodurch das bekannte wabenartige Bild des Durchschnittes entsteht — nur verschieden durch die mehr oder weniger zähe Beschaffenheit des Inhalts — sieht man in andern Fällen die Innenfläche der kleinen Cysten durchweg besetzt mit Vorsprüngen, welche auf dem Durchschnitt das Aussehen von Papillen haben. Durch die vielfachen Verzweigungen derselben, durch die häufig regelmässig radiäre Anordnung, durch den regelmässigen Ueberzug mit stets einschichtigem Cylinderepithel liefern diese Durchschnitte bei mikroskopischer Betrachtung überaus zierliche Bilder. Indem sich in dem centralen Hohlraum mehr und mehr Inhalt an-

sammelt, dehnt sich die Wand aus, und es entsteht schliesslich eine glattwandige Cyste, welche sich nicht von den Cysten anderer Formen unterscheidet, während andererseits die Proliferation des Epithels weiter um sich greift.

In diesen Fällen handelt es sich nicht um eigentliche Papillen oder Zotten an der Innenfläche der Cystenwand, sondern um Durchschnitte leistenförmiger Vorsprünge, oder wirklicher Septa, wie Waldeyer ¹⁾, später Böttcher ²⁾, vor Beiden aber thatsächlich schon W. Fox ³⁾ hervorhob.

Wilson Fox, ⁴⁾ dessen genaue Untersuchungen über die Eierstockscysten man in vieler Beziehung als grundlegend ansehen muss, unterschied an der Innenwand der Cysten:

1. Papilläre (blumenkohlähnliche) oder dendritische Gewächse.
2. Zottige Gewächse.
3. Drüsige Gewächse.

Die beiden letzteren Formen fasst er zusammen, denn die sogenannten Zotten an der Innenfläche der Haupt- und secundären Cyste sind einfach die hervorragenden Theile der Innenwand zwischen den glandulären Einsenkungen, und erlangen nur selten einen grössern Umfang.

Dagegen trennt Fox scharf die eigentlichen papillären Gewächse, welche er als weit seltener vorkommend bezeichnet; er fand sie nur zweimal unter fünfzehn Fällen, und diese beiden Fälle stammten von einem und demselben Individuum. Es ist nicht schwer aus der Beschreibung und Abbildung von Fox zu erkennen, dass er ohne Zweifel Geschwülste vor sich gehabt hat, welche — abgesehen von dem Flimmerepithel — mit den oben beschriebenen übereinstimmen, gestielte Papillargeschwülste mit zahlreichen Verzweigungen, welche die wenig zahlreichen Cysten ausfüllen.

Dennoch vermischt Böttcher ⁵⁾ in seiner Besprechung der Fox'schen Untersuchungen die Formen, welche dieser mit richtigem Blick von einander trennte — ja er geht noch weiter, indem er den Spiegelberg'schen Fall ohne Weiteres mit dem von ihm beschriebenen glandulären Kystom vollständig identificirt — trotz Flim-

¹⁾ Monatsschrift f. Geburtskunde, Bd. XXVII, 368.

²⁾ Virchsw's Archiv. Bd. 49, p. 297.

³⁾ l. c. p. 258.

⁴⁾ On the origin, structure etc. of the Cystic Tumors of the ovary. Med. chir. Transact. vol. 47. 1864.

⁵⁾ l. c. p. 331 und Fig. 1.

merepithel, trotz gestielter und verästelter frei in die Cysten hineinhängender Geschwülste! Daher sind auch die Schlüsse, die auf diese vermeintliche Identität basirt sind, unrichtig.

Auch Mayweg ¹⁾ spricht von mehr oder weniger umfangreichen papillären Excrezenzen an der Innenfläche der Cysten in den Geschwülsten, welche er aus „colloider“ Entartung der Graaf'schen Follikel entstehen lässt. Aus seiner Beschreibung geht indess hervor, dass es sich auch hier nicht um papilläre Geschwülste in unserm Sinne handelte, sondern um die gewöhnlichen Wucherungen der multiloculären Kystome. Auf diese allein passen Ausdrücke, wie „höckerige Kugeln“, welche Cysten enthalten u. s. w. Die Beziehung auf Fox' Theorie der Cystenbildung ist in Folge dessen ebenfalls nicht richtig.

Waldeyer ²⁾ hat in seiner Hauptarbeit über die Eierstockscysten offenbar das ächte papilläre Kystom vor sich gehabt, anscheinend jedoch nur einen Fall, und zwar denselben, welchen Spiegelberg in seinem Aufsatz über Perforation der Ovarialeysten ³⁾ beschreibt.

Er unterscheidet das Kystoma proliferum papillare und das Kystoma proliferum glandulare, welche er beide als Formen des Myxoidkystoms ansieht. Während bei den glandulären Formen die Epithelwucherung das Ueberwiegende ist, sollte bei den papillären Formen die epitheliale und die bindegewebige Wucherung gleichen Schritt halten — respective die letztere überwiegen. (Aus der Beschreibung einer früher von Spiegelberg extirpirten Geschwulst scheint hervorzugehen, dass Waldeyer damals das ächte papilläre Kystom nicht kannte. ⁴⁾ Wenn Rindfleisch von einer glatten, kaum gelappten Oberfläche der grösseren Geschwülste, welche man gelegentlich in den Cysten trifft, spricht, „während man doch, wenn man sie auf Durchschnitten untersucht, keinen Zweifel darüber haben kann, dass es sich in der That um ächte Papillome handelt“, ⁵⁾ so scheint mir aus dieser Beschreibung klar hervorzugehen, dass es sich nicht um Papillargeschwülste im Sinne von Fox, und in unserm Sinne handelt, sondern dass die scheinbar verwachsenen Papillen Durchschnitte von Scheidewänden in ursprünglich drüsigen Hohlräumen darstellen.

¹⁾ Die Entwicklungsgeschichte der Cystengeschwülste des Eierstocks. Inaug.-Diss. Bonn 1868.

²⁾ Archiv für Gynäkologie. 1870. Bd. 1. p. 259. u. Fig. 3.

³⁾ Archiv für Gynäkologie. Bd. I. p. 62.

⁴⁾ Monatssehr. f. Geburtskunde. Bd. 27. p. 368.

⁵⁾ Rindfleisch, Lehrbuch der Pathol. Gewebelehre. 1878. p. 468.

Dagegen stimmt der von Beigel¹⁾ beschriebene Fall, welchen Prof. Olshausen²⁾ ebenfalls zu den papillären Kystomen rechnet, während Klebs³⁾ denselben als papilläres Carcinom auffasst, in der allgemeinen Structur so genau mit den oben beschriebenen überein, dass ich mich der Ansicht Olshausen's anschliesse. Es fehlt jedoch auch hier die Erwähnung des Flimmerepithels, dagegen ist der Bau der Papillbildungen, das Vorhandensein der Kalkkörper übereinstimmend. Wenn Klebs die Diagnose Carcinom hauptsächlich auf den Umstand basirt, dass es sich in dem Falle von Beigel um eine secundäre Geschwulst handelt, so spricht dies, wie wir sehen werden, nicht gegen die Diagnose derselben als Kystom.

Klebs⁴⁾ erwähnt ein sogenanntes „Papillom“ aus der Würzburger Sammlung, welches das Rectum durchbrochen hatte, Reeklinghausen⁵⁾ untersuchte eine von Müller bei Scanzoni exstirpirte ähnliche Geschwulst, mit Perforation in die Bauchhöhle. Zu diesen Fällen kommen noch einige andere, welche Prof. Olshausen bereits in seinem Handbuche aufführt, und auf welche ich an dieser Stelle nicht näher eingehe. Es sind die von Stilling, Homans, Marcy, Hegar, der Fall aus Kiel, und die von Professor Olshausen selbst beobachteten.

Der Altmeister der Ovariectomie, Spencer Wells, erwähnt dendritische Bildungen an der Innenfläche der Eierstockscysten, ohne jedoch näher auf dieselben einzugehen. Er scheint dieselben stets für krebsig zu halten.⁶⁾ Die etwas unkenntliche Figur 16 stellt einen Querschnitt einer solchen Cystenwand dar, welche ganz aus fibrösem Gewebe zusammengesetzt ist „mit Ausnahme des oberen Randes, wo sie Epithel hat, und wo die dendritischen Bildungen in aktivem Fortschreiten sind.“ (Einige kugelige Gebilde, vielleicht Kalkkörper, sind daselbst zu bemerken).

Neuerdings gedenkt auch Koeberlé⁷⁾ der papillären Kystome oder genauer, der Papillargeschwülste, welche an der äusseren und inneren Oberfläche von Ovarialcysten vorkommen; die beiden Fälle, welche Koeberlé beobachtete, waren doppelseitig; nach der von ihm gegebenen Abbildung könnte es scheinen, als handele es

1) Virchow's Archiv. Bd. 45. p. 103.

2) Handbuch der Frauenkrankheiten, Krankheiten der Ovarien. 1877. p. 58.

3) Handbuch I. p. 808.

4) Ebenda pag. 795.

5) Scanzoni, Beiträge zur Geburtskunde. 1868. Bd. V. pag. 145.

6) Sp. Wells, die Krankheiten der Eierstöcke, übersetzt von Grenser. Leipzig 1874. p. 44.

7) Des maladies des ovaires, Nouveau dict. de médec. et de chir. prat. Paris 1878. T. XXV. p. 509.

sich um Oberflächenpapillome, doch ist ausdrücklich bemerkt, dass dieselben mit den Vegetationen an der Innenfläche zusammenhängen. K. leitet dieselben von den Graaf'schen Follikeln ab.

Bisher habe ich keine strenge Rücksicht genommen auf die Beschaffenheit des Epithels, welches in einigen wohl charakterisirten Fällen als flimmernd, in anderen als nicht flimmernd angegeben wurde. Bevor ich auf diesen Punkt näher eingehe, ist es nöthig, eine Reihe von Fällen zu besprechen, welche zwar nicht als papilläre Kystome bezeichnet wurden, sondern einfache oder multiple Ovarialeysten mit Flimmerpithel darstellten.

Einfache Cysten mit Flimmerepithel sind nur sehr selten im Ovarium gefunden worden, einmal von Spiegelberg ¹⁾, welcher die Cyste als hydropisch entarteten Follikel mit Flimmerepithel auffasste. Luschka ²⁾ fand in einem, uns leider nur durch eine kurze Notiz bekannten Fall an der inneren Oberfläche einer faustgrossen Eierstockscyste zahlreiche papilläre Answüchse mit dem schönsten Flimmerepithel.

In einer anderen Reihe von Fällen fanden sich multiple Cysten mit Flimmerpithel in Gemeinschaft mit Demoideysten, und wenn auch jene vielleicht den gleichen Ursprung hatten, wie die anderer Fälle, so handelt es sich doch hier um eine Bildung complicirterer Natur. Dahin gehören die Fälle von Virchow ³⁾, Friedreich ⁴⁾, Eichwald ⁵⁾, E. Martin ⁶⁾ und Flesch ⁷⁾, auf welche ich hier nicht näher eingehe.

Wichtiger ist eine Beobachtung von Wilks ⁸⁾, welcher in einem Ovarientumor von der Grösse eines Kindskopfes eine unendliche Zahl Cysten mit dicker gelatinöser Masse fand. Die grösste hatte den Umfang eines Hühnereies; das Epithel der Cysten war wie gewöhnlich aus sechsseitigen Pflasterzellen zusammengesetzt, aber von den Scheidewänden zwischen den Cysten wuchsen mikroskopische Büschel oder zottige Fortsätze, deren Oberfläche mit Flimmerepithel bedeckt war. Das Ovarium der anderen Seite ist nicht erwähnt.

¹⁾ Monatsschrift f. Geburtskunde. Bd. XIV. p. 1 2.

²⁾ Virchow's Archiv. XI. p. 469.

³⁾ Ebenda.

⁴⁾ Virchow's Archiv. XIII. p. 498.

⁵⁾ Würzb. med. Zeitschrift. Bd. V. 1864. p. 270 und Fig. 10 (welche auch Sp. Wells wiedergiebt).

⁶⁾ Berl. klin. Wochenschrift Nr. 10. 1872.

⁷⁾ Verhandlungen der phys.-medic. Gesellsch. zu Würzburg. Neue Folge. Bd. III. 1872. p. 111

⁸⁾ Transactions of the Pathol. Soc. vol. III. 1856. p. 280.

Von noch grösserem Interesse ist ein Fall von Brodowski¹⁾, welcher beide Ovarien von einer grossen Anzahl sehr verschieden grosser Cysten mit Flimmerepithel durchsetzt fand. Auf der Wand der umfangreichsten von Hühnereigrösse sass ein blumenkohlartiger Auswuchs, dessen Epithel, wie auch das der kleinsten Cysten als mehrschichtig angegeben wird, während es in den grösseren Cysten einschichtig war.

Es ist zu bedauern, dass Brodowski diesen Fall mit Rücksicht auf die Entwicklung nicht genauer untersucht hat; nach seiner Ansicht handelte es sich um eine Abweichung in der Entwicklung der Graaf'schen Follikel; das Flimmerepithel wäre demnach ein Derivat des Keimepithels. Brodowski sieht dies als Beweis gegen die Remack'sche Lehre von der normalen Entwicklung der Gewebe in pathologischen Neubildungen an.

An diesen Fall erlaube ich mir, eine kurze Beschreibung des von Prof. Olshausen erwähnten Leipziger Präparates, welches ich durch gütige Vermittelung des Herrn Professor Olshausen untersuchen konnte, anzuschliessen. Allerdings musste von einer eingehenden Untersuchung Abstand genommen werden, da das Präparat geschont werden musste.

Das Präparat besteht aus dem Uterus und beiden Ovarien. Der rechte Eierstock ist in eine kleinapfelgrosse Geschwulst umgewandelt (mit grösstentheils ebener Oberfläche), welche an ihrer hintern Fläche eine grosse Anzahl auf dünnen Stielen aufsitzender Papillengeschwülste bis zu Erbsen- und Kirschkernegrösse trägt. Ein Theil dieser Papillen ist noch von dem Rest einer dünnen Cystenwand überdeckt. Die Tuba zieht in mehreren Windungen über den Tumor hinweg, mit welchem sie einschliesslich der Fimbrien fest verbunden ist. Das wenig veränderte mediale Ende des Ovarium ragt neben dem Uterus hervor. Auf dem Längsdurchschnitt bemerkt man im peripherischen Theil eine Cyste mit dicker fibröser Wandung; die erstere ist grösstentheils durch derbe papilläre Wucherungen, welche von einem Theil der Wandung ausgehen, erfüllt; letztere ist im Uebrigen glatt. Der mediale Theil des Tumor zeigt eine derbe fibröse Beschaffenheit mit kleinen und kleinsten cystischen Hohlräumen und beginnender Papillenburg, ist aber dem Ovarium noch am meisten ähnlich.

Der linke Eierstock ist in ähnlicher Weise entartet, doch nur stark walnussgross, mit dem Corpus uteri fest verbunden; er zeigt auf dem Durchschnitt ebenso ein festes fibröses Gewebe mit einzelnen cystischen, durch Papillen ausgefüllten Hohlräumen; in der Mitte befindet sich eine etwas grössere Cyste, deren Wände mit Haufen von Papillen wie die der anderen Seite bedeckt sind. Auch die Aussenseite ist am peripherischen Theil mit papillären Wucherungen ausgestattet, welche jedoch ebenfalls mit einer, jetzt, unvollständigen dünnen Cystenmembran bekleidet gewesen waren. Mikroskopisch besteht die Hauptmasse der Geschwulst aus sehr festem Bindegewebe, welches sowohl die dicke Cystenwand als die grösstentheils kolbenförmigen gestielten Papillargeschwülste bildet. Derartige papilläre Bildungen füllen selbst die kleinsten,

1) Virchow's Arch. Bd. 67. p. 231.

kaum stecknadelkopfgrossen Cysten ganz aus, aber, da sie mit einem dünnen Stiel von der Wand ausgehen, so fallen sie beim Durchschneiden leicht heraus. Sowohl die Cystenwände, als die Papillen sind mit Flimmern tragenden einschichtigem Cylinderepithel bedeckt, welches vielfach in ein niedriges Epithel übergeht. In dem medialen Theil der grössern Geschwulst fanden sich auch einzelne enge schlauchförmige, mit Flimmerepithel ausgekleidete Bildungen. Stellenweise sind kleine corpora fibrosa, jedoch keine erhaltenen Follikel vorhanden. Zu erwähnen sind noch kugelige Kalkkörper, welche in grosser Zahl in der Geschwulst vorkommen, nicht selten grössere Haufen im Stroma bilden, meist aber an der Oberfläche der Papillen und Cysten, von Epithel bedeckt, hervorragend.

Es liegt auf der Hand, dass wir in den zuletzt erwähnten Fällen die Jugendzustände der oben beschriebenen Geschwülste vor uns haben. Bereits in einem so frühen Stadium fanden wir die Eierstöcke durchsetzt von einer grossen Anzahl Cysten der verschiedensten Grösse; es handelt sich offenbar um eine meist multiple Anlage. Zweifellos ist ferner, dass die papillären Bildungen das Secundäre sind, entgegen der Angabe Böttcher's¹⁾, welcher aber in der That keinen derartigen Fall vor sich gehabt hat. Recklinghausen²⁾ sprach dieselbe Ansicht von der secundären Entstehung der Papillen in seinem Falle aus.

Olshausen hat in seinem Handbuch zuerst eine Sonderstellung für einen Theil der papillären Kystome beansprucht, obwohl er für die meisten einen wesentlichen Unterschied von den glandulären Kystomen nicht zulässt.

Die Gründe, welche Prof. Olshausen veranlassten, diese papillären Kystome sensu stricto, von den gewöhnlichen Kystomen zu trennen, waren folgende. Dieselben sind in der Mehrzahl der Fälle doppelseitig, sie sitzen meist intraligamentär, wenigstens mit einem beträchtlichen Abschnitt, sie scheinen sehr langsam zu wachsen, „endlich, und das ist der zwingendste Grund, sie tragen an der Innenfläche stellenweise, oder überall Flimmerepithel.“³⁾

Olshausen ist daher geneigt, diese Geschwülste nicht von den Elementen des Eierstocks selbst abzuleiten, sondern von dem Parovarium, und zwar von solchen Theilen des letzteren, welche in den Hilus des Ovarium hineinreichen. Er befindet sich in dieser Beziehung in Uebereinstimmung mit Waldeyer, welcher zuerst die Möglichkeit dieser Entstehung für die Flimmerepithelcysten der Ovarien aussprach⁴⁾.

¹⁾ l. c. 317.

²⁾ Scanzoni, p. 156.

³⁾ l. c. p. 51.

⁴⁾ Archiv f. Gynäkologie I. p. 263. Anmerkung.

Es wird dadurch die vorliegende Form der papillären Kystome mit den Nebeneierstockcysten, respective Cysten der ligamenta lata, in nahe Beziehung gebracht, und als Beleg für diese führt Olshausen eine Cyste der lig. latum an, welche durch ihre ebenfalls mit Flimmerepithel bekleideten feinwarzigen Bildungen an der Innenfläche (mit Kalkkörpern) sich den papillären Kystomen näherte.

Von Interesse ist in dieser Beziehung auch eine von v. Recklinghausen untersuchte Cyste des breiten Mutterbandes, deren glatte Innenfläche mit Flimmerepithel bekleidet war. Das zugehörige Ovarium sass der Cyste locker auf; es enthielt eine grosse Anzahl kleiner Cysten, deren Epithel vollständig mit dem der grossen Cyste übereinstimmte; an der freien Oberfläche der sehr hinfalligen Zellen liess sich mehrere Stunden nach der Operation noch eine feine Punktirung wahrnehmen, und im frischen Zustand fanden sich einzelne Zellen mit Häärchen besetzt, an welchen allerdings eine Flimmerbewegung nicht wahrgenommen wurde¹⁾.

Klebs²⁾ schliesst aus dem letzteren Umstande auf eine Verschiedenheit der ovarialen Cysten und der Hauptcyste.

Bevor ich auf die Frage nach der Entwicklung näher eingehe, möchte ich zunächst hervorheben, dass meiner Meinung nach die sämtlichen papillären Kystome zusammengefasst werden müssen, sei es, dass das Vorhandensein des Flimmerepithels erwähnt, oder dass dasselbe vermisst wurde. Die Art der Entwicklung ist eine von der der gewöhnlichen Kystome ganz abweichende. In sehr frühem Stadium finden sich bereits mehrfache Cysten, welche mit Flimmerepithel ausgekleidet sind. In der Regel erheben sich bald von der ursprünglich glatten Wandung papilläre Wucherungen; eine der Cysten übertrifft die andern bald an Grösse und verdrängt dieselben. Dazu können sich dann secundäre Veränderungen, Durchbruch der Cysten, Freiwerden der Papillen u. s. w. gesellen.

Nirgends findet man in diesen Tumoren einen Zustand, der an die Beschaffenheit der jüngeren Theile der gewöhnlichen Kystome erinnert, nirgends die mehr oder weniger festen, auf dem Durchschnitte bald mehr wabenartigen, bald mehr cystischen höckerigen Erhebungen an der Innenfläche der Hauptcysten, nirgends den eigenthümlichen zähen weisslichen Inhalt jener Theile. — Andreerseits findet man kaum bei den gewöhnlichen Kystomen einen Theil der Cysten derartig

¹⁾ Scanzoni l. c. p. 170.

²⁾ Handbuch p. 840.

die Organe des kleinen Beckens durchsetzend, und mit ihnen verwachsen, wie in den beiden ersten oben beschriebenen und einigen anderen Fällen, während freilich diese Eigenschaft auch bei den papillären Kystomen fehlen kann. Dürfen wir nun diese Geschwülste in zwei verschiedene Klassen theilen, je nachdem sie Flimmerepithel besitzen, oder nicht? Da die besten Beobachter in einigen Fällen solches nicht fanden (Fox, Recklinghausen, auch Beigel u. A.), so ist ein Zweifel an der Richtigkeit der Beobachtung nicht zulässig, wenn auch hervorgehoben werden muss, dass die Untersuchung älterer Präparate nur sehr ungewisse Resultate liefert. Der wichtigste Umstand ist aber die für die obigen Fälle nachgewiesene Transformationsfähigkeit des Epithels. Zweifellos kann das Flimmerepithel auf einen sehr kleinen Raum beschränkt sein, der der Untersuchung entgehen kann, und der Befund einiger weniger Flimmerzellen in situ kann für die Natur des ganzen Epithels entscheidend sein.

Wenn wir nun auf der einen Seite für die glandulären Kystome die Entwicklung von schlauchförmigen Einsenkungen des Oberflächenepithels festhalten, welche durch stets fortschreitende drüsenähnliche Bildungen den Charakter dieser Geschwülste ausmachen, so stehen für die papillären Kystome diesem Entwicklungs-Modus zwei andere gegenüber; nach der einen Ansicht sollen sich dieselben aus Graaf'schen Follikeln, nach der andern aus supponirten parovarialen Einschlüssen entwickeln.

Durch Waldeyer¹⁾ ist zuerst nachgewiesen worden, dass das Epithel des Müller'schen Ganges, der nachmaligen Tuba genetisch eng zusammenhängt mit dem „Keimepithel“, welches das Ovarium überzieht. Erst später findet eine Trennung Statt, indem sich zwischen Eierstock und Fimbria ovarica ein schmaler Streifen Peritoneum einschleibt, indess ist die Ausdehnung dieses Streifens, sowohl bei verschiedenen Thierspecies als beim Menschen grossem Wechsel unterworfen.

Aus Mangel an hinreichendem Material frischer menschlicher Früchte aus früheren Monaten habe ich dies Verhalten nicht eingehender untersuchen können, indess findet man noch beim Neugeborenen, dass ein fast unmittelbarer Uebergang zwischen beiden Epithelien statt haben kann. Macht man einen Schnitt durch das Ovarium und die Fimbria ovarica ungefähr parallel der Längsaxe des ersteren, so sieht man die wellig gefaltete Oberfläche der letzteren bis an die Furche an der

¹⁾ Eierstock und Ei 1870. p. 9. u. p. 124. Taf. V. Fig. 50.

Basis des Ovarium sich fortsetzen. Das mit Cilien besetzte Epithel der Fimbria wird allmählich niedriger, und verliert die Cilien, hört jedoch nicht ganz auf, nimmt sodann an Dicke, in der genannten Furche oder kurz vor derselben, wieder zu, um in das bekannte Cylinderepithel des Ovariums überzugehen, welches, abgesehen von den Cilien, ganz mit dem der Tuba identisch ist. Nun beginnt die Bildung der schlauchförmigen Einsenkungen und der Follikel, welche das ganze Eierstocksparenchym erfüllen. Indess bereits vorher, also näher der Tuba, sind ähnliche schlauchförmige Einsenkungen vorhanden, welche in der Regel keine Follikel zu liefern scheinen, aber noch am Eierstock des Neugeborenen deutlich erkennbar sind.

Wann die Entstehung der Cilien beginnt, ist nicht ganz sicher (cf. Waldeyer p. 123). Ob man nun berechtigt ist, ein Flimmerepithel in einer Cyste abzuleiten von dem nicht flimmernden Keimepithel, welches aber dem Tuben-Epithel so nahe verwandt ist, wie Bruder und Schwester, oder ob man aus dem Vorhandensein des Flimmerepithels zu dem Schluss gezwungen ist, dass das Ursprungs-Epithel zur Zeit der Entstehung der Cyste bereits flimmertragend war, das lässt sich vorläufig nicht entscheiden.

Indess ist es wohl nicht gezwungen, von jenen unmittelbar neben der Fimbria gelegenen Epithelschläuchen Cysten abzuleiten, und wenn das Flimmerepithel sich einmal etwas weiter als gewöhnlich auf die Basis der Ovarien fortsetzt, so ist es erklärlich, wenn diese Cysten ebenfalls ein Flimmerepithel erhalten. Vielleicht gilt dasselbe von Graaf'schen Follikeln, welche jenem Epithel entstammen. (Auch Waldeyer erwähnt an einer Stelle seines Buches die Flimmercysten der Ovarien als Beweis für die nahe Verwandtschaft des Tuben- und des Ovarienepithels.¹⁾

Gegenüber Brodowski sei bemerkt, dass es also, wenn die Entstehung der Flimmercysten aus Graaf'schen Follikeln oder richtiger, aus Bildungen, die denselben analog sind, nachgewiesen wird, es sich nicht um Aufhebung des Remack'schen Gesetzes handelt, sondern, dass jene Beschaffenheit des Epithels sich weit ungezwungener in der angegebenen Weise erklärt.

Nicht unwichtig ist das Verhalten des oben beschriebenen Leipziger Präparates, bei welchem an beiden Ovarien die Degeneration offenbar in dem lateralen Theil, also nahe der Tuba begonnen hatte, während die mediale Hälfte frei war.

¹⁾ l. c. p. 9.

Ich kann nicht umhin, hier noch eine Beobachtung einzuschalten, welche ganz kürzlich an einer an pu erperaler Peritonitis verstorbenen, von Herrn Prof. Ackermann secirten Fau von 23 Jahren gemacht wurde. (Section v. 18. 11. 78.)

Das linke Ovarium zeigt sich in eine 7,5 centimeter lange, 5 centim. breite, etwa 3 centim. dicke, eiförmige, sehr deutlich fluctuirende Geschwulst umgewandelt, aus welcher sich etwa 50 cc. einer blassgelben Flüssigkeit entleeren. Die Innenfläche der Cyste ist glatt, nur am äusseren Umfange, genau der Stelle entsprechend, wo die Fimbria ovarica sich anheftet, findet sich ein kreisförmig begrenzter Fleck, auf welchem sich zahlreiche dicht stehende sandkorn- bis hanfkorn-grosse weissliche höckerige Prominenzen erheben. Nicht weit davon ist noch eine etwa einen centimeter im Durchmesser haltende, von einem etwas vorspringenden Saume umgebene kreisförmige Stelle, jedoch mit glatter Oberfläche, vorhanden, offenbar von einer ehemals geschlossenen Cyste herrührend. Die ungefähr hühnereigrosse Hauptcyste hat sich in dem äusseren oberen Theile des Ovarium entwickelt; ihre Wand wird grösstentheils von dem sehr verdünnten Ovarialgewebe gebildet, während die Hauptmasse des Eierstockes am untereren medialen Umfang der Cyste noch vorhanden ist. Sowohl in diesem Theile als auch in der bis auf 1 bis 2 millimeter verdünnten Cystenwand finden sich zahlreiche Follikel in allen Stadien der Reifung; einige derselben bilden hanfkorn-grosse Bläschen in der Cystenwand, und ragen z. Th. nach innen, z. Th. nach aussen hervor. In sämmtlichen ist wohlerhaltenes Follikel-epithel und das Ei nachweisbar.

Das Epithel der Cyste löst sich sehr leicht ab; es besteht grösstentheils aus kurz cylindrischen Zellen; beim Abschaben der Papillen erhält man zusammenhängende Epithellappen, und eines dieser hanbenförmigen Stücke, welches noch im Zusammenhang mit andern von gewöhnlicher Beschaffenheit steht, zeigt wohlerhaltene Cilien, welche die ganze Oberfläche bedecken. An einem andern, von derselben Gegend stammenden Epithelstück finden sich vereinzelte Flimmerzellen mit mehr oder weniger zahlreichen Cilien zwischen den übrigen flimmerlosen Zellen vor; doch gelang es mir weder an andern, dem frischen Präparat entnommenen Proben, noch an den sehr zahlreichen nach der Erhärtung gemachten Schnitten, anderweitig Flimmerzellen aufzufinden.

Die Papillen zeigen übrigens dieselbe Beschaffenheit, wie in den oben beschriebenen Fällen; sie bilden kleine knopfförmige Hervorragungen aus weichem Bindegewebe, welche von der innersten Schicht der Wand ausgehen. Schlauchförmige Epithel-einsenkungen sind weder an der äusseren Oberfläche, noch innen vorhanden, ebenso wenig ist ein Zusammenhang mit der Tuba oder der Fimbria ovarica nachweisbar.

Was die Entstehung dieser Cyste betrifft, so würde man zunächst daran denken können, dieselbe als einfachen Hydrops folliculi aufzufassen. Mag dies nun der Fall sein, oder nicht, so geht jedenfalls aus der Beschaffenheit der Wandung hervor, dass eine solche ursprünglich einfache Cyste sich durch Eröffnung von Follikeln in dieselbe hinein vergrössern kann. Denn die in der dünnen Wand derselben vorhandenen cystischen Follikel werden sich entweder nach aussen oder nach innen öffnen, je nachdem die innere oder die äussere Wand sich stärker verdünnt. Die beiden kreisförmigen, noch durch einen etwas vorspringenden Saum begrenzten Stellen in dem lateralen Theil sind denn auch wohl sicher als geplatzte Cysten aufzufassen. Den Boden der einen finden wir nun mit dicht gedrängten Papillen besetzt, und hier sind auch Flimmerzellen vorhanden. Gerade diese Stelle entspricht dem Ansatzpunkt der Fimbria ovarica. Es scheint, dass wir es hier mit dem Rest einer Cyste, vielleicht einem ursprünglichen Graaf'schen Follikel zu thun haben,

dessen Epithel von jener Uebergangsstelle stammt, und dieser Fall darf daher wohl als eine Stütze der obigen Theorie gelten; auch dieser ist als ein frühes Stadium eines papillären Kystoms aufzufassen, welches aber einer Follicularcyste anscheinend aufgepfropft ist.

Die Flüssigkeit der Cyste ist grünlich gelb, leicht getrübt, filtrirt fast klar. Specif. Gewicht 1023. Sie giebt mit Alkohol eine starke Fällung, mit Aq. dest. verdünnt, und nach vorsichtiger Ansäuerung mit Essigsäure gekocht, giebt sie einen starken feinflockigen Niederschlag, der sich etwas langsam, aber vollständig absetzt, so dass die darüberstehende Flüssigkeit vollkommen klar ist.

Das Ovarium der anderen Seite ist 5,0 centimeter lang, 2,0 breit, 0,5 dick, stark abgeplattet, zeigt eine Anzahl alter Corpora nigra und ziemlich zahlreiche Follikulareysten. Flimmerepithel oder schlauchförmige Einsenkungen von der Oberfläche sind nicht nachweisbar.

Leiten wir die in Rede stehenden Geschwülste von dem Oberflächenepithel ab, so ist das Verlorengehen der Cilien in der Neubildung nicht ohne Analogie mit dem normalen Verhalten, denn es wiederholt gewissermassen den Uebergang zwischen Epithel der Tuba und des Eierstockes. Auf diese Weise führen wir im Ganzen die papillären Kystome auf denselben, oder wenigstens annähernd denselben Ursprung zurück, wie die übrigen multiloculären Kystome.

Die Frage ist nun vielleicht berechtigt, warum gerade diese Art von Cysten die Neigung besitzt, papilläre Wucherungen zu erzeugen, während dies bei den Adeno-Kystomen, welche doch von gleichwerthigen Gebilden abstammen, nicht der Fall ist. Man darf vielleicht als Grund anführen, dass diese Cysten der Tubenwand weit näher stehen, als dem Ovarium. Ein Längsdurchschnitt durch die Fimbria ovarica eines Neugeborenen sieht in der That der Wand eines papillären Kystoms äusserst ähnlich. In dem einen Falle, dem der papillären Kystome, hat das Epithel den Charakter eines Oberflächen-Epithels bewahrt, in dem andern, dem der gewöhnlichen Kystome, den eines Drüsenepithels angenommen. Nur dem letzteren kommt daher der Name „Adeno-Kystom“ mit Recht zu.

Die andere, hauptsächlich von Olshausen unterstützte Ansicht ist die Ableitung der papillären Kystome von Theilen des Parovarium. Diese Ansicht hat viel für sich, namentlich da das Epithel des Parovarium dem Tubenepithel ebenfalls sehr ähnlich ist. Auch die Entstehung der parovarialen Cysten ist nicht mehr zweifelhaft, und kann zuweilen schon in frühester Kindheit beobachtet werden; so fand ich vor Kurzem bei einem wenige Tage alten Kinde zwei mohnkorn-grosse Flimmerepithelcysten, welche als unmittelbare Fortsetzung der Parovarialschläuche dicht bei dem Ovarium sassen.

Ein wichtiger Punkt scheint mir jedoch zu sein, dass die Parovarialcysten niemals zahlreich sind, meist solitär, selten zweikammerig. Da nun aber notorisch die papillären Kystome mit Flimmerepithel häufig multipel angelegt sind (Wilks, Brodowski, Leipziger Fall), so spricht dies allein schon gegen ihre parovariale Entstehung. Ja, ich glaube, dass man eine Cyste, wie die von Recklinghausen beschriebene, bei welcher das ebenfalls cystische Ovarium der Cyste aufsass, ebenso gut von einer solchen schlauchförmigen Einsenkung mit Flimmerepithel ableiten kann, als vom Parovarium, so auch vielleicht der Fall vom Prof. Olshansen.

Aus den vorhergehenden Betrachtungen können wir den Schluss ziehen, dass die papillären Kystome von Graaf'schen Follikeln abstammen, oder von Bildungen, welche denselben äquivalent sind, und welche wahrscheinlich vom Oberflächenepithel des lateralen Theiles der Ovarien herrühren. Ob dieselben von foetalen Bildungen, oder von späteren Epithelwucherungen herzulciten sind, ist vorläufig nicht zu entscheiden. *)

Es handelt sich nun darum, einige Haupteigenschaften der papillären Kystome etwas näher zu charakterisiren.

*) Erst nach Beendigung dieser Arbeit erhielt ich Kenntniss von der sehr interessanten Abhandlung von de Sinety und Malassez, Sur la structure, l'origine et le développement des Kystes de l'ovaire, Arch. de Physiologie 1878, welche in gewisser Beziehung eine Bestätigung der obigen Ansicht enthält. Leider liegt bisher nur der erste Theil der Arbeit vor. S. und M. beschreiben darin zwei Ovarien, das eine von normaler Grösse, das andere etwas vergrößert; beide waren bei Gelegenheit der Exstirpation grosser multiloculärer Cysten der anderen Seite mit entfernt. Leider ist die Beschaffenheit der letzteren nicht näher angegeben. In beiden Fällen fanden sich in dem Ovarium der anderen Seite, welches offenbar den Anfang der Geschwulstbildung darbot, kleine Cysten, die sich in dem einen Falle als hydropische Follikel, z. Th. mit Eiern, erwiesen. Daneben fanden sich aber in diesem Falle, im andern dagegen allein, sogenannte Pseudo-Follikel, kleine Cysten, welche mit einem abweichenden Epithel bekleidet waren, und zwar bestand dies aus mehr oder weniger grossen Cylinderzellen, Flimmerzellen und stellenweise auch Becherzellen. de S. und M. konnten nun in beiden Fällen hohle Epithelschläuche nachweisen, welche mit demselben verschiedenartigen Epithel ausgekleidet waren, und welche mit dem Oberflächenepithel nach Art der Pflüger'schen Schläuche zusammenhingen. Diese verzweigten sich im Ovarialstroma und gaben Anlass zur Bildung von kleinen mit Flimmerepithel ausgekleideten Cysten. Es ist somit der Nachweis geführt, dass von dem Oberflächenepithel Flimmerepithelcysten im Ovarium entstehen können; es wäre nun von grossem Interesse zu erfahren, ob die exstirpirten Geschwülste der andern Seite etwa papilläre Kystome waren, wie ich vermuthen muss. Auffallend scheint mir allein das Vorhandensein von Becherzellen neben den Flimmerzellen, welche ich wenigstens nie zusammen beobachtet habe. Indess ist ja das Vorkommen von Combinationen mehrerer Cystenformen wohl denkbar, ja sogar durch die Fälle von Eichwald, Flesch u. A. erwiesen.

Ein wichtiger Punkt ist die Bildungsweise secundärer Cysten.

Wilson Fox beschrieb bekanntlich die Bildung von Cysten aus interpapillären Spalten durch Verwachsung der freien Enden der Papillen. Wohl bemerkt, nennt er jedoch selbst diese Art der Cystenbildung *accidentell*, er legt ihr selbst keine grosse Bedeutung bei, und reservirt sie lediglich für seine beiden Papillargeschwülste, während er klar und deutlich die secundären Cysten der glandulären Kystome aus Abschnürung neugebildeter Drüsenschläuche, Anhäufung von Sekret in den abgeschnürten Theilen, Vervielfältigung durch Bildung von Septis im Grunde der drüsigen Einsenkungen entstehen lässt (in neun von seinen fünfzehn Fällen), endlich beobachtete er auch in den Fällen, in welchen keine Drüsenschläuche deutlich waren, sondern nur Cysten, Ausstülpungen der Wand der letzteren, so dass auch diese auf den allgemeinen Typus zurückgeführt wurden. Nichtsdestoweniger hat man vielfach (cf. Klebs¹⁾, Böttcher²⁾ u. A.) die Fox'sche Ansicht von der Entstehung der secundären Cysten aus interpapillären Spalten so aufgefasst, als sollte dieselbe für sämtliche Kystome gelten, was offenbar unrichtig ist.

Fox leitet die zusammengesetzten ebenso wie die einfachen Eierstockcysten von den Follikeln ab. Selbstverständlich entstehen die Papillargeschwülste secundär an der Innenwand der Cysten, indess kann nach Fox' Ansicht eine Bildung secundärer Cysten aus interpapillären Spalten statthaben. Er selbst giebt übrigens zu, dass vielleicht nicht sämtliche Hohlräume zwischen den Papillen bereits Cysten darstellen, wenn sie auch auf Durchschnitten das Aussehen haben.

An sich ist eine Entstehungsweise von Cysten auf diese Art wohl möglich und an anderen drüsigen Geschwülsten mehrfach nachgewiesen³⁾; es wird sich aber dann in der Regel nur um kleine cystische Räume in den Papillargeschwülsten handeln. Ich selbst habe sie in meinen ersten beiden Fällen nicht beobachtet, indess bin ich vollkommen überzeugt, dass die ziemlich zahlreichen kleinen Cysten an der Oberfläche der grossen Papillargeschwulst meines dritten Falles auf diese Weise entstanden waren; eine andere Bildungsweise ist für dieselben gar nicht denkbar. Ebenso gut können solche auch in den derben Papillarwucherungen an der Innenfläche der Cysten vorkommen, sie bleiben aber stets an der Oberfläche der Papillarschicht. Nicht zu verwechseln mit diesen sind die oft

¹⁾ Virchow's Archiv Bd. 41. 1867. p. 6.

²⁾ l. c. p. 343 ff.

³⁾ cf. Ackermann, Virchow's Archiv. Bd. 43. p. 88. Rindfleisch, Path. Gew.-L. p. 118.

sehr cystenähnlichen myxomatösen Papillen, welche auch in der That kleine Erweiterungscysten einschliessen können. Ein Theil der sogenannten gestielten Cysten gehört wahrscheinlich hierher; beide kommen auch zusammen vor, wie in unserem dritten Falle. So glaube ich auch die Abbildung von Paget auffassen zu müssen; die „endogenen“ Cysten oder Bläschen sind tausendfältig zusammengesetzt, und in grosslappigen oder warzigen Massen angehäuft. ¹⁾

Es bleibt stets ein wichtiges Unterscheidungsmittel zwischen den papillären und den glandulären Kystomen, dass bei den ersteren die Cystenwucherung in der Wandung, die für die letzteren so charakteristisch ist, wegfällt. Allerdings finden sich in der dicken Wandung der Hauptcysten spaltförmige mit Epithel ausgekleidete Lücken, welche stellenweise in cystische Erweiterungen übergehen. Diese Hohlräume verlaufen jedoch mit ihrer Längsaxe parallel der Streifung der Wand, und der Oberfläche, und es ist mir wenigstens nicht gelungen, schlauchförmige Einsenkungen in die Tiefe zu finden, welche zu jenen Räumen Anlass geben könnten, so dass diese wahrscheinlich auf die ursprüngliche Anlage zurückzuführen sind.

Die mehr oder weniger zahlreichen Nebencysten, welche in die Ligamenta lata hinein oder in deren Umgebung wachsen, und nach Bildung vielfacher Adhäsionen untereinander und mit den Organen des kleinen Beckens ein dichtes, der Operation unüberwindliche Hindernisse darbietendes Convolut bilden können, sind am wahrscheinlichsten ebenfalls von der multipeln Anlage herzuleiten.

Was die Flüssigkeit unserer Tumoren betrifft, so habe ich derselben in den beiden ersten Fällen leider zu wenig Aufmerksamkeit geschenkt, und kann daher nur auf die obigen Angaben über das allgemeine Verhalten verweisen, welches sich in Uebereinstimmung mit früheren Beobachtungen befindet. In den jüngeren Cysten ist die Flüssigkeit im Allgemeinen dünnschleimig und klar, ja sie kann selbst serumartig sein, in den grösseren ist sie dagegen dicker, weisslich getrübt durch abgestossene körnige Epithelien, in den ganz grossen Cysten endlich ist der Inhalt durch nachträgliche Veränderungen, durch Blutungen aus den gefässreichen Papillen u. s. w. wesentlich abweichend, so z. B. wurde aus der Hauptcyste unseres zweiten Falles eine sehr dicke schmutzgrothbraune Flüssigkeit entleert; Fox fand sie sogar von der Beschaffenheit dicker Erbsensuppe, doch ohne die Zähigkeit und die schleimige Consistenz anderer Cystengeschwülste.

¹⁾ Surgical lectures II. p. 81. fig. 4.

Niemals findet sich in den kleinen Cysten jener zähe weissliche, häufig mit der Scheere schneidbare Inhalt, welcher für die glandulären Kystome so charakteristisch ist.

Spiegelberg¹⁾ entleerte ganz dünne Flüssigkeit aus der Hauptcyste, die kleineren Cysten enthielten theils „eiterige“, die grosse Mehrzahl braune durchscheinende zähflüssige Masse (offenbar nachträglich verändert). In einem zweiten Fall²⁾ entleerte Spiegelberg aus der Bauchhöhle hellbraune, z. Theil spontan coagulirende Flüssigkeit, welche „mässige Mengen von gewöhnlichem Eiweiss, etwas weniges Serum-Eiweiss“ enthielt. Bei einer zweiten Punction enthielt die Flüssigkeit viel Paralbumin, Gerinnelbildeten sich nicht spontan; neben kleinen, z. Th. in Fettumwandlung begriffenen Zellen fanden sich grosse mit Vacuolen und Cholesterin-Krystalle. Sp. schloss hieraus auf Uebertritt von Geschwulstinhalt in die Bauchhöhle.

Benecke³⁾ fand in dem Stilling'schen Fall in den kleinen Cysten durchaus klare eiweisshaltige Flüssigkeit.

Von besonderer Wichtigkeit war es mir, die Flüssigkeit des dritten Falles von Kystoma papillare etwas genauer untersuchen zu können, wobei mir Herr Prof. Nasse mit Rath und That freundlichst beistand.

Das aus der Hauptcyste stammende Fluidum (a) ist trübe, grünlichgrau, dünnflüssig, nicht fadenziehend, aber stark schäumend, beim Verdunsten stark klebrig, von 1038 Spec. Gew.

Auch die in der Bauchhöhle in geringer Menge (etwa 300 cc.) befindliche Flüssigkeit (b) zeigt nach dem Absetzen einer geringen Menge Blutes eine sehr ähnliche Beschaffenheit: sie ist nur leicht getrübt, graugelblich, mit einem Stich in's Grünliche, von 1027 Spec. Gewicht.

Die mikroskopische Untersuchung ergibt, dass die Trübung bedingt ist durch abgestossene verfettete Epithelien, welche vollständig identisch sind mit den in situ beobachteten. Durch Zerfall derselben werden Fetttröpfchen frei.

Die Flüssigkeit (a) filtrirt langsam, das Filtrat ist klar, leicht opalisirend, giebt beim Erhitzen, sowie bei Zusatz von Ac. nitr. eine vollständige Gerinnung (auch mit 2 % Alaunlösung); im Ueberschuss von Essigsäure erfolgt kaum eine Trübung.

Es wurde sodann zur Untersuchung der Flüssigkeit nach den von Huppert zum Nachweis des Paralbumins genauer angegebenen Methoden geschritten. Beim Kochen der verdünnten (nicht filtrirten) Flüssigkeit a unter vorsichtigem Zusatz von Essigsäure erfolgte eine starke kleinflockige Gerinnung, über welcher sich sehr bald eine vollständig wasserhelle Flüssigkeit abschied. Man musste demgemäss auf vollständige Abwesenheit von Paralbumin schliessen. Um nun die Empfindlichkeit der Methode zu prüfen,

1) l. c. Monatsschrift. Bd. XIV.

2) Archiv f. Gynäkologie. Bd. I. p. 62.

3) Deutsche Klinik. 1869. N. 26.

wurden einer geringen Menge (etwa ein Fünftel eines gewöhnlichen Reagensglases betragend) der Flüssigkeit a einige Tropfen verdünnten Cysteninhaltes eines gewöhnlichen Kystomes zugefügt (in welchem durch das Bestehenbleiben einer starken Trübung bei gleicher Behandlung Paralbumin nachgewiesen war). Bei Wiederholung des Versuchs bei vorsichtiger Ansäuerung blieb auch jetzt die über dem Niederschlag sich abscheidende Flüssigkeit wasserhell. Erst bei Zusatz einer grössern Menge der Paralbuminhaltigen Flüssigkeit blieb die abfiltrirte Flüssigkeit milchig trübe. Daraus geht unzweifelhaft hervor, dass die angegebene Methode zum Nachweis kleiner Mengen Paralbumin nicht genügt.

Zu näherer Bestimmung wurde eine Quantität der Flüssigkeit a mit Alkohol behandelt, der Niederschlag nach drei Tagen filtrirt, mit Aether übergossen und getrocknet. Nach einigen Stunden wurde derselbe mit Wasser verrieben, wobei er sich zu unserer Ueberraschung vollständig löste.

Es wurde sodann eine geringe Menge der Flüssigkeit a mit ganz verdünnter Schwefelsäure etwa eine Stunde gekocht; ebenso wurde eine geringe Menge der Paralbuminhaltigen Flüssigkeit eines Kystoms behandelt. Erstere gab eine gequollene schmutzgraue Masse, von welcher sich etwas ziemlich klare dünne Flüssigkeit abcheiden liess. Diese, mit alkalischer Kupferlösung behandelt, gab eine deutliche Reduction der Kupferlösung (jedoch ohne Oxydulniederschlag). Die zweite, trübe Flüssigkeit, ebenso behandelt, gab ebentalls Reduction der Kupferlösung; am Boden des Glases schied sich nach einiger Zeit etwas Oxydul aus.

Zur Controle wurde etwas der klaren Flüssigkeit, welche sich nach dem Kochen der mit Essigsäure angesäuerten Flüssigkeit a über dem erhaltenen Niederschlag abgeschieden hatte, mit alkalischer Kupferlösung behandelt, und auch diese gab eine deutliche, wenn auch schwache Reduction.

Daraus geht hervor, dass sich in dieser Flüssigkeit bereits ein reduirender Körper befand, dass also die Reduction nach dem Kochen mit verdünnter Schwefelsäure keinen positiven Schluss auf das Vorhandensein von Spaltungsproducten des etwaigen Mucies zulässt.

Das Resultat dieser Versuche ist, dass die Flüssigkeit des papillären Kystoms stark eiweisshaltig ist, und vielleicht ganz geringe Mengen Paralbumins enthält. Dagegen würde das Verhalten des Alkoholniederschlages sprechen, doch wird möglicherweise die Löslichkeit desselben durch noch längere Einwirkung des Alkohols verändert. Andererseits geht aber daraus hervor, mit welcher Vorsicht die sämmtlichen zum Nachweis des Paralbumins angegebenen Methoden aufzunehmen sind.

Die Art der Flüssigkeit steht jedenfalls in enger Beziehung zu der Beschaffenheit der Innenfläche der Cysten, namentlich des Epithels, welches so wesentlich von dem der gewöhnlichen Kystome abweicht. Jedenfalls spielt die Transsudation von der durch die massenhaften gefässreichen Wucherungen enorm vermehrten Oberfläche bei den papillären Kystomen eine grosse Rolle, wie bereits Hodgkin und Fox annahmen.

Eine Bethheiligung der Zellen bei der Absonderung ist indess ebenfalls vorhanden, doch ist die „colloide“ Umwandlung derselben auf ein geringes Mass beschränkt. Gequollene Zellen mit hyalinem Inhalt finden sich in geringer Anzahl,

häufig kommt daneben wirkliche Verfettung vor, durch welche die Anfangs klare Flüssigkeit weisslich getrübt werden kann. Zweifellos werden jedoch die locker anhaftenden Epithelzellen der Zotten überhaupt leicht abgestossen, so dass Hegar wohl im Recht ist, wenn er das Vorkommen zahlreicher kleiner Cylinderzellen (mit Cilien?) in der Punktions-Flüssigkeit als diagnostisches Kriterium ansieht.¹⁾ Bei den gewöhnlichen Kystomen ist die Betheiligung der Zellen weit bedeutender, wie aus der grossen Anzahl abgestossener körnig und colloid entarteter Zellen in der Flüssigkeit hervorgeht. Die Cylinderzellen der jungen in Wucherung begriffenen Theile zeigen in der Regel ein auf die Basis beschränktes körniges Protoplasma, welches den Kern einschliesst, und sich mit Carmin färbt, während der oberhalb des Kernes gelegene grössere Theil der Zelle durch „colloide“ Umwandlung des Inhalts, welcher sich in die Cyste ergiesst, durchsichtig ist, ja in manchen Fällen kann man an der Oberfläche der Zellen einen stark lichtbrechenden Deckel erkennen, welcher durch den Zelleninhalt ganz oder theilweise abgehoben wird. Ein solches Verhalten kommt bei den papillären Kystomen nicht vor.

Einen sehr wichtigen Punkt bilden die Kalkkörper, welche oft in grosser Menge in den Papillen und den festeren Theilen der Wandung angehäuft sind, und es ist auffallend, dass auf dieselben in früheren Beobachtungen nicht mehr Werth gelegt worden ist. Allerdings finden sich die Concremente nicht ausschliesslich bei den in Rede stehenden Formen, sondern sie kommen auch in anderen Ovariengeschwülsten vor. Andreerseits sind sie von manchen Beobachtern papillärer Geschwülste nicht erwähnt, vielleicht nur übersehen worden. In den Fällen, welche ich zu untersuchen Gelegenheit hatte, waren die Kalkkörper stets in grosser Anzahl vorhanden, so dass sie für eine Reihe der vom Keimepithel stammenden Geschwülste fast ebenso pathognomonisch zu sein scheinen, wie für die Endotheliome der Hirnhäute (ohne daraus auf eine Analogie zwischen beiden schliessen zu lassen).

Verkalkungen der Wandungen grösserer Cysten kommen bei Ovarialtumoren ebenso wie bei Strumen und anderen Cystengeschwülsten vor. Eine derartige Veränderung in der Wandung eines Eierstocks-Colloid erwähnt bereits Virchow.²⁾

Lebert³⁾ fand geschichtete Kalk-Concremente ebenfalls in einem gewöhnlichen Kystom des Ovarium.

¹⁾ A. Hegar, zur Ovariectomie. Volkmann's Klinische Vortr. 109. p. 6.

²⁾ Verhandlungen der Gesellschaft f. Geburtshülfe. Berl. 1848. p. 226.

³⁾ Physiologie pathologique II. p. 70.

Waldeyer ¹⁾ sah zahlreiche sandige Coneremente in der Wandung eines glandulären Kystoms, doch waren diese nicht geschichtet; sie nahmen stets die Stelle der epithelialen Bildungen ein, hin und wieder fanden sich innerhalb derselben Räume, wo die Kalkkörper lagen, noch Epithelhaufen erhalten. Nach Waldeyer's Meinung hat diese „epitheliale Inerustation“ mit psammösen Kalkkörpern nichts zu thun, vielmehr steht diesen Bildungen am nächsten der von Ackermann ²⁾ beschriebene Fall von inerustirtem Brustkrebs, sowie ein zweiter ganz ähnlicher, welchen Waldeyer selbst beobachtete.

Die übrigen Befunde beziehen sich auf papilläre Kystome.

Rokitansky ³⁾ erwähnt in den Excreescenzen an der Innenfläche der Cysten zuweilen in grosser Menge abgelagerte einfache und geschichtete, opalisirende, inerustirte Gebilde von der Grösse eines Elementarkörnchens bis zu $\frac{1}{25}$ mm. Durchmesser. Er sah dieselben für jugendliche inerustirte Cysten an.

Die Angabe, welche sich in der Erklärung zu Fig. 5. Taf. 36 seines Werkes findet, bezieht sich offenbar auf ein papilläres Kystom. („Beide Ovarien einer an Pleuritis verstorbenen Weibsperson von mittleren Jahren waren zu mehr als hühner-eigrossen, blumenkohlartigen, nackten, z. Th. von Resten einer mehrfach durchbrochenen Cystenwand bekleideten Geschwülsten verwandelt. Die Geschwülste bestanden aus einem Aggregate meist parenchymatöser Excreescenzen mit ansehnlichen faettirten Endkolben. — Ein Stückchen eines parenchymatösen Endkolbens, ausgefüllt mit Zellgewebe, welches zahlreiche einfache und geschichtete junge Cysten mit opalisirendem colloiden Inhalt, von der Grösse eines Nucleolus bis zu $\frac{1}{60}$ mm. Durchmesser, daneben Inerustate ähnlicher und grösserer Cysten einschliesst. Aeusserlich haftete ein Kern-Epithelium daran“).

Spiegelberg fand die geschichteten Kalkkörper in seinem mehrfach erwähnten Falle in grosser Anzahl in den Papillen, besonders des Hauptsackes.

Beigel beobachtete sie in grosser Menge ebenfalls. Dass auch bei Spener Wells vielleicht ähnliche Coneremente abgebildet sind, habe ich bereits erwähnt.

Ich selbst habe mich von dem Vorhandensein der sehr zahlreichen Kalkkörper in dem Leipziger Präparat (sowie auch an der Innenfläche der von Herrn Prof.

¹⁾ Archiv für Gynäkologie I. p. 216.

²⁾ Virchow's Archiv. Bd. 45. p. 60.

³⁾ Rokitansky, Ueber die Cyste. Denkschriften der Akademie zu Wien 1850. Bd. I. p. 326.

Olshausen erwähnten Cyste des lig. latum) überzeugt, und fand sie in grosser Anzahl in den oben beschriebenen Fällen (namentlich F. 1 und 2).

Aber auch die in einem weiter unten zu beschreibenden Falle, sowohl in den Papillargeschwülsten von der Oberfläche der Ovarien und vom Peritoneum, sowie in den Krebsknoten daselbst vorhandenen Kalkconcremente müssen als übereinstimmend mit jenen angesehen werden.

Endlich habe ich ganz ähnliche geschichtete und drusige Bildungen in besonders grosser Zahl in kleinen metastatischen Papillargeschwülsten des Netzes, bei gleichzeitig vorhandenem nicht exstirpirten Ovarialtumor gefunden, welche ich für carcinomatös halten musste.¹⁾

Was die Bildungsweise der Concremente betrifft, so ist diese nicht in allen Fällen die gleiche. Sie bestehen grösstentheils aus kohlsaurem Kalk mit einer organischen Grundlage. In dem zuletzt erwähnten Falle liess sich die Entwicklung der Kalkkörper in den zelligen Elementen selbst sehr genau verfolgen; auch in dem noch zu beschreibenden Fall fanden sich dieselben zum Theil in den Epithelhaufen, meist jedoch im Stroma vor, in den übrigen Fällen endlich schienen sie hauptsächlich an das letztere gebunden zu sein; stets lassen die Concremente nach der Entkalkung eine geschichtete organische Grundlage zurück, welche ursprünglich vielfach identisch mit sogenannten Colloidkörnern zu sein scheint. Namentlich die Concremente, welche die secundären Geschwulstknötchen in Fall 2 fast ganz erfüllten, und auch die kleinen Knötchen an der Unterfläche des Zwerchfells bildeten, waren ganz aus Verkalkung des ursprünglich colloidnen Alveolar-Inhalts hervorgegangen.

Eine sehr wichtige Eigenschaft der papillären Kystome ist sowohl anatomisch als klinisch das Vorkommen von Metastasen, welche in verschiedenen Formen sich darstellen, als Papillarwucherungen am Peritoneum (Olshausen²⁾, Sp. Wells³⁾, sodann in Form von Cysten, welche an der Innenfläche wieder Papillen produciren (Hegar, Homans⁴⁾), und endlich in Form von Knoten, welche man vielleicht richtiger als carcinomatös bezeichnen muss (Fall 2).

Es kann unter diesen Umständen nicht Wunder nehmen, dass nach der Exstirpation derartiger Tumoren aus zurückbleibenden Resten sich Recidive derselben

¹⁾ cf. Olshausen, Handbuch. p. 433.

²⁾ l. c. p. 55.

³⁾ Ebenda p. 53.

⁴⁾ Ebenda p. 60.

Art entwickeln, wie in dem Fall von Beigel. Bemerkenswerth ist, dass sowohl in solchen Fällen, als auch überhaupt bei frei in den Peritonealraum hineinragenden Papillargeschwülsten stets Ascites zugegen ist.

In manchen älteren Beschreibungen lässt es sich nicht mehr entscheiden, ob papilläre Kystome oder Carcinome vorgelegen haben, denn dass cystische Carcinome mit papillären Wucherungen am Ovarium vorkommen, ist zweifellos. In einem solchen Falle, welchen ich untersuchte, fanden sich auf dem Peritoneum papilläre Wucherungen und rundliche gestielte Knoten vor, welche aus jenen hervorgegangen waren. So verhielt es sich auch in dem bereits erwähnten, im Handbuch von Olshansen beschriebenen Falle¹⁾. Die papillären Wucherungen haben aber in diesen Fällen einen ganz anderen Bau, wie bei den papillären Kystomen, denn dort sitzen die Nester von Epithelzellen in den Zottenbildungen selbst, und so geschieht es denn, dass bei weiterem Wachsthum diese Papillen zu wirklichen Krebsknoten mit glatter Oberfläche verschmelzen, welche auf dem Durchschnitt aus einem sehr gefässreichen Bindegewebsgerüst und epithelialen Zellhaufen und Zellbalken bestehen.

In unseren Fällen 1 und 3 war nichts von Metastasenbildung zu bemerken, im Fall 2 dagegen fanden sich erstens mehrere verkalkte Geschwulstknoten in den Adhäsionen in der Umgebung des Haupttumor, ausserdem aber, in einiger Entfernung von der Hauptcyste, kleine sandige Knötchen an der unteren Fläche des Zwerchfells und endlich einige metastatische Knoten an der Oberfläche des letzteren.

Sollen wir diese Knoten als Carcinome auffassen, oder als metastatische Kystome? Unzweifelhaft handelt es sich um Bildungen von dem Typus der ursprünglichen, unzweifelhaft müssen verschleppte Elemente der letzteren nach ihrer Festsetzung sich zu kleinen Cysten mit Flimmerepithel, mit eigenthümlicher Absonderungsfähigkeit, ja selbst mit der Eigenschaft, papilläre Wucherungen und Kalkkörper zu erzeugen, entwickelt haben.

Wir vermissen jedoch vor der Hand die eigentliche „destruirende Wirkung der intensiveren Epithelwucherung“ (Klebs), welche wir für das Carcinom als charakteristisch ansehen müssen; vielmehr scheinen diese metastatischen Geschwülste ihrer weitem Verbreitung durch frühzeitige Petrification sich selbst eine Grenze zu setzen.

¹⁾ l. c. p. 432.

Demnach ist auf der andern Seite den Elementen der papillären Kystome die Fähigkeit nicht abzustreiten, ebensogut Carcinome zu produciren, wie wir dies von den Elementen der Oberflächen-Papillargeschwülste zeigen werden.

Es ist möglich, dass es sich in einem von Rokitansky¹⁾ beschriebenen Falle um ein derartiges Vorkommen handelte, d. h. um ein papilläres Kystom, welches zu ausgedehnten papillären Metastasen am Peritoneum, und zu Carcinose des Netzes und der Leber Anlass gegeben hatte. Jedoch ist der Fall nicht speciell zu verwerthen, da eine mikroskopische Untersuchung fehlt.

Es ist übrigens bekannt, dass analoge Krebsbildung aus ursprünglich gutartigen Geschwülsten auch bei den gewöhnlichen Kystomen vorkommt, und dass auch hier das Carcinom in der Beschaffenheit des Epithels, in der Bildung zahlreicher mit gallertiger Masse gefüllter Aveolen an den ursprünglichen Typus erinnert. Diese Fälle sind treffende Beweise für die Nicht-Specificität der Carcinome.

Erst vor einigen Monaten hatte ich Gelegenheit, ein derartiges Kystom zu untersuchen, welches an seiner Oberfläche mehrfach mit dem Netz verwachsen war, und hier einzelne rauhe, unebene Stellen von krebsiger Beschaffenheit zeigte, während im Uebrigen der sehr umfangreiche Tumor — ohne eigentliche Hauptcyste, aber mit zahlreichen kleineren, bis faustgrossen Abtheilungen — von cystoidem Bau war, so dass auf dem Durchschnitt der dickschleimige, weissliche und gelbliche Inhalt der cystischen Hohlräume überall hervorquoll. In dem mitexstirpirten Stück des Netzes fanden sich mehrere plattrundliche harte Knoten von 1—2 centim. Durchmesser und $\frac{1}{2}$ centim. Dicke, mit etwas eingezogener Mitte. Von der Schnittfläche erhielt man einen zelligen Saft, der theils lang cylindrische, mit basalem Kern versehene, ferner kleine polyedrische, aneinander gereihte und grössere in rundlichen Haufen beisammenliegende Epithelzellen zeigte. An Schnitten ergab sich ein dem Gallertcarcinom ähnliches Bild, doch trugen die z. Th. mit regelmässigem Cylinderepithel ausgekleideten Hohlräume deutlich den Typus der ursprünglichen Geschwulst.

Bei der fünf Wochen später angestellten Section (am 20. April 1878; Frau von 52 J.) fand sich eine sehr ausgebreitete Carcinose des Peritoneum, welche zu colossalen Verwachsungen Anlass gegeben hatte. Die histologische Untersuchung ergab denselben Bau wie an den Netzknoten.

¹⁾ Ueber den Zottenkrebs; Sitzungs-Berichte der physik.-mathem. Klasse der Akademie zu Wien. 1852. Bd. 8. p. 529.

II. Die Papillargeschwulst der Oberfläche der Ovarien.

(Fall 4). *Papillargeschwülste von der Oberfläche beider Ovarien; Secundäres Carcinom des Peritoneum und des grossen Netzes.*

Frau H., 69 Jahre alt, wurde wegen einer ungefähr faustgrossen Geschwulst am Nabel in die chirurgische Privatklinik des Herrn Geheimrath Prof. Volkmann aufgenommen. Bei der Exstirpation der Geschwulst am 18. August 1877 zeigte sich, dass dieselbe mit dem grossen Netz zusammenhing, von welchem sie abgeschnitten werden musste. Trotz des guten Wundverlaufes erfolgte nach zwei Tagen der Tod unter Erscheinungen von Collaps.

Die Section (am 21. August 1877, 15 h. p. m. Prof. Ackermann) ergab folgenden Befund:

Weiblicher Leichnam von etwas mehr als mittlerer Länge und sehr erheblicher Corpulenz. Hautdecken blass; an der hinteren Körperfläche und der rechten Hälfte des Gesichts diffuse bläulichrothe Todtenflecke. Mässiger Rigor. Die Bauchdecken zeigen keine Striae, der Bauch ist sehr voluminös und die Bauchhaut in Folge eines unmittelbar vor der Section entfernten Verbandes vielfach unregelmässig gefaltet. In der Mitte der Bauchdecken befindet sich eine 13 cent. lange, durch zahlreiche Knopfnähte geschlossene Schnittwunde, deren unteres Ende 11 centimeter oberhalb der Symphyse, deren oberes 15 centimeter unterhalb des Proc. ensiformis liegt. Die Wunde verläuft genau vertical, entsprechend der linea alba; aus dem oberen Wundwinkel ragt ein Drainrohr hervor, ein zweites etwa aus der Mitte der Wunde, ein drittes ungefähr 1 centimeter über dem unteren Ende derselben. Die Wundränder sind nicht geschwollen. Nach Entfernung der Nähte drängen sich die verklebten Wundränder auseinander, und es präsentirt sich eine vollkommen eiterfreie, mit dünnen Schichten unveränderten Blutgerinnsels bedeckte Wunde, deren Oberfläche z. Th. durch die etwa 4 centim. dicken Bauchdecken gebildet wird, während in der Tiefe, etwa im Umfange eines Zweimarkstückes eine leicht sich vordrängende mässig geröthete Darmschlinge sichtbar ist. Nach links und oben von dieser Darmschlinge gelangt man ohne Widerstand mit dem Finger in's Cavum peritonei, während nach rechts hin die erwähnte Darmschlinge mässig fest mit dem Peritoneum parietale verklebt ist.

Im rechten Pleurasack befinden sich ungefähr 200 cc. einer dünnen blutig tingirten Flüssigkeit. Die Lungen sind bis auf geringe ältere Verwachsungen, Oedem und Blutfülle der unteren Lappen ohne besondere Veränderung. Das Herz stark mit Fett umwachsen, seine Muskulatur äusserst schlaff und mürbe, trübe und etwas blutarm. Klappen normal.

Das grosse Netz ist aufs Aeusserste verschmälert, so dass es dem Colon transversum nur noch in Form eines theils schmälern, theils breiteren, höchstens etwa 8 centimeter breiten Gebildes anhängt; in diesem geschrumpften Omentum befindet sich zunächst nach rechts in der Nähe der Flexura hepatica eine ziemlich derbe, etwa 7 centim. breite, 3 centim. hohe Geschwulst mit glatter Oberfläche, mit ganz feinkörniger Schnittfläche von vorwiegend weisslicher Farbe, auf welcher eine Anzahl nagelkopfgrosser Einsprengungen sichtbar sind. Eine ähnliche, etwas niedrigere und schmalere Geschwulst, im Wesentlichen von gleicher Beschaffenheit, findet sich zunächst in der Mitte des Colon transversum in dem geschrumpften Omentum, und

an dem rechten Ende dieses Tumor's findet sich eine etwas hyperämische, frische, nicht mit Eiter bedeckte Schnittfläche.

Die dünnen Gedärme sind z. Th. ganz lose durch spärliche Fibrinlagen untereinander verklebt, ihre Serosa ist im Ganzen blass, zeigt jedoch entsprechend den Winkeln, wo die Därme aneinanderstossen, eine mässige, leicht hämorrhagische Hyperämie. Flüssiges Exsudat ist in der Bauchhöhle nicht vorhanden. Die dünnen Därme sind etwas meteoristisch.

Mesenterium ausserordentlich fettreich; in den Drüsen desselben nichts von Schwellung und auffälliger Härte zu bemerken. Das Peritoneum parietale zeigt da, wo es in die Bauchdecken übergeht, sowohl in der Mitte, wie auch zu beiden Seiten, eine sehr erhebliche Anzahl flacher, derber, vielfach confluirender Knötchen, die z. Th. nur die Grösse eines Sandkornes besitzen, z. Th. aber auch etwas grösser, einige millimeter im Durchmesser haltende Platten bilden. Sie sind in breiteren und längeren Zügen angeordnet, welche bis in die Excavatio recto-uterina hinabsteigen, und auch an der Vorderwand des Rectum und der hintern des Uterus sich vorfinden.

An der Oberfläche beider etwas verkleinerter Ovarien befindet sich eine aus ziemlich langen, und vielfach ramificirten Zotten zusammengesetzte, etwa haselnuss-grosse Geschwulst. Uterus atrophisch, schliesst eine Anzahl bis kirschengrosser Myome ein.

Die Milz klein, schlaff, ihre Trabekeln etwas hyperplastisch, Nieren von grossen Fettmassen umgeben, klein, schlaff, etwas mürbe, ihre Oberfläche glatt. Die Leber etwas kleiner als normal, zäh, schmutzig gelb, mit glatter Oberfläche, anämisch, anscheinend ziemlich stark verfettet. Im Magen und Darm nichts Bemerkenswerthes.

Eine nähere Untersuchung der Genitalien ergibt Folgendes:

Das linke Ovarium ist 2,5 centimeter lang, 1,5 breit, 0,9 dick, das rechte 2,2 centimeter lang, 1,3 breit, 0,8 dick. An beiden Eierstöcken, und zwar hauptsächlich am obern Rande, z. Th. auch an der hinteren Fläche finden sich zahlreiche weiche dunkelrothe Geschwülste, welche vermittelt dünner, weisslicher Stiele von der Oberfläche ausgehen, und, wie sich besonders beim Aufgiessen von Wasser zeigt, in eine grosse Menge z. Th. äusserst feiner gefässreicher gruppenweise untereinander vereinigter Papillen zerfallen. Es finden sich auf jedem Ovarium 10—12 in collabirtem Zustande erbsen- bis kirschengrosse derartige Geschwülste, ausserdem mehrere ganz kleine. Nur die letzteren lassen sich vollständig in einzelne von dem Stiel ausgehende Zöttchen auflösen, während die grösseren einen soliden Körper enthalten, von welchen die z. Th. kolbig angeschwollenen Papillen ausgehen. Die Dicke der Stiele wechselt je nach dem Umfange der einzelnen Geschwülste, übersteigt aber kaum $\frac{1}{2}$ millimeter. Die freie Oberfläche der Ovarien ist glatt, weisslich, an dem rechten schimmern einige Cysten von kaum Stecknadelkopfgrösse durch, welche beim Anstechen ein Tröpfchen klare Flüssigkeit (mit Cylinderepithel) entleeren. Abgesehen von diesen spärlichen Follikeln und einzelnen fibrösen Körpern zeigen die Eierstöcke auf dem Durchschnitt ein derbes röthlichgraues Gewebe, welches fast ganz aus dickwandigen geschlängelten Gefässen mit wenig interstitiellem Bindegewebe besteht.

Die Ovarien setzen sich von der etwas verdickten und durch zahlreiche blutgefüllte Gefässe bläulichrother Unterlage nicht sehr scharf ab; die Schläuche des Parovarium sind deutlich erkennbar, ebenso

sind auch die Ligamenta ovarior., Tuben und Fimbrien wohlerhalten. Am Abdominalende der linken Tuba findet sich jedoch eine inmitten der Fimbrien sitzende rundliche Geschwulst von ungefähr Bohnengrösse, weicher Consistenz und röthlichweisser Farbe; von der Schnittfläche derselben lässt sich reichlich milchige Flüssigkeit abstreichen.

Das Peritoneum der Exavatio vesico-uterina ist mit sehr dicht stehenden Zöttchen besetzt, welche demselben ein rauhes filzähnliches Aussehen geben, in geringerer Menge finden sich die Zöttchen auch im Douglas'schen Raume.

Mikrosk. Verhalten. Das bindegewebige Stroma der Ovarien bildet an der Oberfläche eine fibröse Schicht, welche sich continuirlich in die Stiele der kleinen Geschwülste fortsetzt. Jeder der Stiele enthält einige aus dem Inneren des Organes aufsteigende Gefässe. Ein sehr niedriges Epithel, mit polygonalen Zellen, deren Höhe bedeutend geringer ist als ihre Breite, setzt sich continuirlich von der Oberfläche der Ovarien auf die Stiele der Geschwülste fort, es nimmt jedoch auf den letzteren selbst an Dicke zu, so dass die Höhe der Zellen der Breite gleichkommt; die feinen Verzweigungen endlich sind mit Cylinder-epithel bekleidet, dessen Zelle etwa doppelt so hoch als breit, und häufig mit abgerundeten Enden versehen sind. Uebrigens haftet dies Epithel überall nur sehr locker an den Zotten, so dass der grösste Theil in mehr oder weniger zusammenhängenden Trümmern mit zahlreichen einzelnen Zellen gemischt neben den Zotten liegt.

Die Zellen selbst sind sehr zart, enthalten einen länglichrunden Kern mit kleinem glänzenden Kernkörperchen.

Das Gerüst der Papillen besteht aus feinstreifigem Bindegewebe mit zahlreichen eingelagerten länglichen Kernen, respective Spindelzellen, welche in den äusseren Schichten an Zahl zunehmen. Jede Zotte enthält eine oder mehrere weite Gefässschlingen; das dieselbe umgebende Gewebe ist von sehr verschiedener Mächtigkeit, bei einigen gering, bei andern — kolbig angeschwollenen — stärker, mit viel heller Zwischen-substanz; die Enden dieser dickeren Zöttchen sind häufig noch mit fadenförmigen Anhängen versehen. Nur die kleinen Zottenbäumchen lassen sich, wie erwähnt, ganz in ihre Aeste zerlegen; an den grösseren ist das Verhältniss anders, wie man sich namentlich deutlich an Schnitten kleiner erhärteter und eingebetteter Stücke überzeugen kann. Nicht allein, dass das Bindegewebsgerüst in der Mitte der kleinen Geschwülste an Mächtigkeit bedeutend zunimmt, so dass eine Art solider Körper entsteht, auch das Epithel wuchert, und gelangt derartig in das Innere des Gerüsts, dass an Schnitten das Aussehen allseitig von Bindegewebe umgebener und mit epithelialen Zellen gefüllter Alveolen entsteht. Die Zellen selbst gleichen in ihrem Habitus vollständig denen der Oberfläche, haben aber häufig unregelmässige polyedrische Gestalten angenommen. Cystenbildung habe ich in den Zotten nicht beobachtet.

Ob es sich hier lediglich um eine eigenmächtige Wucherung des Epithels, um ein Hineinwachsen desselben in das Bindegewebe, oder mehr um ein Abgeschnürtwerden desselben von Seiten des letzteren handelt, lässt sich wohl nicht entscheiden; für den ersten Umstand spricht das Vorkommen von zapfenförmigen Epithelsprossen, welche in das weiche Bindegewebe einzudringen scheinen, Dass diese Epithelien jedenfalls einer sehr aktiven Wucherung fähig sind, zeigt die weitere Verbreitung, wie aus dem Folgenden hervorgeht.

Zu erwähnen ist noch, dass sich in vielen Papillen zahlreiche Kalkkörper von der bekannten Form vorfinden, dieselben sitzen in dem bindegewebigen Gerüst der Zotten, und nehmen einzelne der Endanschwellungen vollkommen ein, während sie an anderen Zotten mehr vereinzelt sind, und in einem grossen Theile ganz fehlen. Zuweilen haben diese Kalkkörper einen ganz oberflächlichen Sitz, so dass sie an den Bäumchen und ihren Stielen wie angeklebt erscheinen. Die meisten haben kugelige Form und höckerige Oberfläche, zeigen dabei eine concentrische Schichtung, häufig kommen auch cylindrische und unregelmässig gestaltete, aus mehren kleinen verschmolzene Körper vor. Bei Behandlung mit Säuren löst sich der Kalk (mit SO_3 unter Gasentwicklung und Bildung von Gypskristallen), und es bleibt eine organische Substanz zurück, welche die Schichtung deutlich darbietet.

Die kleinen Zotten an der Oberfläche des Peritoneum im Douglas'schen Raume und in der Excavatio vesico-uterina zeigen eine grosse Uebereinstimmung mit denen der Ovarien; sie bilden vielfach verzweigte, aber meist aus sehr dünnen Aestchen bestehende Bäumchen von mehreren millim. Länge; übrigens waren sie im frischen Zustande mit demselben sehr hinfalligen Epithel überzogen; auch sind sie besonders reich an Kalkkörpern.

Der kleine Tumor an dem freien Ende der linken Tuba stimmt mit dem Körper der Papillargeschwülste im Ganzen überein, d. h. er besteht aus einem zarten, bindegewebigen, gefässtragenden Gerüst, in dessen weiten Maschen dieselben kleinen, meist cylindrischen Epithelzellen angehäuft sind, mit einem Worte, er stellt ein weiches Krebsknötchen dar.

Was nun die flachen Knötchen am Peritoneum betrifft, so zeigen dieselben auf Flächen und Querschnitten zahlreiche zapfenförmige Gebilde aus epithelialen Zellen, welche sich augenscheinlich in den erweiterten spaltförmigen Lymphräumen des Peritoneum ausbreiten, und sich von ihren Anfängen in Form schmaler, mit Zellen erfüllter Gänge bis zur Ausbildung vollständiger Krebs-Alveolen verfolgen lassen. Das dazwischen liegende Bindegewebe zeigt meist eine starke Infiltration mit kleinen Rundzellen. Auch in diesen Knötchen finden sich die Kalkkörper, und zwar sowohl in den epithelialen Zellhaufen, als in dem bindegewebigen Stroma.

Die Verdickung und Schrumpfung des grossen Netzes ist durch dieselbe carcinomatöse Infiltration zu Stande gebracht. Es wiederholt sich hier an Schnitten dasselbe, was bereits an den kleinen Knötchen des Peritoneum beobachtet wurde, nur in grösserem Massstabe. Es finden sich indess auch hier die verschiedenen Entwicklungsstadien der Krebs-Alveolen, schmale Zellstränge, aus wenigen Zellreihen bestehend, ferner weitere Kanäle, die mit Epithelzellen z. Th. ausgekleidet, z. Th. gefüllt sind, und endlich grössere, bereits makroskopisch erkennbare Alveolen. Die Zellen besitzen auch hier in der Regel cylindrische Form, hauptsächlich die, welche die Innenwand der Alveolen auskleiden, wo sie häufig einen ganz regelmässigen ein- oder mehrschichtigen Cylinderepithelüberzug darstellen, während im Inneren die Zellreihen regelloser durch einander liegen, und zwischen sich spaltförmige Lücken frei lassen. An anderen Stellen ist die Füllung dichter, und die Zellen haben unregelmässige polyedrische Gestalt angenommen; in einigen Alveolen dagegen, oder richtiger in Durchschnitten kanalförmiger Hohlräume bildet die gewucherte zellige Masse eine dicke Wandschicht, welche in dem centralen Innern ein gelbliches feinkörniges Gerinnsel umschliesst.

Das Bindegewebe des Netzes ist enorm vermehrt, so dass die cylindrischen Epithelstränge meist durch breite Zwischenräume getrennt sind, meist ist das Gewebe derb-faserig, an vielen Stellen aber auch

mit kleinen Rundzellen dicht infiltrirt. Stellenweise sind Gruppen von Fettzellen vorhanden, welche sich makroskopisch als gelbliche Einsprengungen erkennen liessen. Auch in dieser Geschwulstmasse finden sich zahlreiche Kalkkörper vor, auch hier z. Th. in den Zellhaufen, meist jedoch im Bindegewebe gelegen, an einigen Stellen liegen sie dicht gedrängt beisammen, und erreichen bedeutende Grösse, an anderen sind sie spärlicher und kleiner. (S. Fig. 2.).

Leider ist es nicht möglich gewesen, den exstirpirten Tumor vom Nabel zu untersuchen, da derselbe abhanden gekommen war; aus dem Sektionsbefund geht jedoch hervor, dass dieser Tumor vom grossen Netz ausgegangen, und durch den Nabel hindurchgewachsen war. Als bei der Operation dieses Verhältniss constatirt wurde, musste die Geschwulst vom Netz abgeschnitten werden.

Die Uebereinstimmung der secundären Neubildungen mit den Ovarialgeschwülsten ist nicht zu bezweifeln; sollte die gleichmässig wiederkehrende Zellform noch nicht die Abstammung der Metastasen beweisen, so würden die in derselben Art verbreiteten concentrischen Kalkkörper hinreichend charakteristisch sein. Die Verbreitungsweise der Neubildung hat übrigens an sich nichts Auffälliges; sowohl die zahlreichen Zötchen auf dem Peritoneum des Douglas'schen Raumes und der Excavatio vesico-uterina erklären sich durch Herabfallen von zelligen Elementen, welche, wie es scheint, durch ihre Wucherung secundär die Zottenbildung — eine Art chronischer Peritonitis — hervorgerufen haben. Der kleine solide Tumor in den Fimbrien der einen Tuba erklärt sich ebenfalls einfach genug, da der natürliche Verbindungsweg lose Gewebelemente von der Oberfläche der Ovarien an jene Stelle führt. Die weitere Verbreitung in den Bindegewebsspalten und Lymphräumen des Peritoneum, die krebsige Degeneration des Netzes ist endlich eine der häufigsten Erscheinungen bei Carcinom der Bauchorgane.

Es handelt sich hier um eine Geschwulstform der Ovarien, welche an sich selten genug, in mehr als einer Hinsicht von Interesse ist. Es ist eine exquisit papilläre Neubildung, welche von der Oberfläche der Eierstöcke ausgehend, und selbst noch anscheinend jugendlich, zu einer sehr ausgedehnten secundären Krebsentwicklung Anlass gegeben hat.

Es fragt sich, als was wir die Neubildung der Ovarien aufzufassen haben. Der Form nach entspricht dieselbe am genauesten den bisher nur in wenigen Fällen bekannten sogenannten „Papillomen“ von der Oberfläche dieser Organe. Diese bildeten ebenfalls weiche Geschwülste, welche sich in vielfach verzweigte, an den Enden leicht angeschwollene Zotten auflösten, die mit feinen, aber derben, fadenförmigen Stielen von der ganzen Oberfläche der Ovarien entsprangen (Gusserow und Eberth¹⁾).

Eine Verschiedenheit besteht nur in den Angaben über das Verhalten des Epithels, denn während Eberth ein „einfach geschichtetes Plattenepithel“ fand,

¹⁾ Virchow's Archiv. Bd. 43. 1868. p. 18.

bestand dasselbe in einem ähnlichen Falle von Klebs¹⁾ aus mehrfachen protoplasma-reichen Zellschichten, in dem letzten Falle von Birch-Hirschfeld²⁾ endlich aus mehrschichtigen kurzcyllindrischen Zellen. Auf diese Verschiedenheit der Angaben ist jedoch meiner Meinung nach nicht sehr viel Werth zu legen, denn abgesehen von der etwas willkürlichen Unterscheidung von Platten- und Cylinderepithel, ist auch die Schichtung von nicht wesentlicher Bedeutung, da das ursprünglich einfache, sehr niedrige Cylinderepithel bei stärkerer Wucherung in ein höheres, dann auch geschichtetes übergehen kann. Das, worauf es ankommt, ist, dass es sich jedenfalls in allen Fällen um das Oberflächen-Epithel des Ovariums handelt, nicht etwa um gewucherte Elemente der Corpora lutea³⁾. Wahrscheinlich gehört in dieselbe Kategorie auch der oben erwähnte, von Prochaska beschriebene und abgebildete Fall von Papillargeschwülsten beider Ovarien.

In den früheren Fällen handelte es sich allem Anschein nach um vollkommen gutartige Bildungen. Gusserow und Eberth sind geneigt, dieselben auf chronische Entzündung, wahrscheinlich Oophoritis zurückzuführen, gewissermassen als Theilerscheinung von allgemeiner chronischer Peritonitis. Das 19-jährige Mädchen, von welchem der Birch-Hirschfeld'sche Fall stammte, starb ebenfalls an Peritonitis, doch fehlen, ebenso wie bei Klebs, nähere Angaben.

Koeberlé⁴⁾ erwähnt ebenfalls die an der Oberfläche der Ovarien vorkommenden Papillome, welche, wenn sie einen bedeutenden Umfang erreichen, Ascites verursachen.

Ob diese einfachen Papillome etwas von den unseren ganz verschiedenes, reine papilläre Fibrome sind, wie sie auch auf Schleimhäuten vorkommen, oder ob ihrem Epithel bereits eine carcinomatöse Natur innewohnte, wer mag das entscheiden? Indess deutet die mehrfache Schichtung des Epithels in den beiden letzten Fällen auf eine lebhaftete Betheiligung desselben bei der Wucherung. Hervorzuheben ist, dass man auch unseren Papillargeschwülsten, wenn man sie isolirt vor sich gehabt hätte, irgendwelche Bösartigkeit kaum zugetraut haben würde. Erst die nähere Untersuchung wies eine so lebhaftete regellose Epithelwucherung nach, dass man

¹⁾ Handbuch I. p. 794.

²⁾ Lehrbuch der Pathol. Anatomie. p. 1101.

³⁾ cf. Rokitansky, Lehrbuch III. 1861. p. 418 und Klob, Patholog. Anatomie der weibl. Sexualorgane. 1864. p. 343.

⁴⁾ l. c. p. 508.

berechtigt sein konnte, die kleinen gestielten Geschwülste als carcinomatös, als wirkliche „Zottenkrebsse“ anzusehen. Die Uebereinstimmung der Elemente der secundären Krebswucherungen mit denen der Eierstocksgeschwülste machte diese Auffassung jedoch erst zweifellos.

Indess ist, namentlich mit Rücksicht auf die oben erwähnten Fälle, die Frage wohl berechtigt, ob die kleinen Papillargeschwülste von vorn herein maligne Neubildungen darstellten, ob sie nicht vielleicht lange bestanden haben, ohne die Neigung, sich zu generalisiren.

Es muss hervorgehoben werden, dass auch Slavjansky¹⁾ als Ausgang der chronischen parenchymatösen Entzündung der Eierstöcke in Folge der Verbreitung der Entzündung von dem Parenchym der Follikel auf ihre Wandung und auf die Peripherie des Eierstockes an dessen Oberfläche fibröse papillenartige Gebilde beobachtete. Er lässt diese jedoch von einer Endothelschicht bekleidet sein, welche sich von dem kurzeylindrischen Eierstocks-Epithel ziemlich scharf abgrenzt.

Auch ich würde den zelligen Ueberzug der Stiele der Papillargeschwülste der Form nach als Endothel bezeichnen, wenn nicht der allmähliche Uebergang in das ziemlich hohe Cylinderepithel der Zotten nachzuweisen wäre.

Leider habe ich nichts weiter über die Vorgeschichte der betreffenden Frau in Erfahrung bringen können, als dass dieselbe nie geboren haben soll. Indess weist die Beschaffenheit der Ovarien, deren Parenchym fast ganz aus geschlängelten dickwandigen Gefässen bestand, darauf hin, dass chronische Hyperämie dieser Organe lange bestanden hat. Lassen wir unter dem Einfluss derselben an der Oberfläche kleine zottige Wucherungen entstehen, an welchen sich das Oberflächen-Epithel beteiligt, so haben wir bei allmählichem Wachsthum derselben gutartige Papillargeschwülste vor uns — mit einfachem niedrigem Epithel, wie man es noch an den Stielen erkennen kann — welche sich von den früher beobachteten nicht unterscheiden.

Aber die Trägerin derselben befindet sich in dem Alter, in welchem erfahrungsgemäss die Neigung vorhanden ist, epitheliale Neubildungen maligner Natur zu produciren, und aus dem ursprünglich gutartigen — oder richtiger indifferenten Gewächs entsteht ein Carcinom.

¹⁾ Archiv für Gynäkologie Bd. III. p. 192.

Es scheint mir unzweifelhaft, dass überall da, wo Epithelwucherung vorkommt, auch die Gefahr der Carcinomentwicklung vorhanden ist, und es hängt nur von den localen Bedingungen ab, dass die Bildung von Metastasen, „die Infection des Organismus“ eintritt. Dass diese localen Bedingungen gerade bei den Ovarien am günstigsten sind, lehnet ein, denn hier wuchert das Epithel gewissermassen direkt in den zur Aufnahme jedweden keimfähigen Samens so empfänglichen Lymphraum der Bauchhöhle hinein. Zur Erklärung der Malignität der epithelialen Wucherung genügt dies allein freilich nicht; es muss noch eine besondere Disposition vorhanden sein, welche in den Epithelien selbst zu suchen ist. — Eine „verminderte Widerstandsfähigkeit“ des Organismus kann man wohl annehmen, indess ist dies ebenfalls etwas nicht Definirbares; a priori lässt sich dieselbe nicht nachweisen. Ein Carcinom entsteht, wenn die Epithelwucherung — vorausgesetzt dass sie die unerklärliche, gewissermassen unbegrenzte atypische Wucherungsfähigkeit besitzt — den Widerstand der Gewebe überwindet, oder, was dasselbe ist, wenn sie einen günstigen Boden, günstige locale Verhältnisse findet, wie in unserem Falle.

Sicher ist wohl, dass die hier vorliegende Form des Eierstocks-Carcinoms die allerseltenste ist. Aus derselben, wie sie hier in den Anfängen vorliegt, können sich unzweifelhaft umfangreiche papilläre Geschwülste entwickeln.

Wenn Orth ¹⁾ angiebt, dass der „Zottenkrebs“ am Ovarium relativ oft gesehen wird, welcher seltener an der Oberfläche der Eierstöcke, gewöhnlich in Cysten vorkommt, so weiss ich nicht, worauf sich die erstere Angabe bezieht; in der Literatur wenigstens ist mir kein derartiger Fall vorgekommen, wie der vorliegende.

Nach Waldcyer ²⁾ ist es fraglich, von welchem der epithelialen Bestandtheile, Graaf'schen Follikeln, Eierstocksschläuchen, Oberflächenepithel die Carcinome abstammen; auch Birch-Hirschfeld ³⁾ lässt die Frage in Bezug auf das letztere noch unentschieden.

Dass die Papillargeschwülste der Oberfläche sich analog verhalten mit den an der Innenfläche von Cysten sich entwickelnden, dürfte aus dem oben Gesagten klar hervorgehen.

¹⁾ Compendium p. 250.

²⁾ Archiv für Gynäkologie 1870. Bd. I. p. 313.

³⁾ l. c. p. 1109.

III. Geschwülste des Eierstockes von endothelialer Herkunft.

(F. 5.) *Doppelseitige cystisch-papilläre Endothelgeschwulst mit hyaliner Degeneration („Cystosarkom“, „Angiosarkom“).*

Die beiden Geschwülste wurden durch Herrn Professor Olshausen am 10ten Januar 1878 exstirpirt. (Frau M. aus Leipzig, 48 Jahre alt). Auch für die Ueberlassung dieses Falles bin ich Herrn Prof. Olshausen zu grossem Dank verpflichtet.

Der Tumor der einen Seite ist nicht ganz faustgross, ungefähr 9 centimeter lang, 7 breit, 5 dick, grösstentheils solide. Er zeigt äusserlich eine Anzahl glatter rundlicher Vorsprünge von Bohnen- bis Wallnussgrösse, welche z. Th. fest, z. Th. von cystischer Beschaffenheit sind. Die Cysten sind jedoch durch weiche markige Geschwulstmasse ausgefüllt, so dass nur schmale spaltförmige Räume als Lumen übrig bleiben. An der Oberfläche haftet ein 4—5 centimeter langes Stück der Tuba, mit wohl erhaltenen Fimbrien und Parovarium.

Auf dem Durchschnitt (Fig. 6.) sind mehrere grössere Abtheilungen erkennbar, welche von einander durch zarte Bindegewebs-Septa getrennt sind. Diese hängen mit einer dünnen aber festen Bindegewebshülle an der Oberfläche zusammen, welche grösstentheils mit der Geschwulstmasse eng verbunden ist. An einigen Stellen lässt sie sich jedoch von derselben abheben, und es kommt darunter noch eine glattwandige dünne Cystenwand zum Vorschein. Die ganze Geschwulstmasse zeigt einen exquisit lappigen, oder richtiger blätterigen Bau, ähnlich dem Cystosarcoma mammae, so dass man von der Schnittfläche aus in zahllose schmale Spalträume gelangen kann, welche durch die papilläre Geschwulstmasse begrenzt werden.

Beim Durchschneiden floss etwas klare Flüssigkeit ab.

Der Tumor der anderen Seite ist ungefähr kopfgross; er stellt hauptsächlich eine einkammerige Cyste dar mit ziemlich glatter Oberfläche, an welcher der kaum fingerdicke Stiel bemerkbar ist. An diesem haftet das ungefähr fünf centimeter lange freie Ende der Tuba, an deren Fimbrien ein etwa erbsengrosser weicher weisslicher Geschwulstknoten sitzt.

Ein Theil der Cystenwand ist nur wenige Millimeter dick, fibrös; der grösste Theil jedoch, hauptsächlich an der dem Stiel gegenüberliegenden Seite, ist erheblich dicker, stellenweise bis zu 3 centimeter, und wird durch Geschwulstmasse gebildet, in welcher man unschwer denselben Bau, wie an dem kleinen Tumor erkennen kann. Eine sehr dünne Bindegewebslage begrenzt diese Geschwulstmasse nach aussen, während die Innenfläche eine sehr unregelmässige rauhe Beschaffenheit darbietet, welche durch die frei in die Cyste hineinragenden lappigen, zottigen, papillären Wucherungen bedingt wird.

Die im Ganzen solide Geschwulstmasse ist durch zahlreiche tiefe bis dicht unter die Oberfläche reichende Furchen in haselnuss-, wallnuss- und taubeneigrosse Abtheilungen zerklüftet, welche sich ihrerseits wieder in papilläre 2—3 centim. lange stricknadeldicke Theile zerlegen lassen. An andern Stellen bilden ähnliche Bildungen eine Art Strickwerk an der Innenfläche, während weiterhin niedrigere blumenkohlartige Wucherungen vorwiegen. Dazwischen findet man Reste dünner Cystenmembranen, welche rundliche Gebiete abgrenzen. Nur ein kleiner Theil der Innenfläche ist frei von derartigen Wucherungen, aber chagrinartig rauh.

Die Geschwulstmasse war im frischen Zustande gelblichweiss, weich und sehr gefässreich. Von der Innenfläche der Cysten und der freien Oberfläche der darin befindlichen Wucherungen des kleinen Tumors liessen sich zusammenhängende Zellhäutchen von anscheinend epithelialer Beschaffenheit abstreifen, dicht an einander liegende ziemlich grosse länglichrunde Kerne mit grossem glänzenden Kernkörperchen. Beim Zerzupfen der papillären Theile erhielt man vielfach Zellhaufen, welche ebenfalls aus dicht an einander liegenden Kernen mit nicht deutlich begrenztem Protoplasma bestanden, und an Krebskörper erinnerten. Dazwischen fanden sich zahlreiche lose herumliegende lange Spindelzellen, Fibrillenbündel, freie Kerne u. s. w.

Aus diesem Befunde liess sich nichts Bestimmtes über die Natur der Geschwulst aussagen.

Zur weiteren Untersuchung wurden Theile aus beiden Geschwülsten nach Erhärtung in Müller'scher Flüssigkeit und Alkohol benutzt. Es zeigte sich nun im Ganzen überall derselbe Bau: ein Stroma aus dichtem fibrillärem Bindegewebe mit zahlreichen parallel geordneten länglichen Kernen, durch dessen Balken eine grosse Anzahl rundlicher, häufig rosettenförmiger Abtheilungen begrenzt werden, welche mit Zellen gefüllt sind. An Schnitten, welche zu diesen senkrecht gerichtet sind, finden sich dagegen längliche Spalträume, deren gegenüber liegende Flächen beiderseits mit dicken Schichten ähnlicher Zellmassen bedeckt sind. Makroskopisch erkennt man dieselbe Anordnung, je nachdem der Schnitt die papillären Wucherungen in der Quer- oder in der Längsrichtung getroffen hat, oder, was dasselbe ist, — wenigstens an dem grossen Tumor — je nachdem der Schnitt parallel oder senkrecht zur Oberfläche der Cyste gelegt ist.

Die Mitte der papillären Bildungen wird stets von fibrillärem Bindegewebe mit Gefässen eingenommen.

Zum Studium der Entwicklung der Geschwulst eignen sich am besten die soliden Knoten von der Oberfläche beider Tumoren, sowie einige Theile der fibrösen Wand des grösseren in der Nähe jener Knoten.

Als offenes Anfangsstadium der Geschwulstbildung finden sich hier zahlreiche schmale Spalträume in dem dichten bindegewebigen, kernreichen Stroma. (Fig. 7.) Die Spalträume sind z. Th. ausgekleidet mit einer einfachen dünnen Zellschicht, welche sich häufig als dünnes Blatt mit regelmässig angeordneten länglichrunden Kernen, jedoch ohne erkennbare Zellgrenzen ablösen lässt, und folglich nur als eine Endothelschicht aufgefasst werden kann. Meist ist diese aber nicht mehr in der normalen Dicke erhalten, sondern — häufig unmittelbar neben einer solchen Stelle — in augenscheinlicher Wucherung begriffen, z. Th. einfach verdickt, z. Th. mit vielkernigen Wucherungen versehen, welche kolbenförmig in den Spaltraum hineinragen (Fig. 7 a¹). Auf diese Weise kann sich das Lumen der letzteren unregelmässig gestalten, ja es scheinen auch die gegenüberliegenden Flächen durch brückenförmige Zellwucherungen stellenweise zu verwachsen. (Fig. 7 b.) Die Regel ist jedoch, dass das Lumen der Spalten erhalten bleibt, wenn auch vielfach verengt, indem die Wucherung der Zellschicht gegen die Unterlage hin erfolgt. So findet man denn die meisten dieser Spalten ausgekleidet mit einer dicken Schicht von zelligen Massen, die in vielfachen rundlichen Vorsprüngen in die Umgebung hineinwuchern, und die erwähnten Rosettenformen auf Durchschnitten hervorbringen. Es können auf diese Weise drüsenähnliche Bildungen entstehen, doch überzeugt man sich leicht, dass es sich nirgends um eigentliche Epithelien, sondern stets nur um Wucherung der Endothelien handelt. Die zelligen Massen, welche bei oberflächlicher Betrachtung nicht selten ein adenom- oder carcinomähnliches Aussehen zeigen, erweisen sich stets in viel innigerer Verbindung mit dem Stroma, so dass dieselben durch Auspinseln gar nicht, oder nur sehr unvollkommen zu entfernen sind; auch wenn durch Retraction nach dem Erhärten die zelligen Theile sich von dem Stroma abheben,

bleibt eine Art feiner Verbindungsfäden zwischen beiden bestehen. (Fig. 7. d) Nirgends ist etwas von den epithelialen Elementen des Eierstocks wahrzunehmen.

Auch in diesen Wucherungen sind Zellengrenzen nicht deutlich, wengleich vielfach unbestimmte Spindelformen angedeutet sind. Die Kerne, welche im Ganzen überall dieselbe Form und Grösse besitzen (durchschnittlich 0,01 — 0,0125 mm. Länge bei 0,0075 mm. Breite), behalten an der Oberfläche in der Regel ihre Anordnung in der Fläche bei, stellen sich aber in der Tiefe mehr senkrecht, respective radiär.

Indem nun derselbe Process überall gleichzeitig statt findet, nähern sich allmählich die zelligen Massen mehr und mehr und bleiben nur durch schmale Bindegewebsbalken von einander getrennt, so dass die Hauptmasse eines festen Knotens durch jene gebildet wird. Vielfach treten ferner die Zellhaufen durch schmale Zellstränge — auscheinend in vorgebildeten Bahnen, welche an der Wucherung Theil nehmen, in Verbindung, so dass eine Art Netzwerk entsteht. (Fig. 8.)

Während bei dem Cystosareom der Mamma das Stroma mehr und mehr in die Spalträume hineinwuchert, und die einfache Epithelschicht vor sich her drängt, geschieht also hier das Umgekehrte, indem der Hauptantheil der Wucherung der Zellschicht der Oberfläche zukommt.

Es treten nun ferner secundäre Veränderungen ein, sowohl in dem Stroma, als in den zelligen Theilen. Das erstere zeigt stellenweise eine myxomatöse Umwandlung, wodurch kolbige Anschwellungen innerhalb der Papillarwucherungen entstehen (F. 8 e), andererseits fallen die Zellhaufen oft auf grosse Strecken einer hyalinen Degeneration anheim, welche wie es scheint, stets an die Kerne gebunden ist. Das Resultat ist die Bildung von rundlichen scharf conturirten Lücken oder Bläschen, welche oft dicht gedrängt sind, und einen grossen Theil der Zellenmasse einnehmen (Fig. 7, 8 c). Neben den normalen Kernen mit fein granulirtem Inhalt und glänzendem Kernkörperchen kommen etwa doppelt so grosse vor, welche sich durch ihr homogenes durchscheinendes Aussehen unterscheiden. — Das Kernkörperchen ist ebenfalls vergrössert. (In einem Falle war die Grösse des gequollenen Kernes beispielsweise 0,020 mm. Länge, 0,0125 Breite, der Durchmesser des Kernkörperchens 0,003.) Auch die grösseren hyalinen Blasen von 0,036 — 0,045 Durchmesser zeigen häufig noch ein glänzendes Korn im Innern, oder ein granulirtes, mehr kernartiges Körperchen. Der hyaline Inhalt nimmt die Hämatoxylinfärbung an. — Nur selten kommen grössere, mit colloider Masse gefüllte Räume vor, in denen zuweilen noch stärker lichtbrechende Colloidkörner niedergeschlagen sind. Die nicht veränderten Zellen werden verdrängt, und bilden eine Art Netzwerk, dessen Maschen die hyalinen Räume darstellen. Letztere sind nicht immer kreisrund, sondern häufig langgezogen.

In vielen der rosettenartigen Zellhaufen kommen Bildungen vor, welche ganz mit den zuerst von Billroth¹⁾ aus Parotischwülsten beschriebenen wirbelartigen Figuren übereinstimmen. Die Mitte der Rosette ist eingenommen durch ein dichtes Gewirr feiner Fasern, welche radiär nach allen Seiten ausstrahlen; in einiger Entfernung vom Centrum treten länglichrunde Kerne auf, die ebenfalls in radiärer Richtung geordnet sind, nach aussen mehr und mehr zunehmen und an der Peripherie rundliche (acinöse) Haufen bilden, welche scharf gegen das umgebende Bindegewebe abgegrenzt sind (Fig. 9). Eine Verschiedenheit besteht zwischen den dem Centrum näheren und den peripherischen Kernen, insofern als die letzteren, als die offenbar jüngeren, Färbungen sehr viel lebhafter annehmen als erstere, welche anscheinend

1) Virchow's Archiv, Bd. 17. p. 361. Taf. VII. F. 4.

in Degeneration begriffen sind. Man kann sich überzeugen, dass diese scheinbar faserige Masse in der That einer Art Degeneration der Zellen ihren Ursprung verdankt, und nicht etwa dem bindegewebigen Stroma angehört. Es finden sich nämlich ähnliche Rosettenformen, welche durch allseitige Wucherung der Zellen von einem Punkt aus entstehen, und in deren Mitte man noch unveränderte Kerne und Zellen erkennen kann. Die Zellkörper, welche stets nur undeutlich begrenzt sind, strecken sich bei weiterem peripherischen Wachsthum in die Länge, so dass zuweilen lange spindelförmige Gestalten auftreten, schliesslich sieht man nur eine ziemlich regellose Streifung, in der noch einige Kerne erhalten sind. Daneben kommt häufig durch hyaline Degeneration die Bildung von Lücken vor, welche in radiärer Richtung sich verlängern.

Wahrscheinlich handelt es sich in den von Billroth angeführten Fällen um einen ähnlichen Vorgang, wie denn überhaupt die Zellmassen jener Parotisgeschwülste, so drüsenähnliche Bildungen sie auch nicht selten darstellen, ihrer Natur nach den endothelialen Zellen am nächsten stehen.

Zu bemerken ist endlich, dass sich in dem Lumen, welches häufig in der Mitte der gewucherten Zellmasse erhalten ist, nicht selten eine nach der Erhärtung geschrumpfte feinkörnige Inhaltsmasse findet. Meist ist dieselbe mit einer grossen Anzahl Rundzellen durchsetzt, welche durch ihre häufig mehrfachen kleinen Kerne sich als Lymphkörperchen ausweisen. Niemals habe ich rothe Blutkörperchen darin gefunden, während in nächster Nähe der Zellhaute gefüllte Blutgefässe, nicht selten auch rothbraune Pigmenthaufen vorkommen.

Was die Abstammung dieser Geschwulst betrifft, so müssen wir dieselbe jedenfalls auf endotheliale Gebilde zurückführen, und da kein Grund vorliegt, den Blutgefässen bei der Bildung derselben eine Rolle zuzuweisen, so bleiben nur die Lymphgefässe und Lymphspalten als wahrscheinlicher Ausgangspunkt übrig. In der That haben auch die theils kanalförmigen, theils unregelmässig gestalteten Spalträume, an deren Innenfläche die Zellenwucherung nachweislich ihren Ausgang nimmt, am meisten das Aussehen von lymphatischen Gefässen. His hat uns überdies mit dem grossen Reichthum des Eierstockes an solchen bekannt gemacht.¹⁾

Wenn wir einmal die Zellwucherung von Seiten des Endothels festhalten, so sind die weiteren Veränderungen leicht verständlich, sie sind das Product der gleichzeitigen Wucherung des Bindegewebes mit myxomatöser Degeneration, und der hyalinen Umwandlung der Zellen. Ausserdem kommt in Betracht die Bildung von Cysten durch Erweiterung der Lymphspalten, und secundäre Veränderungen, Zerfall der Cystenwand u. s. w., welche schliesslich zur Bildung einer grossen cystischen Geschwulst geführt haben. Leider konnte die in derselben enthaltene Flüssigkeit nicht untersucht werden.

F. 6. *Tubulöse Endothelialgeschwulst („Angiosarkom“) des Ovarium bei Hernia ovarii.*

Die vorliegende Geschwulst verdanke ich der Güte der Herrn Dr. Bardenheuer und Dr. Theken vom Städt. Krankenhaus zu Cöln, welche mir dieselbe zur Untersuchung zuschickten, und mir die Publication des anatomischen Befundes überliessen, während die Operationsgeschichte durch den behandelnden Arzt der Patientin, Herrn Dr. Rheinstädter, veröffentlicht worden ist.²⁾ Ich beschränke mich daher auf Mittheilung der Notizen, welche mir Herr Dr. Theken über die Patientin gegeben hat.

¹⁾ Archiv für mikrosk. Anatomie. Bd. I.

²⁾ Centralblatt f. Gynäkologie. 1878. N. 23.

„Bei einer in den sechziger Jahren stehenden unverheiratheten Person findet sich oberhalb des Mons Veneris, nach links und oben sich erstreckend, ein länglichrunder grosser Tumor von der Härte eines Fibroids, ohne Höcker oder sonstige Unebenheiten. Die Oeffnung des Canalis inguinalis ist nicht zu fühlen, da der Tumor über ihn hinausgeht. An der rechten Seite findet sich ein Leistenbruch; die innere Untersuchung ergibt Obliteration der Scheide, Fehlen des Uterus, Ovarien nicht zu fühlen. Der Tumor ist angeboren, früher von der Grösse eines Apfels oder wohl noch kleiner gewesen, und langsam gewachsen. Alle 4 Wochen soll er angeschwollen sein. Geschlechtliche Aufregungen waren vorhanden. Operation durch Dr. Bardenheuer: Spaltung der Haut über dem Tumor; derselbe lässt sich ganz ausschälen bis auf einen zwei Finger dicken Stiel, der durch die Leistenöffnung hindurchgeht. Durchschneidung des Stiels, Vernähung des Bruchsackes. Gute Heilung.“

Die exstirpirte Geschwulst besitzt eine länglichrunde, an der einen Seite etwas abgeplattete Gestalt von 14 centim. Länge, 10 centimeter Breite und 9 cent. Dicke. Das Gewicht beträgt (nach der Erhärtung) 730 grm. Fast die ganze Oberfläche ist mit einer glatten, durch lockeres Bindegewebe mit der Geschwulst verbundenen Membran, anscheinend einer serösen Hülle (vermuthlich dem durch das Ovarium vorgestülpten Lig. latum angehörend) überzogen. Unter derselben bemerkt man eine Anzahl grösserer z. Th. noch gefüllter Gefässe, sowie Andeutungen von Furchen, als Ausdruck mehrerer die Geschwulst zusammensetzender Lappen. Unter dem serösen Ueberzuge liegt noch eine feste aber ziemlich dünne fibröse Hülle, welche mit den Geschwulstlappen fest zusammenhängt, und continuirlich in die dieselben trennenden Bindegewebs-Septa sich fortsetzt.

An dem einen Ende der Geschwulst findet sich ein kurzes bandförmiges stielartiges Gebilde von 2,5 centim. Breite, welches unmittelbar in den Ueberzug der Geschwulst übergeht. Daran schliesst sich ein fünf centimeter langer fast fingerdicker fleischiger Körper von länglich walzenförmiger Gestalt, der grösstentheils aus derbem fibrillärem Bindegewebe mit zahlreichen Gefässen besteht, und an seinem freien Ende eine Schnittfläche trägt. An diesem Gebilde hängt sodann noch eine handtellergrösse bindegewebige Membran, deren eine ziemlich glatte Fläche in die Oberfläche des Stiels übergeht, während die andere mit Bindegewebszotten und Fettanhängseln bedeckt ist; dieselbe scheint dem Bruchsacke angehört zu haben. Der seröse Ueberzug fehlt nur im Bereiche einer dreieckigen, 8 centimeter langen, 6 centim. breiten Stelle an der abgeplatteten Seite der Geschwulst, deren eines Ende in den Stiel übergeht. Anscheinend ist der Tumor hier von seiner Unterlage abpräparirt worden.

Die Consistenz der Geschwulst ist jetzt, nachdem dieselbe in Spiritus gelegen hat, sehr fest, prall elastisch, ungefähr wie die eines erhärteten Fibroms oder Myoms, welchem die Geschwulst auch oberflächlich gleicht. Auf dem Durchschnitt zeigt sich die Zusammensetzung derselben aus einer Anzahl rundlicher oder länglicher Lappen und Knoten von verschiedener Grösse, der grösste etwa vom Umfange eines mittleren Apfels.

Die einzelnen Lappen sind scharf abgegrenzt, ja sie lassen zum Theil eine Art Spaltenbildung an ihrem Umfange erkennen, indem sich die nur durch geringe Mengen lockeres Bindegewebe verbundenen benachbarten Lappen von einander ablösen. An anderen Stellen sind sie fester vereinigt, theils durch derbes Bindegewebe, theils durch Geschwulstmasse, welche die Lücken zwischen den Hauptlappen ausfüllt. Die Substanz der Geschwulst, wie sie sich auf dem Durchschnitt der einzelnen Lappen präsentirt, ist

ziemlich homogen, gelblichweiss, doch lassen die grösseren Knoten noch zahlreiche kleinere ründliche Bezirke erkennen, welche durch schmälere oder breitere Bindegewebsstreifen getrennt sind. Theils in letzteren, theils auch inmitten der homogenen Geschwulstmasse finden sich durchschnittene Gefässlumina von $\frac{1}{2}$ bis 1 millim. Weite. In der Tiefe der Geschwulst ist eine haselnussgrosse Cyste mit etwas buchtiger Wandung vorhanden, in deren Höhle der Rest eines weichen röthlichen Gerinnsels liegt.

Die mikroskopische Untersuchung ergibt ein sehr eigenthümliches Verhalten der Geschwulst; Schnitte aus den verschiedensten Theilen derselben entnommen zeigen fast übereinstimmend eine Zusammensetzung aus dicht gedrängten Zellschläuchen, so dass die Geschwulst eher dem normalen Bau der Nierenrinde oder dem Hodenparenchym gleicht, als einer pathologischen Neubildung. Es handelt sich um lange, theils gestreckte, theils gewundene Röhren von ziemlich gleichem Kaliber, mit einer Art Tunica propria und einem aus Zellen bestehenden Inhalt. Die Röhren berühren sich meist unmittelbar, nur ab und zu findet sich dazwischen etwas streifiges Bindegewebe mit einzelnen Spindelzellen, stellenweise auch Capillargefässe. Im Allgemeinen verlaufen die Kanälchen oder Schläuche einander parallel und gestreckt, so dass sie an vielen Schnitten fast nur in der Längsrichtung getroffen sind, während man an anderen senkrecht zu letzteren angelegten fast nur Querschnitte oder kurze Abschnitte von Windungen zu Gesicht bekommt. An anderen Stellen ist die Anordnung unregelmässiger, mehr den gewundenen Kanälchen der Niere ähnlich.

Man überzeugt sich leicht, dass ein eigentliches Lumen den Kanälchen fehlt, und dass auch die Zellen nicht in der Art von Drüsenepithelien angeordnet sind. Vergeblich sucht man nach einer Analogie mit irgend einem normalen Gebilde des Ovarium. Betrachtet man z. B. ein Kanälchen in der Längsansicht, so zeigen sich die länglichrunden ziemlich kleinen Kerne (von 0,0075 mm. Länge und 0,005 Breite) mit ihrem längeren Durchmesser fast ausschliesslich senkrecht zur Längsaxe angeordnet, und die Grenzen der zugehörigen Zellen erscheinen da, wo sie noch erkennbar sind, spindelförmig. An Querschnitten der Kanälchen bilden die in dieser Ansicht kreisrunden Kerne meist eine einfache Reihe dicht an der Peripherie, an anderen Kanälchen scheinen sie mehr ausser Ordnung gekommen, regelloser, jedoch stets peripherisch gelagert (Fig. 10.). Sie sind in eine feinkörnige, aber ziemlich homogene Protoplasma-Masse eingebettet, welche sich nach der Mitte des Kanälchens etwas aufhellt. Zellengrenzen sind an den wenigsten Stellen sichtbar, doch ist dies zum Theil vielleicht eine Folge der mit Rücksicht auf die mikroskopische Untersuchung etwas mangelhafte Conservirung der Geschwulst. Leider war ich nicht in der Lage, die letztere in frischem Zustand zu untersuchen, wodurch manche wesentliche Punkte allein hätten aufgeklärt werden können.

Der Dickendurchmesser der Schläuche beträgt durchschnittlich 0,0375 — 0,04 mm. Die deutlich doppelt conturirte, anscheinend structurlose glänzende Tunica propria misst 0,0025, doch gilt dies, wie wir sehen werden, nicht für alle Theile der Geschwulst.

An einigen Stellen nimmt diese eine andere Beschaffenheit an, doch lassen sich auch hier dieselben Elemente, in veränderter Gestalt, nachweisen. Die homogene Scheide der Zellschläuche nimmt ausserordentlich an Dicke zu (0,0075 — 0,0125), während der Inhalt etwas zusammengedrängt erscheint (0,0225 mm. dick); dabei bleibt die erstere jedoch structurlos, stark lichtbrechend, hyalin, höchstens zeigt sich eine Andeutung einer Längsstreifung. (Fig. 11.) Die Schläuche sind zugleich stärker gewunden,

häufig in sich zusammengeknickt, so dass die an der concaven Seite der Windung gelegenen Wandungen sich gegenseitig berühren, und stellenweise sogar verschmolzen erscheinen. Von derartig beschaffenen Stellen befinden sich nun Uebergänge zu noch anderen, in welchen man von isolirten Röhren oder Zellschläuchen nicht mehr reden kann, vielmehr findet sich hier ein hyalines Balkenwerk, dessen Balken dasselbe Aussehen, dieselbe stark lichtbrechende Beschaffenheit besitzen, wie die *Tunicae propriae* der Schläuche; fast stets verläuft in der Mitte der einzelnen Balken ein Streifen, welcher eine Verschmelzung aus zwei Hälften anzudeuten scheint. Ohne ein regelmässiges Netzwerk zu bilden, treten die Balken vielfach mit einander in Verbindung, oder sie scheinen kolbenförmig zu enden, oder man findet sie querdurchschnitten, als kreisförmige oder länglichrunde Figuren.

Die Räume, welche zwischen den Balken übrig bleiben, und der Gestalt der letzteren entsprechend, theils spaltförmig, theils unregelmässig gestaltet, und mit Ausbuchtungen versehen sind, werden ausgefüllt durch dieselben Zellen, welche sich in den Schläuchen vorfinden, nur sind sie hier unregelmässiger angeordnet; da, wo zwei Balken dicht zusammenstossen, bleibt häufig nur Raum für eine Reihe platter Zellen zwischen beiden. Man kann also von zwei Balkensystemen sprechen, von Zellenbalken, und hyalinen Balken, welche sich gegenseitig durchflechten und ergänzen. (S. Fig. 12). An ganz circumscripten Stellen, welche sich durch ihr durchscheinendes Aussehen auszeichnen, sind die Zellen ganz zu Grunde gegangen; es zeigen sich nur vielfach gefaltete hyaline Membranen, oder Balken, in deren Maschen stellenweise Reste verfetteter Zellen, Körnchenkugeln bemerkbar sind. Endlich kann auch die Entwicklung des hyalinen Balkenwerkes derartig zunehmen, dass die zelligen Elemente ganz in den Hintergrund gedrängt werden, und nur vereinzelt in schmalen, spaltförmigen Räumen liegen. Zuweilen nimmt dies Gewebe eine Anordnung an, welche der des compacten Knochens ähnelt, namentlich, wenn die hyalinen Balken sich nach Art der Havers'schen Lamellen um ein centrales Gefäss gruppieren.

An einigen Stellen finden sich endlich unregelmässige schlauch- oder kolbenförmige Gebilde mit dicker hyaliner Wandung und zelligem Inhalt, welche mit einander nur locker durch zart fibrilläres, anscheinend schleimiges Bindegewebe vereinigt sind; von den hyalinen Scheiden gehen zuweilen kolbige Sprossen oder papilläre Vorsprünge (Falten) in die zellige Masse hinein, und diese erscheinen dann auf dem Durchschnitte als hyaline Kugeln, welche allseitig von Zellen umgeben sind. Auch dieser Zustand ist nur eine Modification der oben beschriebenen Form. (Fig. 13).

Aus dem im Vorhergehenden dargestellten Befunde glaube ich mich zu dem Schlusse berechtigt, dass die eigenthümlichen Schläuche, welche eine oberflächliche Aehnlichkeit mit Drüsenschläuchen besitzen, nicht mit Epithelien ausgekleidet, sondern durch Elemente von endothelialer Natur gebildet sind. Um den sicheren Nachweis zu führen, ist es allerdings nöthig, die Herkunft der Schläuche und der zelligen Elemente aufzusuchen; das Wenige, was sich in dieser Hinsicht thun liess, beschränkte sich auf die Untersuchung der aus derbem Bindegewebe bestehenden Theile an der Peripherie und zwischen den Lappen der Geschwulst, denn im Uebrigen war die ganze Neubildung, abgesehen von den oben erwähnten kleinen Varietäten, von sehr gleichförmiger Beschaffenheit. Namentlich war nirgends ein Rest ursprünglichen Eierstocksparenchyms nachweisbar.

In jenen Theilen nun finden sich mehr vereinzelte, augenscheinlich jugendliche Zellschläuche, welche durch breite Lagen von derbem fibrillärem Bindegewebe getrennt sind. Die Bündel des letzteren weichen stellenweise auseinander, und der entstandene Spaltraum oder das Kanälchen ist mit einer Anzahl Zellen gefüllt, deren Grenzen nicht erkennbar, und deren Kerne parallel der Längsrichtung geordnet sind. Zuweilen verzweigen sich die so beschaffenen Kanälchen, und bilden durch Anastomosen eine Art Netzwerk; ihre Enden scheinen sich spitz zulaufend im Bindegewebe zu verlieren. An günstigen Objecten sieht man derartige Spalten in Form eines mit Endothel ausgekleideten Kanälchens eine Strecke weit in gerader Richtung verlaufen, und allmählich weiter werden, während die Zellen sich vermehren, und Zellschläuche bilden, welche bereits den oben beschriebenen gleichen, indess schmaler sind; auch besitzen sie keine eigentliche Tunica propria, sondern sie werden begrenzt durch das umgebende Bindegewebe; erst wenn die Schläuche sich vermehren — in der Regel liegen sie mehrfach gewunden in Haufen beisammen, sind sie von einander durch eine dünne Bindegewebslage getrennt, welche dann den Schläuchen wesentlich anzugehören scheint. Zerzupft man solche Präparate, so löst sich der zellige Inhalt aus der Umhüllung heraus, auch sieht man an Schnitten häufig eine spaltförmige Lücke zwischen der Wandung und den Zellen.

Während an den schmaleren Kanälchen, wie erwähnt, die Kerne anfangs noch die Längsrichtung beibehalten, stellen sie sich allmählich mehr und mehr quer zur Längsaxe, indem sich die Zellen bei fortschreitender Wucherung gewissermassen von der Wand abzublättern scheinen. Auch an den ausgebildeten Schläuchen trifft man die Zellen zuweilen noch deutlich in dieser Lage (cf. Fig. 10 c). Auf diese Weise verschwindet das Lumen, wenn ein solches vorhanden war. Deutliche Zellgrenzen sind jedoch fast nirgends sichtbar, höchstens ist das feinkörnige Protoplasma in Form eines schmalen Fortsatzes an beiden Enden des Kernes angehäuft.

Was die Bedeutung der Spalten und Kanälchen in dem Bindegewebe betrifft, so können das entweder lymphatische Kanälchen sein, oder Blutcapillaren. Mehrere Bilder sprechen für letztere, namentlich der meist gestreckte Verlauf und die fast gleichbleibende Dicke, indess ist eine bestimmte Entscheidung kaum möglich, weil sich in den Kanälchen weder Blutkörperchen, noch Reste von solchen auffinden liessen. Wohlerhaltene kleine Gefässe sind übrigens auch in diesen Theilen der Geschwulst nachweisbar, sie erscheinen als zarte gradlinige Endothelröhren mit charakteristischen Verästelungen, die stärkeren mit einer zarten Muscularis versehen. Ein Uebergang von solch' einem unzweifelhaften Gefäss in einen Zellencylinder habe ich indess nicht nachweisen können. Ueber das Verhalten der Capillaren in der eigentlichen Geschwulstsubstanz lässt sich nur sagen, dass in dem spärlichen Gewebe zwischen den Schläuchen Capillargefässe ebenfalls vorkommen.

Alles in Allem bietet die Geschwulst ein sehr eigenthümliches Verhalten.

Charakterisirt wird sie durch die fast gleichmässige Zusammensetzung aus drehrunden Zellencylindern, welche von dem bindegewebigen Stroma eine Art Tunica propria erhalten. Stellenweis wird das Aussehen durch eine hyaline Degeneration des letzteren modificirt. Die Zellen selbst bewahren überall ihre ursprüngliche Beschaffenheit, und zwar kennzeichnen sie sich sowohl durch ihre Abstammung, als ihr sonstiges Verhalten als endotheliale Elemente.

In den beiden letzten Fällen glaube ich die ersten Geschwülste endothelialer Herkunft vom Ovarium beschrieben zu haben. Wahrscheinlich sind ähnliche Ge-

schwülste hier ebenso wie an anderen Orten früher hauptsächlich aus mangelhafter Kenntniss übersehen, oder unter anderen Namen beschrieben worden.

Leopold ¹⁾ hat ein sogenanntes Lymphangioma kystomatosum beschrieben, in welchem er eine erhebliche Wucherung endothelialer Elemente unzweifelhaft nachwies. Doch nahm er ausserdem für einen Theil der Zellen den epithelialen Charakter in Anspruch, welche mit jenen in eigenthümliche Verbindung treten sollten.

Unsere beiden Fälle sind nun unter sich ausserordentlich abweichend, denn während die eine Geschwulst eine feste compacte Masse bildete, stellt die andere eine mit zahlreichen Spalträumen, Cysten, welche mit papillären Wucherungen ausgefüllt sind, durchsetzte Masse dar. Noch abweichender ist der feinere Bau beider Tumoren, so dass man auf den ersten Anblick kaum geneigt sein dürfte, beide einer Kategorie beizuzählen.

Nach der zuletzt von Kolaczek ²⁾ gegebenen Zusammenfassung sind beide Geschwülste als Angiosarkome zu bezeichnen; doch glaube ich, dass Kolaczek unter diesem Namen zu verschiedenartige Dinge vereinigt, und dass er zu viel Werth legt auf die Abstammung der Geschwülste von Blutgefässen; es werden dadurch Neubildungen, welche von dem Endothel ausgehen, und solche, welche von der Adventitia, resp. dem „Perithel“ stammen, als gleichwerthig hingestellt, was meiner Meinung nach nicht richtig ist. Andererseits glaube ich, dass eine grosse Anzahl dieser Geschwülste von den Endothelien der Lymphgefässe, respective ihrer Wurzeln herkommen. Wenn Kolaczek die merkwürdige, von Birch-Hirschfeld ³⁾ beschriebene Geschwulst aus der Bauchhöhle als Typus seiner Angiosarkome hinstellt, so kann man doch unmöglich Geschwülste, für welche die Köster'schen Fälle ⁴⁾ als typisch gelten mögen, als gleichartig mit jenen ansehen!

Von anderer Seite ist der Versuch gemacht worden, Geschwülste desmoider Natur wegen des alveolären Baues und der Epithelähnlichkeit ihrer Zellen als „Bindegewebskrebs“, Endothelkrebs den ächten Krebsen gegenüberzustellen. Das halte ich nicht für einen Fortschritt, weil dadurch der genetische Gesichtspunkt, welcher sich doch immer mehr als der sicherste Wegweiser in dem Chaos der pathologischen Neubildungen erweist, wieder verdunkelt wird.

¹⁾ Archiv für Gynäkologie. Bd. VI. p. 250.

²⁾ Deutsche Zeitschrift für Chirurgie. 1877. Bd. 9.

³⁾ Archiv der Heilkunde. 1871. p. 167.

⁴⁾ Virchow's Archiv. Bd. 40.

Wenn es in Folge der Untersuchungen der letzten Jahre immer allgemeiner anerkannt wird, dass eine Heteroplasie der Gewebe in pathologischen Neubildungen nicht vorkommt, wenn namentlich für den Krebs immer mehr die Abstammung von epithelialen Elementen gesichert wird, so scheint es mir den Sachverhalt wieder zu verdunkeln, wenn dieser Name nun wieder auf andere Geschwülste angewendet werden soll, welche man seit Beginn der mikroskopischen Forschung zum Theil mit Mühe davon getrennt hat. Dass nicht der alveoläre Bau, nicht das klinische Verhalten den Krebs als solchen charakterisirt, darüber ist man hinlänglich einig. Dass die Natur der zelligen Elemente unter Umständen recht schwer erkennbar ist, wissen wir ebenfalls, was bleibt als massgebendes Kriterium übrig, als die Abstammung?

Ein Uebelstand ist dabei allerdings nicht zu übersehen, nämlich der, dass unsere entwicklungsgeschichtlichen Kenntnisse noch nicht in allen Punkten zu einem gewissen Abschluss gediehen sind, in Folge dessen einerseits sämmtliche wahre Epithelien von dem oberen und unteren Keimblatt abgeleitet werden, während von anderer Seite auch das mittlere Keimblatt solche produciren soll.

Abgesehen von dieser Unsicherheit — welche die Epithelien der Harn- und Geschlechtsorgane betrifft — müssen wir den Namen Krebs — da nun einmal der alte Ausdruck da ist — für die vom Hornblatt und dem Darmdrüsenblatt abstammenden malignen Neubildungen festhalten.

Sachgemässer dürfte es freilich sein — und es wird über kurz und lang dahin kommen — auch im Namen der Geschwulst das Wesen derselben möglichst klar zu bezeichnen. Ich glaube wenigstens, dass man in dieser Beziehung den Ausführungen Robin's ¹⁾ nur beistimmen kann.

Dieselben Grundsätze werden auch für die Reihe der Bindegewebsgeschwülste gelten müssen. Erst nachdem Virchow mit Meisterhand das Gebiet der Sarkome abgesteckt, hat man die von den Endothelien stammenden Geschwülste genauer kennen gelernt, da erst seit jener Zeit die Trennung der wahren und „falschen“ Epithelien statt fand, und von Jahr zu Jahr mehren sich die Fälle, welche man dieser Gruppe zurechnen muss, während früher diese wenig bekannten Geschwülste heimathlos bald hier, bald dort untergebracht — aber nirgends heimathberechtigt wurden. Daher die grosse Anzahl der verschiedensten Namen, mit welchen dieselben belegt worden sind.

¹⁾ Journal de l'Anatomie et de la Physiologie. 1869. p. 278.

Der Versuch ist gewiss an der Zeit, diese Geschwülste zusammenzufassen, aber ich bin, wie oben angedeutet, der Meinung, dass der Name „Angiosarkom“ noch nicht der geeignete ist. Diese Geschwülste müssen von den Sarkomen getrennt werden, ebenso gut wie man die Myxome und die Enchondrome von denselben trennt, immer mit dem Bewusstsein, dass genetisch alle mit einander verwandt sind, und dass Uebergänge zwischen den einzelnen Formen vorkommen. Ich will indess nicht den Versuch machen, zu den schon so zahlreichen Benennungen eine neue hinzuzufügen, die sich vielleicht ebenso wenig bewähren würde.

Um noch einmal auf die beiden letzten Fälle zurückzukommen, so sind Geschwülste der ersten Art vielleicht früher als Cystosarkome, Cystocarcinome, papilläre Kystome beschrieben worden; es wäre fruchtlos, in älteren Beschreibungen analoge Beobachtungen aufsuchen zu wollen, da das makroskopische Verhalten gerade hier zu den bedenklichsten Irrthümern Anlass geben kann. So können unter den vielfachen Wucherungen, welche Rokitansky an der Innenfläche von Cysten beschreibt, wohl auch ähnliche verborgen gewesen sein. Der Habitus der Geschwulstmasse hat viel Aehnlichkeit — abgesehen von der cystischen Beschaffenheit der grossen Geschwulst — mit manchen Tumoren aus der Augenhöhle oder dem Oberkiefer, bei welchen ebenfalls eine papilläre Anordnung der Geschwulstmasse, indess in der Regel weit umfangreichere hyaline Degeneration vorkommt. Prognostisch ist diese Verwandtschaft in sofern wichtig, als jene Geschwülste sich bekanntlich durch grosse Recidiv-Fähigkeit auszeichnen; auch in unserem Falle fand sich an den Fimbrien eine kleine offenbar durch Dissemination entstandene metastatische Geschwulst vor, doch ist die Patientin seit der Exstirpation bis jetzt gesund geblieben.

Was die Beziehung unseres zweiten Falles zu früher beobachteten betrifft, so ist die Aehnlichkeit der Zellenschläuche, namentlich in den jüngeren Theilen, mit den Zellencylindern und Schläuchen der sogenannten Cyndrome in die Augen springend.*)

Indess kenne ich keine Beobachtung, welche der unserigen vollkommen an die Seite zu stellen wäre. Es kommen wohl derartige Zellencylinder als Theile anderer Geschwülste vor, doch wird die Hauptmasse in den meisten hierhergehörigen

*) Ich kann dies aus eigener Anschauung versichern, da ich mich eingehend mit der Untersuchung eines bisher nicht veröffentlichten wohl charakterisirten Falles von Cyndrom aus dem Antrum Highmori (1874 durch Geh. Rath Wilms in Bethanien, Berlin, exstirpirt) beschäftigt habe, und auch seitdem mehrfach in der Lage gewesen bin, ähnliche Geschwülste zu untersuchen.

Fällen bereits in sehr früher Zeit durch hyaline Degeneration der Zellen verändert, durch welche die Zellschläuche in unregelmässige Haufen mit netzförmiger Beschaffenheit verwandelt werden. Diese Entartung der Zellen fehlt hier vollständig, so dass der ursprüngliche Charakter der Geschwulst — gewissermassen als „tubulöses Endotheliom“ (Schlauchsarkom Friedreich's) — nicht verändert wurde.

Wohl ist dagegen die hyaline Degeneration an vielen Stellen des bindegewebigen Gerüstes, der Tunicae propriae der Schläuche eingetreten, und auch die so veränderten Stellen haben ganz die Beschaffenheit, wie man sie bei den sogenannten Cylindromen findet. (Beiläufig bemerkt, handelt es sich in diesem Falle nicht um hyaline Degeneration von Gefässwandungen). Gerade das gleichzeitige Auftreten der Degeneration in dem Bindegewebe und in den zelligen Theilen hat in früheren Fällen sehr dazu beigetragen, den wahren Sachverhalt zu verdunkeln. Einige Stellen der Geschwulst erinnern durch diese Umwandlung des Bindegewebes an die Formen, welche Meckel¹⁾, später auch Friedreich²⁾ und Tommasi³⁾ abbildeten. Bei dieser Gelegenheit sei erwähnt, dass die hyalinen, anscheinend kugeligen Gebilde, welche sich im Inneren einiger Schläuche finden (Fig. 13.), in unserem Falle, wie gesagt, nur Durchschnitte von hyalin degenerirten Bindegewebskolben darstellen, welche auf den ersten Blick sehr den hyalinen Kugeln gleichen können, die aus einer Umwandlung der Zellen hervorgehen.

In Bezug auf früher am Ovarium beobachtete Neubildungen muss hervorgehoben werden, dass vielleicht einige sogenannte Adenome oder Carcinome tatsächlich hierhergehören. Namentlich scheint der von Mayweg⁴⁾ beschriebene Fall von Carcinoma (Adenoma?) cystoides mit unserem letzten, abgesehen von der gleichzeitigen Entwicklung umfangreicher Erweichungscysten, sehr übereinzustimmen. Die ziemlich derben Krebsknoten, welche scharf von dem unliegenden Gewebe getrennt waren, zeigten ein sehr dünnfaseriges Maschenwerk, dessen fast kreisrunde Maschen mit einer grossen Menge kleiner Zellen ausgefüllt waren. „In kleineren Knoten gelang es zuweilen, an der Peripherie lange röhrenförmige Gebilde aufzufinden, die theils parallel neben einander lagen, theils sich mehrfach kreuzten. Die einzelnen Röhren hatten eine hyaline doppelt-conturirte Membran und

¹⁾ Charité-Annalen Berlin 1856.

²⁾ Virchow's Archiv Bd. 27. 1863. p. 375.

³⁾ Virchow's Archiv Bd. 31. 1864. p. 111.

⁴⁾ l. c. p. 47.

waren ganz mit kleinen Zellen ausgefüllt (Fig. 3). Solche Stellen, wo man mit blossen Auge noch eben eine Veränderung erkennen konnte, bestanden zum grössten Theil aus kleinen schlauchartigen Gebilden, an denen man eine hyaline doppelt conturirte Membran, und mehrere grosse Zellen, die derselben aufsassen, erkennen konnte.“

Die abgebildeten Schläuche sind offenbar den unserigen sehr ähnlich, namentlich in Bezug auf die hyalinen Säume, während die Natur der Zellen weder aus der Beschreibung noch aus der Abbildung hinreichend klar ist. Jedenfalls scheinen es keine Cylinderzellen gewesen zu sein, welche nach der Beschreibung von Rindfleisch¹⁾ und von Klebs²⁾ in den tubulösen Drüsencarcinomen vorkommen. Nur in dem sog. Fibro-Adenom beobachtete Klebs³⁾ ein Netzwerk aus Kanälen, welche mit kleinen Rundzellen gefüllt waren.

Von besonderem Interesse ist der Umstand, dass die Geschwulst in unserem Falle sich in einer Hernie des Eierstockes entwickelt hat, gewissermassen analog der Geschwulstbildung in den sog. Leistenhoden. Beim Ovarium scheint eine solche nicht sehr häufig zu sein, wenigstens fand sich das Ovarium unter 38 Fällen, welche Englisch⁴⁾ zusammenstellt, 15 mal normal, 17 mal entzündet, 5 mal cystenartig, und nur einmal „krebsig“ (bei einem Kinde von 3 Jahren; die von Guersant veröffentlichte Beobachtung ist mir leider nicht zugänglich). Aus derselben Zusammenstellung geht hervor, dass auch die mangelhafte Ausbildung der übrigen Genitalien, wie sie sich in unserem Falle vorfand, nicht selten bei Ovarialhernie beobachtet wurde. Der Autor knüpft daran die treffende Bemerkung, dass die Zeit der Entstehung in diesen Fällen in eine sehr frühe Embryonalperiode zurückreicht, „in welcher zwar die angelegte Geschlechtsdrüse sich dem weiblichen Geschlechte gemäss weiter entwickelt, die Müller'schen und Wolff'schen Gänge aber den Typus des männlichen Geschlechts einschlagen, und die weiteren Vorgänge der Dislocation dem letzten Typus gemäss erfolgen. Es liegt dieser Entstehung eine Annäherung an den männlichen Typus zu Grunde, was theilweise schon äusserlich im ganzen Aussehen solcher Kranker bemerkbar ist“.

Es war anfangs sehr verlockend, noch einen Schritt weiter zu gehen, und bei einer in sehr früher Zeit auftretenden Missbildung an die Entwicklung eines — wenn

1) Lehrbuch der Path. Histol. 1878. p. 472.

2) Handbuch I. p. 810, wo für Cylinderzellen jedenfalls verdruckt „Spindelzellen“ steht.

3) Ebenda, pag. 797.

4) Wiener medic. Jahrbücher 1871. p. 335.

auch pathologischen — tubulösen Organs an Stelle eines normalen Ovarium zu denken, indess ergibt die Untersuchung der Geschwulst, ausser der oberflächlichen Aehnlichkeit, nichts, was für einen solchen „Hermaphroditismus“ spricht.

Zum Schlusse fasse ich die Hauptergebnisse dieser Arbeit folgendermassen zusammen.

1. Die sogenannten „papillären Kystome“ der Ovarien sind von den Adeno-Kystomen zu trennen. Sie bilden eine besondere Geschwulstform, welche wahrscheinlich eine analoge Entstehung besitzt, aber in ihrer weiteren Entwicklung von den Adeno-Kystomen abweicht. Die papillären Kystome tragen an ihrer Innenfläche zum Theil Flimmerepithel, welches in ein sehr polymorphes Epithel übergehen kann. An den Zellen des Flimmerepithels lässt sich zuweilen eine Theilung in horizontaler Richtung nachweisen. Die Cystenflüssigkeit dieser Geschwülste zeichnet sich durch Mangel, oder sehr geringen Gehalt an Paralbumin aus. Die papillären Kystome sind fähig, Metastasen zu bilden, und können ebenso wie andere Ovarialgeschwülste carcinomatös werden. Prognostisch sind dieselben ungünstiger als die Adeno-Kystome.

2. Es giebt ein papilläres Carcinom, dessen Epithel von dem Oberflächenepithel des Ovarium abstammt. Dasselbe entwickelt sich aus Papillarwucherungen, welche wahrscheinlich in Folge von chronischer Oophoritis an der Oberfläche der Ovarien entstehen.

3. Viele papilläre Geschwülste der Ovarien, namentlich die papillären Kystome sind ausgezeichnet durch ihren Reichthum an concentrisch geschichteten Kalkkörpern.

4. Es giebt eine cystisch-papilläre Geschwulst der Ovarien, welche von den Endothelien der Lymphgefässe abstammt.

5. Es giebt eine tubulöse Geschwulstform der Ovarien, deren Zellen höchst wahrscheinlich ebenfalls endothelialer Herkunft sind.

6. Die Geschwülste endothelialer Herkunft sind von den Sarkomen zu trennen.

Erklärung der Abbildungen.

Fig. 1 a. Das rechte Ovarium von Fall 4 mit den Papillargeschwülsten der Oberfläche. Natürl. Gr.
b. Tuba, nach vorn umgeschlagen.
c. Ligam. rotundum.

Fig. 2. Schnitt aus dem carcinomatösen Omentum majus desselben Falles.

a. Alveolen, welche mit Cylinderepithel ausgekleidet, und z. Th. durch unregelmässige Zellwucherung gefüllt sind. Seibert V. 1.
b. Kalkkörper.

Fig. 3. Dickendurchschnitt der Wand einer der grossen Cysten von F. 1. Seibert U. 1.

a. Die innere zellenreiche Wucherungsschicht mit den hier nur wenig entwickelten Papillen.
b. Gefässdurchschnitte, darunter grössere Venen.
b' b'. Arterien.
c. Räume, welche mit Epithel ausgekleidet sind, das hier aus platten Zellen besteht.
d. Kalkkörper, in diesem Theil der Wand ungewöhnlich sparsam.
e. Cylindrisches Epithel an der Oberfläche, stellenweise fimmernä.

Fig. 4. Schnitt aus einem Geschwulstknoten an der Oberfläche des Diaphragma von F. 2. Seibert III. 1.

a. Alveoläre Räume — kleine Cysten, welche mit stellenweise körnigem colloidem Inhalt gefüllt, und mit cylindrischem, theilweise Cilien tragenden Epithel (b.) ausgekleidet sind.
c. Lymphdrüsengewebe.
d. Ein concentrisch geschichtetes, unregelmässig gestaltetes, entkalktes Concrement.
e. Stärkere Bindegewebszüge.

Fig. 5. Flimmerzellen von Fall 1.

a. Zelle mit abgerissenem Fuss; der Kern seitlich verbreitert.
b, c. Zellen mit eingeschnürtem Kern und zwei Kernkörperchen.
d. Zelle mit zwei anscheinend soeben getheilten Kernen.
e. Zelle mit zwei Kernen.
f. Zwei Zellen, welche anscheinend aus einer hervorgegangen sind.
g, h. Zwei vollständige Zellen, mit Fuss.

Fig. 6. Durchschnitt des kleineren Tumor von Fall 5. Natürl. Gr.

a. Die blätterige Geschwulstmasse.
b. Grössere Spalten, welche von papillärer Geschwulstmasse ausgefüllt sind.
c. Durchscheinende, mit klarem Inhalt gefüllte Cyste.
d. Cystische Hervorragung an der Oberfläche.

- e. Feste Geschwulstknoten an der Oberfläche.
- f. Tuba.

Fig. 7. Einige Lymphspalten mit gewuchertem Endothel, aus der fibrösen Wand des grösseren Tumor in der Nähe eines soliden Knotens. Seibert III. 1.

- a. Endothel von annähernd normaler Dicke.
- a¹. Kolbige Wucherungen, welche in das Lumen hineinragen.
- b. Brückenförmige Verbindung (vielleicht nur ein Stück der seitlichen, durch den Schnitt entfernten Wand).

- c. Hyalin degenerirte Kerne.
- d. Freier, durch Retraction entstandener Spaltraum.
- e. Kernreiches Bindegewebe.
- f. Gefäss mit Blutkörperchen.

Fig. 8. Netzförmige Zellstränge, aus einem der festeren Theile der grossen Geschwulst. Seibert III. 1.

- a. Zellstränge.
- c. Hyaline Blasen.
- e. Myxomatöses Bindegewebe, kolbige Wucherungen bildend.
- f. Gefäss.

Fig. 9. Eine der Zellen-Rosetten mit radienförmig faseriger Mitte (a).

- b. Peripherische, den Drüsen-Acinis ähnliche Zellhäuten.
- c. Hyaline Räume.
- d. Fibrilläres Bindegewebe mit länglichen Kernen.

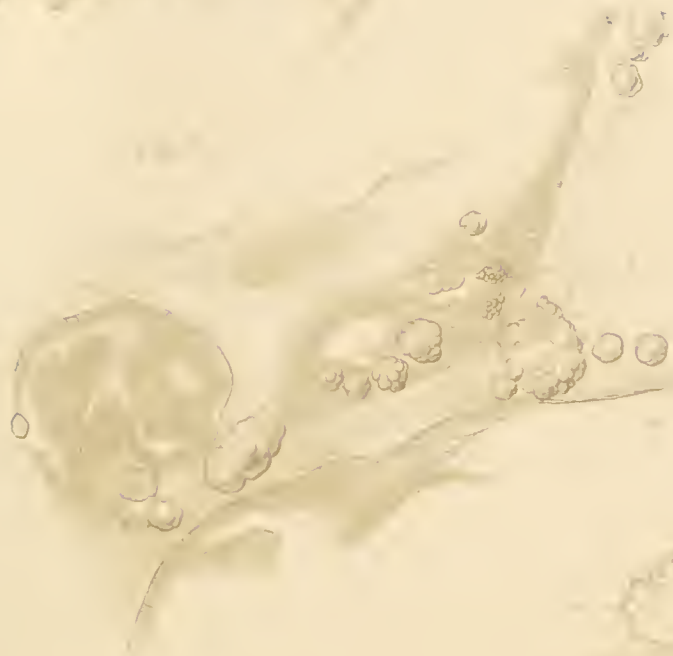Fig. 10. Einige Zellschläuche von Fall 6 von der gewöhnlichen Beschaffenheit. Bei a hat sich der Inhalt eines im Querschnitt getroffenen Schlauches etwas von der Wand zurückgezogen.

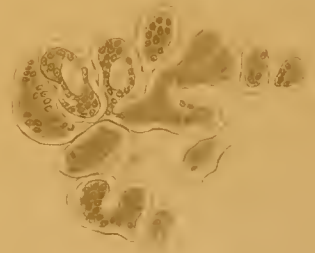

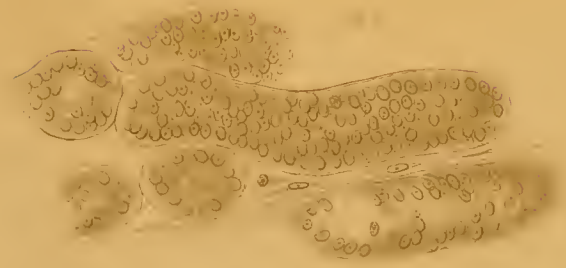
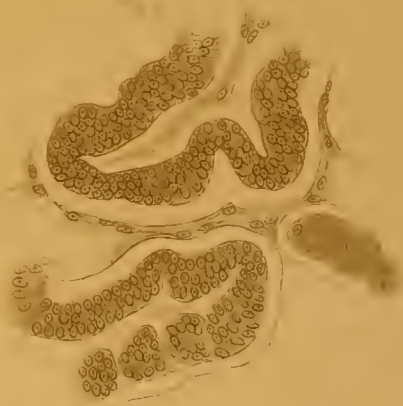
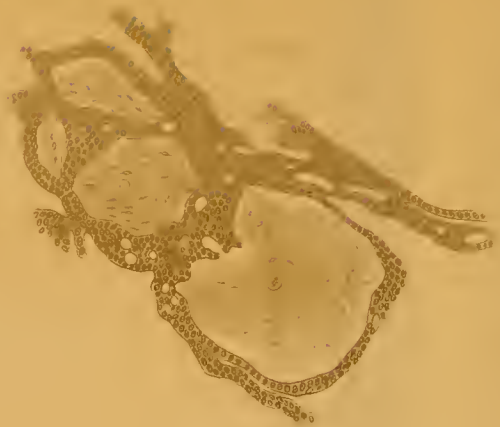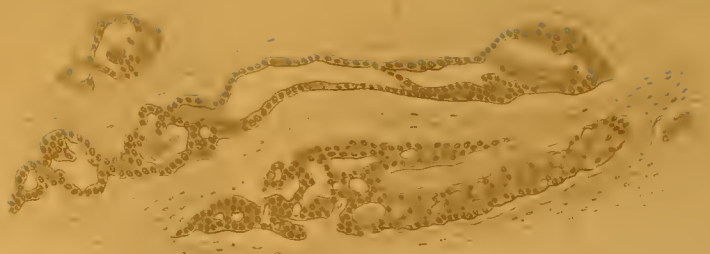


- b. Spärliches fibrilläres Bindegewebe mit einzelnen Zellen, welches zwei Gruppen von Schläuchen von einander trennt.
- c. Ein Schlauch mit nicht ganz vollständigem Inhalt, an welchem sich die eigenthümliche Anordnung der Zellen erkennen lässt. Seibert V. 1.

Fig. 11. Einige gewundene Zellschläuche mit hyaliner Degeneration der Wandung, der zellige Inhalt etwas zusammengedrängt. Seibert V. 1.

Fig. 12. Hyalines Balkenwerk, welches eine weitere Entwicklung des vorigen Stadiums darstellt. Zellige und hyaline Balken durchflechten sich mit einander. Seibert III. 1.

Fig. 13. Unregelmässig gestaltete Zellschläuche mit dicker Wandung; an einigen derselben sieht man kolbige Vorsprünge der letzteren, ursprünglich Faltungen der hyalinen Wand. Zwischen den Schläuchen findet sich sehr spärliches, anscheinend schleimiges Bindegewebe.





ZOBODAT - www.zobodat.at

Zoologisch-Botanische Datenbank/Zoological-Botanical Database

Digitale Literatur/Digital Literature

Zeitschrift/Journal: [Abhandlungen der Naturforschenden Gesellschaft Halle](#)

Jahr/Year: 1880

Band/Volume: [14](#)

Autor(en)/Author(s): Marchand F.

Artikel/Article: [Beiträge zur Kenntniss der Ovarien-Tumoren 231-292](#)