Einblicke in das Zahnwachstum von Feldmäusen (*Microtus arvalis*) durch Knochenfunde in Gewöllen von Waldohreulen (*Asio otus*)

GEORG KROHNE, NWV

a. Einleitung

Die Feldmaus (*Microtus arvalis*) hat Schneide- (Incisivi) und Backenzähne (Molares), die lebenslang wachsen (siehe Abb. 1). Da sich die Zahnabnutzung durch den Verzehr von hartem pflanzlichen Material und das Wachstum der Zähne im Gleichgewicht befinden, verändert sich die Zahnlänge nicht merklich. Am schnellsten wachsen die Schneidezähne, die durch das Nagen am stärksten beansprucht werden. Die Schneidezähne bilden nur an der Vorderseite den sehr harten Zahnschmelz, der bei der Feldmaus eine gelbliche Färbung hat (siehe Abb. 1A1). Durch das Nagen nutzt sich die weniger harte Hinterseite des Schneidezahns ab und durch das aneinander Entlanggleiten der Spitzen beider Schneidezähne beim Schließen der Kiefer entsteht an beiden Zähnen eine scharfe Schliffkante (siehe Abb. 1A, 1A1). Diese Schliffkanten schärfen sich durch die Nutzung der Schneidezähne von selbst, gleichzeitig nutzen sie sich ab (1).

Kommt es zu einer Störung der Balance zwischen Zahnabnutzung und Zahnwachstum in Richtung Zahnwachstum, dann können Zähne deutlich größer werden. Diese Beobachtung wurde an wenigen Feldmausschädeln gemacht, die in den Gewöllen von Waldohreulen gefunden wurden. Über diese Beobachtungen wird im Folgenden berichtet und mögliche Gründe für das veränderte Zahnwachstum werden diskutiert.

b. Material und Methoden

Die Gewölle der Waldohreulen wurden im Winter 2020/2021 und im Winter 2021/2022 an Tageseinständen in Würzburg und Bergtheim gesammelt. Sie wurden bis zur Untersuchung eingefroren gelagert. Mäuse wurden anhand der in den Gewöllen gefundenen Schädelknochen bestimmt (2). Die Fotos der Abbildungen wurden mit einer Stereolupe aufgenommen, die mit einer digitalen Kamera und einem Messokular ausgestattet war.

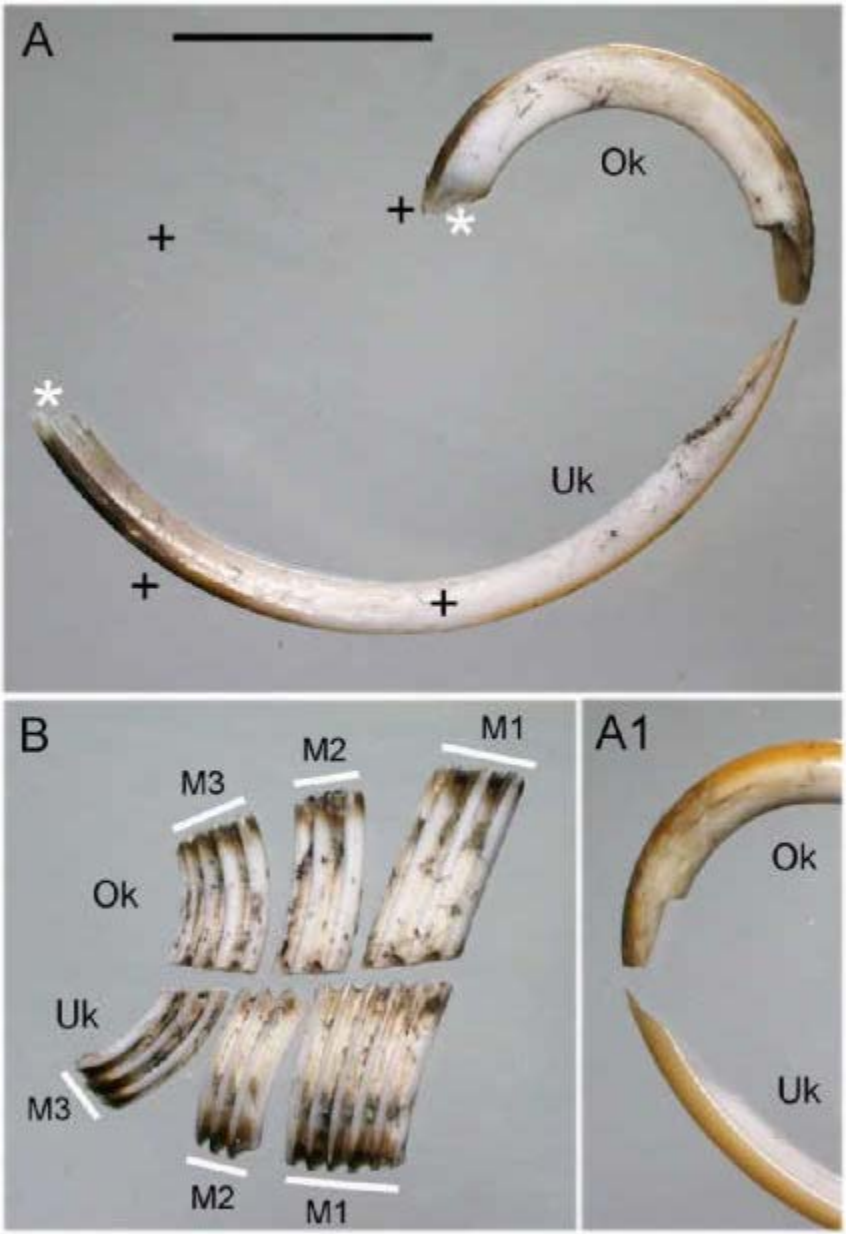

Abb. 1: Abbildungslegende auf der folgenden Seite

Abb.1 *(Abbildung auf der vorhergehenden Seite): Schneide- (A, A1) und Backenzähne (B) einer Feldmaus mit der Markierung der Zahnbildungszone an der Zahnbasis der Schneidezähne (A, weiße Sterne) und der Backenzähne (B, weiße Striche). Blick auf die Zähne des linken Ober- (Ok) und Unterkiefers (Uk) von der Innenseite (A, B) und der Außenseite (A1). Auf Abb. A1 sind der gelblich gefärbte Zahnschmelz auf der Vorderseite der Schneidezähne und die scharfen Zahnspitzen gut zu erkennen. Die Zähne wurden so zueinander positioniert, wie sie im Schädel liegen (A, A1, B). Die vier Kreuze in (A) markieren den Bereich, in dem die Backenzähne in Bezug zu den Schneidezähnen ungefähr positioniert sind. M1 – M3: Molares 1 – 3. Schwarzer Strichbalken in A (für A, A1 und B): Länge 5 Millimeter*

c. Ergebnisse

Im Rahmen der Beobachtung von Waldohreulen an ihren Wintereinständen in Würzburg und Umgebung in den Jahren 2020/2021 und 2021/2022 wurden unter den Schlafplätzen Gewölle gesammelt und die darin gefundenen Säugetiere anhand der Schädelknochen bestimmt (2, 3). Die Waldohreulen hatten sich hauptsächlich von Feldmäusen ernährt (3). Von den 1490 präparierten Feldmausschädeln wiesen vier Oberkiefer und ein Unterkiefer deutliche Veränderungen des Gebisses auf. Alle Oberkiefer besaßen verlängerte Schneidezähne, drei von ihnen (F-1, F-2, F-3) sind in Abb. 2 gezeigt. Der Unterkiefer (F-4, Abb. 5) besaß keinen Schneidezahn mehr. Seine Molares M1 und M2 ragten deutlich weiter aus dem Kieferknochen als bei Kontrolltieren und sie waren länger (Abb. 5). Ob dieser Unterkiefer zu einem der drei Oberkiefer gehört ist unklar. Außerdem war Molar M1 des Oberkiefers F-3 verlängert aber nicht M2 und M3.

c-1. Welche möglichen Erklärungen gibt es für die verlängerten Schneidezähne im Oberkiefer?

Sehr wahrscheinlich hatten die Feldmäuse F-1, F-2 und F-3 Defekte die verhinderten, dass sich die Spitzen der Schneidezähne von Ober- und Unterkiefer beim Nagen berührten, sich dadurch schärften und gleichzeitig

abnutzten. Vielleicht waren durch Krankheit oder eine Verletzung die Schneidezähne des Unterkiefers verloren gegangen (siehe F-4, Abb. 5). Diese Vermutung deckt sich mit Beobachtung von Jentzsch und Coautoren. Sie beschreiben zwei Feldmäuse mit verkümmerten und damit nicht mehr funktionsfähigen Schneidezähnen im Unterkiefer und verlängerten Schneidezähnen im Oberkiefer (4). Die Schneidezähne von Feldmaus F-1 waren die kürzesten der drei Schädel (Abb. 3). Bei ihnen war die Schliffkante noch zu erkennen, aber sie war verdickt im Vergleich zum Kontrollzahn (Abb. 3, Pfeile). Bei Maus F-2 waren beide Zahnspitzen noch breiter und bei den längsten Schneidezähnen (F-3) waren keine geformten Zahnspitzen zu erkennen (Abb. 3). Wahrscheinlich war bei Maus F-3 von beiden Zahnspitzen ein Stück abgebrochen.

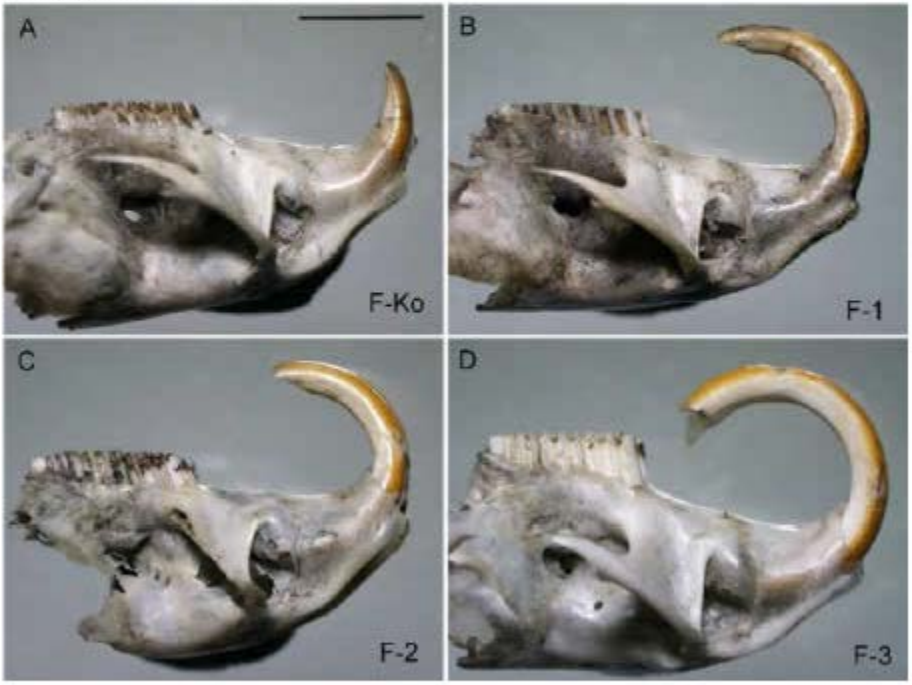

***Abb. 2:** Feldmäuse mit verstärktem Wachstum der Schneidezähne (B – D: F-1, F-2, F-3) im Vergleich zu einer Kontrolle (A: F-Ko). Blick auf die linke Schädelseite. Schwarzer Strichbalken in A (für A – D): Länge 5 Millimeter*

Von den beschriebenen Anomalien und pathologischen Veränderungen des Feldmausschädels sind die Verlängerungen der oberen Schneidezähne relativ häufig (4, 5).

c-2. Wie schnell wachsen die Schneidezähne von Feldmäusen? Untersuchungen liegen nicht für die Feldmaus aber für drei andere Nagetiere vor. Die Schneidezähne des Oberkiefers wachsen bei der Ratte (*Rattus norvegicus*) 2,1 Millimeter pro Woche (6) und beim Kaninchen (*Oryctolagus cuniculus*) und Meerschweinchen (*Cavia porcellus*) bis zu 1,9 Millimeter pro Woche (7 – 9). Die oberen Schneidezähne der Feldmaus Schädel F-1, F-2 und F-3 waren 2,8, 5,4 und 8,3 Millimeter länger als die des Kontrollzahns (F-Ko; Abb. 4). Unter der Annahme, dass auch die oberen Schneidezähne der Feldmaus ca. 2 Millimeter pro Woche wachsen, könnten die Verletzungen, die das ungehinderte Wachstum der oberen Schneidezähne verursacht hatten, ca. 1,5 (F-1), 3 (F-2) und wahrscheinlich vor mehr als 5 Wochen (F-3, Zahnspitzen

***Abb. 3:** Linke Schneidezähne der in Abb. 2 gezeigten Schädel der Feldmäuse F-1, F-2 und F-3 im Vergleich mit der Kontrolle (F-Ko). Blick auf die Innenseite der Schneidezähne. Die Zahnspitzen sind durch schwarze Pfeile markiert und die die Wachstumszone durch weiße Sterne. Schwarzer Strichbalken: Länge 5 Millimeter*

waren wahrscheinlich abgebrochen) vor der Erbeutung der Mäuse durch die Waldohreulen stattgefunden haben. Diese Zeitangaben treffen aber nur zu, wenn die Nahrungsaufnahme durch die Verletzungen nicht eingeschränkt war und die Tiere nicht hungerten.

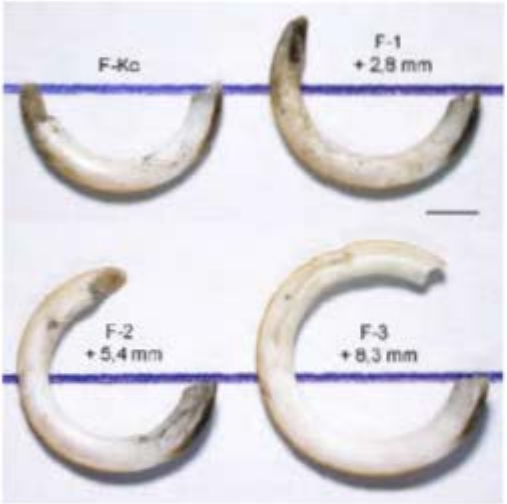

***Abb. 4:** Anordnung der vier Schneidezähne für die Längenmessung. Der über die blaue Linie hinausragende Teil der Schneidezähne F-1, F-2 und F-3 wurde gemessen. Die unregelmäßig geformte Zahnspitze von F-3 lässt vermuten, dass ein Stück vom vorderen Zahnende abgebrochen ist. mm: Millimeter. Schwarzer Strichbalken: Länge 2 Millimeter.*

c-3 Verlängerte Backenzähne (Molares)

Der Verlust des Schneidezahns im Unterkiefer von Maus F-4 (Abb. 5) musste schon vor mehreren Wochen stattgefunden haben, da die Kieferöffnung für den Schneidezahn stellenweise mit Knochengewebe gefüllt war und keine Bruchkanten am Unterkieferknochen zu erkennen waren. Die Molares M1 und M2 von Unterkiefer F-4 waren jeweils um 1,4 Millimeter länger als die der Kontrolle (Abb. 5). Auch Molar M1 von Oberkiefer F-3 war mit 5,0 Millimeter um 1 Millimeter länger als M1 von Kontrollmäusen (Daten nicht gezeigt). Dagegen unterschieden sich die Längen von Molar M1 der Oberkiefer von F-1 und F-2 nicht von der Kontrolle (Daten nicht gezeigt).

Zum Wachstum der Molares zweier in Asien lebenden Microtus Arten liegen Untersuchungen vor (10). Die Molares M1 und M2 von *Microtus fortis* wachsen 0,5 – 0,6 Millimeter pro Woche und die von *M. mandarinus* 0,6 – 0,7 Millimeter

(10). M1 und M2 des Unterkiefers der Feldmaus F-4 könnten innerhalb von drei Wochen auf die Länge von 4,6 bzw. 4,5 Millimeter gewachsen sein, wenn ihr wöchentliches Wachstum ca. 0,5 Millimeter betragen würde. Molar M1 von Maus F-3 könnte in ca. 2 Wochen auf die Länge von 5 Millimeter gewachsen sein. Diese Zeitangaben treffen aber nur zu, wenn die Nahrungsaufnahme bei beiden Mäusen nicht eingeschränkt war und sie nicht hungerten. Leider lag Molar M3 von F-4 für den Längenvergleich nicht vor, der Zahn war aus dem Kiefer gebrochen (Abb. 5). Molar M3 von Microtus Arten soll deutlich langsamer wachsen als M1 und M2 (10).

d. Diskussion

Die in Deutschland publizierten Daten über Zahnanomalien von Feldmäusen und anderen Kleinsäugern haben Jentzsch und Coautoren 2020 zusammengestellt (4, siehe auch: 5, 11 [Abb. 4 in 11]). Von der großen Anzahl von Einzelbeobachtungen kann der Laie den Eindruck gewinnen, dass es sich um häufige Ereignisse handelt. Dass das nicht der Fall ist, zeigen die eigenen Untersuchungen und die von Kapischke und Coautoren (11, 12). Kapischke fand unter 5075 Feldmaus Schädeln 68 mit Auffälligkeiten an den Schneidezähnen (12) und in der vorliegenden Arbeit wurden unter 1940 Schädeln nur 5 mit veränderten Schneidezähnen gefunden. Diese selten beobachteten Veränderungen des Zahnwachstums von Feldmäusen geben einen Einblick in das ausbalancierte Zusammenspiel von Wachstum und Abnutzung von lebenslang wachsenden Zähnen. Können sich die gegenüberliegenden Schneidezähne durch den Verlust eines Zahns nicht mehr gegenseitig schärfen, dann kann der noch intakte Zahn ungehindert wachsen. Die Verlängerung der Molares könnte indirekt durch das verstärkte Wachstum der Schneidezähne verursacht werden. Wenn z.B. die oberen Schneidezähne extrem verlängert sind wie bei Maus F-3, dann berühren sich wahrscheinlich nicht mehr alle gegenüberliegenden Molares von Ober- und Unterkiefer beim Schließen der Kiefer. Das könnte eine Erklärung dafür sein, dass M1 im Oberkiefer von Maus F-3 verlängert war und M1 und M2 im Unterkiefer von Maus F-4, aber nicht M1 in den Oberkiefern der Mäuse F-1 und F-2, deren Schneidezähne deutlich kürzer waren (siehe Abb. 4).

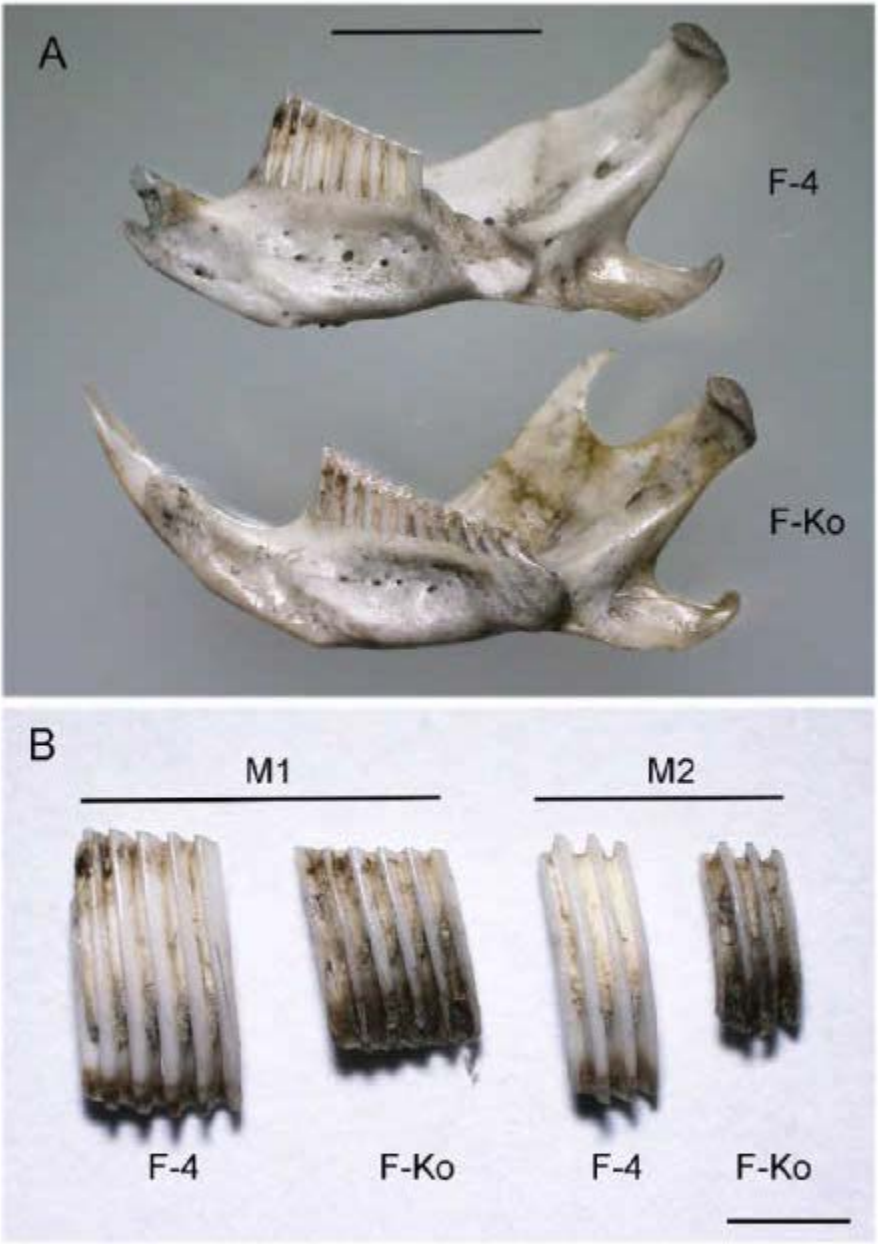

Abb.5: Abbildungslegende auf der folgenden Seite

***Abb. 5** (Abbildungslegende; Abbildung auf der vorhergehenden Seite): Rechter Unterkiefer einer Feldmaus (A, F-4), die durch eine Verletzung den Schneidezahn verloren hatte im Vergleich mit einer Kontrolle (F-Ko). Die Molares M1 und M2 der Feldmaus F-4 ragten weiter aus dem Kiefer als die der Kontrollmaus (A) und sie waren deutlich länger, wie der direkte Vergleich zeigt (B). M3 war aus dem Unterkiefer herausgebrochen und stand damit für einen Längenvergleich nicht zur Verfügung. Blick auf die Innenseite der Molares (B), die Kauflächen der Zähne zeigen nach oben. Längen von M1 und M2 in Millimeter: M1-F-4: 4,6; M1-F-Ko: 3,2; M2-F-4: 4,5; M2-F-Ko: 3,1. Schwarze Strichbalken: Länge 5 (A) und 2 (B) Millimeter*

e. Zusammenfassung

Bei Feldmäusen wachsen die Schneide- (Incisivi) und Backenzähne (Molares) lebenslang. Das Wachstum und die gleichzeitige Abnutzung der sich gegenüberliegenden Zähne im Ober- und Unterkiefer befindet sich im Gleichgewicht, so dass Zähne ungefähr immer die gleiche Länge behalten. Es werden vier Kiefer von Feldmäusen beschrieben, die verstärktes Wachstum der oberen Incisivi (3 Beobachtungen) und überproportionales Wachstum der Molares M1 (2 Beobachtungen) und M2 (1 Beobachtung) aufweisen. Mögliche Gründe für das verstärkte Wachstum werden diskutiert. Die Zähne benötigten ca. 2 – 5 Wochen, um auf die gemessenen Längen zu wachsen, unter der Annahme, dass die Mäuse sich weiterhin normal ernähren konnten und nicht hungerten.

Literatur

(1) W. Westheide, G. Rieger (Hrsg.) (2015). Spezielle Zoologie. Teil 2: Wirbel- oder Schädeltiere. 3. Auflage. Springer Spektrum

(2) R. März (2007): Gewöll- und Rupfungskunde. AULA-Verlag.

(3) G. Krohne, H. Schaller (2022). Waldohreulen (*Asio otus*) Aggregation an Wintereinständen in Würzburg und Umgebung, ihre Nahrungsgrundlage und ihr Verhalten. Abhandlungen Naturwissenschaftlicher Verein Würzburg, Band 56.

(4) M. Jentzsch, R. Kraft et al. (2020). Anomalies and pathological changes of skulls and dentition of wild small mammal species from Germany. J. Vertebr. Biol. 69 (4): 20072. DOI: 10.25225/jvb.20072

(5) H.-J. Kapischke (2014). Zur Variabilität der Zähne von Feldmäusen *Microtus arvalis* (Pallas, 1779) aus Sachsen (Übersicht zu einer Sammlung im Rahmen des Projektes: Atlas der Säugetiere Sachsens). Veröff. Mus. Westlausitz Kamenz 32: 85 – 110.

(6) E. Opitz, J. Stüben (1951). Längenwachstum der Incisoren von Ratten unter dem Einfluß von Alizarin und veränderter Zahnlänge. Zeitschr. f. d. gesamte experimentelle Medizin 117: 106 – 113.

(7) J. Müller, M. Clauss et al. (2014). Growth and wear of incisor and cheek teeth in domestic rabbits) (*Oryctolagus cuniculus*) fed diets of different abrasiveness. J. Exp. Zool. 321A: 283 – 298.

(8) F. Wyss, J. Müller et al. (2016). Measuring rabbit (*Oryctolagus cuniculus*) tooth growth and eruption by fluorescence markers and bur marks. J. Vet. Dentistry 33: 39 -46.

(9) J. Müller, M. Clauss et al. (2015). Tooth length and incisal wear and growth in guinea pigs (*Cavia porcellus*) fed diets of different abrasiveness. J. Animal Physiol. Animal Nutrition 99: 591 - 604.

(10) W. v. Koenigswald, F. N. Golenishev (1979). A method for determining growth rates in continuously growing molars. J. Mammalogy 60: 397 – 400.

(11) H.-J. Kapischke, K. Fabian et al. (2017). Ergebnisse von Untersuchungen an Gewöllen der Waldohreule (*Asio otus*) in den Wintern 2009 bis 2013 im Stadtgebiet von Dresden. Veröff. Mus. Westlausitz Kamenz 34: 117 – 128.

(12) H.-J. Kapischke, M. Wilhelm, K. Fabian (2015). Zahnbesonderheit einer Feldmaus *Microtus arvalis* aus Eulengewöllen. Ornithol. Mitteil. 67: 128.

ZOBODAT - www.zobodat.at

Zoologisch-Botanische Datenbank/Zoological-Botanical Database

Digitale Literatur/Digital Literature

Zeitschrift/Journal: Abhandlungen des Naturwissenschaftlichen Vereins Würzburg

Jahr/Year: 2022

Band/Volume: 56

Autor(en)/Author(s): Krohne Georg

Artikel/Article: Einblicke in das Zahnwachstum von Feldmäusen (Microtus arvalis) durch Knochenfunde in Gewöllen von Waldohreulen (Asio otus) 73-82