Ueber Resorption der Knochensubstanz.

Von

N. Lieberkühn und J. Bermann.

Mit 8 Tafeln.

Strelzoff hat in seiner Schrift: »Genetische und topographische Studien des Knochenwachsthums« mehrere Einwürfe gegen die bisherige Auffassung der Erscheinungen erhoben, welche die Knochen mit Krapp gefütterter Thiere darbieten. Es war beobachtet worden (Lieberkühn, Ueber Wachsthum und Resorption der Knochen. Marburg 1867), dass an den Zähnen von jungen, mit Krapp gefütterten Thieren, die innere, die Zahnhöhle unmittelbar begrenzende Zahnbeinschichte, gefärbt wird; wurde einem jungen, einige Wochen mit Krapp gefütterten Hund, ein Zahn ausgezogen und ein Längsschliff davon angefertigt, so erschien im Umfang der Zahnhöhle ein rother Saum; der unmittelbar unter dem Schmelz liegende Theil des Elfenbeins war, wie der Schmelz selbst, ungefärbt und setzte sich mit scharfer Grenze gegen den gefärbten Theil ab. Wurde bei demselben Thiere die Krappfütterung ungefähr vier Wochen ausgesetzt, so fand sich der rothe Saum nicht mehr im Umfang der Höhle, sondern um etwa so viel von ihr entfernt, wie seine eigene Breite betrug, und sowohl gegen den ungefärbten Theil nach aussen, als auch nach innen scharf abgesetzt. Die Lebhaftigkeit der Farbe war die ursprüngliche. Diese, seither mehrfach beobachtete Erscheinung wurde so aufgefasst, dass das geröthete Zahnbein während der Krappfütterung, und das an die Pulpa anstossende, ungefärbte, während der Pause entstanden war. Strelzoff untersuchte an einem jungen, zwei Wochen mit Krapp gefütterten Hund die permanenten, in Bildung begriffenen und noch unter den Milchzähnen befindlichen Zähne, und fand, dass die gefärbte Zahnbeinschicht keineswegs die Zahnhöhle unmittelbar begrenzte, sondern in einiger Entfernung von derselben sich fand, so dass die weisse, den rothen Ring von der Zahnhöhle trennende Lage manchmal $1/10$ der ganzen Dicke der Zahnwand betrug. Die rothe Zone wurde nicht von den ungefärbten Schichten scharf abgegrenzt, die Färbung verlor sich vielmehr unmerklich in der Umgebung. Nach Strelzoff's Ansicht genügt diese Beobachtung allein schon, um die Lieberkühn'sche Ansicht zu entkräften. Es ist uns nicht gelungen, diese Beobachtung insofern zu bestätigen, als die Erscheinung bei bis zum Tode mit Krapp gefütterten Thieren auftreten soll; wir haben aber gar keinen Grund, an der Richtigkeit von Strelzoff's Angabe zu zweifeln, können jedoch seine Auslegung nicht zugeben in Folge der Versuche, die wir von Neuem an-

gestellt haben. Unter einer grossen Zahl von Schliffen, die von Zähnen bis zum Tod mit Krapp gefütterter Hunde und Katzen angefertigt wurden, fand sich kein einziger, an welchem die Strelzoff'sche Erscheinung sichtbar war. Wir sind deshalb genöthigt, anzunehmen, dass die Ablagerung des Krappfarbestoffs in dem Strelzoff'schen Falle durch irgend einen Vorgang schon vor dem Tode des Thieres aufgehört hat, obwohl dasselbe bis zu Ende gefüttert war.

Wenn Strelzoff ferner behauptet, dass die gefärbten Stellen der Zähne sich nicht scharf gegen die ungefärbten Theile absetzen, so sind wir auch darin mit ihm einverstanden für den Fall, dass die Schliffe über eine gewisse Feinheit hinausgehen. Strelzoff führt die Angabe Joh. Müller's an, dass man durch hinreichend dünne Zahnschliffe Druckschrift lesen kann, dass also die Substanz unter diesen Umständen durchsichtig sei. Unter diesen Umständen wird selbstverständlich der Farbstoff, wenn er nicht in grossen Massen abgelagert ist, an hinreichend feinen Schliffen beinahe verschwinden, und bei etwas stärkeren werden sich keine scharfen Abgrenzungen wahrnehmen lassen. Ueberdies ist jedenfalls die Färbung der Präparate Strelzoff's eine weniger intensive gewesen, als die der unsrigen; denn Strelzoff gibt an, dass die Knochen einer 24 Stunden mit Krapp gefütterten jungen Taube rosa waren, während sie in unseren Fällen purpurroth aussahen. — Strelzoff zweifelt daran, dass vor der Krappfütterung in Ossification begriffene Knochenschichten gefärbt werden. Wir haben dies mit grösster Sicherheit am Felsenbein verschiedener Katzen beobachtet. Die Pars petrosa erschien nämlich auf ihrer vorderen und hinteren Fläche, bei 10tägiger bis 5wöchentlicher Fütterung junger Katzen, im getrockneten Zustande stets weiss, während die übrigen Knochen des Kopfes gefärbt waren (wenige, bereits von Kölliker hervorgehobene Stellen waren auch in feuchtem Zustande ungefärbt, weil, wie Kölliker mit Recht bemerkt, die Apposition hier viel langsamer vor sich geht oder zeitweise gar nicht auftritt. Die Knochensubstanz ist dabei ausserordentlich hart). Die weissen Flächen des Felsenbeins sind von einer ausserordentlich weichen Knochensubstanz gebildet, welche sich im Zusammenhang leicht mit dem Scalpell abschneiden lässt; darunter liegt die harte, stark geröthete, feste Knochenmasse. — Man erkennt leicht, dass die weisse Knochensubstanz erst in der Bildung begriffen ist, die Knochenkörper sind ausserordentlich gross, und der Kalk ist in Form von feinen Körnern abgelagert. Diese Erscheinung kann auch anderweitig vorkommen, und darf es somit nicht Wunder nehmen, wenn hie und da ungefärbte Substanz bei in der Bildung begriffenen Knochen auftritt. Es ist hiermit erwiesen, dass der Krappfarbstoff bereits vorhandene, junge, in Bildung begriffene Knochensubstanz färbt. Wenn also an den genannten Flächen der Krapp sich bei Beginn der Fütterung ablagert, so wird er zuerst die hier befindliche, weiche Knochensubstanz färben, welche dabei zu ihrer vollständigen

Ausbildung gelangt, und wird jedenfalls in der sich neubildenden, weichen Lage sich zunächst nicht in solcher Quantität ablagern, dass sie roth erscheint.

Strelzoff sagt Seite 76: »Beurtheilt man den Ossificationsprocess nach der Lieberkühn-schen Anschauungsweise, so geräth man in eine andere Verlegenheit. Nach ihm dauert der Ossificationsvorgang so lange die Kalksalze sich in Knochensubstanz niederschlagen. Schon Theodor Schreger hat gefunden, dass die Knochen eines Kindes ungefähr zu $^1/_2$, die eines Erwachsenen fast zu $^4/_5$ und die eines Greises endlich zu $^7/_8$ ihres Gewichtes aus erdigen Theilen bestehen. Da mit dem Alter die Menge der Kalkerden auf Kosten der organischen Grundlage beständig zunimmt, so kann der Ossificationsprocess nie als abgelaufen betrachtet werden und bei den Krappexperimenten sollte man darum erwarten, dass die Knochen verschieden alter, mit Krapp gefütterter Thiere immer, wenn auch mehr oder weniger intensiv, durch und durch gefärbt werden.« — Wir theilen diese Verlegenheit nicht, wenn wir die Resorptionstheorie annehmen, denn nach dieser ist die Knochensubstanz des Kindes bei den meisten Knochen in der des Erwachsenen nur noch zum kleinsten Theil oder gar nicht mehr enthalten. Wenn aber die Greisenknochen mehr Erden im Verhältniss zur organischen Substanz enthalten, so könnte dies auch darin seinen Grund haben, dass die letztere abnimmt. Strelzoff sagt weiterhin auf derselben Seite: »Die Knochenresorption anlangend, so konnte Lieberkühn aus seinen Krappversuchen keine einzige Thatsache zu Gunsten dieses Vorganges liefern und hat die Beweise dafür aus einem ganz anderen Gebiet zu führen versucht. So hat er die Erscheinung, welche man bei dem physiologischen und pathologischen Schwund der Knochensubstanz beobachtet, (Abwerfen der Geweihe, Zahnwechsel, cariöse Processe) ohne weiteres auf das normale Knochenwachsthum übertragen und die Howship'schen Lacunen als Beweis normaler Knochenresorption angeführt.« Strelzoff hat hier aber gerade die Thatsachen, welche zu Gunsten des Resorptionsvorganges sprechen, gänzlich unberücksichtigt gelassen. Der Unterkiefer von Hunden, die längere Zeit mit Krapp gefüttert und dann mehrere Wochen auf normale Nahrung gesetzt wurden, zeigte folgende Erscheinungen: »Der Proc. coronoideus war an seiner vorderen, mit Howship'schen Lacunen versehenen Kante geröthet, an seinem hinteren Theile aber in grosser Breite ungefärbt. Der Proc. condyloideus war ganz ungefärbt, ebenso der Winkel und ein grosser Theil des unteren Randes des Körpers bis zum vorderen Ende hin. Bei kürzerer Pause war entsprechend weniger von den genannten Theilen gefärbt. Es liegen uns jetzt mehrere Unterkiefer von jungen Katzen vor, welche dieselben Erscheinungen darbieten. So ist zum Beispiel der Unterkiefer einer etwa 4 Wochen alten Katze, welche 20 Tage mit Krapp gefüttert und dann getödtet wurde, macroscopisch in allen seinen Theilen roth. Nur die Spitze des Proc. coro-

noideus und die freie Fläche des Proc. condyloideus ist weniger auffällig geröthet; die rothen Zähne stecken in rothen Alveolen. Der Unterkiefer einer Katze von demselben Wurf, die 10 Tage mit Krapp und weitere 10 Tage mit gewöhnlicher Nahrung gefüttert und dann getödtet wurde, ist an den Alveolarrändern gänzlich ungefärbt, ebenso an der Spitze und etwa eine Linie breit am hinteren Theile des Proc. coronoideus. Dies gilt für die laterale Fläche, an der medialen hingegen ist er weiss und das Roth schimmert eben durch; wo die Wurzel des Condylus sich erhebt, ist er dagegen völlig roth, ebenso wie an der vorderen Kante, welche zugleich von Howship'schen Lacunen rauh erscheint. Weiss ist auch der mediale Rand des Einganges zum Canalis alveolaris; der laterale Rand aber roth. Weiss ist ferner die Aussenfläche des vorderen Endes im Bereiche der Schneidezähne. — Der untere Rand des Kiefers ist hinten weisslich, vorn schwach roth. Die Aussenfläche des Körpers des Kiefers erscheint weiss im Bereiche des letzten Backenzahns und wenig geröthet in der Gegend des ersten, im übrigen stärker roth, die Innenfläche ist überall stark roth. Da der vordere Rand des Proc. coronoideus bei Aussetzung der Krappfütterung immer roth erscheint und rauh von Howship'schen Lacunen, der hintere dagegen bis zur Spitze stets weiss ist, und die ungefärbte Zone sich um so weiter nach vorn erstreckt, je länger die Krappfütterung ausgesetzt ist, so dürfte man doch wohl sagen, dass diese Erscheinungen zu Gunsten der Resorptionstheorie sprechen. — Der Unterkiefer wächst eben an dem vorderen Ende und ebenso am Proc. coronoideus und condyloideus und am Winkel in die Länge und bewahrt seine Gestalt nur, wenn am Proc. coronoideus und an den vorderen Flächen des Condylus Resorption stattfindet. Er wächst ausserdem an den Alveolar Fortsätzen und auf der entgegengesetzten Kante und wird dadurch höher, und vorwiegend auf der lateralen Seite, gegenüber der medialen, und wird dadurch dicker. Schon mit blossem Auge erkennt man an Durchschnitten die ungefärbten Auflagerungen.

Das Wachsthum der Wirbel hat Strelzoff gleichfalls unberücksichtigt gelassen, obwohl auch diese gerade wegen der Vergrösserung ihres Ringes und der Erscheinungen, welche sich an der Innenfläche desselben bei der Aussetzung der Krappfütterung darbieten, besonders zu Gunsten der Resorption sprechen.

Man sieht in den Wirbeln geradezu einen kleineren rothen Wirbel vorgezeichnet, ungefärbt ist die Substanz nämlich an den oberen und unteren Rändern der Körper und der Bögen, ferner auf der ganzen Aussenfläche und an den sämmtlichen Fortsätzen. In der Wand des Wirbelkanals ist die ihn auskleidende compacte Lamelle grossentheils ungefärbt, aber von rothen Streifen durchzogen, welche die Anordnung der Balken der spongiösen Substanz des Wirbels besitzen. Solche Präparate legen dann doch die Vorstellung nahe, dass auf der

Aussenfläche die ungefärbte Substanz neu angesetzt ist, und dass auf der Innenfläche des Canales eine Resorption stattgefunden hat. Durch diese würde die spongiöse Substanz des Wirbels blosgelegt sein, wenn nicht gleichzeitig von dem Markgewebe zwischen den Knochenbalken soviel Knochensubstanz neu gebildet wäre, wie der Dickendurchmesser der compacten Lamelle beträgt.

Die Wirbelbögen waren in den beobachteten Fällen längst mit dem Körper verwachsen.

Dass eine Decoloration der gefärbten Knochensubstanz innerhalb der Zeiten, die für die Krappfütterung maassgebend gewesen sind, irgendwo stattfindet, ist unseres Erachtens auch von Strelzoff nicht erwiesen; er konnte nicht wissen, inwieweit die von ihm hervorgehobenen Stellen der Knochen zuvor gefärbt waren. Das vorher von uns beschriebene Verhalten der Zähne lässt nur die Annahme zu, dass eine Entfärbung nicht stattfindet. — Wenn übrigens Strelzoff in seinen Auseinandersetzungen über Kölliker's Auffassung der Krappfärbung betont, dass das Wachsthum der Zähne noch weniger als das der Knochen bekannt sei, so können wir seiner Begründung nicht Beifall zollen. Er gibt Seite 78 an: »Augenscheinlich werden die Zähne nicht durch Ablagerung von der Zahnhöhle aus vergrössert; an der äusseren Fläche des Zahnbeins ebenso wie an derjenigen des Schmelzes finden wir keine vermehrungs- und differenzirungsfähigen Elemente. Von einer Ablagerung an die äussere Fläche kann keine Rede sein und warum die Schmelzkappe, welche wohl härter als Knochensubstanz ist, bei der fortwährenden Vergrösserung des Zahnbeins erweitert wird, darüber haben wir keine Angaben. Die Zähne besitzen ihre Furchen und Hügel, — werden dieselben auch durch eine an gewissen Stellen erfolgende Auflösung und durch eine an anderen Stellen geschehende Ablagerung von Zahnbein zu Stande gebracht?« Strelzoff sieht es als feststehend an, dass die Schmelzkappe bei der fortwährenden Vergrösserung des Zahnbeins erweitert wird. Vergeblich sieht man sich nach Gründen zu dieser Angabe um. Schon die alten Abbildungen John Hunter's lehren, dass eine derartige Erweiterung gar nicht existirt, und spätere Beobachter haben die Entstehung der Furchen und Hügel besprochen, ohne auch nur auf den Gedanken einer Resorption zu kommen. Auf der Zahnpapille entstehen zuerst aus den Odontoblasten (Waldeyer) die Zahnbeinscherben. Bei den mit Höckern versehenen Zähnen besitzt die Papille schon die Höcker; dieselben tragen zuerst von einander getrennte kleine Kappen, die alsbald durch zwischen ihnen auftretende Ossification zu der grösseren Kappe sich vereinigen. Eine solche Kappe liegt noch ganz in Weichtheilen, auf ihrer Aussenfläche wird fortdauernd vom Schmelzorgan Schmelz abgelagert, während von innen Zahnbein gebildet wird. Misst man jetzt die Weite der Kappenhöhle und vergleicht sie mit den späteren Zuständen, die der Wurzelbildung

nahe rücken, so findet man eine Abnahme der Durchmesser. Die Schmelzkappe wird von aussen fortdauernd dicker, ohne dass ihre Höhle erweitert wird. Recht hat also Strelzoff darin, dass an der äusseren Fläche des Zahnbeins keine vermehrungs- und differenzirungsfähigen Elemente vorkommen, an der Aussenfläche des Schmelzes dagegen finden sich solche vor, so lange derselbe wächst. — (Vergl. die neueren Arbeiten von Waldeyer, Wenzel und anderen Forschern). Es sind die Höhlen folgender Zähne des Menschen von uns gemessen worden:

1. vom medialen Milchschneidezahn des linken Oberkiefers.
2. vom dritten und vierten Backenzahn des rechten Unterkiefers.

Bei unseren gegenwärtigen Untersuchungen hat sich ein neues macroscopisches Object gefunden, welches ebenfalls eine Erklärung durch expansives Wachsthum gar nicht zulässt und die Annahme der Resorption nothwendig macht; es ist dies die Bulla ossea der Katze. Dieselbe ist knorpelig angelegt und verknöchert innerhalb der ersten vier Wochen. Eine Katze dieses Alters wurde 10 Tage mit Krapp gefüttert und dann getödtet. Die Bulla ossea erschien im getrockneten Zustande durchweg rosa gefärbt auf ihrer Aussenfläche; durchgeschnitten, zeigte sie auf ihrer Innenfläche dieselbe Farbe, nur lebhafter. Ihr grösster Durchmesser betrug 13,5 Mm. und der Höhendurchmesser 5 Mm. Eine 10 Tage ältere Katze desselben Wurfes, die ebenso 10 Tage mit Krapp gefüttert und dann auf gewöhnliche Nahrung gesetzt war, besass eine äusserlich ganz ungefärbte Bulla ossea; bei der Durchsägung erwiess sich auch die innere Fläche ungefärbt, mit Ausnahme einiger Vorsprünge, welche rosa erschienen. Die Höhle dieser war bedeutend grösser als die der anderen, ihr grösster Durchmesser betrug 15,5 Mm. und der Höhendurchmesser 6 Mm. Bei der Bulla einer jungen Katze, welche etwa zehn Wochen nach Aussetzung der Krappfütterung gestorben war, ist auch die letzte Spur des Krapp verschwunden, dagegen ist die Umgebung der Paukenhöhle, der Schnecke und der halbzirkelförmigen Canäle lebhaft roth. — Diese Erscheinungen lassen unseres Erachtens keine andere Auffassung zu, als dass die während der Pause vergrösserte Bulla ossea durch Neubildung entstanden ist, mit Ausnahme der noch gerötheten Stellen, unter Resorption der schon vorhanden gewesenen Knochensubstanz, da sich Näthe nirgends vorfinden.

Einen Nachweis von macroscopischer Resorption, welchen Strelzoff, obwohl er längst bekannt ist, gar nicht berücksichtigt hat, bietet der Rosenstock der Hirsch- und Rehgeweihe dar. (vergl.: Ueber Wachsthum und Resorption der Knochen von Lieberkühn Marburg 1867). Die Knochensubstanz desselben ist bei vollendeter Ausbildung der Geweihe stets compact und besitzt ausserordentlich enge Havers'sche Canäle; wenn aber das Geweih abgeworfen wird, sind die Havers'schen Canäle so weit, dass sie leicht mit blossem Auge

wahrgenommen werden können; die Dicke des Rosenstockes verändert sich dabei nicht. Bei der weiteren Ausbildung des Geweihes wird die Substanz noch poröser. Dass während der Pause bei mit Krapp gefütterten Thieren ungefärbte Knochensubstanz angesetzt wird, wo die Pause etwa bis zu 6 Wochen oder kürzere Zeit gedauert hatte, lehren folgende Präparate: Die Scapula einer 4 Wochen alten und 10 Tage mit Krapp gefütterten Katze (Figur I) erscheint, von den Flächen aus gesehen, überall gleichmässig roth; die Scapula einer Katze desselben Wurfes, welche nach zehntägiger Fütterung, während 10 Tagen auf die gewöhnliche Nahrung gesetzt war (Fig. II), ist dagegen mit weissen Rändern versehen, während der gefärbte Theil in seiner Ausdehnung der ganzen Scapula der jüngeren Katze entspricht. Der freie Rand der Spina ist ebenfalls ungefärbt; unterhalb der Gelenkfacette ist nur eine äusserst feine Zone farbloser Substanz. — Die farblose Zone besitzt am medialen Rande etwa die Breite von 1½ Mm.; um soviel aber ist auch die Scapula in dieser Richtung grösser, als die der 10 Tage jüngeren Katze. — Von einer Decoloration während der Pause kann hier keine Rede sein, denn die Vergleichung der beiden Scapulae ergibt ja, dass der ungefärbte Theil zur Zeit der Fütterung noch gar nicht existirte. Ganz ähnlich verhalten sich in dieser Beziehung auch die Rippen der Säugethiere, deren vordere Enden nach der Aussetzung der Krappfütterung ein um so längeres ungefärbtes Stück haben, als die Aussetzung längere Zeit gedauert hat. Auch an den Gabelbeinen der Vögel nimmt man gänzlich ungefärbte Enden wahr, wenn die Krappfütterung längere Zeit ausgesetzt worden ist. Für die Zähne hat Esch bereits in seiner Dissertation dieselbe Erscheinung beschrieben.

Uns liegen gegenwärtig die Zähne verschiedener Katzen vor, bei denen die Krappfütterung 10 Tage fortgeführt und ebenso lange ausgesetzt war. Die stark rosa gefärbten Backen-Schneide- und Reiss-Zähne besitzen ein etwa 1 Mm. langes, ungefärbtes Wurzelende, während sie gänzlich gefärbt sind, wo die Krappfütterung bis zum Tode gewährt hat.

Vergleicht man die entsprechenden Backenzähne zweier Katzen desselben Wurfes, von denen die eine 20 Tage mit Krapp gefüttert, die andere nur 10 Tage mit Krapp gefüttert und dann auf gewöhnliche Nahrung gesetzt war, so findet man die Wurzeln gleich lang, aber bei der letzteren in den Spitzen ungefärbt. — Vergleicht man hiermit die Wurzeln des entsprechenden Zahnes einer 10 Tage jüngeren Katze, so findet man sie gerade um so viel kürzer, wie die ungefärbte Substanz der in Rede stehenden beträgt. Die Erscheinung wird um so auffälliger, je länger die Aussetzung der Krappfütterung gedauert hat.

Die macroscopischen Erscheinungen haben uns gelehrt, dass die Knochen mit Krapp gefütterter Thiere ungefärbte Enden und Ränder besitzen, wenn die Krappfütterung ausgesetzt

war; je länger dies geschah, um so grösser waren die ungefärbten Stellen. Wüchse die Knochensubstanz durch Expansion, so müsste, wie dies Johannes Müller bereits angegeben hat, der ganze Knochen roth bleiben und nur etwas blasser werden. — Strelzoff sagt am Schluss seiner Streitschrift über Knochenwachsthum (Archiv für microsc. Anat. Band XI. S. 72), Kölliker würde auch ein interstitielles Knochenwachsthum neben der Apposition und Resorption anerkennen, sobald bestimmte Thatsachen für das interstitielle Wachsthum vorlägen. Uns sind derartige Thatsachen auch bei der microscopischen Untersuchung nicht vorgekommen. Wenn Strelzoff die Theilung von Knochenkörpern wirklich beobachtet und nicht blos erschlossen hätte, so wäre die Sache ausser Zweifel. Aber Steudener und Schulin, welche seine Untersuchungen an embryonalen Knochen wiederholt haben, beobachteten dergleichen nicht und auch aus Strelzoff's eigenen Mittheilungen geht hervor, dass er selbst eine derartige Beobachtung niemals gemacht hat. Die Zunahme der Zwischensubstanz kann über die Expansion des Knochens gar nichts entscheiden, denn diese kann statthaben allein auf Kosten des Protoplasma's der Knochenkörper; dies hat in der That Steudener durch Messungen festgestellt und dadurch Strelzoff's zahlreiche Messungen der Entfernungen der Knochenkörper von einander in ein anderes Licht gestellt. Steudener mass die Entfernung der Centra der Knochenkörper von einander, Strelzoff berücksichtigte dagegen nur die Enden derselben; da diese aber sich von einander entfernen, wenn die Knochenkörper sich verkleinern, so kann die stattfindende Zunahme der Zwischensubstanz nichts über die Expansion des Knochens darthun.

Wenn Strelzoff erklärt, dass die mechanischen Versuche durch Einschlagen von Stiften, Anlegung von Ringen etc. widersprechende Resultate geliefert haben und darum nicht brauchbar seien, so dürfte dasselbe wohl auch mit demselben Rechte von seinen microscopischen Untersuchungen gesagt werden, aber in Wirklichkeit steht doch wohl die Sache so, dass derartige Widersprüche nur die Folgen unserer Auslegungen sind und neue Thatsachen sie zu heben vermögen. Die Mehrzahl der mechanischen Versuche ist ja jetzt in demselben Institute, in welchem Strelzoff's microscopische Arbeiten entstanden sind, wiederholt und bestätigt worden (vergl. Haab's Schrift über Knochenwachsthum in den Untersuchungen: Aus dem pathologischen Institut zu Zürich, herausgegeben von Eberth). Die nachfolgenden Mittheilungen über microscopische Untersuchung der Knochensubstanz werden zeigen, dass die sorgfältigen Untersuchungen Strelzoff's im Thatbestand fast durchweg ihre Bestätigung finden, dass sie aber nicht, geeignet sind, das expansive Wachsthum zu erweisen. Es wurden von uns auch mit Krapp gefütterte Tauben zur Untersuchung verwandt und wurde nach ähnlicher Methode verfahren wie sie Strelzoff angewandt hat. Die Erscheinungen, welche sich uns dabei boten, waren

fast durchweg dieselben, welche Strelzoff kennen gelehrt hat. Den Knochen der Säugethiere wurde der Vorzug gegeben, weil ein Vergleich mit denen der Vögel, besonders der Tauben, sie geeigneter erscheinen liess.

Humerus.

Der Humerus einer 4 Wochen alten, 10 Tage mit Krapp gefütterten und dann getödteten Katze besitzt die Länge von 59 Mm., erscheint überall rosa gefärbt im getrockneten Zustande, nur an einzelnen Stellen ist die Färbung schwächer. Ein aus der Gegend des For. nutr. entnommener Querschliff besitzt aussen einen rothen Saum und darauf folgt ungefärbte Substanz mit engen Gefässcanälen, die zu einem Theile mit einem schmalen rothen Hof umgeben sind. Noch weiter nach innen erfolgt eine Region mit weiten Lücken, in welche enge Gefässcanäle münden. Diese Lücken sind zu einem Theile in ungefärbter Knochensubstanz gelegen, zu einem andern Theile sind sie von einem rothen Saum von grösserer oder geringerer Dicke umgeben, der sich entweder mit einer Kittlinie (von Ebner) gegen die ungefärbte Substanz abgrenzt, oder die nächste Kittlinie nicht erreicht. — Die Markhöhle, welche eine elliptische Umgrenzung besitzt, wird in dem Bereiche des einen Poles der längeren Axe von rother Knochensubstanz umgrenzt, freilich nur in dünner Lage; der Knochenring ist hier am dicksten, im Uebrigen ist die Abgrenzung mehr ausgebuchtet und ungefärbt, nur am anderen Pole der grösseren Axe ragen einige schwach geröthete Balken in die Höhle hinein. Die breite rothe Zone der Peripherie besitzt gar keine ungefärbten Stellen; die quer getroffenen Gefässe befinden sich überall in rother Substanz. Mehr einwärts laufen durch eine dünne Lage ungefärbter Substanz getrennte Gefässcanäle neben einander her.

Durch die Mitte der Epiphyse und das obere Ende der Diaphyse wurde ein Längsschliff gelegt; der Bereich des ganzen verkalkten Knorpels und der darunter liegenden spongiösen Knochensubstanz erscheint für das blosse Auge, sowie bei stärkerer Vergrösserung, vollständig rosa gefärbt; wo die Balken nach abwärts eine gewisse Dicke überschreiten und zugleich die Markräume sich vergrössern, lässt sich nicht mehr entscheiden, wie weit die Farbe in das Innere der Knochenbälkchen vordringt.

Ein durch eine Resorptionsstelle Kölliker's gelegter Querschliff zeigt Folgendes: »Die rothe Zone der Peripherie dehnt sich nicht über den ganzen Knochen aus, sondern bricht da, allmälig schwächer werdend, ab, wo die Howship'schen Lacunen an der Aussenfläche auftreten. Die Knorpelreste reichen bis an die letztere heran, von aussen nach innen vordringende Gefäss-Canäle sind von einem schwachen rothen Saum umgeben, er fehlt aber bei allen engsten

Gefässcanälen. Die oben erwähnten grossen Markräume ziehen sich auch in diese Region hinein und nehmen eine Anzahl kleinerer Gefässcanäle auf. Es sind also grosse, nahezu cylindrische Canäle, welche sich, wie sich später herausstellen wird, allmälig einengen und die Haversian spaces (Tomes und de Morgan) darstellen. Zu einem kleinen Theile liessen sie sich in ihrem Zusammenhang mit dem For. nutritium nachweisen; oben verlieren sie sich in den Räumen der spongiösen, endochondralen Knochensubstanz der Diaphyse.

Der Humerus einer 10 Tage älteren Katze desselben Wurfes, welche 10 Tage mit Krapp gefüttert und dann 10 Tage auf gewöhnliche Nahrung gesetzt war, erscheint macroscopisch zu einem grossen Theile weiss, besonders in der Mitte und an den Enden der Diaphyse; stark roth eine Strecke an der medialen Seite unterhalb des Kopfes (eine Resorptionsstelle Kölliker's) ferner in der Fossa supratrochlearis major und auf der lateralen Seite in den kleinen Gruben derselben; in der Mitte der lateralen Fläche ist er schwach roth und mit einer kleinen Unterbrechung auch oberhalb der Foveae minores. Seine Länge beträgt 54 Mm. Ein durch die Mitte des Knochens gelegter Längsschnitt zeigt für das blosse Auge eine Rosafärbung auf welche gegen die obere Epiphyse hin eine etwa $1\frac{1}{2}$ Mm. breite weisse Schicht folgt; die Epiphyse ist roth bis an die Knorpelscheibe heran, aber an ihrem freien Rand mit einer schmalen ungefärbten Zone versehen. — Die untere Partie der Diaphyse besitzt ein farbloses Ende von etwa 1 Mm. Höhe. Wenn man annimmt, dass die ungefärbten Enden der Diaphyse während der Aussetzung der Fütterung entstanden sind, so würde dies übereinstimmen mit dem Unterschiede, welcher sich in der Länge der Humeri der um 10 Tage im Alter verschiedenen Katzen vorfindet. Vollkommen genau sind solche vergleichende Maassbestimmungen nicht, weil die Extremitäten auch von Katzen desselben Wurfes nicht immer genau dieselbe Länge besitzen; was an den oben angegebenen 3 Mm. fehlt, kommt zum Theil noch auf die Epiphysen. Ein Querschliff aus der Nähe des For. nutritium, aus derselben Gegend, aus welcher der zuerst beschriebene angefertigt wurde, ist aussen von einer farblosen Zone umgeben, darauf folgt eine rothe. Wo die farblose, peripherische Schicht am breitesten ist, reicht die rothe Zone bis nahe an die Markhöhle. Die weitesten Gefässcanäle liegen auch hier peripherisch, aber befinden sich noch in der farblosen Schicht, während sie an dem entsprechenden Schliff der gleich nach der Fütterung getödteten Katze in der rothen Substanz sich befanden. Die Haversian spaces sind zu einem Theile von einer mehr oder weniger breiten, farblosen Schicht umgeben, worauf aussen eine rothe folgt; einige sind dabei so eingeengt, dass das Lumen den nicht von Kittlinien umgebenen Havers'schen Gefässcanälen der Peripherie gleicht. In einzelnen Fällen sind sie von den benachbarten grossen aus so angefressen, dass nicht blos die rothe,

sondern auch ein Theil der farblosen Schicht eine Unterbrechung erleidet. — Andere Haversian spaces werden zu einem Theile von rother Substanz umschlossen, wieder andere fallen bereits in das Bereich der Markhöhle, welche zu einem grossen Theile durch eine ungefärbte schmale Schicht umgrenzt wird. Vergleicht man einen solchen Durchschnitt mit einem entsprechenden eines 10 Tage jüngeren Thieres, so erscheint der ganze Knochenring erheblich verdickt und bildet ein weit auffälligeres Oval, das in seinem längsten Durchmesser grösser ist, in seinem kürzesten aber kleiner. Wie ein drehrunder Knochen abgeplattet wird, lehren am besten Durchschnitte der Oberarmbeine von jungen Katzen, bei denen die Krappfütterung sehr lange etwa ein Vierteljahr ausgesetzt ist; da befindet sich der rothe Ring, der ursprünglich die Peripherie einnahm, im Umfang der Marnhöhle und ist nicht mehr vollständig; er ist nämlich an den Polen der grossen Achse des Ovals unterbrochen (fig. *a*) d. h. von der Markhöhle aus ist hier stark resorbirt und zugleich von dem Periost stark angesetzt. Wo der Knochen nur an der einen Hälfte stark ansetzt und zugleich stark resorbirt wird von der Markhöhle her, entstehen Bilder, wie Fig. *b* zeigt, wo die spongiöse Substanz noch die Andeutung von dem rothen Ring enthält.

Der Humerus einer 20 Tage mit Krapp gefütterten Katze desselben Wurfes ist ebenfalls 54 Mm. lang, erscheint für das blosse Auge auf der ganzen Fläche im getrockneten Zustande rosa, mit Ausnahme der Gegend unterhalb des Tuberculum majus und minus, wo man diese Farbe kaum noch wahrnimmt.

Ein Querschliff etwa aus der Mitte der Diaphyse zeigt schon bei schwacher Vergrösserung in der ganzen Peripherie einen rothen Saum, im Umfange der Markhöhle dagegen befindet sich ein solcher nur an einer Stelle und ist bedeutend schmäler, als der peripherische. An dieser Stelle ist er aussen am schmalsten; zugleich findet sich hier eine Anhäufung von Haversian spaces. Auf den äusseren Saum folgt eine farblose Zone, welche die endochondrale Grenzlinie in sich schliesst; der mit Knorpelresten versehene Theil ist gänzlich ungefärbt. Innerhalb der breiten, peripherischen rothen Zone ist alles gefärbt, die Havers'schen Canäle sind weiter im äusseren Theil; je mehr ihre Querschnitte sich der Axe des Knochens nähern, um so enger sind sie. Zwischen den Haversian spaces liegen zahlreiche Gefässcanäle, welche innen einen rothen Ring besitzen; es sind dies Haversian spaces im ausgefüllten Zustande, d. h. Havers'sche Canäle, deren Lamellensystem von einer Kittlinie umgrenzt ist; eine solche Begrenzung besitzen die Havers'schen Canäle in der Peripherie nicht. Ausserdem finden sich noch Haversian spaces, die in der Ausfüllung begriffen sind und eine mehr oder weniger breite rothe Begrenzung besitzen.

Ein Querschliff oberhalb des Foramen supracondyloideum zeigt bei schwacher Vergrösserung in seinem Umfang einen rothen Ring, welcher etwa dieselbe Breite besitzt, wie bei einem Schliff eines Humerus von einer gleich alten Katze nach 10tägiger Fütterung und 10tägiger Pause die rothe und farblose Schicht zusammen betragen. Innerhalb des rothen Ringes ist alles Gewebe gefärbt; bei stärkerer Vergrösserung erscheint die Färbung intensiver, wo die Knochenkörper zahlreicher sind und in mehrfachen Reihen ziehen; unterhalb der stärker gerötheten Partie liegt jedesmal ein Gefäss. Die Haversian spaces sind nur wenig zahlreich und zum Theil ganz ohne rothen Saum; zum andern Theil sind sie mit einem solchen ver-versehen, aber meistens nur an der der Axe des Knochens zugekehrten Seite; wo der rothe Saum sich in seinem Umfange gegen ungefärbte Substanz durch eine Kittlinie abgrenzt, ist die Abgrenzung des farbigen Gebietes gegen das farblose scharf, sonst erscheint sie nur bei schwacher Vergrösserung so, bei stärkerer aber verwischt.

Ein aus der Nähe des Collum chirurgicum entnommener Schliff besitzt ebenfalls peripherisch die rothe Zone, welche sich im Bereich der Spina tuberculi majoris zuerst bedeutend verschmälert und dann ganz aufhört; im Umfange der Markhöhle ist gleichfalls eine rothe Zone, welche aber da am breitesten ist, wo die peripherische verschwindet. Hier rückt die endochondrale Grenzlinie ganz nach aussen und wird auf eine kurze Strecke unterbrochen, so dass Knorpelreste frei an der Aussenfläche liegen. Auf die gefärbte Zone folgt die ungefärbte, in welcher die Haversian spaces auftreten, die zum Theil durch ungefärbte, sich durch Kittlinien abgrenzende Substanz ausgefüllt sind, zum grösseren Theil aber von breiten rothen Zonen begrenzt werden. Innen ist meist rothe Substanz abgelagert und sowohl in ihr, als in der ungefärbten, befinden sich Howship'sche Lacunen. Es ist dies eine aplasistche Stelle Strelzoff's. Offenbar hat an der Aussenfläche während der Krappfütterung keine Anbildung statt gefunden, weil jede Spur von Färbung fehlt; im Umfang der Markhöhle, wo das Krapproth auftritt, ist dagegen die Ablagerung zu derselben Zeit stark gewesen. Während an den Schliffen aus der Mitte der Diaphyse die Gefässe vielfach in der Ebene des Schliffes verliefen, so ist das hier nur selten der Fall. Sowohl in der Peripherie des Knochens, als auch im Umfange der Markhöhle treten fast an sämmtlichen Schliffen Lappen von junger Knochensubstanz auf, welche ausserordentlich biegsam sind und bei stärkerer Vergrösserung granulirt erscheinen; man erkennt in ihnen bereits die Knochenkörper mit ihren Ausläufern und eine Andeutung von röthlich gelblicher Farbe; offenbar ist die Ablagerung der Kalkerden hier überall noch nicht vollendet.

Das ganze obere Ende der Diaphyse, sowie die Epiphyse liegen uns im Längsschliff vor, da Querschliffe sich hiervon nicht mehr anfertigen liessen. Schon für das blosse Auge, wie

auch für schwache Vergrösserung erscheint es durch und durch roth und stimmt in seinem Verhalten ganz mit dem entsprechenden Schliff des Humerus der 10 Tage jüngeren und bis ans Ende mit Krapp gefütterten Katze überein.

Aus dem Vergleiche der Durchschnitte durch die oben beschriebenen Humeri ergibt sich, dass die ungefärbte Substanz vor den Längsenden während der Pause der Krappfütterung gebildet ist. Das Längenwachsthum findet demnach durch Apposition statt; hätte es durch Intussusception stattgefunden, so hätte die weisse Schicht an den Diaphysenenden fehlen müssen; die farblosen Enden beobachteten unter diesen Umständen bereits Flourens und andere Forscher. Das Dickenwachsthum ist aber gleichfalls durch Apposition geschehen, denn im Umfange des Humerus erscheint an Querschnitten eine ungefärbte Schicht, wenn in der Krappfütterung eine Pause gemacht war, und diese besitzt zusammen mit der gefärbten überall dieselbe Dicke, wie an Querschnitten des Humerus von Thieren desselben Wurfes, bei welchen die Krappfütterung noch 10 Tage länger und zwar bis zum Tode fortgeführt war. Wo sie bis ans Ende fortgesetzt wurde, fand sich der verkalkte Knorpel gefärbt im Umfange der Gefäss-Canäle, wo dagegen die Fütterung ausgesetzt war, fehlte die Farbe. Die Resultate der Krappfütterung lassen nirgends auf ein expansives Wachsthum der Knochensubstanz schliessen. Die so gewonnenen Ergebnisse weichen erheblich von den in Strelzoff's Abhandlungen mitgetheilten ab, ohne dass Beobachtungsfehler dieses Forschers vorlägen; wir sind vielmehr genöthigt, nahezu die sämmtlichen Angaben Strelzoff's über die Taubenknochen zu bestätigen. Die Uebereinstimmung der Resultate ist dagegen eine weit grössere, wenn man die Knochen von kurze Zeit (d. h. einen oder wenige Tage) mit Krapp gefütterten Säugethieren mit denen in gleicher Weise gefütterter Tauben vergleicht.

Der Humerus einer 2½ Wochen alten Katze, welche 3 Tage mit Krapp gefüttert und dann getödtet war, maass getrocknet in seiner Länge 37 Mm. und erschien purpurroth auf seiner ganzen Aussenfläche im frischen wie auch im getrockneten Zustande. Ein etwa aus der Mitte genommener Querschliff ist im Umfange aller Havers'schen Canäle mit einem feinen, rothen Saum versehen; in der Peripherie, wo die Canäle weiter sind und auf dem Horizontalschnitt vorliegen, befinden sich die Gefässe entweder schon ganz innerhalb der Knochensubstanz oder sind nur erst zur Hälfte oder weniger in derselben gelegen und befinden sich mit dem übrigen Theil noch im Periost. Je nachdem besitzen sie eine vollständige oder mehr oder weniger unvollständige rothe Begrenzung. Im Uebrigen zieht ein schmaler rother Streifen die Peripherie entlang; auf ihn folgt eine farblose Schicht mit schmalem rothem Saum um die Gefässcanäle. Diese werden gegen die Axe hin noch enger und sind schon von circulär gestellten Knochen-

körpern umgeben. Die Haversian spaces besitzen gleichfalls einen schmalen rothen Ring, welcher auch auf grössere Strecken unterbrochen sein kann. Im Umfange der Markhöhle fehlt die Färbung zum grossen Theile; an einzelnen Stellen, wo sie von einer glatten Wand umgrenzt wird, befindet sich ein schmaler rother Saum, auf welchen ungefärbte Substanz folgt. Vielfach ist sie ausgebuchtet und Haversian spaces treten mit ihr durch weite Canäle in Communication oder eröffnen sich direct in dieselbe; hin und wieder springen auch breite Knochenbalken weit in sie hinein vor und besitzen schmale, in ihrer Wand etwas geröthete Gefäss-Canäle. Ueberall, sowohl auf der Aussenfläche, als auch in die Höhle hinein hängen biegsame Platten nicht fertig gebildeter Knochensubstanz, in denen Knochenkörper mit ihren Ausstrahlungen erkennbar sind. Auf der Aussenfläche sind dieselben durchweg rosa gefärbt, im Bereiche der Markhöhle aber nur zu einem Theile.

Stellt man hier die Frage, was an Knochensubstanz während der Fütterung hinzugekommen ist, so dürfte es sich nur um die rothen Theile handeln. Es würde demnach in den 3 Tagen der Krappfütterung nur wenig Knochensubstanz hinzu gekommen sein; die rothen Ringe würden breiter sein müssen, wenn die Krappfütterung längere Zeit angedauert hätte und die Havers'schen Canäle und Spaces in der Ausfüllung begriffen wären. An den Querschliffen der Humeri des 20 Tage mit Krapp gefütterten Thieres, die aus derselben Gegend entnommen waren, war deshalb gar keine ungefärbte Substanz zwischen den Havers'schen Canälen zu sehen, wenn sie im Bereiche des um den ganzen Knochen herumgehenden rothen Saumes lagen. Querschnitte durch die oberflächlichste Lage des verkalkten Knorpels erwiesen sich durch und durch gefärbt.

Ganz ähnlich verhalten sich die Querschnitte der Röhrenknochen viel älterer Thiere; z. B. besitzen solche von dem Femur einer ungefähr zwölf Wochen alten Katze, welche drei Tage mit Krapp gefüttert war, nur einen schmalen rothen Saum an der Aussenfläche, in welchem zum Theil Havers'sche Canäle im Querschnitt auftreten, die einen schwachen rothen Ring besitzen. Ueber eine ganze Strecke hin ist der rothe Saum so schmal, dass ein Havers'scher Canal in ihm keinen Platz mehr findet; die einwärts von ihm liegenden Gefässcanäle besitzen durchweg keine Färbung oder nur Spuren davon. Die Haversian spaces sind zum Theil vollständig ausgefüllt und an den Kittlinien erkennbar; an diesen findet sich keine Färbung; andere sind zu einem grossen Theile ausgefüllt, bei ihnen ist die Knochensubstanz nur in der Wand der Höhle roth, wieder andere zeigen weder Kittlinien noch eine Spur von Färbung; bei noch anderen ist nur ein Theil der Wand gefärbt, endlich finden sich auch solche, welche in die Markhöhle sich öffnen. In die Haversian spaces laufen von den ver-

schiedensten Richtungen Gefässcanäle hinein; an injicirten Präparaten lässt sich leicht feststellen, dass hier kleinere Gefässe in stärkere ausmünden und lässt sich nachweisen, dass ein Theil derselben mit dem Foramen nutritium in Communication steht. Fast im ganzen Umfang der Markhöhle befindet sich ein schmaler, rother Saum, welcher generellen Lamellen angehört, die die Markhöhle umgeben; horizontal verlaufende Gefässcanäle durchziehen sie und enden in der Markhöhle, an einigen Stellen befinden sich Ausbuchtungen, welche ungefärbt sind.

Der Humerus einer zwölf Wochen alten Katze, welche 10 Tage mit Krapp gefüttert und dann getödtet war, besitzt die Länge von 60 Mm. und ist von der Spina tuberculi majoris ab nach abwärts bis oberhalb des foramen supracondyloideum am wenigsten gefärbt, ganze Strecken erschienen weiss, mit äusserst kleinen, rothen Fleckchen versehen. Oberhalb der Fossa supratrochlearis major und minor ist er rosa, auf der Beugeseite dagegen erscheint er für das blosse Auge stark rosa gefärbt. Ein Querschnitt, nahezu aus der Mitte genommen, besitzt ovale Form und der Knochenring ist weit breiter, als bei den jüngeren Thieren. Wo der Humerus für das blosse Auge farblos erscheint, ist auch die Knochensubstanz aussen ungefärbt, auf der der Markhöhle zugekehrten Seite dagegen mit einem schmalen rothen Saum versehen, welcher an dem gegenüberliegenden Pol der längeren Axe fehlt; hier finden sich vielmehr starke Einbuchtungen und Vorsprünge. Innerhalb der ungefärbten Knochensubstanz liegen grosse Haversian spaces und sind zum Theil mit einem rothen Saum umgeben, auf welchen eine grössere oder kleinere Lage ungefärbter, von Kittlinien umgränzter Substanz folgt, in der das lamellöse Aussehen sich findet. Andere Haversian spaces sind nahezu ganz von Knochensubstanz ausgefüllt und haben einen schwach gefärbten rothen Saum, in andern fehlt auch dieser und der Gefässcanal besitzt die grösstmöglichste Enge. Wo in der Peripherie des Knochens der rothe Saum ganz fehlt, sind die Gefässcanäle überall eng und besitzen nur hie und da eine Spur von Färbung. Aussen in der Peripherie sind engste Gefässcanäle von circulär gestellten Knochenkörpern umgeben, zum Theil senkrecht getroffen, zum Theil auf grössere Strecken im horizontalen Verlauf sichtbar. Darauf folgen nach innen Haversian spaces mit engsten Gefässcanälen ohne jede Spur von Färbung, dann solche mit weiteren und einem schmalen rothen Saum; überall sind sie von Kittlinien umgeben und theilweise durch sogenannte interstitielle Lamellen von einander getrennt. Endlich folgt innen eine breite Lage farbloser Knochensubstanz, mit der Höhle parallelen Lamellen, die hie und da von Gefässcanälen durchbrochen werden, die letzteren verlaufen in der Ebene des Schliffes und besitzen keine selbstständigen Lamellensysteme; sie münden nach der Markhöhle hin aus. Das zuerst so breite System dieser Lamellen wird weiterhin schmäler und läuft mit einer feinen Lage in die, die Höhle

begrenzende Knochensubstanz aus; neue Haversian spaces folgen hierauf, dann schliesst sich wiederum auf eine kurze Strecke eine ähnliche, weit dünnere Lage mit generellen Lamellen an.

Vergleichen wir jetzt einmal die Knochenschliffe von Thieren, die nur ganz kurze Zeit mit Krapp gefüttert sind, aber in sehr verschiedenem Lebensalter stehen, so stellen sich folgende Unterschiede heraus: Bei den jungen sind die sämmtlichen noch weiten Gefässcanäle in ihrem Umfang roth, bei den älteren sind die meisten Gefässcanäle dagegen ausserordentlich eng und meist ungefärbt, nur die weiteren sind mit schmalen rothen Säumen versehen und besitzen Kittlinien, insoweit sie aus den Haversian spaces hervorgegangen sind; wo dies nicht der Fall ist, d. h. bei der Knochensubstanz, die periostal in der Peripherie entsteht, fehlt jede Spur von Kittlinien. Die kreisförmig mit ihren Axen um den Gefässcanal gestellten Knochenkörper stossen vielmehr an dichter stehende Lagen von Knochenkörpern an, die in ihrer Anordnung im Grossen dem Balkenwerk der Knochensubstanz ganz junger Thiere entsprechen, bei welchen jede Andeutung von Havers'schen Lamellen fehlt (v. Ebner's geflechtartige Knochensubstanz; Strelzoff's Knochensubstanz der frühesten Formation). — Bei den älteren Thieren kommen dann Lamellensysteme hinzu, welche durch Kittlinien sich peripherisch abgrenzen, centralwärts aber an die Markhöhle stossen; die Knochenröhre ist von einer dickeren Lage compacter Substanz gebildet.

Nach den obigen Mittheilungen unterscheidet sich die Einwirkung der nur wenige Tage dauernden Krappfütterung auf die Knochensubstanz sehr wesentlich von der längere Zeit ausgeführten; im ersteren Fall bilden sich überall um die Gefässräume nur feine rothe Säume, im letzteren dagegen ist auch die ganze Knochensubstanz zwischen den Gefässcanälen gefärbt, soweit sich der breite rothe Ring peripherisch ausdehnt; näher der Markhöhle ist die Knochensubstanz im allgemeinen ungefärbt, mit Ausnahme der Peripherie von einigen kleinen Gefässcanälen und des Umfanges der Haversian spaces; dazu kommt noch an verschiedenen Stellen ein feiner rother Saum im Umfang der Markhöhle.

Bei den von uns untersuchten Röhrenknochen lassen sich drei Gewebsformationen unterscheiden: 1. Die poröse, welche in den mittleren Theilen der Diaphyse bei Katzenembryonen bis zum Ende des intrauterinen Lebens sich vorfindet; Querschnitte von Humeri von 2 Mm. Durchmesser enthalten nur poröse Knochensubstanz; Querschnitte von Humeri von 4 Mm. Dicke dagegen zeigen bereits an den verschiedensten Stellen circulär um die Gefässcanäle angeordnete Knochenkörper, ohne dass Spuren von Kittlinien aufträten. Solche Gefässcanäle sind aber durchweg enger als die Lücken des porösen Knochens. An den letzteren Querschnitten

treten ausserdem Gefäss- oder Markräume von ungemeiner Weite auf und zwar in der nächsten Umgebung der Markhöhle und communiciren mit dieser entweder durch engere Canäle oder fallen ihr schon zu einem grossen Theile anheim. Die Markhöhle erhält hierdurch eine äusserst zerklüftete Umgrenzung. Es liegt also hier eine Knochenformation vor, welche sich durch die eigenthümliche Art der Anordnung der Knochenkörper und Lamellen um die Gefässcanäle von der porösen Knochensubstanz unterscheidet. Zuletzt tritt die dritte Formation auf, welche sich durch Ausfüllung der Haversian spaces bildet. Diese ist in ihren Eigenschaften schon von Tomes und de Morgan erkannt und genauer neuerdings von v. Ebner bestimmt worden. Die allgemeinen Lamellen kommen bei Katzenknochen im Stadium der geflechtartigen Formation noch nicht vor.

Der Humerus einer etwa 4 Wochen alten Katze, die von da ab fünf Wochen mit Krapp gefüttert und dann getödtet wurde, besitzt eine Länge von 60 Mm., ist durchweg roth, nur an dem oberen Ende, unterhalb des Gelenkkopfes und lateralwärts, etwas blasser. Die Knochenrinde ist dicker als bei den oben beschriebenen Exemplaren. Die Durchmesser der Markhöhle zu bestimmen, hat für die in Rede stehenden Röhrenknochen keinen Zweck, weil sie sich in diesen Entwicklungsstadien nur unbedeutend verändern und erheblichen, individuellen Schwankungen unterworfen sind.

Ein breiter rother Saum umfasst den ganzen Schliff, welcher aus der Mitte dicht oberhalb des Foramen nutritium entnommen ist; er ist auf der Streckseite am breitesten und verschmälert sich allmälig gegen die Beugeseite hin. An dieser findet sich auch im Umfange der Markhöhle ein rother Saum, welcher von generellen Lamellen gebildet ist und sich allmälig verschmälert. An der ganzen Streckseite findet sich nichts von ihm vor. Der rothe Ring besteht aus gleichmässig gefärbter Substanz, auf denselben folgt die nahezu ganz ungefärbte Lage; wo sie an die gefärbte stösst, sind die äusserst engen Gefässcanäle noch von schmalen rothen Ringen begrenzt, die sich nicht scharf gegen die ungefärbte Substanz abgrenzen; immerhin lässt sich aber mit Sicherheit sagen, dass sie von ungefärbter Substanz umgeben sind. In der Peripherie sind die Gefässlumina um ein Mehrfaches breiter, als in der ungefärbten Masse, aber in der letzteren treten grosse Haversian spaces auf in Form von Höhlen mit buchtigen Wänden, zu einem grossen Theile ohne jede Spur von rothen Säumen. Andere Haversian spaces sind bedeutend eingeengt, ihre ursprüngliche Ausdehnung wird durch Kittlinien bezeichnet, welche nur rothe Substanz einschliessen. Die Höhle kann sich hie und da bis dicht an die Kittlinie heran erstrecken; eine einzige Kittlinie kann sich auch über zwei Haversian spaces ausdehnen, von welcher der eine ganz umfasst wird, der andere aber erst

zum Theile, so dass der übrige Theil von farbloser Substanz umgrenzt wird. — Die Abgrenzungen der rothen gegen die farblose Substanz bei Anwesenheit von Kittlinien sind immer scharf (Fig. 7). Die Hauptmasse der Knochensubstanz ist von Lamellensystemen gebildet, welche sich nicht durch Kittlinien gegen einander abgrenzen und, wo sie auf dem Schliff ganz senkrecht getroffen sind, dieselben Polarisationserscheinungen darbieten, welche v. Ebner für die durch Kittlinien umgrenzten Lamellensysteme beschrieben hat. Es fehlen demgemäss auch hier die interstitiellen Lamellen; statt derselben findet sich vielmehr eine mit den peripherischen Lamellen der Gefässcanäle ununterbrochen zusammenhängende Knochensubstanz mit dicht bei einander stehenden Knochenkörpern, die sich nicht mehr circulär um die Lamellen anordnen. Die rothe, um die Markhöhle liegende Zone nimmt im Ganzen einen welligen Verlauf und grenzt sich durch eine Kittlinie gegen die ungefärbte Lage ab; sie wird von einer Anzahl enger Gefässcanäle durchbrochen, welche zu einem Theile in horizontaler Richtung die ungefärbte Lage durchziehen und in ihren Wandungen eine Andeutung von Färbung besitzen. In dem ungefärbten Theile der Umgebung der Markhöhle fehlen die generellen Lamellen. An diesem Schliff beginnt eben das Foramen nutritium sich zu zeigen und zwar in Form einer schwachen Rinne innerhalb der rothen Substanz; an dem nächstfolgenden durchschneidet die Rinne die ganze rothe Substanz und den oberflächlichen Theil der ungefärbten; an dem darauf folgenden erreicht sie beinahe den die Markhöhle umgrenzenden rothen Saum.

An allen diesen Schliffen finden sich Haversian spaces vor, in geringer Zahl wo das Foramen nutritium beginnt und nicht blos in der Umgebung desselben, sondern auch auf der gegenüberliegenden Seite des Knochens. Sie befinden sich sämmtlich in der ungefärbten Knochensubstanz (Fig. 8) und besitzen keine rothen Ringe. Nach innen schliesst sich in der Gegend des Foramen nutritium die weisse Substanz durch einen rothen Saum gegen die Markhöhle ab, welcher da am breitesten ist, wo der peripherische Saum am schmalsten wird. Allmälig beginnt nun auch um die Haversian spaces sich ein rother Saum zu zeigen, welcher immer durch Kittlinien abgegrenzt wird.

In einem Schliff näher dem Ellenbogen erscheint das For. nutr. als ein grosses, schon mit blossem Auge sichtbares Loch im Umfange der Markhöhle, so dass die es umgrenzende Knochensubstanz in Form eines Halbringes in die letztere vorspringt (Fig. 9); das Loch ist oval, der grössere Durchmesser würde in dem Radius des Umkreises der Markhöhle liegen. Von dem auch hier auftretenden breiten, peripherischen, rothen Saum verläuft ein breiter rother Streifen mitten durch die ungefärbte Substanz hindurch, besitzt dieselbe Breite, wie der kleinere Durchmesser des ovalen Loches beträgt und bildet die peripherische Umgrenzung des letzteren.

Centralwärts ist das Loch von einer durchweg rothen Knochenspange umgrenzt, zwischen dieser und dem peripherischen rothen Band befindet sich auf der einen Seite eine farblose, sich scharf abgrenzende Lage von Knochensubstanz, auf der anderen zieht sich noch eine dünne Lage des rothen Knochens um das ganze Loch hin. Das rothe Band setzt sich durch Kittlinien gegen die ungefärbte Substanz ab.

Der noch weiter nach abwärts nach dem Ellenbogen hin entnommene Schliff (Fig. 10) zeigt neben dem Foramen nutritium innerhalb der Röhre einen etwas unterbrochenen Ring, welcher mit der Markhöhle in Verbindung steht. Die den Ring abschliessenden Knochenbalken sind gegen die Markhöhle hin auf der einen Seite roth und glatt, auf der anderen Seite ungefärbt und von Howship'schen Lacunen bedeckt. Diese Erscheinungen sind mit Hilfe der Appositionslehre leicht zu beurtheilen. Die Furche vor dem foramen nutritium wird von Knochensubstanz überwachsen und zwar von ihren Rändern her. Wenn das während der Krappfütterung geschieht, so wird die über das Gefäss hinwachsende Knochenmasse roth sein müssen, während die der Umgebung als schon vor der Fütterung vorhanden, ungefärbt bleibt, oder höchstens innerhalb einiger sich noch einengender Gefässcanäle roth erscheinen kann.

Weiter nach dem Ellenbogengelenk hin verändern nun die uns vorliegenden Querschliffe allmälig ihre Form, entsprechend dem bekannten Verhalten des ganzen Humerus in dieser Gegend. Hervorzuheben wäre nur, dass beim Katzengeschlecht oberhalb des Condylus internus ein besonderer Canal im Knochen auftritt. Dieser wird später einer besonderen Besprechung unterworfen werden. Nahezu congruent der Aussenfläche des Humerus verläuft auch die Markhöhle; weiterhin wird dieselbe zunächst von einzelnen Knochenbalken durchsetzt und geht in die Räume der spongiösen Substanz über, in welche sich dann schliesslich auch die Haversian spaces verlieren. Der peripherische rothe Ring erhält sich noch in den nächsten Schliffen. Wo aber der Knochen eine vierseitige Begrenzung mit mehr oder weniger abgerundeten Rändern besitzt und die gegen die Fossa supratrochlearis major grenzende Seite desselben eine deutliche, gegen die Markhöhle vorspringende Einbiegung zeigt, wird der peripherische rothe Ring schmäler und verschwindet lateralwärts ganz (Fig. 11). An der gegen die Markhöhle vorspringenden Convexität findet sich ein rother Saum vor, der nur an einzelnen Stellen durch ungefärbte Substanz unterbrochen ist. Die Haversian spaces sind fast im ganzen Knochenring wahrnehmbar; ihre Peripherie besitzt theils breitere, theils schmälere, theils vollständigere, theils unvollständigere rothe Säume. Manche liegen ganz in weisser Substanz und sind in ihrer Peripherie ungefärbt, sie haben in diesem Falle keine Kittlinien. Die Gefässcanäle in der Peripherie sind ausserordentlich eng, nur die äussersten, an das Periost grenzenden sind weiter.

Fehlen die Tomes'schen Räume auf einer Strecke, so besteht die Knochensubstanz ausschliesslich aus Lamellen, die sich nicht durch Kittlinien abgrenzen, mit Ausnahme der generellen inneren, die in verschiedener Ausdehnung auftreten. Statt der sonst vorhandenen interstitiellen Lamellen findet sich durchweg eine mit zahlreichen Knochenkörpern versehene, interstitielle Knochensubstanz, die eben durch das Fehlen der Kittlinien charakteristisch ist. Die in die Markhöhle vorspringenden Knochenbalken, welche an den Schliffen grossentheils verloren gehen, unterscheiden sich in ihrer Substanz nicht von der der Peripherie; sie besitzen vielfach Knorpelreste, in welche die Haversian spaces übergreifen; ein Theil der letzteren ist mit breiteren, ein anderer Theil mit schmalen rothen Ringen versehen; die schmäleren Balken sind oft roth und nur hie und da von farbloser Substanz unterbrochen. Ein aus der Fova trochlearis selbst entnommener Querschliff besitzt in seiner Mitte keine Markhöhle mehr (Fig. 12), nach hinten eine schwache, nach vorn eine starke Concavität, nur an den Seiten ist noch je eine kleine Fortsetzung der Markhöhle vorhanden, da, wo sie fehlt, ist der ganze Knochen roth. Ungefärbt sind die meisten Knorpelreste und die Knochensubstanz in deren Umgebung. Die Haversian spaces sind zum Theil von bedeutender Ausdehnung und dann theilweise von mit Howship'schen Lacunen versehenen ungefärbten Knorpelresten umgrenzt, zum Theil von mit rother Substanz ausgefüllten Haversian spaces, die mehr oder weniger angefressen sind, zum Theil von mit ihrer Oberfläche parallel laufenden rothen Lamellen, die gegen die übrige Knochensubstanz sich durch eine Kittlinie abgrenzen. In den beiden seitlichen Fortsetzungen der Markhöhle befinden sich Knochenbalken von der verschiedensten Form erhalten, welche aussen breite rothe Säume besitzen und innen aus ungefärbter, zum Theil Knorpelreste enthaltender Substanz bestehen, weiterhin aber ganz rosa werden. An einzelnen Stellen sind sie angefressen und von Howship-schen Lacunen bedeckt; diese erstrecken sich über die ungefärbte Substanz noch hinaus, so dass der farbige Theil und der farblose in der Mitte vollständig fehlen. In der Umgebung der Markhöhle besteht die Knochensubstanz aus gefärbten Havers'schen Lamellensystemen, an die sich nach aussen das Gewebe mit Knorpelresten anschliesst. Dicht unterhalb der Epiphyse ist auf dem Querschliff die ganze Knochensubstanz roth und spongiös, auch alle Knorpelreste sind gefärbt. Wo die Kalkablagerung noch krümlich ist, erkennt man keine Färbung, diese Stellen sehen bei durchfallendem Licht schwarz aus.

Nun folgt die Beschreibung der Schliffreihe von der Mitte des Humerus gegen das Caput hin. Die Schliffe sind, wie früher, in ungefähr 1 Mm. Abstand von einander entnommen und muss daher ein erheblicher Substanzverlust zwischen je zwei Schliffen stattgefunden haben. Man unterscheidet wieder einen peripherischen rothen Ring, einen ungefärbten inneren von

etwa gleicher Breite und endlich einen schmalen inneren rothen Saum, der aber nicht um die Hälfte der Markhöhle herumgeht; wo er beginnt, wird der äussere rothe Ring erheblich schmäler, um auf den folgenden Schliffen an dieser Stelle ganz zu verschwinden. Er hört an der Spina tuberculi majoris auf und ist hinten am breitesten. Es ändert sich nämlich jetzt allmälig die Gesammtform des Humerus; entsprechend dem Auftreten der ebengenannten, starken Leisten wird der Durchmesser von vorn nach hinten immer grösser, der darauf senkrecht stehende Querdurchmesser relativ kürzer. Es verliert der Humerus allmälig die cylindrische Form und wird mehr breit gedrückt. Während seine Markhöhle bei einer ausgetragenen Katze viel enger ist, als bei einer ungefähr vierwöchentlichen, ist sie weiter bei diesen als bei älteren und ganz ausgewachsenen Thieren, wo in demselben Grad die compacte Knochensubstanz der Röhre sich verdickt. So ist es wenigstens bei den uns zu Gebote stehenden Exemplaren. Die Markhöhle folgt im Ganzen der äusseren Form des Humerus und verändert ihre Durchmesser in derselben Weise; desshalb können in diesem Stadium bedeutende Resorptionen innerhalb der Markhöhle nicht erwartet werden, es kann sich nur stellenweise um solche handeln und dementsprechend um innere Anlagerungen, wenn die definitive Form zu Stande kommen soll; die Querschliffe verhalten sich nun demgemäss.

Das microscopische Verhalten der Knochensubstanz stimmt im Ganzen in dieser Gegend noch mit dem der oben beschriebenen Schliffe aus der Mitte des Knochens überein. Auf der vorderen Hälfte sind die Haversian spaces am zahlreichsten und befinden sich zu einem Theile in beinahe vollständiger Abschliessung, umgeben von rother Substanz, die sich durch Kittlinien gegen farblose abgrenzt; andere dieser Räume besitzen auf einer Seite einen breiteren oder schmäleren rothen Saum; bei wieder anderen fehlt er. Im Uebrigen sieht man zahlreiche Querschnitte von Havers'schen Systemen ohne Kittlinien, die im rothen Saume rings um den Knochen von rother, interstitieller Knochensubstanz (zu unterscheiden von interstitiellen Lamellen) begrenzt werden. Innerhalb der für schwache Vergrösserungen farblos erscheinenden Substanz treten bei stärkeren hin und wieder äusserst feine, rothe Säume im Umfang der Gefässcanäle auf. An den nächst höheren Schliffen, an welchen vorn der äussere rothe Saum fehlt, grenzt sich der breite innere, aus generellen Lamellen bestehende, grossentheils durch eine Kittlinie gegen die Peripherie ab.

An den nächst höheren Schliffen wird der innere rothe Ring immer vollständiger und breiter, der äussere umfasst dagegen einen immer kleineren Theil des Knochens und verjüngt sich allmälig gegen sein Ende hin. Wo er ganz fehlt, erscheint trotzdem ein grosser Theil des Querschliffes roth, wegen des Auftretens der zahlreich sich ausfüllenden Haversian spaces.

Der innere rothe Ring ist an verschiedenen Stellen durch eine Kittlinie gegen die äussere ungefärbte Substanz abgesetzt, anderwärts ist dies nicht der Fall, dann ist die Abgrenzung des Gefärbten gegen das Ungefärbte keine scharfe; indessen lässt sich doch mit Sicherheit sagen, dass ungefärbte Substanz in erheblicher Breite auf den rothen Ring folgt. Die Haversian spaces nehmen mehr überhand und rücken bis an die Peripherie. Die an der Markhöhle gelegenen stehen durch Gefässcanäle mit diesen in Verbindung. Sie finden sich in allen möglichen Zuständen der Ausfüllung; dem entsprechend fehlen rothe Säume oder sind in grösserer oder geringerer Breite vorhanden. Die endochondrale Grenzlinie Strelzoff's folgt zu einem Theile dem äusseren rothen Saum, wo dieser schmäler wird, gelangt sie in die ungefärbte Substanz und weiterhin an die Peripherie des Knochens; hier liegen die Knorpelreste an der Oberfläche.

Ein ungefähr 1 Cm. unterhalb der Epiphyse entnommener Querschliff (Fig. 13) bietet ein ganz anderes Aussehen, als die bisher beschriebenen. Auf der hinteren und Radialseite befindet sich oberflächlich Knochensubstanz mit Havers'schen Canälen ohne Kittlinien, die diese umgebende interstitielle ist stark entwickelt und besitzt äusserst zahlreiche, dicht gedrängt stehende, grosse Knochenkörper. Haversian spaces treten mitten darin auf und sind an einer Seite mit etwas Knochensubstanz ausgefüllt, welche an angefressene Lamellensysteme anstösst. Gegen die Markhöhle hin tritt ungefärbtes Knochengewebe mit Knorpelresten interstitiell auf und grenzt sich durch Kittlinien gegen die Lamellensysteme der rothen Haversian spaces ab. Die Knorpelreste sind hier sämmtlich ungefärbt (Fig. 14).

Auf der vorderen Seite fehlt der periostale Knochen, die Oberfläche ist von Howship-schen Lacunen bedeckt, welche sich über Havers'sche Lamellensysteme, über interstitielle Lamellen und Knorpelreste hinziehen. Die Havers'schen Spaces sind fast alle nahezu ganz ausgefüllt und zwar mit rother, lamellöser Knochensubstanz. Innerhalb der gewöhnlichen Kittlinie findet sich hie und da eine zweite kleinere concentrisch; Knochensubstanz mit Knorpelresten füllt die Zwischenräume zwischen den Havers'schen Lamellensystemen aus und bildet Massen in solcher Ausdehnung, dass sie grössere Durchmesser besitzen, als die kleineren Haversian spaces; sie sind auch hier ungefärbt, ebenso wie die gegen sie vorspringenden interstitiellen Lamellen. Auch im Gebiete der Knorpelreste kommen vereinzelt Havers'sche Systeme vor, die nicht durch Kittlinien von einander getrennt sind.

Ein höher oben, aus dem Gebiete der Spongiosa entnommener Schliff ist in dem Rindentheil noch wohlerhalten. Die Balken der Spongiosa sind dagegen meist beim Schleifen verloren gegangen. Die ganze Knochensubstanz erscheint roth, auch schon für das blosse Auge

und bleibt es auch bei den stärksten Vergrösserungen; an den dünnsten Stellen des Schliffes nimmt man nur noch eine schwach rosa Färbung wahr (Fig. 15). In der weitmaschigen Knochensubstanz treten verschiedentlich Havers'sche Lamellen mit und ohne Kittlinien auf und grenzen entweder an die Knorpelreste oder an gewöhnliche Knochensubstanzbalken ohne Lamellen an, die Knorpelreste sind alle roth (Fig. 16). Im Uebrigen entspricht das nunmehr folgende Ende der Diaphyse dem oben beschriebenen.

Die obigen Untersuchungen ergeben mit Sicherheit, dass der peripherische rothe Ring, wie auch die innere rothe Zone um so breiter sind, je länger die Fütterung mit Krapp bei Thieren etwa gleichen Alters, wo noch die Knochen im Wachsthum begriffen sind, gedauert hat. — Auch im Umfang der Gefässcanäle und der ausgefüllten Haversian spaces ist der rothe Saum unter denselben Umständen breiter, wenn noch eine Einengung beim Wachsthum stattfand. In der ungefärbten Knochensubstanz befindet sich auch im Umfange der Gefässcanäle keine Färbung, wenn sie ihre grösste Enge besitzen. Lehrreich ist das Verhalten der Knochensubstanz am Foramen nutritium. Es tritt als ein schräger Canal in den Knochen hinein, welcher in Gestalt einer Rinne beginnt, die zuerst nur innerhalb der peripherischen gefärbten Zone und weiterhin durch die ungefärbte verläuft, um dann durch die gefärbte innere Lage in die Markhöhle einzutreten. Wie Messungen ergeben, rückt das Foramen nutritium während des Wachsthums von der Mitte des Knochens fort; bei dem Humerus von 60 Mm. Länge ist es 9 Mm. von der Mitte entfernt, bei dem Humerus von 90 Mm. dagegen 14. Geschähe das Wachsthum vorwiegend per intussusceptionem, so würden sich keine auffälligen Erscheinungen im Bereiche des Foramen nutritium darbieten. Thatsächlich verläuft jedoch von der rothen Oberfläche des Knochens ein Zug von rother Substanz durch die ungefärbte hindurch zum Canalis nutritius hin; er besitzt genau die Breite des For. nutr. selber. Diese Erscheinung kann nicht anders aufgefasst werden, als dass durch sie die frühere Lage des Sulcus nutritius bezeichnet wird. Es schliesst sich nämlich bei der Verlegung die zu dem Loch hinführende Rinne fortdauernd zu einem Canal ab, durch Anbildung von Knochensubstanz an dem bis dahin frei liegenden Theil der Arterie. Findet nun gleichzeitig Resorption von der Markhöhle aus statt und zwar in demselben Grade, wie aussen angelagert wird, so bleibt die innere Oeffnung des Canalis nutritius in gleicher Entfernung von der äusseren; es wird dann im Umfange der inneren Oeffnung kein rother Saum auftreten. Befindet sich dagegen die innere Oeffnung im Bereiche der Anbildung innerer genereller Lamellen, die die Arterie zugleich von innen her decken, so werden Ausgangs- und Eingangs-Oeffnung gefärbt sein.

Um das Maass der absoluten Verschiebung des Foramen nutritium festzustellen, wäre es

nothwendig, eine feste Marke für seine ursprüngliche Lage zu besitzen; eine solche könnte durch Einschlagen eines Silberstiftes gewonnen werden. Nach den Untersuchungen von Schwalbe lässt sie sich aber auch aus dem eigenthümlichen Gefässverlaufe seiner indifferenten Stelle der Compacta entnehmen. (Ueber die Ernährungscanäle der Knochen und das Knochenwachsthum. Zeitschrift ür Anatomie, Band I, S. 307. Leïpzig 1876).

Bemerkenswerth für die Appositions- und Resorptionserscheinungen sind besonders die Gegend der Fossa supratrochlearis major und die Formenveränderungen des Knochens oberhalb derselben. Die Knochenlamelle, welche diese Grube von den Fossae minores trennt, ist ausserordentlich dünn und in der Mitte durchscheinend. Gegen die Epiphyse hin wird sie erheblich dicker; hier enthält demnach ein Querschliff in allen seinen Theilen Knorpelreste; wo dagegen die Platte nach der Mitte des Knochens hin sich verdickt, findet sich nur eine äusserst schmale Zone von Knorpelresten vor, alles Uebrige ist rein periostaler Knochen, welcher sich mehr und mehr verdickt, je mehr die an die fossa supratrochlearis major sich anschliessende breite Rinne gegen die Mitte des Knochens hin sich verliert. Wenn, wie im vorliegenden Falle, die Krappfütterung bis zum Tode des Thieres fortgeführt ist, so kann die Resorption nur in gefärbter Knochensubstanz stattfinden; wenn dagegen eine geeignete Pause in der Krappfütterung stattgefunden hatte, so liegt an den nach dem Gelenk hin gerichteten Theilen der Foveae rothe Knochensubstanz frei und gegen die Mitte hin ist sie ungefärbt. Wie diese Erscheinungen einfacher als durch Annahme von Apposition und Resorption erklärt werden können, ist uns nicht ersichtlich. Aus dem Bisherigen ergibt sich auch, dass die Knorpelreste in dieser Gegend gegen die Mitte des Knochens hin rascher verschwinden müssen, als vom oberen Ende her.

Von dem Humerus einer Katze desselben Wurfes, welche 14 Tage mit Krapp gefüttert und darauf 14 Tage auf gewöhnliche Nahrung gesetzt und dann getödtet wurde, liegt uns eine Reihenfolge von 36 Schliffen vor; die aus der Mitte genommenen weichen insofern von den oben beschriebenen ab, als der peripherische rothe Ring nirgends eine solche Breite hat und für gewöhnlich die Oberfläche nicht erreicht, ausgenommen an den Stellen, wo bei dem fünf Wochen gefütterten Thiere der rothe äussere Ring unterbrochen ist und die weisse Substanz an der Oberfläche liegt; hier findet sich ein schmaler rother Saum im Umfang der Markhöhle, der durch eine entsprechende Schicht farbloser Substanz von ihr getrennt ist. Scheinbare innere General-Lamellen können auftreten, wenn die Gefässe in der Schnitt flächeverlaufen, concentrisch zur Markhöhle und gegen die Axe der Röhre hin nicht von Knochensubstanz umfasst werden. Die in dem Bereiche des rothen Ringes liegenden Gefässcanäle sind entweder von rother Substanz vollständig umgrenzt oder es folgt auf letztere noch eine schmale Lage farbloser, welche das Gefäss umgiebt.

Die Haversian spaces zeigen zum Theil in dem nächsten Umfang der Höhle eine rothe Schicht, in anderen Fällen schiebt sich eine farblose ein, in wieder anderen stossen sie nur von innen her an den peripherischen rothen Saum an oder durchbrechen ihn. Sehr ausgedehnte, noch nicht ausgefüllte Haversian spaces brechen peripherisch mehr oder weniger tief in den rothen Saum ein und grenzen gegen die Markhöhle hin an angefressene Havers'sche Systeme oder an die Substanz der inneren generellen Lamellen, oder auch an Knorpelreste. Die aus dem Gebiete der spongiösen Substanz entnommenen Schliffe (Fig. 17) zeigen das Gewebe in der Umgebung der Knorpelreste geröthet, während es im Umfange der Gefässräume meist farblos ist. Mehrfach durchbrechen aber Markräume die rothe Umgebung der Knorpelreste. Die peripherischen Theile der aus der Spongiosa entnommenen Schliffe liessen sich meist nicht erhalten. Bemerkenswerth ist, dass vielfach unvollständig mit Kalkerde imprägnirte Stellen vorkommen, von denen man nicht mit Sicherheit sagen kann, ob sie gefärbt sind oder nicht; es erinnert dies an die oben vom Felsenbein beschriebene Erscheinung, dessen nach der Schädelhöhle hin gelegene Flächen auch macroscopisch ungefärbt waren, selbst wenn die Thiere bis zum Tode mit Krapp gefüttert wurden; nur mussten sie sehr jung sein.

Der Humerus einer etwa 4 Monate alten Katze, welche 1 Woche mit Krapp gefüttert und 3 Wochen auf gewöhnliche Nahrung gesetzt war, zeigte auf Querschliffen im Wesentlichen die bei der vorigen Reihe beschriebenen Erscheinungen. — An einem Querschliff aus der Nähe des Foramen nutritium sieht man wieder an einem grossen Theile der Peripherie eine farblose Schicht, welche aus periostalem, der Kittlinien ermangelndem, lamellösem Knochen besteht. Sie ist am dicksten an der hinteren Seite, also in der Concavität des Knochens und verschmälert sich nach vorn zu, auf der vorderen Seite fehlt sie ganz, da, wo der Knochenring am breitesten ist; der farbige Knochen reicht hier bis an die Oberfläche. An der erstgenannten Stelle folgt auf die dicke, weisse Lage ein für das blosse Auge gleichmässig rother Ring, der mit Hülfe des Microscops aber wieder periostalen Knochen mit Havers'schen Lamellen ohne Kittlinien zeigt; jedoch ist die Knochensubstanz im Umfang des Gefässcanals durchweg ungefärbt und aussen schliesst sich erst die farbige Lage an; auch in grosser Länge verlaufende Havers'sche Canäle finden sich hier vor, die dasselbe Verhalten zeigen. Gegen die Markhöhle hin folgt alsdann die mit Haversian spaces versehene, zum grossen Theil ungefärbte Schicht. Die vereinzelt in dieser auftretenden Havers'schen Systeme grenzen sich nicht durch Kittlinien gegen die ungefärbte Umgebung ab und besitzen einen schmalen rothen Saum um den Gefässcanal. Einige der Haversian spaces liegen ganz in ungefärbter Substanz und sind zu einem grösseren oder geringeren Theile ausgefüllt. Innen sind sie alsdann von farbloser Substanz umgrenzt,

auf welche ein schmaler rother Saum folgt, der sie mehr oder weniger vollständig umgiebt. Die Begrenzung gegen die Markhöhle ist unregelmässig und geschieht durch Ausbuchtungen, welche an früher vorhandene Haversian spaces erinnern.

Auch mit Kittlinien und einem rothen Saum versehene, angefressene Lamellensysteme stossen an die Markhöhle; dicht daneben finden sich innere generelle Lamellen, welche peripherisch einen rothen Streifen haben, gegen die Markhöhle hin aber ungefärbt sind. Auf der gegenüberliegenden, also auf der hinteren Seite des Knochens dehnen sich die Haversian spaces bis an die mit Howship'schen Lacunen bedeckte Oberfläche aus und der Knochenring selbst ist schmäler. Gegen die Markhöhle ist er durch eine mehr oder weniger breite, farblose Schicht abgegrenzt; viele der Haversian spaces sind von einer starken, farblosen Schicht umgeben, auf welche ein schmaler rother Saum folgt, der sich durch eine Kittlinie gegen das ungefärbte absetzt. An der Ulnar- und Radialseite finden sich die Uebergangserscheinungen. Das Foramen nutritium erscheint an dem geeigneten Schliff (Fig. 18) als ein tiefer Einschnitt in den Knochen; zuerst ist eine farblose Lage des peripherischen Ringes durchschnitten, darauf folgt die rothe Substanz und endlich wieder farblose. Horizontale Gefässcanäle verlaufen, von ihren Lamellen begleitet, in das Foramen nutritium hinein. An dem nächstfolgenden Schliff (Fig. 19) setzt sich der Canalis nutritius mit der Markhöhle in Verbindung und ist peripherisch durch eine dünne Lage periostaler Knochensubstanz verschlossen; hier besitzt die innere Auskleidung des Canales eine eigenthümliche Anordnung der Havers'schen Lamellen; sie verlaufen senkrecht zu denen der benachbarten Knochensubstanz.

Da diese Ausfüllungsmasse des Sulcus nutritius im vorliegenden Falle farblos ist, während sie in dem oben beschriebenen, von einem bis zum Tode mit Krapp gefütterten Thiere roth war, so ist ersichtlich, dass im letzteren die Ueberwachsung während der Krappfütterung geschah, im ersteren während der Aussetzung derselben. Man kann also nach Willkür Präparate mit gefärbter oder ungefärbter Umgrenzung des Canalis nutritius herstellen.

Ein aus dem Bereich der spongiösen Substanz entnommener Querschliff gibt eine Vorstellung davon, wie eine scheinbare Wanderung der Knochenbalken während des Wachsthums zu Stand kommen kann. Wo diese nämlich gerade in grösseren Strecken ausgedehnte, der Markhöhle nahezu concentrisch verlaufende Markräume begrenzen, sind sie gegen die Markhöhle hin ungefärbt und aussen roth; der einzelne Markraum besitzt also gegen die Markhöhle hin eine gefärbte Zone, worauf die ungefärbte Schicht folgt, gegen die Peripherie hin dagegen eine farblose, an welche sich die farbige erst anschliesst. Stellt man sich vor, dass während der Aussetzung der Krappfütterung die farblose Schicht gebildet ist, zugleich aber die farbige gegen

die Markhöhle hin resorbirt wird, so muss eine Verlegung der ganzen Balken und zwar gegen die Markhöhle hin die Folge sein. Auch Steudener fasst die Strelzoff'schen Wanderungen der Knochenbalken in diesem Sinne auf.

Eine besonders günstige Gelegenheit für die Beobachtung der Wachsthumserscheinungen bietet das sogenannte Foramen supracondyloideum am unteren Ende des Humerus der Katze; es durchbohrt den Condylus internus und dient gewöhnlich zum Durchtritt der Arteria ulnaris oft auch der entsprechenden Vene und des Nervus medianus (Lehrbuch der vergleichenden Anatomie von v. Siebold und Stannius, II. Theil Seite 354). Es tritt im knorpelig vorgebildeten Knochen auf, hat die Form eines Ovales, das mit dem Wachsthum des Knochens sich vergrössert und seine Lage immer am Condylus beibehält. Da es noch im Gebiet der Diaphyse liegt, so muss es bei dem Fortrücken von der Mitte des Knochens die Appositions- und Resorptionserscheinungen in besonders auffallender Weise bieten, wenn nicht das Wachsthum ein expansives ist, wie beim Knorpel.

Der Humerus einer dreiwöchentlichen Katze misst 35 Mm. und die Entfernung des Loches von der Mitte beträgt 10 Mm.; dieselben Maasse betragen bei dem Humerus einer ausgewachsenen Katze 110 und 32 Mm. — Die blosse Vergleichung der Löcher bei verschieden grossen Knochen gibt keinen Aufschluss, wenn man nicht die Expansionsunfähigkeit ohne Weiteres voraussetzt. Da diese aber erst erwiesen werden soll, so bedarf es anderweitiger Hilfsmittel. Zu diesen gehört vor allen die Untersuchung der Knochensubstanz, welche in Form einer Spange das Loch auf der Seite des Condylus internus abgrenzt. Ein durch das untere Ende des decalcinirten Oberarmbeins einer etwa vierwöchentlichen Katze gelegter Längsschnitt verhält sich folgendermaassen: Ungefähr zwei Mm. unterhalb der Ossificationsgrenze liegt das etwa zwei Mm. in seinem längsten Durchmesser ausgedehnte Loch im endochondralen Knochen. Gegen das Gelenkende hin wird es begrenzt von stumpf abgeschnittenen Säulen des endochondralen Knochens, welche an seinen Seiten sich einfach fortsetzen und sich gar nicht in ihrer Textur von den übrigen Knochenbalken der Diaphyse in dieser Gegend unterscheiden. Jedoch gegen die Mitte des Armes hin schliesst sich das Loch durch rein periostales engmaschiges Knochengewebe, das noch etwas in die seitliche Begrenzung übertritt, um da mit dem endochondralen zusammenzufliessen. An dieses schliessen sich Osteoblasten und weiterhin fibrilläres Bindegewebe, welches sich über die ganze Umgrenzung des Foramen supracondyloideum hinzieht; auf dasselbe folgen an der medialen Umgrenzung reihenweise gestellte Riesenzellen, die sich an dem Knochengewebe der Spange hinziehen und dicht gedrängt an dem Gelenkende des Loches angehäuft sind, wo auch Querschnitte von Muskeln und Gefässen auftreten.

Ganz anders verhält sich die Knochenspange, welche das Loch medianwärts begrenzt, am Oberarmknochen eines alten Thieres. An Querschnitten vermisst man jede Spur des endochondralen Knochengewebes Strelzoff's, es ist lamellöses mit Kittlinien an die Stelle getreten, reicht bis an die Umgrenzung des Loches und findet an der freien Fläche der Spange durch generelle Lamellen seinen Abschluss, die hie und da durch einen Gefässcanal mit concentrischen Lamellen unterbrochen werden. Die einzelnen Havers'schen Systeme stossen entweder direct aneinander und werden nur durch Kittlinien getrennt, oder es schieben sich interstitielle Lamellen ein.

Strelzoff spricht sich über die endochondrale Knochengewebsformation folgendermaassen aus (Seite 30 seiner Schrift): »Das endochondrale Knochengewebe wird gewöhnlich als eine ephemere Bildung, die sogleich nach ihrem Entstehen der Zerstörung anheimfallen muss, betrachtet. An Stelle des zu Grunde gegangenen Gewebes soll nach den herrschenden Ansichten ein neues Gewebe auftreten, welches dann wieder zerstört und wieder ersetzt wird u. s. w. Wenn die Zerstörung des endochondralen Knochengewebes wirklich existirte und ein Ersatz des aufgelösten durch jungen Knochen stattfände, so würde dieser nie das charakteristische Aussehen des endochondralen Knochens haben, da die Ablagerungsform nicht durch die praeexistirenden Knorpelhöhlen bedingt werden und das neugebildete Knochengewebe keine Reste verkalkter Knorpelgrundsubstanz enthalten könnte. In diesem Falle musste das neue Gewebe bestimmt nach einer anderen Form des neoplastischen Ossificationstypus, d. h. nach der perichondralen Form gebildet werden; doch fehlen hierfür alle charakteristischen Merkmale. Man kann sich vorstellen, dass noch irgend ein anderer Ossificationsmodus existirt, — das ist aber nicht der Fall, denn das endochondrale Knochengewebe behält sein charakteristisches Aussehen auch in den allerspätesten Stadien seiner Entwicklung!« Wie die eben dargestellten Thatsachen lehren, findet hier gerade das Gegentheil von den Angaben Strelzoff's statt und ist auch früher von uns bereits angegeben worden, dass im Umfange der Markröhre innerhalb des Gebietes der endochondralen Grenzlinie Knochengewebe mit dem Charakter des periostalen auftritt. Zieht man die Querschliffe der Humeri mit Krapp gefütterter Thiere in Betracht, so bleibt nur die eine Auffassung möglich, dass die Entfernung des Foramen supracondyloideum von der Mitte des Knochens durch Apposition und Resorption zu Stande kommt.

Querschliffe der Spange, welche medianwärts das Foramen supracondyloideum abschliesst, bieten im Wesentlichen im Kleinen dasselbe Bild, wie solche von ganzen Röhrenknochen (abgesehen von der Markhöhle). Ein solcher von dem nach dem Gelenk hin liegenden Ende der Spange, wo sie mit dem Humerus in Zusammenhang ist (Fig. 20), entnommener, zeigt das gleiche Verhalten, wie der Humerus selbst an dieser Stelle, und die Knochensubstanz ist von vielen

Markräumen durchsetzt, enthält ausserdem mehr oder weniger eingeengte Gefässcanäle mit und ohne Kittlinien, dazwischen zahlreiche Knorpelreste, welche nur an der medialen freien Fläche fehlen, im Uebrigen aber bis an die Oberfläche sich erstrecken. Die Markräume sind vielfach von Lamellen umgeben und in ihren Wandungen mit Howship'schen Lacunen bedeckt. Gefärbt ist der ganze Knochen mit Ausnahme eines grossen Theiles der Umgebung der Knorpelreste. Ein Querschliff von der Spange am entgegengesetzten Ende besitzt einen breiten rothen Saum, der sich nach der Beugeseite hin verschmälert und vorn ganz verschwindet, um durch weisse Substanz ersetzt zu werden; wo der Fortsatz hier in den Humerus selbst übergeht, beginnt die Färbung wieder, um sich in dem peripherischen Saume des letzteren zu verlieren. Ueberhaupt ist der Fortsatz an der Seite des Zusammenhanges mit dem Humerus geröthet, nur 5 Markräume liegen im Querschnitt vor und sind von schmäleren oder breiteren rothen Säumen umgeben, an einzelnen Stellen fehlt die Anbildung und die Markräume greifen mit gebuchteten Rändern in die ungefärbte Knochensubstanz hinein, die vorwiegend in dem nach der Beugeseite gerichteten Theile auftritt; die auf der Streckseite befindliche geröthete ist gewöhnliche, periostale Knochensubstanz mit engen Havers'schen Canälen und ohne Kittlinien. Die Gefässmaschen sind verhältnissmässig eng, deshalb erscheinen die Gefässcanäle nicht blos im Querschnitt, sondern auch auf Strecken im Längsschnitt.

Der Querschliff von derselben Stelle der 14 Tage mit Krapp gefütterten und dann 14 Tage auf gewöhnliche Nahrung gesetzten Katze ist mit einem breiten, ungefärbten Saum umgeben, auf welchen erst der etwas schmälere, rothe folgt. Auf der Beugeseite tritt der rothe aber selbst an die Oberfläche heran, der ungefärbte setzt sich in die ungefärbte Peripherie des Humerus selbst fort, der gefärbte Saum dagegen geht mit ausgedehnter Basis in den rothen Ring des Humerus über. Der rothe Ring des Fortsatzes umschliesst farblose Substanz mit Markräumen.

Ulna.

Die Ulna ist in ihren Wachsthumsverhältnissen in den Werken von Humphrey, Ollier und Kölliker behandelt worden. Die beiden ersteren Forscher haben dargethan, dass sie an ihrem unteren Ende stärker wächst, als am oberen und Kölliker macht die bemerkenswerthe Angabe (die normale Resorption des Knochengewebes, Seite 47), dass sie nur am unteren Ende der Diaphyse eine Resorptionszone besitzt. Vergleicht man die Cavitas sigmoidea derselben von einem etwa 6 Cm. langen Katzenembryo mit der von einem mehrere Wochen alten Thiere, so stellt sich an senkrecht zur Axe gelegten Durchschnitten ein bedeutender Unterschied in dem Radius derselben heraus; dies gilt natürlich für entsprechende Durchschnitte durch

die Rolle des Humerus. Ergänzt man den Durchschnitt durch die Cavitas glenoidalis zu einem vollständigen Kreise, so besitzt dieser bei dem Embryo 1.5 Mm. Durchmesser, bei der mehrwöchentlichen Katze etwa 8 Mm., bei einer mehrmonatlichen etwa ebensoviel und bei einer ausgewachsenen Katze ist er gleichfalls nicht grösser. Sobald also an die Stelle des Knorpels der Knochen getreten ist, so ändert sich die Krümmung der Cavitas glenoidalis nicht mehr in ihrem Radius, sie verändert sich nur in soweit, als ihre Durchschnitte in dem weiteren Wachsthum einen immer grösseren Theil desselben Kreisbogens darstellen. Diese Veränderung wird aber vollständig durch die Annahme des appositionellen Wachsthums der Knochensubstanz erklärlich; die Veränderungen in der Länge des Halbmessers während der Zeit, wo noch knorpelige Anlage vorhanden ist, sind dagegen nur bei Annahme des expansiven Wachsthums verständlich. Wenn nun die Gelenkvorrichtung während des Wachsthums der Ulna nach der Geburt eine Verschiebung am Knochen erleiden soll, so müssten Resorptionszonen im Bereiche des oberen und unteren Theiles des Gelenkvorsprunges zu beobachten sein. Ebensowenig wie Kölliker sind uns dergleichen vorgekommen. Die Cavitas sigmoidea wird demnach an ihrer Stelle verharren und die ganze Ulna nur um ein Unbedeutendes oberhalb der Cavitas in die Länge wachsen. Für dies Längenwachsthum ist eine Epiphyse angebracht, welche neben dem Periost auch das Dickenwachsthum hier vermittelt. Das eigentliche Wachsthum der Ulna in die Länge findet also an ihrer unteren Epiphyse statt. Die Fütterung der Thiere mit Krapp zeigt hiermit in Einklang stehende Erscheinungen; wird sie nämlich längere Zeit vor dem Tode des Thieres unterbrochen, so ist ein auffallend langer Theil am unteren Ende ungefärbt; wird dagegen die Fütterung bis zum Ende fortgesetzt, so ist das untere Ende der Ulna in solcher Ausdehnung durchweg roth und die ungefärbten Stellen treten auf Querschnitten erst so weit oben hervor, wie es bei anderen Knochen nicht der Fall ist. Die Ulna vom Fuchs, bei dem die Krappfütterung lange Zeit ausgesetzt war, ist nahezu in der ganzen unteren Hälfte ungefärbt; ebenso der Radius; dieselben Erscheinungen finden sich auch an den Metatarsalknochen, die vorwiegend am Epiphysenende wachsen. Um jedoch jeden Zweifel zu beseitigen, ob eine Verlegung der Cavitas glenoidalis während des Wachsthums stattfindet, haben wir den Versuch mittelst Einfügung eines Platindrahtes zu Hülfe genommen. Es wurde ein feiner Canal durch den Knochen hinter der Cavitas sigmoidea major und neben der Cavitas sigmoidea minor gebohrt ein feiner Platindraht hindurchgezogen und zu einem Ring zusammengeschnürt; nach 4 Monaten fanden wir diesen Ring noch an derselben Stelle, wo er eingelegt worden war.

Die Form der Ulna ist im unteren Theile eine so charakteristische, dass sich leicht die Veränderungen, d. h. Auflagerungen, Stillstand des Wachsthums (indifferente Stellen Kölliker's,

aplastische Stellen Strelzoff's) oder Resorption angeben lassen, wenn man die Knochen jüngerer Individuen mit denen älterer vergleicht. Die Ulna der letzteren ist am unteren Ende nahezu drehrund, die entsprechende Stelle an der ausgewachsenen Ulna bildet aber im Querschnitt ein Dreieck mit abgerundeten Ecken (es kommt nur auf eine ganz oberflächliche Formbestimmung an), dabei ist die Markhöhle an dem älteren Exemplar enger, als an dem jüngeren. Sollte man hier die ältere Form aus der jüngeren hervorgehen lassen unter Ausschluss des expansiven Wachsthums, so muss die Resorption zu Hülfe genommen werden; Wachsthumstillstand allein würde nicht genügen, denn der Knochen wird in einem seiner Durchmesser absolut schmaler. Wenn man dagegen die Ulna einer ungefähr sechs Wochen alten Katze mit der einer etwa zwölfwöchentlichen vergleicht, so würde die grössere aus der kleineren hervorgehen können, ohne dass eine Resorption statt zu finden hat; ungleichmässiges, appositionelles Wachsthum allein würde vollkommen zur Erklärung der Formveränderung hinreichen. Es ist aber darum noch nicht nothwendig, dass es allein stattfindet, darüber hat nur die Beobachtung zu entscheiden. Mit den obigen Erörterungen im Einklang befinden sich die für die microscopische Betrachtung geeigneten Querschliffe. Ein solcher aus der Mitte der Ulna einer fünf Wochen bis zum Ende gefütterten fünf Wochen alten Katze entnommen, verhält sich folgendermassen. Er hat beinahe die Form eines Ovals, die radiale Seite ist etwas abgeflacht und die im Verlaufe des Olecranon liegende Kante erscheint etwas zugespitzt. Peripherisch zieht sich ein rother Saum von äusserst verschiedener Breite um den ganzen Schliff herum; die grösste Breite besitzt er an der oben erwähnten Kante und ist continuirlich roth und dehnt sich über die Hälfte des Knochenringes aus. Die dicht aneinanderstehenden, senkrecht getroffenen Havers'schen Canäle sind von theilweise circulär gestellten Knochenkörpern umgeben und durch interstitielle Knochensubstanz mit zahlreicheren Knochenkörpern ohne jede Spur von Kittlinien gegen einander abgegrenzt; die peripherischen sind am weitesten und werden zu einem Theile aussen vom Periost umgrenzt, so dass der Canal noch nicht vollständig abgeschlossen ist. Die an die Markhöhle anstossende innere Hälfte des Ringes besitzt an dieser Stelle zahlreiche Havers'sche Räume und besteht vorwiegend aus ungefärbter Knochensubstanz, welche innen gegen die Markhöhle hin durch generelle Lamellen, die durch tiefe Einschnitte unterbrochen sind, sich abschliesst; einige der Havers'schen Räume stehen durch enge Gefässcanäle mit einander in Verbindung, andere hängen durch solche mit der Markhöhle zusammen. Die Havers'schen Räume sind von verschieden breiten, rothen Säumen umgeben, die zum Theil durch Kittlinien ihre Begrenzung finden, zum anderen Theil sich unbestimmt in die ungefärbte Substanz verlieren. In einem kleinen Gebiet fehlt der rothe Saum um die Markhöhle; es fehlen hier aber auch die inneren generellen

Lamellen, die ungefärbte Substanz aus der Mitte des Schliffes setzt sich zwischen den von rothen Säumen umgebenen Havers'schen Räumen bis an die Markhöhle fort. Die dem Radius zugewandte platte Seite besitzt die rothe Zone nur noch in solch dünner Lage, dass Gefässcanäle keinen Platz darin haben; die endochondrale Grenzlinie bildet ihre Abgrenzung gegen die ungefärbte Substanz, verschwindet aber gegen die vorher beschriebene Knochensubstanz hin in den Kittlinien der Havers'schen Räume. Die ungefärbte Knochensubstanz besitzt Havers'sche, mit rothen Lamellen mehr oder weniger ausgefüllte Räume. Nun folgt gegen die Markhöhle hin ein breiter rother Streifen, der ungefähr die Hälfte der Dicke des Knochenringes einnimmt; wo also der rothe Saum peripherisch am schmalsten ist, ist er innen am breitesten und nach den Seiten hin kehrt sich dieses Verhältniss wieder um. In diesem inneren rothen Saum befinden sich zahlreiche Querschnitte von ziemlich engen Havers'schen Canälen, die von einer, mit circulär gestellten Knochenkörpern versehenen Substanz umgeben sind und durch interstitielles Knochengewebe ohne Kittlinien von einander abgegrenzt werden. Knorpelreste fehlen gänzlich, treten erst weiter gegen die Peripherie in dem ungefärbten Gewebe auf und erreichen hie und da die endochondrale Grenzlinie.

Auffallender Weise findet sich also hier Knochengewebe vom Aussehen des periostalen ohne irgend eine Spur von Knorpelresten in dem Bereiche der endochondralen Grenzlinie.

Weiterhin werden die inneren generellen Lamellen durch Kittlinien gegen die Knorpelreste enthaltende Substanz abgesetzt. Es verdient besonders hervorgehoben zu werden, dass da von der Markhöhle aus die stärksten Neubildungen stattgefunden haben, wo sie vom Perioste her am schwächsten auftraten.

An den nächsten Schliffen wird die schmale Stelle der äusseren rothen Zone noch schmäler und verschwindet schliesslich ganz; damit geht zugleich die endochondrale Grenzlinie verloren. Dies kann hier nicht dadurch geschehen, dass sie durch irgend einen Vorgang innerhalb der Knochensubstanz verschwindet, sie verschwindet vielmehr zugleich mit der Knochensubstanz, in der sie verlief. — Die Knorpelreste rücken nämlich bis an die Peripherie, ebenso aber auch die ungefärbte Knochensubstanz, auf welche gegen die Markhöhle hin wieder ein continuirlicher rother Saum von grosser Breite folgt, der im übrigen die Eigenschaften des vorigen Querschliffs besitzt; nur dass er breiter ist. In der farblosen Substanz befinden sich Havers'sche Räume mit verschieden breiten, rothen Säumen. Die Markhöhle ist weiter, als am vorigen Schliff und Havers'sche Räume von grosser Ausdehnung treten mit ihr so zahlreich in Communication, dass die sie umgebende Knochensubstanz bei schwacher Vergrösserung bereits das Aussehen der Spongiosa annimmt. Noch weiter nach abwärts entnommene

Schliffe lassen die Vorsprünge am Knochen mehr und mehr zurücktreten; die mit engen Gefässcanälen versehene periostale Auflagerung, welche in der Fortsetzung der Kante des Olecranon liegt, wird immer niedriger und die Havers'schen Räume nehmen in dem Maasse zu, dass die ganze Knochensubstanz des Schliffes vorwiegend spongiös erscheint. Die endochondrale Grenzlinie verschwindet auch hier peripherisch, wo der periostale Knochen fehlt und nach der anderen Seite hin verliert sie sich mitten in der Knochensubstanz durch das Auftreten der Havers'schen Räume; die ungefärbte Substanz tritt immer mehr zurück und verschwindet an den nächsten Schliffen, welche ungefähr 8 Mm. unterhalb der Epiphyse liegen, vollständig. — Die Markhöhle verliert sich hier in der Spongiosa und muss sich beim Wachsthum des Knochens immerfort gegen das untere Ende hin ausdehnen, wenn ihre definitive Form zu Stande kommen soll. Besondere microscopische Erscheinungen, für das Auftreten der Resorption dürften nicht zu erwarten sein, abgesehen von den Howship'schen Lacunen und Köllicker's Riesenzellen. Man sieht eben im Umfange der Markhöhle die Havers'schen Räume, welche vielfach mit ihr in Communication treten und zu einem kleinen oder grösseren Theile ihr anheimfallen. Wenn man nun annehmen muss, dass Resorptionen stattfinden, die eine Vergrösserung der Markhöhle zur Folge haben, so wird eine andere Erscheinung überhaupt nicht vorkommen können; Apposition dagegen gibt sich sicher kund durch das Auftreten der generellen Lamellen, welche in den früheren Stadien nicht existiren.

An den aus der Mitte des Knochens entnommenen Querschliffen lässt sich überall leicht entscheiden, welcher Theil der Knochensubstanz während der Krappfütterung angebildet worden ist und welcher vor der Fütterung vorhanden war. Der rothe Saum in der Peripherie ist immer neuer Ansatz, denn er ist schmal, wenn kurze Zeit den Thieren Krapp gegeben worden war, uud wird um so breiter, je länger die Krappfütterung bei Thieren gleichen Alters gedauert hat. Vergleicht man zwei entsprechende Querschliffe von demselben Knochen zweier Thiere desselben Wurfs, von denen das eine längere Zeit bis zum Tode mit Krapp gefüttert war, während das andere vor dem Tode auf gewöhnliche Nahrung gesetzt wurde, so sieht man den jüngeren Knochen in dem alten durch die ungefärbt gebliebene Substanz vorgezeichnet. Man muss nur davon absehen, dass in der ungefärbten Substanz noch hin und wieder schmälere und breitere rothe Ringe im Umfange der Havers'schen Canäle und Räume auftreten.

Andererseits wäre immer zu bedenken, dass vorhandene junge Knochensubstanz, in welcher die Kalkablagerung noch fortdauert, auch Farbstoff aufzunehmen vermag.

Während in dem Obigen die Schliffe von der Mitte der Ulna gegen das Handgelenk hin beschrieben wurden, nehmen wir nunmehr die Reihe nach dem Ellenbogengelenk hin auf, wovon

uns 36 Schliffe vorliegen. Die ersten stimmen noch ganz mit den vorher beschriebenen, der Mitte entnommenen, überein; sie nehmen allmälig mehr die Form eines reineren Ovales an, in dem die abgeflachte Seite sich mehr und mehr ausgleicht; die längere Axe des Ovals geht von der Seite des Olecranon zu der des Processus coronoideus hin. An der ersteren erstreckt sich die periostale Knochensubstanz mit hier meist quergetroffenen, engen Havers'schen Canälen bis nicht ganz zur Mitte des Ringes und ist vollkommen roth; der darauf folgende farblose Theil hat wieder zahlreiche Havers'sche Räume, die zum Theil mit rothen Säumen versehen sind; zwischen ihnen befinden sich Havers'sche Canäle; die Abgrenzung gegen die Markhöhle ist buchtig und abwechselnd von weissem und rothem Gewebe gebildet. An dem entgegengesetzten Pol befindet sich im Umfange der Markhöhle ein breiter, rother Saum, auf welchen eine breite Lage farbloser Substanz folgt. Diese generellen inneren Lamellen werden von Havers'schen engen Canälen hie und da durchbrochen, die zum grossen Theil mit den nun nach aussen hin folgenden, in einfacher Lage vorhandenen Havers'schen Räumen in Zusammenhang stehen und sich in sehr verschiedenen Stadien der Ausfüllung befinden. Gegen die Markhöhle hin greifen sie zum Theil in die farblose Substanz ein und gegen die Oberfläche des Knochens werden sie von rothen Säumen in verschiedener Ausdehnung umfasst, deren Grenze mit den Kittlinien zusammenfällt; deshalb erscheint dieselbe schärfer, als unter anderen Umständen. Diese Art der Knochensubstanz nimmt fast die Hälfte der Dicke des Ringes ein und dann folgt die periostale, welche in ihrem äusseren Theile homogen roth, medianwärts aber nur um die Canäle herum gefärbt ist; Knorpelreste und endochondrale Grenzlinie fehlen in dieser Region. Es ist also der Knochen hier etwa zur Hälfte von der Markhöhle, das Uebrige von dem Periost und Havers'schen Räumen aus gebildet. In dem periostalen Theile sind die Knochenkörper nur im nächsten Umfange der Gefässe circulär gestellt und die interstitielle Knochensubstanz ist ausserordentlich stark entwickelt. Ihre Knochenkörper liegen dicht bei einander, so dass man die Krappfärbung kaum zu erkennen vermag; bisweilen stossen auch zwei Knochenkörper unmittelbar an einander. Es kommt so das Bild zu Stande, welches Strelzoff wohl veranlasst hat, eine Theilung der Knochenkörper aufzustellen und die Entfernung derselben von einander beim weiteren Wachsthum zu behaupten. Er glaubte durch zahlreiche Messungen der Entfernungen der Knochenkörper von einander auf eine Vermehrung der Grundsubstanz durch interstitielles Wachsthum schliessen zu dürfen. Steudener trat dem entgegen und zeigte, dass die Knochenkörper nur scheinbar sich von einander entfernen, in Wirklichkeit aber nur kleiner werden, wodurch die Grundsubstanz zwischen ihnen zunimmt. Von der Theilung der Knochenkörper haben sich weder Steudener noch Schulin überzeugen können; wenn von ihnen aus überhaupt

noch Grundsubstanz gebildet wird, so können auch zwei mit einander zusammenhängende sich von einander trennen. —

An den beiden Polen der kurzen Axe des Ovales findet der allmälige Uebergang der Formationen statt. Von den folgenden Schliffen soll noch einer aus der Höhe des Processus coronoideus hervorgehoben werden, welcher so gelegt ist, dass er den unteren Theil der Gelenkfacette umfasst, weil er nämlich ein klares Bild von einer aplastischen Stelle liefert, an welcher keine Knorpelreste auftreten. Der Schliff hat, entsprechend der betreffenden Stelle der Ulna, eine nahezu vierseitige Begrenzung, von denen zwei gegenüberstehende Seiten nach aussen convex und die zwei anderen nach aussen concav sind. Die eine convexe Seite gehört der Gelenkfacette an und zeigt den Knorpelüberzug und dessen verkalkte Unterlage in den bekannten Zuständen. Gegen die Markhöhle hin wird die Knochensubstanz porös. Die dem Radius zugewendete concave Seite hat aussen keine Howship'schen Lacunen und besteht aus ungefärbter Knochensubstanz, an welche sich gegen die Markhöhle hin ein rother Saum von etwa der halben Dicke des Ringes anschliesst; der letztere ist innen von zahlreichen Gefässcanälen durchzogen, während sie im farblosen Theil nur sparsam auftreten und die grösste Enge erreichen. Im Umfange eines Gefässes findet sich hie und da eine Spur von Färbung. Offenbar hat aussen während der Krappfütterung keine Anbildung stattgefunden, sondern nur innen, so weit der Knochen geröthet ist. Vergleicht man hiermit dieselbe Stelle einer um etwa 1½ Cm. kürzeren Ulna, so findet man die Abflachung noch nicht ausgesprochen und kann man sich leicht vorstellen, wie bei Stillstand des Wachsthums auf der Radialseite und Fortschreiten desselben an den übrigen Flächen die definitive Form zu Stande kommt, ohne dass eine Resorption zu Hülfe genommen zu werden braucht.

Die gegenüberliegende, concave Seite ist aussen roth und innen ungefärbt; der rothe Saum ist etwa so breit, wie die farblose Lage. Die Knochensubstanz hat die Eigenschaften der periostalen; ihre Gefässcanäle ziehen von der Peripherie gegen die Markhöhle hin und hängen durch Quercanäle vielfach unter einander zusammen. Ebenso gerichtet sind die Gefäss-Canäle in der Rinde der nun folgenden, der Gelenkfacette gegenüberliegenden, convexen Seite; in der Nähe der Markhöhle sind die Havers'schen Räume zahlreich. Wo die concave Seite in die convexe umbiegt, befinden sich innerhalb der weissen Substanz Havers'sche Räume ohne farbigen Saum und so in Verbindung mit den Gefässcanälen, dass sie nur als Erweiterungen derselben erscheinen, welche während der Fütterung entstanden sind. Quer durch die Markhöhle hindurch ziehen mehrere Knochenbalken, welche sie in drei grössere Abtheilungen theilen. Sie sind auf der einen Seite ungefärbt und zum Theil mit Howship'schen Lacunen versehen.

Im Bereich der porösen Knochensubstanz werden die Markräume meist auf der einen Seite von gefärbter und auf der anderen Seite von ungefärbter Knochensubstanz begrenzt und besitzen gegen den Knorpelüberzug hin zahlreiche Knorpelreste, von denen sich an unseren Schliffen noch nicht feststellen liess, ob sie von dem Knorpel der oberen Epiphyse, oder der Gelenkfacette herrühren.

Femur.

Der Oberschenkel ist ganz besonders geeignet zur Untersuchung der Vergrösserung der Markhöhle, weil der vom kleinsten der mit Krapp gefütterten Thiere so sich in der Grösse unterscheidet, dass er in seinem Umfange noch bei weitem nicht den blossen Umfang der Markhöhle des grössten erreicht. Es liegen uns so zahlreiche und verschiedene Schliffe und Durchschnitte vor, dass, wenn wir die von den jüngeren Katzen mit den entsprechenden der älteren zusammenlegen, wir direct zu beobachten vermögen, wie viel von Knochensubstanz der ersteren in der der letzteren noch enthalten ist.

Die endochondrale Grenzlinie ist in der Mitte der Oberschenkel von den jüngsten Thieren bereits verschwunden; die jüngste der mit Krapp gefütterten Katzen ist drei Wochen alt. Vorhanden ist die Grenzlinie noch in der Mitte des Oberschenkels von einem acht Tage alten Thiere; sie misst hier in dem grössten Durchmesser 1,4 Mm. und im kleinsten 1,2 Mm.

Vergleichen wir diese Maasse mit den entsprechenden des Femur eines Katzenembryo von 85 Mm. Länge, so finden wir eine völlige Uebereinstimmung und treten den Angaben Kölliker's, Heuberger's und Steudener's bei, welche Strelzoff's Befund nicht bestätigen konnten, wonach sich die endochondrale Grenzlinie beim Wachsthum der Knochen in ihren Durchmessern vergrössern soll. Auch darin können wir Strelzoff nicht zustimmen, dass in den Röhrenknochen die endochondrale Grundschicht so lange von der periostalen durch die endochondrale Grenzlinie abgegrenzt bleibt, bis diese letztere durch eine innige Verwachsung der beiden Grundschichten unsichtbar wird. Wir finden, wie er bei anderen Thieren, an Durchschnitten aus der Mitte des Oberschenkels der 8 Tage alten Katze, dass die endochondrale Grenzlinie mehrfach von Markräumen durchbrochen ist, welche sich als Ausbuchtungen der Markhöhle darstellen. Wenn an derartigen Stellen wieder Knochengewebe auf Kosten des Markes angesetzt wird, so können Knorpelreste in demselben nicht vorhanden sein, obwohl es innerhalb des Bereiches der endochondralen Grenzlinie Strelzoff's sich befindet; es würden dann die Knorpelreste durch Resorption geschwunden und neugebildeter Knochen an die Stelle des ursprünglichen getreten sein.

Die Markhöhle liegt bei diesen Querschnitten schon nicht mehr in der Mitte; die Knochensubstanz bildet weite Maschen von sehr verschiedener Form, und an den rundlichen sieht man noch keine Andeutung von Lamellen oder circulär gestellten Knochenkörpern. Der Durchmesser des Querschnittes aus der Mitte des Femur einer 3 Wochen alten Katze, welche drei Tage bis zum Tode mit Krapp gefüttert worden war, misst etwa 4 Mm. und die grösste Weite der Markhöhle beträgt ungefähr 3 Mm. Die weitmaschige Knochensubstanz ist durch eine ganz andere Formation ersetzt; man unterscheidet nämlich bereits Gefässcanäle mit circulär gestellten Knochenkörpern und einer interstitiellen Knochensubstanz, die continuirlich mit der um die Gefässcanäle befindlichen zusammenhängt. Von inneren und äusseren generellen Lamellen und von Kittlinien ist noch keine Spur vorhanden; die Gefässräume sind peripherisch weiter, als gegen die Markhöhle hin. In einer grösseren Strecke verlaufen sie überwiegend parallel der Peripherie und bilden vier Reihen, welche durch Anastomosen vielfach untereinander zusammenhängen. In der Nähe des Foramen nutritium ziehen sie in der Ebene des Schliffes von der Peripherie in grader Richtung nach der Markhöhle hin (Schwalbe).

Der ganze Knochen erscheint in frischem Zustande purpurroth; der Schliff ist in der Peripherie am auffälligsten gefärbt, im Umfange der Markhöhle dagegen völlig ungefärbt mit Ausnahme der Umgebung der Gefässcanäle. Wenn in der Peripherie die Gefässcanäle quer vorliegen, so ist die ganze Knochensubstanz roth, verlaufen sie dagegen circulär, so ist das an das Periost anstossende Gewebe roth, und das nach der Markhöhle hin liegende nur in einem schmalen Streifen gefärbt.

Diese zweite Formation der Knochensubstanz findet sich in früheren Stadien der Entwicklung mit der ersten zugleich vor; man sieht dann neben den weiteren Gefässlücken engere, in denen sich Gewebe mit circulär gestellten Knochenkörpern um das Gefäss herum abgelagert hat. Man könnte also sagen, dass in der Umgebung der Gefässe überall hier die Knochensubstanz gebildet wird und zwar zuerst nicht lamellöse, welche ein vorläufiges, äusserst poröses Gerüst darstellt und dann solche mit concentrischen Lamellen, die den Canal mehr und mehr einengen.

Diese Formation erhält sich auch im nächsten Stadium noch. Der etwa aus derselben Region des Oberschenkels einer ungefähr vier Wochen alten, zehn Tage mit Krapp gefütterten und dann getödteten Katze (Fig. 4) entnommene Schliff übertrifft den vorher beschriebenen so viel an Grösse, dass dieser beinahe in ihn hinein gelegt werden kann; die Knochensubstanz in der Umgebung der Markhöhle des grösseren würde noch dieselbe sein, welche der Peripherie des kleineren angehörte. Die in der Umgebung der Markhöhle des kleineren ist demnach ver-

loren gegangen; so muss man annehmen, wenn die Appositionstheorie zu Grunde gelegt wird. Die Erscheinungen stimmen hiermit überein, insofern der Knochenring aussen einen durch und durch rothen Saum besitzt, während innen die Knochensubstanz der Farbe entbehrt. In der Mitte sind die Ränder der Gefässcanäle in einem geringen Umfange roth und grenzen nach allen Richtungen an ungefärbte Substanz. An den wie am vorigen Schliff von der Peripherie geradenwegs nach der Markhöhle laufenden Canälen ist die Färbung aussen am ausgedehntesten und innen nur angedeutet. Der hier auftretende Knochenvorsprung ist an seinen freien Flächen von einem rothen Saum umgeben, sonst ist alles in der Umgrenzung der Markhöhle ungefärbt, mit Ausnahme der Wandungen einiger Havers'schen Canäle. Für die Entscheidung darüber, ob Apposition, Wachsthumsstillstand oder Resorption stattgefunden hat, lässt sich aus Knochen des nächst folgenden Stadiums Folgendes entnehmen: Ein Querschliff desselben Knochens von einer Katze, die zehn Tage mit Krapp gefüttert und dann zehn Tage auf gewöhnliche Nahrung vor ihrem Tode gesetzt war (Fig. 5), besitzt einen etwas grösseren Durchmesser, als der vorhergehende; seine Spange ist auch etwas breiter, und die Markhöhle erscheint für das blosse Auge ungefähr ebensogross, als die der zehn Tage jüngeren Katze. Die Struktur der Knochensubstanz ist insofern eine andere, als sich innere generelle Lamellen eingestellt haben und mitten in der Knochensubstanz grosse Havers'sche Räume auftreten, in deren Umgebung zu einem Theil bereits durch Kittlinien charakterisirtes Gewebe erscheint. Aus der Vergleichung dieses und des vorausgehenden Schliffes geht hervor, dass die Haversian spaces Erweiterungen der ursprünglichen Gefässcanäle sind, da die ganze Knochensubstanz sich im übrigen gegen früher nicht verändert hat; die Anordnung der Gefässcanäle ist dieselbe, nur ihre Zahl ist grösser, entsprechend der grösseren Breite der Spange. So bleibt keine andere Annahme übrig, als dass die Havers'schen Räume durch Resorption entstanden sind und die durch Kittlinien umgrenzte Substanz eine Neubildung ist.

Kölliker beobachtete bereits beim Femur eines mit Krapp gefütterten Ferkels innere Ablagerungen an die Wände der Markhöhle und in das sie zunächst umgebende Gewebe. Er sagt: »Diese inneren Ablagerungen scheinen eine Art Compensation der äusseren zu bilden, denn es zeigt sich, dass dieselben besonders an der medialen Seite stärker auftreten, wo die äusseren Appositionsschichten weniger entwickelt sind.« Dies ist vollkommen richtig. In der Peripherie unseres Schliffes befindet sich ein nicht überall gleich breiter, farbloser Saum, dann folgt ein ebenso beschaffener rother, der da bis an die Markhöhle reicht, wo der äussere weisse am breitesten ist, und die grösste Schmalheit erreicht, wo auch der äussere farblose Ring am schmalsten ist, so dass er hier beinahe an die Oberfläche kommt. Dafür finden

sich gegen die Markhöhle generelle innere Lamellen, die farblos sind, also in der Pause der Fütterung abgelagert wurden; sie stossen an ungefärbte Knochensubstanz; höchstens ist die Spur einer Färbung in der Umgebung der engen Gefässcanäle; diese nimmt bei den mehr peripherisch liegenden zu und wird bei den an die farblose Zone stossenden durch einen inneren, ungefärbten Saum gegen den Gefässcanal abgegrenzt. Die äussersten, im Bereich des Farblosen liegenden, Havers'schen Canäle sind die weitesten, nach innen zu werden sie immer enger. Die Haversian spaces befinden sich nur in der Gegend des Foramen nutritium; hier liegt die indifferente Stelle und dicht dabei der dünnste Theil des äusseren, farblosen Saumes.

Fortan ist die Structur der Knochensubstanz insofern verändert, als auch concentrische Lamellensysteme mit Kittlinien vorkommen und erst in Ausfüllung begriffene Havers'sche Räume.

Ein Querschliff des Femur von der Katze, die fünf Wochen mit Krapp gefüttert und dann getödtet war und ungefähr zwei Wochen älter war, als die vorige, ist nur wenig grösser und zwar ist der Knochenring etwas dicker. Die Abplattung im Bereiche des Foramen nutritium ist etwas stärker, die Havers'schen Räume haben an Zahl zugenommen und finden sich an sehr verschiedenen Stellen vor. Die farbigen Säume in ihrem Umfang sind zum Theil breiter und fehlen an den neu hinzugekommenen ganz. Einige communiciren mit der Markhöhle. Der äusserste rothe Saum hat eine viel beträchtlichere Breite und verschmälert sich gegen die abgeplattete Gegend hin beträchtlich.

Der Querschliff des Femur von einer ungefähr 6 Wochen älteren Katze, welche 1 Woche mit Krapp gefüttert und 3 Wochen auf gewöhnliche Nahrung gesetzt war, besitzt bereits eine so ausgedehnte Markhöhle, dass der vorige Schliff beinahe in derselben Platz findet. Die Abplattung auf der hinteren Seite, in der Gegend des Foramen nutritium ist fast ausgeglichen, so dass die Form des Ringes sich mehr einem Ovale nähert. In der Peripherie befindet sich ein farbloser Saum, welcher gegen das Foramen nutritium hin sich verliert, so dass die nach innen folgende rothe Zone an die Oberfläche tritt. Diese umfasst meist nur eine einfache Reihe von quer getroffenen Gefässen, deren nächste lamellöse Umgebung jedoch ungefärbt bleibt, ohne sich scharf gegen die darauf folgende rothe Substanz abzusetzen. Die so die Gefässe umgebenden, rothen Ringe schliessen sich vielfach nicht vollständig, sondern umfassen nur einen Theil des Canales, oder es läuft ein rother Streifen zwischen zwei Gefässreihen in ungefärbter Knochensubstanz entlang. Dann befindet sich direct um die Canäle der inneren Reihe ein schwachrother Saum. Bei der kurzen Dauer der Fütterung ist der rothe Saum nur sehr schmal. Erscheint er zwischen zwei Gefässreihen, so lag bei seiner Bildung die eine noch vollständig

im Periostc. Aeusserst schmal ist auch der innere, rothe Saum an der besprochenen, indifferenten Stelle; es folgen auf ihn noch ungefärbte innere generelle Lamellen. Wenn diese fehlen, so ist die Abgrenzung der Knochensubstanz gegen die Markhöhle buchtig und ein Theil der Havers'schen Räume fällt ihr anheim, ein anderer Theil ist so weit ausgefüllt, dass er nur noch die Ausdehnung eines gewöhnlichen Gefässcanals besitzt, um das Gefäss liegt eine breite, farblose Zone lamellöser Knochensubstanz und darauf folgt eine durch eine Kittlinie gegen die daran stossende, farblose Substanz abgegrenzte rothe; in anderen Fällen ist der Havers'sche Raum nur von einer farblosen Zone mit Kittlinien umgeben und in wieder anderen fehlt auch diese und handelt es sich hier nur um einen, durch Resorption erweiterten, gewöhnlichen Gefässcanal mitten in dem periostalen Knochengewebe.

In der Peripherie der Markhöhle finden sich mehr oder weniger in Zerstörung begriffene Lamellensysteme der Havers'schen Räume, auch innere generelle Lamellen werden durch Ausbuchtungen der Markhöhle unterbrochen, ebenso treten wieder neue Havers'sche Räume in dem Bereiche der schon mehr oder weniger ausgefüllten auf. So entsteht die letzte Formation der Knochensubstanz, welche von Havers'schen Lamellen mit Kittlinien und interstitiellen Lamellen gebildet wird. Diese Formation nimmt mehr und mehr überhand, indem sie immer wieder auf dieselbe Weise zu Stande kommt.

An dem entsprechenden Querschliff des Femur einer ausgewachsenen Katze, der eine etwas grössere Markhöhle besitzt, als der eben besprochene und auch in seiner Spange dicker ist, verhält sich die Sache folgendermassen: Im äusseren Umfange befinden sich generelle Lamellen mit Sharpey'schen Fasern, die entweder in Querschnitten oder in Theilen ihres Längsschnittes erscheinen. Darauf folgt die viel breitere Zone des periostalen Knochens, welche sich gegen die Pole des kleineren Durchmessers des Ovales hin verschmälert. Die Knochensubstanz derselben ist lamellös im Umfange der Gefässe und zeigt hier bei polarisirtem Licht die von Ebner beschriebenen Erscheinungen. Sie bildet jedoch nur kleine Kreise im Umfange der Gefässe und wird die Masse noch bei weitem überwogen von der interstitiellen, nicht lamellösen Substanz, welche bei polarisirtem Licht sich wie der Querschnitt einer Sehne verhält und keine Kittlinien besitzt. Hieran schliesst sich gegen die Markhöhle hin das sowohl im Umfange der Havers'schen Canäle, als auch in den Interstitien, lamellöse und überall mit Kittlinien versehene Gewebe. Die Lamellensysteme haben einen weit grösseren Umfang, als im äusseren Gebiete, obwohl die Gefässcanäle selbst ebenso eng sind. Nur vereinzelt treten nicht völlig ausgefüllte Havers'sche Räume auf; endlich erscheinen in der Umgebung der Höhle innere generelle Lamellen.

Strelzoff sagt in seinen genetischen und topographischen Untersuchungen des Knochenwachsthums, Seite 124: »Wenn Kölliker, indem er sich auf Flourens beruft, zur Widerlegung meiner Angaben über Knochenwachsthum den Umstand anführt, dass eine während der Krappfütterung entstandene, rothe Zone nach einer langdauernden Aussetzung des Farbstoffs zu einer inneren werden kann, so kann ich ihn versichern, dass eine solche Wanderung der Zone ein Märchen ist.« Es ist uns die Gelegenheit gegeben, hierüber die Entscheidung an dem Oberschenkel von einem jungen Fuchs, der Katze und an verschiedensten Knochen eines Huhns zu geben. Der Fuchs war ungefähr 6 Wochen mit Krapp gefüttert und dann etwa 2 Monate auf gewöhnliche Nahrung gesetzt und dann getödtet worden. Die Länge des Oberschenkels beträgt 10½ Centimeter, die des ungefärbten oberen Endes ungefähr 0.5 Centimeter, etwas mehr die des unteren Endes. In der Mitte erscheint der Knochen ungefärbt auf der Aussenfläche, intensiv geröthet im Umfange der Markhöhle; weiter nach oben und nach unten wird er allmälig in der Umgebung der letzteren farblos, während er aussen zum Theil continuirlich roth und zwar auf der vorderen Seite, auf der hinteren dagegen roth gesprenkelt erscheint. Ein Querschliff von dem aussen weiss erscheinenden Theil zeigt schon für die Loupe in der Peripherie eine farblose Zone, welche nach vorn hin an Breite zunimmt; darauf folgt eine rothe, die sich scharf gegen die ungefärbte absetzt und umgekehrt nach vorn schmäler wird. Die Querschnitte der Gefässcanäle stehen in ziemlich gleichen Abständen von einander und sind so regelmässig in der Oberfläche parallelen Reihen gestellt, dass man diese zählen kann. In der ganzen Gegend, in welcher der Saum am schmalsten ist, bemerkt man etwa 8 solcher Reihen; über zwei davon erstreckt sich der rothe Saum, in dem Gebiete der übrigen 6 findet sich keine Färbung. Mikroskopisch hat dies Knochengewebe den Charakter des periostalen; im Umfange der Gefässe ist es lamellös und schliesst sich an das nicht lamellöse, interstitielle ohne Kittlinien continuirlich an. In dem breiteren Theile des rothen Ringes treten dagegen innen zahlreiche, Havers'sche Räume auf, welche zu einem Theile noch nicht in der Ausfüllung begriffen sind und mit ausgebuchteten Rändern an mehr oder weniger zerstörte Lamellensysteme angränzen; andere sind vollkommen ausgefüllt, wieder andere in der Ausfüllung begriffen. Aussen und innen finden sich generelle Lamellen, welche sich bisweilen mitten im andern Knochengewebe verlieren. Die Lamellen der Havers'schen Räume sind entweder sämmtlich ungefärbt oder die um das Gefäss liegenden sind ungefärbt und die darauf folgenden roth; sie stossen, wo sie ungefärbt sind, an ganz oder theilweise gefärbte, interstitielle Lamellen an. In dem nicht lamellösen, interstitiellen Gewebe findet sich entweder keine Färbung und dann sind die Lamellen um die Gefässe gefärbt oder

es ist das interstitielle Gewebe gefärbt und das lamellöse der Gefässcanäle ist ungefärbt; dazwischen kommen alle Uebergangsstufen vor. (Fig. 22).

Da diese Thatsachen Strelzoff unbekannt geblieben sind, so ist es erklärlich, wie er der Flourens'schen Auffassung entgegen treten konnte.

Der Oberschenkel einer Katze, welche etwa zwei Wochen alt und ebenso lang mit Krapp gefüttert, dann ungefähr vierzehn Wochen auf gewöhnliche Nahrung gesetzt war, besitzt in einiger Entfernung von den Enden je einen breiten rothen Ring und ist im Uebrigen äusserlich ungefärbt (Fig. *c.*). Der obere Ring liegt dem Gelenkende näher und verliert sich auf der hinteren Seite; der untere ähnelt dem Umfang seiner Epiphyse; unten wächst der Oberschenkel schneller. Zur Zeit der Beendigung der Krappfütterung war er etwa so lang, wie durch die rothen Ringe angedeutet ist. Die Vergleichung mit demselben Knochen einer entsprechenden Katze desselben Wurfes ergiebt diess. Querschliffe von dem äusserlich farblosen Mittelstück zeigen über einen Theil der Markhöhle einen nununterbrochenen rothen Saum, über einen andern einen vielfach unterbrochenen, indem sich Havers'sche Lamellensysteme mit Kittlinien eingeschoben haben oder von der Markhöhle her Ausbuchtungen durch das Gefärbte entstanden sind. Es geht also hier einmal die Resorption von der Markhöhle aus, dann aber auch von den Gefässcanälen, welche zu Havers'schen Räumen sich erweitern und danach durch concentrische Lamellen sich wieder verengen. In den schon oben erwähnten Querschliffen des Humerus fällt die Fortsetzung des rothen Ringes der Compacta in die Spongiosa der Markhöhle und verliert sich dann ganz (Fig. *b.*) In dem Querschliff des Femur (Fig. *f.*) aus der Nähe des Foramen nutritium ist der rothe Saum durch ein Havers'sches System mit Kittlinien unterbrochen und einwärts davon nur noch ein kleiner rother Fleck sichtbar: eine Erscheinung, welche bei unmittelbar nach der Krappfütterung getödteten Thieren an der entsprechenden Stelle niemals vorkommt. Ebenso sieht man (Fig *e.*) den rothen Saum durch einen von farbloser Substanz ausgefüllten Canal des Foramen nutritium unterbrochen.

Legt man einen Querschliff der etwa von der Mitte des Oberschenkels einer jungen bis zum Tod mit Krapp gefütterten Katze entnommen ist, auf den entsprechenden von einer erst nach vierteljährlicher Aussetzung getödteten (Fig. *k.* und Fig. *l.*) so passt der rothe Saum des kleinen genau auf das noch vorhandene rothe Bogenstück des grossen an der betreffenden Stelle. Es wiederholt sich dieselbe Erscheinung in allen ähnlichen bisher untersuchten Fällen; wo der Durchmesser des rothen Femur des jungen bis zum Tode mit Krapp gefütterten Thiers 4 mm. beträgt, beträgt der Durchmesser des in die Markhöhle gerückten rothen Saumes

genau dasselbe, wenn die Krappfütterung ebenso lange bei einem Thiere desselben Wurfs gedauert hatte und dann lange Zeit ausgesetzt war. Diese Thatsachen lehren, dass ein expansives Wachsthum der Knochensubstanz in nachweisbarem Grade hier nicht existirt.

Wenn die Aussetzung der Krappfütterung noch längere Zeit gedauert hat, als in den gegebenen Fällen so bleiben die rothen Stellen in Fig. *c.* doch in gleicher Entfernung von einander, während die ungefärbten Knochenenden sich verlängern; der obere Halbring ist nur noch stückweise da. Wo die rothe Farbe im Umfang der Ringe verloren gegangen ist, ist sie von aussen her verschwunden; Querschnitte zeigen an der Uebergangsstelle des Rothen ins Ungefärbte die letzten Spuren von Farbe an der Oberfläche. Es geht also die Resorption an der Oberfläche vor sich.

Die Wirbel.

Strelzoff sagt Seite 73 seiner oben citirten Arbeit: »Was die Krümmung des Wirbelbogens betrifft, so hängt dieselbe nicht etwa davon ab, dass an seiner inneren (concaven) Fläche eine Knochenresorption, an der äusseren (convexen) aber eine Knochenablagerung stattfindet; man kann nie etwas Aehnliches beobachten.« Ferner auf derselben Seite: »Die Thatsachen, welche uns die embryonale Entwicklungsgeschichte darbietet, stehen mit den Angaben von Kölliker, der an concaven Flächen der Wirbelbogen Resorptionsflächen annimmt, in einem directen Widerspruch.«

Steudener, welcher die Untersuchungen Strelzoff's an embryonalen Knochen wiederholt hat, ist zu gerade entgegengesetzten Schlussfolgerungen gelangt. Freilich hat er neue Thatsachen hinzugefügt, z. B. über das Wachsthum der Rippen; Strelzoff war aber selbst, abgesehen hiervon, nicht berechtigt, seine Schlüsse zu ziehen. Er hat Beobachtungen seiner Vorgänger ganz unberücksichtigt gelassen, welche geeignet waren, in der That etwas kennen zu lehren, was für Knochenablagerung und Resorption an den Wirbeln sprach. Wenn bei Thieren die Krappfütterung längere Zeit ausgesetzt ist, so sieht man geradezu einen kleineren rothen Wirbel vorgezeichnet in dem während der Pause gewachsenen. Ungefärbte Substanz ist an den oberen und unteren Rändern der Körper und Bögen angesetzt, ferner auf der ganzen Aussenfläche und an den sämmtlichen Fortsätzen. Die compacte Lamelle, welche den Wirbelcanal auskleidet, ist grossentheils ungefärbt, aber von rothen Streifen durchzogen, welche die Anordnung der Balken der spongiösen Substanz des Wirbels besitzen. Fertigt man Schliffe senkrecht zu der

compacten Platte an, so sieht man die Balken der darunterliegenden spongiösen eintreten und bis zur Oberfläche vorrücken. (Ueber Wachsthum und Resorption der Knochen, von Lieberkühn, 1867.) Die von uns untersuchten Querschliffe der Wirbel der 5 Wochen mit Krapp gefütterten und dann getödteten Katze zeigen einen rothen Saum in der Peripherie, der am Querfortsatz am breitesten ist. (Fig. 23.) Darauf folgt ungefärbte Substanz, welche zum Theil die Räume der Spongiosa begrenzt, anderntheils geschieht dies durch gefärbte Balken. Im Umfange des Spinalcanales wechseln rothe und weisse Stellen mit einander ab und geben dem ganzen das melirte Ansehen. Howship'sche Lacunen beschrieb bereits Kölliker für diese Gegend. Offenbar bezeichnen die rothen Stellen das neu hinzugekommene, die weissen das vor der Fütterung dagewesene. Umgekehrt verhält sich die Sache an den Querschliffen der eine Woche mit Krapp gefütterten und dann 3 Wochen auf gewöhnliche Nahrung gesetzten Katze. (Fig. 24.) Im Umfange des Kanales wechseln ebenfalls wieder farbige und farblose Stellen mit einander ab, im äusseren Umfange des Wirbels dagegen befindet sich ausserhalb des rothen Saumes eine ungefärbte Lage, welche an den von Kölliker angegebenen Stellen bis an die Oberfläche reicht. In der Spongiosa sind die Markräume zum Theil von schmalen, zum Theil von breiteren rothen Säumen umgrenzt oder sie liegen im Ungefärbten. Es ist uns bisher nicht gelungen, das Gesetz für das Wachsthum der Spongiosa in seinen Einzelheiten festzustellen dazu würden erneute Untersuchungen erforderlich sein. Bei starken Vergrösserungen erscheinen die Grenzen zwischen Gefärbtem und Ungefärbtem verwischt; Strelzoff hebt dies mit Recht hervor.

Immerhin kann man selbst bei so feinen Schliffen, da sie nur eine einzige Lage von Knochenkörpern enthalten, das Gefärbte vom Ungefärbten unterscheiden. Geht das nicht, so ist die Krappfütterung nicht als vollkommen gelungen anzusehen.

Der Wechsel vom Farbigen und Ungefärbten im Umfange des Spinalcanales ist selbstverständlich verschieden zu beurtheilen, je nachdem die Thiere bis zum Tod mit Krapp gefüttert sind, oder nicht; im ersteren Falle deuten die weissen Stellen dasjenige an, was vor der Fütterung schon bestand, und die rothen das während derselben Hinzugekommene; im andern Falle ist an den Wachsthumsflächen das Ungefärbte neu.

Von den Kopfknochen

wurde das Felsenbein einer microscopischen Untersuchung unterworfen. Die makroskopischen Erscheinungen an der Bulla ossea sind oben beschrieben. Sie ist knorplig angelegt, noch bei der neugeborenen Katze und von beiden Flächen her mit einem perichondralen Ueberzuge

versehen, der in das benachbarte Gewebe ohne Unterbrechung übergeht und noch keine Gefässe besitzt. Diese bilden sich bei der Verkalkung und wachsen von der ganzen Oberfläche aus in bedeutender Zahl herein. Die dabei auftretenden Erscheinungen sind dieselben, welche Gegenbauer, Waldeyer, Strelzoff, Stieda und andere Forscher bereits kennen gelehrt haben, nur dass eben nicht eine einzige Arteria nutritia, sondern eine bedeutende Zahl von Gefässen von beiden Seiten eintritt. Ueber die Frage, in wie weit der verkalkte Knorpel Zellmaterial für die Markräume liefert, stehen uns Beobachtungen nicht zur Verfügung, welche eine Entscheidung zu liefern vermöchten, in wie weit die jungen Zellen der Markräume vom Knorpel und in wie weit sie vom Periost oder Perichondrium abstammen. Schnitte durch die Bulla ossea der 3 Wochen alten Katze, welche 3 Tage mit Krapp gefüttert war, zeigen dieselbe in der Peripherie gleichmässig roth und darauf folgt wenig und zum Theil gar nicht geröthetes Gewebe. Die grossen Gefässräume sind zum Theil in der stark gefärbten rothen Zone gelegen, die an manchen Stellen breiter ist, zum Theil in dem wenig gefärbten Gewebe. Die Hauptmasse ist verkalkter Knorpel mit den bekannten Eigenschaften, seine Zellen sind rundlich oder oval und gehen peripherisch in eine Lage schmaler und lang gestreckter über, an welche sich ohne jede bestimmte Abgrenzung die sternförmigen der Aussenfläche der Bulla anschliessen, aber auch mitten im verkalkten Knorpel treten sternförmige Knochenkörper auf. Zur Beantwortung der Frage, ob es sich im vorliegenden Falle um endochondrale oder metaplastische Ossification handelt, wurde ein Felsenbein desselben Thieres mit Holzessig entkalkt und auf Querschnitten untersucht. Es ist ein Verdienst Srelzoff's, die Unterscheidung der endochondralen und metaplastischen Ossification eingeführt zu haben, der wir uns völlig anschliessen.

Brock hat sich ebenfalls in diesem Sinne ausgesprochen (Siebold's Zeitschrift für wissenschaftliche Zoologie Bd. 27, Seite 287), seine Abbildungen zeigen dasselbe, was man an Durchschnitten gewisser Stellen des Felsenbeines auch wahrnimmt. Es fehlt in derartigen Fällen jede Andeutung von Knorpelresten und von einer endochondralen Grenzlinie; solche vermisst man auch an ossificirenden Geweihen, welche an ihren wachsenden Spitzen einen Knorpelüberzug unter der Haut besitzen, der abwärts in periostales Gewebe übergeht. Hervorzuheben ist, dass an Durchschnitten frisch eingelegter und entkalkter Bullae an der Aussenfläche die Lage von Gegenbauer's Osteoblasten auffallend hervortritt, während an der Innenfläche die Riesenzellen eine beinahe zusammenhängende Lage bilden und der Knochen hier Howship'sche Lacunen besitzt.

Im Verlaufe unserer Untersuchungen fanden wir vielfach da, wo wir auch aus anderen Gründen den Vorgang der Resorption annehmen mussten, die Howship'schen Lacunen mit

Riesenzellen bedeckt und müssen Kölliker's Befunde im ausgedehntesten Grade bestätigen. Das ist auch für die Beobachtung Brock's der Fall, der sie am Knorpel des Unterkiefers beschreibt; aber ausserdem fanden wir sie im Unterkiefer junger Katzen, in der Nähe der Zahnanlagen mitten im Bindegewebe, ohne jede Berührung mit der Knochensubstanz. Möglich dass zuvor letztere hier vorhanden war. Ebenso fanden sie sich mitten im Periost der Fossae trochleares des Oberarms und zwar in erheblicher Entfernung von dem Knochengewebe. —

Von den verknöcherten Bullae osseae liessen sich mit dem Messer noch Schnitte anfertigen, was bei solchen von noch älteren Thieren nicht gelingt. Die Querschnitte der Bulla der 10 Tage mit Krapp gefütterten und 10 Tage danach getödteten Katze zeigen ein ganz poröses Knochengewebe, das den Charakter des periostalen besitzt und jeder Spur von Färbung entbehrt. Nur an den, in das Innere vorspringenden Rippen ist noch Krapp abgelagert, es hat sich also bis auf geringe Reste eine ganz neue Bulla ossea gebildet. Das Knochengewebe erscheint nicht vollständig homogen, sondern körnig getrübt; es ist die Kalkablagerung nicht so stark, wie bei älteren Thieren, bei welchen die Kanäle auch enger sind.

Das Stirnbein

verhielt sich bei den Katzen, die bis zum Tode mit Krapp gefüttert waren und bei den erst nach einer Pause der Fütterung getödteten ebenso, wie es für den Schädel des Hundes von Kölliker dargestellt worden ist. Ein durch das Tuber frontale gelegter Schliff der 5 Wochen mit Krapp gefütterten Katze besitzt eine äussere und eine innere rothe Zone; die erstere ist verschwindend dünn in der Gegend des Tuber und verbreitert sich nach den Seiten hin. Unter ihr liegt ungefärbte Substanz, durch welche hie und da Gefässcanäle mit gefärbten Wänden ziehen. Darauf folgen die grösseren Markräume mit rothen Säumen und nun die innere Lamelle, welche eine gleichmässige Röthung zeigt und im Ganzen erheblich breiter ist als die äussere, namentlich gegenüber dem Tuber, das der dünnsten Stelle des Knochens entspricht.

Ein durch das Seitenbein des oben erwähnten Fuchses gelegter Schliff (Fig. 26) zeigt die äussere und innere Begrenzung des Knochens ungefärbt, dazwischen befindet sich ein rother Streifen, der etwa die Breite des äusseren und inneren ungefärbten Theiles besitzt. Hieran schliesst sich das an die Naht stossende, gänzlich ungefärbte Stück an; die Gefässcanäle sind in der rothen Zone mit ebensolchen Säumen versehen, die entweder bis ans Lumen heranreichen, oder durch ungefärbtes Gewebe davon getrennt sind. Die Krümmung der Schädelknochen ist bei den in Rede stehenden Thieren eine derartige, dass sie bei den hier in Betracht gezogenen Alterszuständen keine bemerkenswerthen Verschiedenheiten zeigt, es ändert sich nur

die Dicke, indem auf der Aussen- und Innenfläche neu angelagert wird und die Flächenausdehnung in den Nähten stattfindet. Deshalb ist bei Aussetzung der Krappfütterung der Schädel innen und aussen ungefärbt und nur in der Mitte roth, bei Fütterung bis zum Tode dagegen mit einer äusseren und inneren rothen Zone versehen. An den Tubera steht die Ablagerung zeitweise ganz still oder ist nur unbedeutend.

Am Schlusse seiner Schrift über das Knochenwachsthum erklärt Strelzoff, dass ihn das Studium der Wachsthumsvorgänge mit der Benutzung der Krappmethode bei seinen Versuchen im Stich gelassen habe; er habe die sonderbarsten Bilder und mannigfaltigsten Zeichnungen gefunden, deren Deutung ihm ganz unmöglich schien. Dieser letztere Umstand, sowie die Thatsache, dass die Knochen erwachsener Thiere gefärbt werden und die während der Krappfütterung abgelagerten Knochenschichten farblos bleiben, hätten so viel Verwirrung gebracht, dass er nur nach anhaltenden und recht mühsamen Studien zu den in seiner Schrift auseinander gesetzten Resultaten gekommen sei.

Wenn wir nun ganz entgegengesetzte Schlussfolgerungen aus unseren Untersuchungen ziehen müssen, so hat das vor Allem den Grund, dass wir für unsere Arbeit nicht blos die Knochen von der Taube, sondern auch vom Huhn und von Säugethieren benutzt haben. Dadurch ist es uns möglich geworden, Gegenstände zu beobachten, die Strelzoff vollkommen unbekannt geblieben sind. Er hat die Krappfütterung bei Tauben ausgeführt, bei welchen die Erweiterung der Markhöhle in diesem Entwicklungszustande entweder zu unbedeutend ist oder gar nicht mehr stattfindet. Er konnte deshalb auch nicht finden, dass nach Aussetzung der Krappfütterung der rothe Saum der Oberfläche bis an den Umfang der Markhöhle zu treten vermag. Da ihm diese, nun doch in Wirklichkeit bestehende Thatsache, die sich ja auch bei Vögeln, z. B. bei Hühnern, mit Leichtigkeit nachweisen lässt, unbekannt geblieben ist, so musste er freilich in seinen Schlussfolgerungen zu mangelhaften Resultaten gelangen. Ebenso konnte er auch nicht die auffallenden Erscheinungen wahrnehmen, welche beim Längenwachsthum der Röhrenknochen auftreten: die langen farblosen Enden, bei Aussetzung der Krappfütterung. Es kann gar keine Rede davon sein, dass diese etwa durch Decoloration entstanden sind; eine solche hat Strelzoff überhaupt nirgends erwiesen. Es lässt sich aber darthun, dass eine Entfärbung bei dem Wachsthume auch während der Aussetzung der Krappfütterung gar nicht eintritt, als nur durch Resorption. Die Knochen sind gerade so weit ungefärbt, als sie während der Aussetzung der Krappfütterung gewachsen sind. Man braucht nur die Länge der

Knochen zu der Zeit, als die Krappfütterung aufhörte, zu bestimmen und sie mit derjenigen zu vergleichen, die sie am Ende der Pause angenommen haben, so findet man, dass sie so weit ungefärbt sind, wie dieser Unterschied beträgt. Die ungefärbten Enden der Röhrenknochen der Hühner setzen sich scharf gegen den gefärbten Theil ab.

Wenn Strelzoff erklärt, die Knochen der von ihm untersuchten Tauben seien nach dreitägiger Krappfütterung rosaroth gewesen und unter dem Microscop sei die Färbung an feinen Schliffen gar nicht wahrzunehmen, so geht daraus nur ihre mangelhafte Färbung hervor. Wir haben bei ungenügender Krapp-Fütterung ebensolche Präparate herstellen können, haben sie aber durch solche ersetzt, die von purpurrothen Knochen entnommen waren und auch noch auf den feinsten Schliffen eine intensive Färbung bewahrten. Die sehr lange Zeitdauer solcher Fütterung kann auch zu keinen besonderen Resultaten führen und mag wohl Erscheinungen bieten, die sich für den schwer erklären lassen, der genügende Präparate nicht kennen gelernt hat. Dass man an den Grenzen der rothen Ringe bei äusserst feinen Schliffen einen allmäligen Uebergang in das Ungefärbte sieht, kann doch unmöglich ein Grund werden, das Ungefärbte überhaupt zu leugnen.

Es ist uns auch nicht gelungen, irgend etwas zu finden, was uns Strelzoff's Angaben annehmbar machen könnte, dass während der Aussetzung der Krappfütterung noch eine Färbung der Knochensubstanz aufträte. Wie sollen denn unter solchen Umständen farblose Enden an Röhrenknochen und farblose Ränder in der Umgebung der platten und kurzen Knochen möglich werden, wenn noch während der Zeit, wo sie sich bilden, eine Krappablagerung stattfände. Um auch noch auf anderem Wege die Färbung während der Pause zu controliren, wurde einem Huhn am dritten Tage nach Beendigung der Krappfütterung ein etwa 3 Mm. langes und 2 Mm. breites Stück der Röhre des Tarso-Metatarsal-Knochens herausgenommen und nach Schliessung der Oeffnung etwa 6 Wochen nach beendigter Krappfütterung die Untersuchung angestellt; ein vollständig farbloses Knochengewebe hatte sich an der Stelle des herausgenommenen gefärbten entwickelt. Die Rothfärbung des herausgeschnittenen Stückes zeigte überdies dieselbe Intensität wie der nach der Pause untersuchte Metatarsalknochen. Es geht auch hieraus hervor, dass eine Decoloration in der gegebenen Zeit nicht stattfindet. Das gleiche Resultat ergab dieselbe Operation bei einer jungen Katze.

In unseren Mittheilungen ist nirgends der Unterschied zwischen diffuser und streifiger Krappfärbung (Strelzoff) gemacht. Bei Säugethierknochen existirt eben ein solcher nicht. Die Ringe um den ganzen Knochen und die Säume um die Gefässcanäle und die Markhöhle sind um so breiter, je länger die Fütterung gedauert hat, falls Knochenneubildung an den betreffen-

den Stellen statt hatte. Wie die beigegebenen Abbildungen lehren, treten an demselben Knochenschliff Gefässcanäle ohne rothe Säume und solche mit mehr oder weniger breiten auf oder es ist die ganze Knochensubstanz auf Strecken roth. Im ersten Falle hat sich keine Knochensubstanz im Umfang der Canäle während der Fütterung gebildet, in den anderen Fällen weniger oder mehr, und wo Alles gefärbt ist, ist solches neue Anlagerung, wenigstens in der Hauptmasse; es können Fälle auftreten, dass schon vor der Fütterung vorhanden gewesene Knochensubstanz während der Fütterung sich röthet; solche sind oben angegeben worden und die Knochensubstanz kennzeichnet sich stets dadurch, dass sie weicher ist, als in fertigem Zustande.

Es scheint uns auch die Voraussetzung nicht gerechtfertigt, dass Krappablagerung während der ganzen langen Dauer seiner Fütterungen stattgefunden hat, wo etwa äussere ungefärbte Lagen am Knochen sich finden, da dies in unseren Präparaten von Säugethieren niemals auftritt. Die Krappablagerung ist beim Vogel nicht eine so regelmässige wie beim Säugethiere. Bei bis zum Tode fortdauernder Krappfütterung finden wir bei letzterem niemals um den Gefässcanal herum eine farblose Zone, auf die dann erst die rothe folgt. Beim Vogel ist uns das aber ebenso wie Strelzoff öfters vorgekommen und besonders dann, wenn die Krappfütterung lange gedauert hatte.

Der rothe Saum in der Peripherie bei bis zum Tode mit Krapp gefütterten Tauben kann auf grössere Strecken ohne Einbuchtung verlaufen, dann treten mehr oder weniger tiefe auf und deuten an, dass hier ein Gefäss in seinem Querschnitt mehr oder weniger davon umfasst wird. (Strelzoff abgeschnürte Canäle.) Ist es schon ganz von rother Knochensubstanz umfasst, so stösst diese an den oberflächlichen Saum an. Bemerkenswerth ist dabei nur, dass die Färbung einwärts vom Saum merklich schwächer erscheint, als die von diesem selbst.

In seiner Streitschrift gegen Stieda (Archiv für microscop. Anat. Bd. XII. Seite 282) beschreibt Strelzoff ein Untersuchungsobject, an welchem man nach seiner Meinung die Verschiebung der Knochenbalken ohne Microscop und ohne etwaige Kunstgriffe beobachten könne. Dieses Untersuchungsobject ist der Tarso-Metatarsus von Tauben. Er besteht, wie bekannt ist bei sehr jungen Thieren aus drei, parallel mit einander, in frontaler Richtung angeordneten Röhrenknochen, welche durch eine Schicht Bindegewebe von einander getrennt sind und während der Entwicklung sich zu einem einzigen Knochen umbilden. An den Enden sind die drei ursprünglichen Knochen noch zu erkennen, auf dem Querschnitt sieht man die Lumina von 3 Markröhren, welche durch 2 knöcherne Septa von einander getrennt sind: die Markröhren der früher getrennten Knochen; bei älteren Thieren sind die Scheidewände grossentheils nicht mehr

vorhanden. Strelzoff sagt: »Wie ist dieser Vorgang zu erklären? Von dem Standpunkte der Resorptionstheorie aus ist die Erklärung so bequem und leicht, dass man den Knochen nicht zu untersuchen, ja nicht zu sehen braucht, um mit Bestimmtheit zu entscheiden, dass die in Rede stehenden Knochenbalken durch Resorption zu Grunde gegangen sind. Will man aber den Knochen in verschiedenen Entwicklungsstadien an frontalen Längsschnitten untersuchen so kann man sich überzeugen, dass bei dem fortwährenden Knochenwachsthum die Längssepta sich nach und nach den äusseren Knochenwänden nähern, wobei der mittlere Tubus medullaris, breiter und die zwei seitlichen enger werden, so dass endlich die beiden Septa (das eine rechts, das andere links) an den correspondirenden Knochenwänden zu liegen kommen und zuletzt mit diesen letzteren verwachsen«; in der That verwachsen die 3 neben einander liegenden Knochen und zwar dadurch, dass die zwischen ihnen liegende Bindesubstanz ossificirt. Nachträglich bilden sich die drei Markhöhlen, welche dadurch von der Mitte des Knochens aus zu einer gemeinsamen werden, dass die sie trennenden Septa verschwinden. Strelzoff's gewanderte Septa sind nicht mehr die ursprünglichen, sondern neu gebildete. Einmal wachsen die drei noch getrennten Knochen an den Enden, verschmelzen darauf mehr oder weniger mit einander und endlich dehnen sich die drei Markhöhlen in sie hinein aus. Dann wächst der Knochen in der Dicke und die drei Markhöhlen erweitern sich durch Résorption der Septa auf der einen und Ablagerung auf der andern Seite. Vergleicht man den Querschnitt eines Metatarsus von einem bis zum Tode mit Krapp gefütterten Huhn mit dem entsprechenden von einem ebenso lange mit Krapp gefütterten gleich grossen und längere Zeit auf gewöhnliche Nahrung gesetzten, Fig. 30, so findet man in letzterm den rothen Umkreis des erstern, aber die drei Markräume bedeutend vergrössert, in ihrer Lage gegen einander verändert und zum Theil in den rothen Saum vorgedrungen. Der mittlere Markraum kann sich stärker vergrössern, als die seitlichen, und die beiden Septa können durch den eben erwähnten Vorgang an die ihnen correspondirenden Knochenwände kommen. Bei manchen Hühnern finden sich nur zwei Markröhren im obern Ende des Metatarsus; die dritte zeigt sich erst näher der Mitte. Unsere Querschliffe dieses Knochens von dem mit Krapp gefütterten Huhn zeigen an den Septa angefressene, Havers'sche Lamellen-Systeme in ausgedehntem Maasse, bieten also eine Erscheinung dar, welche Strelzoff gänzlich in Abrede stellt und für seine Theorie nicht gelten lassen kann. Ebenso finden sich zahlreiche Howship'sche Lacunen mit Riesenzellen, deren »Unschuld« am Resorptionsvorgange Strelzoff zwar behauptet, aber niemals bewiesen hat.

An dem Längsschliff des von neuer Knochensubstanz ausgefüllten Loches und Umgegend grenzt sich die während der Pause gebildete Knochensubstanz einmal durch den Mangel der

Farbe gegen die vorhanden gewesene ab, dann aber meint man auch eine Kittlinie zwischen dem alten und dem neugebildeten Knochengewebe wahrzunehmen. (Fig. 27.) Bei Anwendung starker Vergrösserung bemerkt man jedoch, dass die Abgrenzung nur dadurch zu Stande kommt, dass die Axen der Knochenkörper in ganz verschiedenen Richtungen ziehen. (Fig. 28.) Ueberdies ist der Verlauf der Gefässcanäle ein ganz unregelmässiger in dem neu hinzugekommenen Theil. Wenn Strelzoff, was ja nicht zu bezweifeln ist, die verkalkten Sehnen bei Tauben nach Krappfütterung während der Pause sich noch färben sah, so liegt hier einmal ein Fall vor, wo aus unbekannten Gründen der Krapp längere Zeit im Körper zurückgehalten wurde, als dies sonst geschieht. Diese Beobachtung konnten wir nicht anstellen, weil bei den hier vorkommenden Tauben die Sehnen nicht ossificiren.

Es konnte nicht fehlen, dass uns im Verlaufe der Untersuchung vielfach die endochondrale Grenzlinie vorkam. Ihre nähere Kenntniss verdankt man Strelzoff. Von ihrem Verhalten hängt eigentlich der ganze Bestand seiner Lehre ab; er habe, sagt er, gefunden, dass der durch die endochondrale Grenzlinie gebildete Kreis einen desto grösseren Durchmesser besitzt, je älter der Knochen ist; dieser Befund habe ihm die Augen geöffnet, es war ihm ein grober Beweis dafür, dass die periostale Röhre, sowie die, durch die endochondrale Grenzlinie von der periostalen Röhre abgegrenzte endochondrale Knochensubstanz expandire. Wenn die Erweiterung der endochondralen Grenze an derselben Stelle des Knochens statt hat, so ist die Expansion der Knochensubstanz erwiesen; eine solche Erweiterung haben wir aber nie beobachten können und befinden uns darin in Uebereinstimmung mit anderen Forschern.

Stellt man die Frage auf, wo hat Strelzoff die Vergrösserung des Durchmessers des endochondralen Kreises wirklich erwiesen, so findet man als Antwort zwei Abbildungen, nämlich Tafel III. Figur 1 und 2 im Archiv für microscop. Anatomie von 1875. Da ist in der That der Durchmesser der endochondralen Grenzlinie von zwei verschieden grossen Knochen gezeichnet. Dass solche Präparate existiren, daran ist kein Zweifel, aber wie Strelzoff nachweisen will, dass diese aus der entsprechenden Stelle der verglichenen Knochen stammen, darüber vermissen wir jede Auseinandersetzung. Nimmt er sie aus der Mitte der beiden Knochen, so enthält das die Voraussetzung, dass an beiden Diaphysenenden ein gleichmässiges Wachsthum stattgefunden habe, eine Voraussetzung, die er nirgends begründet hat. Es ist überhaupt gar nicht abzusehen, wie man anders zu einem Vergleiche der entsprechenden Stellen verschiedener Knochen gelangen will, bei denen die endochondrale Grenze noch überall erhalten ist, als dass man Schnittreihen von ihnen durch die ganze mittlere Partie darstellt und diejenigen endochondralen Kreise mit einander vergleicht, welche in jeder die kleinsten sind. Dies haben wir

gethan und keine Vergrösserung gefunden. Individuelle Unterschiede dürften überdies nicht ausser Betracht zu lassen sein; so ist z. B. ein Längenunterschied der Humeri ausgewachsener Katzen von 2 Cm. und mehr häufig, und es ist bekannt, dass Thiere desselben Wurfes sich bedeutend in ihrer Grösse unterscheiden und die im Uterus befindlichen Embryonen ebenfalls verschieden gross sein können. Dieselben Figuren benutzt Strelzoff auch, um die Wanderung seines endochondralen Halbmondes nachzuweisen, welcher sich auf der einen Seite in den späteren Stadien mehr dem Periost genähert hat, während auf der entgegengesetzten die Markhöhle vergrössert erscheint. Er meint, man könne in den intermediären Entwicklungsperioden alle Stadien der Verschiebung beobachten und sich überzeugen, dass die Knochentheilchen während der Expansion der Knochen eine Ortsveränderung erfahren. Niemand wird leugnen, dass diese Erscheinungen noch eine andere Erklärung zulassen. Vollendet man nämlich den, durch den Halbmond angedeuteten Kreis oder das Oval, so fällt das gedachte Stück mitten durch die Markhöhle. Das wäre dann der ursprüngliche endochondrale Kreis; periostaler Knochen ist auf der einen Seite mehr angesetzt, als auf der anderen und die endochondrale Knochensubstanz durch Resorption verschwunden, überdies auch ein Theil des ausserhalb der endochondralen Grenzlinie gelegenen periostalen Knochens. Dass hier eine Verschmelzung des endochondralen Knochens mit dem periostalen stattgefunden habe, hat Strelzoff nirgends gezeigt; dass eine solche vorkommen könne, wie er angibt, müssen wir bestätigen.

Es ist für den Nachweis des expansiven (interstitiellen) Wachsthums der Knochen auch das Verhalten der Muskelansätze benutzt worden; man nahm an, es müsse, was ursprünglich z. B. Spina tuberculi majoris und Ansatzstelle des Pectoralis major sei, dies auch später noch sein, und eine gleichzeitige Verlegung der Sehne und ihres Ansatzes am Knochen stattfinden. Durch Versuche mittelst Einschlagen von Silberstiften ist aber erwiesen, dass der Muskel sich am Knochen verschieben kann. Es sind hiermit nicht diejenigen Verschiebungen der Muskeln zu verwechseln, welche Lucae und andere Forscher untersucht haben. In seinem bekannten Werke »über die Robbe und die Otter« theilt Lucae die Resultate von Messungen mit; sie ergeben beim erwachsenen Menschen die Länge des ganzen Humerus zur Länge zwischen Humeruskopf und Ansatzstelle des Pectoralis im Mittel 36%. Das Mittel von zwei Neugeborenen gab 34%, so wie das aus 5 Embryonen verschiedener Grösse 33%. Aehnlich ist es mit dem Deltoideus. Bei 5 menschlichen Embryonen war die Mittelzahl der Procente für den

Ansatz des Deltoideus 47%, bei den 2 Neugeborenen 48% und bei 9 Erwachsenen 52%. Diese Messungen würden auf ein weiteres Herabsteigen des Pectoralis und Deltoideus hinweisen, wenn eben die Länge des ganzen Knochens zum Ausgangspunkt gewählt wird; wird aber eine bestimmte etwa durch einen Stift bezeichnete Stelle des Knochens dazu genommen, so können die Resultate ganz anders ausfallen. Ob nämlich das, was am Knochen des jungen Thieres die Mitte ist, auch noch später sich als die Mitte erweist, hängt davon ab, ob am obern und untern Ende der Diaphyse gleich starker Ansatz stattgefunden hat. Ist dies der Fall, so würde ein am Muskelansatz in der Mitte des Knochens eingeschlagener Stift auch bei Beendigung des Wachsthums noch am Muskelansatz und in der Mitte des Knochens sich befinden können. Wächst aber etwa das untere Ende des Oberarms schneller als das obere, so kann schliesslich der Muskel doch auch noch in der Mitte desselben sich ansetzen; aber der eingeschlagene Stift würde nicht mehr am Muskelansatz sich befinden, sondern scheinbar nach dem oberen Ende zu gerückt sein, während er in Wirklichkeit an seiner Stelle geblieben, der Muskelansatz aber nach abwärts gerückt ist.

Eigenthümlich sind die Verhältnisse da, wo unter der Ansatzstelle des Muskels im faserigen Theil des Periost's während des Wachsthums fortdauernd Resorption stattfindet. So setzt sich der Temporalis immer am Processus coronoideus an, aber es ist beim ausgewachsenen Thiere nicht mehr dieselbe Knochensubstanz wie beim Embryo, da von der vorderen Kante her Resorption stattfindet. Dies hat die Fütterung mit Krapp mit Sicherheit ergeben; je länger dieselbe ausgesetzt wird, desto mehr verschwindet die Farbe am vorderen Rande des Processus coronoideus. An dem Fig. *m* dargestellten Unterkiefer der mit Krapp gefütterten und danach etwa ein Vierteljahr auf gewöhnliche Nahrung gesetzten jungen Katze ist der Fortsatz schon ganz farblos; in andern Fällen ist nur eben noch der vordere Rand gefärbt. Es verschwindet aber der Krapp nur durch Resorption der Knochensubstanz.

Dass der Krapp sich lange Zeit erhält, geht aus einer Mittheilung hervor, welche Herr Geheimerath Nasse in einer Sitzung der hiesigen naturforschenden Gesellschaft im Jahre 1867 machte; einem Hund wurde während seines Wachsthums hin und wieder mit der Nahrung Krapp verabreicht etwa im zweiten bis vierten Lebensmonat. Als das Thier sieben Monate alt war, wurde es zu anderen Fütterungsversuchen gebraucht und starb in einem Alter von zwei Jahren. Das Oberschenkelbein zeigte rothe Flecke; ebenso sind die Zähne noch gefärbt; an dem Längsdurchschnitt eines Backenzahns sieht man einen farbigen Saum von der Krone bis zur Wurzel verlaufen.

Einen besondern Weg zum Nachweis der Resorption der Knochensubstanz hat Schulin,

eingeschlagen. Er bildet entsprechende Längsschnitte von Humerus von fünf Kaninchen verschiedenen Alters ab und zeigt durch den Vergleich, dass bei der eigenthümlichen Anordnung der Gefässcanäle in den verschiedenen Zeiten der Entwicklung die Resorption als Ursache der Veränderungen in Betracht kommt.

Aehnlich zeigt sich die Resorption an verschiedenen Knochen des Rindes. Von einem beinahe ausgetragenen Kuhembryo verhalten sich Querschnitte des Radius folgendermassen: concentrische Lagen von Knochengewebe wechseln mit solchen von nicht verknöcherter Substanz ab, in der die Gefässe verlaufen, und umgeben die Markhöhle, hie und da verbindet sie ein Querbalken; gegen das Ende hin tritt der endochondrale Knochen auf und ist von einer geringeren Anzahl von Knochenlagen umgeben. Im Längsschnitt erscheinen die concentrischen Lagen als gerade Balken, die von unverknöchertem Gewebe getrennt werden und nur hin und wieder durch kurze Querbalken zusammenhängen; die concentrischen Schaalen lassen sich auf Strecken von einander lösen. An tangentialen Schnitten erscheinen Knochenplatten, an denen in weiter Entfernung von einander ein kurzer Knochenstab sitzt, dessen Knochensubstanz mehr oder weniger deutlich circulär angeordnete Knochenkörper besitzt. In den Zwischenräumen zwischen zwei Platten befinden sich die Gefässe mit ihrer Abzweigung, so dass also nicht ein einzelnes Gefäss einen solchen Raum einnimmt, sondern ganze Netze; den feinen Gefässen entsprechend ist die Platte durchlöchert, so dass ein Theil des Gefässes bereits im Knochen steckt, während das übrige noch im Markgewebe liegt; es werden diese Gefässcanäle danach gleich von vornherein eng angelegt und dadurch, dass die Platte dicker wird, werden sie länger. Nach innen gegen die Markhöhle hin werden die Räume zwischen den Platten immer enger die Platten selbst dicker und die sie verbindenden Balken breiter; indem nun die Ossification noch weiter in dieser Weise fortschreitet, bleiben schliesslich nur die äusserst regelmässigen Gefässcanäle übrig, welche meist horizontal in denselben Ebenen verlaufen und bei zur Längsaxe des Knochens genau senkrecht getroffenen Schnitten vollständige Ringe um denselben darstellen. Diese regelmässigen concentrischen, sich über den ganzen Knochen erstreckenden Platten gelangen mit der Vergrösserung der Markhöhle in ihr Bereich und ganze Reihen derselben werden durchbrochen. Da sie vordem vollständige concentrische Cylinder bildeten, so bleibt keine andere Annahme übrig, als dass sie durch Resorption unterbrochen worden sind.

Es findet sich diese Formation an dem Radius ausgewachsener Rinder nur noch in der äusseren Hälfte der Knochenrinde; in der Umgebung der Markhöhle sind nur Reste davon an Querschnitten sichtbar, welche leicht an den zahlreichen und parallelen Sharpey'schen Fasern

erkennbar sind, im Uebrigen finden sich nur senkrecht getroffene Havers'sche Lamellensysteme im Umfang der Gefässcanäle, welche sich durch Kittlinien abgrenzen. Ueberträgt man auf diese Erscheinungen, was von den Knochen der Katzen und Füchse mitgetheilt worden ist, so haben sich zuerst Havers'sche Räume gebildet und sich nachher wieder mit Lamellen ausgefüllt, die durch Kittlinien umfasst werden. Aber daneben geht auch die Ossification so einher, dass das Gewebe zwischen den concentrischen Platten ohne Weiteres bis an das Gefäss heran zu lamellösem Knochen wird, dem dann die Kittlinien fehlen. Diese Formationen dehnen sich über die ganze Speiche noch bei alten Thieren aus.

Die reticuläre Anordnung des periostalen Knochens nimmt sich anders aus beim Geweih der Hirsche; es wurde die Gelegenheit zur erneuerten Untersuchung durch die Güte des Herrn Oberförster Joseph ermöglicht, welcher ein in der Entwicklung begriffenes Hirschgeweih dem hiesigen anatomischen Institut übersandte. Die Verkalkung des Knorpels geht unter Vergrösserung der vorgebildeten Gefässe vor sich, welche bekanntlich von dem Periost und Perichondrium aus eintreten. Dieses geht ohne Unterbrechung in jenes über und wenn die Ossification so weit vorgeschritten ist, dass die Knorpelzellen die sternförmige Gestalt annehmen, so besteht das Ganze aus Röhren, welche durch seitliche Communication mit einander in Verbindung stehen. Zugleich schreitet auch die Ossification im Periost vor und zwar so, dass eine Abgrenzung zwischen dem aus Knorpel und Periost hervorgehenden Knochengewebe nicht existirt, also Strelzoff's endochondrale Grenzlinie fehlt, wie das überall bei der metaplastischen Ossification des Knorpels der Fall ist. Die periostale Ossification geht auch hier unter Bildung eines reticulären Gewebes einher, nur kommt es nicht zur Bildung solcher concentrischen Platten wie beim Rind, sondern es herrscht die Röhrenformation vor mit vielfacher Unterbrechung der Seitenwände, durch welche die vorwiegend der Länge nach verlaufenden Gefässe mit einander in Verbindung stehen. Am Schluss des Processes füllen sich die Hohlräume durch neoplastische Ossification aus und bilden sich Havers'sche Systeme mit Kittlinien, so zwar, dass ein Gefäss mit mehreren Abzweigungen in einen Markraum des ursprünglichen Knochens fallen kann. Bemerkenswerth für das Wachsthum ist, dass die charakteristischen Krümmungen des Geweihes gleich von vornherein in der Anlage gegeben sind und ohne jede Resorption zu Stande kommen. Auch tritt hier die Erscheinung höchst auffallend hervor, wie die Kalkablagerung ganz allmälig im Knorpel wie im Periost vor sich geht, und sonach auch die Krappfärbung schon in der Bildung begriffene Knochen treffen würde, wenn einem solchen Thiere der Farbstoff während der Entwicklung der Geweihe dargereicht würde. Es lässt sich nämlich der mit Kalk bereits imprägnirte Knochen leicht schneiden, gerade so wie der der Bulla ossea ganz junger

Katzen; weiter nach abwärts wird dies immer schwerer, obwohl die Balken im ganzen durch Resorption dünner geworden sind; Riesenzellen wurden hier nicht gefunden, sondern nur Zellen vom Aussehen der Osteoblasten. Uebrigens wachsen auch andere Knochen gleich durch die Anlagerung von der Epiphyse aus krumm, z. B. das obere Ende des Oberarms der Katzen und Hunde. Die Krümmung bildet sich hier in gleichem Sinne weiter aus; wo die Krümmung fortdauernd sich beim Wachsthum verändert, wie bei den Rippen, kommt die Resorption zu Hülfe, und das Ende des Knochens wächst in gerader Linie weiter, wie die Abbildungen der Rippen von Steudener darthun, die vollkommen sachgemäss sind. Wie dabei fortdauernd der endochondrale Knochen an der concaven Seite durch Resorption mit allen Knorpelresten zu Grunde geht, so ist es auch später mit dem periostalen der Fall; bei langer Aussetzung der Krappfütterung sind die Reste des Farbstoffes immer an der concaven Seite noch vorhanden und ausserdem an den Wirbelenden, wo ein erhebliches Längenwachsthum überhaupt nicht stattfindet.

Wenn im Obigen gesagt wurde, dass die periostalen Gefässe von vornherein angelegt werden, so schliesst das nicht aus, dass sie sich noch vergrössern oder verkleinern. In der Pyramide des Felsenbeins findet in der Umgebung der Schnecke und der halbzirkelförmigen Canäle nur geringe Resorption während der Ossification statt. Bei den Thieren, bei welchen die Krappfütterung lange Zeit ausgesetzt wurde, ist doch die Färbung noch in ihrem ursprünglichen Zustande nahezu erhalten. Nur wo Gefässräume sich eingeengt haben, ist im Innern ungefärbte Substanz hinzugetreten. Hier sind die Gefässe vielfach stark gebogen und kommen mit ihrer Lichtung an Schnitten von entkalkten Knochen leicht zu Gesicht; aber wenn das Wachsthum vorgeschritten ist, sind sie um ein Bedeutendes enger geworden und das streifige Gewebe ihrer Umgebung ist ossificirt.

Für das expansive Knochenwachsthum ist neuerdings auch Gudden in seiner interessanten Schrift »Experimentaluntersuchungen über das Schädelwachsthum« eingetreten. Es wurden neugebornen Kaninchen Löcher in die Seitenbeine neben der Pfeilnaht in bestimmten Entfernungen von einander gebohrt und einige Wochen danach die Marken um eine messbare Entfernung von einander gerückt gefunden. Schon Wegener bezweifelte, dass die Bohrlöcher offen blieben. Um ein sicheres Urtheil zu gewinnen, wurde von uns der Versuch an drei jungen Hunden in der vorgeschriebenen Weise wiederholt; es liess sich jedoch kein einziges von den Bohrlöchern wieder auffinden.

Es lag der Gedanke nahe, die mittelst der Krappfütterung gewonnenen Resultate durch die sogenannten mechanischen Versuche zu controliren. Zu dem Zweck wurden zwei junge Hunde und eine junge Katze einige Wochen mit Krapp gefüttert und nunmehr Metallringe in

der bekannten Weise um die Tibia gelegt. Die Hunde sind noch nicht zur Untersuchung geeignet; bei der Katze zeigte sich aber etwa ein Vierteljahr nach der Aussetzung der Krappfütterung und Anlegung des Ringes Folgendes: Der Ring liegt in einer Rinne, deren Boden krapproth ist, während ihre Wälle keine Spur von Färbung besitzen. Die Rinne läuft aber an der einen Seite flach aus und hier liegt die rothe Knochensubstanz auch in der ganzen Umgebung an der Oberfläche. Es ist also der Knochen nicht gleichmässig während der Pause in seiner Dicke gewachsen, sondern da am stärksten, wo die Rinne am tiefsten ist, und am Boden derselben hat überhaupt kein Wachsthum stattgefunden. Ring und Krappfärbung liefern hiernach ein und dasselbe Resultat.

In der Terminologie haben wir uns denen angeschlossen, welche ein appositionelles und ein expansives oder interstitielles Wachsthum unterscheiden; das appositionelle kann an der Oberfläche vom Periost aus, im Umfang der Markhöhle, der Mark- und Gefässräume stattfinden. Um expansives Wachsthum würde es sich nicht handeln, wenn etwa Vermehrung der Grundsubstanz des Knochengewebes nachträglich von den Knochenkörpern statt hätte, so dass nur deren Protoplasma schwände unter Einengung ihrer Höhlen und die schon gebildete Grundsubstanz unverändert bliebe. Es liegt zu dieser Terminologie wie zu jeder andern keine Nothwendigkeit vor. Wenn man ein Wachsthum per appositionem überhaupt nicht mehr Wachsthum nennen will, weil eine Vergrösserung des Vorhandenen durch innere Vorgänge nicht stattfindet, sondern nur Neues an schon Gebildetes angelagert wird, so lässt sich dagegen auch Nichts einwenden; es dürfte nur bei dem vorhandenen Sprachgebrauch schwierig sein, diese Terminologie durchzuführen. Auch der Ausdrücke metaplastische und neoplastische Ossification haben wir uns bedient; neoplastisch ist die directe Ossification aus Osteoblasten oder Protoplasmakörpern. Der Uebergang zur metaplastischen ist aber ein ganz allmäliger; wie Ranvier (Traité technique d'histologie) mit Recht hervorhebt, kommen neben Osteoblasten in der Proliferationsschicht hin und wieder Fasern vor, welche die Sharpey'schen Fasern der Knochensubstanz später darstellen. In wie weit die Vorgänge bei der Anbildung der Knochensubstanz metaplastische und in wie weit sie neoplastisch sind, darüber gehen die Ansichten noch weit auseinander und nur die Auffindung neuer Thatsachen dürfte zu wirklichen Fortschritten führen.

In der soeben erschienenen Arbeit von Maas, über das Wachsthum und die Regeneration der Röhrenknochen mit besonderer Berücksichtigung der Callusbildung (v. Langenbeck's Archiv für klinische Chirurgie Band XX, Heft 4), werden die Einwürfe vollständig beseitigt, welche von Gudden gegen das appositionelle Knochenwachsthum erhoben sind. Maas brachte nach der von J. Wolff angegebenen zweckmässigen Methode Stiftchen aus feinem Platindrath, an der

Knochenoberfläche rechtwinkelig umgebogen, in die Schädelknochen junger Hunde ein und fand niemals das geringste Auseinanderweichen. Ueber die Beobachtung der Wachsthumsvorgänge mittelst Krappfütterung müssen wir aber unsere Auffassung gegen die Bedenken von Maas aufrecht erhalten. Maas sagt: »Es gelingt leicht, halberwachsenen Hühnern in drei Tagen alle Knochen des Skeletts in allen Schichten roth zu färben.« Das ist für die makroskopische Betrachtung richtig; mikroskopisch erscheint aber die Knochensubstanz ausserhalb der rothen Ringe im Umfang der Gefässcanäle ungefärbt. Weiter behauptet Maas: »Bei genauer Untersuchung von Knochenschliffen der mit Krapp gefärbten Knochen findet man, während die Krappfütterung gar nicht ausgesetzt worden ist, ebenfalls einzelne ungefärbte Stellen an den Wandungen der Markhöhle.« Auch das kann vorkommen. Aber es beruht darauf, dass an diesen Stellen Wachsthumsstillstand oder Resorption stattfindet, wo nicht der Fall vorliegt, dass die Farbstoff- und die Kalkablagerung noch eine unvollständige ist; makroskopisch tritt letztere Erscheinung am klarsten an der Oberfläche der Felsenbeine ganz junger bis zum Tod mit Krapp gefütterter Katzen auf. Uebrigens kann die Markhöhle auch in ihrem ganzen Umfang ungefärbt sein, z. B. zeigt bei einer noch nicht drei Wochen alten Katze ein Querschnitt aus der Mitte des Oberschenkels im ganzen Umfang keine Spur von Färbung, weil hier Resorption während einer drei Tage dauernden bis zum Tode fortgeführten Krapp-Fütterung stattgefunden hatte.

Auf demselben Umstande beruht auch der letzte Befund, aus welchem Maas einen Einwurf herleitet, dass mitten in der compacten Knochensubstanz an Havers'schen Canälen ungefärbte Stellen auftreten, welche nicht circulär um diese liegen, sondern von einer Stelle der Circumferenz keilförmig in das Knochengewebe hineinragen. Dass auch einmal die für das Eindringen des Farbstoffs nöthige Saftströmung an einer Stelle fehlen kann, darin mag Maas Recht haben, aber das würde die Knochenerden denn doch ebenso treffen. Wir geben gern zu, dass die Präparate von bis zum Tode mit Krapp gefütterten Thieren aus dem obengenannten Grunde hie und da eine gewisse Unsicherheit bieten; aber alle wesentlichen Resultate unserer Untersuchungen beruhen ja zugleich darauf, dass der Krapp während der Aussetzung der Fütterung an der Stelle verharrt, wo er abgelagert ist, und nur bei der Resorption der Knochensubstanz schwindet, wenigstens innerhalb der Zeiträume, welche Berücksichtigung gefunden haben.

Man kann die bis zu einer gewissen Zeit gebildete Knochensubstanz überdies noch in anderer Weise kennzeichnen, nämlich durch Injection von Alizarinnatrium in das Gefässsystem des lebenden Thiers (Sitzungsberichte der naturforschenden Gesellschaft in Marburg. 1874. März).

Auch hier erscheint makroskopisch das ganze Knochenskelet in allen Schichten gefärbt; aber an Querschnitten sind mikroskopisch doch nur die nächste Umgebung vieler Gefässcanäle

und die Peripherie des ganzen Schliffes blauroth. Lässt man ein solches Thier, z. B. einen jungen Hund noch zehn Tage nach der Injection leben, so findet man an einem Längsschnitt des Röhrenknochens aussen eine ungefärbte Schicht und unterhalb derselben die gefärbte und an einem Durchschnitt des Seiten- oder Stirnbeins verhält sich alles ebenso, wie bei mit Krapp gefütterten Thieren; nur ist die Färbung weit weniger intensiv und mehr blauroth. Bei diesem Verfahren kann es keinem Zweifel unterliegen, dass schon gebildete Knochensubstanz gefärbt wird. Aber da während der in Frage kommenden Zeit keine Entfärbung als nur durch Resorption der gefärbten Knochensubstanz zu Stande kommt, so wird der Zweck doch erreicht. Und wenn von der Krappfütterung auch insofern Gebrauch gemacht wird, als man das nach der Aussetzung Gebildete untersucht und nach eben beendigter Krappfütterung resecirte Stücke zum Vergleich benutzt: so lassen sich überall die Irrthümer vermeiden, denen man bei dem bisher üblichen Verfahren ausgesetzt war. Es dürfte noch die Frage sein: wie weit kann die Erscheinung für die Beurtheilung des Thatbestandes störend werden, dass Stellen bei bis zum Tode mit Krapp gefütterten Thieren auf zwiefache Art ungefärbt bleiben können, nämlich einmal bei Wachsthumsstillstand oder Resorption und dann bei unvollständiger Kalk- und Krappablagerung? Ist es unvollständige Kalkablagerung, so wird dieselbe Stelle bei weiter gehender Krappfütterung roth werden, vergleicht man z. B. das Felsenbein von einer ganz jungen und einer etwas älteren bis zum Tode mit Krapp gefütterten Katze, so ist ersteres mit einer ungefärbten schneidbaren Knochenlage bedeckt, letzteres dagegen an derselben Stelle roth und nicht schneidbar. Ist Wachsthumsstillstand oder Resorption die Ursache der Nichtfärbung, so bleibt bei weiter gehender Fütterung die Stelle ungefärbt oder verschwindet. Ueberdies stellt F. Busch die Behauptung von Maas in Abrede, dass die Producte des Periosts durch die Bohrlöcher in die Markhöhle dringen (Experimentelle Untersuchungen über Ostitis und Nekrose. Archiv für klinische Chirurgie XX. Seite 237), und befindet sich in Uebereinstimmung mit den von uns gewonnenen Resultaten.

Ergebnisse.

Nach den obigen Untersuchungen erweisen sich die Einwürfe, welche gegen die Krappfütterung behufs der Erkenntniss des Knochenwachsthums erhoben worden sind, als unhaltbar. Es soll während der Pause der Fütterung noch immer fort die Färbung weitergehen; schneidet man aber einem mit Krapp längere Zeit gefütterten Thiere ein Stück eines Röhrenknochens aus, so schliesst sich, während das Thier mit gewöhnlicher Nahrung behandelt wird, die Oeffnung wieder und zwar mit gänzlich ungefärbter Knochensubstanz und setzt sich dieselbe scharf gegen die gefärbte und ungefärbte Umgebung ab. Vergl. Fig. 27, 28 und 29. — Ferner soll sich die Knochensubstanz zum Theil während der Pause entfärben; dies trifft gleichfalls nicht zu: denn vergleicht man Schliffe vom herausgesägten Knochenstück mit solchen, welche nach der Pause der Fütterung aus der nächsten Umgebung des Loches entnommen worden, so zeigt sich eine völlige Uebereinstimmung in der Lebhaftigkeit der Farbe; es haben sich aber in der rothen Substanz Havers'sche Räume gebildet, oder schon vor der Pause gebildete befinden sich in der Einengung und ist deshalb im ersten Fall die rothe Substanz unterbrochen, im letzteren Fall dagegen ungefärbte in der Peripherie der Havers'schen Räume aufgetreten. Bei den Zähnen bleiben die gefärbten Theile unversehrt erhalten und rücken während der Pause nur von der Pulpa fort; dass innerhalb der Pause keine Färbung stattfindet, lehrt auch das Verhalten der Schulterblätter, welche schmälere oder breitere ungefärbte Ränder bei kürzerer oder längerer Aussetzung der Krappfütterung erhalten, dies wäre nicht möglich, wenn während der Pause noch Krapp aus dem Blute abgelagert würde.

Bei Tauben ist die Färbung äusserst ungleichmässig; überdies sind auch die Röhrenknochen in den betreffenden Stadien zu wenig an Grösse unterschieden, um überzeugende Resultate geben zu können. Die Knochen von Hühnern und Säugethieren sind in dieser Hinsicht belehrender.

Je länger die Krappfütterung dauert, um so breitere Lagen von Knochensubstanz färben sich an der Oberfläche und je später nach der Unterbrechung der Fütterung die Thiere getödtet werden, um so stärkere, ungefärbte Lagen stellen sich ausserhalb der farbigen ein. Abweichungen hiervon finden sich nur bei Resorptions- und indifferenten Wachsthumsstellen, wo deren Anwesenheit auch aus anderen Gründen angenommen werden muss.

Die Krappfütterung lässt sich deshalb verwenden, um die Veränderungen in der Architektur der Compacta und Spongiosa festzustellen; es lässt sich nachweisen, wo Ansatz neuer Substanz im Umfange und an den Enden und ebenso Abnahme eingetreten ist.

Die innere Resorption findet im Umfange der Markhöhle, der Gefässcanäle und an den Spongiosa-Balken statt. Die im Umfange der Markhöhle geht aus folgenden Umständen hervor:

1) Der Durchmesser des rothen Mantels der Röhrenknochen bleibt nach Aussetzung der Krappfütterung unverändert.

2) Der Durchmesser der Markhöhle vergrössert sich dabei fortdauernd.

3) Die Dicke der farblosen Schicht, welche ausserhalb der rothen sich in der Pause ansetzt, nimmt mit der Dauer der Pause zu.

4) Der Durchmesser der farblosen, von der rothen umschlossenen Schicht, nimmt mit der Dauer der Pause mehr und mehr ab, so dass die während der Krapp-Fütterung in der Peripherie befindliche rothe Lage am Ende einer langen Pause die Markhöhle unmittelbar umgrenzt und schliesslich ganz verschwindet.

Der Nachweis der Resorption im Umfange der Gefässcanäle ist schon ohne Anwendung der Krappfütterung geliefert worden; an der Tuberositas der Tibia verschiedener Säugethiere findet die metaplastische periostale Ossification Virchow's statt und wird zuerst sehnenartiges Knochengewebe gebildet; die erweiterten Gefässräume füllen sich aber später durch lamellöse Gewebe so aus, dass die ursprüngliche Anlage nur noch in Spuren zwischen den Lamellensystemen übrig bleibt. (Lieberkühn und Puelma). Dementsprechend verhalten sich auch die Knochen mit Krapp gefütterter Thiere. Während der Krappfütterung füllen sich Havers'sche Räume mit rother Substanz, während der Pause mit ungefärbter aus. Dies ergibt sich vollkommen klar aus der Vergleichung beim Beginn der Pause herausgeschnittener Knochenstücke mit der in der Umgebung des Loches zurückgebliebenen Substanz. Die Anlagerung kann im Umfange der Havers'schen Räume auch an einer Seite geschehen, während an der anderen Resorption oder Wachsthumsstillstand statt hat. (Fig. 34.)

Vergleicht man die Querschliffe zweier Oberschenkel oder Oberarmbeine von Thieren sehr verschiedener Grösse, so kann man den kleineren vollständig in die Markhöhle des grösseren legen und sich überzeugen, dass Havers'sche Räume bei Beiden im Umfang der Markhöhle liegen; es fallen dieselben der Markhöhle anheim und tragen zu ihrer Vergrösserung bei, oder sie füllen sich später mit Knochensubstanz bis auf das Gefässlumen aus und bilden so die durch Kittlinien umgrenzten Havers'schen Lamellensysteme. Havers'sche Räume fehlen bei Kaninchen u. s. w. gänzlich und findet man hier nur circulär um die Gefässe gestellte Knochenkörper, die sich an die der interstitiellen Substanz ohne scharfe Grenze anschliessen. An der äusseren und der Markhöhlenfläche treten generelle Lamellen (Schulin) auf. Diese Art der Knochensubstanz findet sich in grossen Massen auch noch bei Füchsen, Katzen etc., daneben

aber, oft in gleicher Quantität, die durch Ausfüllung von Havers'schen Räume entstandene lamellöse, von Kittlinien umgrenzte; zwischen den Lamellensystemen sind entweder Reste der früheren interstitiellen oder undeutlich lamellösen Substanz- oder auch Stücke der in den Havers-schen Räumen gebildeten Lamellensysteme eingeschaltet. Eine dritte Art des völlig entwickelten Knochens zeigt nur Lamellensysteme mit Kittlinien und lamellöser oder grobsträngiger oder homogener Zwischensubstanz; so findet es sich beim Rind und beim Menschen. Die einfachste Knochenformation bieten diejenigen Thiere dar, (Mäuse Fledermäuse etc.), bei denen überhaupt keine Gefässcanäle in der Röhrenwand vorkommen.

Mit den Havers'schen Räumen fallen auch die in ihnen enthaltenen Gefässe der Markhöhle anheim; die grössten Gefässe des Knochens sind in dieser gelegen; und sieht man nicht selten feinere Zweige hier ausmünden und in der Umgebung derselben ossificirendes Gewebe. An solchen Stellen bietet sich öfter das eigenthümliche Bild dar, dass die concentrischen Lamellen der grösseren quer von den kleineren Gefässcanälen durchbrochen werden. Es erinnert dies an die Volkmann'schen Canäle, welche die etwa im Umfange der Markhöhle befindlichen, inneren generellen Lamellen durchbrechen, um dort zu den grösseren Gefässstämmen zu gelangen (v. Ebner). Während bei der Resorption von der Markhöhle her die bis dahin im Knochen verlaufenden Gefässe derselben zufallen, entstehen neue Havers'sche Räume in der periostalen Schicht aus engen Gefässcanälen.

Ist das Wachsthum beendet, so schliessen sich nahezu alle Havers'sche Räume durch concentrische Lamellen, bis auf ein Lumen für ein kleines Gefäss.

Ueber die dabei an den Gefässen stattfindenden Vorgänge gibt es noch keine Beobachtungen, klar gelegt ist dagegen das Verhalten der Vasa nutritia und ihrer Canäle; die Furche im Knochen, welche die Arterie in das Foramen leitet, wird beim weiteren Wachsthum zum Canal, während der vorher vorhandene Canal am innern Ende der Markhöhle anheimfällt. Bei den mit Krapp bis zum Tode gefütterten Thieren sieht man an Querschliffen von Röhrenknochen aus der Umgebung des For. nutr. die Knochensubstanz ausserhalb des Canals und des Gefässes roth, während sie nach innen zu ungefärbt ist. Die Gefässcanäle und Axen der Knochenkörper verlaufen hier stets in anderer Richtung, als die der Umgebung. Bei hinreichend langer Aussetzung der Krappfütterung ist die Knochensubstanz an derselben Stelle ungefärbt und, wo sie im vorigen Falle ungefärbt war, gefärbt. Hat die Pause noch länger gedauert, so sind die Wände des Canals durchweg ungefärbt und stossen gegen die Markhöhle hin höchstens noch an den Rest des von der Peripherie aus hierher gerückten, noch nicht resorbirten, rothen Saumes. Tafel VIII, Fig. *e*. Die Richtung des Canalis nutritius ist von vorn herein durch den Verlauf der Arterie

an der Aussenwand des Knochens angedeutet; beim Eintritt in die Markhöhle spaltet sie sich in einen oberen und unteren Zweig. Der eine Zweig läuft im Sinne des Canales weiter und der andere, unter Bildung eines Bogens, nach der entgegengesetzten Seite. Die Bildung der Havers'schen Räume kann auch unabhängig von der Existenz einer Markhöhle auftreten, z. B. bei der Ulna des Rindes, welche nur am Olecranon eine Markhöhle besitzt, und beim Geweih der Hirsche und Rehe, bei den Knochen mancher Schildkröten.

Die äussere Resorption, d. h. eine solche, welche weder von der Markhöhle, noch von den Gefässcanälen aus stattfindet, noch der Spongiosa angehört, ist schon vielfach beobachtet worden. An dem Proc. coronoideus des Unterkiefers, und den Wänden des Wirbelcanals (Lieberkühn), an den Enden der Röhrenknochen, am Schädel u. s. w. (Kölliker). Abgesehen von der Anwesenheit der Howship'schen Lacunen und Riesenzellen muss sie auch angenommen werden an der Höhlenwand der Bulla ossea, mit Ausnahme der Scheidewand gegen die Paukenhöhle. Die Wand ist roth bei bis zum Tode mit Krapp gefütterten Thieren, bei Aussetzung von vierzehn Tagen ist bereits der rothe Knochen bis auf einige Leisten verschwunden und nach zehn Wochen ist keine Spur von Farbe mehr vorhanden. Wie viel in der Substanz der Knochen noch beim ausgewachsenen Thiere von den in den ersten Wochen des Lebens gefärbten zurückbleibt, ist späterer Mittheilung vorbehalten.

Die Untersuchungen von Ollier und Humphrey über das ungleiche Wachsthum der Extremitäten an ihren Enden finden durch die Krappfärbung ihre Bestätigung und eine Ergänzung. So wächst die Ulna der Katze, des Fuches und Hundes fast ausschliesslich am unteren Ende, ähnlich der Radius und die Metatarsal- und Metacarpal-Knochen, welche bei langer Aussetzung der Krappfütterung an den epiphysenfreien Enden nur bis etwa zur Hälfte noch gefärbt sind. Beim Femur ist unter denselben Umständen das untere Ende beinahe doppelt so lang ungefärbt, als das obere. Die Contouren der aussen sichtbaren rothen Ringe ahmen die Form der Epiphysengrenze nach und sind durch äussere Resorption freigelegt, während eine ungemein starke Anbildung von der Markhöhle aus stattgefunden hat. Taf. VIII. Fig. *e*.

Der Unterkiefer wächst am stärksten am hinteren Ende, unter fortwährender Resorption an der vorderen Seite des Proc. coronoideus. Bei kurzer Aussetzung ist der hintere Rand des Kronenfortsatzes mit einer schmalen weissen Zone versehen, bei längerer wird sie immer breiter und der vordere rothe Theil immer schmäler. Bei etwa 14wöchentlicher Aussetzung ist die Röthung vollständig verschwunden; sie erstreckt sich am Körper nur noch bis in das Bereich des foramen mandibulare, vorn reicht sie dagegen bis an den Eckzahn. Tafel VIII. Fig. *m*. Am hinteren Rande des gerötheten Theiles befindet sich eine Einbuchtung, welche der früheren Lage

des nach hinten gerückten Canaleinganges entspricht; zugleich hat aussen eine stärkere Anbildung stattgefunden.

Aus dem Nachweis der Resorption der Knochensubstanz geht keineswegs die Nichtexistenz eines expansiven Wachsthums hervor; wäre diese erwiesen, so müsste die Resorption unter allen Umständen angenommen werden. Formgebend ist das expansive Wachsthum jedenfalls nicht, sonst hätten sich im Verlaufe der obigen Untersuchungen ebensogut Anzeichen dafür finden lassen müssen, wie für das ungleichmässige Wachsthum und die ungleichmässige Resorption.

Das expansive Wachsthum wird auch von fast allen Forschern, von Kölliker, Wegener, Haab, Schwalbe, Ebner, Schulin, Aeby, bestritten. Die dafür vorgebrachten Beobachtungen lassen durchweg eine andere Deutung zu, oder sind irrthümlich. Unerwiesen ist die Theilung der Knochenkörper, richtig ist die Zunahme der Grundsubstanz zwischen denselben, aber wie schon Steudener gezeigt hat, geschieht sie nur auf Kosten der Knochenzellen, die dabei kleiner werden. Die Vergrösserung des Durchmessers der endochondralen Grenzlinie hat sich nicht bewahrheitet.

Die sogenannte Wanderung der Knochenbalken ist zwar vorhanden, beweist aber nichts für das expansive Knochenwachsthum, sondern hat auch die Untersuchung der Krappknochen ergeben, dass dieselbe durch Apposition und Resorption zu Stande kommt.

Gegen das expansive Wachsthum spricht die für unsere Messungen unveränderliche Grösse der Durchmesser der Krappmäntel der Röhrenknochen bei langer Aussetzung der Krappfütterung, ebenso die Art der Schliessung von künstlichen Löchern bei Knochen wachsender Thiere.

Behufs Prüfung der gewonnenen Resultate wurde um die Tibia einer mit Krapp gefütterten jungen Katze ein Metallring gelegt; etwa ein Vierteljahr danach war der Ring von ungefärbter Knochensubstanz umwallt, während gefärbte den Boden der Rinne bildete. Die Rinne erstreckte sich aber nicht um den ganzen Knochen; wo sie auslief, da lag Krapproth zu Tage. Die indifferente Stelle wird also von beiden Untersuchungsweisen zugleich gekennzeichnet.

Erklärung der Abbildungen.

Tafel I.

Fig. 1. Scapula einer 4 Wochen alten, 10 Tage mit Krapp gefütterten Katze.

Fig. 2. Scapula einer Katze desselben Wurfes, welche 10 Tage mit Krapp gefüttert und dann 10 Tage auf gewöhnliche Nahrung gesetzt wurde.

Fig. 3. Scapula einer 20 Tage mit Krapp gefütterten Katze desselben Wurfes.

Fig. 4. Querschliff des Oberschenkels einer 10 Tage mit Krapp gefütterten vier Wochen alten Katze.

Fig. 5. Eben solcher von einer Katze desselben Wurfes, welche 10 Tage mit Krapp gefüttert und dann 10 Tage auf gewöhnliche Nahrung gesetzt wurde. Die farblose Zone ist während der Pause gebildet.

Fig. 6. Querschliff aus der Mitte des Humerus einer 12 Wochen alten und 10 Tage mit Krapp gefütterten Katze.

Fig. 7. Humerus-Querschliff einer 4 Wochen alten und 5 Wochen mit Krapp gefütterten Katze, stark vergrössert.

Fig. 8. Querschliff desselben Humerus, den Einschnitt des For. nutritium zeigend.

Fig. 9. Rothe Ausfüllungsmasse des For. nutr. in der ungefärbten Substanz. Der Schliff schliesst sich an den vorhergehenden an.

Fig. 10. Ausmündung des Canalis nutritius in die Markhöhle.

Fig. 11. Querschliff aus der Gegend des Ellenbogengelenks desselben Humerus.

Tafel II.

Fig. 12. Querschliff aus der Fossa trochlearis von dem Humerus der 4 Wochen alten Katze, welche 5 Wochen bis zum Tode mit Krapp gefüttert worden.

Fig. 13. Knochensubstanz mit Gefässcanälen ohne Kittlinien. Querschliff aus der Peripherie des Humerus derselben Katze bei stärkerer Vergrösserung.

Fig. 14. Querschliff des Humerus derselben Katze am oberen Ende der Diaphyse. Ungefärbte Knochensubstanz mit Knorpelresten von Lamellensystemen begrenzt, welche während der Krappfütterung entstanden sind.

Fig. 15. Oberes Ende des Humerus der 5 Wochen mit Krapp gefütterten Katze; ganz während der Fütterung gebildet.

Fig. 16. Dasselbe stärker vergrössert, zeigt die Rindensubstanz mit Knorpelresten.

Fig. 17. Querschliff des Humerus einer 14 Tage mit Krapp gefütterten und dann 14 Tage auf gewöhnliche Nahrung gesetzten Katze aus der Gegend, in welcher die Spongiosa beginnt. Die Knorpelreste sind gefärbt und durch Kittlinien von der ungefärbten, neugebildeten Substanz abgegrenzt.

Fig. 18. Foramen nutritium am Humerus einer 12 Wochen alten Katze, welche 1 Woche mit Krapp gefüttert und 3 Wochen auf gewöhnliche Nahrung gesetzt war.

Tafel III.

Fig. 19. Der nächstfolgende Schliff mit dem in Ueberwachsung begriffenen Sulcus nutritius.

Fig. 20. Querschliff von der Wurzel der Spange des Foramen supracondyloideum der 5 Wochen bis zum Tode mit Krapp gefütterten Katze.

Fig. 21. Querschliff der Ulna derselben Katze. Die der Crista angehörige, neu angelagerte, rothe Zone enthält nur die engen, periostalen Gefässcanäle. Im Uebrigen hat grossentheils gar keine Anbildung stattgefunden. Die Havers'schen Räume sind zum Theil in der Ausfüllung begriffen.

Fig. 22. Querschliff von dem Femur eines Fuchses, bei dem nach längerer Krappfütterung dieselbe ungefähr 2 Monate ausgesetzt wurde. Die rothe Zone ist von der sich erweiternden Markhöhle erreicht.

Fig. 23. Querschliff eines halben Wirbels der 5 Wochen mit Krapp gefütterten Katze.

Fig. 24. Querschliff eines halben Wirbels der eine Woche mit Krapp gefütterten und 3 Wochen auf gewöhnliche Nahrung gesetzten Katze.

Tafel IV.

Fig. 25. Die Begrenzung des Spinalcanals; dieser Theil des vorigen Schliffes ist stärker vergrössert.

Fig. 26. Ein Schliff durch das Seitenbein des längere Zeit mit Krapp gefütterten und dann auf gewöhnliche Nahrung gesetzten Fuchses.

Fig. 27. Längsschliff durch die Stelle des Tarsometatarsal-Knochens des Huhnes, wo nach beendigter Krappfütterung ein Stück des Knochens herausgenommen und in fünfwöchentlicher Pause durch Neubildung ersetzt wurde.

Fig. 28. Dasselbe bei stärkerer Vergrösserung.

Fig. 29. Querschliff durch das am Ende der Fütterung herausgenommene Stück bei stärkerer Vergrösserung.

Fig. 30. Querschliff des Tarsometatarsal-Knochens des Huhnes, welches 1 Woche mit Krapp gefüttert und dann 5 Wochen keinen Farbstoff erhielt.

Fig. 31. Ein Stück der die Markhöhle begrenzenden Knochensubstanz ebendaher, bei stärkerer Vergrösserung.

Tafel V.

Fig. 32. Querschliff durch den Femur der 5 Wochen mit Krapp gefütterten Katze aus der Nähe des oberen Endes. (a. äussere, rothe Zone, b. vor der Fütterung vorhanden gewesene, nunmehr ungefärbte Substanz mit Haversian spaces und Knorpelresten, c. innere, rothe Lamelle.)

Fig. 33. Ein Stück des Querschnittes des Humerus (Fig. 9) bei stärkerer Vergrösserung.

Fig. 34. Querschnitt des Humerus der Katze, welche 14 Tage mit Krapp gefüttert und nach weiteren 14 Tagen bei gewöhnlicher Fütterung getödtet wurde. Die stärkere Vergrösserung zeigt die Kittlinien zwischen der frisch angelagerten weissen und älteren rothen Substanz, sowie die Haversian spaces, an welchen auf der einen Seite Resorption und auf der andern Apposition stattfindet.

Fig. 35, 36 und 37. Querschnitte des Femur der 5 Wochen bis zum Tode mit Krapp gefütterten Katze mit fehlenden, theilweise und nahezu ganz vorhandenen, inneren Lamellen.

Fig. 38. Querschliff aus der Mitte der Tibia des Huhnes mit dem, während der fünfwöchentlichen Pause an die Markhöhle gerückten und theilweise resorbirten, rothen Saum.

Tafel VI.

Fig. 39. Querschliff durch die Ulna einer 3 Tage mit Krapp gefütterten und dann 5 Tage auf gewöhnliche Nahrung gesetzten Taube.

Fig. 40. Querschliff durch die Ulna einer 3 Tage mit Krapp gefütterten Taube nach achttägiger Aussetzung. Die nach rechts liegende farblose Zone ist während der Pause entstanden, darauf folgt der rothe Streifen, welcher die vom Periost während der Krappfütterung angelagerte Knochensubstanz enthält und sich ebenso auf dem Längsschnitt ausnimmt, während ein Flächenschliff seine gleichförmige Ausbreitung über die ganze Oberfläche zeigt.

Fig. 42. Querschnitt von der Ulna derselben Taube aus dem oberen Theil der Diaphyse, in welchem eben das mit sternförmigen Knochenkörpern versehene Gewebe auftritt.

Fig. 43. Querschliff ungefähr aus der Mitte der Ulna derselben Taube.

Fig. 44. Hälfte eines Wirbels vom Fuchs, welcher 6 Wochen mit Krapp gefüttert und ebensolange auf gewöhnliche Nahrung gesetzt worden war, zeigt die durch Resorption blosgelegte rothe Substanz im Spinalcanal in natürlicher Grösse.

Fig. 45. Durchschnitt durch die Wand der Bulla ossea, welcher das Einwachsen der Gefässe in den verkalkten Knorpel zeigt.

Fig. 47. Durchschnitt durch die entkalkte Bulla einer etwas älteren Katze. Die Gefässe sind noch von einer starken Lage ossificirenden Gewebes umgeben.

Tafel VII.

Fig. 41. Querschnitt durch das Diaphysenende der Ulna einer 24 Stunden mit Krapp gefütterten und dann getödteten Taube: dasselbe besteht aus verkalktem Knorpel. Der Krappfarbstoff hat sich nur da abgelagert, wo der verkalkte Knorpel direct an den Markraum gränzt; wo sich noch unverkalkte Knorpel um das Gefäss herum befindet, ist keine Rothfärbung wahrnehmbar.

Fig. 46. Durchschnitt durch die Wand der Bulla von einer 3 Tage mit Krapp gefütterten etwa 18 Tage alten Katze. Die stärker geröthete, äussere Lage ist periostale Knochensubstanz.

Fig. 48. Das ossificirende, streifige Gewebe von Fig. 47 bei starker Vergrösserung; einzelne Bindesubstanzkörper befinden sich bereits zu einem Theil im Knochengewebe.

Fig. 49. Ausfüllung eines Havers'schen Raumes, welche innerhalb der Pause der Krappfütterung eingetreten ist; von dem Oberschenkel des oben erwähnten Fuchses.

Fig. 50. Das Brustbein des Huhnes, welches noch lange nach der Krappfütterung gelebt hatte. Die Grösse des Brustbeins am Ende der Krappfütterung ist durch die rothe Figur vorgezeichnet; der ungefärbte Theil ist während der Pause entstanden.

Tafel VIII.

Fig. *a*. Durchschnitt durch den Oberarm einer 14 Tage mit Krapp gefütterten und danach 14 Wochen auf gewöhnliche Nahrung gesetzten Katze. Vergrösserung achtfach.

Fig. *b*. Ebensolcher; der rothe Saum fällt zu einem Theil in Spongiosa.

Fig. *c*. Oberschenkel derselben Katze. Der rothe Ring ist auf der abgewandten Seite unterbrochen.

Fig. *d*. Ein Querschliff von demselben bei $6^1/_2$facher Vergrösserung.

Fig. *e*. Querschliff von dem Oberarm derselben Katze aus der Gegend des Foramen nutritium, der rothe Ring ist durch Ausfüllungsmasse des Gefässcanals unterbrochen.

Fig. *f*. Vom Oberschenkel desselben Thieres. Die Substanz des Krappringes ist an einer Stelle von einem Havers'schen Raume durchbrochen, der sich eingeengt hat.

Fig. *g*. Durchschnitt durch den Oberschenkel eines Huhns, bei welchem die Krappfütterung lange ausgesetzt war; ein Theil des Krappringes ist bereits von der Markhöhle aus zerstört.

Fig. *h*. und Fig. *i*. Durchschnitte durch denselben Oberschenkel, bei denen der rothe Ring im Umfang der Markhöhle noch vollständig ist.

Fig. *k*. Querschliff, etwa aus der Mitte des Oberschenkels einer jungen Katze, welche bis zu ihrem Tode mit Krapp gefüttert war. Die Gefässcanäle verlaufen zu einem grossen Theile in der Ebene des Schliffes und sind an der Oberfläche des Knochens von durch und durch geröthetem Gewebe umgrenzt, während die Farbe gegen die Markhöhle hin sich allmälig nur auf eine feine Lage um das Gefäss beschränkt und endlich im Umfange der Höhle ganz aufhört. $6^1/_2$ mal vergrössert.

Fig. l. Querschliff aus einer entsprechenden Stelle desselben Knochens; die Katze war von demselben Wurf und eben so lange mit Krapp gefüttert und danach 14 Wochen auf gewöhnliche Nahrung gesetzt. $6^1/_2$ mal vergrössert.

Fig. m. Unterkiefer von derselben Katze.

Fig. n. Drei Ulnae der rechten Extremität in ihren Umrissen ineinander gezeichnet, um die Vergrösserung der Gelenkfacette und die Verlegung des Foramen nutritium zu zeigen, welches mit derselben Zahl wie der dazu gehörige Knochen bezeichnet ist. Nr. 1 von einem dreijährigen, Nr. 2 von einem etwa vierzehnjährigen, Nr. 3 von einem etwa achtzehnjährigen Individuum.

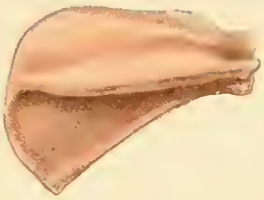



Fig 4

Fig 5

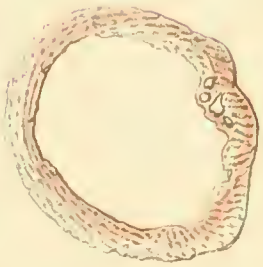

Fig 8

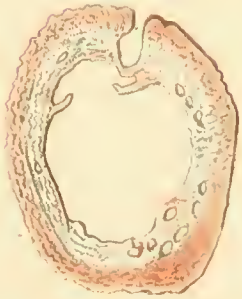

Fig 10

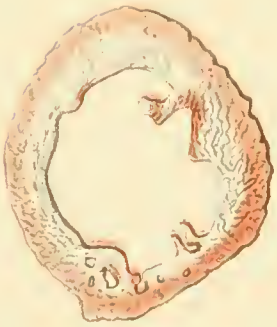

Fig. 9

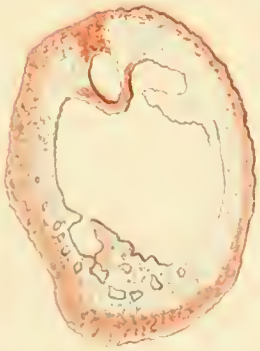

Fig 11

v Werner & Winter Frankfurt

Fig 12

Fig

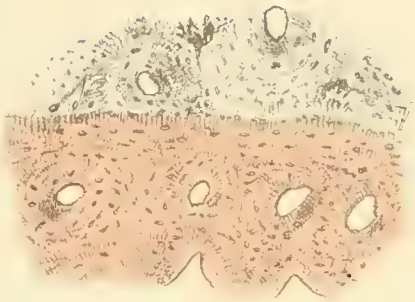

Fig 17

Fig 14

Fig 18

Fig 15

Lith v Werner & Winter Frankfurt a/M

Fig. 19.

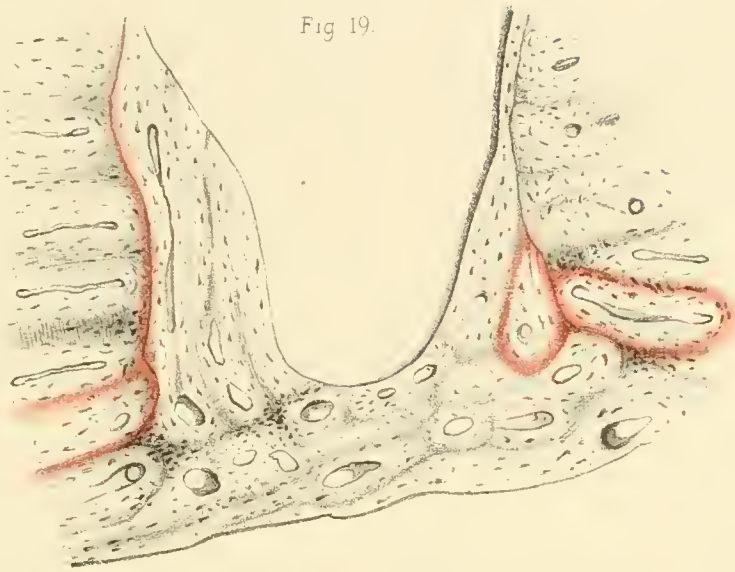

Fig. 21

Fig. 23

Fig. 20



Fig. 24

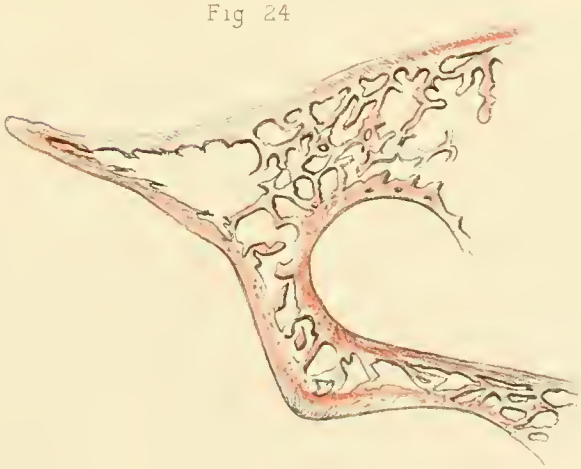

Fig. 22.

Lith. v. Werner & Winter, Frankfurt a/M.

Fig 25

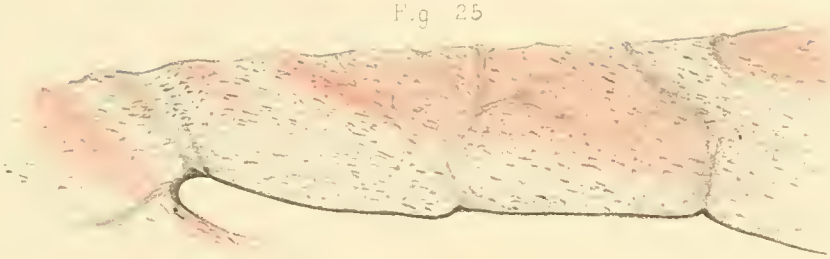

Fig 26

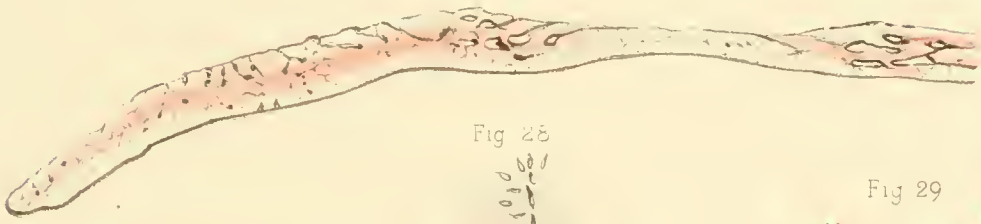

Fig 28

Fig 29

Fig 27

Fig 31

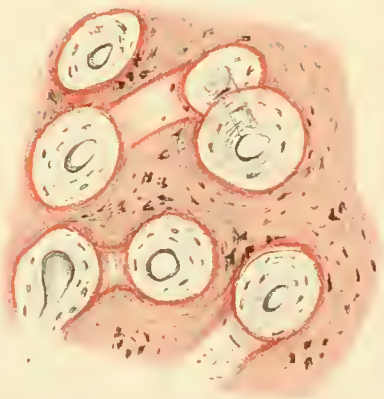

Fig. 30

Lith. v Werner & Winter Frankfurt a M

Fig. 33.

Fig. 34.

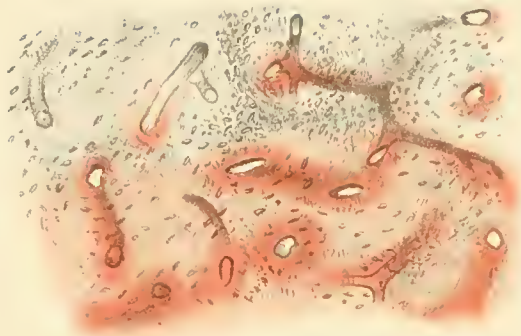

Fig. 34.

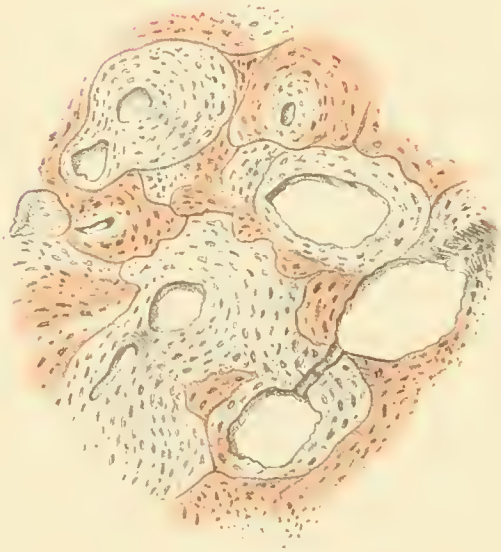

Fig.

Fig. 35.



Gebrüder Knöll, Frankfurt a. M.

Fig 39

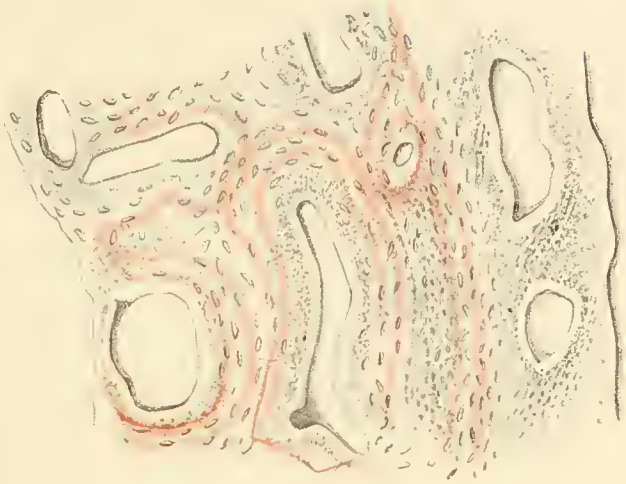

Fig 40

Fig 47

Fig 42

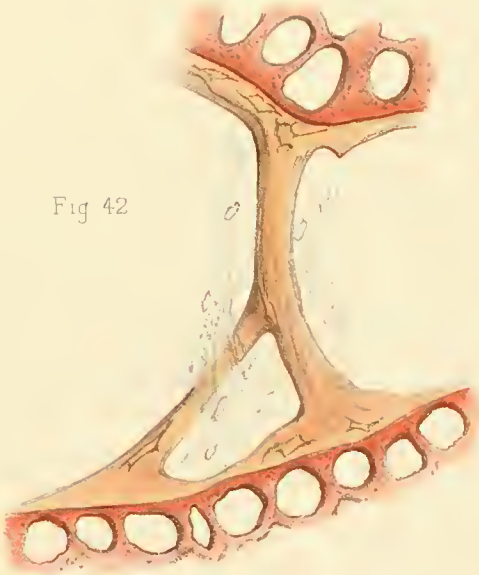

Fig 43

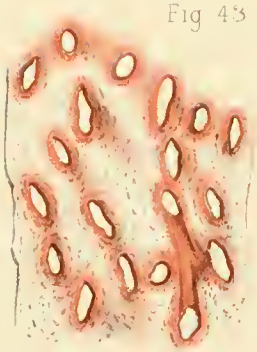

Fig 45



Fig 44

Lith v Werner & Winter Frankfurt a M

Fig. 46

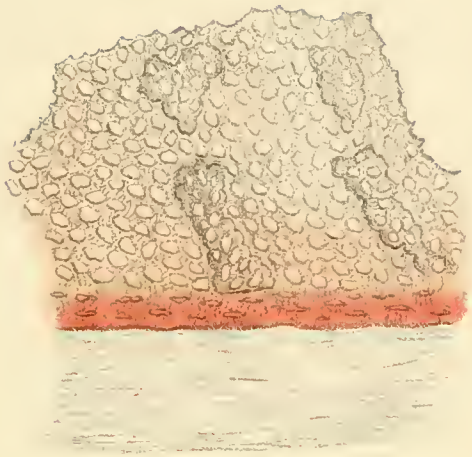

Fig. 47

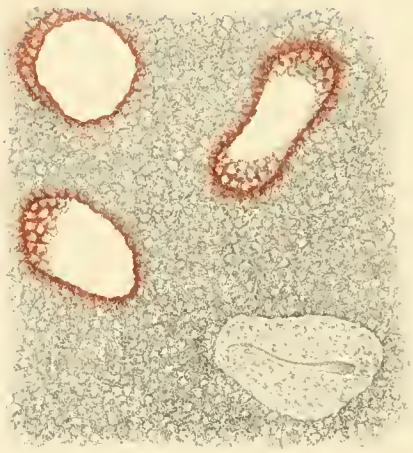

Fig. 48

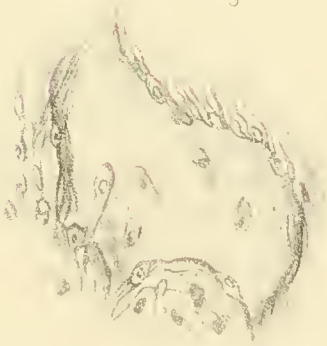

Fig. 49

Fig. 50



Lith. Werner & Winter, Frankfurt a/M.

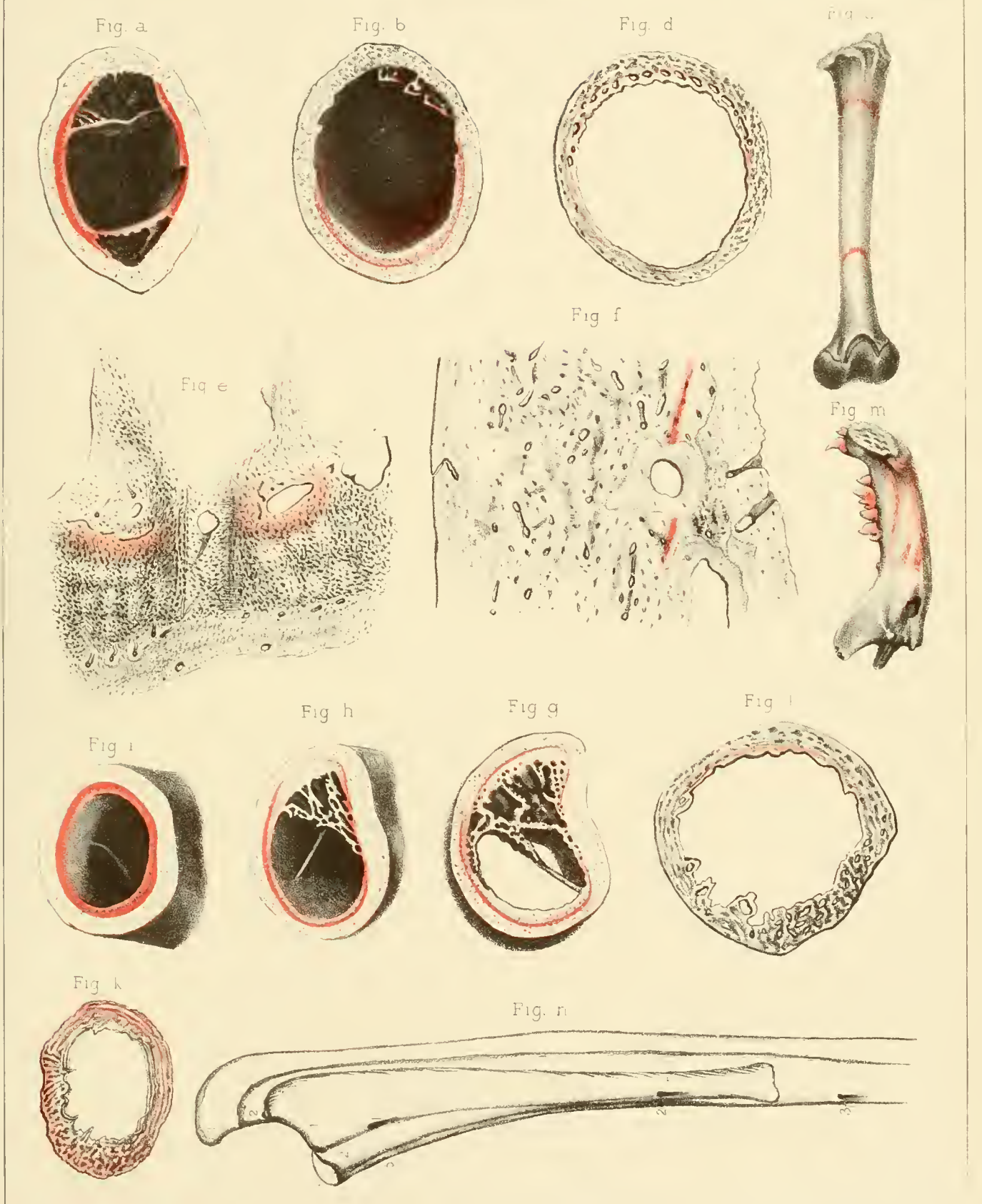

Lith. v. Werner & Winter Frankfurt a. M.