Epiphyse und Paraphyse

bei Krokodilen und Schildkröten

von

Dr. **Alfred Voeltzkow.**

Mit zwei Tafeln.

Bis vor kurzem durfte als allgemein gültig angenommen werden, daß alle kopftragenden Wirbeltiere ohne Ausnahme sich im Besitz einer Zirbel (Epiphysis) befänden, und auch für die Crocodilier konnte dieser Ausspruch auf Grund der Untersuchungen Rabl-Rückhards[1] am *Alligator* für gesichert gelten. Nun macht aber neuerdings Sorensen[2] auf eine bemerkenswerte Ausnahme aufmerksam. Es soll nach ihm dem *Alligator* eine Epiphyse fehlen, und das von Rabl-Rückhard als Conarium beschriebene Gebilde entspräche infolge seiner Lage vor der Commissura superior nicht der Epiphysis, sondern der Paraphysis.

Diese auf Grund der Befunde am erwachsenen Tier von Sorensen aufgestellte Behauptung schien mir von genügender Wichtigkeit, um eine Nachprüfung vorzunehmen. Ich wählte dazu den entwicklungsgeschichtlichen Weg, weil derselbe zu gleicher Zeit darüber Aufschluß geben mußte, ob, die Angaben Sorensen's als richtig vorausgesetzt, die Anlage einer Epiphyse überhaupt unterbliebe, oder ob dieselbe im Embryonalleben zwar angelegt, später aber zurückgebildet würde, und nur deshalb beim erwachsenen Tier nicht mehr zu erkennen sei.

Die Untersuchung wurde ausgeführt an Embryonen von *Crocodilus madagascariensis* Grand., jedoch wurde zum Vergleich *Caiman niger* Spix herbeigezogen, von welcher Form ich durch die Liebenswürdigkeit meines Freundes, des Herrn Dr. Hagmann in Para in

[1] Rabl-Rückhard, H. Das Zentralnervensystem des Alligators: Z. f. wiss. Zool., Bd. 30, 1878.

[2] Sorensen, A. D. Comparative study of the Epiphysis and Roof of the Diencephalon: Journal of Comparative Neurology, Vol. 4.

Brasilien eine Anzahl älterer Föten erhielt, wofür ich ihm auch an dieser Stelle meinen besten Dank ausspreche.

Der größte Teil der Embryonen, mit Ausnahme der kurz vor dem Ausschlüpfen aus dem Ei stehenden oder frisch geborenen, war mit Chromsäure konserviert worden und lieferte für meine Zwecke brauchbare Präparate. Gefärbt wurde in toto mit Holzessig-Karmin,[1] welches ich auf das wärmste empfehlen kann, da es gerade bei alten Chromsäure-Präparaten, bei denen andere Färbungsmethoden, auch Para-Karmin, völlig versagen, noch gute Dienste leistet. Die Köpfe oder ganzen Embryonen wurden für gewöhnlich in Sagittalschnitte zerlegt, jedoch kamen auch Frontal- und Querschnitte zur Anwendung. Trotzdem sämtliche Entwicklungsstadien bei der Untersuchung vorlagen, will ich doch nur die wichtigsten beschreiben und im Bilde vorführen.

Untersuchen wir Köpfe von Embryonen aus Eiern kurz nach der Ablage, mit wohl ausgebildeten Kiemenspalten, Augenblasen und Nasengruben, jedoch noch ohne Spur einer Anlage von Extremitäten, bei denen eine weitergehende Differenzierung des Gehirnes noch nicht stattgefunden hat, ein Zwischenhirn also auch noch nicht zur Ausprägung gelangt ist und das Mittelhirn noch die Mitte des Kopfes einnimmt, so werden wir vergebens längs der Mediane nach einer Andeutung einer Ausstülpung der dorsalen Wandung des Gehirnes suchen (Fig. 1, Taf. XXVI).

Erst bei Embryonen etwa 10 Tage nach der Eiablage, bei denen die Extremitäten als schwache Hervorwölbungen sichtbar zu werden beginnen, mit wohl ausgebildetem Scheitelhöcker und beginnender Ausprägung des Zwischenhirns, finden wir im vorderen Teil des Hirndaches eine dorsale bläschenförmige Ausstülpung, deren Ursprungsstelle jedoch nicht mit Sicherheit festzustellen ist, da erst mit ihrem Auftreten die Grenze zwischen Vorderhirn und Zwischenhirn deutlicher hervorzutreten beginnt, und man erkennt, daß diese Ausstülpung, wenn auch auf der Grenze zwischen Vorderhirn und Zwischenhirn gelegen, doch dem Vorderhirn zuzusprechen ist. (Fig. 2 und 3, Taf. XXVI).

Diese Ausbuchtung der Hirnblase stellt sich als flachgedrückte bläschenförmige seitlich ausgezogene Ausstülpung des Hirndaches dar, deren Mündung eine sehr weite ist, und deren Wandung naturgemäß als Fortsetzung der Wandung der Hirnblase auch denselben histologischen Bau wie diese besitzt. Diese weite Basalöffnung der Blase mag auch der

---

[1] Voeltzkow, A. Biologie und Entwicklung der äußeren Körperform von *Crocodilus madagascariensis* Grand: Voeltzkow. Reiseergebnisse, Ostafrika und Madagaskar, 1889—1895, Bd. 2, pag. 108, diese Abhandlungen Bd. 26.

Grund sein, weshalb äußerlich von ihrem Vorhandensein bei *Crocodilus madagascariensis* Grand. nichts zu bemerken ist. Ihre Lage ist zwar eine sehr oberflächliche, unmittelbar unter der embryonalen Schädeldecke, jedoch veranlaßt sie niemals eine Hervorragung und tritt deshalb auch nicht als helle Stelle auf der Außenfläche des Kopfes hervor. Lateral ist die Blase jederseits etwas kugelig vorgewölbt, sodaß man auf seitlichen Sagittalschnitten meinen könnte, es mit einer Doppelanlage zu thun zu haben. Derartige Schnitte geben Bilder, wie eines z. B. in Fig. 2a wiedergegeben ist.

Betrachten wir ein etwas älteres Stadium, etwa 14 Tage nach der Eiablage, mit linsenförmig hervortretenden Extremitätenanlagen, so finden wir, daß die Veränderungen, welche diese Blase erfährt, sich im wesentlichen auf eine ganz kolossale Größenzunahme beschränken, infolge deren die Wandung der Blase, besonders in ihren peripheren Teilen außerordentlich dünn ausgezogen wird. Auch nach den Seiten hin erstreckt sich diese Ausdehnung in gleicher Weise, sodaß man auf seitlichen Sagittalschnitten auch in diesen Stadien jederseits eine große völlig gesonderte Blase vorgetäuscht erhält. (Fig. 4 und 5, Taf. XXVI).

Während nach vorn die Blase längs der Mediane fast allmählich in die Wandung des Vorderhirns übergeht, gewinnt sie nunmehr nach hinten eine schärfere Grenze. Das maßgebende Moment dafür ist einerseits die im vorigen Stadium schon angedeutete, jetzt schärfer hervortretende Hervorwölbung des Zwischenhirndaches, andererseits die Ausbildung des Velum transversum. Bemerkenswert ist die Verdickung der Wandungen des Vorderhirns mit Ausnahme der der Blase benachbarten Partien, die an dieser Verdickung nicht Teil nehmen.

Das Velum transversum bildet, wie bekannt, die Grenze zwischen Vorderhirn und Zwischenhirn, und da die beschriebene Blase vor dem Velum gelegen, ist sie dem Vorderhirn zuzusprechen und als Paraphysis aufzufassen.

Untersuchen wir Medianschnitte durch Köpfe von Embryonen etwa vier Wochen nach der Eiablage, bei denen die Gliedmaßen schon Knie und Ellenbogengelenk gut entwickelt haben und in tellerförmige Verbreiterungen enden, also die charakteristische Paddelform besitzen, so finden wir, daß besonders das Mittelhirn stark an Größe zugenommen hat und sich gegen die durch die starke Entwicklung der Commissura posterior hervorgebrachte Verdickung einschlägt. Darauf folgt ein kurzes Schaltstück, welches sich an seinem Ende rückwärts zu der Commissura superior einbiegt. Vor derselben finden wir das Zwischenhirn stark in die Länge gezogen, in schwachem Bogen nach vorn verlaufend und anscheinend dem Zirbelpolster anderer Reptilien entsprechend, bis es unter rechtem Winkel ventralwärts

umbiegt und in das Velum übergeht, das in diesem Stadium nur dünn aber viel schärfer ausgeprägt ist wie früher, und auf dem Sagittalschnitt aus zwei Blättern besteht, die durch eine zarte Lage von Bindegewebe getrennt sind (Fig. 6, Taf. XXVI).

Der durch Commissur und Velum begrenzte Teil des Zwischenhirns, der wie schon bemerkt seiner Lagebeziehung nach wohl dem Zirbelpolster der Autoren entsprechen dürfte, ist aber besser, da bei den Krokodiliern, wie die Untersuchung erweist, eine Epiphysis fehlt, dem Vorschlage Humphrey's[1] gemäß, wie bei den Cheloniern, als dorsaler Sack zu bezeichnen. Es bildet also das hintere Blatt des Velum transversum die vordere Wandung des dorsalen Sackes und das vordere dem hinteren fast parallel verlaufende Blatt des Velum die hintere Wandung der Paraphyse.

In diesem Stadium erweist sich die Paraphyse als ein weit geöffneter Sack ohne Faltenbildung seiner Wandung, der an seinem ventralen basalen Teil in die beiden Plexus hemispherium übergeht.

Untersuchen wir Embryonen etwa 1—1½ Monat nach der Eiablage, die im großen und ganzen schon die definitive Körpergestalt erkennen lassen, mit gesonderten aber noch durch Häute verbundenen Fingern und Zehen und eben sichtbar werdender Beschuppung, so ergeben mediane Sagittalschnitte das in Fig. 7 und 8, Taf. XXVI dargestellte Bild.

Am allgemeinen Wachstum des Gehirns hat zwar der vor der Commissura superior gelegene Teil des Zwischenhirnes, den wir als dorsalen Sack bezeichneten, teilgenommen, die Paraphyse dagegen hat an Umfang nicht gewonnen, zeigt zwar eine etwas stärkere Wandung aber ohne Falten. Das glatt verlaufende Velum transversum, welches ursprünglich nichts weiter als eine nach innen gerichtete Falte des Hirndaches darstellte mit etwas mesodermalem Bindegewebe zwischen seinen Wänden, hat nunmehr eine mächtige Ausdehnung erlangt und ragt wandartig weit in die Hirnhöhle vor.

In etwas älteren Stadien erscheint die Oberfläche des Velum, welches seine Gestalt nur wenig mehr verändert, nicht mehr so glatt wie früher, sondern unregelmäßig gewellt und gefaltet, auch lassen sich im Bindegewebe Capillargefäße erkennen. Auch die Paraphyse zeigt nunmehr diese Faltung, die besonders auf der hinteren Seite um sich greift (Fig. 9, Taf. XXVI). Ferner besitzt auch die Wandung des dorsalen Sackes in diesen Stadien leichte Faltungen, die zuerst auf der hinteren Seite einsetzen.

---

[1] Humphrey, O. D. On the Brain of the Snapping Turtle *(Chelydra serpentina)*: Journal of Comparative Neurology, Vol. 4 (1894).

Diese Faltenbildung erfährt noch eine weitere Ausbildung in späteren Stadien (Fig. 10, Taf. XXVI) und ist besonders stark an der Paraphyse ausgeprägt, ohne jedoch jemals eine Plexus ähnliche Form zu erlangen. Auch die Wandung des dorsalen Sackes entwickelt ihre Falten stärker, von hinten nach vorn vorschreitend, bis dieselben schließlich auch ein wenig auf das Velum übergreifen, jedoch bleibt der untere hintere Teil des Velums stets frei von diesen Falten. Während längs der Mediane die Wandung des dorsalen Sackes nur wenige Falten aufweist, zeigen die Seitenpartien stärkere Faltungen und Anzeichen plexusartiger Bildungen.

Eine weitere Veränderung besteht darin, daß die nervösen Elemente des Mittel- und Vorderhirns an Stärke ganz bedeutend zugenommen haben und im Gegensatze dazu die dünne Wandung des dorsalen Sackes und der Paraphyse außerordentlich hervortritt. Eine Verstärkung der Wände beider Organe tritt anscheinend überhaupt kaum ein und stets bleibt ihre Wandung, wenn auch gefaltet, dennoch ungemein dünn.

Wie ein Blick auf die Abbildungen ergiebt, hat die Paraphyse im Verlauf der Entwicklung ihre Richtung geändert und sich schräg nach hinten geneigt, ein Vorgang an welchem sich auch das Velum und die Wandung des dorsalen Sackes beteiligt. Hervorgerufen werden diese Veränderungen durch die weitere Ausbildung des Gehirns, infolge deren die Hemisphären und die Corpora bigemina einander näher rücken, das Zwischenhirn zu überlagern und Paraphyse wie dorsalen Sack zusammenzudrücken bestrebt sind.

Als Endresultat dieser Einwirkungen finden wir bei jungen Tieren kurz nach dem Ausschlüpfen aus dem Ei auf medianen Längsschnitten das in Fig. 11, Taf. XXVI dargestellte Bild. Paraphyse und dorsaler Sack stellen zwei häutige mäßig gefaltete flach gedrückte Säcke dar, die eng aneinander liegen und mit einer gemeinsamen Oeffnung in die Hirnhöhle münden. Eine weitere Ausgestaltung erfahren diese Organe, wie aus der Wiedergabe eines Schnittes durch das Dach des Mittelhirnes von erwachsenem *Alligator* in der Arbeit von Sorensen l. c. ersichtlich ist, anscheinend nicht, nur scheint mit zunehmendem Alter eine völlige Abtrennung der Paraphyse, die auch in unseren Stadien schon angedeutet ist, einzutreten. Das ganze Organ macht den Eindruck einer Rückbildung. Die Höhe seiner Funktion hat es in der Mitte des Embryonallebens erreicht, denn in diesen Stadien ist der dorsale Sack zu einer mächtigen Blase ausgedehnt, reichlich mit Blutgefäßen umgeben, und daher wohl in der Lage irgendwelche Funktionen in Beziehung auf die Ernährung des Gehirnes auszuüben.

Schon bei Betrachtung mit mäßigen Vergrößerungen bemerkt man an den Stadien Fig. 4 und 5, Taf. XXVI, drei Ausstülpungen, die sich sofort dem Blick aufdrängen und ihren

Ursprung aus der hinteren Wandung der Paraphyse nehmen. Mit Falten sind sie nicht zu verwechseln, sie sind vollkommen zylindrisch und lassen sich auch auf Frontalschnitten und Querschnitten erkennen. Sie treten in der Dreizahl auf und behalten im allgemeinen die in Fig. 5b, Taf. XXVI, wiedergegebenen Lagebeziehungen zu einander. Über ihr ferneres Schicksal vermag ich nichts zu sagen, sie scheinen keine weitere Ausbildung zu erfahren und sind verschwunden, ehe die Faltenbildung auf dem Velum zur Ausprägung gelangt.

Dieselben Verhältnisse wie bei *Crocodilus madagascariensis* Grand. finden wir im wesentlichen auch bei *Caiman niger* Spix, wie aus der Betrachtung der Figuren 12—15, Taf. XXVII. hervorgeht. Hier erfährt jedoch die Paraphyse eine etwas weitergehende Ausbildung. Schon beim jüngsten mir zur Verfügung stehenden Embryo, welcher ungefähr dem Stadium Fig. 6, Taf. XXVI bei *Crocodilus madagascariensis* entspricht, etwa 3 Wochen nach Ablage des Eies, mit ausgeprägter Sonderung des Knie- und Ellenbogengelenkes, fällt die stärkere Faltung der Wandung der Paraphyse auf, während der dorsale Sack auch hier eine ungefaltete große dünnwandige Blase darstellt, Verhältnisse die ziemlich lange unverändert beibehalten werden.

Dieser stärkeren Ausbildung des Organes entsprechend gelingt es bei schärferem Zusehen bei *Caiman niger* in diesem Stadium die Anlage der Pharaphyse auch bei der Betrachtung von außen wahrzunehmen. Sie zeigt sich beim konservierten Embryo als helle, kreisförmige, verhältnismäßig große scharf umschriebene Stelle ohne erkennbare Hervortreibung des Hirndaches. Nach kurzer Zeit büßt sie an Deutlichkeit ein, und ist bei wenig älteren Embryonen nicht mehr aufzufinden.

Erst in älteren Stadien mit völlig ausgebildeter äußerer Körperform finden wir den Prozeß der Faltenbildung weiter fortgeschritten und nunmehr auch die Wandung des dorsalen Sackes in dieselbe einbezogen, ein Vorgang der bei jungen Tieren kurz vor dem Ausschlüpfen noch stärker ausgeprägt ist; jedoch bleibt auch bei *Caiman niger* die hintere Wand des Velum von der Faltenbildung frei und die Paraphyse zeigt sich vom Gehirn nicht völlig abgeschnürt, sondern auf Serienschnitten läßt sich stets noch die Eröffnung ihrer Basis nach der Hirnhöhle erkennen. Auch hier findet man die gleiche Umlagerung wie bei *Crocodilus madagascariensis,* und bei jungen Tieren kurz vor dem Ausschlüpfen ist sowohl dorsaler Sack wie Paraphyse schräg nach hinten geneigt.

Jedenfalls ist aber die Faltenbildung besonders im Bereich der Paraphyse viel weiter ausgebildet als bei *Crocodilus madagascariensis* und nähert sich einigermaßen einer Plexus-

bildung, auch in Bezug auf die Erfüllung der Falten mit feinsten Capillargefäßen. Der Gesamteindruck ist nicht so scharf ausgeprägt der einer Rückbildung, wie bei *Crocodilus madagascariensis*, und es wäre wohl möglich, daß bei *Caiman niger* das Organ noch eine weitere Ausbildung erfährt und beim erwachsenen Tier schon bei makroskopischer Betrachtung ein Gebilde darstellen könnte, wie es Rabl-Rückhard l. c. für *Alligator lucius* beschreibt. Leider fehlen mir Gehirne erwachsener Tiere um diese Frage in den Bereich der Untersuchung ziehen zu können.

Im Verlauf meiner Untersuchung über die Anhangsgebilde des Zwischenhirndaches bei Crocodiliern ergab sich die Notwendigkeit die Verhältnisse bei anderen Reptilien zum Vergleich herbeizuziehen und ich wählte dazu *Chelone imbricata* Schweigg., von welcher Form ich ein reiches Material aus Madagaskar mitgebracht hatte.

Die Literatur über die Zirbel der Schildkröten ist eine wenig umfangreiche und beschränkt sich meist auf kurze Bemerkungen. Durch Rabl-Rückhard[1] wurde bei *Chelone midas* Latr. das von Stieda[2] geläugnete Vorkommen einer Zirbel bei Schildkröten festgestellt und dieses Organ später auch von Herrick,[3] Sorensen[4] und Humphrey[5] für verschiedene Schildkröten nachgewiesen. Jedoch beschränken sich die genannten Autoren meist auf eine kurze Schilderung des Befundes bei erwachsenen Tieren und nur bei Humphrey findet auch die Embryonalentwicklung einige Erwähnung, sodaß eine genauere Untersuchung der ersten Anlage und Ausbildung dieses Organes ganz am Platze schien.

Die Bildung der Zirbel wird durch das Auftreten einer nach innen gerichteten Falte im Bereich des vorderen Teiles des Hirndaches eingeleitet, die, wie schon hier bemerkt werden soll, sich später zum Velum transversum ausbildet und die Grenze zwischen Vorderhirn und Mittelhirn andeutet. Eine weitergehende Differenzierung des Hirndaches ist noch nicht erfolgt, es ist daher auch noch nicht zur Ausbildung eines Zwischenhirns gekommen

---

[1] Rabl-Rückhard, H. Zur Deutung und Entwicklung des Gehirns der Knochenfische: Archiv für Anat. und Physiolog. Anat. Abt. 1882, p. 132.

[2] Stieda, L. Über den Bau des zentralen Nervensystems der Schildkröte: Z. f. wiss. Zoolog., Bd. 25 (1875).

[3] Herrick, C. L. Topography and Histology of the Brain of Certain Reptiles: Journ. of Comparative Neurology. Vol. 3 (1893).

[4] Sorensen, A. D. Comparative Study of the Epiphysis and Roof of the Diencephalon. Ibid. Vol. 4 (1894).

[5] Humphrey, O. D. On the Brain of the Snapping Turtle *(Chelydra serpentina)*. Ibid. Vol. 4 (1894).

und das Mittelhirn nimmt noch die Mitte des Kopfes ein. Embryonen dieses Stadiums zeigen noch keine Spur einer Anlage der Extremitäten, besitzen eine im allgemeinen gestreckte Körpergestalt und liegen noch flach auf dem Dotter (Fig. 16, Taf. XXVII).

Embryonen nur ein wenig älter, mit soeben sich ausprägenden Extremitätenanlagen, lassen dagegen schon bei der Betrachtung von außen mit unbewaffnetem Auge leicht die nunmehr erfolgte Anlage von Epiphyse und Paraphyse erkennen. Dieselben zeigen sich beim konservierten Embryo als zwei weiße kreisförmige scharf umschriebene Stellen, die beim Anblick von der Seite etwas vorgetrieben erscheinen (Fig. 17a, Taf. XXVII).

Ein medianer Sagittalschnitt durch dies Stadium ergiebt das in Fig. 17, Taf. XXVII, dargestellte Bild. Die Anlagen von Epiphyse und Paraphyse stellen sich als kleine bläschenförmige Ausstülpungen der dorsalen Wandung des vorderen Hirndaches dar und sind verhältnismäßig weit voneinander getrennt. Während die Epiphyse von Anfang an scharf umschrieben auftritt, mit glatten Wandungen ohne Verzweigungen und nach vorn gerichtet ist, zeigt sich die Paraphyse weniger bestimmt abgesetzt, besitzt im Gegensatz zur Epiphyse eine weite Mündung und ein nach rückwärts gerichtetes Lumen und läßt schon jetzt Anzeichen einer Divertikelbildung erkennen. Die Gliederung des Gehirns ist zwar in großen Zügen angedeutet, erfährt jedoch erst von jetzt an ihre weitere Ausgestaltung, denn erst mit dem Auftreten der Epiphyse und Paraphyse sondert sich das Zwischenhirn schärfer vom Mittelhirn und Vorderhirn.

Nehmen wir nunmehr einen etwas älteren Embryo, etwa 14—20 Tage nach der Eiablage, mit mächtig entwickeltem, nach dem Körper zu fast im rechten Winkel zur Längsachse des Körpers eingebogenem Kopf, mit stark hervortretenden Augen und erster Anlage des Unterkiefers, bei welchem die Extremitäten in Knie und Ellenbogengelenk gut gesondert sind und die ausgesprochene Paddelform aufweisen, so ergeben Schnitte durch den Kopf vor allen Dingen die mächtige Entwicklung des Mittelhirns durch Ausbildung des Scheitelhöckers, der die Spitze der Kopfregion einnimmt. Die gegenseitigen Lageverhältnisse von Epiphyse und Paraphyse haben sich nicht geändert, wohl aber haben die Organe eine weitere Ausbildung erfahren, indem sie sich in die Länge gestreckt haben. (Fig. 18, Taf. XXVII).

Die Epiphyse stellt nunmehr einen gebogenen, lang ausgezogenen kopfwärts gerichteten Sack dar, der mit einem engen Stiel in das Zwischenhirn mündet. Seine untere Wand legt sich dem Dach des Zwischenhirns eng an, nur durch eine dünne Lage von Bindegewebe davon getrennt. Die Paraphyse hat ihre Divertikel weiter ausgebildet, sodaß dieselben nun die Form von Handschuhfingern besitzen.

Trotzdem Epiphyse und Paraphyse ein gegeneinander gerichtetes Wachstum besitzen, sind sie doch jetzt bedeutend weiter voneinander entfernt als in jüngeren Stadien. Dieses Verhalten beruht auf der starken Ausdehnung des zwischen Paraphyse und Epiphyse gelegenen Teiles des Zwischenhirndaches, der sich kuppelförmig auswölbt. Es ist jener Teil, der bei älteren Autoren den Namen Zirbelpolster trägt, den ich jedoch nach dem Vorgange von Humphrey l. c. als dorsalen Sack bezeichnen möchte, weil er auch bei Crocodiliern eine ganz kolossale Ausbildung erfährt, während die Anlage der Epiphyse unterbleibt, und daher bei diesen die Bezeichnung Zirbelpolster völlig unzutreffend sein würde.

Die vordere Wand des dorsalen Sackes biegt nach innen und unten um und vereinigt sich mit der hinteren Wand der Paraphyse zu dem als Velum transversum bezeichneten Gebilde, welches in diesem Stadium also aus den fast parallel eng nebeneinander verlaufenden Wänden von Paraphyse und dorsalem Sack besteht, mit einer dünnen Lage von Bindegewebe dazwischen ohne bis jetzt eine Plexusbildung aufzuweisen.

Im großen und ganzen behält die Epiphyse in den folgenden Stadien die Gestalt eines langgestreckten Sackes mit glatten ungefalteten Wänden bei, ohne jemals eine Andeutung einer peripheren Abschnürung, die einer Anlage eines Parietalauges entsprechen könnte, erkennen zu lassen. Die Paraphyse dagegen erfährt eine weitere Ausgestaltung, indem die im vorigen Stadium schon angedeuteten Divertikel oder Ausstülpungen am peripheren Ende sich zu Schläuchen auszuziehen und der Epiphyse entgegen zu wachsen beginnen. Auch auf das Velum transversum greift diese Faltenbildung über. (Fig. 19. Taf. XXVII).

Diese Schlauchbildung der Paraphyse geht weiter und weiter und die Paraphyse nähert sich dadurch der Epiphyse mehr und mehr, dabei mit ihrer unteren Fläche der Decke des Zwischenhirns folgend. Auch das Dach des dorsalen Sackes beginnt sich nun zu falten und es wird dies anscheinend hervorgerufen durch das Vordringen bindegewebiger mit Capillaren erfüllter Stellen des Hirndaches.

Dieser Prozeß der Faltung erreicht im Bereich der hinteren Wand des Velum transversum und im vorderen angrenzenden Abschnitt des dorsalen Sackes seine höchste Ausbildung, gelangt in den unter der Epiphyse gelegenen Partien aber nur wenig zur Ausprägung. Besonders in den Seitenteilen des dorsalen Sackes ist die Faltenbildung stark entwickelt, aber auch hier bleibt der Abschnitt unter der Epiphyse, der dem Zirbelpolster älterer Autoren entspricht, in der Ausbildung der Falten zurück. Überall in diesen Falten finden wir lockeres Bindegewebe reich mit Blutgefäßen und Capillaren angefüllt. Frei von

der Faltenbildung bleibt nur die vordere Wandung der Paraphyse, die fast völlig glatt verstreicht und auch später bei höchster Ausbildung des Organes nur schwache Andeutungen von solchen erkennen läßt.

Die Größenzunahme der Epiphyse hält mit der Entwicklung der Paraphyse gleichen Schritt, sie streckt sich mehr und mehr in die Länge, sich dabei dem Dach des dorsalen Sackes eng anlegend. Etwa in der Mitte des Daches des dorsalen Sackes treffen sich Paraphyse und Epiphyse und lagern sich einander an, ohne aber, auch in späteren Stadien nicht, nähere Beziehungen zu einander einzugehen (Fig. 21, Taf. XXVII).

Die Epiphyse wird im Verlauf der Entwicklung völlig von ihrer Ursprungsstelle losgelöst und stellt einen langgestreckten etwas abgerundeten Schlauch dar, ohne jedoch jemals eine Ausbildung von Falten aufzuweisen. Ihre Wandung besitzt stets eine bedeutend größere Stärke als die Wandung der Paraphyse oder des dorsalen Sackes und das ganze Gebilde wird eingehüllt von einer bindegewebigen Kapsel, die in den bindegewebigen Überzug der Innenfalten des Schädels übergeht, der der harten Hirnhaut entspricht.

Die Paraphyse dagegen verliert ihren Zusammenhang mit der Hirnhöhle nicht und geht mit breitem Lumen in das des Ventrikels über und zeigt in ihrer histologischen Beschaffenheit keine Verschiedenheit von der des Zwischenhirns.

Der ganze Raum zwischen Paraphyse, Epiphyse und Wandung des dorsalen Sackes ist strotzend angefüllt mit lockerem Bindegewebe und mit Blutkapillaren, die sich auch in alle Falten der Paraphyse und des dorsalen Sackes hineinerstrecken und das ganze Gebilde plexusartig umwandeln.

Das Velum transversum wird, wie schon erwähnt, in den Prozeß der Faltenbildung mit einbezogen und verliert dadurch mehr und mehr den Charakter einer scharfen Scheidewand zwischen Paraphyse und dorsalem Sack.

Nach vorn geht die Wandung der Paraphyse in den Plexus chorioideus über, der reich mit Blutgefäßen angefüllt ist und sich weit in die Hemisphären hinein erstrekt. Über das Zwischenhirn zieht sich ein mächtiger Blutsinus, der Sinus longitudinalis, dessen Verzweigungen in den Raum zwischen Paraphyse und Epiphyse eindringen und sich schließlich in die vorher besprochenen feinen und feinsten alle Falten und Sprossen des dorsalen Sackes und der Paraphyse ausfüllenden Kapillaren auflösen.

Durch das Wachstum des Mittel- und Vorderhirns und den Druck der Hemisphären und der Corpora bigemina werden zwar die einzelnen Teile des Zwischenhirnes und der Paraphyse etwas zusammengeschoben und einander genähert, jedoch erfolgt kein völliges

Zusammenschieben wie bei den Crocodiliern, auch rücken diese Partien nicht in die Tiefe, sondern behalten im großen und ganzen ihre Lagebeziehungen zur Schädeldecke bei, wenn sie auch infolge der beginnenden Verknöcherung des Schädels bei gleichzeitiger Verdickung des Schädeldaches weiter nach innen verlagert erscheinen müssen als früher.

Leider konnte ich die Ausbildung des Organes nur bis kurz nach dem Ausschlüpfen der jungen Tiere verfolgen. Nach den Beschreibungen von Herrick l. c. und anderen scheint eine weitere Ausbildung in der Weise zu erfolgen, daß der Prozeß der Faltenbildung noch weiter fortschreitet, sodaß beim Erwachsenen das Gebilde einen verhältnismäßig enorm verzweigten Sack darstellt, der durch einen gewundenen röhrenförmigen Stiel mit seiner Ursprungsstelle in Verbindung steht. Infolge fortschreitender Faltenbildung wird auch das Lumen des Sackes beeinträchtigt und es wird durch diesen Bau verständlich, daß Stieda l. c. das ganze Organ für einen Plexus hielt und die Epiphyse fehlend glaubte.

Auf die stammesgeschichtliche Bedeutung des Gebildes will ich nicht eingehen. Was jedoch die gegenwärtige physiologische Funktion anbetrifft, so ergiebt sich vielleicht ein Fingerzeig darin, daß man stets den ganzen Raum des dorsalen Sackes und der Paraphyse mit einem feinen Gerinnsel angefüllt findet, daß also der ganze derartig umgewandelte Hirnteil zur Ernährung des Gehirns in Beziehung tritt und als eine Art Lymphorgan aufzufassen ist.

Im Anschluß an die auf Taf. XXVI und XXVII wiedergegebenen Abbildungen von medianen Sagittalschnitten durch ganze Köpfe von *Crocodilus* und *Chelone,* möchte ich mit ein paar Worten noch auf ein Gebilde eingehen, welches zwar eigentlich nicht hierher gehört, aber doch, da es sich stets dem Blick aufdrängt, nicht mit Stillschweigen übergangen werden darf.

In seiner Monographie über die Entwicklung des Opossum beschreibt Selenka[1] einen unpaaren Divertikel des Schlundes, den er Gaumentasche nennt. Derselbe erreicht beim Embryo von 5 Tagen das Maximum seiner Entwicklung und besitzt die Gestalt einer verästelten schlauchförmigen Drüse, die eingebettet zwischen der lockeren Bindesubstanz der vorderen Sattellehne liegt; der Ausführungsgang mündet hart hinter dem Pharyngealsegel in den Schlund ein. Was diesem Organ seine Besonderheit giebt, ist die Beziehung zum vorderen umgebogenen Ende der Chorda.

---

[1] Selenka, E. Studien zur Entwicklungsgeschichte der Tiere. Das Opossum *(Didelphis virginiana),* Wiesbaden 1887, p. 153—156.

Nach Selenka erfolgt die Anlage der Gaumentasche sehr früh, einen Tag früher als die der Hypophysis. Auf derartig jungen Stadien sieht man auf medianen Längsschnitten, daß die Gaumentasche die Fortsetzung der Chorda ist. Er schließt daraus, daß die Gaumentasche nichts anderes ist, als das verdickte, lappig verzweigte und ausgehöhlte Vorderende der Chorda dorsalis. Dieses Gebilde hat nur eine kurze Existenz und verschwindet mit dem sechsten Tage ohne eine Spur zu hinterlassen.

In der Literatur hat diese Gaumentasche seit jener Zeit keine Erwähnung gefunden mit Ausnahme einer kleinen Notiz von Bawden[1] über ein ähnliches Gebilde bei der Ente, das er Pharyngeal-Sack nennt, das aber niemals die Höhe der Ausbildung wie beim Opossum erreicht, sondern einen einfachen Sack von zwiebelförmiger Gestalt darstellt, der sich in die Mundhöhle öffnet, und sicher mit der schon 1877 von Seessel[2] beschriebenen Nebentasche der Hypophyse beim Hühnchen identisch ist.

Auch bei *Crocodilus* und *Chelone* findet sich diese Gaumentasche vor, wenn auch nur in gleich geringer Ausbildung wie bei der Ente; sie scheint überhaupt für eine gewisse Entwicklungsstufe eine ganz allgemeine Bildung zu sein, die vielleicht nur infolge ihrer häufig nur schwachen Ausprägung bisher übersehen wurde.

Die Gaumentasche ist stets unmittelbar hinter der Hypophysis gelegen, getrennt sind beide durch eine zapfenförmige Hervorragung, in die das vordere bis zum Ektoderm gehende Ende der Chorda dorsalis hineinragt (siehe Fig. 1, Taf. XXVII). Hypophysis sowohl wie Gaumentasche sind in diesem Stadium einfach und zeigen gleiche histologische Beschaffenheit. Die Chorda erfährt, wie wir aus den Abbildungen ersehen, nahe ihrer Spitze eine scharfe Einknickung. Das umgebogene Ende, also das äußerste craniale Ende der Chorda, dringt ursprünglich in den Vorsprung zwischen Hypophysis und Gaumentasche ein, folgt aber mit weiterer Ausbildung der Hypophysis der inneren Wandung derselben und verliert seine Beziehung zur Gaumentasche, die zu gleicher Zeit mehr und mehr verstreicht, schließlich ganz ausgezogen wird, und ohne eine Spur zu hinterlassen verschwindet.

Eine Verschmelzung des Organes mit dem Stiel der Hypophysis, wie Bawden l. c. für die Ente angiebt, habe ich bei *Crocodilus madagascariensis* und *Chelone imbricata* nicht beobachten können, dagegen behält die Spitze des Chorda ihre Beziehungen zur Hypophysis

---

[1] Bawden, H. H. Selenka's „Pharyngeal Sac" in the Duck: Journal of Comparative Neurology Vol. 3 (1893), p. 45—48.

[2] Seessel, Albert. Zur Entwicklungsgeschichte des Vorderdarmes: Archiv f. Anat. und Entwicklungsgeschichte, Jahrg. 1877, p. 464.

auch in späteren Stadien bei und wandert mit der weiteren Ausbildung und Ablösung des Hypophysensackes von der Rachenhöhle mit demselben bis dicht an den Boden der Hirnhöhle.

Eine besondere Bedeutung möchte ich der Gaumentasche nicht zuschreiben, halte es vielmehr für wahrscheinlich, daß ihre Entstehung durch die Kopfbeuge bedingt ist. Wie bekannt bleibt das vordere Ende der Chorda dorsalis von seiner Entstehung her noch eine zeitlang mit dem Epithel der Mundhöhle in Verbindung und muß beim Einsetzen der Kopfbeuge eine Knickung erfahren. Durch die Kopfbeuge wird aber zu gleicher Zeit das Epithel der Mundhöhle zusammengedrückt und muß, um auf dem nunmehr beschränkteren Raum Platz zu finden, naturgemäß eine Falte schlagen, die sich an der Stelle des geringsten Widerstandes, also dicht hinter dem starren umgebogenen Ende der Chorda ausprägt. Dies ist ja auch, wie wir sahen die ursprüngliche Lagebeziehung von Chordaspitze und Gaumentasche zu einander. In Uebereinstimmung damit steht, daß die Anlage der Gaumentasche früher erfolgt als die der Hypophyse, die eine echte Einstülpung darstellt, während die Anlage der Gaumentasche auf einer Faltenbildung beruht. Mit der Ablösung der Chordaspitze vom Epithel der Mundhöhle und Verlagerung derselben nach innen und dadurch aufgehobenem Spannungswiderstand, wird auch die Bedingung für die Entstehung der Gaumentasche hinfällig und dieselbe verstreicht mehr und mehr um schließlich ohne eine Spur zu hinterlassen zu verschwinden (Fig. 1—5, Taf. XXVI und Fig. 12, 16—18, Taf. XXVII).

Druck von Aug. Weisbrod, Frankfurt a. M.

Tafel XXVI.

Tafel XXVI.

Crocodilus madagascariensis Grand.

Für alle Figuren gültige Bezeichnungen.

Ch = Chorda dorsalis.	G = Blutgefäße und Lakunen.	P = Paraphysis.
C. S. = Commissura superior.	G. T. = Gaumen-Tasche.	Plex = Plexus.
D. S. = Dorsaler Sack = Zirbelpolster.	H = Hypophysis.	V = Velum transversum.
E = Epiphysis.	Knoch = Knochenanlagen.	

Sämtliche Figuren stellen mediane Sagittalschnitte bei 11 facher Vergrößerung dar. Ausnahmen sind besonders vermerkt.

Fig. 1. Embryo direkt nach Eiablage. Gliedmaßen noch nicht angelegt.
Bis jetzt keine Ausstülpung des Hirndaches nachzuweisen. Hypophysentasche und Gaumentasche deutlich zu erkennen.

Fig. 2. Embryo etwas älter. Zwischenhirn beginnt sich auszuprägen. An der Grenze von Mittelhirn und Vorderhirn faltenförmige Ausstülpung des Hirndaches, die spätere Paraphysis.

Fig. 2 a. Der gleiche Embryo, seitlicher Sagittalschnitt durch das Hirndach. Vergr. 40 fach.
Die Ausstülpung erscheint jederseits völlig abgeschnürt.

Fig. 3. Embryo etwa 10 Tage nach Eiablage. Gliedmaßen als Hervorwölbungen erkennbar.
Paraphysis weit geöffnete Blase, die seitlich abgeschnürt erscheint (Fig. 3 a).

Fig. 4. Embryo etwas älter. Zwischenhirn schärfer ausgeprägt. Hintere Wand der Paraphyse und vordere Wand des Zwischenhirns bilden die Anlage des Velum transversum.

Fig. 4 a. Der gleiche Schnitt. Velum transversum und benachbarte Teile bei 45 facher Vergrößerung.
Ausstülpungen der hinteren Wand der Paraphysis.

Fig. 5. Embryo etwa 20 Tage nach Eiablage. Gliedmaßen linsenförmig.
Paraphyse stellt eine weit geöffnete dünne Blase dar.

Fig. 5 a. Derselbe Embryo seitlich. Paraphyse jederseits zu einer Blase abgeschnürt.

Fig. 5 b. Derselbe Embryo. Hintere Wand der Paraphyse bei 45 facher Vergrößerung mit den 3 schon im vorigen Stadium sichtbaren Ausstülpungen.

Fig. 6. Embryo etwa 4 Wochen nach Eiablage. Gliedmaßen paddelförmig.
Velum transversum stärker ausgebildet.

Fig. 6 a. Der gleiche Embryo. Frontalschnitt. Paraphyse weit geöffnet mit Plexus und einem der vorher erwähnten Organe.

Fig. 7. Embryo etwas älter. Velum transversum wandartig in die Hirnhöhle hineinragend.

Fig. 7 a. Der gleiche Embryo seitlich.

Fig. 7 b. Das gleiche Stadium. Frontalschnitt. Paraphyse mit Plexus, darüber dorsaler Sack angeschnitten.

Fig. 8. Embryo etwa $1^1/_2$ Monat nach Eiablage. Finger und Zehenstrahlen ausgebildet.
Commissura superior deutlich gesondert.

Fig. 9 Embryo etwa 2 Monate nach Eiablage. Typische Hufform der Finger und Zehen.
Dorsaler Sack und Paraphyse zeigen Zeichen der Zusammenschiebung und Faltenbildung.

Fig. 10. Embryo etwa $2^1/_4$ Monat nach Eiablage. Äußere Körperform fertig ausgebildet.
Hintere Wand des dorsalen Sackes und die Wand der Paraphysis stark gefaltet und von vorn nach hinten zusammengeschoben durch die Hirnmassen.

Fig. 11. Embryo eben ausgeschlüpft. Paraphyse und dorsaler Sack eng zusammengefaltet und nach hinten geneigt.

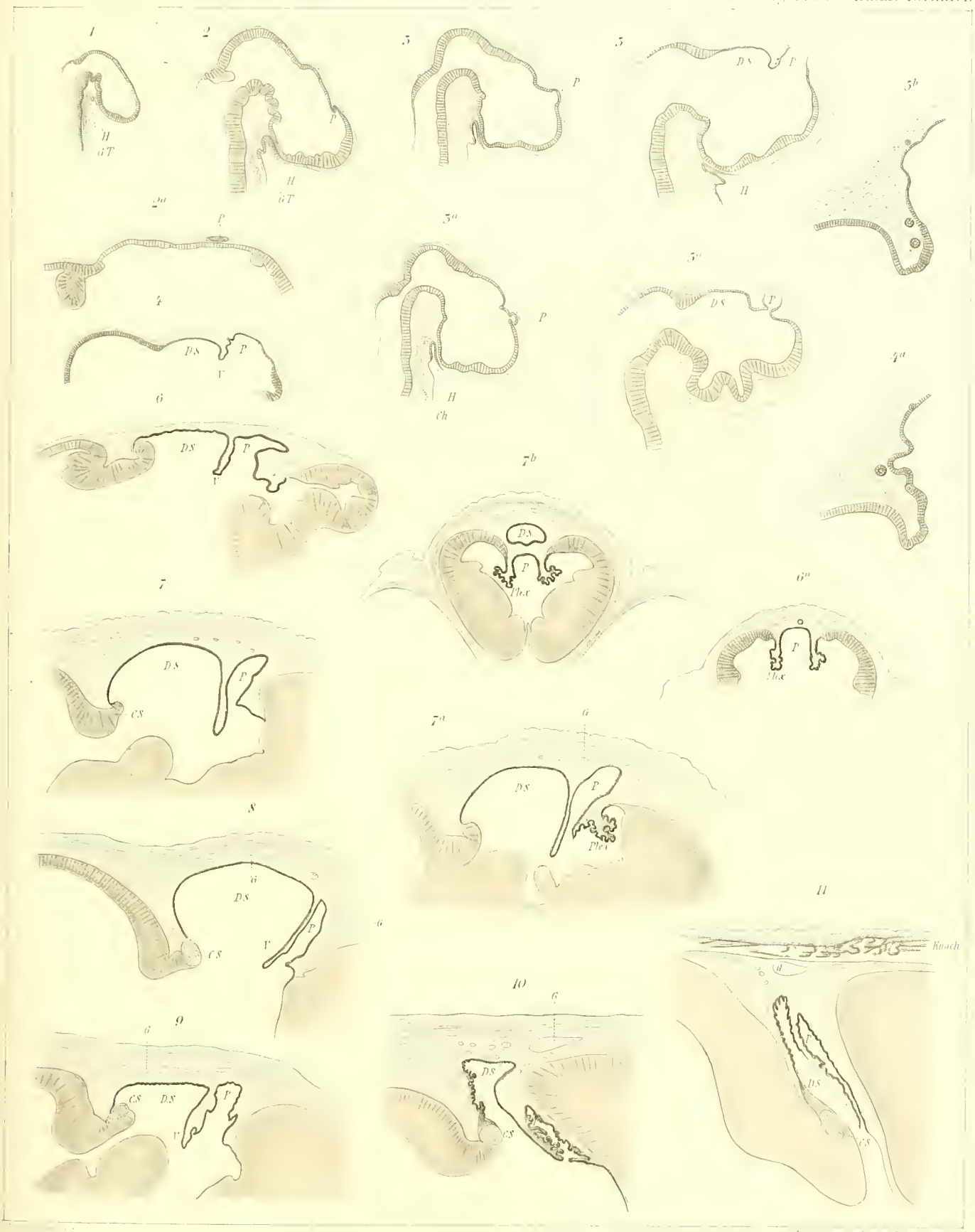

Voeltzkow: Epiphyse und Paraphyse

Tafel XXVII.

Tafel XXVII.

Caiman niger und *Chelone imbricata.*

Für alle Figuren gültige Bezeichnungen.

Ch = Chorda dorsalis.
C. s = Commissura superior.
D. S. = Dorsaler Sack = Zirbelpolster.
E = Epiphysis.
G = Blutgefäße und Blutlakunen.
G. T. = Gaumen-Tasche.
H = Hypophysis.
Knoch = Anlagen von Knochen.
V = Velum transversum.
Knorp. = Knorpel.
P = Paraphysis.
Plex = Plexus.
S = Blutsinus.

Sämtliche Figuren stellen, wenn nicht anders bemerkt, mediane Sagittalschnitte dar.

Fig. 12—15. *Caiman niger.* Vergr. 11 fach.

Fig. 12. Embryo mit linsenförmigen Gliedmaßen und Sonderung von Knie- und Ellenbogengelenk. Dorsaler Sack und Paraphyse gut ausgebildet. Beginn der Faltenbildung der hinteren Wand der Paraphyse.

Fig. 13. Embryo mit Gliedmaßen von Paddelform, jedoch Andeutung von Zehenstrahlen bereits ausgebildet. Wand der Paraphysis stärker gefaltet.

Fig. 14. Embryo mit typischer Hufform der Finger und Zehen und vollendeter Beschuppung. Wand der Paraphysis sehr stark gefaltet, auch die obere Wand des dorsalen Sackes beginnt sich zu falten.

Fig. 15. Embryo mit fertig ausgebildeter äußerer Körperform. Faltungsprozeß weiter fortgeschritten. Paraphysis und dorsaler Sack von vorn nach hinten durch die Hirnmassen zusammen geschoben.

Fig. 16—22. *Chelone imbricata.* Vergr. 20 fach.

Fig. 16. Embryo mit leistenförmiger Anlage der Gliedmaßen. Grenze zwischen Vorderhirn und Zwischenhirn durch Falte angedeutet.

Fig. 17. Embryo etwas älter. Mit beginnender Sonderung von Knie- und Ellenbogengelenk. Paraphysis und Epiphysis angelegt.

Fig. 17a. Stirnansicht des gleichen Embryo. Paraphysis und Epiphysis als knopfförmige Erhebungen durch die Schädeldecke von außen sichtbar. Vergr. $9^1/_2$.

Fig. 18. Embryo etwa 14 Tage nach Eiablage Gliedmaßen von Paddelform. Epiphysis und Paraphysis strecken sich in die Länge, in ihrem Wachstum einander entgegen gerichtet.

Fig. 18a. Derselbe Embryo. Hypophysis.

Fig. 19. Embryo etwa 1 Monat nach Eiablage. Extremitäten mit Zehenstrahlen. Beschilderung in großen Zügen ausgeprägt. Epiphysis schlauchförmig gestreckt. Paraphysis zeigt Beginn der Faltenbildung.

Fig. 20. Embryo etwas älter. Epiphysis stärker gestreckt. Paraphysis weiter verzweigt.

Fig. 21. Embryo kurz vor dem Ausschlüpfen. Faltenbildung der Paraphysis greift auf die Wandung des dorsalen Sackes über.

Fig. 22. Embryo kurz nach dem Ausschlüpfen. Die ganze Wand der Paraphysis und des dorsalen Sackes plexusartig umgewandelt. Epiphyse von ihrer Ursprungstelle losgeschnürt.

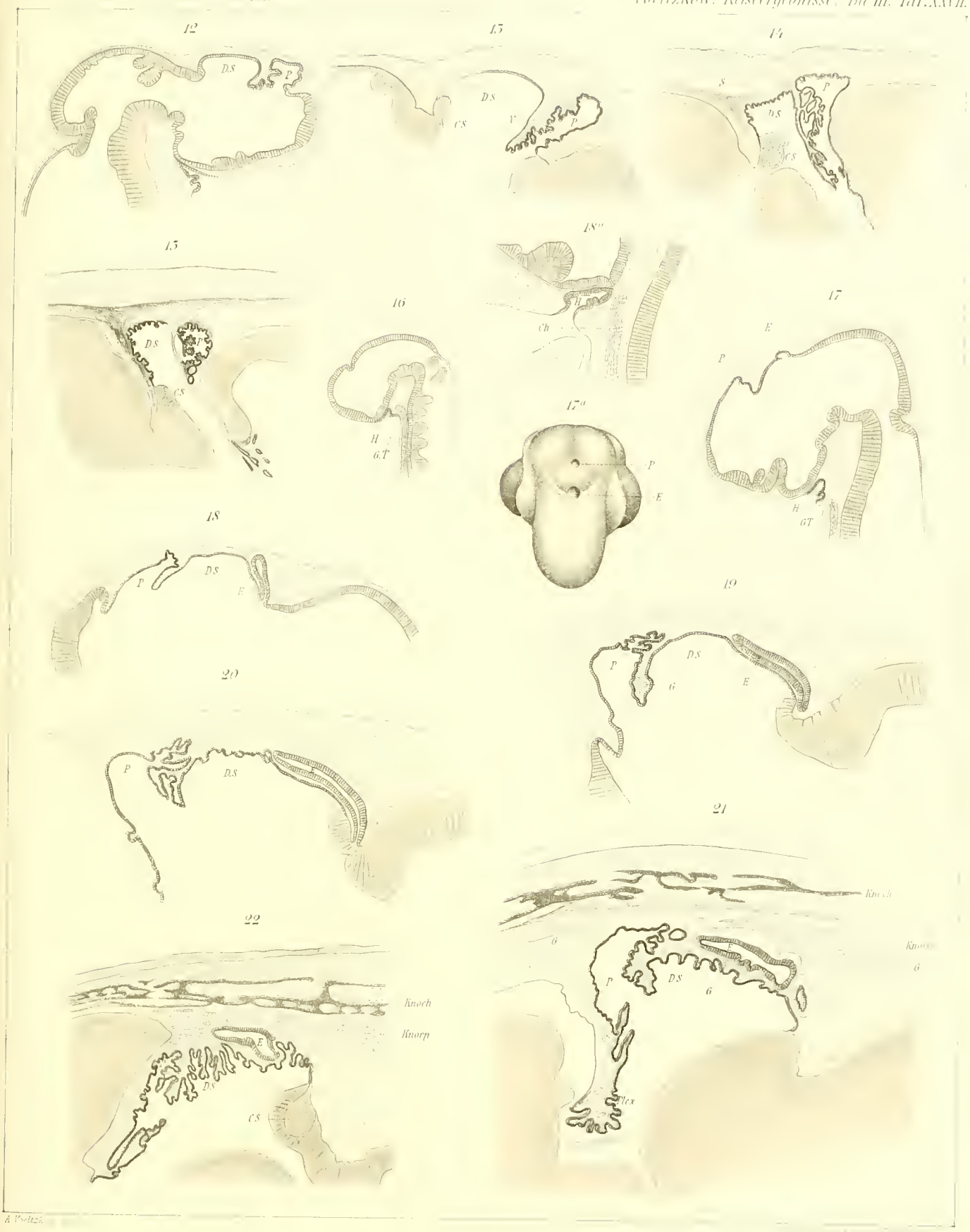

Voeltzkow: Epiphyse und Paraphyse.

ZOBODAT - www.zobodat.at

Zoologisch-Botanische Datenbank/Zoological-Botanical Database

Digitale Literatur/Digital Literature

Zeitschrift/Journal: Abhandlungen der Senckenbergischen Naturforschenden Gesellschaft

Jahr/Year: 1902-1905

Band/Volume: 27_1902-1905

Autor(en)/Author(s): Voeltzkow Alfred

Artikel/Article: Epiphyse und Paraphyse bei Krokodilen und Schildkröten 163-178