© Biodiversity Heritage Library, http://www.biodiversitylibrary.org/; www.zobodat.at

III.

Zum Circulations- und Respirations-System von *Nephelis* und *Clepsine*,

von Dr. **Franz Leydig**,
Prosector an der zootom. Anstalt.

Nephelis vulgaris.

Bekanntlich besitzt *Nephelis*, nach innen von den seitlichen Längsblutgefässen, eine Reihe von siebenzehn rothen Blutbehältern. V. Siebold*) lässt diese Körper mit den Wassergefässen zusammenhängen, welcher Angabe ich aber nach eigenen Untersuchungen nicht beistimmen kann.

Es hängen nämlich diese Blasen mit dem Blutgefässsystem zusammen in der Weise, dass sie als seitliche Erweiterungen (Fig. 1[b] a) an den Quergefässen (b) sitzen, welche die Seitenstammgefässe (c) mit dem Bauchgefäss (d) verbinden. Um sich hiervon zu überzeugen, muss man möglichst junge Thiere untersuchen und sein Augenmerk eben längere Zeit auf eine Blase nebst der Queranastomose richten. Man sieht dann, wenn die Blase nicht durch umliegendes Gewebe zu sehr verdunkelt ist, wie die Blutkörperchen durch die Cilien des gleich zu beschreibenden Körpers umhergetrieben werden, bemerkt aber auch bei scharfem Fixiren der Blutkörperchen, dass zeitweise (manchmal zwar erst in langen Zwischenräumen) Blutkörperchen von der einen Seite (vom Seitengefäss her) einströmen und eben so nach der andern Richtung (gegen das Bauchgefäss) weiter wandern. V. Siebold**) lässt diese Blasen an den Pulsationen der Hauptblutgefässstämme keinen Antheil nehmen. Leider muss ich auch hierin widersprechen. In noch lebenskräftigen Thieren sieht man die in Rede stehenden Blutblasen sich lebhaft zusammenziehen und wieder ausdehnen. Wird aber das Thier durch das aufliegende Deckglas z. B. in seiner Blutströmung zu sehr genirt, dann bleiben sie ausgedehnt und machen nur hie und da schwache Versuche, sich zusammenzuziehen, ziehen sich auch wohl beim allmäligen Absterben des Thieres so krampfhaft zusammen, dass alles Blut ausgetrieben wird.

In diesen Blutbehältern nun, deren Zusammenhang mit dem Blutgefässsystem und Contraktionsfähigkeit ich eben angegeben, entdeckte v. Siebold***) „ein rosettenförmiges, viellappiges und farbloses, mit Flimmercilien besetztes Organ". Ich habe diesem Organe eine gewisse Aufmerksamkeit geschenkt und theile hier mit, was ich gefunden. Am unverletzten Thiere bemerkt man nur so viel, dass es an einer bestimmten Stelle, und zwar gegen das Bauchgefäss hin, der Innenfläche der Blase festsitzt und hier in die Blase

---

*) Lehrbuch der vergl. Anatomie pag. 216.
**) a. a. O.
***) a. a. O.

© Biodiversity Heritage Library, http://www.biodiversitylibrary.org/; www.zobodat.at

vorragt (Fig. 1[b] e). Man erblickt das Spiel der Cilien, kann sich aber die Gestalt des Körpers nicht deutlich machen; auch durch angewendeten Druck wird die Ansicht nicht verbessert. Heraus präparirt nimmt sich das Organ so aus: auf einem Haufen von Zellen (Fig. 1[a] a), die, ohne von einer gemeinsamen Hülle umgeben zu sein, einen rundlichen Körper formiren, sitzt ein von heller, fast durchsichtiger Substanz gebildeter Ring (b), der durch Faltungen seiner Substanz Flimmerlappen (c) erzeugt und damit das „rosettenförmige" Ansehen bedingt. Die Zellen, auf denen dieser Ring mit seinen Flimmerlappen aufsitzt, sind anfänglich hell und klar, mit Kern und Kernkörperchen, werden aber durch Wasser in ihrem Inhalte getrübt. Nach aussen auf dem Zellenhaufen sitzen öfters schwärzliche, verzweigte Pigmentzellen (e). Die Flimmerlappen, deren gewöhnliche Zahl sechs ist (bisweilen einer mehr oder einer weniger), formiren Rinnen (f), die alle in das Centrum des Ringes münden. Die Cilien, welche diese Rinnen auskleiden, schwingen sehr lebhaft und treiben Körperchen von aussen nach innen. Jeder Flimmerlappen besizt in seinem Innern einen schönen hellen bläschenförmigen Kern (d), mit einem Kernkörperchen, und zeigt in seiner Substanz eine äusserst feine Querstreifung.

Welche Bedeutung diese sonderbaren Körper für das Blutgefässsystem haben mögen, darüber wage ich keine Meinung auszusprechen. Förderung der Blutbewegung ist wohl nicht ihr Zweck, denn diese würde auch ohne die Wimperlappen vor sich gehen.

Ich will gleich hier bemerken, dass ich bei *Clepsine complanata* ein Organ aufgefunden habe, was dem eben von *Nephelis* beschriebenen gewiss ganz analog ist. Es hat eine arabeskenförmige Gestalt (Fig. 2), besteht aus zwei hirtenstabähnlich gewundenen Flimmerlappen (a), zwei Rinnen (b) formirend, die nach unten im stielförmigen Theil zu einer einzigen (c) zusammenmünden. Auch hier besitzt jeder der Flimmerlappen in seinem umgebogenen Theile einen hellen Kern mit einem Kernkörperchen (d); bisweilen schien mir dieser Kern noch in einer Zelle zu liegen, indem eine zarte Contour nach aussen um ihn herumzog (e). Die Cilien kleiden die Rinnen vollständig aus und bewirken auch hier eine Strömung von aussen nach innen. Dieselben besitzen eine grosse Lebenszähigkeit. Sind sie nämlich durch Verdunstung des Wassers, dem Eintrocknen nahe, ruhig geworden, so tritt doch nach Wiederzusatz von Wasser die lebhafteste Bewegung ein. Die Hauptmasse des Organs ist eine feinkörnige Substanz. Nach aussen findet sich eine zarte Hülle, hie und da mit einem Kern (f).

Viele vergebliche Mühe habe ich mir gegeben, dieses Organ im unverletzten Thiere zu sehen. In jungen, noch ziemlich durchsichtigen Thieren habe ich es nicht auffinden können, vielleicht dass es noch nicht gebildet war, und bei erwachsenen Individuen ist mir nur so viel über die Lage klar geworden, dass es zwischen dem Darm und den Seitengefässen getroffen wird. Nach der Analogie mit *Nephelis* möchte ich annehmen, dass es ebenfalls in den Quergefässen seinen Sitz hat (s. unten).

Nach diesem Excurse kehre ich zu den Gefässen von *Nephelis* zurück, indem ich Einiges über ihre Struktur bemerke. Von den nicht contraktilen Gefässen ist wenig zu sagen, sie bestehen aus einer strukturlosen Membran mit rudimentären Kernen. Die contraktilen Gefässe dagegen (Seitenstammgefässe bis weit in Kopf und Fuss, Bauchgefäss, die Queranastomosen) besitzen — insoweit sie isolirt betrachtet werden können — eine bindegewebige Hülle (homogene, zarte Membran), auf der bei den Stammgefässen noch ein Netz von schwarzen verzweigten Pigmentzellen liegt; hierauf folgt die Muskelschicht, welche deutlich aus Ring- und Längsmuskeln besteht. Von einem Gefässepitel war nichts zu sehen. Da die Muskelelementartheile der Gefässe von *Nephelis* wegen ihrer Kleinheit etwas schwer zu erforschen sind, so habe ich der leichtern

© Biodiversity Heritage Library, http://www.biodiversitylibrary.org/; www.zobodat.at

Darstellung wegen eine Abbildung der Seitengefässmuskeln von *Haemopis* gegeben. Bei diesem Wurme erkennt man die sehr breiten Ringmuskeln, welche aber nicht regelmässige Ringe bilden, sondern ineinander geflochten sind, als etwas plattgedrückte Röhren, die eine aus heller, homogener Substanz (Fig. 4 a) bestehende Wand besitzen und in ihrer Höhle feine Punktmasse (b) enthalten. In diese eingebettet findet sich in jeder Muskelröhre, wie mir schien, immer nur je ein schöner bläschenförmiger Kern mit einem Kernkörperchen (c), so dass man wohl eine solche Muskelröhre einer einzelnen, weiter entwickelten Zelle gleichsetzen darf. Die unter den Ringmuskeln liegenden Längsmuskeln (e) bilden ebenfalls eine Art Flechtwerk und betragen in der Breite nur ein Drittel der Ringmuskeln.

So viel über das Circulationssystem von *Nephelis vulgaris*. Meine Beobachtungen über den Respirationsapparat desselben Thieres weichen, wie schon aus dem Obigen erhellt, von der Darstellung v. Siebold's ab. Es besitzt nämlich *Nephelis* als Athemorgane eine Reihe paariger Knäuel von farblosen, nicht flimmernden Wassergefässen, welche v. Siebold mit den oben besprochenen Blutbehältern zusammenhängen lässt. Nach dem was ich gesehen, münden die Röhren eines jeden Knäuels von Wassergefässen zwar allerdings in eine Blase (Fig. 5 a), allein dieselbe ist von den Blutbehältern durchaus verschieden und von v. Siebold übersehen worden. Es liegen die in Rede stehenden Blasen gegen die Bauchseite (die erste befindet sich in gleicher Höhe mit dem fünften Bauchganglion), haben bei jungen Thieren einen vollkommen wasserklaren Inhalt, der aber bei Weiterentwickelung des Thieres zuerst punkt-, dann stäbchenförmige Molekularkörperchen *) in sich bildet. Aus jeder Blase führt ein deutlicher Ausführungsgang (b), der mit länglicher Oeffnung (c) an der Bauchseite mündet. Blase, Ausführungsgang, sowie Oeffnung desselben nach aussen contrahiren sich lebhaft.

Um all Dieses gut wahrzunehmen, ist es nothwendig, das Thier auf den Rücken zu legen. Man kann so das Vergnügen haben, den Blutbehälter der Queranastomose und die Blase der Wassergefässe nebeneinander ihre Contraktionen vollführen zu sehen.

Clepsine.

Das Gefässsystem von *Clepsine* scheidet sich nach meinen Untersuchungen in zwei Abtheilungen, insofern nämlich ein mit histiologisch deutlich gesonderten, meist starren Wandungen versehenes Gefässsytem durch offene Mündung mit einem andern in Verbindung steht, das theilweis von mehr lacunen- oder sinusähnlichem Charakter, nicht überall deutlich gesonderte Wandungen besitzt, aber durchweg contraktil erscheint. Filippi hat nur einen Theil des letzteren gekannt und das erstere ganz übersehen, während O. F. Müller **) umgekehrt das erstere grösstentheils gesehen, das andere aber, welches er nur im Seitengefäss kannte, missdeutet hat. Mich hat die Beobachtung vieler, besonders jüngerer Clepsinen rücksichtlich des Gefässsystems Folgendes gelehrt: Der erste von Filippi übersehene Abschnitt desselben hat zwei Hauptstämme, ein contraktiles Rückengefäss (Fig. 9 a) und ein nicht contraktiles Bauchgefäss (Fig. 9 b). Das Rückengefäss schickt nach vorne zwei paarige, eine kurze Strecke weit ebenfalls contraktile Aeste (cc) ab, die, in weitem Bogen (d) nach hinten laufend, sich mit dem

---

*) Auch bei *Haemopis* besteht die weissliche Flüssigkeit, welche sich aus der blasenförmigen Erweiterung der schleifenförmigen Organe am Bauche herausdrücken lässt, fast nur aus stabförmigen beweglichen Körperchen (vibrionenähnlich). Sie scheinen selbst noch einen äusserst zarten, schwanzförmigen Anhang zu besitzen.

**) Wiegmanns Archiv 1844 pag. 375 Anmerkung.

© Biodiversity Heritage Library, http://www.biodiversitylibrary.org/; www.zobodat.at

Bauchgefäss verbinden. Ein mittlerer unpaarer, eine ziemlich weite Strecke hin noch contraktiler Ast (e) läuft, spiralig gewunden, zur Seite der Schlundröhre nach vorne, biegt hierauf wieder nach hinten, um zur Basis der Schlundröhre zu gelangen, tritt in diese ein und bildet durch Theilung und Wiedervereinigung die in Fig. 10 gegebenen vier Schlingen in der Schlundröhre; das ausführende Gefäss (f) mündet in das Bauchgefäss. Sonst sendet das Rückengefäss seiner ganzen Länge nach keine Aeste ab; hinten, in der Gegend des Sphinkters, der den Magen vom Darm trennt, mündet es mit freier Oeffnung (g) aus *), und zwar in den grossen Mediansinus der zweiten Gefässabtheilung.

Das Bauchgefäss (Fig. 9 b) theilt sich nach vorne in drei paarige Aeste (hh). Der eine Ast (f) des vordersten Paares nimmt das aus der Schlundröhre zurückkehrende Gefäss auf, die andern bilden vier Schlingen, die im Kopfe liegen. In seinem weitern Verlaufe nach hinten ist es ästelos wie das Rückengefäss; in der Fussscheibe aber bildet es fünf bis sechs Bogen (ii), die auch die längs des Seitenrandes vom Rückengefäss kommenden zwei paarigen Gefässe aufnehmen.

Die zweite Abtheilung des Gefässsystems, welche durch die hinten offene Mündung des Rückengefässes mit dem eben besprochenen System communicirt, hat drei Hauptstämme. Der mittlere (α) umgiebt mit gesonderten Wandungen als weiter Raum (Sinus) den ganzen Tractus, das Bauchmark **) und wohl auch theilweise das Rückengefäss. Die beiden andern Hauptstämme ($\beta\beta$) liegen zur Seite des Körpers. Alle drei stehen vorne und hinten (γ) bogenförmig in Verbindung. Ausserdem communiciren sie miteinander durch zahlreiche Queranastomosen ***) (δ), sowie durch obere Bogen, welche, jedem Leibesringe entsprechend, dicht unter der Haut verlaufend von einem Seitengefäss zum andern ziehen (ε).

Das letztbeschriebene Gefässsystem ist wegen seiner Contraktionsfähigkeit schwer an einem und demselben Thiere als Ganzes aufzufassen, besonders so lange das Thier noch sehr lebenskräftig ist. Leichter wird die Erkenntniss, wenn dieses Gefässsystem bei zunehmender Mattigkeit des Thieres oft lange in der Diastole verweilt. Als Wegweiser dienen zunächst die Blutkörperchen. Die Queranastomosen sieht man öfters in der Diastole zu weiten blasenförmigen Räumen (Fig. 11 d) sich erweitern (besonders in der Gegend der vordersten Respirationsorgane). Sie scheinen mir den Blutbehältern von *Nephelis* analog und schliessen auch wohl, wie diese, das oben von *Clepsine* beschriebene arabeskenförmige Flimmerorgan ein. Auch der Gefässbogen am hintern Körperrande, sowie die Bogen, welche in jedem Segment, dicht unter der Haut, von einem Seitengefäss zum andern ziehen, dehnen sich bei ganz jungen Thieren zu grossen Blasen hervor, in welche man die Blutkörperchen ein- und ausströmen sieht.

Eine sehr auffallende Erscheinung ist es, dass geformte Theile des Blutes bei jungen Individuen nur in diesem Abschnitt des Gefässsystemes kreisen, im andern nicht †). Bei erwachsenen Individuen sah ich

---

*) Ausser O. F. Müller (a. a. O.) hat auch Grube, Entwickelung der Annelid. pag. 43, das contraktile Rückengefäss gesehen. Ihm schienen hinten von diesem Gefässe eben so viele Aeste abzugehen, als der Darm Blindsäcke hat. Dies ist unrichtig. Es ist allerdings nicht ganz leicht das Ende des Rückengefässes zu sehen; macht aber letzteres noch einigermassen regelmässige Contraktionen und durchmustert man die bezeichnete Gegend genau, so erkennt man die nach der Bewegung bald runde, bald (unterm Deckglas) längsspaltige, freie Mündung des betreffenden Gefässes.

**) Auch bei *Nephelis* habe ich mich überzeugt, dass das Bauchmark im Bauchgefäss eingeschlossen liegt.

***) Diese Queranastomosen, sowie die Seitengefässe sind es, welche Filippi schon gekannt hat.

†) Auch Grube (pag. 43) sah im Rückengefäss keine Blut- (oder Chylus-) Körperchen, wohl aber in den Seitengefässen.

© Biodiversity Heritage Library, http://www.biodiversitylibrary.org/; www.zobodat.at

zwar hie und da Blutkörperchen im Rückengefäss, allein sie konnten möglicherweise in Folge des Druckes vom Deckglas her hineingerathen sein.

Weil der Darm innerhalb des Mediansinus liegt, so lässt sich diese zweite Gefässabtheilung unter günstigen Umständen vom Darm aus theilweise injiciren. Hat sich z. B. eine junge *Clepsine* an einer in demselben Glase befindlichen *Nephelis* recht voll gesogen, so füllen sich nach angewendetem leichten Druck Seitengefässe und Queranastomosen mit dem rothen Darminhalt oft recht hübsch *).

Was die Strukturverhältnisse des Gefässsystems anlangt, so halte ich Folgendes der Bemerkung werth. Das Rückengefäss hat zu äusserst eine zarte bindegewebige Hülle (blasse, homogene Substanz) (Fig. 7, 8 aa). mit vereinzelten eingebetteten Körpern (b), die sich in Essigsäure als Zellen (?) ausweisen. Auf diese Hülle folgt die contraktile Haut (cc), eine feinkörnige, weiche Membran, die bei der Contraktion des Gefässes leichte Querrunzeln bildet. Die innerste Begrenzung des Gefässes bildet eine scharf conturirte, homogene Membran (d). Eigenthümlich sind dem Rückengefäss die Klappen (ee): weiche, gelappte Körper, die in das Gefässlumen vorragen und dasselbe bei der Contraktion des Gefässes kammerartig absperren. Es bestehen dieselben aus 8 — 10 elementären Zellen, welche, ausser einem feinkörnigen Inhalt, Kern und Kernkörperchen besitzen und wohl nur durch ein weiches Bindemittel zusammengehalten werden. Diese eigenthümliche Verbindungsweise macht es erklärlich, dass bei nur einigermassen tumultuarischen Bewegungen des Rückengefässes die Zellen sich lösen und im Blute fortgeschwemmt werden.

Die vom Rückengefässe vorn abgehenden Aeste besitzen in ihrem Anfangstheil (Fig. 7 ff) dieselben Häute wie das Rückengefäss selbst, sind deshalb auch, so weit sie diesen histiologischen Charakter tragen, contraktil, und zwar das mittlere unpaare, welches in die Schlundröhre läuft, auf eine weitere Strecke als das Seitenpaar. Ueber die contraktile Stelle hinaus bestehen sie aus der Bindehülle (Fig. 3 a) mit ihren Zellen (b) und der innern, scharf conturirten, homogenen Membran (d). Beide Häute setzen auch das Bauchgefäss (Fig 6) zusammen, welches sich deshalb nur durch sein grösseres Lumen von den Aesten und deren Verbindungsbogen unterscheidet. Am isolirten Bauchgefäss jedoch zeigt sich etwas Besonderes. Es legt sich nämlich die innere dicke Membran in feineren und gröberen Querrunzeln an zwei auf seiner obern und untern Seite verlaufende zart gestreifte Bänder (Fig. 6 e) an, wodurch das Bauchgefäss ein dem menschlichen Colon ähnelndes Aussehen annimmt.

Rücksichtlich der histiologischen Verhältnisse der Gefässabtheilung mit mehr Sinus- oder Lacunenähnlichem Charakter, so bin ich nicht ganz ins Reine gekommen. An ganz jungen Thieren z. B. erscheinen die Seitengefässe als blosse Räume zwischen der Haut und den Stammmuskeln. Am erwachsenen Thiere dagegen erkennt man beim Druck eine eigene scharfe Begrenzung **) der Seitengefässe und die Durch-

---

*) Dieses Lageverhältniss scheint mir auch die Angabe Filippi's hervorgerufen zu haben von der directen Verbindung des Verdauungskanales mit diesem Blutgefässsystem. An jedem blinden Ende des Verdauungskanales nämlich mündet ein Quergefäss, vom Seitengefässe kommend, in den grossen Sinus, welcher den Tractus umgiebt. Man kann bei angewendetem Druck das Ueberströmen des Darminhaltes in diesen, sowie von da in die Quer- und Seitengefässe direct beobachten. Das feine Gefässnetz übrigens, das Filippi als ein vermittelndes beschreibt, ist nichts Anderes als der Athemapparat mit seinen Röhren, die in keinem Zusammenhange mit dem Blutgefässsystem stehen.

**) Joh. Müller (Archiv 1846 Hft 2, Anmerk. zu O. F. Müller's Aufsatz) will keine solche erkennen. Dort wird auch von O. F. Müller angegeben, dass nur zur Fortpflanzungszeit Strömungen in diesen seitlichen Räumen Statt fänden. Ich sah die Blutströmung in diesen Seitengefässen an vielen jungen und erwachsenen Exemplaren zu jeder Jahreszeit.

© Biodiversity Heritage Library, http://www.biodiversitylibrary.org/; www.zobodat.at

schnitte von Ringmuskeln. Unverkennbar ist ferner, dass der grosse Mediansinus, welcher den Tractus umgiebt, eine selbständige Membran besitzt. Man sieht hier (Fig. 11) am vordern Theil des Nahrungsschlauches die muskulöse Schlundröhre (a) in dem scharf conturirten Schlund (b), nach aussen von dieser einen je nach dem Stande der Contraktion bald weiteren, bald engeren, der ganzen Länge des Schlundes nach verlaufenden hellen Raum (*aa*), in dem Blutkörperchen (c) treiben. Dieser Raum ist das Lumen des Mediansinus; er besitzt eine selbständige Wandung, die an ihrer äussern Seite ebenfalls Durchschnitte von Muskeln (d) erkennen lässt. Diese Membran des Mediansinus verfolgt man auch als Wand der seitlichen Verbindungsbogen, welche, wie schon oben angegeben wurde, bei der Diastole in ihrer Mitte sich zu geräumigen Blasen (*δ*) erweitern. Nach diesen speciellen Datis bin ich geneigt, auch für die übrigen Verbindungsbogen eine selbständige Wand als existirend anzunehmen.

Das Blut selbst ist immer *(Clepsine complanata* und *bioculata)* farblos. Die geformten Theile in ihm sind theils Molekularkörperchen, einzeln oder zu Klümpchen zusammengebacken, von unregelmässiger bis zu rundlicher Gestalt; theils vielleicht aus diesen Gebilden hervorgegangene elementäre Zellen.

Die Richtung des Blutstromes anlangend, zieht er im contraktilen, lacunenartigen System bald da, bald dorthin, doch ist, wie es scheint, in den Seitenstämmen die normale Richtung von hinten nach vorne. Eben so im contraktilen Rückengefäss des andern Systemes. Sucht man sich übrigens nach der von mir gegebenen schematischen Zeichnung (Fig. 9 u. 10) einen Kreislauf zu construiren, so stösst man auf die Schwierigkeit, dass irgendwo in der ersten Abtheilung des Gefässsystemes eine Stauung des Blutes stattfindet, wenn nicht noch eine zweite Communication mit dem contraktilen, lacunenartigen Systeme besteht. Eine solche möchte man am hintern Ende des Bauchgefässes vermuthen; bis jetzt habe ich aber nichts Derartiges auffinden können, indem gerade diese Leibesgegend schwer zu durchsuchen ist, und wünsche nur, dass ein Anderer hierin glücklicher sei und damit den vorhin angeregten Scrupel rücksichtlich des Blutlaufes beseitige.

Erklärung der Abbildungen.

Tab. III.

Fig. 1 a. Rosettenförmiges Flimmerorgan aus einem Blutbehälter von *Nephelis vulgaris.*

a. Zellenhaufen.

b. Ring.

c. Flimmerlappen des Organes.

d. Kerne.

f. Rinnen mit den Wimpern der Flimmerlappen.

e. Pigmentzellen.

Fig. 1 b. Halb schematische Zeichnung, zur Versinnlichung der Lage des rosettenförmigen Organes.

a. Blutbehälter, als Ausstülpung der Queranastomose *(b)*, in welchem das Flimmerorgan *(e)* sitzt.

c. Seitengefäss.

d. Bauchgefäss.

Fig. 2. Arabeskenförmiges, dem vorhergehenden analoges Flimmerorgan aus *Clepsine complanata.*

aa. Die beiden Flimmerlappen.

bc. Die Rinnen, welche sie bilden.

© Biodiversity Heritage Library, http://www.biodiversitylibrary.org/; www.zobodat.at

d. Die Kerne der Flimmerlappen.
f. Kern der Hülle des Organes.

Fig. 3. Nicht contraktiles Gefäss von *Clepsine.*
a. Hülle aus Bindesubstanz, mit ihrer Zelle *(b).*
d. Innere starke homogene Membran.

Fig. 4. Contraktiles Seitengefäss von *Haemopis vorax.*
a. Aeussere helle Substanz der Muskelcylinder.
b. Punktmasse, welche den Kanal ausfüllt.
c. Bläschenförmiger Kern eines Muskels.
d. Durchschnitt des Muskelcylinders.
e. Längsmuskeln.
f. Bindegewebehülle des Gefässes.

Fig. 5. Respirationsapparat von *Nephelis vulgaris.*
a. Contraktile Blase mit
b. ihrem Ausführungsgange und
c. dessen Ausmündung.
d. Wassergefässe, welche in die Blase einmünden.

Fig. 6. Bauchgefäss von *Clepsine.*
a. b. d. wie Fig. 3.
e. Fein gestreiftes Längsband.

Fig. 7. Vorderes Ende des Rückengefässes und seine Theilung, sowie

Fig. 8. hinteres freies Ende desselben Gefässes von *Clepsine.*
a. b. d. wie Fig. 3.
c. Contraktile Membran.
e. Klappen.
f. Die vorn abgehenden Aeste.
g. Hintere freie Ausmündung des Rückengefässes.

Fig. 9 u. 10. Schematische Darstellung des Gefässsystems von *Clepsine bioculata.*
a. Rückengefäss.
b. Bauchgefäss.
cc. Verbindungsbogen zwischen beiden.
e. Unpaarer Ast des Rückengefässes, welcher in die Schlundröhre (Fig. 10 e) läuft, und nach Bildung der vier Bogen in derselben und Austritt aus der Schlundröhre sich mit dem Bauchgefäss verbindet (f).
αα. Mediansinus.
ββ. Seitenstämme.
γγ. Vorderer und hinterer Verbindungsbogen.
δδ. Queranastomosen.
εε. Obere unter der Haut verlaufende Verbindungsbogen der Seitenstämme.

Fig. 11. Halb-schematische Zeichnung eines Theiles des Mediansinus und der Queranastomosen.
a. Muskulöse Schlundröhre.
b. Schlund.
c. Blutkörperchen.
d. Muskeldurchschnitte an der Wand des Sinus.
α. Lumen des Mediansinus.
β. Seitengefäss.
δ. Blasen der Queranastomosen.

© Biodiversity Heritage Library, http://www.biodiversitylibrary.org/; www.zobodat.at

Fig. 1 a.

Fig. 1 b.



Fig. 2.

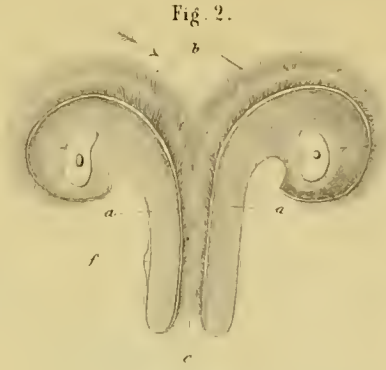

Fig. 3.

Fig. 4.

Fig. 6.

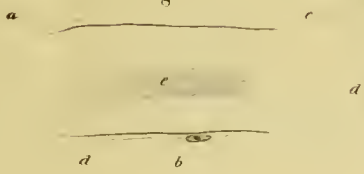

Fig. 5.

Fig. 7.

Fig. 9.

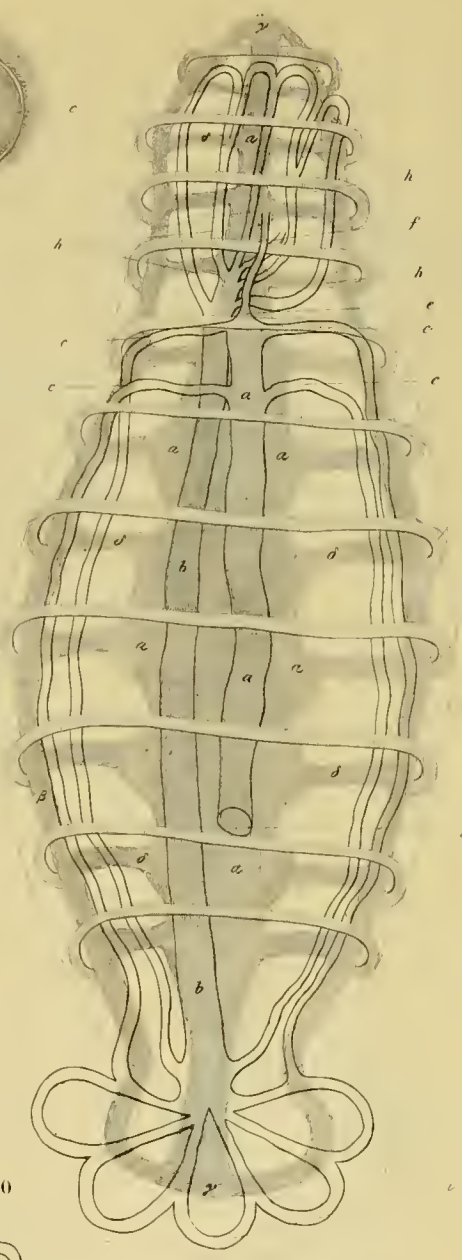

Fig 11

Fig 10

Fig 8

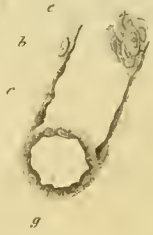

Dr Leydig ad nat del

ZOBODAT - www.zobodat.at

Zoologisch-Botanische Datenbank/Zoological-Botanical Database

Digitale Literatur/Digital Literature

Zeitschrift/Journal: Arbeiten aus dem Zoologisch-Zootomischen Institut in Würzburg

Jahr/Year: 1849

Band/Volume: 2_alt

Autor(en)/Author(s): Leydig Franz von

Artikel/Article: Zum Circulations- und Respirations-System von Nephelis und Clepsine 14-20