Nachdruck verboten.
Übersetzungsrecht vorbehalten.

(Aus dem Institut für Schiffs- und Tropenkrankheiten, Hamburg.
Direktor: Dr. Nocht. Abteilungschef: Dr. Schaudinn †.)

Untersuchungen über *Babesia canis*
(Piana und Galli-Valerio).

Von
K. Kinoshita (Formosa, Japan).

(Hierzu Tafel XII—XIII.)

Einleitung.

Seit der Entdeckung von Piana und Galli-Valerio (31) wurde *Babesia canis* von mehreren Autoren studiert und die biologischen sowie pathogenen Eigentümlichkeiten dieses Parasiten festgestellt. In erster Linie sind die Namen von Nocard (25), Almy (25), Motas (26), Nuttall (28) und Smith (35) und vor allem die Entdecker Piana und Galli-Valerio (31) selbst als Beobachter der Hundebabesia hervorzuheben. Trotz der Arbeit dieser Forscher blieben bisher noch manche Punkte, besonders in der Entwicklungsgeschichte dieser Schmarotzer, ungeklärt, so z. B. die Frage der Vermehrung durch Knospenbildung, welche zuerst von Nocard und Motas (26) beobachtet und zwar nur als Amöboidform bezeichnet wurde, wobei sich diese Autoren aber bereits die Frage vorlegten, ob sich der Parasit nicht auch durch Abschnürung derartiger pseudopodienartiger Ausläufer, d. h. also durch Knospenbildung, vermehren könnte. Diese Vorgänge wurden von Galli-Valerio (11) für Sporulation gehalten, während Nuttall und Smith (29) sie nur als eine unregelmäßige Form der schnell verlaufenden direkten Teilung deuten.

Digitized by Google

Ferner wurden die im Serum frei zu findenden Individuen bisher von mehreren Autoren als Jugendformen gedeutet, während andere in ihnen die Gameten erblickten. So schreibt Galli-Valerio (11), daß unter den freien Parasiten zuweilen sich Formen finden, an welchen das eine Ende lang ausgezogen ist, und daß dieselben wahrscheinlich Gametenformen seien. Nuttall und Smith (29) sprechen auch von Gameten. Sie erwähnen Formen, welche von Bowhil und Doux (4) unter den freien Parasiten beschrieben wurden, nämlich mit geißelähnlichen Ausläufern versehene Individuen, welche letztere Autoren für Flagellatenstadien hielten, während Nuttall und Smith geneigt sind, dieselben als Mikrogametocyten zu deuten. Ferner beschrieben sie wurstförmige Parasiten von 10,3—10,7 μ Länge und 1,4—1,7 μ Breite, die nach ihrer Ansicht möglicherweise Gameten sein könnten. Außer ihnen hat niemand bisher derartige Stadien gefunden.

Die Frage der Unterscheidung von Jugendformen und Gameten ist hiernach noch nicht zur Entscheidung gebracht.

Material.

Um die verschiedenen Formen der Parasiten in größerer Menge nebeneinander zu Gesicht zu bekommen, wurden zum Studium als Material hauptsächlich junge Hunde benutzt, die an akuter Piroplasmosis erkrankt waren. Um diese Erkrankung zu erzielen, wurde den Versuchstieren 1 oder 2 ccm parasitenreichen Blutes inokuliert. Nach 3—5 Tagen stellte sich dann bei der akuten Krankheit hohes Fieber ein, das einige Tage dauerte, dann nahm die Temperatur bis zum Normalen ab, um erst kurz vor dem Tode wieder zu steigen, wie dies von Smith (35) auch beobachtet wurde. Außerdem zeigten diese akut erkrankten Hunde Appetitlosigkeit, Abmagerung (hiervon gibt es aber Ausnahmen), Anämie, in einigen Fällen Ikterus und Hämoglobinurie usw. Mit diesen akut verlaufenden Fällen wurden bezüglich der Parasitenbefunde auch einige leicht oder chronisch verlaufende Fälle und solche, die zur Immunisierung führten, zum Vergleich herangezogen. Die Zahl der untersuchten Tiere beträgt bisher 10. Die Blutpräparate und Organausstriche wurden nach den in der Malariaforschung üblichen Methoden hergestellt. Zur Fixierung der Trockenausstriche diente Alcoh. abs. (15 Minuten) oder Alkohol und Äther zu gleichen Teilen, die Färbung erfolgte nach der neuen Methode von Giemsa unter Alkalizusatz. Gewöhnlich genügte eine Stunde zur Darstellung der Kerne, selten war es

Digitized by Google

notwendig, die Präparate über Nacht in der Farbe zu lassen oder letztere sogar zu wechseln.

Die Gestalt der Parasiten.

Im frischen Blutpräparat lassen sich bei den lebenden Babesien im Ruhezustande ohne längere Beobachtung leicht zwei Grundformen unterscheiden, die eine ist birnförmig, die andere rundlich scheibenförmig. Die birnförmigen Parasiten finden sich einzeln und zu zweien in der bekannten Hantelform verbunden, oder auch in größerer Zahl sowohl in oder auf den roten Blutkörperchen liegend als auch frei im Serum zerstreut. Manche dieser Formen scheinen sicher nur auf den Blutkörperchen aufgelagert oder nur wenig eingesunken zu sein, weil man sie bei bestimmter Lagerung des Erythrocyten sich deutlich über die Oberfläche erheben sieht, worauf Kossel (17) auch aufmerksam gemacht hat. Die abgerundet scheibenförmigen Parasiten dagegen scheinen mir meist im Blutkörper zu liegen, obwohl es auch hierbei Fälle gibt, wo die Parasiten über den Rand des Blutkörpers hervorzuragen scheinen, ähnlich wie dies Argutinsky (1) als Beweis für die Auflagerung der Malariaparasiten beschreibt und abbildet. Von Bewegungen konnte ich zwei Arten beobachten, Orts- und Amöboidbewegung, welche auch bereits von anderen Autoren unterschieden wurden. Die amöboide Bewegung ist am häufigsten bei den runden Parasiten zu erkennen. Bei den einfachen und Doppelbirnen, die in oder auf den Blutkörpern sich befinden, bemerkt man in den frisch angefertigten Präparaten keine Bewegungen. In der feuchten Kammer fangen aber nach 10—15 Minuten einzelne Individuen an, innerhalb des Blutkörperchens rotierende und gleitende, oft recht lebhafte Bewegungen auszuführen, ohne dabei ihre birnförmige Gestalt merklich zu verändern. Zuweilen buchten sie hierbei die Oberfläche des sie beherbergenden Blutkörperchens deutlich hervor. Ähnliche Lokomotionsbewegungen kann man oft noch deutlicher bei den freien, im Serum schwimmenden Birnen beobachten: bei der Lokomotion geht das zugespitzte Ende immer voran. Dies Vorwärtsgleiten erfolgt unter Rotation, Zittern und Wackeln des ganzen Körpers und erfolgt immer nur auf kurze Strecken. Immer zeigen sich aber nur einzelne Formen dieser Bewegung, die auch im überlebenden Präparat meist nur von kurzer Dauer ist.

Bei den im Blutkörperchen eingeschlossenen Parasiten erscheint das Protoplasma im allgemeinen homogen und hebt sich von dem

Digitized by Google

gelben Untergrunde der Blutzellen nur blaß ab. Wenn man jedoch das Präparat länger in der Luft beläßt, so wird das Protoplasma granuliert. Der Kern ist meist schwer zu erkennen; nur wenn das Protoplasma anfängt granuliert zu werden, tritt ein rundliches Kügelchen deutlicher aus ihm hervor, das sich je nach der Einstellung des Mikroskops als dunkler Kreis mit rundem, hellem Fleck oder heller Kreis mit dunklem Fleck in der Mitte zeigt, wie es Smith und Kilborne (34) bei der *Babesia bovis* bereits beschrieben haben. Die freien Parasiten können ähnlich aussehen wie die eben beschriebenen in oder auf dem Blutkörperchen liegenden, doch findet man hier auch andere Formen, die vom Beginn der Beobachtung an ein dunkel granuliertes Protoplasma und einen deutlichen Kernfleck erkennen lassen. Wir werden später sehen, daß es sich hierbei wahrscheinlich um Formen von ganz anderer entwicklungsgeschichtlicher Bedeutung handelt. Ich halte sie für die weiblichen Gameten. Die Größe der Parasiten schwankt zwischen 2,0 und 7,0 μ.

Im fixierten und gefärbten Präparat zeigen die Parasiten, welche im lebenden Zustande meist nur rundlich oder birnförmig erschienen, mannigfaltigere Gestalten, wie z. B. außer rundlich und birnförmig oval wallnußartig, dreieckig, rautenförmig, bandartig und ganz unregelmäßig amöboid. Das Protoplasma färbt sich nach Giemsa in allerlei Abstufungen von hell bis dunkelblau und ist meist nicht homogen, sondern vakuolär oder alveolar strukturiert. Die Vakuolen sind bald größer, bald sehr klein und haben zuweilen einen stärker lichtbrechenden Inhalt, so daß der ungefärbte Fleck im Protoplasma fast perlartig glänzt. Daß das Protoplasma meistens an der Peripherie der Parasiten dunkler und dichter gefärbt wird, was von allen Autoren bisher beschrieben wurde, beruht darauf, daß in diesen Teilen die Vakuolisierung fehlt oder so fein wird, daß sie nicht erkennbar ist. Eine Differenzierung in Ekto- und Entoplasma ist mir nicht erkennbar gewesen, eine an die Hüllschicht mancher Trypanosomen erinnernde, nach Giemsa färbbare periphere Zone habe ich nur in einem Präparat beobachtet, das von Blut angefertigt war, welches längere Zeit im Eisschrank aufbewahrt worden war. (Taf. I Fig. 57). Es ist denkbar, daß es sich bei diesen überlebenden Formen um eine ähnliche Schutzhülle handelt, wie sie von Prowazek (32) bei den Ruhestadien von *Herpetomonas* beschrieben wurde. Der Kern erscheint auch in verschiedener Gestalt, so als Stäbchen, Strich, Ring oder Halbring, Punkt, oder hat eine dreieckige, runde oder unregelmäßige Form. Er liegt im allgemeinen in der Nähe der Vakuole, bei der Ring- oder Halbringform des Kernes umgibt er sie in dieser

Digitized by Google

Gestalt, doch kann er auch in der Vaknole eingeschlossen erscheinen; die stäbchen-, strich-, punktförmigen und unregelmäßigen Kerne befinden sich an unbestimmten Stellen des Protoplasmas. Der Kern färbt sich in allen Nuancen von hell bis schwarzrot; bei der Teilung kann man im Kern zwei Substanzen unterscheiden, das Karyosoma in einem tiefroten Farbentone und die übrige hellrote Kernsubstanz. Die Größe und Gestalt des Kernes ist ein wichtiges Kriterium bei der Deutung der Entwicklungsstadien der Parasiten. Hierüber wird bei der Beschreibung der einzelnen Individuen Näheres mitgeteilt werden. Der Blepharoblast besitzt entweder runde oder stäbchenförmige Gestalt und ist im allgemeinen dem Kern entgegengesetzt gelagert, derart, daß z. B., wenn der erstere sich im Spitzteile des Protoplasmas eines birnenförmigen Parasiten befindet, der letztere im Randteile liegt. Er färbt sich in Abstufungen von dunkel blaurot bis violett, stets in einem vom Kern etwas verschiedenen Farbenton; wenn er aber in oder auf dem Kerne gelegen ist, was nicht selten der Fall ist, so ist es oft ziemlich schwer, diese Farbendifferenz deutlich zu unterscheiden; bei den ringförmige Kerne besitzenden Parasiten sitzt er häufig auf dem Randteile des Kernringes, mit dem Kerne eine echte Siegelringform bildend; in manchen Fällen scheint er ebenso wie der Kern selbst auch in der Vaknole des Plasmas eingeschlossen zu sein. Mit dem Fortschritte der Entwicklung der Parasiten verändert er seine Größe und Gestalt wie der Kern; doch sind die Umbildungsformen nicht so mannigfaltig. Von den meisten Autoren wurde bisher der Blepharoplast nicht erkannt, sondern nur ein einziger Kern beschrieben, der im allgemeinen eine rundliche und ovale Gestalt besitzen sollte, obwohl einige Autoren die stäbchenförmigen oder unregelmäßigen Kerne auch bereits beobachtet haben; Theiler (27) gibt z. B. an, daß die Kernform meistenteils mit der Gestalt der Parasiten übereinstimme. Richtiger scheint mir zu sein, daß der Kern bei seinen vegetativen Funktionen nie eine regelmäßige Gestalt besitzt, wie wir es ähnlich auch bei den halberwachsenen Malariaparasiten beobachten können. Ich glaube, daß die Autoren in vielen Fällen den Kerndimorphismus nicht erkannt haben, sondern nur den Blepharoplasten als einzigen Kern gesehen, wenn, wie oft der Fall ist, dieser sehr groß ist, während die Kernsubstanz dagegen gering und fein verteilt erscheint, und dazu noch wegen der starken Blaufärbung des Protoplasmas sich nicht gut differenzieren läßt.

Aus den verschieden gestalteten, häufig in allen Formen nebeneinander vorkommenden Parasiten galt es nun zunächst diejenigen,

Digitized by Google

welche in den Kreis der asexualen Vermehrung und Entwicklung gehören, herauszufinden. Hierbei kam ich zu Resultaten, die von den Kombinationen, welche Nocard und Motas (26) sowie Nuttall und Smith (29) gegeben haben, abweichen. Meine Beobachtungen führen mich dazu, zwei Kreise von asexualer Entwicklung aufzustellen, nämlich Schizogonie von indifferenten Formen und Gametogonie, d. h. Vermehrung geschlechtlich differenzierter Formen. Die erstere ist eine multiple Vermehrung, die zweite erfolgt als Längsteilung.

I. Die Schizogonie.

a) Die freien Jugendformen.

Im allgemeinen scheinen mir die im Serum frei zu findenden birnförmig gestalteten Parasiten von den meisten Autoren für die jüngsten Individuen gehalten worden zu sein; sie werden oft mit dem Worte „Schwimmsporen" bezeichnet. Einzelne Forscher jedoch, z. B. Kossel (17), Doflein (8) bei *Piroplasma bigeminum* und Galli-Valerio (11), Nuttall und Smith (29) bei *Piroplasma canis*, glaubten bereits die freien Birnformen nicht als Anfangsstadien der Entwicklung, sondern als Endstadien und zwar als die Gameten ansprechen zu müssen. Dieser Ansicht kann ich mich nur anschließen; wir wollen daher aus der mannigfaltigen Formenreihe der im Blute befindlichen Parasiten zunächst diese freien Birnformen beiseite lassen. Als kleinste Parasiten finden sich dann rundliche Körperchen, die zunächst beschrieben werden sollen, weil ich sie für die jüngsten Merozoiten halte. Im gefärbten Präparat stellt diese Parasitenform sich als ein rundliches, dreieckiges oder polygonales Körperchen von 1,3—2,0 μ Durchmesser dar. Bei Giemsa-Färbung nimmt das Protoplasma ziemlich stark und oft gleichmäßig blaue Färbung an, nur in seltenen Fällen finden sich schon kleine Vakuolen im Plasma, meist erscheint es homogen. Der Kern ist gewöhnlich rundlich, zuweilen etwas oval und liegt oft ganz an der Peripherie des Protoplasmas, seine Größe beträgt 0,7—1,0 m. Der Blepharoplast ist rundlich oder zuweilen stäbchenförmig, meist im Kern eingeschlossen (resp. ihm aufgelagert) oder ihm dicht anliegend. Frei findet man diese von mir als jüngste Merozoiten gedeuteten Formen meist nur vereinzelt, ähnlich wie bei der Malaria, und nur bei ganz schweren Infektionen werden sie zahlreicher angetroffen (Taf. I Fig. 1, Taf. II Fig. 1). Die Art und Weise, wie diese freien Formen in die Blut-

Digitized by Google

körperchen eindringen, scheint mir ähnlich wie bei den Merozoiten der Malariaparasiten nach Untersuchungen von Schaudinn (33) zu sein. Bilder, wie Fig. 2 Taf. I sie zeigt, bei denen der Merozoit an der Peripherie des Blutkörperchens angeheftet erscheint, habe ich öfter beobachtet. In diesem Stadium wird der Kern meist verlängert oder an einer Stelle verengt; der Blepharoplast trennt sich oft von dem Kern und erhebt sich über die Peripherie des Protoplasmas als kleines Kügelchen. Eine dieser ähnlichen Form ist auch von Nuttal und Smith (29) beschrieben worden.

b) Die Ringformen.

Daß die jungen in das Blutkörperchen eindringenden Parasiten die Gestalt eines Ringes annehmen, indem sie eine Ernährungsvakuole ausbilden, wobei das Protoplasma an die Peripherie verlagert wird, wurde schon von Smith und Kilborne (34) in ihrer ersten Arbeit über das *Piroplasma bigeminum* beschrieben, auch Kossel (17) hat dieser Deutung zugestimmt. Auch Koch (13) erwähnt, daß diese Ringe, ebenso wie die jungen Malariaschizonten, in der Mitte den Farbenton des Erythrocyten durchschimmern lassen. In der Tat haben manche dieser jungen Parasiten die größte Ähnlichkeit mit Tropikaringen. Das Protoplasma erscheint auf der Blutzelle als tiefblauer, färbbarer, feiner Ring von etwa 2,0—2,5 μ Durchmesser ohne irgend eine Verdickung; der Kern ist langgestreckt und nimmt an der Gestalt des Ringes teil; der Blepharoplast ist rundlich und etwas angeschwollen, so daß ein Bild des Siegelringes entsteht (Taf. I Fig. 3). Ich glaube, daß dieser kleine Ring nur für die jungen Schizonten charakteristisch ist und nicht mit der später zu besprechenden Gametogonie in Verbindung gebracht werden kann; Birnformen entwickeln sich meiner Ansicht nach aus ihm nicht. Bei weiterem Wachstum bis zu etwa 3 μ Durchmesser behalten diese Formen die Ringgestalt; die Dicke des Ringes wird dann ungleichmäßiger; oft tritt im Verlauf des Ringes, meist gegenüber dem Kern, eine kleine Vakuole auf. Kern und Blepharoplast bleiben meist noch verbunden (Taf. I Fig. 4, Taf. II Fig. 2).

c) Die scheibenförmigen Wachstumsstadien.

Mit dem Fortschritte des Wachstums der Parasiten verändert sich die Ringform allmählich in eine rundliche Scheibe von 3,5—4,0 μ Durchmesser; das Protoplasma färbt sich noch in der Peripherie stärker; doch ist in der Mitte nicht mehr der Farbenton der Blutzelle sichtbar, sondern die Vakuole zeigt einen perlartigen Glanz;

Digitized by Google

der Kern und Blepharoplast sitzen am Rande dieser Vakuole, meist schon voneinander getrennt, wobei der erstere dreieckige oder stäbchenförmige Gestalt zeigt, während der zweite meist rundlich ist (Taf. I Fig. 5, Taf. II Fig. 3). Ähnliche Formen wurden von Kossel (17) und Nuttall und Smith (29) abgebildet; nur die Differenzierung von Kern und Blepharoplast wurde von ihnen nicht erkannt; wo sie einen Kerndimorphismus vor sich hatten, deuteten sie dies als frühzeitige Kernteilung. Letztere findet aber erst viel später statt.

d) Die Amöboidformen.

Diese Formen entwickeln sich direkt aus den Scheiben, indem diese am Rande Pseudopodien aussenden. Sie sind von allen Autoren beschrieben worden. Die Pseudopodien sind entweder breit und kurz oder schmal und lang, meist etwas blasser als das übrige Protoplasma gefärbt und zuweilen hier und da mit einigen Verdickungen versehen (Taf. I Fig. 7 u. 9, Taf. II Fig. 6). Der oft langgestreckte Kern oder auch der Blepharoplast werden nicht selten in die Pseudopodien hineingezogen, so daß letztere dann im Giemsapräparat als rot oder violett gefärbte Fortsätze erscheinen (Taf. I Fig. 6 u. 8, Taf. II Fig. 4 u. 5). Lignières (22) hat bei *Piroplasma bigeminum* in seiner Fig. 8k wohl ein ähnliches Stadium abgebildet und hielt es für ein Vorstadium der Vermehrung. Obwohl diese Form mit der Sporulationsform, welche ich später beschreiben werde, entfernte Ähnlichkeit besitzt, ist sie doch von der Schizogonie leicht zu unterscheiden, weil bei dieser Amöboidform der Blepharoplast ungeteilt bleibt, während er sich bei der Sporulationsform in ebensoviele Teile wie der Kern teilt. Auch bei der Amöboidform der Tertiana-Schizonten wird die Kernsubstanz oft verzerrt und in die Pseudopodien hineingezogen. Auf ähnliche Kernbilder, d. h. Amöboidwerden des Kerns und Eintritt seiner Fortsätze in die Pseudopodien, möchte ich auch die von Lignières geschilderte Keimbildung, an der nur der Kern und nicht das Protoplasma teilnehmen soll, zurückführen. Merozoiten dürften die Keime dieses Autors kaum sein, da diese außer dem Kern stets ein wohlausgebildetes Protoplasma aufweisen, gleichgültig, ob sie sich innerhalb oder außerhalb des Blutkörperchens befinden. Bei diesen Amöboidformen fehlt oft schon die größere Vakuole, der Kern ist stets unregelmäßig gestaltet, während der Blepharoplast kugelig ist. Unter den zahlreichen Formen, welche das Amöboidstadium während seines Wachstums annimmt, gibt es auch typische Bandformen (Taf. I Fig. 10, Taf. II Fig. 7),

Digitized by Google

ähnlich wie bei den Quartanparasiten der Malaria, doch glaube ich, daß viele dieser Formen als Kunstprodukte bei der Konservierung aufzufassen sind. Die Malariabandform, die von vielen Autoren für ein charakteristisches Stadium der Quartanparasiten gehalten wird, dürfte nach meinen Beobachtungen auch nur eine künstlich bei der Konservierung veränderte Form darstellen, weil, wenn man das frische Blut bei Quartana untersucht, man außer den in lebhafter amöboider Bewegung befindlichen runden Parasiten niemals Bandformen finden kann. Die Ausbildung solcher Formen in den Präparaten halte ich für das Resultat des auf das Blut bei Ausstrichen ausgeübten Druckes oder Zuges.

e) Die erwachsenen Formen.

Dieselben sind rund, oval oder unregelmäßig gestaltet und auch mehr stark amöboid veränderlich; die Größe schwankt zwischen 3,5—5 μ Durchmesser und kann zuweilen 7,5 μ erreichen. Das Protoplasma färbt sich nach Giemsa ungleichmäßig, doch ist im allgemeinen die Blaufärbung an der Peripherie stärker, während sich im Innern eine oder mehrere Vakuolen von verschiedener Größe bemerkbar machen; der Kern befindet sich meist jetzt schon in Teilung; auch der Blepharoplast verlängert sich und beginnt mit der Zweiteilung (Taf. I Fig. 11—14, Taf. II Fig. 8). Bei Individuen, die sich der Sporulation nähern, findet man zuweilen Kernfiguren, welche fadenartig verlängerte Hanteln darstellen und, von dem dicht danebenliegenden Blepharoplasten begleitet, an die Peripherie des Protoplasmas treten, als wenn sie ausgestoßen werden sollten (Taf. I Fig. 15—17, Taf. II Fig. 9). Über die Bedeutung dieses Vorganges, der als Vorläufer der Schizogonie für dieses Stadium charakteristisch ist, kann ich nichts Bestimmtes aussagen; vielleicht handelt es sich um eine Art „Epuration“ von überschüssigem Kernmaterial.

f) Die Sporulationsformen.

Mit dieser Ausstoßung des fadenförmigen Kernteiles scheint gewöhnlich der Teilungsakt zu beginnen. Das Protoplasma tritt buckelartig an der Stelle des Kernaustritts hervor und zieht dabei einen der Blepharoplasten mit der dazu gehörigen Kernsubstanzmenge mit. Ebenso bildet sich an einer anderen Stelle eine derartige buckelige, mit Kern und Blepharoplast versehene Knospe. Allmählich schnüren sich dann diese breiten knospenförmigen Körper von der Peripherie des Protoplasmas ab und werden als Merozoiten frei. Sie besitzen einen Durchmesser von etwa 1,5—2,0 μ. Oft bleiben diese Knospen

Digitized by Google

noch eine Zeitlang mit dem Rest des mütterlichen Parasitenkörpers, welcher sich noch ziemlich stark blau färbt und oft pünktchenartige Kernsubstanzreste enthält, verbunden (Taf. I Fig. 18—20, Taf. II Fig. 10 u. 11). Wenn die Merozoiten die Verbindung von dem Restkörper gelöst haben, so bleibt der letztere auf dem Blutkörperchen zurück, meist besteht er nur noch aus Protoplasma, die chromatische Substanz fehlt, wahrscheinlich geht er mit dem Zerfall der Blutzelle zugrunde (Taf. I Fig. 38 oben). Die Anzahl der Merozoiten, die von einem erwachsenen Schizonten gebildet sind, beträgt meist 2—4; doch werden in letzterem Falle auch zunächst zwei und dann später die letzten zwei abgestoßen. Die Reihe der bisher erwähnten schizogonischen Formen wird im Anfangsstadium der Hundepiroplasmosis stets reicher gefunden als im Endstadium, wie schon von einigen Autoren, z. B. Leblanc (20), Nocard und Motas (26), sowie Smith (35) betont wurde.

Wenn man am ersten Tage des Fieberaufsteigens das Zirkulationsblut eines infizierten Hundes untersucht, so kann man die zu dieser Reihe gehörigen Formen alle auffinden, während die freien einfachen oder doppelten Birnformen nur in verhältnismäßig geringer Zahl vorhanden sind. Beim Fortschritt des Krankheitsverlaufes nehmen dann sowohl diese schizogonischen Formen als auch die Birnformen zu. Wenn das Fieber seinen höchsten Grad erreicht hat und abzufallen beginnt, werden die beiden Sorten durchschnittlich in gleicher Menge gefunden. Bei dem zweiten Aufsteigen des Fiebers nehmen dann die Birnformen im Verhältnis zu, während in der von Fieber freien Periode im allgemeinen beide Formengruppen abnehmen; doch kann man vor dem Tode bei akuter schwerer Infektion auch in mäßiger Menge die schizogonischen Formen neben den zahlreichen Birnformen noch finden. Jedenfalls sind diese rundlichen Formen der Schizonten in allen Stadien des Hundepiroplasmose vorhanden, während sich die Birnformen erst im Verlaufe der Krankheit einstellen. Wenn man die hier beschriebene Schizogonie durch Knospung nur als unregelmäßige Teilung auffassen will, die nicht prinzipiell von der Vermehrung der Birnen abweicht, wie Nuttall und Smith (29) meinen, so stehen wir hier vor der ungeklärten Tatsache, daß das *Piroplasma canis* sich am Anfang immer auf diese unregelmäßige Weise vermehrt. Ferner könnte man vermuten, daß die birnförmigen Parasiten sich anfangs meist im inneren Organe teilen und daß sie dann in das periphere Blut als rundliche Formen kommen. Doch findet man die birnförmigen Parasiten in den inneren Organen immer erst nach längerem Bestehen der Krankheit und nicht am Anfang.

Digitized by Google

Es fanden sich in der Literatur auch Angaben, daß die Anzahl der Parasiten im inneren Organe im allgemeinen größer sei als im Zirkulationsblute; das ist wohl oft der Fall, aber durchaus nicht immer; nach den histologischen Befunden meiner Untersuchungen ist die Zahl der Parasiten z. B. in den Hautkapillaren oft weit größer als in den inneren Organen, wie Niere und Leber. Die Parasiten scheinen in den Kapillaren der Haut allerdings häufig festzusitzen; man erhält daher oft bei gewöhnlicher Blutentnahme nur wenig Parasiten im Blut. Wenn man aber die Entnahmestelle vor dem Eintritt (z. B. das Ohr) etwas massiert und drückt und auf diese Weise die an den Wänden der Kapillaren, ähnlich wie bei der tropischen Malaria, klebenden Parasiten frei macht, so erhält man an derselben Stelle plötzlich ungeheuer zahlreiche Parasiten. Nachdem ich durch zahlreiche vergleichende Untersuchungen unter Berücksichtigung der Verteilungsverhältnisse der Parasiten im Körper das Resultat gewonnen hatte, daß im Anfangsstadium der Krankheit die rundlichen Formen überwiegen und erst nach bestimmter Zeit die Birnformen auftreten, so glaube ich, daß diese Verschiedenheit nicht durch die Verteilung der Parasiten, sondern durch die Krankheitsperiode zustande kommt.

II. Die Gametogonie.

Die Gametogonie ist nach meinen Beobachtungen an die Birnformen geknüpft. Ihre Vermehrungsweise ist die Zweiteilung, wie sie bisher von allen Autoren festgestellt worden ist. Die Gründe, warum ich die Birnformen für die gametogonische Generation halte, sind folgende:

1. Sie werden im Anfangsstadium der Infektion sehr wenig gefunden. Über diese Tatsache habe ich schon bei Besprechung der Schizogonie berichtet. Wenn man die Vermehrung der Birnformen analog der Malaria für das Fieber verantwortlich machen wollte, so könnte man den ersten Fieberanfstieg in einer Zeit, wo die Rundformen (Schizogonie) sehr reich, aber die Birnformen nur spärlich vorhanden sind, nicht erklären.

2. Sie werden im Serum frei zerstreut.

Bei der schweren Malaria und Proteosomakrankheit, bei welchen in einem Gesichtsfelde des Mikroskops zahllose Parasiten gefunden werden, pflegen wir in der Periode der Schizogonie stets die freien

Individuen nur selten zu finden, weil alle durch Schizogonie entstandenen jungen Individuen möglichst schnell in die Blutkörperchen eindringen. Nun werden die Birnformen von *Babesia* erst im späteren Verlauf der Krankheit zahlreich frei im Blut gefunden. Diese Tatsache scheint mir auch für die Gametennatur zu sprechen. Ich glaube aber nicht, daß alle freien Birnformen erwachsene Gameten sind, sondern auch die zur Gametogonie gehörigen, halb oder ganz erwachsenen Individuen, welche aus dem Blutkörperchen ausgeschlüpft sind und deshalb birnförmige Gestalt besitzen, befinden sich ebenfalls darunter. Wie wir sehen werden, kann man aber beide Birnformen an der Struktur des Zelleibes leicht unterscheiden.

3. Durch Vergleichung mit den Gameten anderer Hämosporidien. Daß der männliche und weibliche Gamet von Protozoen die verschiedenen Zellbestandteile in charakteristischer Weise, welche mit ihrer Funktion bei der Befruchtung zusammenhängt, ausgebildet haben, ist bekannt. Der männliche Gamet besitzt z. B. meist nur eine kleine Menge vegetativer Kernsubstanz, während die animalische reich entwickelt ist. Die letztere wird bei einigen Protozoen (Trypanosomen) mit dem Blepharoplasten identifiziert, und diese Substanz tritt hauptsächlich bei der Ausbildung der Mikrogameten in Aktion. Beim weiblichen Gameten überwiegt dagegen die vegetative Kernsubstanz, während die animalische in geringer Menge entwickelt ist. Ähnliche Verschiedenheiten der Kernverhältnisse können wir nun auch bei den Birnformen der *Babesia* herausfinden, dieses ist ein weiterer Grund für ihre Gametennatur. Ich möchte nun im Folgenden diese beiden Gametenformen etwas genauer beschreiben.

Männliche Gametocyten.

Sie sind birnförmig von 5,0 μ Länge und 2,0—2,5 μ Breite, verändern sich aber zuweilen zur Rundform von etwa 3,0—3,5 μ Durchmesser. Das Protoplasma ist homogen, meist ohne Vakuolen und färbt sich nach Giemsa gleichmäßig hellblau. Der Blepharoplast ist meißt rundlich und mißt 0,7—1,0 μ im Durchmesser, er färbt sich nach Giemsa von dunkel blaurot bis violett. Der Kern ist meist von unregelmäßiger Form, oft nur von kleinen, im Protoplasma zerstreuten Chromatinkörnchen gebildet. Wenn er kompakter ist, so kann seine Größe etwa 0,5—1,2 μ betragen, jedenfalls ist sein Volumen verhältnismäßig geringer als das des Blepharoplasten, er färbt sich in den Nuancen von hell- bis dunkelrot (Taf. I Fig. 40, 41, 46 B, 50 B, Taf. II Fig. 20 u. 21). Er kann eine lange Geißel bilden (Mikrogamet?), die stets aus dem Blepharoplasten ihren

Digitized by Google

Ursprung nimmt, sich rot färbt und oft einige körnchenartige Verdickungen aufweist. Die längste von mir beobachtete derartige Geißel maß etwa 15,0 μ, stets wurde nur die Ausbildung eines derartigen Gebildes beobachtet. Nach meinen Untersuchungen stellte diese Geißel in gewöhnlichen Präparaten immer nur einen kurzen Fortsatz dar. Nur in dem mit 5—2,5 proz. Natrium citricum-Lösung behandelten Blute fand ich sie so lang, wie es Taf. I Fig. 41 und Taf. II Fig. 21 darstellen.*)

Weibliche Gameten.

Sie sind auch birnförmig, von etwa 5,0—6,5 μ Länge und 3,0 bis 3,5 μ Breite; die Gestaltveränderung zur Rundform kommt häufiger als bei den männlichen Formen vor; die Rundform besitzt mindestens 4,0 μ Durchmesser. Das Protoplasma ist nicht so homogen wie bei den Mikrogametocyten, sondern etwas granuliert, Vakuolen fehlen gewöhnlich auch hier. Das Protoplasma färbt sich nach Giemsa dunkelblau. Der Blepharoplast ist sehr klein, so daß er kaum ein Viertel des männlichen erreicht. Demgegenüber ist die Menge der vegetativen Kernsubstanz sehr groß; sie kann, wenn sie in kompakter Gestalt vorliegt, einen Durchmesser von 2,0 μ erreichen (Taf. I Fig. 42—46 A, 50 C, Taf. II Fig. 22 u. 23). Bei den reifen derartigen Formen kann man Kernveränderungen feststellen, die an die Reduktionsvorgänge bei anderen Protozoen erinnern. Man beobachtet Kernteilung und Ausstoßung von Kernbestandteilen aus dem Protoplasma (Taf. I Fig. 44, Taf. II Fig. 23). Als Vorbereitung für die Kopulation, Lagerung des reduzierten Kernes an die Peripherie

*) Anmerkung der Redaction: Es könnte auffällig erscheinen, daß der Autor hierbei nicht der von Schaudinn (Generations- und Wirtswechsel von Trypanosoma und Spirochaete. Arb. kais. Gesundheitsamt Vol. 20 1904) in den Kossel-Weber'schen Präparaten gesehenen Flagellatenformen und ihrer Deutung gedenkt. Schaudinn hatte aber, wie er mehrfach geäußert, die Absicht, persönlich (vermutlich in einem Nachtrag zu dieser unter seiner Leitung hergestellten Arbeit) Stellung zu dieser Frage zu nehmen gegenüber den verneinenden Angaben von Koch u. a. Herr Dr. Fülleborn hat uns hierzu noch mitgeteilt, daß es auch neuerdings im Institut für Schiffs- und Tropenhygiene in Hamburg gelungen sei, die Flagellatenformen in mit Natrium-Citricum-Lösung behandeltem Blut zu erhalten, und zwar in solcher Menge, daß sie im frischen, gut beweglichen Zustande sogar allgemein in einem größeren Kurs demonstriert werden konnten. Unter andern habe Herr Dr. von Raven und Herr Stabsarzt Dr. Werner sie deutlich beobachten können. An der Existenz flagellatenartiger Formen, die für die von Schaudinn vertretene phylogenetische Beziehung zu den Trypanosomen sprechen, kann somit nicht mehr gezweifelt werden.

Digitized by Google

und Ausbildung eines Plasmavorsprunges (Empfängnisseihügel?) könnte man vielleicht ein Stadium wie Taf. I Fig. 45 deuten.

Die Differenzierung dieser beiden als Gameten gedeuteten Birnformen findet sich nicht nur bei den freien Formen ausgeprägt, sondern auch bei den jüngeren, noch in den Blutkörperchen sitzenden Parasiten (Taf. I Fig. 37). Ich glaube nun, daß diese Gameten, wie bereits erwähnt, sich selbständig durch Teilung vermehren, einen Vorgang, den wir Gametogonie nennen müssen, und werde im folgenden die Formenreihe, die ich für die gametogonische halte, genauer beschreiben.

a) Die Jugendformen.

Nach Analogie mit anderen Protozoen nehme ich an, daß die gametogonische Generation sich durch Differenzierung der indifferenten, durch Schizogonie entstandenen Merozoiten ausbildet. Als Ausgangspunkt wähle ich daher die freien rundlichen Merozoiten. Wenn diese sich zu Schizonten entwickeln, so behalten sie nach dem Eindringen in die Blutkörperchen, wie früher geschildert, doch ihre rundliche, scheibenförmige Gestalt; wenn sie Gametocyten werden, so nehmen sie sogleich Birnform an und sind also schon in dieser kleinsten Gestalt von den jungen Schizonten zu unterscheiden. Die kleinsten derartigen, bereits birnförmigen intrazellulären Stadien sind ca. 2,0 μ lang und 1,5 μ breit. Das Protoplasma färbt sich bei ihnen ganz gleichmäßig tiefblau, Vakuolen sind nicht wahrzunehmen, der Kern ist meist rundlich, der Blepharoplast sitzt auf oder dicht neben dem Kern als kleine rundliche Kugel (Taf. I Fig. 21, Taf. II Fig. 12). Beim weiteren Wachstum (bis 3,5 μ Länge und 2,5 μ Breite) treten im Protoplasma erst eine und dann mehrere Vakuolen auf. Der Kern und Blepharoplast werden durch diese Vakuolen dann meist voneinander getrennt (Taf. I Fig. 22).

b) Die beweglichen Individuen.

Die Bewegung der birnförmigen Parasiten ist meist weniger lebhaft als die der Rundformen, sie besteht aus Veränderungen des Umrisses des Protoplasmas. An der Peripherie des Protoplasmas beobachtet man eine Art von wellenförmiger Bewegung. Lange Pseudopodien, die nach verschiedenen Richtungen auslaufen, werden im Gegensatz zu den Schizonten nicht gebildet (Taf. I Fig. 23—25). In diesem Stadium verlängert sich der Kern oft um die Vakuole herum und bildet mit dem Blepharoblasten eine Siegelringform (Taf. I Fig. 23, 25, 26, Taf. II Fig. 13).

Digitized by Google

c) Halberwachsene Formen.

Sie besitzen ebenfalls Birnform und sind etwa 4,0—4,5 μ lang und 2,5—3,0 μ breit. Sie erscheinen einem unreifen Gameten ähnlich, doch kann man sie dadurch unterscheiden, daß die bei den Gameten gebildete Differenzierung der Kerne noch nicht ausgebildet ist und daß der Farbenton des Protoplasmas mehr mit dem der beweglichen Schizonten übereinstimmt (Taf. I Fig. 26, Taf. II Fig. 13).

d) Die erwachsenen Formen.

Sie messen 4,0—4,5 μ in der Länge und 3,0—3,5 μ in der Breite. Das Protoplasma zeigt meist einige große oder kleine Vakuolen und färbt sich etwas tiefer als die unreifen Gameten; die Kernsubstanz nimmt außerordentlich zu, und es beginnt schon die Teilung, indem sie sich zuerst verlängert, in der Mitte verengt und sich dann in zwei Hälften durchschnürt, welche im allgemeinen dreieckige Gestalt besitzen und tiefrot gefärbtes Chromatin und ein Karyosom erkennen lassen; der Blepharoplast bleibt meist noch ungeteilt kugel- oder stäbchenförmig. Im allgemeinen sitzt der Kern im Randteile des Parasiten, der Blepharoplast dagegen in der Spitze der Birne (vgl. Taf. I Fig. 27, 28, 20, 33 rechts, Taf. II Fig. 14 u. 15).

e) Die Teilungsformen.

Diese Formen und ihre Teilungsweise sind von verschiedenen Autoren wiederholt beschrieben worden; ich will daher hier nur noch einige Bemerkungen hinzufügen. Wie oben erwähnt, erfolgt die Teilung des Blepharoplasten meist später als die des Kernes, nur in seltenen Fällen ist es umgekehrt (Taf. I Fig. 38 unten). Seine Teilung beginnt mit einer Verlängerung, es bildet sich ein Stäbchen, das sich dann in der Mitte verengt und durchschnürt; die auf diese Weise geteilten Blepharoplasten begeben sich dann, ebenso wie die beiden Kerne, nach entgegengesetzten Seiten des Protoplasmas (vgl. Taf. I Fig. 30, 32, 33, Taf. II Fig. 14 u. 15). Die Längsteilung des Protoplasmas setzt meistenteils bald nach der Durchschnürung des Blepharoplasten ein (Taf. I Fig. 31—33 links, Taf. II Fig. 15), doch kann sie auch schon vorher beginnen (Taf. I Fig. 30). Noch vor der vollständigen Trennung der beiden Tochterindividuen sieht man oft schon, daß die Kerne wieder die Teilung beginnen (Taf. I Fig. 32 u. 33 links). In solchen Fällen zeigen die Parasiten dann Bilder von vier gekreuzten Individuen (Taf. I Fig. 34). Auf diese Weise vermehren sich die Parasiten durch fortgesetzte Längsteilung von 2 bis auf 16 Individuen, wie von Nocard und

Digitized by Google

Motas (26), Nuttall und Smith (29) bereits festgestellt worden ist (Taf. I Fig. 32, 33, 39, 34, 35, 36, Taf. II Fig. 16—19). Wenn die Infektion leicht ist oder von Anfang an chronisch verläuft, so findet man selten Gruppen von so vielen Individuen vor; sie pflegen dann meist die Zahl 8 nicht zu überschreiten.

Die auf diese Weise entstandenen jungen Gameten entwickeln sich auf dem Blutkörperchen, bis sie die vollständige Reife erreichen. Wenn das infizierte Blutkörperchen nicht bei der Gametogonie zugrunde geht, so wird ihr Wachstum auf demselben fortgesetzt; doch gelangen in den meisten Fällen die jungen Gameten nach dem Zerfall der infizierten Blutzellen ins Serum und bleiben hier in schwimmender Bewegung, um sich dann schließlich auf einem neuen Blutkörperchen festzuheften und sich darauf zu entwickeln.

Aus der bisherigen Beschreibung können wir resumieren, daß die in dem Blutkörperchen liegenden oder von demselben freien birnförmigen Parasiten drei verschiedene Bedeutungen haben, nämlich:

1. die zur Gametogonie schreitenden indifferenten, d. h. noch nicht zweigeschlechtlich differenzierten Formen (Taf. I Fig. 21, 22, 26—29; Taf. II Fig. 12 u. 13),
2. die durch die Gametogonie entstandenen jungen Gameten, welche noch auf dem zuerst infizierten Blutkörperchen bleiben (Taf. I Fig. 34—36, 39; Taf. II Fig. 16—19),
3. die nach der Teilung wieder auf neue Blutkörperchen gelangten und zur Reife fortschreitenden Gameten (Taf. I Fig. 37).

Unter den freien Parasiten unterscheiden wir

1. die reifen Gameten (Taf. I Fig. 40—46; Taf. II Fig. 20—23),
2. gametogonische Entwicklungsformen, welche sich durch die Präparation von dem Blutkörperchen abgelöst haben,
3. die nach der Gametogonie von dem Blutkörperchen freigewordenen jungen Gameten.

Befruchtung.

Untersuchungen über die Befruchtung der *Babesia canis*, die im Zwischenwirt, der Zecke, stattfinden dürfte, liegen bisher nicht vor. Da ich auch leider keine Gelegenheit hatte, derartige Untersuchungen anzustellen, so möchte ich hier nur einige Bilder kurz skizzieren, die vielleicht mit der Befruchtung in irgend einer Beziehung stehen, ohne aber eine bestimmte Ansicht darüber zu äußern.

Im Herzblute eines Hundes 4 Stunden nach dem Tode fand ich folgendes merkwürdige Stadium. Seine Größe maß etwa 4 μ; es

Digitized by Google

war aber auffallend groß gegenüber den übrigen Parasiten, die sich nach dem Tode der schwer infizierten Tiere stets bald abrunden, kontrahieren und verkleinern, so daß die freien weiblichen Gameten dann ca. 2,0—2,5 μ, die männlichen Gameten 1,5—2.0 μ, die in den Blutkörperchen liegenden Individuen 1,0—1,5 μ Durchmesser besitzen. Die Gestalt dieser großen Form ist trapezförmig, an den einander gegenüberliegenden beiden Ecken läßt sich ein langer geißelähnlicher Fortsatz von 8,0 μ Länge nachweisen; das Protoplasma färbt sich wie bei einem reifen weiblichen Gameten. Nahe der Peripherie befindet sich eine große Vakuole, in deren Nähe sich ein rundlicher Kern von etwa 1,0 μ Größe bemerkbar macht; zwischen der Vakuole und der Peripherie des Protoplasmas bemerkt man zwei kleine Blepharoplasten (Taf. I Fig. 47, Taf. II Fig. 24). Da dieser Parasit in bezug auf die Größe, Struktur nnd Gestalt weder in die gametogonische noch schizogonische Formenreihe hineinpaßt, so ist es vielleicht nicht ausgeschlossen, daß er eine Kopulationsform darstellt. Es wäre denkbar, daß der zweite Blepharoplast vom eingedrungenen Mikrogameten herrührt, während die Kerne bereits verschmolzen sind. Einige weitere abweichende Formen fand ich bei Ausstrichen von inneren Organen. Die eine stammt ans einem Pankreaspräparat 10 Stunden nach dem Tode. Ihre Gestalt ist die eines unregelmäßigen Dreiecks, wie Taf. I Fig. 48 und Taf. II Fig. 25 zeigt, die Länge beträgt 5,5 μ, die Breite 3,0 μ; das Protoplasma färbt sich im größten Teile des Körpers schwarzblau, nur der spitze Teil dunkelblau; in zwei Drittel vom stumpfen Ende befindet sich eine kleine Vakuole, das Protoplasma ist etwas granuliert, der Kern sitzt im Mittelteil des Körpers neben der Vakuole und besitzt birnförmige Gestalt; demgegenüber, jenseits der Vakuole, liegen zwei Blepharoplasten; auch werden im stumpfen Teile kleine Partikel von chromatischer Substanz zertreut bemerkt. Diese Form scheint mir eine gewisse Ähnlichkeit mit dem von der Kopula zum Ookineten übergehenden Stadium der Malariaparasiten zu besitzen. Ein zweites Stadium wurde in dem Lungenausstrich derselben Leiche gefunden, seine Gestalt ist ganz ähnlich einem Ookineten von Malaria, die Länge beträgt 6,5 μ, die Breite 2,0 μ; das Protoplasma färbt sich tiefblau und zeigt einige größere und kleinere Vakuolen, der Kern ist rundlich von etwa 2,0 μ Durchmesser, färbt sich an der Peripherie tiefrot, in der Mitte hellrot und sitzt im hinteren Viertel des langgestreckten Parasiten; der Blepharoplast ist im Kern eingeschlossen (oder aufliegend?) und ragt über die Peripherie desselben als kleines Kügelchen hervor (Taf. I Fig. 49). Mit dieser Form ähnliche In-

Digitized by Google

dividuen wurden auch aus der Milz und Leber einer anderen Leiche 8 Stunden nach dem Tode gefunden. Obwohl ich diese Individuen für Ookineten zu halten geneigt bin, zögere ich doch, mich hierüber mit Sicherheit zu äußern, bis ich die Gelegenheit haben werde, mit den Zecken zu experimentieren.

Dauerformen.

Lignières (21) hat mitgeteilt, daß, wenn man sehr parasitenreiches Blut von Piroplasmosis des Rindes in den hämoglobinhaltigen Serumnährboden impfte, sich die Parasiten schnell zu rundlichen Formen veränderten, und daß sie bis zur fünften Generation von Nährboden zu Nährboden übertragen werden könnten, ferner, daß sie mit Hilfe dieses Nährbodens in lebendem Zustande von Argentinien nach Frankreich übersandt werden könnten. Damals glaubte Verfasser, auf diese Weise eine künstliche Reinkultur von *Piroplasma bigeminum* erzielt zu haben, er nannte diese rundliche Form von Parasiten passive Sporen, gegenüber den aktiven Sporen, die sich im Blut lebender Tiere vermehren. Diese Sporen werden aber von Doflein und Kossel so erklärt, daß sie gar nicht Vermehrungsstadien sind, sondern daß es sich um eine allmähliche Umwandlung des Protoplasmas der Parasiten infolge der ungünstigen Einflüsse, denen sie außerhalb des Tierkörpers ausgesetzt sind, handele (vgl. auch die Angaben von Kossel, Schütz, Weber und Miessner (18)). Nach den genannten Autoren kann *Piroplasma bigeminum* im steril aufgefangenen und im Eisschrank aufbewahrten defibrinierten Blute kranker Tiere 60 Tage lang die Lebens- und Ansteckungsfähigkeit behalten, ebenso wie *Piroplasma canis* nach Nocard und Motas (26) 25 Tage lang. Nach den Beobachtungen dieser Forscher erhalten sich die Parasiten im so behandelten Medium als kleine Kügelchen; zuweilen zerfällt das Protoplasma derselben und es bleibt nur eine Chromatinkugel übrig, doch blieb es bisher unklar, welchem Stadium diese überlebenden Parasiten angehören.

Ich habe Gelegenheit gehabt, das im Eisschrank 39 Tage lang aufbewahrte Blut eines schwer infizierten Hundes sukzessive zu untersuchen und konnte durch diese Beobachtungen feststellen, daß die am längsten übrigbleibenden Parasiten wahrscheinlich weibliche Gameten darstellen. Ich will im folgenden über die aus jedem Präparat gefundenen Individuen etwas berichten und die Befunde in einer Tabelle zusammenstellen.

Digitized by Google

A-Formen: Sie liegen im Blutkörper und sind scheibenförmig, ihre Größe schwankt zwischen 3,0 und 4,5, das Protoplasma färbt sich nur an der Peripherie stark, doch ungleichmäßig, die Mitte glänzt perlartig, der Kern ist meist rund oder bei einigen unregelmäßig und liegt oft an der Peripherie des Protoplasmas, er färbt sich tiefrot, der Blepharoplast findet sich meist im Kern oder neben demselben.

B-Formen: Sie sind der A-Form ähnliche Scheiben, aber das Protoplasma färbt sich verhältnismäßig gleichmäßiger und tiefer als bei jenen, oft werden in einem Blutkörperchen 2 oder 4 gefunden.

Diese beiden Formen scheinen mir im frischen Präparat die zu den schizogonischen und gametogonischen Fortpflanzungsformen gehörigen Parasiten gewesen zu sein, Zerfall- und Degenerationsformen wurden unter ihnen häufig gefunden, derart, daß alle Zellbestandteile den Farbstoff nicht mehr ordentlich annahmen, und das Protoplasma ein netzartiges Aussehen erhielt.

C-Formen: Sie wurden frei vom Blutkörper gefunden, sind von runder Gestalt, im Durchmesser messen sie etwa ein Sechstel eines roten Blutkörperchens, das Protoplasma färbt sich ziemlich stark blau und gleichmäßig, es ist ohne Vakuolen, an der Peripherie sitzen ein großer kugelförmiger Blepharoplast und ein rundlicher oder hantelförmiger Kern nebeneinander. Diese Form halte ich wegen der Kernverhältnisse für eine Umwandlung der reifen männlichen Gameten.

D-Formen: Sie besitzen etwa 2,5—3,5 μ Durchmesser, sind von kugeliger Gestalt und auch frei von Blutzellen, das Protoplasma färbt sich ziemlich stark blau und ist etwas granuliert, es zeigt meist einige Vakuolen, in denen oft der Kern und der Blepharoplast eingeschlossen werden (Taf. I Fig. 51, 58; Taf. II Fig. 26), doch werden diese beiden Chromatinsubstanzen auch außerhalb der Vakuolen gefunden. Diese Form scheint mir wegen ihrer Struktur als die veränderte abgerundete Form der reifen weiblichen Gameten gedeutet werden zu müssen.

E-Formen: Es sind große Individuen von dem Durchmesser eines ganzen oder halben roten Blutkörperchens, frei im Serum, das Protoplasma zeigt viele ungefärbte Stellen und erscheint deswegen netzartig, der Kern ist aufgelöst, man bemerkt nur noch faden- oder punktförmige chromatische Elemente ganz unregelmäßig im Protoplasma zerstreut, die Färbbarkeit ist sehr schwach, der Blepharoplast ist noch rundlich, zuweilen fanden sich zwei (Taf. I Fig. 52).

F-Formen: Die Struktur von Kern und Blepharoplast ist mit

Digitized by Google

der E-Form ähnlich, doch hat das Protoplasma gar nicht mehr die Blaufärbungsfähigkeit wie jene, sondern färbt sich gleichmäßig hell und diffus. Größe 6,0—7,0 μ (Taf. I Fig. 53).

Die beiden Formen stellen nicht mehr deutbare Zerfallsprodukte der Parasiten dar.

G-Formen: Sie besitzen etwa 4,5—5.5 μ Durchmesser, sind rundlich, der Farbenton des Protoplasmas ist ganz ähnlich wie bei der E-Form, doch etwas heller als dort, der Kern ist ebenso wie dort zerfallen, der Blepharoplast stark geschwollen von 0,5—1,0 μ Größe, er färbt sich an der Peripherie ziemlich stark rot, in der Mitte ganz hell (Taf. I Fig. 54 u. 55).

H-Formen: Es sind sehr große rundliche Individuen von etwa 7.0—8,0 μ Durchmesser; sie wurden in dem über acht Tage aufbewahrten Blute gefunden, der Farbenton ist wie bei der F-Form, doch ist die Kernsubstanz fast ganz verschwunden, so daß keine einzelnen roten Körnchen gefunden werden können, der Blepharoplast ist noch erhalten und dem der G-Form ähnlich (Taf. I Fig. 56, Taf. II Fig. 27).

I-Formen: Es sind kleine ovale Individuen von etwa 2,0 μ Größe, ihr Zelleib färbt sich hell, doch an der Peripherie ziemlich stark, so daß man dort das Vorhandensein eines Periplastes vermuten könnte; der Kern und Blepharoplast besitzen noch rundliche Form und färben sich ziemlich stark (Taf. I Fig. 57). Diese Form wurde auch aus dem nach 12 Tagen gemachten Präparat gefunden, und sie sowie die G- und H-Form scheinen mir Degenerationsformen von Makrogameten zu sein.

Tabelle:

Form		A	B	C	D	E	F	G	H	I
Anzahl der im Eisschrank zugebrachten Tage	1	+	+	+	+	+	.	.	.	.
	2	+	+	+	+	+	+	.	.	.
	3	.	.	.	+	+	+	.	.	.
	4	.	.	.	+	.	.	.	.	.
	7	.	.	.	+	.	.	+	.	.
	12	.	.	.	+	.	.	+	.	.
	25	.	.	.	+	.	.	+	+	+
	39	.	.	.	+	.	.	+	+	+

Nach diesen vergleichenden Beobachtungen halte ich es für wahrscheinlich, daß, wenn man parasitenreiches Blut der Hunde-

Digitized by Google

Tabelle
der pathologisch-anatomischen Befunde.

1. Nummer des Versuchstieres.	I	II.	III.	IV.
2. Zwischen Tod und Obduktion verstrichene Zeit.	1 Stunde.	7—8 Stunden.	10 Stunden.	8 Stunden.
3. Geschlecht des Tieres.	♀	♀	♂	♂
4. Ernährungszustand.	Gut.	Schlecht.	Gut.	Schlecht.
5. Schleimhaut des Mundes und Augenbindehaut.	Ikterisch, etwas trocken	Nicht ikterisch, trocken.	Wie Nr. II.	Wie Nr. II u. III.
6. Unterhautzellgewebe und Muskulatur.	An der Bauchseite entzündliches Ödem,[1]) Muskulatur normal — Mikr.: Erweiterung der Hautkapillaren mit zahlreichen Parasiten.	Normal. Mikr. wie Nr. I.	Wie Nr. II.	Wie Nr II u. III.
7. Milz.	Vergrößert, Konsistenz weich, schwarzrötliche Farbe, die Schnittfläche ist blutreich und brüchig. — Mikr.: Die Kapillaren der Trabekeln sind bedeutend erweitert und von großen Mengen von Erythrocyten mit Parasiten sowie zahlreichen Leukocyten angefüllt.	Wie Nr. I. Desgl.	Wie Nr. I u. II. Desgl.	Wie Nr. I, II u. III. Desgl.
8. Leber.	Etwas vergrößert, Konsistenz ziemlich hart, gelblich dunkelrote Farbe, blutreich. — Mikr.: Erweiterung der Blutkapillaren, zahlreiche Parasiten, Verminderung der Färbungsfähigkeit der Zellen im Centrum der Acini, Erweiterung und stellenweise Verstopfung der Gallenkapillaren.	Sehr wenig vergrößert, Konsistenz normal, dunkelrötliche Farbe, blutreich. — Mikr.: Erweiterung der Blutkapillaren, die Gallenkapillaren sind fast intakt.	Fast wie Nr. I, doch fehlt die Verstopfung der Gallenkapillaren.	Fast wie Nr. I, sehr charakteristische Zeichnung auf der Schnittfläche, das Centrum der Acini ist gelblich, die Peripherie rot gefärbt.

9. Nieren.	Schwarze Farbe, Kapsel abziehbar, die Schnittfläche ist blutreich und glänzend, auf Druck quillt eine dunkelbräunliche Flüssigkeit hervor. — Mikr.: Erweiterung der Kapillaren, zahlreiche Parasiten, insbesondere in den Glomerulis, Verstopfung der Harnkanälchen mit Blutpigmentkörnchen.	Fast wie Nr. I.	Fast wie Nr. I, doch ist keine Flüssigkeit ausdrückbar, auch fehlt die Verstopfung der Harnkanälchen mit Blutpigmentkörnchen.	Wie Nr. I u. II.
10. Nebenniere.	Makr.: Normaler Befund. — Mikr.: Erweiterung der Kapillaren.	Wie Nr. I.	In der Mitte Erweichung mit eiterartiger Flüssigkeit. Mikr.: Die Kavernenwand ist nekrotisch, Erweiterung und Neubildung der Kapillaren in dem umgebenden Gewebe.	Wie Nr. III.
11. Harnblase.	Enthält eine kleine Menge durchsichtigen rötlichbraunen Urins.	Enthält undurchsichtigen schwarzroten Urin.	Enthält eine kleine Menge trüben, gelben Urin.	Enthält eine ganz kleine Menge dunkelroten Urins.
12. Pankreas.	Makr.: Ohne Befund. — Mikr.: Erweiterung der Kapillaren.	Wie Nr. I.	Schleimhaut katarrhalisch. Wie Nr. I.	Hyperämisch. — Mikr.: Wie Nr. I.
13. Magen- und Darmschleimhaut.	Subakut entzündet.	Wie Nr. I.	Akute Entzündung, einige Ekchymosen.	Wie Nr. III.
14. Herzbeutel.	Enthält keine vermehrte Flüssigkeit.	Enthält ca. 25 ccm rotgelblicher Flüssigkeit.	Wie Nr. II.	Wie Nr. II.
15. Herz.	Im rechten Ventrikel flüssiges Blut, Muskel etwas blaß und weich. — Mikr.: Erweiterung der Kapillaren, ziemlich zahlreiche Parasiten.	Wie Nr. I.	Wie Nr. II.	Wie Nr. II.
16. Lungen.	Etwas blutreich. — Mikr.: Erweiterung der Kapillaren.	Sehr blutreich. — Mikr.: Erweiterung der Kapillaren und geringe hämorrhagische Infiltration mit zahlreichen Parasiten und Leukocyten.	Ödem, in den unteren Lappen hämorrhagische Infiltration. — Mikr.: Wie Nr. II.	Ödem. — Mikr.: Wie Nr. I.
17. Lymphdrüsen.	Nicht vergrößert. — Mikr.: Erweiterung der Kapillaren.	Wie Nr. I.	Wie Nr. I.	Wie Nr. I.
18. Gehirn.	Pia mater etwas hyperämisch, Hirnsubstanz normal. — Mikr.: Erweiterung der Kapillaren, ziemlich zahlreiche Parasiten.	Fast normal. Mikr.: Fast wie Nr. I.	Wie Nr. I.	Piamater und Hirnsubstanz sehr blutreich. — Mikr.: Wie Nr. I.
19. Knochenmark.	Tiefrot und blutreich. — Mikr.: Auf Ausstrich, ziemlich zahlreiche Parasiten.	Wie Nr. I.	Wie Nr. I.	Wie Nr I. Die Parasiten waren im Rückenmark am zahlreichsten.

[1]) In der Haut hat er eine Stichwunde.

piroplasmosis im Eisschrank aufbewahrt, die im Blutkörperchen enthaltenen Stadien, wie die Schizonten und unreifen Gameten, ferner die reifen männlichen Gameten, spätestens in 4 Tagen zugrunde gehen, und nur die reifen weiblichen Gameten übrig bleiben, daß diese Individuen jedoch nach 7 Tagen durch Degeneration allmählich verringert werden, daß aber noch nach 39 Tagen einzelne Individuen erhalten geblieben sind.

Anatomische Befunde.

Als anatomische Befunde wurden von Smith und Kilborne (34), Kossel (17), Koch (13), sowie Laveran und Nicolle (19) folgende registriert: Ödem und ikterische Färbung des subkutanen Bindegewebes, besonders bei hochgradig entwickelter Anämie, Ekchymosen unter dem Epi- und Endocard, Trübung oder beginnende fettige Degeneration der Muskelfasern des Herzens, hochgradige Vergrößerung, dunkelrote Farbe der Schnittfläche der Milz, Vergrößerung und ikterische Färbung der Leber, bei welcher zuweilen auf der Schnittfläche eine charakteristische Veränderung konstatiert wurde, derart, daß das Centrum der Acini gelblich, die Peripherie rot gefärbt war, Erfüllung der Gallenblase mit dickflüssiger Galle, hämorrhagisch-ödematöse Infiltration des perinealen Bindegewebes, schwarzrote Färbung der Rindensubstanz der Nieren, welche auf Druck reichlich dünne rötliche Flüssigkeit austreten lassen, Hämorrhagien der Nierenbeckenwand, Hyperämie oder zuweilen Ekchymosen der Schleimhaut der Verdauungsorgane, Exsudat der serösen Häute usw.

Als bemerkenswerte mikroskopische Befunde wurden von den genannten Autoren die Veränderungen von Leber und Nieren beschrieben. Bei der Leber soll die nekrotische Veränderung der Zellen der intralobulären Venen und die Erfüllung der Gallenblase mit dickflüssiger Galle, bei der Niere die Erweiterung und Erfüllung der Blutkapillaren nebst Verstopfung der Harnkanälchen mit Blutpigmentkörnchen charakteristisch sein.

Der pathologische Befund der Hundepiroplasmose ist nach Piana und Galli-Valerio (31), Nocard und Motas (26), Theiler (37) u. a. demjenigen der Rinderpiroplasmose ähnlich, obwohl je nach dem Grade der Infektion mehr oder weniger große Verschiedenheiten vorhanden sind. Außerdem ist vor kurzem von Smith (35) auf das Vorkommen von Lungenödem hingewiesen worden.

Im allgemeinen findet man in den Kapillaren verschiedener Organe große Mengen von Parasiten, die sich durch Kontraktion

Digitized by Google

kugelig abgerundet und verkleinert haben; ihre Anzahl ist meist in Niere, Leber und Milz am reichsten.

Die Resultate meiner Untersuchung haben im allgemeinen keine großen Verschiedenheiten von den oben erwähnten Befunden, wie aus umstehender Tabelle der Sektionsbefunde hervorgeht, ergeben. Ich will hier nur einige Befunde, welche meines Wissens noch nicht bemerkt worden sind, kurz erwähnen.

In zwei Fällen unter vier fand ich Erweichung der Nebenniere, bei welcher sich im Centrum eine Kaverne gebildet hatte, worin eine kleine Menge einer weißgelblichen eiterartigen Flüssigkeit enthalten war; im Ausstrichpräparate dieser Stelle fand ich ebenso zahlreiche Parasiten wie in der Niere und der Leber. Doch kann ich nicht erklären, warum eine solche starke Veränderung hauptsächlich bei diesem Organe zustande gekommen war, während bei anderen nur leichte Entartung gefunden wurde. Ferner habe ich bei zwei Fällen Lungenödem gefunden, wie Smith (35) es bemerkt hat, außerdem bei einem hämorrhagische Infiltration der Lunge. Ein Vergleich der Parasitenanzahl in den Hautkapillaren und in denen der inneren Organe ergab verschiedene Resultate. Im allgemeinen fand ich die Zahl der Parasiten in der Haut nicht geringer als in den inneren Organen, zuweilen aber sogar größer, wie bereits früher erwähnt wurde.

Hamburg, den 11. Februar 1906.

Literaturverzeichnis.

1) Argutinski: Malaria-Studien „Zur Morphologie des Tertian-Parasiten". Arch. mikrosk. Anat., V. 59 1901, V. 61 1902.

2) Almy: Bull. Soc. centr. méd. vét. 1901.

3) Babes: Bemerkungen über die Entdeckung des Parasiten der seuchenhaften Hämoglobinurie des Rindes und des Carseag des Schafes. Centralbl. Bakteriol. etc., I. Abt. (Orig.) V. 33 1903.

4) Bowhill & Douse: A contribution to the study of piroplasmosis canis. Malignant fanndice of the dog (Hutcheon). Journ. Hygiene 1904.

5) Celli & Sartori: I. Die Rindermalaria in der Campagna von Rom.
—: II. Die Inkubationsdauer des Malariafiebers nach der Behandlung mit Blutserum von immunen Tieren. Centralbl. Bakteriol. etc., V. 21 1897.

6) Christophers: I. A preliminary Report on a parasite found in persons suffering from enlargement of the spleen in India.
—: II. A parasite found in persons suffering from enlargement of the spleen in India.
—: III. A parasite found in persons suffering from enlargement of the spleen in India. Rep. Scient. memoirs by officers of the med. and sanitary Departm. of the Govern of India 1904. I Heft 8. II Heft 11. III Heft 15.

Digitized by Google

7) Claude & Soulie: Bull. Soc. centr. méd. vét. 1901.
8) Doflein: Die Protozoen als Krankheitserreger. Jena 1901.
9) Dschunkowsky & Luhs: Die Piroplasmosen der Rinder. Centralbl. Bakteriol. etc., I. Abt. (Orig.) V. 35 1904.
10) Galli-Valerio: Manate de pathologia generale comparata e sperimentale. 1896.
11) —: Zusammenfassende Übersicht über Piroplasmose des Hundes. Centralbl. Bakteriol. etc., I. Abt. (Ref.) 1904.
12) Huns: Chnensland agricult. Jonrn. 1897.
13) Koch: Reisebericht etc. 1898.
14) —: Deutsches Kolonialblatt 1904 Nr. 14 n. 15.
15) —: Vorläufige Mitteilnng über die Ergebnisse einer Forschnngsreise nach Ostafrika. Deutsche med. Wochenschr., Nr. 47 1905.
16) Kossel & Weber: Über die Hämoglobinurie der Rinder in Finnland. Arb. a. d. kaiserl. Gesundheitsamt, V. 17 1900.
17) Kossel: Die Hämoglobinnrie der Rinder. Handb. d. path. Mikroorg., Kolle u. Wassermann, V. I 1903.
18) Kossel, Schütz, Weber, Miessner: Hämoglobinnrie der Rinder in Deutschland. Arb. a. d. kaiserl. Gesundheitsamt, V. 20 1903.
19) Laveran & Nicolle: Compt. rend. Soc. Biol. 1899.
20) Leblani: Piroplasma canis. Ictère infectienx dn chien. Compt. rend. Soc. Biol. 1900.
21) Lignières: Compt. rend. Soc. Bactériol. et Parasitol. 1900.
22) —: La piroplasmose bovine. Arch. Parasitol. 1903.
23) Marchoux: Piroplasma canis (Lav.) chez les chiens dn Senegal. Compt. rend. Soc. Biol. 1900.
24) Nevermann: Berlin. tierärztliche Wochenschr. 1901.
25) Nocard & Almy: Recueil méd. vét. 1901.
26) Nocard & Motas: Piroplasmose canine. Ann. Inst. Pastenr 1902.
27) Nocard: Bull. de la Soc. centr. de méd. vét. 1902.
28) Nuttal: I. Canine piroplasmosis. Journ. Hyg. 1904.
29) Nuttal n. Smith: II. Canine piroplasmosis. Jonrn. Hyg. 1905.
30) Smith: III. Canine piroplasmosis. Journ. Hyg. 1905.
31) Piana & Galli-Valerio: Moderno Zoojatro 1895.
32) Piana: Moderno Zoojatro 1896.
33) v. Prowazek: Studien über Säugetier-Trypanosomen. Arb. a. d. kaiserl. Gesundheitsamte, V. 22 1905.
34) Schaudinn: Studien über krankheitserregende Protozoen. II. Plasmodinm vivax etc. Arb. a. d. kaiserl. Gesundheitsamte, V. 19 1902.
35) Smith & Kilborne: U. S. Departm. of Agricult. 1893.
36) Schütz: Über die Pirosomenkrankheit der Rinder. Arch. wissensch. n. prakt. Tierheilk. 1905.
37) Theiler: Fortschritte der Veterinär-Hygiene. I. Jahrg.
38) Weisser & Maassen: Arb. a. d. kaiserl. Gesundheitsamte, V. 11 1895.
39) Ziemann: Über Malaria etc. Jena 1898.
40) —: Über das endemische Vorkommen der seuchenhaften Hämoglobinnrie der Rinder (des sog. Texasfiebers) in Deutschland. Deutsche med. Wochenschr. 1901.

Digitized by Google

Tafelerklärung.

Tafel V.

Alle Figuren sind mit Hilfe des Abbé'schen Zeichenapparates entworfen und bei homog. Immers. 2 mm Kompensationsoknlar 18, Mikroskop von Zeiss, gezeichnet worden; ihre Vergrößerung beträgt also ca. 2250 : 1. Als Lichtquelle diente Auerlicht.

Fig. 1—20. Schizogonische Fortpflanzungsreihe.

Fig. 1. Freie Jugendformen.

Fig. 2. Eine Jugendform im Begriff, in das Blutkörperchen einzudringen.

Fig. 3 u. 4. Ringformen.

Fig. 5. Rundscheibe.

Fig. 6—9. Amöboide Formen.

Fig. 10. Bandform.

Fig. 11—17. Erwachsene Formen; insbesondere zeigen Fig. 16 u. 17 eine Formveränderung, welche durch die Abstoßbewegung des Kernes vor sich gegangen ist.

Fig. 18—20. Sporulationsformen.

Fig. 21—36. Gametogonische Fortpflanzungsreihe.

Fig. 21 u. 22. Kleine Birnformen.

Fig. 23—25. Bewegliche Formen.

Fig. 27—29. Erwachsene Formen.

Fig. 30. Eine atypische Zweiteilung, bei welcher die Protoplasmateilung vor der Blepharoplastteilung begonnen hat.

Fig. 31 u. 32. Die zur Zweiteilung fortschreitenden Individuen; bei letzterer teilt sich der Kern schon wieder in zwei noch vor der Beendigung der Protoplasmateilung.

Fig. 33. Die auf einem Blutkörperchen liegenden zwei Birnformen.

Fig. 34—36. Gruppen von 4, 8, 16 jungen Gameten.

Fig. 37. Ein Paar der unreifen Gameten auf einem Blutkörperchen; sie lassen uns ihrer Lage vermuten, daß sie in diesem Blutkörperchen nicht geteilt wurden, sondern als junge Gameten von außen in dasselbe eingedrungen sind.

Fig. 38. Doppelinfektion mit einem gametogonischen Individuum und zwei schizogonischen Individuen. Oben rechts kann man noch einen Restkörper von der Schizogonie bemerken.

Fig. 39. Sogen. Doppelparasiten, bei denen schon die Beschaffenheit beider Geschlechter unterschieden werden kann.

Fig. 40. Reifer männlicher Gamet.

Fig. 41. Reifer männlicher Gamet mit langer Geißel aus einem mit Natrium citricum behandelten Präparate.

Fig. 42. Reifer weiblicher Gamet.

Fig. 43. Reifer weiblicher Gamet, Formveränderung zur Rundform.

Fig. 44. Reifer weiblicher Gamet, Reduktion.

Fig. 45. Reifer weiblicher Gamet, mit dem Eihügel (?), aus der Leber 10 Stunden nach dem Tode.

Fig. 46. Ein Paar reifer Gameten, a) weiblicher, b) männlicher mit der Geißel, aus der Leber vier Stunden nach dem Tode.

Fig. 47. Kopulationsform (?) aus dem Herzblut von derselben Leiche.

Fig. 48. Desgl. aus dem Pankreas 10 Stunden nach dem Tode.

Digitized by Google

Fig. 49. Ookinet (?) aus den Lungen.

Fig. 50. Kontraktionsform nach dem Tode, a) junge Gameten, b) männliche Gameten, c) weibliche Gameten.

Fig. 51—58. Verschiedene Parasitenformen, welche in dem in der Eiskammer aufbewahrten Blute gefunden wurden.

Fig. 51. Dauerform nach einem Tage.

Fig. 52 u. 53. Zerfallformen von normalen Parasiten nach 2 Tagen.

Fig. 54 u. 55. Degenerationsform der Dauerform nach 7 Tagen.

Fig. 56. Degenerationsform der Dauerform nach 25 Tagen.

Fig. 57. Degenerationsform der Dauerform nach 39 Tagen.

Fig. 58. Dauerform nach 39 Tagen.

Tafel II.

Alle Figuren wurden mit homog. Immers. 2 mm, Kompensationsokular 8, Mikroskop von Zeiss, photographiert.

Fig. 1—11. Schizogonische Fortpflanzungsreihe.

Fig. 1 = Taf. V Fig. 1.

Fig. 2. Ringform.

Fig. 3. Rundscheibe.

Fig. 4—6. Amöboide Formen.

Fig. 7. Bandform.

Fig. 8 u. 9. Erwachsene Formen.

Fig. 10 = Taf. V Fig. 19.

Fig. 11 = Taf. V Fig. 20.

Fig. 12—19. Gametogonische Fortpflanzungsreihe.

Fig. 12. Kleine Birnform.

Fig. 13. Halberwachsene Form, bei welcher die Vakuole durch den Ring von der chromatischen Substanz umgeben wird.

Fig. 14 u. 15. Die zur Zweiteilung fortschreitenden Individuen.

Fig. 16—18. Gruppen von 2, 4, 8, 16 geteilten jungen Gameten.

Fig. 20 = Taf. V Fig. 40.

Fig. 21 = Taf. V Fig. 41.

Fig. 22 = Taf. V Fig. 42.

Fig. 23 = Taf. V Fig. 47.

Fig. 24 = Taf. V Fig. 47.

Fig. 25 = Taf. V Fig. 48.

Fig. 26. Dauerform aus dem in der Eiskammer aufbewahrten Blute nach 25 Tagen.

Fig. 27. Degenerationsform der Dauerform nach 25 Tagen

Fig. 28. Ein Gesichtsfeld von Piroplasmosisblut.

Fig. 29. Phagocyten.

Digitized by Google

Digitized by Google

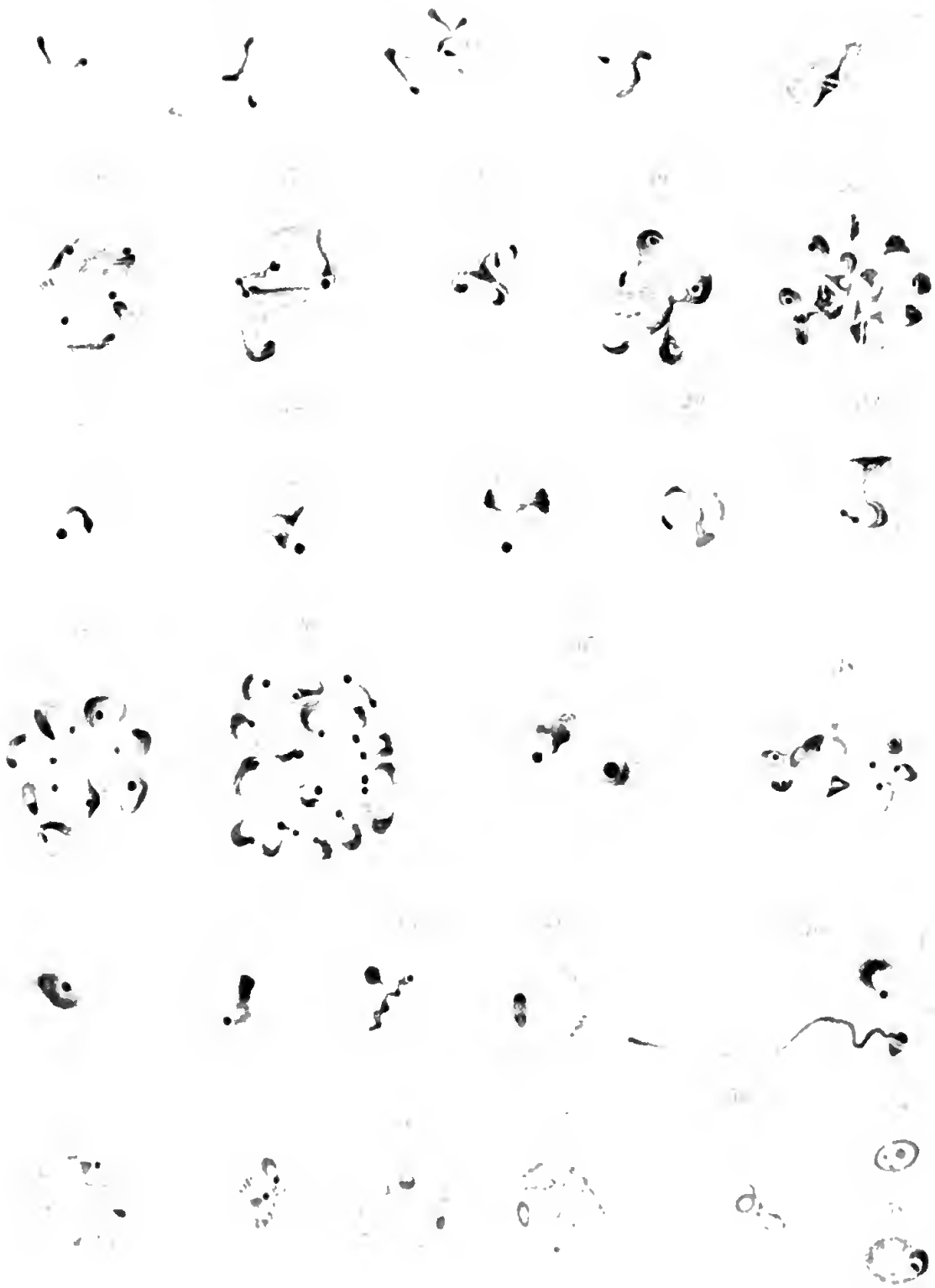

Digitized by Google

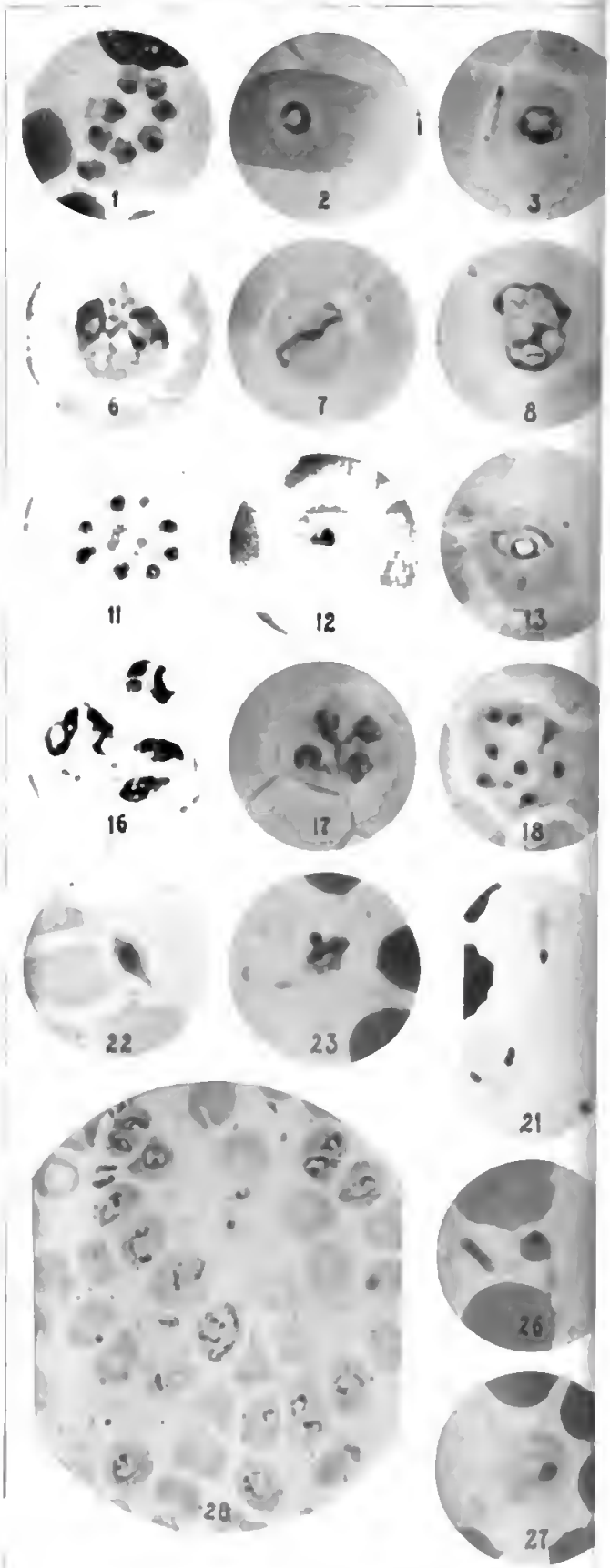

Verlag von Gustav Fisch

Digitized by Google

ZOBODAT - www.zobodat.at

Zoologisch-Botanische Datenbank/Zoological-Botanical Database

Digitale Literatur/Digital Literature

Zeitschrift/Journal: Archiv für Protistenkunde

Jahr/Year: 1907

Band/Volume: 8_1907

Autor(en)/Author(s): Kinoshita K.

Artikel/Article: Untersuchungen über Babesia canis 294-320