© Naturwiss.-med. Ver. Innsbruck; download unter www.biologiezentrum.at

Teratologische Mittheilungen

aus dem pathologisch-anatomischen Institute der k. k. Universität Innsbruck.

von Professor Dr. Gustav Pommer.

Nach einem am 12. März 1889 im naturwissenschaftlich-medizinischen Vereine zu Innsbruck gehaltenen Vortrage.

Mit zwei Tafeln.

Unter den Objecten, welche im verflossenen Jahre 1888 im Innsbrucker pathologisch-anatomischen Institute zur Untersuchung kamen, finden sich drei in die Kategorie der Missbildungen gehörige, die ich ihrer interessanten Eigenart wegen nicht unbeschrieben lassen möchte. Es handelt sich in dem einen Falle um eine foetale Inclusion im Netze, im zweiten um eine Verwachsung des kryptorchischen Hodens mit der Milz in einer durch zahlreiche Bildungsdefecte ausgezeichneten Missgeburt, im dritten um Inclusion von Grosshirnsubstanz innerhalb der Krümmungsstelle des Sinus transversus dexter.

I. Eine foetale Inclusion im Netze.

(Hiezu Taf. I Fig. 1 und Taf. II Fig. 5—8).

Die Geschwulst, welche Gegenstand dieser Mittheilung ist, wurde von dem Vorstande der chirurgischen Klinik zu Innsbruck, Herrn Professor Dr. *C. Nicoladoni* am 15. April 1888 aus dem Bauchraume einer 28 Jahre alten Frau (Domenica Caser) entfernt und in das patho-

©Naturwiss.-med. Ver. Innsbruck; download unter www.biologiezentrum.at

logisch-anatomische Institut zur näheren Untersuchung übersendet. Wie ich den vom Herrn Collegen *Nicoladoni* gütigst zur Verfügung gestellten klinischen Notizen über diesen Fall entnehme, war die Operirte eine kräftige, gut genährte, verheiratete, kinderlose Frau, welche, laut ihrer Angabe, niemals menstruirt gewesen. Sie war sich seit 13 Jahren des Bestandes eines derben Tumors im Bauchraume bewusst. Bei der äusseren Untersuchung erwies sich derselbe als kindskopfgross, über der Symphyse etwas nach rechts hin gelagert, nach allen Richtungen sehr beweglich. An seiner Oberfläche liessen sick kleine Höcker fühlen. Bei der Vaginaluntersuchung zeigte sich das hintere Scheidengewölbe durch eine derbe Masse vorgedrängt.

Nach dem bei Vornahme der Laparotomie durch Prof. *Nicoladoni* notirten Befunde war der „Tumor mit der vorderen Bauchwand und dem Netze verwachsen, in das letztere wie in einen dichten Schleier eingehüllt; nach hintenzu frei, nach abwärts mit langen und breiten Adhäsionen fixirt". Nach deren Lösung blieb „ein fingerdicker, gegen den Uterus nach abwärts ziehender Stiel übrig"; „ein gänsekieldicker, drehrunder Strang" innerhalb des letzteren imponirte bei der Operation als „Andeutung einer Tube". Der Uterus liess sich an dem Rumpfe dieses zur Abbindung gelangenden Stieles nicht emporheben, war reichlich mit Pseudomembranen überdeckt und mit einer derben, den Douglas'schen Raum theilweise einnehmenden „Exsudatmasse" verlötet. Aus einer derberen Adhäsion am Uterus wurde „ein erbsengrosser, gelber, trockener Knoten entfernt", (welcher nicht zur Untersuchung gelangte); in der Umgebung desselben zeigte sich „das Peritoneum mit einer grossen Anzahl von hirsekorngrossen derben Körnchen durchsetzt".

Der exstirpirte Tumor wurde auf der chirurgischen Klinik unvollständig halbirt nnd liess hiebei als Inhalt

© Naturwiss.-med. Ver. Innsbruck; download unter www.biologiezentrum.at

seiner Schale „sonderbare, in einander verschlungene, extremitätenartige, von zarter Haut bedeckte Gebilde" erkennen, welche Knorpel- und Knochenstücke enthielten und zwischen denen „eine strohgelbe, breiige", mit Haaren verfilzte Masse eingelagert war. Soweit die klinischen Notizen.

Die pathologisch-anatomische Untersuchung ergab folgenden Befund:

Der Tumor stellt einen unregelmässig platt-kugeligen Körper dar, dessen etwas zu stumpfer Dreiecksform verschobener grösster Umfang 41 cm misst und dessen kleinster (die beiden abgeplatteten Flächen verbindender) Durchmesser 7·5 – 8 cm. beträgt.

In der ganzen Ausdehnung der einen von den beiden abgeplatteten Flächen inseriren verschieden lange, an vielen Stellen ligirte und zusammengezogene Stücke des grossen Netzes, welche den Tumor mit ihren, von demselben auf mehr oder minder weite Strecken hin abziehbaren, theils zarten, theils pseudomembranös verdichteten Blättern umfassen. Dieselben greifen an der einen, kürzeren Seite des grössten Umfanges (welcher Seite entsprechend auf dem in Fig. 1 dargestellten Durchschnitte der Zusammenhang der beiden Tumorhälften noch zum Theile belassen ist) auch auf die angrenzenden Partien der anderen abgeplatteten Fläche über, welche überdies an zerstreuten Stellen mit mehr oder minder kurzen, nicht ligirten Stücken meist zarter Adhäsionsmembranen besetzt ist.

Die blasse, zumeist völlig weisse, dicht fibröse Oberfläche des im Allgemeinen sich sehr hart anfühhlenden Tumors ist durch zahlreiche, sie überragende kleine, theils stumpfe, theils spitze, harte Höckerchen uneben und von durch ihre Knochenhärte auffallenden Feldern eingenommen. Nur an einzelnen wenigen Punkten der stumpfdreieckig gestalteten grössten Peripherie des Tumors, so besonders in der Nähe der stumpfen Spitze der-

©Naturwiss.-med. Ver. Innsbruck; download unter www.biologiezentrum.at

selben (Fig. 1 bei a), in geringerem Maasse in der Gegend der beiden anderen Winkelpunkte derselben (Fig. 1 bei b und c) ist die Tumoroberfläche auf etwas grössere Strecken hin frei von solchen harten Höckern und Platten. Das in der Nachbarschaft der ersteren Partie (nämlich Fig. 1 bei a) inserirte Büschel in einer Ligatur zusammengefasster Netzfalten zeigt im frischen Zustande eine besonders ausgedehnte Injection seiner Blutgefässe, während die übrigen Netztheile zumeist nur in den grösseren Venen mit Blut gefüllt, die erwähnten Adhäsionsmembranen jedoch, gleich der Kapsel und den Durchschnittsflächen des Tumors, völlig blutleer und geradezu kreidig weiss erscheinen. Ein Befund, welcher an sich und noch mehr durch die erwähnten Kalkablagerungen in der Tumorkapsel so auffällig war, dass sich der Klinik bei der Uebersendung des Objectes die Frage aufdrängte, ob nicht ein Lithopädion vorliege. Bezüglich der Aussenfläche des Tumors sei überdies hier gleich erwähnt, dass ich in keinem der verschiedenen Ligaturstümpfe ein tubenähnliches Gebilde nachweisen konnte, und dass die mikroskopische Untersuchung derselben lediglich Netzgewebe und neugebildetes (pseudomembranöses) Bindegewebe zeigte.

Auf dem mittelst der Säge durch die grösste Peripherie des Tumors gelegten Durchschnitte lässt sich, wie in Fig. 1 zu sehen ist, eine Kapsel, ferner ein in zahlreiche, verschieden grosse und verschieden geformte Abtheilungen zerfallender solider Inhalt unterscheiden, welche zumeist das Aussehen von unförmlich gestalteten Gliederstümpfen darbieten.

Was zunächst die Kapsel anlangt, so zeigt der Durchschnitt, dass dieselbe von sehr verschiedener Dicke und Beschaffenheit ist.

So misst sie links von der stumpfen Spitze desselben (Fig. 1 bei d) auf eine grössere Strecke hin 5—7 mm, indem ihre äusserste fibröse Schicht nach innenzu durch eine, einzelne knochenharte

© Naturwiss.-med. Ver. Innsbruck; download unter www.biologiezentrum.at

Partikel und Plättchen einschliessende Gewebslage verstärkt ist, welche an ihrer inneren freien Fläche mit zerstreut stehenden zarten Härchen besetzt und mit einer dottergelben, Härchen enthaltenden Schmiere belegt ist. An der stumpfen Spitze des Durchschnittes selbst (Fig. 1 bei e) misst die Kapsel hingegen sammt ihren nach innenzu freiliegenden bröckligen Kalkplatten 3 mm. Weiter nach rechts an der früher erwähnten ausgedehnten weichen Partie (Fig. 1 bei a) ist sie 0·75—2·5 mm dick und dabei ihre Innenfläche an den dünnen Stellen ganz glatt, an den dickeren hügelig nach innen vorragenden Strecken mit zarten Härchen besetzt. Aehnliche Dimensionen, wie bei a, zeigt die Kapsel in der Gegend der zwei anderen Winkelpunkte des Durchschnittes bei b und c (Fig. 1); sie misst in der Region des linkseitigen (b) 1 mm und zeigt hier, soweit sie weich ist, eine ganz glatte Innenfläche. In der Gegend des rechten Winkelpunktes (c) ist entgegen ihre Innenfläche auch an nur 1—1·5 mm dicken Partien durch Einlagerung von kleinen zerstreuten knöchern harten Inselchen leicht uneben; an den bis 4 mm dicken Kapseltheilen dieser Region erweist sich jedoch ihre äussere, bis 2·5 mm messende fibröse Schicht innenzu, in der Nähe einer ihr auflagernden verkalkten Platte mit einzelnen verkalkten warzigen Höckern besetzt, aus deren licht gelbbräunlichen starren Vorsprüngen Gruppen zarter Härchen hervorragen. Mehr oder minder ähnliche Verhältnisse zeigt die Kapsel auch an den übrigen Punkten des Durchschnittes.

Was nun weiter die erwähnten, den soliden Inhalt des Tumors darstellenden gliedstumpfähnlichen Gebilde betrifft, so lassen sie an ihren Durchschnitten schon bei Betrachtung mit freiem Auge unter einer hautartigen Bedeckung mehr oder minder ausgedehnte dichte Bindegewebsmassen erkennen, deren blass grauweissliches Faserwerk dicht durchsetzt ist von zerstreut und gruppirt liegenden rein weissen oder gelblich weissen, überwiegend hirsekorngrossen Fleckchen. In ziemlich zahlreichen der gemeinten Gebilde finden sich verschieden gestaltete kleinere und grössere Knorpelkerne (s. Fig. 1 bei k), ferner verschieden grosse, unregelmässig geformte Knochenstücke (s. Fig. 1 bei kn), weiters hie und da auch rundliche, mohnkorn-, seltener bis erbsengrosse Hohlräume (s. Fig. 1 bei h), welch' letztere theils nur eine

© Naturwiss.-med. Ver. Innsbruck; download unter www.biologiezentrum.at

weissliche Schmiere, theils nebstbei blonde Härchen enthalten.

Die wechselseitigen Beziehungen der geschilderten, dicht aneinander gelagerten und in einander geschobenen Gebilde, sowie ihre Beziehungen zu der Kapsel sind verschiedenartig. Zumeist stehen dieselben durch eine kleinere oder grössere Anzahl einfach-, doppelt- oder mehrschichtiger Membranen mit einander in Zusammenhang. Letztere sitzen ihnen dabei theils schmal, theils ziemlich breit auf, ziehen mit der Oberfläche der Stümpfe auf längere Strecken hin parallel oder füllen, in Falten gelegt und zusammengedrängt, Zwischenräume aus. Manche dieser Verbindungsmembranen entspringen mit zwei Blättern. Bei oberflächlicher Betrachtung erscheinen die Membranen und deren Fältelungen vielfach als ein die stumpfartigen Gebilde von einander trennendes uud den Inhalt des Tumors durchsetzendes Netz von Scheidewänden. Nur eines der gliedstumpfartigen Gebilde, welche auf dem Durchschnitte getroffen sind, ist auf eine grosse Strecke seiner Oberfläche hin so frei von Verbindungen mit der Nachbarschaft, dass es aus der durch die anstossenden Stümpfe und deren Verbindungsmembranen umgrenzten Höhle hervorgezogen werden kann. (S. das in Fig. 1 abgebildete, mit einer eigenthümlichen, grubigen Vertiefung seiner Oberfläche ausgestattete Gebilde g).

Mit der Kapsel des Tumors stehen die gliedstumpfartigen Gebilde seines Inhaltes ebenfalls vielfach in Verbindung, so z. B. bei dem grossen Stumpffelde (Fig. 1, f), ferner auch bei anderen, kleineren, peripherisch gelagerten: in ganzer oder doch sehr grosser Ausdehnung der betreffenden Berührungsflächen. Nur wenige der peripherisch gelegenen Stümpfe sind auf so grosse Strecken hin frei von Verbindungen mit der Kapsel, dass letztere in einiger Ausdehnung von derselben abziehbar ist und sich nach aussen umstülpen lässt. (S. Fig. 1 bei a, c

© Naturwiss.-med. Ver. Innsbruck; download unter www.biologiezentrum.at

und b). Manche peripherisch gelagerten Stümpfe senden ihre zu anderen, benachbarten Stümpfen ziehenden Verbindungsmembranen so knapp an der Kapsel ab, dass, umsomehr wenn sie zugleich durch eben dieselben Membranen mit der Kapsel in Verbindung stehen, der Anschein eines die Geschwulst in einzelne Cystenräume theilenden Fachwerkes noch verstärkt wird. In den meisten der auf diese Art zwischen den stumpfartigen Gebilden und zwischen diesen und der Kapsel, resp. den Verbindungsmembranen freibleibenden, überwiegend spaltähnlich engen Räumen ist eine dottergelbe, hie und da mit mehr oder minder reichlichen Büscheln langer, braunblonder Haare verfilzte Schmiere angehäuft. Auch im eingepflanzten Zustande finden sich Haarbüschel, und zwar an der Innenfläche einzelner Kapselpartien, so z. B. besonders reichlich in der Nähe der Stelle b (Fig. 1).

An einigen Punkten nahe der letzt erwähnten Partie, ferner beiläufig in der Mitte des Durchschnittes (s. Fig. 1 bei z) ragen in die Spalträume desselben Kronen von mehrhöckerigen Zähnen hinein, welche theils aus auf dem Schnitte eröffneten Säckchen herausfallen, theils mittelst feinmaschigen oder membranösen Bindegewebes an Stümpfe, resp. an deren Verbindungsmembranen angeheftet sind; einzelne ragen auch, in Säckchen eingeschlossen, aus dem Grunde eines oder des anderen Spaltraumes hervor (s. Fig. 1 bei zs).

Es erübrigt nun noch, von einzelnen bisher nicht erwähnten, durch Besonderheiten ausgezeichneten Stellen des Durchschnittes und von den bei der mikroskopischen Untersuchung gewonnenen Ergebnissen zu sprechen.

In ersterer Hinsicht ist auf die in Fig. 1 mit U, M und D bezeichneten Stellen aufmerksam zu machen.

Das mit U bezeichnete, auf dem Durchschnitte stumpfdreieckig gestaltete Gebilde schliesst einen ähnlich geformten Kern in sich, der in seinem unteren,

© Naturwiss.-med. Ver. Innsbruck; download unter www.biologiezentrum.at

rundlichovalen Antheile aus Knorpelsubstanz besteht, wie schon für das freie Auge deutlich erkennbar ist. Dieses Gebilde, welches später noch näher zu besprechen ist, sitzt, wie sich bei Abhebung desselben zeigt, auf einem 2 cm. langen Strange von sternförmiger Querschnittsfigur, indem von dem Axentheile des Stranges seiner Länge nach radiärwärts Membranen wegziehen, welche zum Theil bis 2 mm dick, von oberhautähnlichem Aussehen und mit schwarzen, kurzen Härchen besetzt, überwiegend jedoch sehr dünn, von glatter Oberfläche und weisser Farbe sind. Die letztgemeinten Membranen sind gegen die Kapsel hin, also nach Aussen von dem Gebilde U in eine reichgefaltete Krause zusammengeschoben und bilden die Verbindung desselben mit der Kapsel, während einige der erwähnten dickeren Membranen die Verbindung mit der übrigen Nachbarschaft herstellen. In dieser fällt, aufwärts von U (Fig. 1), von diesem, den angrenzenden gliedstumpfartigen Gebilden und der betreffenden Kapselpartie umschlossen, ein, gleich den geschilderten gefalteten Membranen im Durchschnitt quer getroffenes, gefasertes Gewebe von blassbrauner Färbung auf, welches sich senkrecht auf die Durchschnittsebene leicht spalten lässt und dabei bröckelig weich ist (Fig. 1 bei M). In der Grenzgegend dieser am ehesten für Muskelsubstanz anzusehenden Partien M, sowie in den zwischen M, U und den innenzu gelagerten stumpfartigen Gebilden hinziehendeu membranösen Theilen sind einzelne Stellen durch eine intensiv schwarze Pigmentirung auffällig. Die in der unteren Hälfte des Tumors vorhandene Fortsetzung des Gebildes U ist hier mit breiter Basis festgeheftet; abgesehen von der zwischen demselben und der Kapsel eingeschalteten gekrausten Verbindungsmembran ist von den vorhin in der Umgebung von U beschriebenen Befunden hier wenig Spur vorhanden.

An der Stelle D (Fig. 1) zeigt sich einem querdurchschnittenen Stumpfe, nahe der Grenze desselben

© Naturwiss.-med. Ver. Innsbruck; download unter www.biologiezentrum.at

gegen den vorragenden Gliedstumpf g hin, ein eigenthümliches Hohlgebilde eingepflanzt, dessen gleichmässig, etwa 0·3 mm dicke Membran beutelähnlich in Falten gelegt und durchaus in sich geschlossen ist. Diese membranöse Bildung, welche an ihrer Oberfläche weisslich, an ihrer Innenfläche gegen ihre Höhlung hin blassbräunlich erscheint, ist von den bereits beschriebenen Verbindungsmembranen wohl zu unterscheiden, indem sie nicht wie diese zu benachbarten Theilen hinzieht und sich nicht an solchen ansetzt. Das Hohlgebilde D steht nur mit dem Stumpfe, in welchem es eingepflanzt ist, und zwar an einer Stelle in Verbindung; in dem, der unteren Hälfte des Tumors angehörigen Theile des Stumpfes ist für dasselbe eine entsprechend grosse, ganz glattwandige Mulde (Fig. 1, Dm) vorhanden.

Bei näherer Untersuchung des Hohlgebildes D fällt auf, dass demselben ein im Ganzen 22 mm langer, bis auf sein abgeplattetes Ende rundlicher, 2 mm dicker Fortsatz anhängt, welcher nahe seinem Ursprunge in ein paar aneinander fixirte Windungen gelegt ist. Dieser Fortsatz schliesst innerhalb seiner Windungen, sowie in dem gestreckt verlaufenden Endtheile einen leicht sondirbaren Canal in sich, welcher mittelst einer rundlichen, 1 mm im Durchmesser grossen Oeffnung mit dem Cavum des Hohlgebildes D communicirt uud daher an das Verhalten des processus vermiformis des Blinddarmes erinnert, gleichwie überhaupt D für die Betrachtung mit freiem Auge das Aussehen eines blindabgeschlossenen Darmstückes zeigt.

Nach dieser Darlegung der bei der anatomischen Untersuchung sich ergebenden Resultate wende ich mich nun zur Erörterung der mikroskopischen Befunde.

Bei der mikroskopischen Untersuchung zeigen sich die verschiedensten Theile des Tumors, mit alleiniger Ausnahme der in Fig. 1 mit a bezeichneten Partie der Kapsel, welche noch näher besprochen werden soll, darin

© Naturwiss.-med. Ver. Innsbruck; download unter www.biologiezentrum.at

in Uebereinstimmung, dass in denselben zellige Gebilde überhaupt nicht mehr nachweisbar sind oder, soferne dies doch der Fall ist, die Zellkerne ihre Färbbarkeit verloren haben. Der Tumor ist in allen seinen Theilen, ausgenommen die angeführte Stelle (a) der Kapsel, einem zumeist sehr weit vorgeschrittenen Grade von Nekrose anheimgefallen und in diesen Theilen völlig blutleer, wie dies schon das vorne geschilderte Aussehen des Tumordurchschnittes bei makroskopischer Betrachtung nahelegte. Weiters stimmen die verschiedensten Abschnitte des Tumors und speciell seiner Stumpfgebilde auch in der Beziehung überein, dass ihr Binde- und Fettgewebe, sowie ihre Knorpelkerne in verschieden reichem Maasse von in denselben eingelagerten Fettkrystall-Drusen und -Haufen durchsetzt sind. Auf solche Fetteinlagerungen sind die bereits bei der makroskopischen Beschreibung des Durchschnittes erwähnten rein weissen und leicht gelblich weissen, bis hirsekorngrossen Fleckchen zu beziehen.

Ferner zeigt sich als eine bezüglich ihrer Form und Ausbreitung bereits gewürdigte Eigenthümlichkeit, welche namentlich die Kapsel des Tumors in grosser Ausdehnung und Intensität betrifft, die Incrustation von Bindegewebspartien mit Kalksalzen.

Nach diesen allgemeinen Vorbemerkungen will ich nun in Kürze die Befunde besprechen, welche der Tumor in seinen verschiedenen Theilen bei der mikroskopischen Untersuchung darbot.

Was zunächst die erwähnte Kapselgegend bei a betrifft, welche von den angeführten Merkmalen und Consequenzen der allgemeinen Nekrose frei ist, so zeichnet sich dieselbe ausserdem noch durch ihre interessante Schichtung aus. Es lassen sich nämlich, besonders schön und deutlich im Bereich derjenigen ihrer dickeren Antheile, an welchen die Innenfläche der Kapsel hügelig vorspringt und mit Härchen besetzt ist, vier Schichten

© Naturwiss.-med. Ver. Innsbruck; download unter www.biologiezentrum.at

unterscheiden, welche in Fig. 5 (Taf. II) wiedergegeben sind.

An diesem mit pseudomembranös verdickten Netzausbreitungen besetzten Abschnitte besteht die Kapsel zu äusserst (Fig. 5, α) aus in verschiedener Richtung einander durchflechtenden, besonders stellenweise an elastischen Fasern ziemlich reichen Bindewebsbündeln von im Allgemeinen lockerem Gefüge und beträchtlichem Reichthum an Gefässen und Zellen. Letztere sind zum grossen Theile mit sehr schmalen, langen und auch geradezu stäbchenförmigen Kernen ausgestattet und erinnern demnach an die der Subserosa des Peritoneums eigenthümlichen glatten Muskelzellen.

Weiter nach innenzu (Fig. 5 bei β) verdichtet sich das Bindegewebe und stellt eine ansehnlich breite, überwiegend aus strenge parallel geordneten, meist starren oder nur leichthin lockig gewellten Faserbündeln aufgebaute Schicht dar. Dieselbe ist stellenweise von weiten Blutgefässen durchsetzt und enthält zwischen ihren Bündeln in mehr oder minder gleichmässiger Vertheilung und auch in reihiger Anordnung schmale Zellenspindel. Namentlich gegen die nach innenzu folgende dritte Schicht zeigen die Schnitte in verschiedener, meist relativ geringer Entwicklung auch Felder von Bindegewebsbündeln, welche senkrecht auf die Hauptrichtung der Faserung der Schicht β orientirt sind. Es ist häufig durch solche Felder der Ueberganz zur Schicht γ (Fig. 5) vermittelt, welche innerhalb ihres bindegewebigen Maschenwerkes gleich näher zu beschreibende muskuläre Gebilde enthält.

Es handelt sich bei den letzteren, wie dies besonders an den dickeren, in Vorsprünge auslaufenden Partien der Kapselstelle a deutlich ist, um sehr verschieden gestaltete Formelemente, welche überwiegend durch bräunliche Färbung, durch scharfe Abgrenzung gegenüber dem umgebenden Stroma und durch die oberflächliche Lage ihrer Kerne ausgezeichnet sind. Ihrer Gestalt nach erinnern sie vielfach ganz an die ovalen, rundlichen und stumpfeckigen

© Naturwiss.-med. Ver. Innsbruck; download unter www.biologiezentrum.at

Querschnittbilder quergestreifter Muskelfasern und zeigen stellenweise knapp daneben auch wieder die Cylinderform nach der Länge betrachteter Muskelfasern. Die letzteren Gebilde enden dabei nach verhältnissmässig kurzem Verlaufe unter allmähliger Verschmälerung, seltener wie abgebrochen, stumpf oder geradezu angeschwollen, haben jedoch unter allen Verhältnissen die Neigung durch quer oder schräge durchgreifende Spalten in Segmente zu zerklüften. Viele der Gebilde zeigen in den Schnitten die Form von mehr oder minder spitzen oder stumpfen Dreiecken, Spindeln, Rhomben. Die bräunliche Färbung, durch welche sie sich auszeichnen, ist zum grössten Theil an gleichmässig grobe, im geringeren Maasse an feine Körner gebunden, von welchen die Gebilde dicht eingenommen sind. Dabei fällt auf, dass diese Körnung in der Richtung gegen die innerste Schicht δ und gegen deren Grenze hin immer schwächer und damit auch die Färbung der Gebilde immer blässer wird. Im gleichen Schritte nimmt die Intensität der Kernfärbung ab. Was die Begrenzung der Gebilde anlangt, so ist diese selbst an den kleineren Spindeln und Querschnittfiguren sehr scharf; es hebt sich von denselben das umgebende Bindegewebe mit einer Deutlichkeit ab, dass die Annahme einer dem Sarkolemm analogen Hülle nicht ungerechtfertigt wäre. Dabei ist das Bindegewebe theils zu einem sehr mächtigen Stroma zwischen relativ kleinen Gebilden entwickelt, theils sind letztere einander sehr nahe und endlich stellenweise bis zur Berührung nahe gerückt. An solchen Punkten finden sich auch Andeutungen von Verästigung an den zu breiteren Massen anschwellenden cylindroiden Elementen. Nur an Punkten, wo die Schicht γ überhaupt blos in spärlichem Maasse vertreten ist, ferner hie und da an der Grenze gegen δ hin fehlt den Gebilden die scharfe Abgrenzung, und es weichen mit ihrer Auflösung die Körner und Körnchen innerhalb der betreffenden Bindegewebs-Spalten oder -Maschenräume auseinander, wobei auch die Kerne, meist sammt einem sie umgebenden Protoplasmahof frei zu liegen kommen. Unter allen sonstigen Verhältnissen liegen die Kerne, abgeschlossen durch den scharfen Grenzcontour der Gebilde dem Inhalt derselben oberflächlich auf oder, nicht sehr selten, auch in dessen Innerem; wie auch immer: zumeist einzeln und nur hie und da in Mehrzahl nebeneinander.

Nach dem geschilderten Verhalten der gemeinten Gebilde lässt sich, obwohl dieselben der Querstreifung ermangeln, nicht daran zweifeln, dass wir es bei der Schicht γ mit einer Muskellage zu thun haben, deren

© Naturwiss.-med. Ver. Innsbruck; download unter www.biologiezentrum.at

Elemente in — zumeist körnigem — Zerfall begriffen und zum grossen Theile überhaupt auf einer niederen Stufe der Entwicklung stehen geblieben sind.

Endlich wäre noch die innerste der Schichten, die in Figur 5 mit δ bezeichnete, zu besprechen. Dieselbe unterscheidet sich dadurch von den anderen drei, dass nur wenige oder gar keine ihrer Zellenkerne färbbar sind, und dass in ihrem Bereiche das Bindegewebe zu einer sehr dichten, nur wenig gefaserten oder ganz homogenen, mehr oder minder vollständig hyalinen Substanz entartet ist, welche in Eosinlösung eine besonders gesättigte Färbung annimmt. Die in diese Schicht hineinreichenden Muskelelemente zeigen in den mit Eosin und Hämatoxylin doppelt tingirten Präparaten eine lichtbräunliche, allmählig in's Lichtgraue hinüberleitende Färbung, wobei zugleich die Körnung der Gebilde immer mehr zurücktritt. Sie heben sich hier wohl noch durch ihre Configuration und scharfen Contouren von dem hyalinisirten bindegewebigen Stroma deutlich ab, sind jedoch selbst ganz homogen. Noch weiter nach innenzu fallen, wenn die Schicht δ örtlich in besonderer Stärke entwickelt ist, im Stroma vielfach wie mit wasserheller Substanz gefüllte Lücken und Gänge auf, welche demselben stellenweise geradezu einen lacunären Charakter verleihen und ihrer Form nach zum Theil den Gedanken sehr nahe legen, dass sie aus den in beschriebener Weise veränderten Muskelgebilden durch endliche Auflösung derselben entstanden seien. Ganz zu innerst schliesst das hyalinisirte Stroma der Schicht δ stellenweise auch feingranulirte, durch Hämatoxylin leicht gebläute Massen in sich. Was aber die Schicht δ besonders auszeichnet, ist, dass in ihr hyalines Stroma, und zwar je nach der Mächtigkeit desselben in verschiedener Reichlichkeit und Tiefe, blasse oder nur wenig pigmentirte, örtlich zersplitterte oder in splittrige Haarknöpfe auslaufende Haare eingepflanzt sind, welche die Schicht δ in analoger Weise, wie es für

©Naturwiss.-med. Ver. Innsbruck; Download unter www.biologiezentrum.at

die Haare der Dermoide bekannt ist[1]), nämlich unter sehr grosser Neigung zur Oberfläche durchsetzen und überragen. (S. Fig. 5). Dabei sind in der Umgebung der eingepflanzten Haarabschnitte bis auf hie und da anzutreffende, nicht färbbare kleine Schollen keine Reste von den Elementen der Wurzelscheide etc. nachweisbar. Die Schmiere, in welche die freien Enden der aus der Schicht δ vorragenden Haare eingesenkt sind, enthält hier, sowie an der Innenfläche der übrigen Kapselabschnitte und zwischen den gliedstumpfartigen Gebilden, nebst Epidermisschüppchen, Fetttröpfchen und Häufchen von ockergelben Pigmentkörnchen und -klümpchen, glasig homogene, hyaline Schollen, feine Detritusmassen und abgestossene Härchen. Ebensolcher Inhalt erfüllt auch die kleinen Buchten, welche sich hie und da zwischen und in die Vorsprünge der Schicht δ einsenken. Nach all' den erörterten Befunden lässt sich letztere nur als eine hyalin entartete Cutisschicht auffassen, deren epidermoidalen Gebilde, soferne sie nicht verhornten oder in fettige resp. Pigmententartung verfielen, ebenfalls hauptsächlich durch hyaline Entartung zu Grunde giengen.

Ich wende mich nun zu einer gedrängten Schilderung der Befunde, welche die übrigen Theile der Kapsel des Tumors darbieten.

Was zunächst die bisher noch unbesprochenen Abschnitte der Kapselpartie a betrifft, so gibt es innerhalb der letzteren nicht nur dünne, sondern auch ziemlich dicke Gebiete, welche eine glatte, nicht mit Härchen besetzte Innenfläche haben und daher der Schicht δ entbehren. Dabei bildet die Grenze gegen innenzu dicht parallel faseriges Bindegewebe, welches an einzelnen Punkten grösserer Dickenentwicklung der Kapsel durch besondere Anhäufungen von senkrecht auf jene Faserung

---

[1]) Vgl. *Haffter*, Ueber Dermoide. Archiv der Heilkunde. 16. Jahrg. 1872. S. 63.

© Naturwiss.-med. Ver. Innsbruck; download unter www.biologiezentrum.at

orientirten dichten Bindegewebsbündeln verstärkt ist. Wir haben es hier jedoch keineswegs mit einer einfachen resp. verstärkten Schicht β zu thun. Es finden sich im Bereiche der inneren Partien dieser Bindegewebslage entweder zerstreut gelagert oder auf grössere Strecken hin sogar zu einer zusammenhängenden, wenn auch verhältnissmässig dünnen Schicht an einander gedrängt die uns von der Schicht γ bekannten muskulären Elemente. Die Schicht α trifft man an solchen Schnitten zumeist ebenfalls in einem mehr oder minder verdichteten Zustande und innig mit β vereinigt.

Was alle übrigen durch den Mangel an Kernfärbbarkeit scharf unterschiedenen Kapselstrecken anlangt, so ist für uns besonders eine unterhalb der Stelle a gelegene Partie interessant; dieselbe zeigt innerhalb eines bis an die Aussenfläche reichenden, sehr dichten und starren (der Schicht β bei a vergleichbaren) Stratums mit Blutkörperchen strotzend gefüllte Gefässlichtungen und daneben auch an zerstreuten, meist kleinen, streifigen Stellen, diffuse, sowie krümelig-schollige Kalkeinlagerungen. Gegen die Innenfläche ragen von dieser Partie Höcker hervor, welche, nur mit einer schmalen Schicht δ überkleidet, wesentlich aus in bindegewebiges Stroma eingebetteten Reihen eigenthümlicher Schollen bestehen. Letztere sind rundlich und stumpfeckig geformt und erinnern in ihren Dimensionen und ihrer Anordnung ganz an die früher geschilderten Muskelelemente und deren Bruchstücke. Die centralen Theile der Schollen sind durch stärkeren Glanz und bei Behandlung mit Bismarckbraun durch intensivere Färbung ausgezeichnet. Es lässt sich nicht daran zweifeln, dass wir es an der besprochenen Stelle der Kapsel wieder mit einer Muskellage zu thun haben, deren muskuläre Elemente jedoch einer eigenartigen scholligen Zerklüftung und Verdichtung anheimfielen, durch welche sie zum Theil entschieden

© Naturwiss.-med. Ver. Innsbruck; download unter www.biologiezentrum.at

an die vom Muskel-Adipocire bekannt gewordenen Bilder erinnern [1]).

Alle anderen Kapseltheile, welche ich zur Untersuchung nahm, sind meist in ausgedehntem Masse verkalkt und der Hauptsache nach aus starrem, sklerosirtem Bindegewebe zusammengesetzt, dessen Fasermassen überwiegend eine, hie und da jedoch auch zwei auf einander senkrecht stehende Faserungsrichtungen erkennen lassen.

Die Innenfläche wird von diesem faserigen Stratum selbst oder von über dasselbe nach innenzu vorragenden hyalinen Vorsprüngen begrenzt, welche gegebenen Ortes durch Ausbildung zahlreicher Vacuolen und Gänge an das Aussehen des sog. canalisirten Fibrins erinnern oder mit Haaren besetzt und kalkig incrustirt vorkommen. Die Kalkablagerungen, welche den erwähnten harten Platten und Höckern der Kapsel zu Grunde liegen, nehmen überwiegend als gleichmässig homogene Infiltrate mit krümeliger Umrahmung grössere Strecken der peripherischen, dicht sklerosirten Kapseltheile ein, ohne jedoch die äussersten Faserzüge mit zu betreffen, welche ich vielmehr überall weich und unverkalkt fand. In den tieferen und nicht so dichten Theilen traf ich stellenweise (an den entkalkten Schnitten) glasig helle Massen, welche durch ihre maulbeerartige, drusige Gestalt ganz Hirnsandbildungen ähnlich sind und mit ihren kugeligen Contouren in die Faserzüge einschneiden. Zum Unterschiede von den oben erwähnten Kalkablagerungsherden erhielten dieselben durch Hämatoxylin keine Färbung. Dort wo die äussersten Faserzüge der Kapsel nicht, wie durchschnittlich, dicht lagern, sondern ein lockeres Gefüge zeigen, finden sich zwischen den Bindegewebsbündeln hie und da Anhäufungen von kleinen Zellenschollen, welche wie das übrige Gewebe keine Kernfärbung annehmen. Es handelt sich hiebei höchst wahrscheinlich um in die allgemeine Nekrose miteinbezogene zellige Infiltrate innerhalb der Adhäsionen. Anhäufungen von ähnlichen, an Zellen erinnernden scholligen Massen zeigen sich an einzelnen dickeren Kapselstellen, auch in der Nähe der Innenfläche innerhalb des faserigen Stroma's, und zwar in einer mehr oder weniger an Drüsenacini erinnernden An-

---

[1]) Vgl. *Kratter*, Studien über Adipocire, Zeitschr. f. Biologie, 16, Bd. 1880, Fig. 3, S. 469.

© Naturwiss.-med. Ver. Innsbruck; download unter www.biologiezentrum.at

ordnung. Endlich wäre zu erwähnen, dass an den Gefässen der besprochenen Kapselantheile vielfach eine hyaline Entartung der Wandung und ein Besetztsein derselben mit hellen tröpfchenartigen Gebilden, ferner Ausfüllung mit hyalinen Inhaltsmassen bemerkbar ist.

Ich wende mich nun zur Besprechung der mikroskopischen Befunde, welche die von der Kapsel umschlossenen Inhaltsgebilde des Tumors darbieten.

Die gliedstumpfähnlichen Gebilde bestehen zum grössten Theile aus Bindegewebe und Fettgewebe, während die knorpeligen und knöchernen Partien derselben, wie schon die Betrachtung der Durchschnittsfläche des Tumors mit freiem Auge erkennen lässt, eine verhältnismässig geringe Ausdehnung haben.

Das Bindegewebe treffen wir in Form eines mehr oder minder dicht gebauten Geflechtes aus zartfaserigen oder sklerosirten Bündeln oder als ein verschieden zartes Faserwerk ohne ausgeprägte Bündelentwicklung an und hie und da auch von sehnenknochenartigem Bau. An der Oberfläche der gliedstumpfähnlichen Gebilde ist das Bindegewebe gleichwie an der Oberfläche der Verbindungsmembranen, und zwar besonders der weicheren, in Falten gelegten und gekräuselten, zu einer cutisähnlichen Geflechtschichte verdichtet. Diesem Charakter entsprechend zeigen die Schnitte diese oberflächlicheren und auch darunter liegende, tiefere Bindegewebsschichten an vielen Stellen von Haaren durchsetzt.

Bezüglich der Verlaufsrichtung letzterer, sowie in Betreff der die Gebilde des Tumors bekleidenden schmierigen Massen ist dem bei der Kapsel Erörterten nichts beizufügen. Auch hier hat die hyaline Entartung grossen Antheil an der Gestaltung der Bilder. Hyaline Schollen und Massen bedecken vielfach die Oberfläche und häufig ist das oberflächliche Gewebe selbst hyalinisirt; ferner finden sich unregelmässig gestaltete und auch schollig abgerundete hyaline Massen in verschieden grossen Spalträumen des bindegewebigen Stroma's zusammengehäuft, sowie auch als Inhalt rundlicher Hohlräume und Canäle mit eigener sklerosirter Wan-

©Naturwiss.-med. Ver. Innsbruck, download unter www.biologiezentrum.at

dung. Manche der letzteren bieten Veranlassung dar, um sie als entartete Gefässe anzusehen. Anderseits finden sich in solchen Hohlräumen auch, nebenbei oder in überwiegender Anhäufung, Fetttalgmassen und stellenweise Herde von intensiv gelbbraun gefärbten, körnigen und kleinscholligen Bildungen. Ebensolche umgeben hie und da Haarabschnitte. Manche dichte Bindegewebsausbreitungen zeigen sich von zerstreuten, kleinspindelig gestalteten Anhäufungen braunen Pigmentes durchsetzt. Es sind solche auch besonders innerhalb der mehrfachen, starrfaserigen Schichten an den Vereinigungsstellen dickerer Verbindungsmembranen zu finden, während man anderwärts an derartigen Punkten zwischen den Bindegewebsschichten wieder Einlagerungen aus hyalinen, zumeist kleinbröckeligen, an Zellenanhäufungen erinnernden Massen treffen kann. Weiters gibt es dann sehr zarte Verbindungsmembranen, die, abgesehen von dem dünnen, mit schmierigen Massen belegten lockeren Bindegewebe an ihren beiden Oberflächen, wesentlich aus einer einzigen parallel gefaserten Schicht bestehen. Bei näherer Betrachtung lässt letztere einen grossen Reichthum an in einander geschobenen, schmächtigen, spindeligen Gebilden erkennen, die auch durch ihre Querschnittsfigur an glatte Muskelfasern erinnern.

In Betreff des Fettgewebes ist zu bemerken, dass dasselbe theils sehr weich, theils durch stärkere Entwicklung seiner bindegewebigen Septa mehr oder minder fest gebaut ist. Dabei sind seine Zellräume nur zum geringen Theile mit flüssigem, auch stellenweise serös-vacuolärem Fett erfüllt, überwiegend jedoch mit drusigen Haufen und einem dichten Filzwerk feiner Fettkrystallnadeln. Ebensolche Fettmassen sind auch, wie schon früher angedeutet wurde, in Form zerstreuter Einlagerungen innerhalb grösserer bindegewebiger Ausbreitungen anzutreffen, ferner in den Knorpelkernen der gliedstumpfartigen Gebilde, sowie des erst später zu besprechenden Gebildes U, und zwar keineswegs blos in den oberflächlichen, sondern auch in tieferen Antheilen derselben.

Im Knorpelgewebe der besagten Stumpfgebilde sind innerhalb der hyalinen Knorpelgrundsubstanz die zumeist kleinen, oval oder spindelig geformten, paarweise

© Naturwiss.-med. Ver. Innsbruck; download unter www.biologiezentrum.at

oder in kleinen Gruppen nahe an einander gelagerten Zellen trotz des Mangels jeglicher Kernfärbung sehr deutlich erkennbar und von der sie umschliessenden Grundsubstanz zu unterscheiden. Dabei fällt es an manchen Stellen auf, dass grössere Zellen ziemlich lange protoplasmatisch gekörnte Fortsätze aussenden, und zwar auch in mehrfacher Zahl, so dass sie sternförmig verästigt erscheinen können. An den Punkten der erwähnten Fetteinlagerungen sind an Stelle einer Anzahl von Knorpelzellen knapp aneinander stossende und zusammenhängende, buchtig in die Umgebung vorgreifende Höhlen gebildet, dicht erfüllt mit einer starren Fettkrystallmasse, deren Büschel die Buchten der Höhlen einnehmen und vielfach auch überragen, indem sie mit ihren Krystallstrahlen in die umgebende Knorpelsubstanz hineinreichen.

Gegen die Mitte der Fetteinlagerungspunkte finden die Krystallbüschel in einer klumpigen Fettmasse ihre Vereinigung. Zur Erklärung der Entstehungsweise dieser eigenthümlichen Bilder lassen sich nur jene, übrigens ziemlich spärlichen Stellen der Präparate heranziehen, an welchen die kleinen Knorpelzellen mit Fetttröpfchen erfüllt und anderseits auch durch Ausbildung einer hellen, wie flüssig erscheinenden Pericellularsubstanz von der umgebenden, buchtig abgegrenzten Grundsubstanz geschieden sind.

Was die in den Stumpfgebilden vorfindlichen Knochenstücke betrifft, welche ich an entkalkten Schnittpräparaten untersuchte, so lässt ihr compacter, lamellöser Bau und ihre Zusammensetzung aus Havers'schen und Schaltsystemen darauf schliessen, dass dieselben bereits seit längerer Zeit zur Entwickelung gekommen.

An den Havers'schen und Markräumen der untersuchten Knochenpartien finden sich sowohl Zustände der lacunären Resorption als anderseits Appositionsbilder ausgeprägt, wobei auffällt, dass die betreffenden Ostoklasten und besonders die Osteoblasten, ähnlich wie die Knorpelzellen und die Zellenreihen einzelner Perichondriumstrecken, bis auf den Verlust ihrer Kernfärbbarkeit in Form und Aussehen sehr gut erhalten sind.

© Naturwiss.-med. Ver. Innsbruck; download unter www.biologiezentrum.at

Zu erwähnen wäre noch, dass weder die Knorpel- noch die Knochenkerne der von mir darauf untersuchten gliedstumpfartigen Gebilde in ihrer Configuration an bestimmte Skelettheile zu erinnern vermögen, was jedoch wohl bei dem wegen seines eigenthümlichen Baues näher zu erörternden Gebilde U der Fall ist.

Das Gebilde U enthält innerhalb seines aus Fettgewebe und Bindegewebe bestehenden Stromas, welches an der Oberfläche cutisartig verdichtet ist, einen auf dem Durchschnitte stumpfdreieckig gestalteten Kern. Letzterer besteht, wie ebenfalls bereits früher angeführt worden, in seinem unteren Antheile aus Knorpelsubstanz, die stumpfe Spitze des dreieckförmigen Durchschnittes erscheint jedoch durch eine dünne, ziemlich gleichmässig lamellös gebaute Knochenspange gebildet (Fig. 6, kn), von welcher nur an einzelnen Schnitten, jedoch nicht an dem in Figur 6 wiedergegebenen, kleine Knochenbalken gegen das von ihr umschlossene fettreiche Markgewebe (Fig. 6, fm) vorspringen. Die Knochenrinde reicht, wie in der Figur 6 ersichtlich ist, beiläufig bis zur Mitte der beiden langen Seiten des dreieckigen Querschnittes und auch darüber hinaus, um endlich, und zwar in Form einer mehr oder minder verbreiterten, dabei ungeordnet gebauten Partie auf die gegen die halbmondförmige Markhöhle vorspringende Knorpelsubstanz überzubiegen. Auf letzterer lässt sie sich dann in Form eines sehr schmalen, nur zum geringen Theil continuirlich zusammenhängenden Belages, zumeist aber in Form zerstreut liegender Knochenplättchen weiter verfolgen, wie dies auch die Figur 6 zeigt. In den von den gemeinten Knochenplättchen freien Zwischenstellen liegt die Knorpelsubstanz gegen das Mark hin frei, dabei zumeist von mehr oder minder seichten Lacunen angenagt, welchen entsprechend das benachbarte Markgewebe reich an unfärbbaren Resten von grösseren und kleineren Zellen und Gefässen erscheint; anderwärts zeigt sich hingegen

© Naturwiss.-med. Ver. Innsbruck; download unter www.biologiezentrum.at

die Knorpelsubstanz in Form kleiner rundlicher Buckel vorgewölbt, welche auch völlig einer Mutterkapsel entsprechen können; fast durchwegs lassen sich dabei diese freiliegenden, sowie die mit Knochenplättchen belegten Knorpelpartien in schmaler Schicht als kalkig infiltrirt ansehen; es wird dies durch ihre Färbung und sonstige Beschaffenheit auch an den entkalkten Schnitten ganz unverkennbar.

Die Knorpelzellen zeigen in dieser der Markhöhle zugewendeten Region nur an einzelnen Punkten, und zwar in den mittleren, gegen die Markhöhle am stärksten vorgebuckelten Abschnitten jene regelmässige, reihige Anordnung und jene grösseren Formen, welche die kleinzellige resp. die grosszellige Wucherungszone der gewöhnlichen, das Längenwachsthum vermittelnden intracartilaginösen Ossification darbietet. Die letzterer eigenthümlichen typischen Bilder der primären und secundären Markräume fehlen auch an diesen Punkten und also durchgehends. Die Knorpelsubstanz lässt in dieser der Markhöhle naheliegenden Region des Durchschnittes, bis auf die angegebenen Abschnitte, in ähnlicher Weise wie in allen übrigen Theilen die dichteren, in Eosin stärker färbbaren Züge der Grundsubstanz als ein unregelmässiges Netzwerk zwischen den lichteren, ihre kleinen Zellen direct umgebenden Grundsubstanzflecken hervortreten, was auch in Fig. 6 (M. K.) andeutungsweise wiedergegeben ist. Am ehesten noch liesse die Art und Weise, in welcher hier Knochen an Knorpel grenzt, einen Vergleich zu mit jener Form der intracartilaginösen Ossification, durch welche die knöchernen Epiphysenkerne sich vergrössern. Es sind in unserem Gebilde die den Knorpel belegenden Knochenplättchen von der anstossenden verkalkten Knorpelschicht durchaus scharf abgegrenzt, und zwar theils flach, zumeist aber durch eine lacunäre Resorptionslinie; ferner kommen hie und da, so auch an den seitlichen Umbiegungsstellen der Knochenrinde

©Naturwiss.-med. Ver. Innsbruck; download unter www.biologiezentrum.at

Strecken vor, an welchen zwischen Knochenbelag und Knorpelsubstanz Fortsetzungen der Markhöhle eingreifen. Trotz aller der Einzelheiten in den geschilderten Bildern, welche auf stattgehabte Resorption zu beziehen sind, lässt sich jedoch keineswegs verkennen, dass hier nicht wie bei der Verknöcherung eines Epiphysenknorpels von einer Ausbildung des Knochens auf Kosten des Knorpels die Rede sein kann. Die Knochenbildung zeigt keine Tendenz, in den Knorpel vorzugreifen und diesen zu substituiren; sie beschränkt sich darauf, der Peripherie desselben zu folgen, indem sie den Knorpel belegt und zum Theil umgreift. Dieser letztere ist bis auf geringe oberflächliche Substanzverluste durch Resorption von den Vorgängen der Ossification nicht in Mitleidenschaft gezogen, ja erhält im unmittelbaren Bereiche derselben seinen Bestand nicht blos aufrecht, sondern vergrössert ihn noch, wie es scheint, durch Wucherung.

Das Hauptgebiet der Ossification liegt, wie die verhältnismässig mächtige Entwicklung der Knochenrinde beweist, fern von dem Knorpel und kennzeichnet dieselbe als eine periostale (vgl. Fig. 6). Bei der Frage nach der Bedeutung des beschriebenen Gebildes musste demnach vor Allem an jene Theile des knorpeligen Primordialcraniums und des Visceralskeletes gedacht werden, an denen es zur Entwicklung von Belegknochen kommt.

Eine nähere Untersuchung der Form des Gebildes U liess mich nicht daran zweifeln, dass wir es bei demselben speciell mit einer Unterkieferanlage zu thun haben, welche sich als Belegknochen des *Meckel*'schen Knorpels (Fig. 6, M. K.) entwickelt. Bei Zusammenstellung der durch U gelegten Serie von Schnitten ergab sich nämlich für den Knorpelkern desselben eine unter allmähliger Verjüngung gegen den früher erwähnten Insertionsstrang des Gebildes hin sich zuspitzende, kege-

© Naturwiss.-med. Ver. Innsbruck; download unter www.biologiezentrum.at

lige, pfriemenförmige Gestalt (vgl. Fig. 7), und eine ähnliche Kegelform resultirte zugleich für den Belegknochen desselben, indem dieser ebenfalls in einer Spitze ausläuft, welche einen ringförmigen Querschnitt darbietet (vgl. Fig. 7), dabei aber an das Knorpelstäbchen sich in der Weise anlegt, dass er, dasselbe mehr und mehr umwachsend, gegen dieses hin rinnenförmig gekehlt erscheint.

Zur Ergänzung des Gesagten wäre endlich darauf hinzuweisen, dass an Querschnitten, welche die Gegend der Spitze des Gebildes U betreffen (vgl. Fig. 7), die vom Knorpel unabhängige, rein periostale Entstehung der Knochenanlage noch besonders klar dadurch hervortritt, dass letztere von einer Periostschichte rings umgriffen wird, welche den Knochen vom Knorpel und dessen Umhüllung völlig scheidet. Und in demselben Sinne ist die hier im ganzen Umkreise gleich mächtige Entwicklung der Knochenrinde zu verwerthen, welche erst weiter entfernt von der Spitze bei unmittelbarer Berührung mit dem zu umwachsenden *Meckel*'schen Knorpel an der bauchig vorragenden Fläche des letzteren verschmälert und stellenweise völlig durchbrochen ist (vgl. Fig. 6), zugleich mit der weiteren Erscheinung, dass das Periost und Perichondrium als eine einheitliche, zumeist mächtige fibröse Schicht die Knochenrinde und den nicht mit Knochensustanz belegten Theil der Knorpeloberfläche in einer Flucht umschliessen und von den benachbarten Fettgewebspartien und grossen Gefässsträngen abgrenzen.

Es sind nun noch einige Worte über das Knochenmark der Unterkieferanlage nachzutragen. In dem Inhalt der erwähnten, hie und da zwischen Knochenbeleg und Knorpelsubstanz eingreifenden Buchten lassen sich trotz des Mangels an Kernfärbung Markzellen, Gefässe und auch Ostoklasten unterscheiden, während die Haupttheile des Markes in einer ausgebreiteten Entwicklung und Ablagerung von Fettkrystallmassen untergegangen

©Naturwiss.-med. Ver. Innsbruck; download unter www.biologiezentrum.at

sind. Eine Ausnahme hievon bilden die äussersten, die glatte Innenfläche der Knochenrinde belegenden Markmassen, welche zumeist statt der Fettzellen die Reste dicht aneinander gereihter Osteoblasten zeigen. Die Aussenfläche der Knochenrinde findet sich hingegen zum grössten Theil nicht glatt, sondern von Howship'schen Lacunen angenagt und demgemäss auch mit Ostoklasten entsprechenden Gebilden besetzt. Grössere Anhäufungen von Osteoblasten entsprechenden Gebilden trifft man an der Aussenfläche der Knochenrinde namentlich dort, wo dieselbe verbreitert dem Knorpel entlang vorgreift und umbiegt.

Was nun weiter die mikroskopischen Befunde anlangt, welche von den mit M bezeichneten, oberhalb der Unterkieferanlage U gelegenen Partien gewonnen wurden, so ergab sich bezüglich des erwähnten, blassbraun gefärbten, leicht spaltbaren Gewebes, dass dasselbe theils aus dicht aneinander gehäuften, plumpen, homogenen Schollen allein, theils aus Reihen solcher besteht, die in faseriges Bindegewebe eingelagert sind. Wir haben es hier augenscheinlich mit einem grösseren Complex von hyalin entarteten Muskelbündeln zu thun. Zwischen den Schollen finden sich hie und da Anhäufungen gelbbraun gefärbter Körner, ferner auch keine, rundliche, stark glänzende Concretionen. Als oberflächliche Bedeckung der gemeinten Muskelpartien lässt sich eine mit Haaren durchsetzte, cutisähnliche Bindegewebsschicht nachweisen.

Zu einem besonders interessanten Ergebnis führte die mikroskopische Untersuchung der vorne erwähnten, in der Grenzpartie des Muskellagers M und in benachbarten membranösen Theilen befindlichen schwarz pigmentirten Stellen. An denselben lassen sich zwischen den Strängen eines dichtfaserigen Bindegewebes grössere und kleinere, theils spindelig, theils stumpfkolbig geformte Anhäufungen von intensiv braunschwarzen Pigmentkörnchen bemerken. Innerhalb dieser Herde fallen an dünnen Schnittstellen in ziemlich grosser Zahl und gleichmässiger Vertheilung ungefärbte

© Naturwiss.-med. Ver. Innsbruck; download unter www.biologiezentrum.at

und unfärbbare, regelmässig rundlich oder oval und demnach zellkernähnlich geformte Fleckchen durch ihren Mangel an Pigment auf. Wenn demnach nich gut daran gezweifelt werden kann, dass es sich bei den gemeinten Anhäufungen schwarzer Pigmentkörnchen um Lager von Pigmentzellen handelt, so kommt zugleich in Betracht, dass Pigmentzellen solcher Färbung in grösserer Masse beim Menschen nur in der Pigmentmembran der Retina und in der Choroidea vorkommen. Aus diesem Grunde wurden gewisse einschlägige Befunde in anderen Fällen[1]) bereits als Reste von Sehorgan-Anlagen gedeutet. Die Möglichkeit einer ähnlichen Deutung für den angeführten Befund unseres Falles lässt sich nicht von der Hand weisen, wenn auch an den betreffenden Stellen ausser den eigenthümlichen Pigmentmassen weiter nichts auf einen derartigen Ursprung hinweist.

Endlich wäre noch anzuführen, dass die mikroskopische Untersuchung des Hohlgebildes D die schon bei makroskopischer Betrachtung sich aufdrängende Auffassung desselben als eines (Blind-)Darmstückes nur zu bestätigen vermochte. Die Wand dieses Gebildes D besteht zu äusserst aus zwei Schichten, die überwiegend aus schmächtigen, spindeligen Elementen und Fasern aufgebaut sind, und zwar in der Weise, dass ihre Elemente ganz entsprechend der Längs- und Quermuskellage des Darmes zu einander unter 90° orientirt verlaufen. (S. Fig. 8, l und q).

Von den übrigen Structureigenthümlichkeiten einer Darmwand ist, entsprechend den weit vorgeschrittenen degenerativen und nekrotischen Veränderungen des Tumors, an dem Hohlge-

---

[1]) Vgl. *Baumgarten*, Ueber eine Dermoidcyste des Ovariums mit augenähnlichen Bildungen. Archiv f. patholog. Anatomie, 107, Bd. 1887, S. 523; ferner *Baumgarten's* Nachtrag zu dieser Mittheilung, ebenda 108. Bd. 1887, S. 217, resp. *Marchand*, Ueber eine grosse teratoide Mischgeschwulst des Ovariums, Breslauer ärztliche Zeitschrift 1881 Nr. 21.

© Naturwiss.-med. Ver. Innsbruck; download unter www.biologiezentrum.at

bilde D wenig mehr erhalten. Nur an spärlichen Stellen sind in der dichten innersten Schicht, welche auf das locker gebaute grosse Gefässlumina in sich schliessende Stratum der Submucosa folgt, drüsenähnliche Anhäufungen von kleinen Schollen nachzuweisen. Die faserigen Elemente dieser der Schleimhaut entsprechenden Schicht (s. Fig. 8, S) zeigen hie und da ziemlich deutlich eine Trennung in zwei Schichten, in welchen sie unter 90° gegen einander gerichtet verlaufen, wodurch an das Verhalten der Muscularis mucosae erinnert wird. An sämmtlichen Wandtheilen des Darmstückes D sind, stellenweise sogar in sehr reichem Maasse, Einlagerungen von grossen Fettkrystalldrusen zu erkennen.

Ich verlasse hiemit die Besprechung der bei der mikroskopischen Untersuchung gewonnenen Ergebnisse, um mich zum Schlusse der Frage nach der Bedeutung des untersuchten Tumors zuzuwenden.

Zur Beantwortung dieser Frage bedarf es keiner weit ausholenden Erörterungen. Was zunächst den soliden Inhalt des Tumors betrifft, so lässt derselbe, abgesehen von den ihn zusammensetzenden eigenthümlichen Gebilden, welche ihrem allgemeinen Aussehen nach und durch die Anordnung ihrer Structurtheile an unregelmässig entwickelte Gliedmaassenstümpfe gemahnen, ganz besonders wegen des in ihm geführten Nachweises bestimmter Körpertheile und -organe, so einer deutlich charakterisirten Unterkieferanlage und eines abgeschlossenen (Blind)darmstückes sammt Wurmfortsatz u. a. m. nicht gut daran zweifeln, dass es sich bei ihm um die Residuen einer in einem Schwesterindividuum parasitisch eingepfropften Keimanlage, also um eine fötale Inclusion handelt. Die Thatsache, dass in dem Tumor Fragmente von Körpertheilen vorhanden sind, welche schon in der Keimanlage weit von einander entfernt liegen, spricht für die (durch die sog. „Intrafötationstheorie“ (*Arnold*) vertretene) Auffassung jener als Reste einer ursprünglich vorhandenen zweiten Fötalanlage und gegen die andere (in der sog. „Disloca-

© Naturwiss.-med. Ver. Innsbruck; download unter www.biologiezentrum.at

tionstheorie" (*Arnold*) [1]) gebotene) Hypothese, nach welcher wir in den includirten Gebilden das Product von einem Foetus abgespaltener und in demselben dislocirt eingekapselter Keimtheile zu erblicken hätten. Ueberdies scheint mir gegen die letztere Hypothese noch immer der alte Einwand Berechtigung zu besitzen, dass die erfolgte Abspaltung eines Keimtheiles durch einen entsprechenden Bildungsdefect an dem hievon getroffenen Individuum kenntlich sein müsste. Einen solchen liess unser Fall nicht bemerken.

Gegenüber den an dem Inhalt des Tumors erhobenen Charakteren liesse sich derselbe von vorneherein nicht als eine Lithopädionbildung ansehen und auch nicht als eine Dermoidcyste, an welch' letztere allerdings die in den Zwischenräumen des Tumordurchschnittes vorhandene Schmiere, die beschriebenen Anhäufungen von Haaren und die vorgefundenen Zahnkronen erinnern. Diese Bildungen wären gleichwie die Inhaltsmassen einer Dermoidcyste als das Product des Hornblattes aufzufassen, welches hier nicht nur die den Tumor einschliessende Kapsel, sondern auch die gliedstumpfähnlichen Gebilde und die Verbindungs-Membranen des Tumors in grosser Flächenausdehnung bekleidet. Indem sie in unserem Falle trotzdem nur in relativ sehr geringem Maasse gegenüber den anderen Keimtheilen entstammenden Gebilden des soliden Tumorinhaltes vorhanden sind, fehlt ihnen jedoch die beim Begriffe der Dermoidcyste geforderte Präponderanz der Entwicklung. Ueberdies trennt unseren Tumor noch eine besondere Eigenheit seiner Kapsel von den Dermoidcysten ab. Ich meine die im Vorausgehenden bereits ausführlich geschilderte Muskelschicht der Kapsel, welche sich in der-

---

[1]) *J Arnold*, Ueber behaarte Polypen der Rachen-Mundhöhle und deren Stellung zu den Teratomen. Virchow's Archiv f. pathologische Anatomie 111. Bd. 1888, S. 187.

©Naturwiss.-med. Ver. Innsbruck; download unter www.biologiezentrum.at

selben auf eine ziemlich grosse Strecke hin zwischen der innersten, der Cutis entsprechenden Schicht und dem äusseren faserigen, subperitonealen Stratum nachweisen und verfolgen liess. Ein Befund, welcher zur Aufnahme auffordert, dass bei der vorliegenden fötalen Inclusion die Implantation im Keimgebiete der Muskelplatte unter Miteinstülpung desselben erfolgte, wobei die includirte Keimanlage dann zwischen die das Mesogastrium resp. später den grossen Netzbeutel darstellenden Wucherungen der Mittelplatten (*Remak*) gelangt wäre [1]).

Innerhalb des Netzbeutels dürfte sich die includirte und dadurch in ihrer Entwicklung gestörte Keimanlage früher oder später — wahrscheinlich zur Zeit der Pubertät, da die Anamnese die Entstehung des Tumors in diese Zeit verlegt, in welcher überhaupt erfahrungsgemäss fötale Inclusionen ein gesteigertes Wachsthum zeigen — in den Beckenraum herabgesenkt und durch ihren Druck an den inneren Geschlechtsorganen jene peritonitischen Processe erregt haben, von welchen die Adhäsionen des Tumors und die vorne aus der Operationsgeschichte mitgetheilten, den Douglas'schen Raum und dessen Umgebung einnehmenden Entzündungsproducte Zeugnis ablegen. Diese entzündlichen Processe an der Peripherie des Tumors werden auch nebst der mit der Senkung des Tumors einhergehenden Zerrung der omentalen Gefässe, welche den Tumor zu ernähren hatten, — abgesehen von dem Missverhältnis, das sich bei dem gesteigerten Wachsthum desselben gegenüber seinen ernäh-

---

[1]) Vgl. *A. Kölliker*, Entswicklungsgeschichte des Menschen und der höheren Thiere, 2. Aufl. Leipzig 1876. Fig. 107, 109, 110, S. 182 ff.; *A. Schultze*, Ueber anomale Duplicität der Axenorgane. Virchow's Archiv f. pathologische Anatomie, 7. Bd. 1854, S. 525; *A. Rauber*, Die Theorien der excessiven Monstra. Virchow's Archiv f. pathologische Anatomie, 71. Bd. 1877. S. 144, 197 und Taf. VI, Fig. 18, is.

© Naturwiss.-med. Ver. Innsbruck; download unter www.biologiezentrum.at

renden Gefässbahnen herausbilden musste — für die hochgradigen degenerativen Veränderungen und für den nekrotischen Zustand verantwortlich zu machen sein, in welchen der Tumor zur Zeit der Operation vorgefunden wurde.

II. Verwachsung des linken kryptorchischen Hodens und Nebenhodens mit der Milz in einer Missgeburt mit zahlreichen Bildungsdefecten.

(Hiezu Taf. I, Fig. 2).

Dieses interessante Object verdanke ich Herrn Dr. Peer, Stadtarzt in Brixen, welcher die Güte hatte, mir die gleich näher zu beschreibende Frucht am 29. October 1888 zu übersenden. Es handelt sich bei derselben um einen Perobrachius apus, welcher nebst der in der Ueberschrift angegebenen Anomalie mit Mikrognathie, Atresia ani simplex und Defect des Steissbeines behaftet ist.

Die Frucht misst vom Scheitel bis zur Wurzel des Hodensackes 30·5 cm. Von den oberen Extremitäten sind nur kurze Stümpfe vorhanden. Der linkseitige überragt die Achselhöhle um 16 mm, der rechtseitige eine die Achselhöhle vertretende Furche um beiläufig 5 mm Im linkseitigen Oberarmstumpf findet sich ein untenzu spitz endendes, sammt Kopf 33 mm langes Humerus-Stück, bedeckt vom Musc. deltoides und den übrigen über das Gelenk hinziehenden Muskeln. Dasselbe articulirt in normaler Weise in der cavitas glenoidalis der Scapula.

Statt der unteren Extremitäten findet sich etwa 3—3·5 cm seitlich und nach rückwärts von der Wurzel des Penis je ein seichtes Grübchen. Demselben entsprechend ist das an dieser Stelle fettarme Unterhautzellgewebe an dem Tuber des anscheinend in die Länge gestreckten und verschmälerten Sitzbeines fixirt. Vom Hüftgelenke sind keinerlei Antheile nachweisbar.

Beiläufig 17 mm nach rückwärts vom Hodensack findet sich das nicht perforirte Aftergrübchen. 27 mm oberhalb des letzteren ragt, umsäumt von einer niederen Hautfalte, ein stecknadelkopfgrosses, glattes, knorpelig derb sich anfühlendes Gebilde vor, welches die Spitze des zwischen die beiden Darmbeine einge-

©Naturwiss.-med. Ver. Innsbruck; download unter www.biologiezentrum.at

keilten, oben 28 mm breiten, von hier bis zur erwähnten Spitze beiläufig 3 cm messenden Kreuzbeines darstellt. Unterhalb desselben kein Steissbein nachweisbar. Der muskulöse Beckenabschluss deutlich entwickelt.

Die allgemeine Decke zum grössten Theile durch Imbibition roth gefärbt. Die Epidermis vielfach, namentlich an den Wangen, am Halse, Rücken und an den oberen Extremitäten-Stümpfen in Fetzen losgelöst, macerirt. Der Unterleib mit einem breit inserirenden, unterbundenen, 11 cm langen Nabelschnurstücke ausgestattet, welches eine Vene und zwei Arterien enthält.

Die Kopfhaare braunschwarz, 3·5—4 cm lang. Die Knorpel des äusseren Ohres derb; die Nasenwurzel breit. Der Mund weitklaffend offen, von stumpfdreieckiger Gestalt. Der Unterkiefer wird von dem Oberkiefer um Beträchtliches überragt. Die Distanz von der Bogenspitze des ersteren bis zur Wurzel der ebenfalls kleinen, breit am Mundboden fixirten Zunge beträgt 28 mm; die vorderste Partie des Oberkiefers ist hingegen von der Uvula fast 4 cm entfernt.

Die Lider und die weichen Schädeldecken sulzig ödematös, blutig imbibirt. Das Pericranium leicht abziehbar; die Schädelknochen vielfach nur mehr lose miteinander verbunden. Das Gehirn zu einem rothen Brei erweicht.

Die Lungen atelectatisch; im Uebrigen zeigen weder Brust- noch Halseingeweide Abnormes.

Im Bauchraume fällt vor Allem die hochgradige Ausdehnung des Dickdarmes, namentlich des colon descendens, der flexura sigmoidea und des Rectums auf, welche strotzend mit dunkel grünbraunem, dickschleimigem Meconium gefüllt sind. Das Rectum mehr als zur Dicke eines starken Mannesdaumens ausgedehnt (vgl. Fig. 2, D), nimmt, indem es die Harnblase (Fig. 2, H_1) hinter der Symphysis oss. pubis nach oben verdrängt, den ganzen Beckenraum ein und reicht mit seiner hinteren Wandung von dem Aftergrübchen bis zur beschriebenen vorragenden Spitze des Kreuzbeines, in deren Umgebung dieselbe etwas vorstülpbar ist.

Zwischen Rectum und Harnblase keine Communication auffindbar. Der Penis in normaler Weise perforirt.

Der rechte Hoden und Nebenhoden im Scrotum gelagert (s. Fig. 2, rH); die Tunica vaginalis desselben ist auf eine Strecke von 15 mm, oberhalb seines oberen Poles, entlang dem Samenstrang sondirbar offen.

© Naturwiss.-med. Ver. Innsbruck; download unter www.biologiezentrum.at

Der linke Hoden und Nebenhoden (s, Fig. 2, lH) liegen in einer Duplicatur des Peritoneum (Mesorchium) auf der medialen Partie der linken Fossa iliaca und ragen mit ihrem unteren Ende in eine, lateral von der linken art. umbilicalis gegen 12 mm weit herabreichende, spaltähnliche Ausstülpung des Bauchfelles hinein, von diesem mit einer Falte umsäumt, von welcher aus gemessen die Länge des Hodens 29, die des Nebenhodens, der jenem lateralwärts angelagert ist, 33 mm beträgt.

Der obere Pol des Hodens läuft mit dem anstossenden Theile des Nebenhodens nach obenzu aus: in das untere, durch seine grössere Dicke und durch seine dunkelbraunrothe, zum Theil grünliche Färbung von dem platten und blassen Hoden und Nebenhoden scharf abstechende Ende eines 5·5 cm langen, 3·5—5 mm breiten, ebenfalls braungrün gefärbten Stranges, welcher mit einer bis auf den Durchmesser von 1 cm anwachsenden, kegelförmign Verbreiterung in die medialen Antheile des unteren Poles der Milz (Fig. 2, M) übergeht. Der Peritonealüberzug dieses Milzstranges ist gleich dem der Mil glatt, nur hie und da etwas runzelig, collabirt. In der Gegend der an den Milzstrang angrenzenden linken Niere (Fig. 2, N) ist derselbe leicht winkelig ausgebogen. Lateralwärts schneidet zwischen seinem verbreiterten oberen Ende und dem unteren Pole der Milz eine beiläufig 3 mm tiefe Furche ein. Die Milz von dunkel braunrother Färbung, ziemlich dicht. Ihre Länge, von der angegebenen Furche bis zu ihrem oberen verschmächtigten Ende gemessen, beträgt 3 cm, ihre grösste Breite beiläufig 2 cm, ihre grösste Dicke in der Gegend des unteren Poles etwa 1 cm.

Die arteria linealis und vena lienalis verlaufen in gewöhnlicher Weise. Die mit der vena renalis sin. sich vereinigende vena spermatica sin. empfängt aus dem unteren angeschwollenenen Ende des beschriebenen Milzstranges einen grossen Ast. Etwas oberhalb der

©Naturwiss.-med. Ver. Innsbruck; download unter www.biologiezentrum.at

Einmündung des letzteren setzt sich mit dieser vena spermatica eine zweite aus dem Hoden entspringende Vene durch einen kurzen Querast in Verbindung. Diese zweite Vena spermatica gabelt sich in der Nähe des Nierenhilus, indem sie mit einem oberen, kurzen, weiten Zweige ebenfalls in die vena renalis, mit einem unteren langen, engeren direct in die vena cava ascendens einmündet.

Die arteria spermatica sin. entspringt beiläufig 0·5 cm unterhalb der art. renalis sin. und giebt zum unteren Ende des Milzstranges ein feines Aestchen ab.

In allen übrigen Theilen des Bauchraumes und an den nicht ausdrücklich angeführten Baucheingeweiden keine Anomalien auffindbar. Nirgends Residuen von peritonitischen Processen. Es muss dies besonders hervorgehoben werden. Unser Fall bietet keinen Anhaltspunkt für die Annahme, dass die beschriebene Verwachsung des Hodens mit der Milz mit jenen Fällen von Kryptorchie in Analogie zu bringen sei, in welchen zwischen dem Hoden und Theilen des Darmes, des Mesenterium etc. auf entzündliche Vorgänge zurückzuführende Adhärenzen bestanden.

Es scheint mir zur Erklärung des hier geschilderten Befundes — der in der Literatur, soweit ich sie durchzusehen Gelegenheit hatte, bisher nicht verzeichnet ist — nothwendig, auf jene Zeit der embryonalen Entwicklung zurückzugreifen, wo der vordere Theil der Urniere und des Urnierenganges (der spätere Kopf des Nebenhodens und Samenleiter) noch bis in die Gegend der Leber und mittelst des Zwerchfellbandes der Urniere [1]) bis zum Diaphragma reicht [2]). Unter Verhältnissen, die erst durch specielle Studien aufzuklären wären, kann hier die Urniere wohl mit der ebenfalls aus einem

[1]) Vgl. *Kölliker* l. c. S. 959.

[2]) Vgl. *Kölliker* l. c. Fig. 234, 235, 586, 587.

© Naturwiss.-med. Ver. Innsbruck; download unter www.biologiezentrum.at

Blasteme der Mittelplatten entstehenden Milz [1]) in Zusammenhang bleiben resp. in Verbindung treten.

Bei dieser Annahme erklärt sich die Entstehung des geschilderten Milzstranges, durch welchen die Milz mit dem oberen Pole des Hodens und dem Kopfe des Nebenhodens zusammenhängt, ganz ungezwungen als ein Ergebnis des Descensus testiculi. Dem hiebei ausgeübten Zuge entsprechend kam es zu einer beträchtlichen Verlängerung des unteren Milzpoles, zur Ausbildung des Milzstranges, natürlich nicht ohne behindernde und verzögernde Rückwirkung auf den Descensus selbst, so dass der Hoden am Ende des intrauterinen Lebens noch nicht ganz die dem dritten Monat unter normalen Verhältnissen entsprechende Lage einnimmt.

Die übrigen in der beschriebenen Missgeburt vereinigten Bildungsanomalien bedürfen keiner näheren Besprechung. Für die Defecte der Extremitäten lässt sich nach der ganzen Sachlage nur in der Annahme eines „Mangels des Anlagekeimes" [2]) eine befriedigende Erklärung finden, und ebendarauf wäre auch der erwähnte Defect des Steissbeines zu beziehen, soferne nicht die angeführte Vorstülpung der Rectalwand in der Umgebung der Kreuzbeinspitze (s. vorne) einen Rest des „postanalen Darmes" vorstellt und die Unvollständigkeit der normalen Rückbildung desselben für die Nichtausbilduug des Schwanzendes verantwortlich zu machen ist.

---

[1]) *Kölliker* l. c. S. 898.

[2]) Vgl. *Ehrlich,* Untersuchungen über die congenitalen Defecte und Hemmungsbildungen der Extremitäten. Archiv f. pathologische Anatomie 100. Bd. 1885, S. 108, 122.

©Naturwiss.-med. Ver. Innsbruck; download unter www.biologiezentrum.at

III. Inclusion von Grosshirnsubstanz innerhalb der Krümmungsstelle des Sinus transversus dexter.

(Hiezu Taf. I, Fig. 3 und 4; Taf. II, Fig. 9 und 10).

Zur Beobachtung dieser Bildungsanomalie, von der sich in der Literatur, soweit mir dieselbe zugänglich ist, keine Mittheilung vorfindet, bot mir der Leichnam einer zwanzig Jahre alten Fabriksarbeiterin (Rogga Josepha) Gelegenheit. Dieselbe war auf der Innsbrucker medicinischen Klinik an Darmparalyse gestorben und wurde von mir am 8. November 1888 obducirt.

Aus dem hiebei aufgenommenen Sectionsbefunde hebe ich hervor: Chronische diffuse, adhäsive Peritonitis mit Bildung von, das unterste Ileum stringirenden Verwachsungen, paralytischer Dilatation des Dünndarmes (namentlich des Jejunum) und beginnender acuter Peritonitis; ferner auf die rechte Lungenspitze beschränkte Veränderungen durch chronische Tuberculose. Der Schädel ergab folgenden Befund: Das Schädeldach lang (17 cm : 12·5 und 13·5 cm im bifront. resp. bipariet. Durchmesser), in den vorderen diploëreichen Partien 6—7, in den hinteren 4 mm dick. Die tabula vitrea in der Hinterhauptskapsel getrübt. Die Gegend des angulus frontalis dexter des rechten Scheitelbeines innenzu etwas vorgebuckelt. Der grosse Sichelblutleiter hier aus der Medianlinie etwas nach links verschoben, enthält wenig geronnenes Blut. Die dura mater blass. Die zarten Hirnhäute, bis auf die grösseren mit dunklem, flüssigem Blut erfüllten Venen, blutarm. Die Gefässe an der Gehirnbasis zart. Bezüglich der Gliederung der Gehirnoberfläche nichts Auffälliges zu notiren. Die Gehirnsubstanz feucht und weich; die Rinde zumeist leicht geröthet, hie und da von weiteren, mit Blut gefüllten Gefässchen durchsetzt. Sehhügel und Linsenkern fleckig geröthet. Die Marksubstanz blutarm. Die Hirnhöhlen enge; beide Hinterhörner obliterirt.

Am Sinus transversus dexter fällt eine geringe Vorbauchung der Krümmungsstelle desselben auf, welche sich bei Betastung derb anfühlt. Bei der vorsichtigen Eröffnung des Sinus mittelst der Scheere zeigt sich in demselben eine geringe Menge locker geronnenen Blutes und ein fadendünnes, loses Fibringerinnsel; an der Krümmungsstelle, von einer lockeren Fibrinschichte zum Theile

© Naturwiss.-med. Ver. Innsbruck; download unter www.biologiezentrum.at

bedeckt, eine in zwei ungleich grosse Läppchen getheilte, glatt fibrös umscheidete Geschwulst (s. Fig. 3), welche an der Bodenfläche des Sinus an mehreren Punkten durch kurze, theils zarte, theils dickere, strangartige und membranös gestaltete Verbindungen, am innigsten am Winkelpunkte der Krümmungsstelle selbst fixirt ist (s. Fig. 4).

Der lateralwärts gelagerte grössere Lappen der Geschwulst — welche in beiden Figuren mit dem klaffenden, bei der Section durch ihn gelegten Einschnitt abgebildet wurde — ist von beiläufig kugeliger Gestalt und misst in verschiedener Richtung 8—10·5 mm. Er spitzt sich an seiner vorderen äusseren Partie zu einem kurzen kegelförmigen Fortsatze zu (s. Fig. 3, f), welcher mit der Wand des Sinus in Verbindung stand und erst nach der Eröffnung des letzteren durchtrennt wurde.

Der kleinere, medial gelagerte Lappen schmiegt sich an den bogigen Contour des grösseren in Form einer an beiden Enden verschmälerten kurzen Walze an und hat in seiner Mitte einen Durchmesser von beiläufig 4 mm.

Auf dem Durchschnitte der Geschwulst lässt sich eine der dura mater resp. der Wand des Sinus ähnliche, dicht fibröse Kapsel von beiläufig 0·3 mm Dicke und ein solider grauröthlich erscheinender Inhalt von glatter Schnittfläche und teigiger Konsistenz erkennen. Bei näherer Besichtigung des Durchschnittes fällt eine zwischen diesem Inhalt und der fibrösen Kapsel gelegene, sehr zarte und an blutgefüllten Gefässchen reiche Membran auf. Dieselbe gibt an der Basis des grösseren Lappens, etwas entfernt von der Mitte, in die Substanz desselben eine 2·5 mm lange Fortsetzung ab.

Ausserdem zeigt die Schnittfläche des grösseren Lappens schon bei Betrachtung mit unbewaffnetem Auge eine durch ihre weisse Färbung von der übrigen grauröthlichen Substanz abstechende Schichte, welche 2 mm von der freien Oberfläche des Lappens mit dieser concentrisch

© Naturwiss.-med. Ver. Innsbruck; download unter www.biologiezentrum.at

und daher bogenförmig dahinzieht. Dieselbe ist im Allgemeinen sehr schmal, medianwärts, also in der Nähe des kleinen Lappens jedoch bis zu 1 mm verbreitert. Sie umzieht bei ihrem bogigen Verlauf in entsprechender Entfernung zugleich die erwähnte Fortsetzung der gefässführenden Membran, und zwar beträgt der Abstand von dieser medianwärts ca. 2·5, lateralwärts 1·2 mm. Unterhalb des medialen verbreiterten Endes des weissen Streifens steht die graurötliche Substanz des grossen Lappens mit der in ganzer Ausdehnung gleichmässig ebenso beschaffenen Substanz des kleinen Lappens in continuirlichem Zusammenhang.

Gleich beim ersten Anblick fiel mir an der Schnittfläche des grösseren Lappens die Aehnlichkeit derselben mit dem Bilde „einer schmalen, wenig Marksubstanz einschliessenden Hirnwindung" auf, sowie mich die fibröse Kapsel an die dura mater, die zarte gefässführende Membran unter derselben an die Pia und dem entsprechend die erwähnte Fortsetzung der letzteren an „die zarten Pia-Duplicaturen" in der Tiefe enger Furchen erinnerten.

Die mikroskopische Untersuchung ergab ein mit dieser Auffassung des Obductions-Protocolles übereinstimmendes Resultat, welches im Folgenden näher zu erörtern ist.

Vorher wäre nur noch anzuführen, dass sich bei der Untersuchung der Schädelbasis nach Loslösung der Dura und des Blutleiters die Krümmungsstelle des Sulcus transversus, entsprechend der Lage des geschilderten Tumors, tiefer und breiter erwies als die correspondierende Stelle auf der linken Seite. Die grösste Breite des Sulcus transversus beträgt rechterseits 12—13, linkerseits nur 10·5 mm. Rechterseits erscheint der Knochen überdies am Grunde dieser Furche bis zu leichtem Durchscheinen verdünnt. Weiters ist die rechte Seite durch ein grosses Emissarium mastoideum ausgezeichnet, welches beiläufig 12 mm vor- und abwärts von der Krümmungs-

© Naturwiss.-med. Ver. Innsbruck; download unter www.biologiezentrum.at

stelle des Sulcus transversus an der hinteren Wallgrenze desselben beginnend in der Sutura occipito-mastoidea mit einem 4 mm weiten foramen mastoideum ausmündet, während die äussere Oeffnung des linksseitigen Emissarium mastoideum nur 2—3 mm misst.

Die mikroskopische Untersuchung wurde an einer Serie von Schitten durchgeführt, welche ich in der Richtung des schon bei der Obduction durch den grösseren Lappen gelegten Einschnittes (s. Fig. 3 und 4) aus einer (der hinteren) Hälfte des Tumors anfertigte.

Was zunächst die Kapsel der Geschwulst betrifft, so liess dieselbe entsprechend ihrem makroskopischen Verhalten eine äussere und innere Schicht unterscheiden. Die erstere ist aus in verschiedener Richtung einander durchkreuzenden, dabei überwiegend jedoch der Schnittrichtung parallel verlaufenden, kräftigen Bindegewebsbündeln aufgebaut. Dieselben sind ziemlich reich an langgestreckten Zellen und erscheinen vielfach durch feine Spalträume von einander getrennt; dabei zeigen sie nur eine geringe Durchsetzung mit elastischen Fasern und fassen in den äusseren Theilen auch grössere arterielle und venöse Gefässe zwischen sich. Die oberflächlichsten, meist etwas zarter gebauten Partien dieser Schicht sind mit einem deutlich nachweisbaren Endothel von im Schnitt schmalspindelig erscheinenden Zellen belegt. An den Präparaten der grössten Durchschnittsfläche zeigt diese äussere, der dura mater analog gebaute Kapselschicht überwiegend eine gleichmässige Dickenentwicklung von 0·15 mm und nur in der Gegend ihrer Einsenkung zwischen dem grösseren und kleineren Geschwulstlappen eine bis zu 0·5 mm gedeihende Verdickung (vgl. Fig. 9). Einer noch beträchtlicheren Verdickung dieser Schicht werden wir später wieder bei Besprechung der Präparate kleinerer Durchschnittsfläche an gewissen Partien, in Zusammenhang mit anderen Eigenheiten letzterer, begegnen.

©Naturwiss.-med. Ver. Innsbruck; download unter www.biologiezentrum.at

Die innere Schicht der Kapsel, welche schon dem freien Auge durch ihren Blutgehalt auffiel, besteht aus einem im Allgemeinen, sowie an Zellen, auch an Gefässen sehr reichen, lockeren Bindegewebe. Bei näherer Betrachtung ergibt sich als eine auffallende Eigenheit derselben, dass sie vielfach auf grössere Strecken hin in zwei und auch drei und mehr Lagen auseinanderweicht. (Vgl. Fig. 9). Ihre äusserste Lage, welche eine Dickenausdehnung von 15—30—50 μ zeigt, lässt im Bereiche ihrer dünneren Abschnitte zwischen sich und der früher besprochenen äusseren Kapselschicht (dura mater) einen mehr oder minder weit klaffenden Spaltraum frei, während sie dort, wo sie mächtiger entwickelt ist, mit derselben innig zusammenhängt.

In analoger Weise gestaltet sich auch ihr Verhalten zu dem weiter nach innenzu folgenden Stratum. Die genauere Untersuchung lehrt dabei, dass diesem allein der oben erwähnte Gefässreichthum zukommt; sein vielfach durch grosse Spalträume wieder in zwei oder drei Ausbreitungen geschiedenes Gewebe zeigt, entsprechend der sehr verschiedenen Stärke der eingeschlossenenen Gefässe, welche überdies hie und da durch Sklerose der Wand verdickt sind, sehr wechselnde Dicken-Dimensionen. Dieselben halten sich bis auf gewisse noch zu besprechende Stellen überwiegend ebenfalls zwischen 15 und 30 μ. Zu erwähnen wäre noch, dass sich an den Bindegewebsbündeln, welche die verschiedenen erwähnten Spalträume umgrenzen, durchgehends leicht eine Bekleidung mit Endothelzellen nachweisen lässt. Mit dem Inhalt der Geschwulst steht die gefässführende Schicht, soweit nicht die schrumpfende Wirkung des Alkohols, in welchem das Object conservirt wurde, eine Abtrennung derselben herbeiführte, in innigem Zusammenhange, und zwar durch den Uebertritt zahlreicher kleiner Gefässchen, welche auch an durch Retraction abgehobenen Partien leicht zu demonstriren sind.

© Naturwiss.-med. Ver. Innsbruck; download unter www.biologiezentrum.at

Alle die beschriebenen Verhältnisse begründen für die innere Kapselschicht resp. für die an derselben unterschiedene äussere (gefässlose) und innere (gefässführende) Lage eine weit reichende Analogie mit der Arachnoidea und Pia meninx.

Ein von dem normalen Zustande der Hirnhäute abweichendes Verhalten bietet die Kapsel der Geschwulst an der in das Sinuslumen vorspringenden Kuppe des grösseren Lappens dar, indem hier auf einer bis über 0·5 cm langen Strecke die Dura mit einer ihr innig adhärirenden einheitlichen Schicht aus mässig lockerem zellen- und gefässreichem Bindegewebe bekleidet ist, welche keine Trennung in eine Arachoidea und Pia erkennen lässt.

In demselben einer adhäsiven Meningitis entsprechenden Zustande zeigt sich die innere Kapselschicht in Präparaten kleinerer Durchnittsfläche noch anderswärts. Darüber später.

Hier muss auf die schon bei der makroskopischen Beschreibung erwähnte, von der Basis aus in den Inhalt der Geschwulst hineinreichende Fortsetzung der gefässführenden Innenschicht (Pia) hingewiesen werden (s. Fig. 9, b. P.), welche hier ganze Convolute von 20—40—50 μ weiten Gefässen in sich schliesst.

Aehnlich verhält sich auch die stumpfkegelförmig gegen den Inhalt vorragende Verbreiterung dieser Kapselschicht an der lateralen Seite des grossen Lappens (s. Fig. 9, l. P.). An der ihr entsprechenden Stelle zeigen die aus den peripherischen Tumortheilen gewonnenen Präparate kleinerer Durchschnittsfläche eine ebenfalls tief (bis zu 3 mm) in der Richtung des stumpfkegelförmigen Ansatzes in den Tumor vorgreifende Einstülpung der gefässführenden Innenschicht. Demnach sendet diese nebst ihrer durch die ganze Schnittserie verfolgbaren basalen Einsenkung noch eine late-

© Naturwiss.-med. Ver. Innsbruck; download unter www.biologiezentrum.at

rale von beschränkterer Ausdehnung in Furchen der Tumorsubstanz hinein.

Was nun die letztere betrifft, so lassen sich an derselben, entsprechend den schon mit freiem Auge wahrgenommenen Verschiedenheiten, bei der mikroskopischen Untersuchung zweierlei Bildungen unterscheiden: corticale und medullare Grosshirnsubstanz.

Die Diagnose der ersteren, aus welcher der überwiegendste Theil des Tumors besteht, ist durch den Nachweis aller Charaktere des cerebralen Rindengrau, speciell durch die in typischer Weise angeordneten und mit unregelmässigen Rindenkörpern schichtenweise abwechselnden, pyramidalen Ganglienzellen von verschiedener Grösse schon für den ersten Blick gesichert. Ebenso ist auch die in Form der oben beschriebenen weissen Schichte im grossen Lappen des Tumors vorhandene Marksubstanz mit ihrem Filzwerk feiner, regelmässig verlaufender Markfasern und ihren aneinander gereihten Neurogliakörperchen nicht zu verkennen und nur durch den besonderen Reichthum an letzteren gegenüber gewöhnlichen Markleisten ausgezeichnet.

Wie die Figur 9 ersichtlich macht, lässt sich in allen Theilen des grossen Lappens und auch im kleinen Lappen, (dessen Substanz durch die Alkoholschrumpfung von der des übrigen Tumors abgetrennt erscheint,) eine der Markleiste (Fig. 9, Ml) zugewendete radiäre Streifung beobachten. Dieselbe tritt besonders deutlich an der die basale Piaeinsenkung umgebenden Substanz hervor, und zwar speciell an der durch grosse Gleichmässigkeit des Baues ausgezeichneten, in grosser Breitenentwicklung durch die ganze Schnittserie verfolgbaren Partie, welche medianwärts von dieser Piaeinsenkung zum verbreiterten Ende der Markleiste hinzieht. Aus ebendieser Partie ist auch der in Fig. 10 gezeichnete schmale Abschnitt genommen. In ähnlicher Prägnanz, aber nur an Präparaten der grössten Durchschnittsfläche,

© Naturwiss.-med. Ver. Innsbruck; download unter www.biologiezentrum.at

sind auch die lateralwärts von der genannten Piaeinsenkung gelagerten Theile und der kleine Lappen des Tumors radiär gestreift.

Eine weitere, schon bei der Loupenvergösserung hervortretende Eigenheit der corticalen Substanztheile ist eine innerhalb derselben, mehr oder minder nahe der Oberfläche und damit concentrisch dahinziehende Streifung. Letztere zeigt sich an den breiten Theilen um die basale Piaeinsenkung in besonderer Breitenentwicklung, während sie in den übrigen corticalen Partien ziemlich schmal erscheint (vgl. Fig. 9).

Beiden diesen Streifungen, der radiären, sowie der concentrischen, entspricht, wie sich bei stärkerer Vergrösserung ergibt, eine bestimmte — reihenweise resp. schichtenweise — Anordnung der in dieser Partie enthaltenen Nervenzellen. Bei näherer Untersuchung zeigen sich die Verhältnisse in dieser Beziehung nicht ganz gleichförmig, überwiegend jedoch, und zwar speciell in den bereits wiederholt hervorgehobenen breiten Partien der grauen Substanz des Tumors von einer Complicirtheit, welche an die Rindenstructur gewisser Theile des Hinterhautlappens, nämlich des Cuneus, Lobus linqualis und der hinteren Spitze der Hemisphäre [1]) erinnert.

Die Figur 10, welche die Structur eines von der Stelle x der basalen Piaeinsenkung in Fig. 9 bis in die Markleiste (Ml) reichenden Stückes zu illustriren versucht, ungleich besser jedoch die Präparate dieser Gegend selbst, lassen eine grössere Anzahl von Schichten erkennen, welche zum Vergleiche mit der Rinde der genannten occipitalen Hirntheile herausfordern, während sie mit der Rinde anderer Hirnpartien nicht in Analogie zu bringen sind. So

---

[1]) Vgl. *Meynert,* der Bau der Grosshirnrinde und seine örtlichen Verschiedenheiten et. Vierteljahrschr. für Psychiatrie I. 1867, Tafel II, Fig, 2; S. 86 u. 210.

© Naturwiss.-med. Ver. Innsbruck; download unter www.biologiezentrum.at

lassen sich, unterbrochen durch zwei, mit zerstreuten, besonders grossen Pyramidenzellen ausgestattete Schichten, welche im Allgemeinen ziemlich kahl sind (Fig. 10, bei 4 und 6), drei Regionen unterscheiden, in welchen kleine unregelmässige Rindenkörper zu einer körnerartigen Formation zusammengehäuft sind (Fig. 10, bei 3, 5 und 7). Ausserdem ist deutlich ausgeprägt die als Neuragliaschicht und Schicht der zerstreuten kleinen pyramidalen Rindenzellen bekannte, unmittelbar nach der Pia (Fig. 10, P) folgende Lage (Fig. 10, bei 1); weiters eine daranstossende Schicht mit dicht angehäuften kleinen und mittelgrossen Pyramidenzellen (Fig. 10, bei 2). Letztere geht allmählig in die angrenzende körnerartige Formation (Fig. 10, bei 3) über. Am wenigsten entwickelt ist in unserem Object die an der Grenze der normalen Rinde gegen die Markleiste hin liegende sog. Schicht der spindelförmigen Rindenkörper. Statt solcher enthält die betreffende Schicht der beschriebenen Partie (Fig. 10, bei 8) hauptsächlich kleine, pyramidenförmige und unregelmässige Rindenkörper. Letztere greifen aus der nicht scharf abgegrenzten Schicht 7 (Fig. 10) herüber und finden sich auch noch in der an 8 zunächst anstossenden Markleistensubstanz (Fig. 10, bei 9) hie und da zerstreut vor.

Um den Vergleich mit den Verhältnissen der in Betracht gezogenen Rindentheile vom Hinterhauptslappen weiter durchzuführen, seien noch die Maasse der verschiedenen Rindenkörper in den besprochenen Schichten angegeben, wobei ich die letzteren kurz nach ihren in Fig. 10 angesetzten Ziffern, welche gleichwie die gewählten Termini den von *Meynert* [1]) gebrauchten entsprechen, benennen werde.

---

[1]) *Meynert,* der Bau der Grosshirnrind etc. Vierteljahrschr. f. Psychiatrie, I. 1867, Erklärung der Abbildung, Taf. II, Fig. 2 auf S. 119, 120 u. S. 210—213.

© Naturwiss.-med. Ver. Innsbruck; download unter www.biologiezentrum.at

Die Grösse der zerstreuten kleinen pyramidalen Körper der Schicht 1 hält sich zwischen 4·5—7·5 μ; die Pyramiden der Schicht 2 zeigen bei einer Breite von 4·5—6 μ eine Länge von 9—10·5 μ und ziemlich ähnliche Maasse bieten auch die in Schicht 8 vorhandenen und einzelne in Schicht 4 und 6 eingestreute Ganglienzellen; die unregelmässigen kleinen Körper der körnerartigen Formation der Schichten 3, 5 und 7 messen durchschnittlich 7·5 bis 8·2 μ. Stellen wir diesen Maassen die *Meynert*'schen der betreffenden Rindengebilde gegenüber, so ergibt sich keine wesentliche Differenz [1]). Nicht ist dies ganz der Fall in Betreff der grossen Pyramidenzellen der beiden im Allgemeinen kahlen Schichten 4 und 6. Diese Zellen messen ihrer Breite nach überwiegend 7·5—9—13·5 μ, ihrer Länge nach 22—30—40 μ, nur vereinzelt bis zu 60 μ, so dass sie sich also noch innerhalb der Maasse der grossen Pyramiden der „Ammonshornformation" *Meynert's* [2]) halten, während die sog. Solitärzellen, durch welche die *Meynert*'schen kahlen Zwischenkörnerschichten 4 und 6 in der Rinde der schon angeführten Partien des Hinterhauptslappens ausgezeichnet sind, diese Maasse sogar bis zur doppelten Grösse übersteigen [3]). Die für die untersuchten corticalen Substanztheile des Tumors gewählte Parallele mit Rindentheilen des Hinterhauptslappens dürfte jedoch trotz dieser Differenz in Anbetracht der übrigen, an denselben kennen gelernten, übereinstimmenden Verhältnisse keineswegs abzulehnen sein.

Auch noch andere Eigenthümlichkeiten der corticalen Tumorsubstanz, und zwar speciell an dem unterhalb und medianwärts von der lateralen Piaeinsenkung gelegenen Theile derselben lassen sich zur Unterstützung der vertretenen Auffassung heranziehen.

Stärkere Vergrösserungen zeigen, dass die äusserste auf die Pia folgende Schicht der genannten Partie von einem 100—75 μ breiten Streifen aus Marksubstanz gebildet ist, welcher sich gegen die basale Piaeinsenkung hin allmählig immer mehr verschmälert. Dieser oberflächliche Markstreifen lässt sich in der Nähe des Kegels der lateralen Piaeinsenkung in einer

---

[1]) Vgl. *Meynert*, l. c. Taf. II, Fig. 2; S. 211.
[2]) l. c. S. 204.
[3]) Vgl. *Meynert*, l. c. S. 212.

© Naturwiss.-med. Ver. Innsbruck; download unter www.biologiezentrum.at

Flucht zu der Markleiste verfolgen, welche dort, wo sie die Oberfläche erreicht, sich bis zu 0·3 mm verbreitert und etwas vorbuckelt. Noch auffälliger wird dieses Verhältnis an Präparaten kleinerer Durchschnittsfläche, an welchen die laterale Piaeinsenkung und die ihr entsprechende Furche bereits ihrer ganzen Länge nach von dem Schnitt getroffen ist. Die Piaeinsenkung zeigt sich da auf ihrer medialen (linken) Seite, ihrer ganzen Länge nach, direct von der Markleiste begrenzt, welche wieder in der Nähe des Anfangstheiles der Piaeinsenkung zu einem bis 0·35 mm breiten, peripherischen Marklager anschwillt, ehe sie in die beschriebene oberflächliche Markschicht ausläuft. Verhältnisse, welche rücksichtlich dieser oberflächlichen Markschichte unmittelbar an den als subiculum cornu Ammonis bekannten Theil der Hackenwindung erinnern.

Der Vollständigkeit halber erwähne ich noch bezüglich der Schichtung des zwischen der lateralen und basalen Piaeinsenkung gelegenen Läppchens, dass auf seine oberflächliche Markschicht medianwärts eine auch ziemlich grosse, plumpe Zellen führende körnerartige Formation, hierauf eine Schicht mit kleinen und mittelgrossen und vereinzelten sehr grossen Pyramiden folgt, welche alle mit ihren Spitzenfortsätzen medial gerichtet sind, und endlich in der unmittelbaren Nachbarschaft der basalen Piaeinsenkung wieder eine körnerartige Formation und die Neuragliaschicht. In dieser Weise verhält sich jedoch das gemeinte Läppchen nur an Präparaten grosser Durchschnittsfläche; zugleich mit seiner Verschmälerung gegen die Peripherie des Tumors hin wird es auch immer ärmer an Pyramidenzellen und zeigt endlich an Präparaten von kleiner Durchschnittsfläche nebst seiner oberflächlichen Markschicht nur mehr ein Stratum mit kleinen, unregelmässigen und spindeligen Rindenkörpern.

Auch die oberhalb der lateralen Piaeinsenkung liegenden und lappig an ihr herabreichenden Theile der corticalen Tumorsubstanz verlieren mit ihrer an peripherischen Schnitten hervortretenden Verschmächtigung immer mehr an Schichtung, indem sie zugleich an Pyramidenzellen fast und endlich völlig verarmen.

Präparate kleiner Durchschnittsfläche zeigen uns weiters auch noch an einigen Strecken, so entsprechend dem Ursprung

© Naturwiss.-med. Ver. Innsbruck; download unter www.biologiezentrum.at

der lateralen Piaeinsenkung, ferner an der Peripherie des dieselbe überragenden Läppchens, Veränderungen der meningealen Bekleidung, indem hier Pia und Arachnoidea zu einem breiten, einheitlichen, weite Gefässe führenden Bindegewebslager vereinigt sind, welches seinerseits an die hier ebenfalls verbreiterte Dura innig fixirt ist. An sehr weit peripherwärts durchgelegten Schnitten zeigt sich die Dura der Tumoroberfläche an einer bei 6 mm langen Strecke oberhalb der lateralen Theile des in dieser Gegend schon sehr abgeflachten grossen Lappens zu einem 1 bis 1·25 mm hohen, beetartig vorragenden, dichten starrfaserigen Bindegewebsstratum verbreitert. Unter demselben folgt als subdurale Kapselschicht ein mit ihm und mit der Tumorsubstanz zusammenhängendes, bis zu 0·6 mm hohes Lager aus lockerem Bindegewebe mit vielen, überwiegend 50—75 μ weiten venösen Gefässen.

An den zuletzt angeführten Partien, ferner auch im Bereich der mächtigen Duraeinsenkung, welche den grossen und kleinen Lappen von einander trennt, sind hie und da an feinen arteriellen Verästigungen bis zur völligen zelligen Obturation und Obliteration gedeihende, endarteritische Veränderungen nachweisbar. Die beträchtlich verdickten Gefässwandungen finden sich dabei vielfach völlig homogen, wie hyalin und an manchen Punkten dicht verkalkt, wobei sie auf dem Querschnitt eine reiche concentrische Streifung darbieten.

Anknüpfend an die Erwähnung dieser degenerativen Veränderungen im Bereiche der Kapsel des Tumors bemerke ich, dass in der corticalen, sowie in der medullaren Substanz desselben keine derartigen und, bis auf die örtliche Anhäufung von eigenthümlichen homogenen Schollen, überhaupt keine pathologischen Veränderungen zu constatiren waren. Was diese Schollen anlangt, so handelt es sich bei denselben um 10—25—45 μ messende rund-bucklige, wie hyalin glänzende Gebilde, deren grössere Formen besonders im Bereiche mancher perivasculärer Räume angehäuft sind — eine derartige Stelle ist auch in dem Schnitte der Fig. 9 bei Sch. vorhanden — während die kleineren, an die gewöhnlichen corpuscula amylacea erinnernden Formen besonders in den oberflächlichen, an die Pia anstossenden Substanztheilen stellenweise anzutreffen sind.

Endlich hätte ich noch, ehe ich die Besprechung der mikroskopischen Befunde verlasse, anzuführen, dass ich in der zur Untersuchung gewählten Partie innerhalb der meningealen Kapsel des Tumors vergebens nach von

© Naturwiss.-med. Ver. Innsbruck; download unter www.biologiezentrum.at

demselben weg- oder zu ihm hinlaufenden Nervenzügen suchte. Dabei ist zu bemerken, dass ich von dem Nachweise feiner Nervenbahnen leider von vorneherein absehen musste, da das Object zum Zwecke seiner Erhaltung für die Institutssammlung, wie schon erwähnt, nicht in einem derartige Darstellungen ermöglichenden Medium, sondern in Alkohol aufbewahrt wurde.

Gegenüber der durch die mitgetheilten Untersuchungsergebnisse sicher gestellten Thatsache, dass es sich bei dem Tumor um eine von ihren Meningen überkleidete, durch mehrere meningeale Einsenkungen oberflächlich gelappte Bildung aus cerebraler (wahrscheinlich speciell occipitaler) Rindensubstanz handelt, welche gegen eine in ihr eingeschlossene Markleiste geordnet ist, kann jedoch an der Existenz grösserer oder kleinerer davon wegziehender Nervenbahnen nicht gut gezweifelt werden.

Es erübrigt nun noch die Frage nach der Entstehung der besprochenen Bildung zu erörtern. Hiebei wird einerseits in Erwägung zu kommen haben, ob dieselbe mit den in der Literatur verzeichneten Formen von Neubildung oder Hyperplasie der Gehirnsubstanz in Parallele zu stellen ist, und anderseits, wie sich die Inclusion derselben innerhalb des Sinus transversus erklären lässt. Die erstere Frage kann wegen der vielen Differenzpunkte, welche sich bei einer Vergleichung der betreffenden und meines Falles ohneweiters ergeben, sowohl für die zahlreichen Beobachtungen von Heterotopie der grauen Hinsubstanz innerhalb des Gehirns, als auch für die Fälle, in welchen Geschwülstchen aus grauer Hirnsubstanz an der Oberfläche von Windungen gefunden wurden[1]), sofort ohne nähere Erörterung verneint werden.

---

[1]) Vgl. *Simon*, Ueber Neubildung von Gehirnsubstanz in Form von Geschwülsten an der Oberfläche der Windungen. Arch. f. patholog. Anatomie, 58. Bd., 1873, S. 310 ff., wo auch Angaben

© Naturwiss.-med. Ver. Innsbruck; download unter www.biologiezentrum.at

Wir haben es in unserem Falle augenscheinlich mit, von dem Gehirn, und zwar von dem Hinterhauptslappen zur Zeit der Entwicklung desselben abgeschnürten Gehirnmassen zu thun.

Der aus Gehirnrinden- und marktheilen in typischer Weise zusammengesetzte Bau des beschriebenen Tumors findet nur in dieser Annahme eine befriedigende Erklärung.

Näher zu stellen wäre derselbe daher nur den drei ebenfalls auf Abschnürung von Hirnsubstanz zurückgeführten mit pia- resp. ependym- und endothelartigem Ueberzuge bekleideten Hirntumoren, welche *J. Oellacher*[1]) über einer Grosshirnhemisphäre eines Käuzchens frei gelagert vorfand. Dieselben zeigten mehr oder minder ausgeprägt die Structur von Hirnrinde, wobei *Oellacher* nur in einem, dem dritten der angeführten Hirntumoren (C) die Ganglienzellen in einer Art von Schichtung und ausserdem in der Grundmasse „ein deutlich streifiges Ansehen, wie von Bündeln feinster Nervenfasern, welche allenthalben der Oberfläche parallel laufen“ [2]), nicht jedoh Partien eigentlicher Marksubstanz antraf. Letzterer Umstand, sowie der Mangel einer meningealen Bekleidung trennen auch diesen dritten Hirntumor *Oellacher's* in ganz wesentlicher Weise von dem in dieser Mittheilung beschriebenen. Und dabei wäre noch gar nicht der meineu Fall auszeichnenden includirten Lage des Tumors innerhalb des Sinus transversus gedacht.

Zur Erklärung dieser Inclusion bietet uns die

über die einschlägige Literatur sich finden; ferner: *Otto*, Ueber Hyperplasie der Hirnrinde in Form von kleinen Geschwülsten an der Oberfläche der Windungen. Arch. f. pathol. Anat., 110. Bd., 1887, S. 81 ff.

[1]) *Oellacher*, Drei freie Hirntumoren aus der Schädelhöhle einer jungen Strix. Berichte des naturw.-medicin. Vereines zu Innsbruck 1877, 1. Hft. Separatabdruck S. 1 ff.

[2]) *Oellacher* l. c. S. 6.

© Naturwiss.-med. Ver. Innsbruck; download unter www.biologiezentrum.at

Entwicklungsgeschichte des genannten Blutleiters bei Berücksichtigung der Wachsthumsverhältnisse der Hemisphärenbläschen genügende Anhaltspunkte dar. Es lässt sich leicht vorstellen, dass eine unserem Falle entsprechende Inclusion von Hirnsubstanz innerhalb des Sinus transversus entstehen kann, wenn sich das bei ihrem Wachsthum bis in diese Gegend (bereits zur Zeit des dritten Monats) vorgedrungene Endstück eines Hemisphärenbläschens, speciell etwa der Höcker, welcher die Matrix des Hinterhauptslappens bildet, mit einem Theile zwischen Aeste jenes Venennetzes lagert, aus welchem der Sinus transversus hervorgeht [1]), und wenn die hiebei von dem Hemispärenbläschen abgeschnürte Partie, umkapselt von dem vorgestülpten Bindegewebe des Schädelfortsatzes, der das betreffende Venennetz trägt (tentorium cerebelli) [2]), ins Innere des daraus sich entwickelnden Blutleiters zu liegen kommt und hier erhalten bleibt.

Die Krümmungsstelle des Sinus transversus könnte überdies zur Inclusion insoferne besonders geeignet sein, als in dieser Gegend der verticale als Verlängerung der vena jugularis interna entstehende Theil des Sinus transversus mit dem horizontalen, aus der vena jugularis primitiva (cerebralis) stammenden Theile zur Bildung des Sinus transversus zusammentrifft [3]).

---

[1]) Vgl. *H. Rathke,* Entwicklungsgeschichte der Natter, Königsberg 1839, S, 176.

[2]) Vgl. *Dursy,* Zur Entwicklungsgeschichte des Kopfes des Menschen und der hohen Wirbelthiere. Tübingen 1869, S. 60, 63, 69.

[3]) Vgl. *Ch. Labbé,* Anomalies des sinus de la dure-mere etc. Archives de Physiologie norm. et path. XV. 1882. p. 17.

© Naturwiss.-med. Ver. Innsbruck; download unter www.biologiezentrum.at

Erklärung der Abbildungen.

Tafel I.

(Die Zeichnungen dieser Tafel sind insgesammt in natürlicher Grösse ausgeführt).

Figur 1. Foetale Inclusion im Netz. Der Tumor durch einen Sägeschnitt in zwei unten noch zusammenhängende Hälften zerlegt, von denen nur die eine, obenzu gelagerte, vollständig abgebildet ist.

a, b, c: Ganz oder zum grösseren Theile unverkalkte Kapselpartien; d und e: besonders dicke und verkalkte Partien der Kapsel.

k, k: Knorpelkerne in den vom Durchschnitt getroffenen gliedstumpfähnlichen Gebilden; kn: Knochenpartien in ebensolchen; f: ein Durchschnitt durch ein besonders grosses Stumpfgebilde; h, h: cystische Hohlräume; g: ein zum grössten Theile von Verbindungen freies, über die Schnittfläche hervorgehobenes gliedstumpfartiges Gebilde; z: frei in einen Spaltraum hineinragende mehrhöckerige Zahnkrone; zs: ein in einem Säckchen eingeschlossenes Zahngebilde.

U: Der Durchschnitt einer Unterkieferanlage; M: eine aus schollig veränderten Muskelfasern bestehende und mit Anhäufungen schwarzen Pigments ausgestattete Partie; D: ein blind abgeschlossenes Stück (Blind-)Darm mit einem wurmfortsatzähnlichen hohlen Anhange; Dm: die der Lage des Darmstückes D entsprechende Mulde in der skizzirten Partie der anderen Hälfte des Tumors.

Figur 2. Verwachsung des linken kryptorchischen Hodens und Nebenhodens mit der Milz. Der untere Körpertheil eines Perobrachius apus. Die Gedärme bis auf die untere Partie (D) des in Folge Atresia ani hochgradig erweiterten absteigenden Dickdarmes herausgenommen; diese Darmpartie losgelöst und nach rechts umgelegt, wodurch der Milzstrang frei sichtbar wird, welcher die Milz (M) mit dem kryptorchischen Hoden und Nebenhoden (l. H.) verbindet. r. H.: rechter, im Scrotum gelagerter und durch einen Einschnitt hier sichtbar gemachter Hoden. H_1: die nach oben vorgedrängte Harnblase; Dg: Dünndarmgekröse; J: Anfangsstück des Jejunum; P: von den Milzgefässen losgelöstes, nach rechts umgelegtes Ende des Pankreas; M_1: Magen; L: Leber; N: von dem subperitonealen Zellgewebe bedeckte linke Niere.

Figur 3 und 4. Inclusion von Grosshirnsubstanz innerhalb der Krümmungsstelle des rechten Sinus transversus.

© Naturwiss.-med. Ver. Innsbruck, download unter www.biologiezentrum.at

Fig. 1.

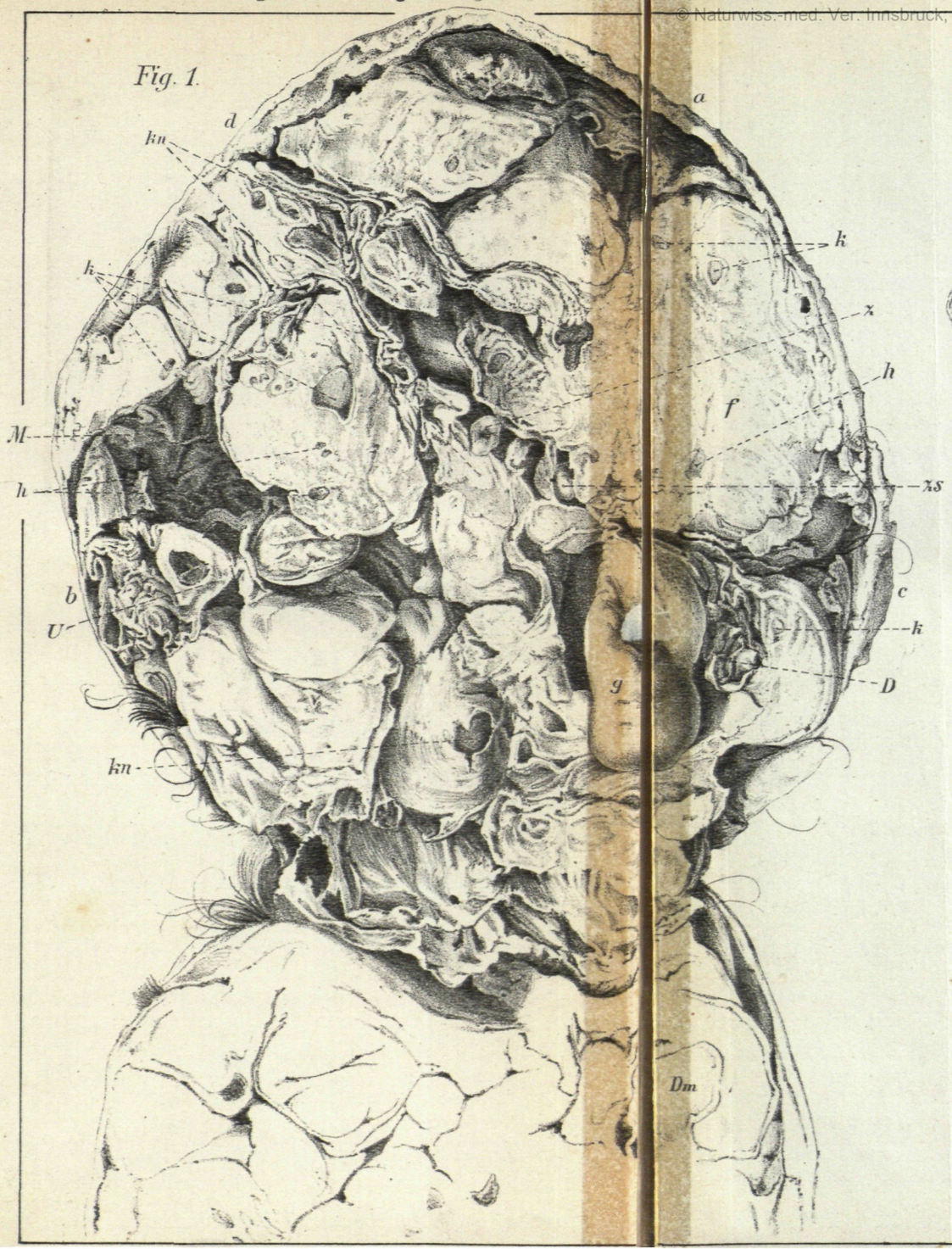

Fig. 2.

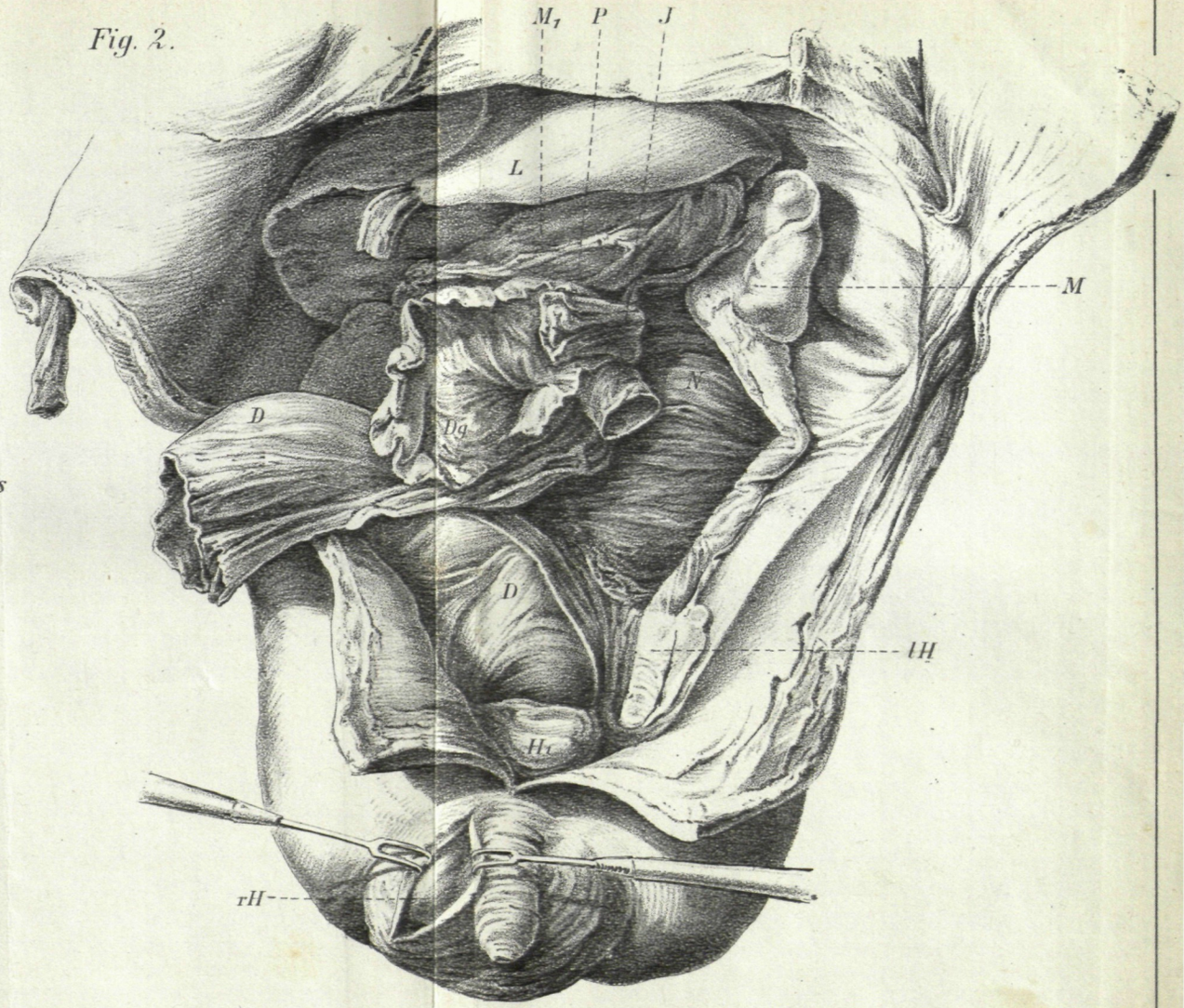

Fig. 4.

Fig. 3.

© Naturwiss.-med. Ver. Innsbruck; download unter www.biologiezentrum.at

K. K. UNIVERSITÄTS-BIBLIOTHEK
INNSBRUCK

© Naturwiss.-med. Ver. Innsbruck; download unter www.biologiezentrum.at

Fig. 5.



Fig. 6.

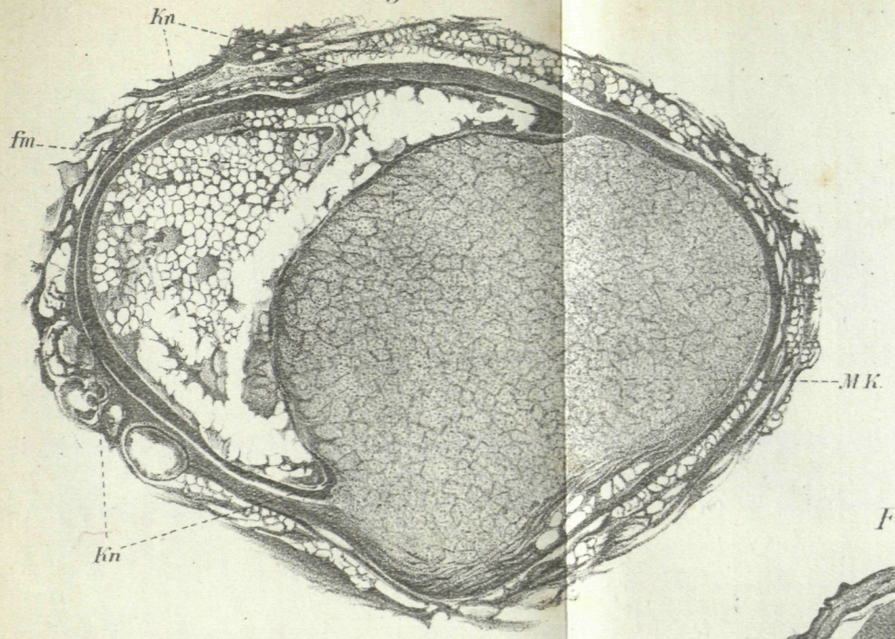

Fig. 7.

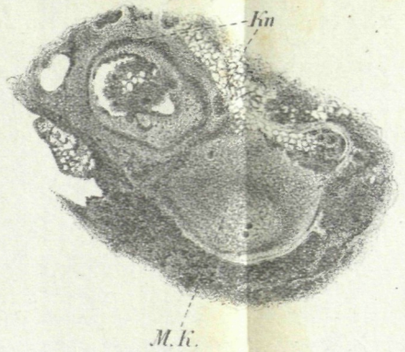

Fig. 8.

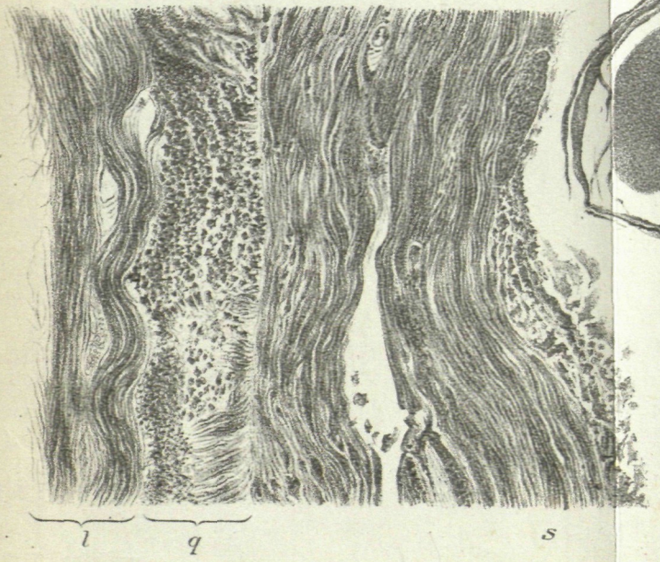

Fig. 9.

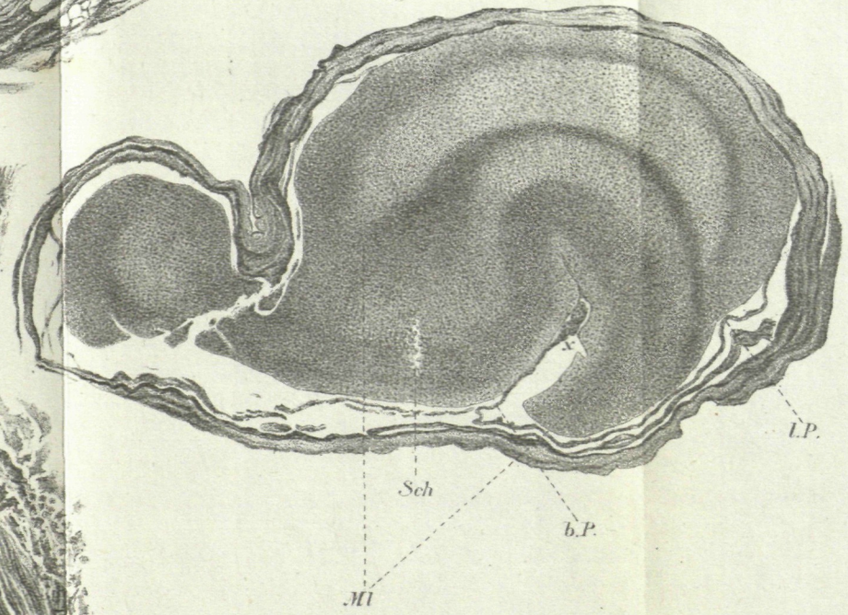

Fig. 10.

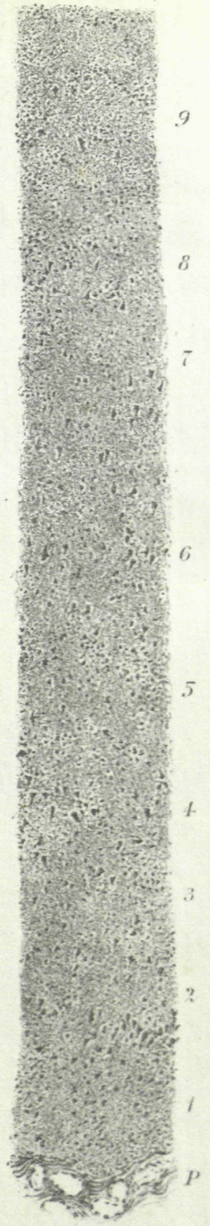

gez. v. stud. med. Messmer.

Lith. Anst. v. C. Redlich. Innsbruck.

© Naturwiss.-med. Ver. Innsbruck; download unter www.biologiezentrum.at

K. K. UNIVERSITÄTS-BIBLIOTHEK
INNSBRUCK

© Naturwiss.-med. Ver. Innsbruck; download unter www.biologiezentrum.at

Figur 3. Ansicht des eröffneten Sinus transversus von oben. Der lateralwärts (rechts) gelegene grössere Lappen des in den Sinus vorragenden Tumors lässt an einem klaffenden Einschnitt Kapsel und Inhalt des Tumors unterscheiden; erstere läuft nach oben in einen durchtrennten Fortsatz (f) aus, welcher zur Wand des Sinus führte.

Figur 4. Ansicht des in der eröffneten Rinne des Sinus transversus mittelst einiger Verbindungsstränge fixirten Tumors von der Seite.

Tafel II.

Figur 5. Durchschnitt der Kapselpartie a der foetalen Inclusion im Netz. α: äusserste, subseröse zellenreiche Bindegewebsschicht; β: dicht faserige Bindegewebsschicht; γ: Muskellage; δ: hyalin entartete (Cutis)schicht, welche Muskelreste und zu innerst Haarschäfte einschliesst. Das Präparat mit Haematoxylin und Eosin gefärbt. Vergr. 120.

Figur 6. Querschnitt durch das Gebilde U der foetalen Inclusion im Netz. M. K.: *Meckel*scher Knorpel; kn, kn: Knochenring der quer durchschnittenen Unterkieferanlage. Vergröss. 17.

Figur 7. Querschnitt durch eine Partie des Gebildes U nahe dem spitzen Ende desselben. Dieselben Bezeichnungen wie in Fig. 6. Vergröss. ebenfalls 17fach.

Figur 8. Theil eines Schnittes durch die Wand des blindabgeschlossenen Darmstückes D der foetalen Inclusion im Netze. l: Längsfaserschichte; q: Querfaserschichte der Muscularis; S: der Schleimhaut entsprechende Faserzüge, innenzu mit scholligen Zellenresten bedeckt. Vergr. 120.

Figur 9. Uebersichtspräparat grosser Durchschnittsfläche von dem im Sinus transversus includirten Tumor aus Grosshirnsubstanz. Ml: Markleiste; b. P.: basale Piaeinsenkung; l. P.: kegelförmiger Ansatz der lateralen Piaeinsenkung; Sch: Anhäufung von hyalinen Schollen in einem perivasculären Raum der Rindensubstanz. Im Uebrigen vgl. Text. Vergr. 12.

Figur 10. Mittelst der Camera lucida (Oberhäuser) entworfenes Bild eines von der Stelle x der basalen Piaeinsenkung (s. Fig. 9) medial- und aufwärts bis in die Markleiste hinein sich erstreckenden Streifens aus dem includirten Hirntumor. P: ein Stück der b. Piaeinsenkung mit weiten Gefässdurchschnitten. Im Uebrigen s. Text. Vergröss. 77.

ZOBODAT - www.zobodat.at

Zoologisch-Botanische Datenbank/Zoological-Botanical Database

Digitale Literatur/Digital Literature

Zeitschrift/Journal: Berichte des naturwissenschaftlichen-medizinischen Verein Innsbruck

Jahr/Year: 1889

Band/Volume: 18

Autor(en)/Author(s): Pommer M.

Artikel/Article: Teratologische Mittheilungen aus dem pathologisch-anatomischen Institute der k.k. Universität Innsbruck. 116-165