©Naturwiss. med. Ver. Innsbruck, download unter www.biologiezentrum.at

Ber. nat.-med. Ver. Innsbruck	Band 57 *Festschr. Scheminzky*	S. 11–18	Innsbruck, Dez. 1969

Ein Beitrag zur Medizingeschichte

von

Ines Maria KOCH

(Aus dem Institut für Geschichte der Medizin und Medizinische Bibliographie an der Medizinischen Fakultät der Universität Innsbruck. Leiter: Univ.-Doz. Dr. Karl SCHADELBAUER)

A contribution to the history of medicine

Synopsis: Remarcable and unique objects of importance for the history of medicine are described. In the museum of the Institute of Pathological Anatomy of the University of Innsbruck a collection of liver preparations is displayed which show a pathological change due to infantile liver cirrhosis appearing endemically in Tyrol.
In the same museum there is one half of an echinococcus cyst from 1917, the other half of which was used by H. FISCHER, head of the Institute of Medical Chemistry of the University of Innsbruck, to collect the Haematoidin for his Nobel price investigations.
There is a particularly valuable film in the archives of the Mental Hospital of the University of Innsbruck, made 1923 by E. GAMPER of a strongly deformed girl, a "human midbrain being", enabling him to discover new scientific territory.

Am Vorabend der 300-Jahr-Feier für unsere Alma Mater Oenipontana und dem Geburtstagsfest für ihre 100 Jahre junge Tochter, die III. Medizinische Fakultät, sei es erlaubt, dem Doyen ihrer Ärzte zum 70. Geburtstag eine medizingeschichtliche Studie zu widmen. In den Sammlungen der einzelnen Institute und Kliniken verbergen sich nämlich Kostbarkeiten, die nicht nur in einschlägig fachlicher Hinsicht bemerkenswerte Unikate sind, sondern auch eine echte medizinhistorische Bedeutung in sich tragen.

Zunächst zwei Rückblendungen in das Institut für Pathologische Anatomie, einem Zentrum der medizinischen Schule, von dem BREITNER (1951) betont, es sei „für die Fakultät" immer von „besonderer Bedeutung" gewesen. Das Museum dieses Hauses nun hatte seine ersten Präparate von Karl DANTSCHER erhalten, da dieser als Anatomieprofessor neben seinem Fach auch die Pathologievorlesungen für die Hörer des „Wundarzneistudiums" hielt, zur Zeit des II. Lyzeums also. Es war übrigens dem unermüdlichen Eifer gerade dieses Mannes zu verdanken, daß im Jahre 1869 die Innsbrucker Medizinische Fakultät zum dritten Male eröffnet

©Naturwiss. med. Ver. Innsbruck, download unter www.biologiezentrum.at

wurde. Daher nannten auch alle Karl DANTSCHER, Ritter von Kollesberg, den „Vater der Fakultät"; ehrend, liebend und dankend!

Und wie dieser widmeten auch die nachfolgenden Vorstände des Institutes für Pathologische Anatomie dem Museum mit seinen Sammlungen viel Zeit und Sorgfalt. So wurde seit dem Jahre 1924 ein Kollektiv von Leberpräparaten zusammengetragen, dem nicht nur medizinhistorische Bedeutung, sondern auch noch in der geographischen Pathologie (BRAS et al. 1958) höchster Seltenheitswert zukommt: es ist die Sammlung der infantilen Leberzirrhosen. Beinahe alle dieser so tragisch zugrundegegangenen Säuglinge und Kleinkinder hatten hier in Nordtirol gelebt, die meisten im weiteren Raum von Kitzbühel, dem weltberühmten und beliebten Ferienparadies! Durch die Häufung der Fälle in einem so kleinen Gebiet wird aber ein endemischer Charakter der Erkrankung deutlich und offenbar — zudem bis zum Jahre 1902 zurück gesichert diagnostiziert (Schüler, 1942)—. Dem steht das Faktum gegenüber, daß man dieses Leiden, als Endemie auftretend, eigentlich nur in tropischen Ländern kennt.

Als junger Assistent des Institutes für Pathologische Anatomie, Vorstand Univ.-Professor F. J. LANG, hatte H. GÖGL (1947) erstmalig und in geradezu klassischer Weise in seiner Monographie: „Pathologisch-Anatomische Untersuchungen über Leberzirrhose bei Säuglingen und Kleinkindern (infantile Leberzirrhose) mit endemischer Häufung" die Befunde der Morphologie im Makro- und Mikrobereich erschöpfend dargestellt. Zur Frage der kausalen Genese aber mußte er damals schreiben: „Das Geheimnis um die Erkrankung bleibt unangetastet bestehen". Und so ist es bis heute geblieben, wie GÖGL selbst in einer Vorlesung im Wintersemester 1967 betonte. Aber auch FÖDISCH, der 1968 wohl die jüngste Publikation zu diesem Thema verfaßte, spricht nach der Deutung seiner elektronenmikroskopischen Untersuchungen nur von „einigem Anhalt, die Bedeutung eines toxischen, möglicherweise phytotoxischen Faktors in den Vordergrund zu stellen." Denn mehr als Spekulationen über die Ursache, sei es ein Virus, sei es ein Toxin, oder sei es irgendein anderes Moment, hat man in den diversen Überseelaboratorien auch nicht zur Hand, weder in Jamaika, noch in Afrika, noch in Indien. Ohne Antwort ist daher immer noch die Frage, welches gemeinsame Agens in Kitzbühel und Kalkutta den Umbau der Leber bewirkt.

Abbildung 1 zeigt die 12 museal aufgestellten, formalinfixierten Makropräparate: jeweils in einem Glasgefäß die stark vergrößerte Leber mit der zugehörigen Milz. Die Oberfläche der zirrhotisch veränderten Organe ist feingekörnt oder grob gehöckert.

Abbildung 2 zeigt die Maxima: von diesen Riesenlebern stammt die linke von einem 14 Monate alten Knaben, die rechte von einem 10 Monate alten Mädchen. Noch im fixierten Zustand messen die Organe etwa 200:150:60 mm. Vergleichsweise sind die Maße einer ungestörten Leber für diese Altersstufe anzugeben:

110 : 100 : 45 mm für den rechten und
60 : 90 : 25 mm für den linken Leberlappen.

©Naturwiss. med. Ver. Innsbruck, download unter www.biologiezentrum.at

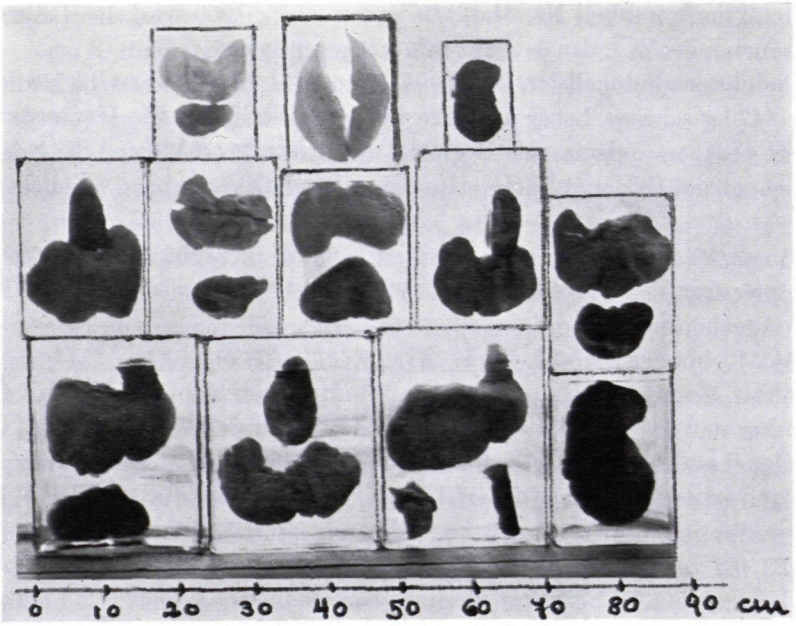

Abb. 1: 12 Museumspräparate von Lebern (durch infantile Leberzirrhose verändert) mit den dazugehörigen Milzen.

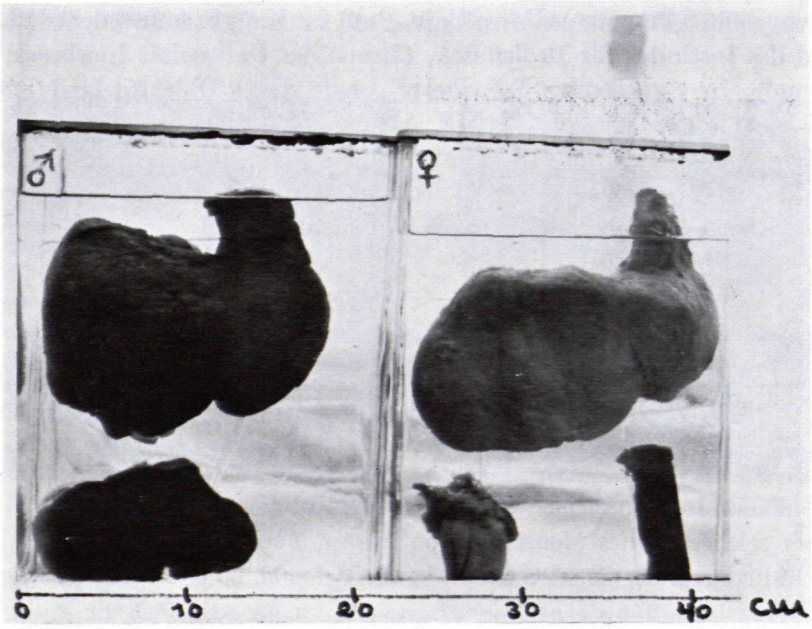

Abb. 2: Zwei extrem vergrößerte, zirrhotisch veränderte Lebern.

©Naturwiss. med. Ver. Innsbruck, download unter www.biologiezentrum.at

Im Obduktionsprotokoll Nr. 31.421/161 vom 23. 3. 1950 wird das Lebergewicht beim Knaben mit 450 g, das der Milz mit 180 g angegeben.

Das Obduktionsprotokoll Nr. 26.299/548 vom 2. 11. 1942 beschreibt für das Mädchen eine 470 g schwere Leber und eine 100 g schwere Milz. Die Hypertrophie der Organe ist bedeutend, denn nach ROESSLE und ROULET (1932) sind die Normwerte für die Leber beim 12 Monate alten männlichen Kind 379,75 g, beim weiblichen 332 g.

Eine medizingeschichtliche Besonderheit stellt ferner ein sehr gut erhaltenes Museumspräparat des Instituts für Pathologische Anatomie dar, dessen Etikette folgende Angaben trägt.:

„Vd 84a 13.462/482 vom 17. 10. 17 64a, ♂.

Vereiterter Ecchinococcus multiloc. des rechten Leberlappen mit Gallepigment in der Leber und Hämatoidin in der Wand der Zerfallshöhle".

Das Gewebsstück im Standzylinder ist 140:120:60 mm groß, kommaförmig gebogen und an der Oberfläche scharf durchschnitten, so daß die zerfallende Echinococcuszyste breit eröffnet worden ist. Im handgeschriebenen Obduktionsprotokoll Nr. 13.462/482 vom 17. 10. 1917 wird die Zerfallshöhle als kindskopfgroß beschrieben, „mit unregelmäßig höckriger, braunrötlich verfärbter Wand". Und heute noch, am 51 Jahre alten Präparat, fällt die kräftige, fast leuchtende, rote Farbe der zöttchenartigen Formationen an der Höhlenauskleidung auf. Das umgebende Leberparenchym ist jetzt nur mehr indifferent gelblich-braun[1].

Durch Herrn Univ.-Prof. Dr. F. J. LANG, der dieses „Schaustück" immer wieder mit Ehrfurcht den Studenten in seiner Vorlesung zeigte, wissen wir, daß die zweite Hälfte des geteilten Präparates Herrn Univ.-Prof. Dr. Hans FISCHER, dem damaligen Vorstand des Institutes für Medizinische Chemie der Universität Innsbruck, übergeben wurde. Im rotgefärbten Wandbelag gerade dieses Objektes fand FISCHER das Ausgangsmaterial für seine entscheidenden Untersuchungen, die den Nachweis brachten, daß das Hämatoidin mit dem Bilirubin, dem gelb-braun-rötlichen Gallenfarbstoff, chemisch identisch ist. Im Jahre 1930 wurden diese wissenschaftlichen Arbeiten und Forschungen durch Verleihung des Nobelpreises weltweit anerkannt.

Im Jahre 1926 veröffentlichte Privatdozent Dr. E. GAMPER als Assistent an der Universitätsnervenklinik Innsbruck, deren Vorstand zu dieser Zeit C. MAYER war, eine Monographie mit dem Titel: „Bau und Leistung eines menschlichen Mittelhirnwesens (Arhinencephalie mit Encephalocele) zugleich ein Beitrag zur Teratologie und Fasersystematik". Diese wissenschaftliche Abhandlung zeigt auf ihren 152 Seiten eine so umfassende Gründlichkeit, daß es wohl erlaubt ist, zu sagen: Kaum je zuvor wurde ein solches kleines Monstrum von einem Forscher derart peinlich genau untersucht und geprüft, zumal GAMPER ja alle Befunde, klinische und pathologisch-

[1] Eine drucktechnisch zufriedenstellende Widergabe dieses Präparates war leider nicht möglich.

©Naturwiss. med. Ver. Innsbruck, download unter www.biologiezentrum.at

anatomische, selbst erhob und sie in beiden Fachgebieten mit derselben Meisterschaft deutete. Kein Geringerer als Burghard BREITNER schreibt in seiner „Geschichte der Medizin in Österreich" (1951) darüber: „Seine Arbeit ... ist in ihrer grundlegenden Bedeutung unübertroffen."

Aber nicht nur durch das geschriebene Wort wissen wir von dieser Leistung, sondern auch durch einen hochinteressanten und aufsehenerregenden Film, den der junge Wissenschaftler GAMPER gedreht hat und der im Archiv der Klinik, Vorstand: Univ.-Prof. Dr. H. GANNER, sorgsam bewahrt wird. Wenn man nun bedenkt, wie jung die Methode des wissenschaftlichen Filmens eigentlich noch ist, so war das Heranziehen dieser Art von Dokumentation allein schon eine Pioniertat an der ALMA MATER OENIPONTANA, da ja das mißgebildete Kind bereits im Frühsommer 1923 im Innsbrucker Krankenhaus untersucht wurde. Es findet sich im „Gesamtverzeichnis der Wissenschaftlichen Filme (1962)" des Institutes für den Wissenschaftlichen Film in Göttingen kein Streifen aus dem medizinischen Fachbereich, der älter wäre. Es sind dort nur zwei Filme aus demselben Jahr, 1923, angeführt, die folgende Titel tragen: „Hund ohne Großhirn und Striatum" (!) von K. DRESSEL und „Nephrektomie wegen Hypernephroms" von H. HÜTTNER.

Um neben der rein neurologisch-fachlichen Bedeutung den besonderen medzinhistorischen Wert, der in diesem ganzen Werk liegt, zu erkennen, muß man auch einiges aus der Anamnese wissen. Sie soll deshalb, kurz skizziert, gebracht werden. Wichtiges am besten mit GAMPERs eigenen Worten.

Durch Zufall hatte der Klinikassistent E. GAMPER erfahren, daß Primarius Dr. WEGLEITER in der Landesgebäranstalt in S. ein Kind betreue, das eine schwere „Mißbildung des Hirnschädels mit frontalem Bruchsack aufweise" (Abb. 3).

Abb. 3: Arhinencephalie mit Encephalocele bei einem 3 Monate alten Mädchen (nach GAMPER 1926, p. 158).

„Dieses Kind zeigte die äußerst frappierende Erscheinung, daß es sich aufsetze, wenn man einen Druck auf den Oberschenkel ausübt. Diese Mitteilung hätte jeden Neuro-

©Naturwiss. med. Ver. Innsbruck, download unter www.biologiezentrum.at

logenmobilisiert", erzählt GAMPER in der „Vorgeschichte" seiner Monographie. Und weiter: „Hatte Dr. WEGLEITER schon zuvor das große Verdienst erworben, durch Anordnung und Überwachung der sorgsamsten Pflege das schwächliche Kind durch fast 3 Monate am Leben zu erhalten, so war er mir nun behilflich, die Kleine der neurologischen Untersuchung zuzuführen und die spätere anatomische Bearbeitung zu sichern. Um der Gefahr zu entgehen, auf die anatomische Ergänzung des klinischen Befundes infolge Verweigerung der Obduktion durch die Mutter verzichten zu müssen oder das Kind im Falle seiner Übernahme durch die Mutter ganz aus den Augen zu verlieren, trat ich mit ihr durch Herrn Dr. WEGLEITER in Verhandlungen, die damit endeten, daß mir die Mutter das Kind mit allen Rechten und Pflichten überließ, daß ich also das Kind gleichsam adoptierte. Nachdem so alle Schwierigkeiten beseitigt waren, ließ mir Herr Kollege WEGLEITER am 7. VI. 1923 die Kleine nach Innsbruck bringen".

Nun, ich glaube, das Wissen um eine solche Hingabe an ein Werk, um das Besessensein geradezu von der wissenschaftlichen Arbeit, die einen jungen Mann dazu brachte, diesen „Krötenkopf" an Kindes statt anzunehmen, muß einfach der Vergessenheit entrissen werden! Und durch die wirklich rührende und aufopfernde Obsorge dieses „Vaters" für sein Kind ist es auch nicht zu berüchtigten sogenannten „Experimenten" gekommen, wie sie leider Jahrzehnte später in brutalster Weise ausgeführt wurden, sondern zu einer genialen, im besten Sinne ärztlichen Forschungsarbeit. Für die Geschichte der III. Medizinischen Fakultät wurde es ein gutes Kapitel.

Als bereits 3 Monate alter Säugling kam das „Nannele" — so wurde das mißgebildete, blinde Mädchen von seinem „Vater" zärtlich genannt — nach Innsbruck in die Klinik.

„Das Kind machte einen äußerst schwächlichen, hinfälligen Eindruck" berichtete dazu GAMPER in der Anamnese. Er ließ es daher mit besonderer Sorgfalt und mit größter Behutsamkeit pflegen und betreuen.

„Trotz aller Vorsicht trat jedoch die befürchtete Katastrophe bald ein. Am 6. Tag des Aufenthaltes an der Klinik zeigten sich unter Temperaturanstieg die Zeichen einer lobulären Pneumonie, der die Kleine bereits am nächsten Tag erlag".

Aber in dieser einen, kurzen Lebenswoche des Kindes drehte der junge Forscher nun den Film, der die größte fachliche Bedeutung erlangt hat. Der Autor reihte die eindringlichen Szenen mit glänzender Beobachtungsgabe zu einem interessanten Streifen, mit dem er auch wissenschaftliches Neuland entdecken und gewinnen konnte. Die Symptomatik eines Geschöpfes, das nur ein „Mittelhirnwesen" ist, bei dem also kein Endhirn arbeitet, wird deutlich wiedergegeben. Zeitweise erholte sich das Mädchen, und GAMPER beschrieb das Erstaunliche: „Die Gesamthaltung des Kindes erschien im allgemeinen ungezwungen und natürlich und erinnerte durchaus an das Bild, das man am normalen Säugling zu sehen gewohnt ist." So kann man auch die bei allen Neugeborenen gleichen Labyrinthstellreflexe beobachten.

©Naturwiss. med. Ver. Innsbruck, download unter www.biologiezentrum.at

Die Filmserien vom Gähnen und Rekeln sind äußerst aufschlußreich und wertvoll, denn diese Bewegungen seines „Nannele" brachten GAMPER zur diagnostisch wichtigen Schlußfolgerung: „daß der Gähn-Reckreflex einen subcorticalen Mechanismus darstellt", „einen endogen angeregten Massenreflex".

Der von GAMPER erforschte, geklärte und dann beschriebene „orale Einstellautomatismus" konnte von ihm gerade auch an diesem Mittelhirnwesen besonders gut beobachtet und gefilmt werden. Beim Berühren der Lippe öffnet sich der Mund und wird je nach Reizort verschieden konfiguriert; die Zunge ist an diesem Geschehen ebenfalls mitbeteiligt. Die Kopfbewegung wird dem „Sitz des Reizes exakt" zugeordnet, um den berührenden Gegenstand dann mit schnappenden Bewegungen in den Mund zu bringen. Auch die Augen werden mitbewegt und die Ärmchen zeigen entsprechende tonische Reflexe. Typische Saugbewegungen folgen. Wir können daher die Kleine beim Fingerlutschen und beim Saugen an der Flasche bewundern. Gesunde Säuglinge nuckeln genau so!

Überhaupt erst durch das „nachträgliche, genauere Studium der Filmaufnahmen" konnte von GAMPER die Reaktion des Kindes auf einfache „Progressivbewegungen" als MORO'scher Umklammerungsreflex diagnostiziert werden.

Den Reflex mit seinen typischen Armbewegungen zeigt ja besonders nett jedes junge Äffchen, das sich schutzsuchend an das Muttertier klammert; zur Erklärung sei's hier erwähnt. Auch junge Menschenkinder reagieren auf diverse Reize so. — Aber GAMPER beobachtete noch mehr: bei seinem Mädchen sah er immer mit den Armbewegungen auch eine „gesetzmäßige Dorsalflexion des Kopfes". Er untersuchte sofort gesunde Säuglinge und konnte den gleichen Befund erheben. Damit kam der Wissenschaftler aber „in der Auffassung des MORO'schen Reflexes zu zwei neuen Erkenntnissen .... Einmal, daß das bisher geltende Bewegungsbild des Reflexes zu eng ist und durch den Zusatz der reflektorischen Dorsalflexion des Kopfes erweitert werden muß und weiterhin, daß der Reflex nicht als reine Bogengangsreaktion angesehen werden darf." Letzteres schloß GAMPER eben auch aus der beobachteten Dorsalflexion des Kopfes, denn diese löst dann die Bogengangsreaktion aus.

In einer pietätvollen Erinnerungsstunde für E. GAMPER — 30 Jahre nach dessen tragischem Unfalltod — zeigte Univ.-Prof. Dr. H. GANNER, Vorstand der Universitäts-Nervenklinik, in der Wissenschaftlichen Ärztegesellschaft Innsbruck diesen Film und gab damit dem Autor auf nobelste Art noch einmal Ehre und Respekt.

E. GAMPER hinterließ uns diesen Film und die große wissenschaftliche Publikation dazu. In dieser Arbeit findet man eine Fülle von Beobachtungen, Anregungen und eine zukunftsweisende Schau weiterer Experimente. Vielleicht sollten sich Vergangenheit und Zukunft der Medizin wieder einmal die Hände reichen und eine der GAMPER'schen Visionen bearbeiten und verwirklichen!

©Naturwiss. med. Ver. Innsbruck, download unter www.biologiezentrum.at

Dank

Der aufrichtige Dank an alle Helfer soll den Abschluß dieser Skizze bilden:

Zuerst darf ich — ladies first — Fräulein Anita HACKL, Technischer Inspektor am Institut für Pathologische Anatomie der Universität Innsbruck, für ihre Geduld bei meinem Stöbern im Museum und für die Anfertigung von Photographien herzlichst loben. Der Vorstand des Instituts für Pathologische Anatomie, Herr Univ.-Prof. Dr. A. PROPST und sein Oberarzt Dr. H. J. FÖDISCH unterstützten mich vielfach. Ich bin den Herren dafür sehr verbunden. Zu danken habe ich außerdem Herrn Univ.-Prof. Dr. H. SCHARFETTER, em. Vorstand der Universitätsklinik für Neurologie und Psychiatrie in Innsbruck.

Zusammenfassung

Bemerkenswerte Unikate von medizin-historischer Bedeutung werden behandelt: Im Museum des Instituts für Pathologische Anatomie der Universität Innsbruck ist eine Kollektion von Leberpräparaten aufgestellt. Diese Organe sind durch eine in Tirol endemisch auftretende, infantile Leberzirrhose, krankhaft verändert (Abb. 1 und 2). In derselben Sammlung findet man die eine Hälfte einer Echinococcus-Zyste aus dem Jahre 1917, deren andere Hälfte zu H. FISCHER, dem Vorstand des Instituts für Medizinische Chemie der Universität Innsbruck kam, der aus dem Wandbelag dieser Zyste das Hämatoidin als Ausgangsmaterial für seine Nobelpreis-Untersuchung nahm.

Besonders wertvoll ist ein Film im Archiv der Psychiatrisch-neurologischen Klinik in Innsbruck, den E. GAMPER 1923 von einem schwerst mißgebildeten Mädchen, einem ‚menschlichen Mittelhirnwesen', drehte. Der Film ermöglichte die Entdeckung wissenschaftlichen Neulandes. (Abb. 3).

Literaturverzeichnis

BRAS, G. and D. B. JELLIFFE (1958): Observations on the Geographical Pathology of Cirrhosis of the Liver in Infants and Children. Schweiz. Z. Path. Bakt. **21**: 599—606.

BREITNER, B. (1951): Geschichte der Medizin in Österreich. Sitz.-Ber. Österr. Akad. Wiss., Phil.-hist. Kl., **226**: 1—270.

FÖDISCH, H. J. und H. PLATTNER (1968): Licht- und elektronenmikroskopische Befunde bei infantiler (endemischer) Leberzirrhose. Verh. d. Dsch. Ges. f. Path., 52. Tagung: 557—562.

GAMPER, E. (1926): Bau und Leistung eines menschlichen Mittelhirnwesens (Arhinencephalie mit Encephalocele). Zugleich ein Beitrag zur Teratologie und Fasersystematik. Z. Neurol. Psych., **102**: 154—235 und **104**: 49—120.

GÖGL, H. (1947): Pathologisch-anatomische Untersuchungen über Leberzirrhose bei Säuglingen und Kleinkindern (infantile Leberzirrhose) mit endemischer Häufung. W. Maudrich, Wien. 1—155.

ROESSLE, R. und F. ROULET (1932): Maß und Zahl in der Pathologie. Springer, Berlin und Wien.

SCHULER, F. (1942): Endemisches Auftreten von Leberzirrhose im frühen Kindesalter. Arch. f. Kinderheilk., 126: 5—30.

Anschrift der Verfasserin: Dr. Ines Maria KOCH, Institut für Physiologie u. Balneologie d. Univ. 6020 Innsbruck, Schöpfstraße 41.

ZOBODAT - www.zobodat.at

Zoologisch-Botanische Datenbank/Zoological-Botanical Database

Digitale Literatur/Digital Literature

Zeitschrift/Journal: Berichte des naturwissenschaftlichen-medizinischen Verein Innsbruck

Jahr/Year: 1969

Band/Volume: 57

Autor(en)/Author(s): Koch Ines Maria

Artikel/Article: Ein Beitrag zur Medizingeschichte. 11-18