© Naturwiss.-med. Ver. Innsbruck; download unter www.biologiezentrum.at

Ber. nat.-med. Ver. Innsbruck	Band 62	S. 53 - 62	Innsbruck, Dez. 1975

Eine neuartige Form von Bindegewebe bei *Pheretima schmardae* (HORST, 1883) (Oligochaeta: Prosopora, Megascolecidae) (Beiträge zur Anneliden-Histologie)

von

Josef HAUSER, M.Beatriz BOCCASIUS und Ruth KESSLER*)**)

(Aus dem histologischen Institut der Universität Vale do Rio dos Sinos – Sao Leopoldo, Brasilien)

A new form of supporting tissue in *Pheretima schmardae* (HORST, 1883) (Oligochaeta: Prosopora, Megascolecidae) (Contributions to the histology of annelids)

Synopsis:

In *Pheretima schmardae* (HORST, 1883) a special chordoid supporting tissue was observed. It shows three phases merging into one another: homogen nucleusless mass, syncytial phase, and cellular structure.

This tissue is especially abundant in animals, collected during the arid period. It is interpreted as a swelling supporting tissue, similar to that in the interstitial fauna.

The origin and transformation of this tissue remains unknown.

Bei unseren regelmäßigen histologischen Studien zeigte sich eine merkwürdige Form der Ausbildung des Bindegewebes, das den Raum zwischen Hautmuskelschlauch und Organen ausfüllt.

Die Anneliden-Histologie kennt keine einheitliche typische Form von Füll- und Bindegewebe, wie etwa das plasmodiale Mesenchym der Turbellarien. Was wir bei dieser Tiergruppe vorfinden, ist ein reticuläres und ein fibrilläres Bindegewebe. Dies ist eine logische Folge der Tatsache, daß es sich hier um echte Coelomtiere handelt. In der Anneliden-Literatur finden wir manchmal den Ausdruck "Mesenchym" – doch immer in einer übertragenen Bedeutung.

---

*) Anschrift der Verfasser: Prof.Dr. J. Hauser, Lic. M.B. Boccasius und Lic. R. Kessler. Histologisches Institut der Universität, Vale do Rio dos Sinos, BR-93000, Sao Leopoldo, Brasilien.

**) Die Arbeit wurde mit Hilfe eines Stipendiums des Nationalen Forschungsrates von Brasilien (CNPq) durchgeführt.

© Naturwiss.-med. Ver. Innsbruck; download unter www.biologiezentrum.at

Diese eigenartige Form könnte man wegen der Morphologie ihres vollentwickelten Stadiums als chordoides Gewebe bezeichnen. Es erfüllt nämlich sämtliche morphologische Bedingungen, um so genannt zu werden.

Doch wollen wir aus Vorsicht – solange nicht von anders woher weitere Gründe dafür auftreten – diesen Namen als vorläufig betrachten und ihn auch aus praktischen Gründen in dieser Arbeit mit dem erwähnten Vorbehalt verwenden.

Material und Methoden:

Die studierte Form von *Pheretima schmardae* ist sehr häufig in unserer Region, in der hauptsächlich Sandboden vorkommt. Sogar in den Gärten unserer Universität ist sie sehr häufig vertreten (wahrscheinlich eingeschleppt).

Die Tiere wurden, nachdem der Darm entsprechend gereinigt war (HAUSER 1969), mit Äthylalkohol in üblicher Form narkotisiert. Prinzipiell schicken wir in allen histologischen Untersuchungen der Fixierung eine Narkose voraus. Die Resultate lohnen die Mühe. Für diese Arbeit verwenden wir die Bouin'sche Lösung. Nach Auswaschen in fließendem, 70-prozentigem Äthylalkohol (wofür wir eine eigene Einrichtung konstruiert haben), nehmen wir über Isopropylalkohol die Einbettung in Paraplast vor. Es wurden Serienschnitte von 3 und 5 μ mit einem großen Sartoriusmikrotom hergestellt.

Als die ersten H.E.-Probefärbungen das chordoide Gewebe zeigten, haben wir, um weitere Gewebsdifferenzierungen zu erzielen, die Schnitte mit Azan, Mallory (Originalvorschrift), Van-Giesen Methylgrün-Pyronin, Pikroindigokarmin-Safranin gefärbt. Histochemisch haben wir nur PAS und Feulgen angewandt, da diese beiden gerade die entsprechenden Antworten auf unsere Probleme zu geben imstande sind.

Die quantitative Auswertung der drei Erscheinungsformen haben wir planimetrisch festgestellt. Die planimetrischen Messungen wurden mit entsprechend vergrößerten Fotographien durchgeführt, nur die zu messenden Regionen wurden mit Tusche umrandet und das Fotobild durch Jodlösung auf bekannte Weise zum Verschwinden gebracht. Da die Übergänge sehr schwierig abzugrenzen waren, sind die angegebenen Prozentzahlen nur von annäherndem Wert. Eine genaue statistische Auswertung hat sich als äußerst schwierig erwiesen, weshalb wir darauf verzichteten.

Die Mikrofotos wurden mit Zeiss Lumipan Mikroskop in Verbindung mit dem Photoautomat EBM-3 von Arthur Seibert, Wetzlar, durchgeführt. Als Negativmaterial wurde Kodak High-Contrast-negativ und Plus X verwendet.

Als auffallende Beobachtung muß vorausgeschickt werden, daß dieses chordoide Gewebe und die Chordoidierung des gewöhnlichen Bindegewebes bei Tieren, die in Trockenzeiten in fast trockenen Böden gesammelt wurden, häufiger auftritt.

Beobachtungen und Befunde:

Das von uns analysierte Gewebe ist ein Füllgewebe und hat aller Wahrscheinlichkeit nach eine Stützfunktion auszuüben. Es füllt Spalten zwischen anderen Organen und tritt in drei ziemlich unterschiedlichen Erscheinungsformen auf, deren Extreme grundverschieden scheinen, jedoch über Zwischenformen stufenlos ineinander übergehen. Man kann vermuten, daß die eine Form sich aus der anderen ableitet.

Dieses Gewebe ist aus großen vesikulären Zellen aufgebaut. Diese Zellen besitzen einen kleinen kompakten Kern, der wandständig oder in der Zellmitte sein kann, wobei er an Plasmafäden aufgehängt ist.

Doch sind diese Zellen oft durch die interzelluläre Masse getrennt. Gerade dieser Zustand führt das Gewebe in seine andere Erscheinungsform über, die ein eindeutiges

© Naturwiss.-med. Ver. Innsbruck; download unter www.biologiezentrum.at

Syncytium ist. Es sind in der syncytialen Plasmamasse die gleichen Kerne in bezug auf Typ, Form und Anordnung. Die Syncytiumbildung ist oft von Vakuolisierung begleitet. Dieses Vakuolenstadium führt zur dritten Erscheinungsform, der homogenen oder feingranulierten Masse über. Diese Masse kann wohl noch Vakuolen aufweisen, doch finden wir darin weder richtige Kerne, noch irgendwelche Gebilde, die sich mit Kernfarben darstellen lassen oder auf Feulgen positiv reagieren.

Die drei Erscheinungsformen können gleichzeitig in denselben Schnitten oder auch getrennt auftreten. Doch konnten wir, trotz gründlicher Kontrolle von Serienschnitten keine feste regelmäßige Beziehung feststellen, etwa zu einem bestimmten Organ oder zu einer bestimmten Region (Abb. 1).

Abb. 1: Die drei Erscheinungsformen.
A zellige Struktur
B Syncytium
C homogene Masse (Original)

Bevor wir eine Deutung dieser Erscheinungsformen versuchen, müssen wir alle drei Stadien genauer analysieren. Dazu sind zunächst Mengen- bzw. Flächenanteil in Prozenten bezogen auf Querschnitte festzustellen.

© Naturwiss.-med. Ver. Innsbruck; download unter www.biologiezentrum.at

Die flächenmäßige Verteilung der drei Bindegewebstypen zeigt uns die

Tabelle 1:

Homogene Masse mit Vakuolen	22 %
Syncytium und Vakuolen	17 %
Chordoid-zelliges Gewebe	40 %
Eingeschlossene Organteile	21 %

Homogene Masse:

Diese Masse ist vor allem dadurch charakterisiert, daß sie gar nicht "homogen" ist. Aus evidenten Gründen gibt es in fixierten Präparaten gar keine vollständig homogene Masse.

Diese Masse liegt den Organen oder sonstigen Strukturteilen an, wobei auch mit den besten lichtoptischen Mitteln keine trennende Membran oder Strukturen, die Desmosomen oder Hemidesmosomen sein könnten, zu sehen wären.

In dieser Masse treten kleinere oder größere Vakuolen und sogar schaumartige Flächen auf (Vereinigung von sehr kleinen Vakuolen, die wahrscheinlich Vorgänger der größeren Vakuolen sind). Ob in diesen Vakuolen, solange sie lebten, eine Substanz vorhanden war, die durch die technische Behandlung verlorenging, können wir nicht sagen. Das könnte mit Kryostatschnitten in Phasenkontrastmikroskopie geklärt werden, doch stehen uns dazu die erforderlichen Geräte leider nicht zur Verfügung. Ausgeführte Gefrierschnitte, die mit Sudan III behandelt wurden, ließen darauf schließen, daß diese Substanz, wenn sie vorhanden sein sollte, nicht von lipoider Natur ist.

Die Größe und Verteilung der Vakuolen sind völlig unregelmäßig (Abb. 2).

Ein wichtiger Charakterzug dieses Gewebes ist seine völlige Kernlosigkeit. Wir haben in keinem einzigen Präparat mit Färbungen oder mit Feulgen ein positiv reagierendes Gebilde gefunden, nicht einmal zerstreute Körner.

Die "homogene Masse", oder besser gesagt die Masse der feinen Granuli, reagiert auf Farben ähnlich wie die Kollogenfasern, aber in einem etwas abweichenden Farbton. So erscheint sie in MG grün mit etwas grauem Stich. Van Gieson färbt sie rot, etwas nach weinrot verschoben. Eosin färbt sie blaßrosa, Azan hellblau, Mallory in dunkleren blauen Farben, Methylgrün-Pyronin rosa (etwas anders als Eosin) und Pikroindigocarmin schmutzig grün.

In PAS weisen die Granuli positive Eigenschaften auf, während sie in Feulgen absolut farblos bleiben.

Die Vakuolen zeigen innerlich eine sehr dünne Auskleidung. Diese Membranen färben sich auf dieselbe Weise wie die Masse, nur ein wenig kräftiger, sodaß sie besser sichtbar werden.

© Naturwiss.-med. Ver. Innsbruck; download unter www.biologiezentrum.at

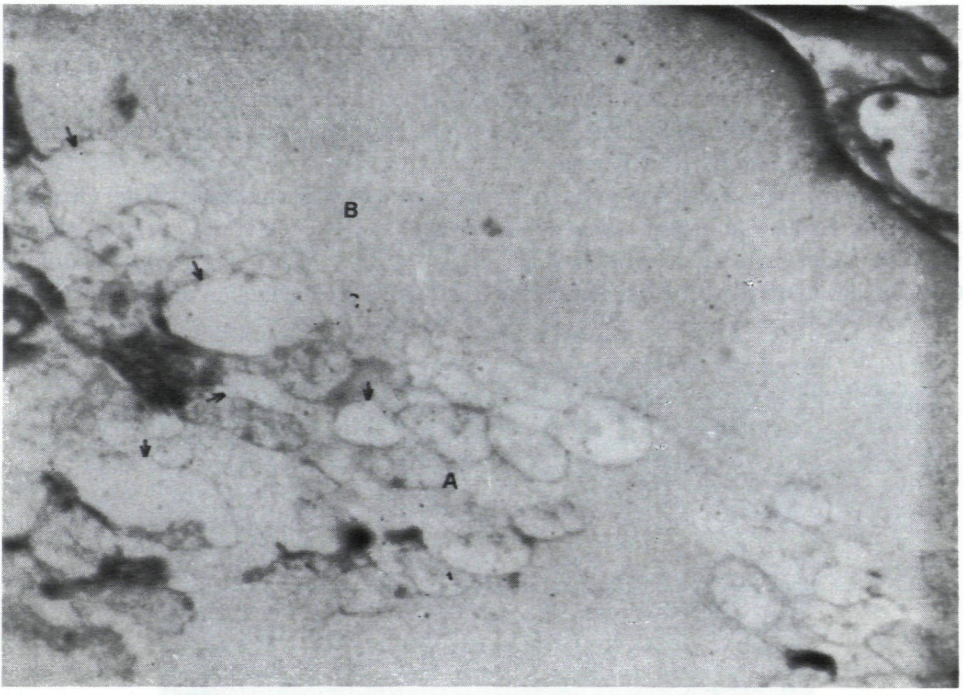

Abb. 2: Vacuolen zwischen Zellen in der homogenen Masse. → Vakuolen,
A Zellen,
B homogene Masse (Original).

Das syncytiale Gewebe:

Als syncytiales Gewebe bezeichnen wir vorläufig die zweite Form dieses Bindegewebes aufgrund einer syncytialen Struktur (Abb. 3).

Hier können wir schon von einem richtigen Gewebe reden. Von der vorher besprochenen Masse unterscheidet sich dieses durch seine organisierte Struktur – und auch durch abweichende Färbung. Den wichtigsten Unterschied jedoch bilden die zweifelsohne vorhandenen Kerne, die mit gewöhnlichen Kernfarben als solche dargestellt werden können und mit Feulgen eindeutig positiv reagieren.

Die Kerne sind kleine ovoide Gebilde, die ein gut entwickeltes Chromatin besitzen. Die Kernkörperchen sind nicht immer sichtbar. Das scheinbare Fehlen des Kernkörperchens ist darauf zurückzuführen, daß es von dem reichlichen Chromatin zugedeckt ist, wenn es nicht einfach nur außerhalb der Schnittebene liegt. Präparate, die zwischen deutlich grünen Chromatinkörnern etwas Rötliches durchschimmern lassen (Methylgrün – Pyronin Methode), geben uns Anlaß zu dieser Annahme.

Um die Kerne herum finden wir eine Plasmamasse von feinkörniger Beschaffenheit, sehr ähnlich der oben beschriebenen Masse, doch mit etwas verschiedenen Farbreaktio-

© Naturwiss.-med. Ver. Innsbruck; download unter www.biologiezentrum.at

nen. Die Grundfarbe der syncytialen Plasmamasse ist etwas in die Basophilie verschoben, was eventuell die Anwesenheit von Ribosomen bedeuten könnten. Die Kerne sind in Gruppen von 3 – 5 von syncytialem Plasma umgeben. Außerdem schließt das Syncytium zahlreiche mittelgroße und kleine Vakuolen ein, die auch mit einer feinen Membran ausgekleidet und leer zu sein scheinen.

Wie aus der Tabelle sichtbar wird, steht die syncytiale Struktur bezüglich der Quantität an zweiter Stelle. Sie kommt allein oder mit der "homogenen Masse" vergesellschaftet vor. Oft findet man sie im Anschluß an die dritte Form, das zellig gebaute chordoide Gewebe, das die eigentliche Hauptform darstellt und massenmäßig an erster Stelle steht.

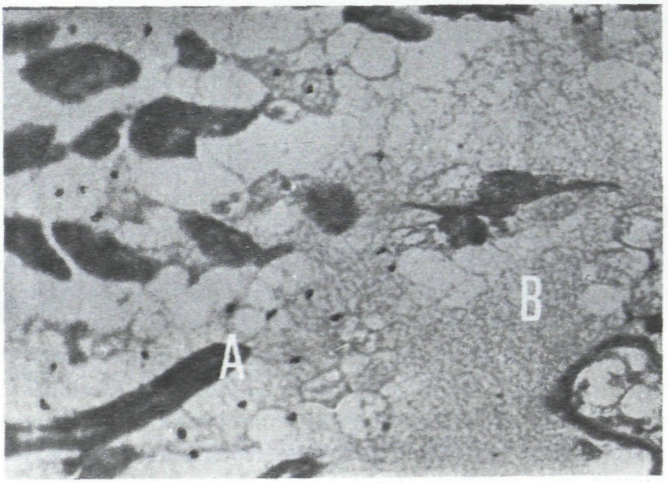

Abb. 3: Die syncytiale Struktur nebenhomogenen Massen.
A Syncytium,
B homogene Masse (Original).

Chordoides Gewebe:

Die Struktur ist die eines völlig zelligen Gewebes, in dem die einzelnen Zellen manchmal sogar epithelartig nebeneinander stehen und im allgemeinen durch eine mehr oder weniger breite interzelluläre Substanz getrennt sind. Gebilde, die etwa als Desmosomen oder Hemidesmosomen gedeutet werden könnten, wurde nicht beobachtet (Abb. 4).

Diese Zellen sind bezüglich des Cytoplasmas merkwürdig: sie sind teils voll Plasma und teils leer – mit allen dazwischenliegenden Stufen. Ihre Morphologie ist verwirrend: sie zeigen sich polygonal, isodiametrisch oder auch deutlich länglich. Die Morphologie des Kernes folgt der Form der Zelle. So sind die Kerne teils oval, teils rund. Zuerst vermuteten wir, daß es sich morphologisch um zwei verschiedene Zelltypen handelte. Doch Serienschnitte haben deutlich ergeben, daß es nur einen Zelltyp gibt und zwar einen länglichen, der sich in seiner Form seiner jeweiligen Aufgabe anpaßt. Der "leere" oder

© Naturwiss.-med. Ver. Innsbruck; download unter www.biologiezentrum.at

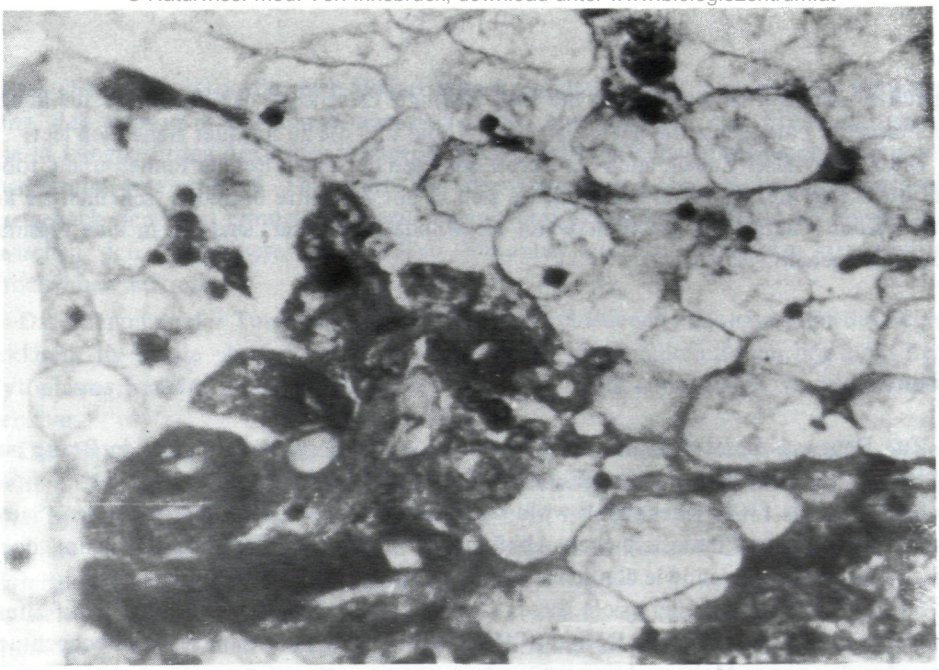

Abb.4: Klare zellige Struktur (Original).

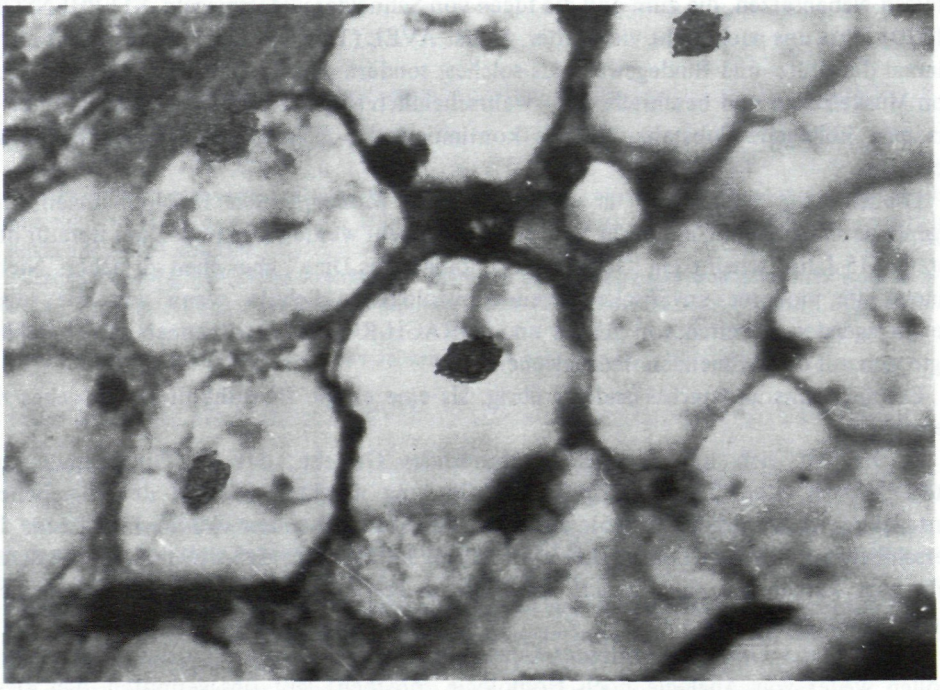

Abb.5: Choroide Zellen mit zentralen und wandständigen Kernen (Original).

© Naturwiss.-med. Ver. Innsbruck; download unter www.biologiezentrum.at

"gefüllte" Zustand ist auch durch die Lage bedingt. Es scheint, daß die Zellen, die in der Richtung der Längsachse des Tieres liegen, voll sind und die zu ihr quer stehenden leer.

Die Kerne dieser Zellen, auch der leeren, sind von derselben Beschaffenheit und Größe wie die Kerne des Syncytiums. Wenn sie sich in der Zellmitte befinden, scheinen sie an Plasmafäden "aufgehängt". Auch wenn sie wandständig sind, sind sie in eine Plasmaschicht eingehüllt (Abb. 5).

Diskussion:

Zur Deutung dieses Gewebes sind wir auf die histologische Literatur in Bezug auf wirbellose Tiere angewiesen. Nun ist dies alles äußerst wenig.

SCHNEIDER (1902) behandelt wohl das Bindegewebe verschiedener Gruppen. Seine eindrucksvollen und fantasiereichen Abbildungen sind jedem Fachmann bekannt, doch beschreibt er keine irgendwie ähnlich aussehende Struktur.

STOLTE (1930) erledigt (sic!) dieses Gewebe in 20 Zeilen, wobei er sich auf ältere Autoren wie z.B. CERFONTAIN und SCHNEIDER beschränkt, ohne eigene Beobachtungen oder eine eigene Meinung hinzuzufügen.

Blättert man bei den älteren Autoren weiter, so findet man bei TROPAU (1920), BUCHNER (1930), CUENOT (1898), WILHELM (aus Stolte zitiert) spärliche Angaben in einigen Nebensätzen, die zum Teil die Ideen von Schneider widerspiegeln. STEPHENSON (1920) führt uns auch nicht viel weiter. Selbst AVEL (Traite de Zoologie) erwähnt nicht einmal das Stütz- und Bindegewebe als solches, sondern als eine fibrilläre Begleitstruktur von Muskelzellen und beschreibt sie – wahrscheinlich auf BARGETON (1938) gestützt – als eine kollogene Substanz, die als kontinuierendes Element in die Basalmembran übergeht.

Ebensowenig finden wir in den modernen Monographien Beschreibungen, die irgendwie mit diesem Gewebe in Verbindung gebracht werden könnten. Die Literatur der letzten 15 Jahre scheint ein "so rein morphologisches Ding" übersehen zu haben. Nicht einmal die moderne ungarische annelidenhistologische Schule, wenn man die sonst hervorragenden Arbeiten von AROS und VIRÁGH-RÖHLICH so nennen darf, beschäftigte sich mit dem Annelidenbindegewebe.

Es bleibt uns also nichts anderes übrig, als eine eigene Deutung dieses Gewebes zu versuchen.

Es handelt sich um ein echtes chordoides Gewebe, das im Organismus eine Stützfunktion, Versteifung ausübt. Diese Deutung möchten wir mit den klassischen Entdeckungen von AX (1966) an in Sandlücken lebenden Würmern stützen. In verschiedenen Arbeiten konnte AX einwandfrei nachweisen, daß diese Tiere, die sonst sehr zart konstruiert sind, gerade mit Hilfe dieses Gewebes sich in den Sandlücken weiterarbeiten können.

Er hat dieses Gewebe chordoides Gewebe genannt. Die Ähnlichkeit der Struktur (wir wollen weder von Analogie noch Homologie sprechen) läßt uns vermuten, daß diese Anneliden auch ein solches Festigungsgewebe entwickelt haben. Möglicherweise kann

© Naturwiss.-med. Ver. Innsbruck; download unter www.biologiezentrum.at

dieses Organ oder Gewebe nach Bedarf zurückgebildet werden. So würde die Beobachtung, daß es eben in Trockenperioden viel stärker entwickelt ist, eine Erklärung finden. Die in Längsrichtung des Körpers angeordneten länglichen Zellen ermöglichen durch ihre Turgeszens eine größere Festigkeit, die die Bewegungen im trockenen, manchmal hartgebackenen Sand ermöglicht. Dazu tragen wahrscheinlich auch die in der Muskulatur zwischen den Längsfasern auftretenden Vakuolen bei, die gerade bei der größten Trockenheit auftreten.

Das Phänomen der Turgeszens kann auch die verschiedenen Füllungsstadien der Zellen erklären. Es wurde übrigens nicht beobachtet, ob die gefüllten Zellen mit einer dem Cytoplasma fremdartigen Flüssigkeit oder mit Cytoplasma selbst gefüllt waren. Beides ist denkbar.

Die Entstehung, die Umwandlung und das Verschwinden dieses Gewebes stellen weitere Probleme. Die Chloragogenzellen oder freischwimmenden Coelomocyten dafür verantwortlich zu machen, kommt nicht in Frage, nachdem die Natur dieser Elemente und ihre Funktion von VAN SEMAL (1960) genügend geklärt sind. Die Frage bleibt trotz Untersuchung zahlloser Exemplare unaufgeklärt.

Gleichfalls bleibt die Wandlungsrichtung rätselhaft: Ist das primäre Stadium die "homogene Masse", aus der sich die anderen Strukturen ausdifferenzieren, oder treten zunächst jene Zellen auf, die sich sekundär auflösen?

Zusammenfassung:

In *Pheretima schmardae* (HORST, 1883) wurde ein eigenartiges chordoides Stützgewebe beobachtet. Es zeigt drei ineinander übergehende Stadien: Homogene kernlose Masse, syncytiales Gebilde und zellige Struktur.

Besonders häufig tritt dieses Gewebe in Tieren auf, die in der Trockenzeit gesammelt wurden. Wir deuten es als ein schwellendes Stützgewebe, wie es ähnlich bei Sandlückenbewohnern nachgewiesen wurde.

Die Frage nach Entstehung und Umwandlung des Gewebes bleibt unbeantwortet.

Resumo:

No oligoqueta *Pheretima schmardae* (HORST, 1883) foi encontrado um tecido de sustentação que apresenta uma estrutura cordóide. O tecido apresenta 3 fases de transição: Massa homogênea sem nucléos, uma fase sincicial e uma formada de células cordoides.

Encontramos êste tipo de tecido nos animais coletados em solo arenoso em época de seca.

A estrutura turgescente está sendo interpretada como um mecanismo de rigidez, semelhante àquele da fauna arenicola na beira-mar.

A origem dêste tecido bem como o caminho da sua transformação continua obscuro.

© Naturwiss.-med. Ver. Innsbruck; download unter www.biologiezentrum.at

Literatur:

AX, P. (1966): Das Chordoidgewebe als histologisches Lebensformmerkmal der Sandlückenfauna des Meeres. Naturwiss.Rundschau, **19:** 282 – 289.

BARBURINA, E.A.: L'histogenese des muscles chez le ver *Eisenia foetida*. Dokl.Akad.Navuk. SSSR. **74:** 611 – 614.

BORGETON, M. (1938): Le Synzitium musculaire des Lombriciens; ses rapports foncionels avec le tissu conjonctiv. C.R.Soc.Biol., Paris **128:** 1070 – 1072.

BUCHNER, P. (1930): Tier und Pflanze in intercellulärer Symbiose. Berlin.

CERFONTAINE, P. (1890): Recherches sur le systeme cutane et sur le systeme musculaire du Lombric terrestre. Bul.Acad.R. Belg., **18:** 604 – 619.

CLAPAREDE, E. (1969): Histologische Untersuchungen über den Regenwurm (*Lumbricus terrestris* L.). Z.wiss.Zool., **19:** 563 – 624.

CLARA, M. (1961): Was ist das Sarkolemm? Anat.Anz., **110:** 41 – 51.

CUENOT, L. (1898): Etudes physiologiques sur les Oligochetes. Arch.de Biol., **15:** 79 – 124.

CURRAN, R.C. & CLARK, A.E. (1963): Formation and structure of the collagen fibril. Nature, London, **198:** 798 – 799.

DABELOW, A. (1962): Das Bindegewebe im Lichte der neueren Forschungen. Anat.Anz., Erg. zu **109:** 630 – 661.

HORST, R. (1879): Die Lumbricidenhypodermis. Tijdschr.Nederl.Dierk. Vereenig., **56**(4).

KINDRED, I.E. (1929): Leucocites and Leucocitopoetic organs of an Oligochaete: *Pheretima indica*. J. Morph. **47:** 435 – 478.

LIEBMANN, E. (1942): The Coelomocytes of Lumbricidae. J.Morph., **71:** 221 – 249.

OHUYE, T. (1934): On the coelomatic corpuscules in the body fluid of some Invertebrates. II. Drawida Kothaminizu. Sci.Rep.Tohacu Imp.Univs.Ser. 4, **9:** 53 – 60.

RUDALL, K.M.: The distribution of collagen and chitin. Symp.Soc.Exp.Biol., **9:** 49 – 70.

SCHNEIDER, K.C. (1902): Lehrbuch der vergleichenden Histologie. Jena.

SCHNEIDER, K.C. (1908): Histologisches Praktikum der Tiere. Jena.

SEMAL, P. van Gansen (1960): Physiologie des Chloragocites. Proc. Int.Comp.Zool., **15:** 1038 – 1039.

SEMAL, P. (1960): Occurrence of a non-fibrillar clastin in the earthworm. Nature, **186:** 654 – 655.

STOLTE, H.A. (1927): Studien zur Histologie des Altersprozesses. Zugleich ein Beitrag zur Kenntnis der "Mesodermzelle" der Oligochäten. Z.wiss.Zool., **129:** 1 – 47.

STOLTE, H.A. (1930): Oligochaetae. In: BRONN's Klassen und Ordnungen des Tierreichs, IV.3.1.

STUDNICKA, F.K. (1950): La question de la jonction du muscle avec le tessu conjonctif dans l'histologie plus ancienne et dans l'histologie plus recente. Cellule, **53:** 257 – 268.

STUDNICKA, F.K. (1952): Die Entwicklung der Bindegewebefibrillen (Desmofibrillen). Zugleich ein Kapitel aus der Geschichte der Histologie. Ergebn. Anatomie, **34:** 402 – 498.

SZÜTS, A. (19 . .): Beiträge zur Anatomie einiger Lumbriciden. Allot.Kozl.Köt. **10:** 1 – 61.

TADDEI, A. (1950): Contributo alla conoscenza di alcuni tessuti di invertebrati. Monitore Zool.ital., **58:** 16 – 27.

TROJAN, E. (1920): Bakteroiden, Mitochondrien und Chromidien. Ein Beitrag zur Entwicklungsgeschichte des Bindegewebes. Arch.Mikr.Anat., **93:** 333 – 374.

TUZET, O. & ATTISSO, M. (1955): Migration des amoebocytes ches les Oligochetes terricoles. C.R. Soc.Biol., Paris, **149:** 798 – 799.

ULRICH, K. (1957): Über die Funktion des Regenwurm-Chloragogens, insbesondere über die Fettresorption und Fettspeicherung bei *Lumbricus terrestris* L. Naturwissensch. **44:** 356 – 357.

ZOBODAT - www.zobodat.at

Zoologisch-Botanische Datenbank/Zoological-Botanical Database

Digitale Literatur/Digital Literature

Zeitschrift/Journal: Berichte des naturwissenschaftlichen-medizinischen Verein Innsbruck

Jahr/Year: 1975

Band/Volume: 62

Autor(en)/Author(s): Hauser Josef, Boccasius M. Beatriz, Kessler Ruth

Artikel/Article: Eine neuartige Form von Bindegewebe bei Pheretima schmardae (Horst, 1883) (Oligochaeta: Prosopora, Megascolecidae) (Beiträge zur Anneliden-Histologie). 53-62