

STEFFEN REHBEIN und MARTIN VISSER, Rohrdorf

***Sarcocystis-gigantea*-Infektion bei einem Europäischen Mufflon (*Ovis gmelini musimon*) in Deutschland**

Schlagworte/key words: *Sarcocystis gigantea*, Protozoa, Europäischer Mufflon, Fallbericht, Deutschland, *Sarcocystis gigantea*, Protozoa, European mouflon, case report, Germany

Einleitung

Sarkosporidien (*Sarcocystis* spp.) sind obligat zweiwirtige, intrazelluläre parasitische Protozoen, die zu den zystenbildenden Kokzidien gehören. Die mit der Bildung der sog. Sarkosporidien-Zysten (Sarkozysten) einhergehende ungeschlechtliche Phase ihrer Entwicklung findet in Pflanzen- und Allesfressern (Zwischenwirte) statt, die geschlechtliche Vermehrung in Karnivoren und im Menschen (Endwirte). Die Endwirte infizieren sich durch die orale Aufnahme Sarkosporidien-Zysten-haltiger Muskulatur von Zwischenwirten und scheiden mit den Fäzes die für die Zwischenwirte infektiösen Sporozysten aus. Während die als Zwischenwirte dienenden Pflanzen- und Allesfresser-Spezies jeweils nur für eine geringe Anzahl von *Sarcocystis*-Arten empfänglich sind, können die Karnivoren Endwirte sehr vieler *Sarcocystis*-Arten sein, d. h., die Zwischenwirtspezifität ist ausgeprägt, die Endwirtspezifität hingegen ist gering.

Die Sarkosporidien sind auch beim Europäischen Mufflon weitverbreitete Parasiten, deren Vorkommen bei dieser Tierart seit dem Ende der 1960er Jahre belegt ist. Sarkosporidien-Zysten sind in der Muskulatur von Europäi-

schen Mufflons aus der freien Wildbahn und aus Gefangenschaftshaltung bei Tieren aus Deutschland (IPPEN et al., 1974, 1988; IPPEN und SCHRÖDER, 1976; HENNE et al., 1977; IPPEN und HENNE, 1988; SPICKSCHEN, 1990/SPICKSCHEN und POHLMAYER, 2002; ODENING et al., 1995), der ehemaligen Tschechoslowakei (IPPEN et al., 1974; BLAŽEK et al., 1976; PÁV und ZAJÍČEK, 1981; GUT, 1982; LUKEŠOVA und PÁV, 1989), Österreich (KUTZER und HINAIDY, 1969), Frankreich (EUZEBY und HUGONNET, 1980), Italien (ROSSI et al., 1988; NIGRO et al., 1991), Ungarn (KÁVAI und SUGÁR, 1976; TAKÁCS, 1994, 2001), dem ehemaligen Jugoslawien (ILIĆ et al., 1990), Bulgarien (TODEV, 2002) und Chile (DÍAZ et al., 1977) nachgewiesen worden sowie bei den auf Zypern beheimateten Zypernmufflons, *Ovis gmelini ophion* (TOUMAZOS und HADJISTERKOTIS, 1997). Mittels histologischer Untersuchung bzw. tryptischer Verdauung wurden dabei Prävalenzen von 21,4 % bzw. 52 % (IPPEN et al., 1974), 28,1 % (BLAŽEK et al., 1976), 32,8 % (LUKEŠOVA und PÁV, 1989), 63,2 % (KÁVAI und SUGÁR, 1976), 90,2 % (SPICKSCHEN, 1990/SPICKSCHEN und POHLMAYER, 2002), 90,9 % (TAKÁCS, 2001) und 100 % (GUT, 1982) festgestellt, wobei allerdings zu berücksichtigen ist, dass Muskelproben von maximal 76 (LUKEŠOVA und PÁV,

1989) bzw. 154 Mufflons (TAKÁCS, 2001) untersucht worden sind. In den Untersuchungen von LUKEŠOVA und PÁV (1989) sowie SPICKSCHEN (1990)/SPICKSCHEN und POHLMAYER (2002) ließ sich mit zunehmendem Alter der Tiere eine steigende Befallsextenzität nachweisen.

Auf Grund nicht nachweisbarer Unterschiede in der Morphologie der Zystenwand und der Kongenerität ist davon auszugehen, dass Mufflons und Hausschafe Zwischenwirte für dieselben *Sarcocystis*-Arten sind, was bislang für die Mikrozysten ausbildenden Spezies *Sarcocystis* (*S.*) *tenella* und *S. arieticanis* belegt werden konnte (ODENING et al., 1995). Bei den von NIGRO et al. (1991) beschriebenen Sarkozysten handelte es sich nach ODENING et al. (1995) höchstwahrscheinlich *S. tenella*-Zysten. Mit Sarkozystenhaltigem Wildbret konnten NIGRO et al. (1991) erfolgreich Hunde infizieren, während mit diesem Material gefütterte Katzen Sporozysten nicht ausschieden.

Als Erreger von Sarkosporidien-Infektionen (= Sarkozystose) beim Hausschaf sind insgesamt 6 Arten bekannt: *S. tenella* (Railliet, 1886) Moulé, 1886 (zeitweise bezeichnet als *S. ovicanis* Heydorn et al., 1975), *S. arieticanis* Heydorn, 1985, *S. micros* Wang et al., 1988 und *S. mihoensis* Saito et al., 1997, die durch Canidae übertragen werden, sowie *S. gigantea* (Railliet, 1886) Ashford, 1977 (zeitweise bezeichnet als *S. ovifelis* Heydorn et al., 1975) und *S. medusififormis* Collins et al., 1979, deren Endwirte Felidae sind. Die Spezies *S. tenella*, *S. arieticanis* und *S. gigantea* sind weltweit bei Schafen verbreitet. *S. medusififormis* hingegen, deren Zysten etwas kleiner und dünnwandiger sind als die von *S. gigantea*, ist bislang lediglich bei Schafen in Neuseeland, Australien sowie Indien und im Iran beschrieben worden, *S. micros* und *S. mihoensis* ausschließlich bei Schafen in China bzw. Japan. Die durch Kaniden, vor allem den Hund übertragenen *Sarcocystis*-Spezies bilden mit bloßem Auge nicht oder kaum sichtbare sog. Mikrozysten in der Muskulatur aus, während die Infektion mit den von Feliden (vorrangig Katzen) übertragenen Arten zur Ausbildung sog. Makrozysten (bis zu 1,5 cm groß) führt (ODENING, 1997, 1998; ROMMEL, 2000a).

Eine Diagnose der Erregerart(en) der in den Muskelproben von Mufflons nachgewiesenen Sarkosporidien-Zysten wurde mit Ausnahme

von ODENING et al. (1995) nicht vorgenommen. Auf Grund des Fehlens anderweitiger Angaben, der untersuchten Muskelproben und/oder der Methodik des Nachweises ist davon auszugehen, dass bei den anderen Beschreibungen ebenfalls ausschließlich Mikrozysten gefunden worden sind. Lediglich bei dem von TODEV (2002) berichteten Befund von „*Sarcocystis* sp.“ in der Speiseröhre eines Mufflons aus einem Wildgatter in der Nähe von Sofia hat es sich um einen Befall mit 15 bis 20 Makrozysten (Durchmesser 3-5 mm) gehandelt (TZVETKOV, 2003).

Fallbeschreibung

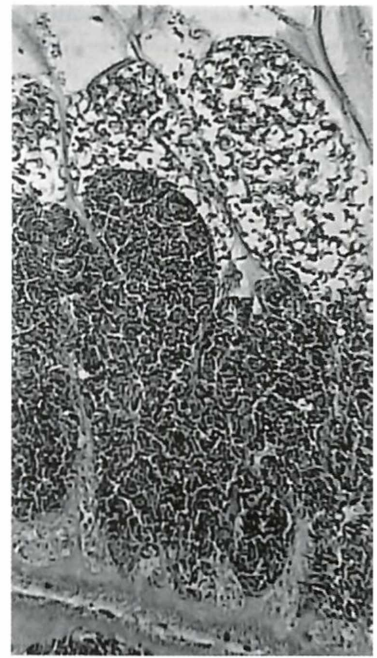
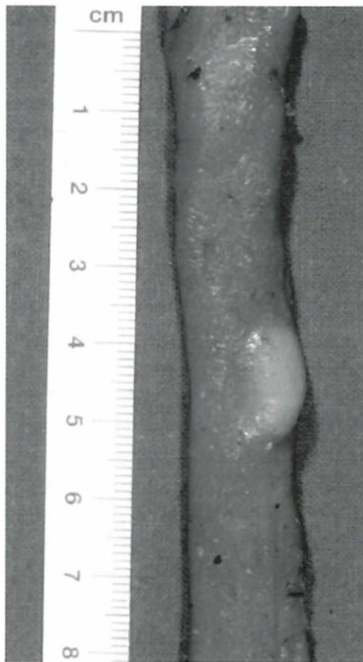Im Rahmen einer Anfrage zur Klärung der Stärke des Parasitenbefalls von Mufflons in einem Gehege und gegebenenfalls durchzuführender Behandlungsmaßnahmen sind die Aufbrüche von 3 im November 2001 erlegten Stücken zur parasitologischen Sektion gelangt. Bei den 3 Stücken handelte es sich um einen Jährlingswidder, einen etwa 5jährigen Muffelwidder und ein etwa 5 Jahre altes Muffelschaf. Die Tiere stammten aus dem Wildgehege im Stadtwald von Mannheim, wo Mufflons gemeinsam mit Auerochsen gehalten werden.

Die äußere Besichtigung der Organe ergab bei allen Tieren Hinweise für einen Befall mit kleinen Lungenwürmern: die Zwerchfellslappen der Lungen aller 3 Tiere wiesen oberflächlich herdförmige, gelblich-graue Veränderungen, sog. Brutknoten, auf; sog. Wurmknoten waren auf der Lungenoberfläche der beiden älteren Mufflons sichtbar.

Am Schlund des Muffelschafes befand sich ein die Muskulatur deutlich halbkugelartig vorwölbendes, ca. 1 cm großes, weißliches Gebilde (Abb. 1), aus dem sich nach Anschneiden durch vorsichtigen Druck ein gallertiger, weißlicher Brei entleerte. Bei mikroskopischer Betrachtung erwies sich dieser Brei aus für Sarkosporidien-Zysten typischen, sichelförmigen Zystozoen bestehend. Die Zystenwand besaß knollige Vorwölbungen. Die histologische Untersuchung von mit HE gefärbten Schnittpräparaten dieser Zyste (Abb. 2) bestätigte den Befund der Untersuchung des Nativpräparates. Bei der gefundenen Sarkosporidien-Zyste ist daher davon auszugehen, dass es sich um eine Makrozyste von *S. gigantea* handelt, deren Vorkommen da-

Abb. 1 (links) Sarkosporidien-Makrozyste am Schlund des Mufflons

Abb. 2 (rechts) Histologischer Schnitt durch die Peripherie der Sarkosporidien-Makrozyste des Mufflons mit unzähligen Zystozoitien; HE-Färbung



mit erstmals bei einem Mufflon in Deutschland beschrieben worden ist.

Die Ergebnisse der parasitologischen Untersuchung von Enddarmkot, Lunge und Gastrointestinaltrakt (koproskopische Untersuchung sowie quantitative und qualitative parasitologische Sektion nach Standardmethodik – cf. REHBEIN et al. (2000) – sind in der Tabelle 1 zusammengefasst.

Diskussion

Im vorliegenden Fall wurde erstmals über das Auffinden einer Sarkosporidien-Makrozyste bei einem älteren Mufflon berichtet, die die morphologischen Merkmale von *S. gigantea* aufwies und sich in der Schlundmuskulatur befand, der Prädispositionsstelle für *S.-gigantea*-Zysten beim Hausschaf (BOCH et al., 1979; HINAIDY und EGGER, 1994). Aus experimentellen Untersuchungen ist bekannt, dass die Zysten von *S. gigantea* sehr langsam wachsen und ihre Infektionsfähigkeit und volle Größe erst nach mehreren Monaten oder sogar Jahren erreichen. Aus diesem Grunde wurden *S.-gigantea*-Zysten bei Schafen in Deutschland und Österreich vor-

rangig bei älteren Schafen nachgewiesen (HINAIDY und EGGER, 1994; REHBEIN et al., 1998, 1999; ROMMEL, 2000a). *Sarcocystis gigantea* ist die einzige in Europa vorkommende Sarkosporidien-Spezies beim Schaf, die Makrozysten ausbildet. Die ebenfalls mit der Bildung von Makrozysten, allerdings vorwiegend in der Zwerchfells- und Interkostalmuskulatur, einhergehende Infektion von Schafen mit *S. medusiformis* ist in Europa bislang nicht beschrieben worden (ROMMEL, 2000a).

Das Fehlen von *S. gigantea* beim Wildtier Mufflon ist im wesentlichen darauf zurückzuführen, dass die für die Aufrechterhaltung des Zyklus, d. h. die Verbreitung der Sporozysten benötigten Endwirte (Felidae) im Aufenthaltsbereich der Zwischenwirte in Europa ausgerottet, verdrängt bzw. sehr stark dezimiert wurden – Luchs, Wildkatze – bzw. für den Zwischenwirt nicht oder offenbar nur sehr stark eingeschränkt verfügbar sind – Hauskatze. Im Gegensatz dazu sind Infektionen von Mufflons mit *S. tenella* und *S. arieticanis*, die an Kaniden als Endwirte gebunden sind, sehr weit verbreitet, d. h., der Zyklus dieser Parasiten wird selbst bei Wegfallen des Wolfes effektiv durch Fuchs und Haushund

Tabelle 1 Ergebnisse der parasitologischen Untersuchung der Mufflons

Parameter	Jährlings- widder	Muffel- widder	Muffel- schaf
Koproskopische Untersuchung			
Strongyliden-Eier pro Gramm Kot	450	1.175	500
<i>Strongyloides</i> -Eier pro Gramm Kot	225	0	0
<i>Trichuris</i> -Eier pro Gramm Kot	200	0	0
<i>Eimeria</i> -Oozysten pro Gramm Kot	1.175	975	625
<i>Muellerius</i> -Larven pro 10 Gramm Kot	750	79	800
Parasitologische Sektion - Anzahl an Nematoden			
Magen-Darm-Kanal			
<i>Haemonchus contortus</i>	140	60	0
<i>Ostertagia circumcincta</i>	1.335	680	340
<i>Ostertagia pinnata</i>	140	0	40
<i>Ostertagia trifurcata</i>	40	40	0
<i>Trichostrongylus axei</i>	10.360	14.750	5.970
<i>Ostertagia</i> spp., histotrope Larven 4	80	0	20
<i>Trichostrongylus colubriformis</i>	2.130	0	1.190
<i>Strongyloides papillosus</i>	35	0	0
<i>Trichuris globulosa</i>	2	0	0
<i>Trichuris ovis</i>	30	0	0
<i>Trichuris skrjabini</i>	76	0	1
Lunge			
<i>Muellerius capillaris</i>	151	22	1.054

(Hütehund, Jagdhund) aufrechterhalten (ODENING, 1995, 1997). Generell lassen sich diese Aussagen auch auf die Verhältnisse beim Hausschaf in Mitteleuropa übertragen, wo bei entsprechenden Untersuchungen Infektionen mit den durch Kaniden übertragenen, Mikrozysten ausbildenden *Sarcocystis*-Arten (bes. *S. tenella*) sehr viel häufiger nachgewiesen wurden als der Befall mit *S. gigantea* (BOCH et al., 1979; ČERNÁ und MERHAUTOVÁ, 1981; SCHMIDTOVÁ, 1992; HINAIDY und EGGER, 1994).

Die Herkunft der Mufflons aus einem Wildgehege in Stadtnähe, in dem Feliden nicht gehalten,

Katzen (Hauskatzen, streunende/verwilderte Katzen) nach Aussage des Betreuungspersonals aber immer wieder beobachtet werden, spricht für eine stärkere Exposition zu potentiell infizierten Endwirten im Vergleich zu Tieren in der freien Wildbahn.

Für die aus Bulgarien berichtete Infektion eines Mufflons mit 3 bis 5 mm großen Sarkozysten sieht TZVETKOV (2003) ebenfalls eine Exposition zu häufig vorkommenden wilden Katzen für wahrscheinlich an, da der Luchs seit der Mitte des 20. Jahrhunderts in Bulgarien ausgerottet ist.

In Deutschland sind bei Untersuchungen des Kotes von Hauskatzen in den 1970er Jahren Sarkosporidien-Sporozysten in etwa 4 % der Proben (PÖTTERS, 1978; BOCH und WALTER, 1979) nachgewiesen worden, in einer Untersuchung bei streunenden Katzen sogar in etwa 8 % der Proben (HANSEL und RUSCHER, 1980/HIEPE et al., 1980). Auswertungen der Untersuchungsbefunde von Hauskatzen lassen vermuten, dass die Nachweishäufigkeit von Sporozysten danach rückläufig war (BAUER und STOYE, 1984; EMDE, 1991; EPE et al., 1993, 1998; MUNDHENKE, 1998; BARUTZKI und SCHAPER, 2003); in einigen Einzeluntersuchungen in den 1980er und 1990er Jahren wurden Sarkosporidien-Sporozysten-Nachweise überhaupt nicht berichtet (KNAUS et al., 1989; BEELITZ et al., 1992). Ähnliches gilt offenbar auch für streunende/verwilderte Katzen, in deren Kotproben sich Sarkosporidien-Sporozysten bei Untersuchungen in den 1980er und 1990er Jahren teilweise nicht (HIEPE et al., 1988; RASCHKA et al., 1994; HECKING-VELTMAN, 1999) bzw. in weniger als 3 % der Proben (SCHUSTER et al., 1997) nachweisen ließen. Diese Entwicklung ist bei den Hauskatzen sehr wahrscheinlich eine Folge der Umstellung in der Fütterung – Umstellung von Rohfleischfütterung auf Fertigfutter, woran häufig im urbanen Bereich auch streunende Katzen partizipieren – und in der Haltung – Zunahme des Anteils ausschließlich in Wohnungen bzw. mit stark eingeschränkter Möglichkeit des Auslaufs gehaltener Katzen, woraus zwangsläufig ebenfalls Veränderungen in der Ernährung resultieren. Eine gewisse Ausnahme stellt eine Untersuchung aus dem Raum Lübeck dar, wo in 3,6 % der Kotproben von Katzen *Sarcocystis*-Sporozysten festgestellt wurden; bei den als „verwildert“ bezeichneten Tieren lag die Ausscheidungshäufigkeit sogar bei 12 % (UNBEHAUEN, 1991).

Neben der Ausscheidungshäufigkeit von Sarkosporidien-Sporozysten ist ebenfalls zu berücksichtigen, dass die Katze Endwirt für mehrere *Sarcocystis*-Arten ist (ODENING, 1997), von denen die in Kleinsäugetern (u.a. Mäuseartige) als Zwischenwirte anzutreffenden auf Grund der natürlicherweise bestehenden Räuber-Beute-Beziehung wahrscheinlich häufiger für eine Sporozysten-Ausscheidung bei Katzen verantwortlich sein dürften als die in der Skelettmus-

kulatur von Rindern bzw. ausschließlich im Schlund von Schaf und Ziege parasitierenden Spezies. Es ist aber auch zu erwähnen, dass *Sarcocystis*-Infektionen bei den Endwirten kaum eine Immunität hinterlassen, so dass mit Sporozysten-Ausscheidung einhergehende Re- und Superinfektionen jederzeit möglich sind (ROMMEL, 2000b).

Bei Untersuchungen über die Endoparasiten von insgesamt 39 freilebenden Wildkatzen aus Deutschland war eine Ausscheidung der Sporozysten von Sarkosporidien nicht nachweisbar (SCHUSTER et al., 1993; HASSLINGER und BORTENLAENGER, 1996), ebenso nicht bei koproskopischen Untersuchungen bei Wildkatzen in einer Zuchtstation Auswilderung (HASSLINGER und BORTENLAENGER, 1996). Einmal allerdings wurde über den Nachweis dieser im Kot einer Wildkatze aus einem Zoo berichtet (PÖTTERS, 1978).

Unter Berücksichtigung der bereits in früheren Untersuchungen nachgewiesenen Infektionen mit *S. tenella* und *S. arieticanis* zeigt der *S. gigantea*-Nachweis bei einem Mufflon, dass die 3 bei Hausschafen in Europa bekannten *Sarcocystis*-Arten auch bei Mufflons parasitieren können. ODENING (1995) bezeichnet das als Ausdruck der Wechselwirkung bei den Säugetierarten, die aus einer Wild- und einer Haustierform bestehen.

Zusammenfassung

Es wird über den Erstdnachweis der Makrozyste von *Sarcocystis gigantea* in der Schlundmuskulatur bei einem Europäischen Mufflon aus einer Gehegehaltung in Deutschland berichtet.

Summary

A case of *Sarcocystis gigantea* infection in an European mouflon (*Ovis gmelini musimon*) in Germany.

The first finding of the macrocyst of *Sarcocystis gigantea* in the oesophagus of an European mouflon from an enclosure in Germany is reported.

Literatur

- BARUTZKI, D.; SCHAPER, R. (2003): Endoparasites in dogs and cats in Germany 1999-2002. – Parasitol. Res. **90**, Suppl. 3: S148-S150.
- BAUER, C.; STOYE, M. (1984): Ergebnisse parasitologischer Kotuntersuchungen von Equiden, Hunden, Katzen und Igel n der Jahre 1974-1983. – Dtsch. Tierärztl. Wschr. **91**: 255-258.
- BEELITZ, P.; GÖBEL, E.; GÖTHE, R. (1992): Fauna und Befallshäufigkeit von Endoparasiten bei Katzenwelpen und ihren Müttern unterschiedlicher Haltung in Süddeutschland. – Tierärztl. Praxis **20**: 297-300.
- BLAŽEK, K.; KOTRLÝ, A.; IPPEN, R. (1976): Sarkosporidióza myokardu spárkaté zvěře. – Vet. Med. (Praha) **21**: 75-80.
- BOCH, J.; BIERSCHENCK, A.; ERBER, M.; WEILAND, G. (1979): Sarcocystis- und Toxoplasma-Infektionen bei Schlachtschafen in Bayern. – Berl. Münch. Tierärztl. Wschr. **92**: 137-141.
- BOCH, J.; WALTER, D. (1979): Vier verschiedene Kokzidienarten bei Katzen in Süddeutschland. – Tierärztl. Umsch. **34**: 749-752.
- ČERNÁ, Ž.; MERHAUTOVÁ, V. (1981): Sarcocystosis in cattle and sheep at Prague abattoir. – Folia Parasitol. **28**: 125-128.
- DIAZ, L.; RIÓSECO, H.; CUBILLOS, V. (1977): Prospección y patología del parasitismo en cérvidos autóctonos y exóticos en el sur de Chile. – Bol. Chil. Parasitol. **32**: 86-89.
- EMDE, C. (1991): Zum Endoparasitenbefall von Katzen in einer westdeutschen Großstadt (Wuppertal). – Kleintierpraxis **36**: 246-262.
- EPE, C.; ISING-VOLMER, S.; STOYE, M. (1993): Ergebnisse parasitologischer Kotuntersuchungen von Equiden, Hunden, Katzen und Igel n der Jahre 1984-1991. – Dtsch. Tierärztl. Wschr. **100**: 426-428.
- EPE, C.; SCHNIEDER, T.; STOYE, M. (1998): Ergebnisse parasitologischer Kotuntersuchungen von Equiden, Hunden, Katzen und Igel n der Jahre 1993-1997. – Wien. Tierärztl. Mschr. **85**: 435-439.
- EUZEBY, J.; HUGONNET, L. (1980): Le parasitisme chez les chamois et mouflons de la réserve naturelle des Bauges et la parasitisme chez le chamois de Vanoise. Rapport, Maladies Parasitaires. – École Nation. Vét. Lyon.
- GUT, J. (1982): Sarcocystis in mammals in Czechoslovakia. – J. Protozool. **29**: 506.
- HANSEL, U.; RUSCHER, H.-J. (1980): Über das Parasitenvorkommen bei wildernden Katzen aus dem Einzugsgebiet einer Tierkörperverwertungsanstalt. – Angew. Parasitol. **21**: 69-70.
- HASSLINGER, M.-A.; BORTENLAENGER, R. (1996): Felis silvestris (Schreber, 1777): reintroduction to wildlife with special reference to epizootiological aspects. – Ric. Biol. Selvaggina **24**, Suppl.: 457-465.
- HECKING-VELTMAN, J.S. (1999): Untersuchungen von Endo- und Ektoparasiten bei streunenden Katzen im Großraum Mönchengladbach. – Vet.med. Diss., Hannover.
- HENNE, D.; IPPEN, R.; BLAŽEK, K. (1977): Zum Sarkosporidienbefall der Muskulatur von Zoo- und Wildtieren. – Verh.ber. Erkrank. Zootiere **19**: 251-257.
- HIEPE, T.; BUCHWALDER, R.; KRÜGER, A.; SCHINDLER, W. (1988): Untersuchungen zum Endoparasitenbefall streunender Katzen unter besonderer Berücksichtigung der Helminthen. – Wien. Tierärztl. Mschr. **75**: 499-503.
- HIEPE, T.; NICKEL, S.; JUNGMANN, R.; HANSEL, U.; UNGER, C. (1980): Untersuchungen der Ausscheidung von Sporozoen-Fäkalformen bei Jagdhunden, Rotfüchsen und streunenden Hauskatzen sowie zum Vorkommen von Muskelsarkosporidien bei Wildtieren. – Mh. Vet.med. **35**: 335-338.
- HINAIDY, H.K.; EGGER, A. (1994): Die Sarkosporidien des Schafes in Österreich. – J. Vet. Med. **B 41**: 417-427.
- ILIĆ, G.; HADŽI-PAVLOVIĆ, M.; JAKIĆ, D.; POPOVIĆ, S.; JOVANOVIĆ, D.; SIMIĆ, M.; VUJIĆ, B. (1990): Upoznavanje parazitske faune i patologije divljači u lovištima i slobodnoj prirodi Timočke krajine. – Vet. Glasnik **44**: 595-598.
- IPPEN, R.; BLAŽEK, K.; HENNE, D.; KOTRLÝ, A. (1974): Ein Beitrag zur Sarkosporidiose der Zoo- und Wildtiere. – Verh.ber. Erkrank. Zootiere **16**: 315-321.
- IPPEN, R.; HENNE, D. (1988): Auswertung der Obduktionsbefunde bei 2000 Artiodactyla. – Verh.ber. Erkrank. Zootiere **30**: 5-24.
- IPPEN, R.; SCHRÖDER, H.-D. (1976): Beitrag zu den Erkrankungen der im Gebirge beheimateten Caprinae. – Verh.ber. Erkrank. Zootiere **18**: 81-87.
- IPPEN, R.; SCHRÖDER, H.-D.; TSCHERNER, W.; WISSER, J. (1988): Ein Beitrag zu den Erkrankungen des Muffelwildes. – 5. Wiss. Koll. „Wildbiologie und Wildbewirtschaftung“, 05.-06.04.1988, Leipzig, Ber., 2, 354-360.
- KÁVAI, A.; SUGÁR, L. (1976): Megfigyelések vadállományunk Sarkosporidium-fertőzöttségéről. – Parasitol. Hung. **9**: 17-19.
- KNAUS, B.-U.; FEHLER, K. (1989): Toxoplasma gondii-Infektionen und Oozystenauscheidung bei Hauskatzen und ihre Bedeutung für die Epidemiologie und Epizootiologie der Toxoplasmose. – Angew. Parasitol. **30**: 155-160.
- KUTZER, E.; HINAIDY, H.K. (1969): Die Parasiten der wildlebenden Wiederkäuer Österreichs. – Zschr. Parasiten. **32**: 354-368.
- LUKEŠOVÁ, D.; PÁV, J. (1989): Sarkocystóza spárkaté zvěře v české socialistické republice. – Folia Venatoria, No. 19, 173-193.
- MUNDHENKE, H.E. (1998): Untersuchungen zum Vorkommen von Endoparasiten bei der Katze im Großraum Hannover unter besonderer Berücksichtigung von Toxoplasma gondii. – Vet.med. Diss., Hannover.
- NIGRO, M.; MANCIANTI, F.; ROSSETTI, P.; POLI, A. (1991): Ultrastructure of the cyst and life cycle of Sarcocystis sp. from wild sheep (Ovis musimon). – J. Wildl. Dis. **27**: 217-224.
- ODENING, K. (1995): Natürliches Ökosystem, Zoo, Haustier- und menschliche Lebensstätten als Wechselwirkungsfelder von Parasiten. – Verh.ber. Erkrank. Zootiere **37**: 399-407.
- ODENING, K. (1997): Die Sarcocystis-Infektion: Wechselbeziehungen zwischen freilebenden Wildtieren, Haustieren und Zootieren. – Zool. Garten N.F. **67**: 317-340.
- ODENING, K. (1998): The present state of species systematics in Sarcocystis Lankester, 1882 (Protista, Sporozoa, Coccidia). – Syst. Parasitol. **41**: 209-233.

- ODENING, K.; STOLTE, M.; WALTER, G.; BOCKHARDT, I. (1995): Cyst wall ultrastructure of two *Sarcocystis* spp. from European mouflon (*Ovis ammon musimon*) in Germany compared with domestic sheep. – J. Wildl. Dis. 31: 550-554.
- PÁV, J.; ZAJÍČEK, D. (1981): Zdravotní stav spárkaté zvěře v oblastech s průmyslovými imisemi. Práce Výzkumn. Ústav Lesn. Hospod. Mysliv. 58: 213-228.
- PÖTTERS, U. (1978): Untersuchungen über die Häufigkeit von Kokzidien-Oozysten und -Sporozysten (Eimeriidae, Toxoplasmiidae, Sarcocystidae) in den Fäzes von Karnivoren. – Vet.med. Diss., Hannover.
- RASCHKA, C.; HAUPT, W.; RIBBECK, R. (1994): Untersuchungen zum Endoparasitenbefall bei streunenden Katzen. – Mh. Vet.med. 49: 307-315.
- REHBEIN, S.; LUTZ, W.; VISSER, M.; WINTER, R. (2000): Beiträge zur Kenntnis der Parasitenfauna des Wildes in Nordrhein-Westfalen. 1. Der Endoparasitenbefall des Rehwildes. – Zschr. Jagdwiss. 46: 248-269.
- REHBEIN, S.; VISSER, M.; WINTER, R. (1998): Ein Beitrag zur Kenntnis des Endoparasitenbefalls der Schafe auf der Schwäbischen Alb. – Dtsch. Tierärztl. Wschr. 105: 419-424.
- REHBEIN, S.; VISSER, M.; WINTER, R. (1999): Ein Beitrag zur Kenntnis des Parasitenbefalls von Bergschafen aus dem Oberpinzgau (Salzburg). – Mitt. Österr. Ges. Tropenmed. Parasitol. 21: 99-106.
- ROMMEL, M. (2000a): Protozoeninfektionen der Wiederkäuer. In: ROMMEL, M.; ECKERT, J.; KUTZER, E.; KÖRTING, W.; SCHNIEDER, T.: Veterinärmedizinische Parasitologie. – 5. Aufl., Parey Buchverlag, Berlin, 121-191.
- ROMMEL, M. (2000b): Protozoeninfektionen von Hund und Katze. In: ROMMEL, M.; ECKERT, J.; KUTZER, E.; KÖRTING, W.; SCHNIEDER, T.: Veterinärmedizinische Parasitologie. – 5. Aufl., Parey Buchverlag, Berlin, 495-526.
- ROSSI, L.; LANFRANCHI, P.; MENEGUZZI, P.E.; DE MENEGHI, D. (1988): Infezione sperimentale della capra e della pecora con sarcosporidi del muflone e del camoscio. – Parasitologia 30, Suppl. 1: 164-165.
- SCHMIDTOVÁ, D. (1992): Some characteristics of *Sarcocystis* spp. found in the muscles of sheep. – Folia Parasitol. 39: 83-84.
- SCHUSTER, R.; HEIDECHE, D.; SCHIERHORN, K. (1993): Beiträge zur Parasitenfauna autochthoner Wirte. 10. Mitt.: Zur Endoparasitenfauna von *Felis silvestris*. – Appl. Parasitol. 34: 113-120.
- SCHUSTER, R.; KAUFMANN, A.; HERING, S. (1997): Untersuchungen zur Endoparasitenfauna der Hauskatze in Ostbrandenburg. – Berl. Münch. Tierärztl. Wschr. 110: 48-50.
- SPICKSCHEN, C. (1990): Untersuchungen zum Vorkommen von Sarkosporidien bei Reh-, Rot- und Muffelwild im Raum Niedersachsen. – Vet.med. Diss., Hannover.
- SPICKSCHEN, C.; POHLMAYER, K. (2002): Untersuchungen zum Vorkommen von Sarkosporidien bei Reh-, Rot- und Muffelwild in zwei unterschiedlichen Naturräumen des Bundeslandes Niedersachsen. – Zschr. Jagdwiss. 48: 35-48.
- TAKÁCS, A. (1994): A muflon endoparazitái a Zemléni-hegységben. – Vadbiológia 1990-1993 (Gödöllo) 4: 108-114.
- TAKÁCS, A. (2001): The parasite fauna of the mouflon (*Ovis musimon*) in Hungary, with special regard to protostrongylosis caused by *Muellerius capillaris*. – 3rd Int. Symp. Mouflon, 27-29 Oct 2000, Sopron, Hungary, Proc., 299-301.
- TODEV, I. (2002): Monitoring na aktualni endoparazitoti pri fermerno otgleždani mufloni. Naučna konf. s međunarod. učastie „Stara Zagora '2002'“, 6-7 únú 2002, Stara Zagora, Bulgaria, Tom 3, 83-86.
- TOUMAZOS, P.; HADJISTERKOTIS, E. (1997): Diseases of Cyprus mouflon as determined by gross and histopathological methods. 2nd Int. Symp. Mediterranean Mouflon, 17-20 April 1996, Nicosia, Cyprus, Proc., 150-161.
- TZVETKOV, Y. (2003): Pers. Mitt. vom 02.06.2003 in Ergänzung der Arbeit von TODEV (2002).
- UNBEHAUEN, I. (1991): Untersuchungen über das Vorkommen von Darmparasiten bei Katzen im Raum Lübeck. – Vet.med. Diss., Hannover.

Anschrift der Verfasser:

Dr. habil. ST. REHBEIN, M. VISSER
Merial GmbH
Kathrinenhof Research Center
Walchenseestr. 8-12
D-83101 Rohrdorf

ZOBODAT - www.zobodat.at

Zoologisch-Botanische Datenbank/Zoological-Botanical Database

Digitale Literatur/Digital Literature

Zeitschrift/Journal: [Beiträge zur Jagd- und Wildforschung](#)

Jahr/Year: 2004

Band/Volume: [29](#)

Autor(en)/Author(s): Rehbein Steffen, Visser Martin

Artikel/Article: [Sarcocystis-gigantea-Infektion bei einem Europäischen Mufflon \(Ovis gmelini musimon\) in Deutschland 235-241](#)