©www.senckenberg.de/; download www.contributions-to-entomology.org/

Ein neuer Fall von Ophthalmomyiasis, hervorgerufen durch Oestrus ovis L.

Heinz Scherf

Zoologisches Institut der Universität Gießen

(Mit 1 Textfigur)

Unter den Urhebern einer Ophthalmomyiasis scheint in Mitteleuropa nach der tabellarischen Übersicht bei Suurküla (1942) und — als Ergänzung dazu — bei Krümmel & Brauns (1956), in denen die bisher bekannt gewordenen Myiasis-Erkrankungen des Auges erfaßt sind, die Schafbiesfliege (*Oestrus ovis* L.) eine überragende Rolle zu spielen. Sie muß ihrer Bionomie wegen zu den obligatorischen Erregern einer primären Ophthalmomyiasis externa gerechnet werden; ihre Larven leben also an den Schleimhäuten des Bindehautsackes. Die durch den Larvenbefall ausgelöste Augenerkrankung verläuft zwar schmerzhaft, nimmt aber im allgemeinen keinen malignen Charakter an, wie er bei pathogenen Dipteren als Initiatoren einer primären Ophthalmomyiasis interna so gefürchtet ist.

Die Ermittlung einer oculären Myiasis läßt es, wie auch von Krümmel & Brauns betont, wünschenswert erscheinen, der klinischen Diagnose eine entomologische Determination der Erreger anzuschließen, da jeder gesicherte Befund zur Erweiterung unserer Kenntnisse über die Bedeutung der pathogenen Dipterenarten wertvolle Beiträge liefert. Nun ist aber die einwandfreie Determination Myiasiserzeugender Insektenlarven aus mehreren Gründen mit großen Schwierigkeiten verbunden, was auch durch die nicht seltenen Fehlbestimmungen zum Ausdruck kommt. Einmal bereitet gerade bei den larvalen Stadien der Dipteren trotz einer beachtlichen Vielgestaltigkeit die Ermittlung taxonomisch verwertbarer Differentialmerkmale vielfach große Mühe, zum anderen sind viele Stadien überhaupt noch nicht oder nur unzureichend bekannt. Besondere Komplikationen treten noch bei der Ähnlichkeitsanalyse früher Larvenstadien auf, da hier die spezifischen Unterschiede häufig kaum ausgebildet sind. Oft genug wird das Heranwachsen der Larven von Merkmalsänderungen begleitet. Es sind aber fast immer gerade die frühesten Metamorphosestadien, die bei der klinischen Behandlung einer Ophthalmomyiasis freigelegt werden und dann in die Hände des Entomologen gelangen können. Krümmel & Brauns empfehlen in denjenigen Fällen, wo ein Determinationsversuch operativ entfernter Larven auf Grund ihres Alters unzulänglich bleiben muß, eine Zucht bis zum letzten Larvenstadium oder sogar bis zum adulten Tier durchzuführen und weisen hierzu einen gangbaren Weg. Leider wird indessen dem Bearbeiter das Bestimmungsobjekt meistenteils bereits abgetötet und zudem unsachgemäß

DOI: 10.21248/contrib.entomol.10.3-4.402-404

©www.senckenberg.de/; download www.contributions-to-entomology.org/

fixiert übergeben werden, so daß er dann sein Urteil nur mit Vorbehalt zu fällen in der Lage ist. Immerhin kennen wir aber inzwischen auch von nicht wenigen pathogenen Dipterenarten die ersten Stadien so hinreichend, daß bei Beachtung aller Umstände: des Befallsbildes, der Bionomie der Art und der Morphologie der Larven, eine Bearbeitung selbst mangelhaft erhaltenen Materials erfolgversprechend sein kann. Das gilt auch für den Urheber der im folgenden beschriebenen Myiasis-Erkrankung, die in der Universitätsaugenklinik in Gießen behandelt wurde.[1])

Am 16. 7. 1959 wurde ein 25-jähriger Patient vorstellig, der auf den ersten Blick an einer akuten Bindehautentzündung zu leiden schien. Das nach seinem Bericht plötzliche Auftreten der Erkrankung sprach indessen dagegen. Hiernach war er am Morgen des gleichen Tages seiner Beschäftigung noch ohne jegliche Beschwerden nachgegangen und erledigte wie gewöhnlich als Elektrokarrenfahrer eines Gießener Industrieunternehmens Materialtransporte über den Fabrikhof. Im Verlaufe einer solchen Fahrt empfand er plötzlich gegen 9^{00} Uhr unter einer Baumreihe einen heftigen Schlag gegen das rechte Auge mit anschließendem Fremdkörpergefühl und glaubte zunächst, ein Gegenstand habe ihn von den Bäumen fallend getroffen. Nach einigen Stunden stellten sich dann Schmerzen ein, die zum Aufsuchen der Klinik um 13^{00} Uhr Anlaß gaben. Die ophthalmologische Diagnose erbrachte schließlich den Verdacht einer Myiasis und im Endergebnis wurde die Anwesenheit von elf winzigen, nur schwer kenntlichen Fremdkörpern festgestellt, die sich in der Conjunktiva befanden und für die Conjunktivitis verantwortlich schienen. Nachdem die oberflächlich auf der Bindehaut liegenden Objekte mechanisch mit Stieltupfern entfernt waren und ihre tierische Natur sich herausstellte, wurden sie in Formol fixiert. Die mit dieser Fixierung verbundene starke Kontraktion der zarten Objekte erschwerte die Determinationsarbeit beträchtlich, wenngleich sich sofort erwies, daß es sich um Dipterenlarven handelte. Wegen der außerordentlich kurzen Inkubationszeit kam nur eine ovovivipare oder larvipare Art in Frage; der rasante Anflug und Aufprall des Weibchens deutete auf *Oestrus ovis*, für den dieses Verhalten des legefreudigen Weibchens bei Angriff auf den Menschen in früheren Meldungen hervorgehoben wird. Die Differentialdiagnose an Hand der Beschreibungen und zeichnerischen Detailwiedergaben in der Literatur, insbesondere bei Suurküla (1942), Krümmel & Brauns (1956), Galliard (1934), Smart (1948) bestätigte, daß es sich um Erstlarven von *Oestrus ovis* handelte. Zwar waren fixationsbedingt einige Merkmale schwer zu beurteilen, doch blieb die Übereinstimmung mit den Beschreibungen in allen wesentlichen Punkten evident, vor allem in der Ausbildung des Vorderabschnittes mit den kräftigen Mundhaken als Teil des stark sklerotisierten Cephalopharyngealskelettes (Fig. 1).

[1]) Für die Überlassung der Larven habe ich Herrn Dr. Nickl, Universitätsaugenklinik, zu danken.

DOI: 10.21248/contrib.entomol.10.3-4.402-404

©www.senckenberg.de/; download www.contributions-to-entomology.org/

Die isolierten Larven sind 0,78—0,82 mm lang, bis auf das dunkelbraune Cephalopharyngealskelett und die Dornengarnituren transparent. Am letzten Abdominalsegment sind die charakteristischen beiden Endwulste mit Dörnchenbesatz teilweise wohlerhalten.

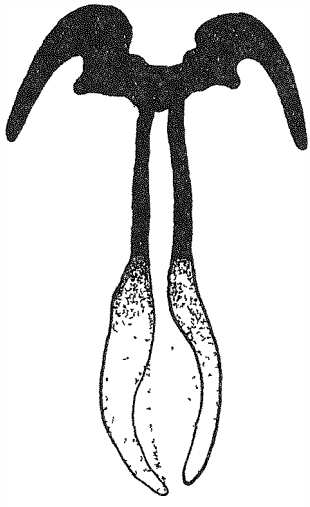

Fig. 1. *Oestrus ovis* L. Cephalopharyngealskelett einer Erstlarve

Als eigentliche Wirte von *Oestrus ovis* haben bei uns Schafe und Ziegen zu gelten, an deren Nasen- und Augenschleimhäuten das Weibchen seine Eier absetzt. Die Larven leben in den Schleimhäuten, durchlaufen drei Stadien und brauchen relativ lange zu ihrer Entwicklung. Ihr Parasitismus gefährdet den Wirt nicht wesentlich. Erwachsen verlassen sie ihren Entwicklungsort und verwandeln sich im Boden. In Mitteleuropa dürfte nur eine Generation im Jahre bestehen. Beim Menschen — einem nicht artgemäßen Wirt — werden die Eier in die Conjuktiva besorgt und die rasch schlüpfenden Larven sollen sich nicht über das erste Stadium hinaus entwickeln können. Die heftigen Augenbeschwerden resultieren aus der Aktivitat der Erstlarven und ihrer Verankerung mit den stattlichen Mundhaken und Dornenfeldern.

Zusammenfassung

Es werden ein neuer Fall von Ophthalmomyiasis beim Menschen, hervorgerufen durch elf Erstlarven von *Oestrus ovis* L., beschrieben und die naheren Umstande des Befalls erlautert.

Summary

There is reported and described a new case of human ophthalmomyiasis caused by 11 primary larvae of *Oestrus ovis* L.

Резюме

Описывается новый случай заболевания человека Ophthalmomyiasis, вызванный II первичными личинками *Oestrus ovis* L. и объясняются обстоятельства поражения.

Literatur

Galliard, H., Un nouveau cas de myiasis oculaire due à *Oestrus ovis* en France. Ann. Parasitol. hum. comp., **12**, 177—181, 1934.

Suurkula, J., Durch Dipterenlarven verursachte Augenkrankheiten (Ophthalmomyiasis). 13. Beiheft Klin. Mbl. Augenhk., Stuttgart, 1942.

Smart, J., A Handbook for the Identification of Insects of Medical Importance. London, 1948.

Krummel, H. & Brauns, A., Myiasis des Auges. Medizinische und entomologische Grundlagen. Ztschr. angew. Zool., **43**, 129—190, 1956.

DOI: 10.21248/contrib.entomol.10.3-4.402-404

ZOBODAT - www.zobodat.at

Zoologisch-Botanische Datenbank/Zoological-Botanical Database

Digitale Literatur/Digital Literature

Zeitschrift/Journal: Beiträge zur Entomologie = Contributions to Entomology

Jahr/Year: 1960

Band/Volume: 10

Autor(en)/Author(s): Scherf Heinz

Artikel/Article: Ein neuer Fall von Ophthalmomyiasis, hervorgerufen durch Oestrus ovis L. 402-404