Ber. naturhist. Ges. Hannover	126	147 - 151	Hannover 1983

Neue Wege in der Plastischen und Wiederherstellungschirurgie*

von

A. BERGER

mit 2 Abbildungen

Die plastische und Wiederherstellungschirurgie befaßt sich mit der Wiederherstellung und dem Ersatz nach Defekten durch lebendiges Gewebe (ZEISS). Sie umfaßt daher ein großes Gebiet und hat gemeinsame Interessen mit allen chirurgischen Spezialitäten. Zur Wiederherstellung nach Defekten oder Verletzungen gehört auch die Formung des zur Wiederherstellung benutzten Gewebes, um es an die natürliche Form, soweit wie möglich, heranzubringen. Es spielt daher nicht nur die Funktion, sondern auch die Ästhetik in unserem Fach eine große Rolle.

Ausgehend von diesem Definitionsversuch, sollen hier kurz einige Möglichkeiten zur Defektdeckung aufgezeigt werden. Um einen größeren Defekt, der Haut- und Fettgewebe benötigt, decken zu können, verwendet man sogen. Lappenplastiken, d.h. man verschiebt mit Hilfe eines die Durchblutung bringenden Stieles Haut und Unterhautfettgewebe, evtl. auch mit Fascie und Muskulatur, an eine andere Stelle. Dieser Stiel kann nicht abgetrennt werden und auch bei Fernlappenplastiken erst nach einer gewissen Zeit. Schon daraus ergibt sich eine gewisse Belastung des Patienten. Wenn auch der Enderfolg ein guter ist, so ist doch der Weg bis zu diesem Erfolg mit der sogen. klassischen Lappenmethode ein langer und beschwerlicher, manches Mal 12 bis 14 Wochen dauernd und auch länger.

---

*) Kurzbericht eines Vortrages vor der Naturhistorischen Gesellschaft am 28. 2. 1983

Seit der Einführung des Mikroskopes in die operative Chirurgie und der (von Suarez und Jacobsen) entwickelten Technik, um auch kleine Gefäße bis zu einem Durchmesser von 0,4 mm herunter nähen zu können, konnten wir Methoden suchen, die das gleiche Ergebnis zumindest wie die vorher erwähnten erreichen, aber mit einer wesentlich geringeren Belastung des Patienten.

Die Mikrochirurgie hat nicht nur in bezug auf die Verpflanzung von Gewebe (Cobet) als auch auf die Wiederherstellung durchtrennter Nerven (Millesi, Berger) und die Wiederannähung durchtrennter Teile (O-Brien, Berger) einen großen Einfluß.

Was heißt Mikrochirurgie? Es bedeutet für uns von der chirurgisch-technischen Seite einen Einstieg in neue Dimensionen. Man wird dadurch in die Lage versetzt, noch zarter, gewebsschonender und genauer zu arbeiten als bisher und Gewebe, wie Nerven, Gefäße oder andere zarte Strukturen wiedervereinigen oder verpflanzen zu können, die bei normaler Technik keine Aussicht auf Erfolg haben oder sogar nicht "chirurgisch sichtbar" waren.

Mit Hilfe eines Operationsaufsichtsmikroskopes sind wir in der Lage, bei Vergrößerungen von 4 bis 40fach, wobei 25fach eigentlich eine technische brauchbare Endgröße derzeit darstellt, Nerven und Gefäße mit speziellen Instrumenten und vor allem Nahtmaterial, welches einen Durchmesser von 25 µ (1/3 eines Frauenhaares) hat, zu nähen. Das Wiederzusammennähen oder Verpflanzen ist aber nur ein Teil dieser Technik, das Wesentliche ist, daß diese Gefäße durchgängig bleiben und auch die Nerven eine Durchwachsung zeigen, somit eine Funktion aus dieser Technik entsteht.

Dieser neue Weg brachte uns zunächst dazu, daß wir Nervenverletzungen, die früher mit einer Sicherheit von etwa 50 bis 60 % wiederhergestellt werden konnten, mit der Technik des Mikroskopes und der Nerventransplantation, wobei hier Hautnerven des betroffenen Patienten genommen werden, zu funktionell brauchbaren Ergebnissen bis zu 88 und 90 % kommen. Selbst im Bereich der Verletzungen des Armplexus, d.h. der Hauptnerven für den ganzen Arm, die ja beinahe einer Amputation gleichkommen, ist es mit der Mikrochirurgie und der zusätzlichen Einplanung möglicher Ersatz- und Wiederherstellungsoperationen möglich geworden, funktionelle Resultate in mehr als 60 % zu erreichen. Der Grad der Verletzung und der Zeitfaktor spielen hier immer eine große Rolle. Erst durch die Erfolge im Gebiet der Nervenwiederherstellung haben die neuen Möglichkeiten beim Nähen kleinster Gefäße auch einen Sinn für den Patienten bekommen.

Die Technik unter dem Mikroskop, Blutgefäße bis zu einem Durchmesser von 0,4 mm nähen zu können, so daß sie durchgängig bleiben, hat als erstes Einsatz in der Replantationschirurgie, d.h. in dem Teil der Plastischen und Wiederherstellungschirurgie, der sich seit alters her mit der Frage der Wiederannähung abgetrennter Teile befaßt, Eingang gefunden.

Wenn der Unfallmechanismus es zuläßt, d.h., daß das Amputat nicht komplett zerquetscht ist und die Zeit z.B. bei der Abtrennung eines Fingers und das Erreichen eines Replantationszentrums in richtigen Grenzen bleibt, kann durchschnittlich heute eine Wiederanheilungsrate von 86 % erreicht werden. Es spielt hier aber, wie bereits erwähnt, der Zustand des Amputates, die Zeit sowie auch die Art des Transportes und der Vorbereitung der abgetrennten Teile eine große Rolle. Abgetrennte Finger, Zehen oder Arme muß man in einen Behälter oder am besten in einen Kunststoffsack geben, ihn verschließen und diesen in einen zweiten Behälter oder Kunststoffsack einbringen, in dem Eiswürfel sind und etwas Wasser, so daß es ein Eiswassergemisch ist.

Die Kühlung dieser Teile bei 4 Grad Celsius ermöglicht es, Finger und Hand bis etwa zum Handgelenksbereich auch noch nach 10 und 12 Stunden erfolgreich anzunähen. Bei ganzen Extremitäten wie Armen und Beinen ist jedoch die Zeit aufgrund der großen Muskelmasse auf 6 Stunden herabzusetzen.

Wenn ein Replantationszentrum, d.h. ein Replantationsdienst aufgebaut und vorhanden ist, braucht man Chirurgen, die in dieser Technik fähig sind; diese Technik ist eine Spezialität, die auch eine ganz spezielle Einstellung zur Art und vor allem zur Zeitdauer dieser Operationen benötigt. Dann kann, wie es hier an einigen Beispielen demonstriert wird, auch bei schweren Verletzungen geholfen werden.

Eine Replantation eines Daumens oder auch mehrerer Finger kann sich von 3 bis 8 und 12 Stunden, manchmal auch länger, erstrecken. Dieses wird alles normalerweise von einem einzigen Team und Operateur durchgeführt, denn nur er weiß jederzeit, in welchem Stadium des Wiederannähungsprozesses sich dieses Replantat befindet.

Die spektakulären Erfolge in der Replantationschirurgie haben uns unmittelbar dazu gebracht, diese Technik auch zur Wiederherstellung und Rekonstruktion in allen anderen Gebieten der Defektdeckung oder Wiederherstellung einzuführen.

Es entstand daraus der neue Weg der möglichen mikrovasculären Verpflanzung ganzer Gewebseinheiten. Wenn die klassische Lappenplastik eine Verschiebung, die mit Hilfe eines Stieles erst langsam abgetrennt werden mußte, ermöglichte, so kann man mit dieser Technik ganze Gewebseinheiten z.B. Lappen mit Unterarmfettgewebe, Knochen und Muskeln, sogar Darm und Finger und Zehen verpflanzen. Dies bedeutet, daß z.B. in diesem Fall nach einer schweren Explosionsverletzung die Greiffähigkeit der Hand mit Hilfe eines Haut-Unterhaut- und auch Nerv beinhalteten Lappens vom Rist des Vorfußes die Funktion wiederhergestellt werden konnte. Auch ein Tastgefühl kann durch Anschluß an den regionären Nerven erreicht werden.

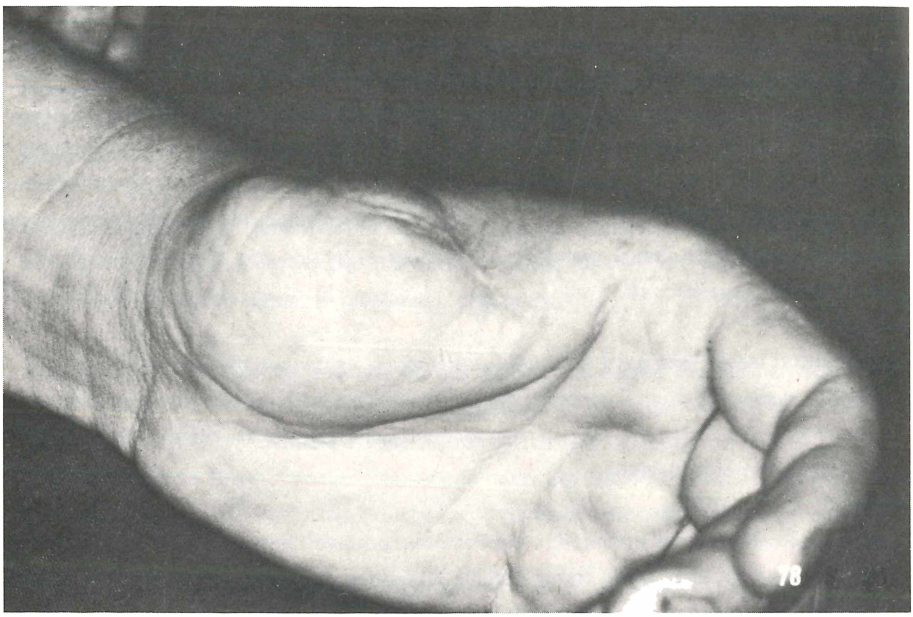

Abb. 1: 20jähriger Patient erlitt 1978 eine Kreissägenverletzung, wobei der linke Daumen abgetrennt wurde und nicht replantierbar war.

Abb. 2: Zustand nach mikrochirurgischer Verpflanzung der 2. Zehe als Daumenersatz, 2 Jahre danach, guter Spitzgriff, volle Verwendung des Daumens, wobei eine 2-Punkte-Diskriminierung von 6 mm erreicht werden konnte.

Nach schweren Unterschenkelfakturen mit ausgedehnten Weichteilverlusten, wie dies immer häufiger bei Verkehrsunfällen vorkommt, ist mit der Technik der mikrovasculären Lappenverpflanzung die Deckung des Defektes durch Haut, Unterhautfettgewebe und Muskel, wobei der Muskel auch als Ersatz für verlorengegangene Muskelfunktion verwendet werden kann, ein neuer Weg gefunden worden.

Neue Anwendungsgebiete sind z.B. die Wiederherstellung der Auskleidung des Mundes und auch die Teilrekonstruktion der Zunge nach Geschwulstoperationen mit Hilfe einer mikrovasculär verpflanzten Darmschlinge, die hier diese Funktionen übernimmt und von den Gefäßen des Halses her ernährt wird. Dieses bedeutet vor allem für Tumorpatienten einen wesentlichen Schritt nach vorn.

Es können hier nur einzelne Möglichkeiten aufgezählt werden. Hier ist noch alles im Fluß und der Weg gerade begonnen; wie es sich auch zeigt, daß wir dadurch gelernt haben, den Verlust von Fingern, die nicht wieder annähbar waren, eine brauchbare gute Funktion durch die Verpflanzung der zweiten Zehe (Abb. 1 und 2) zu erreichen. Auch bei Mißbildungen kann hier mit dieser neuen Methode große Hilfe gebracht werden.

Die Wiederherstellung nach Tumoroperationen z.B. nach Abnahme einer Brust wegen einer bösartigen Erkrankung hat auch durch diese neue Technik und das größere Wissen um die Blutversorgung der einzelnen Organe eine Bereicherung in ihren möglichen Methoden erfahren.

In der plastischen und Wiederherstellungschirurgie haben sich in den letzten Jahren neue Wege und Möglichkeiten aufgetan, um den Auftrag, der in der Definition dieser Spezialitäten liegt, besser und für den Patienten erfolgreicher erfüllen zu können. Die Techniken sind allerdings wesentlich aufwendiger und bedürfen intensiver Beschäftigung mit dieser Technik und Geduld des Operateurs sowie klare Indikationsstellungen, denn die Kombination des klassischen Gewachsenen und der modernen Technik bringt sicher für den Patienten derzeit die beste Möglichkeit der Behandlung.

Manuskript eingegangen am 13. 6. 1983

Anschrift des Verfassers:

Prof. Dr. med. A. BERGER

Klinik für Hand-, Plastische und
Wiederherstellungschirurgie
Medizinische Hochschule Hannover
- Krankenhaus Oststadt -

ZOBODAT - www.zobodat.at

Zoologisch-Botanische Datenbank/Zoological-Botanical Database

Digitale Literatur/Digital Literature

Zeitschrift/Journal: Berichte der Naturhistorischen Gesellschaft Hannover

Jahr/Year: 1983

Band/Volume: 126

Autor(en)/Author(s): Berger A.

Artikel/Article: Neue Wege in der Plastischen und Wiederherstellungschirurgie 147-151