©Naturwissenschaftlich-Medizinischen Vereinigung in Salzburg; download unter www.biologiezentrum.at

Ber. nat.-med. Ver. Salzburg	Band 16	S. 7-32	Salzburg 2011

HUMAN- UND VETERINÄRMEDIZINISCH BEDEUTSAME PARASITOSEN IM ZOO HELLBRUNN, SALZBURG

Michaela LECHNER[1], Ilse JEKEL[1], Heinrich PROSL[2] & Christoph AUGNER[3]

1) Universitätsinstitut für Medizinische Mikrobiologie, Hygiene & Infektiologie (Leiter Univ. Prof. Dr. M. MAAß, SALK Labor GmbH)
2) Veterinärmedizinische Universität, Institut für Parasitologie, Wien
3) Forschungsinstitut für Grund- und Grenzfragen der Medizin und Biotechnologie (Stv. Leiter: Dr. Mag. C. AUGNER, SALK Universitätsklinikum Salzburg)

Zusammenfassung

Parasiten sind Lebewesen, die Energieraub betreiben. Ihre Entwicklung kann sowohl im Freien als auch innerhalb des Wirtes stattfinden. Sie werden meist durch Schmutz- und Schmierinfektion übertragen. Weitere Infektionsquellen sind mit Fäkalien verschmutzte Nahrungsmittel und Wasser. Parasitäre Stadien können zusätzlich auch aktiv in Zwischen- und/oder Endwirte eindringen.
Ziel dieser Studie war es, erstmals einen Überblick über das Vorkommen von Parasiten in Tieren des Zoos Hellbrunn, Salzburg zu bekommen. Das Hauptaugenmerk wurde dabei auf die Diagnostik von Stuhlparasiten gelegt.
Es konnten aus 100 Kotproben (51 Tierarten) 13 verschiedene Parasitenarten nachgewiesen werden. Als wichtigste Humanparasiten wurden *Toxocara* sp., *Capillaria* sp. und *Balantidum* sp. nachgewiesen.

Summary

Parasites are creatures, which benefit at the expense of the host and ingest nutrition. The habitations of the developing stages often change and can be found either in the enviroment or inside of the host. Most of the parasites are transmitted through dirt and smear infection. Further causes of infection are faeces, contaminated food and water.
This is the first study that gives an overview about parasites of animals of the Tiergarten Hellbrunn. The attention was concentrated on the diagnostic of stool parasites. Thirteen species of parasites were found in 100 stools-specimens of 51 different species of zoo animals. The most important humanpathogenetic parasites were *Balantidum* sp., *Toxocara* sp. and *Capillaria* sp.

©Naturwissenschaftlich-Medizinischen Vereinigung in Salzburg; download unter www.biologiezentrum.at

1 Einleitung

Der heutige Zoo Hellbrunn erstreckt sich über eine Fläche von 14 Hektar und beheimatet rund 800 Wildtiere.
Die Geschichte des Salzburger Tiergartens begann im Jahr 1424, als sich auf dem Gelände noch ein erzbischöflicher Wildpark mit einem Fischweiher und Vogelgehegen befand.
1612 begann Erzbischof Marcus Sittikus mit der Planung von Hellbrunn, dem Schloss Hellbrunn, sowie den Garten- und Parkanlagen.
50 Jahre später kam es zur Gründung des Vereins "Freunde des Salzburger Tiergartens Hellbrunn" und die Tore des damaligen Bergweltzoos konnten für die Besucher geöffnet werden.
1972 stand der Salzburger Tiergarten vor der Schließung, bis vier Jahre später die Stadt und das Land Salzburg die finanzielle Abgangsdeckung übernahmen und somit ein Neuanfang möglich war.
Mit Rücksicht auf die landschaftliche und klimatische Situation wurden 1990 drei tiergeografische Gehegezonen (Eurasien, Südamerika und Afrika) geschaffen und das Prinzip des Geo-Zoos eingeführt.
2003 wurde der Verein "Salzburger Tiergarten Hellbrunn" in die Zoo Salzburg Gemeinnützige GmbH umgewandelt. Gesellschafter der GmbH sind zu jeweils gleichen Teilen Stadt und Land Salzburg. Zusätzlich wurde der "Förderverein Zoo Salzburg" gegründet, dessen Aufgabe es ist, die Ziele des Salzburger Zoos, Artenschutz, Wissenschaft und Erziehung, zu unterstützen.
Dies ist die erste offizielle Studie, die einen Überblick über das Vorkommen von Parasiten im Tiergarten Hellbrunn ermöglicht.

2 Material und Methoden

2.1 Probengewinnung

Zusammen mit dem Veterinärmediziner des Zoos Mag. med. vet. J. LENGGER und der Tierpsychologin Mag. L. VIRTBAUER wurden 6 Probennahmegtermine vereinbart:

19. 12. 2009
09. 01. 2010
14. 02. 2010
11. 04. 2010
02. 05. 2010
09. 05. 2010

Abb. 1: Sammeln von Kotproben im Kattagehege

©Naturwissenschaftlich-Medizinischen Vereinigung in Salzburg; download unter www.biologiezentrum.at

2.2 Probenverarbeitung

Für Untersuchungen von Kotproben werden in der Diagnostik sogenannte Anreicherungsverfahren (Flotations- und Sedimentationsmethoden oder Kombinationen) eingesetzt. Das Ziel ist es, die parasitären Bestandteile zu fixieren, möglichst gut vom Kot zu trennen, mechanisch zu konzentrieren und sie für die mikroskopische Untersuchung vorzubereiten.

2.3 Sodium-Acetat-Formaldehyd (SAF)-Anreicherungsmethode

Für die vorliegende Arbeit wurde die sogenannte **SAF** (Sodium-Acetat-Formaldehyd)-Methode als Anreicherungsverfahren ausgewählt. Dieses Sedimentationsverfahren ermöglicht einerseits eine Fixierung (Asservierung) der Protozoen und Helminthen und anderseits auch die Herstellung von Dauerpräparaten (MARTI & ESCHER 1990).

Reagenzien der Stamm- bzw. Gebrauchslösung	15 g	Natriumacetat
	20 ml	Eisessig
	40 ml	Formalin 40%
	925 ml	Wasser

Tab. 1: Zusammensetzung der SAF (Sodium-Acetat-Formaldehyd) - Lösung

Durchführung von SAF-Fixierung und der anschließender Anreicherung

- Sofortiges Homogenisieren einer haselnussgroßen Stuhlprobe in 10 ml Stammlösung, zur Fixierung von Protozoen und Würmern
- Filtrieren durch ein Sieb oder Gaze (einlagig, Porengröße ca. 1 mm)
- Zentrifugieren, 2 min bei 2000 U/min
- Überstand bis auf ca. 1 ml absaugen (z.B. mit Wasserstrahlpumpe)
- Hinzufügen von 7 ml physiologische NaCl-Lösung und 2 ml Äther
- In verschlossenem Röhrchen gut vortexen
- Zentrifugieren, 1 min bei 2000 U/min
- Von den 4 entstandenen Schichten Überstand (=3 Schichten) bis auf ca. 1 ml Flüssigkeit absaugen
- Sediment aufschütteln;
- mikroskopieren bei 100 und 1000- facher Vergrößerung

Bei der Verarbeitung der Stuhlproben ist es wichtig, die Kotbestandteile so gut wie möglich in der SAF-Lösung zu zerreiben, damit die Formalinlösung, die zur Fixierung der Parasiten notwendig ist, auch alle Fragmente erreichen kann.

©Naturwissenschaftlich-Medizinischen Vereinigung in Salzburg; download unter www.biologiezentrum.at

2.4 Lichtmikroskopie und Fotografie

Die angereicherten Kotproben wurden mittels Lichtmikroskopie (Marke: Olympus Bx 50, Kamera Colour View Olympus U-CMAD3) untersucht. Fotographie und Dokumentation erfolgte über das Cell^F-Programm (Cell F soft imaging System).

2.4.1 Systematische Bestimmung der Parasiten

Die Bestimmung der Protozoen, Helminthen und Arthropoden erfolgte nach

ROMMEL M. et al (200): Veterinärmedizinische Parasitologie
MEHLHORN H. & G. PIEKARSKI (2002): Grundriss der Parasitenkunde
ECKERT J. et al (2005): Veterinärmedizinische Parasitologie
ASH L. R. (2007): Atlas of human parasitology
JEKEL I. (2010): Einführung in die Humanparasitologie
Univ.-Prof. Dr. Heinrich PROSL: Bestätigung der Ergebnisse
(Veterinärmedizinische Universität Wien, Abteilung für Parasitologie)

3 Ergebnisse

Insgesamt wurden 100 Kotproben von 51 Tierarten gesammelt. Proben der Monate Dezember 2009 bis Jänner 2010, wurden mit Einmalhandschuhen in den jeweiligen Freigehegen gesammelt. Sie waren meist gefroren und mussten erst aufgetaut werden, um sie in ein mit SAF-gefülltes Probenahmegefäß einfüllen zu können. Gras- und Erdbestandteile entfernte man, damit möglichst nur Kotprobenmaterial zur Untersuchung eingesetzt werden konnte.
Bei den meisten Proben handelte es sich um primär um Sammelproben, da es nicht möglich war, die Tier einzeln bei der Kotabgabe zu erfassen.

Tierart	**Humanpathogene Parasiten**
Gepard	*Toxascaris* sp. (*T. leonina*), *Capillaria* sp. (*C. aerophila*)
Schneeleopard	*Toxocara* sp. (*T. cati*), *Toxascaris* sp. (*T. leonina*)
Eurasischer Luchs	*Toxocara* sp. (*T. cati*)
Pinselohrschwein	*Balantidium coli*
Wollschwein	*Balantidium* sp.
Kamel	*Trichuris* sp., Magendarmstrongyliden
Sitatunga	*Capillaria* sp. (*C. longipes*)

Tab. 2: Zusammenfassung aller humanpathogenen Parasiten

©Naturwissenschaftlich-Medizinischen Vereinigung in Salzburg; download unter www.biologiezentrum.at

Gämse	Magendarmstrongyliden
Alpen-Steinbock	Magendarmstrongyliden
Diana Meerkatze	*Trichuris* sp.
Zuchtwachteln	*Ascaridia* sp.
Bartagame	*Enterobius* sp., *Entamoeba* sp.
Spornschildkröte	*Balantidium* sp.

Tab. 3: Zusammenfassung aller humanpathogenen Parasiten (Fortsetzung)

3.1 Raubtiere (Carnivora)

Tierart	**Parasitenart**	**Parasitenstadium**	**Humanpathogen**
Gepard: "Aramis"	*Toxascaris* sp. *Capillaria* sp.	Wurmei Wurmei	+ +
Gepard: "Sun"	*Toxascaris* sp.	Wurmei mit Larve	+
Gepard: "Junges"	*Toxascaris* sp.	Wurmei mit Larve	+
Schneeleopard	*Toxocara* sp. *Toxascaris* sp.	Wurmei mit Larve Wurmei	+ +
Eurasischer Luchs	*Toxocara* sp.	Wurmei	+
Zebramanguste	Nematodenlarven (Erdnematoden)	Larven, Adulte	-

Tab. 4: Diagnostizierte Parasiten und andere Formen bei den Raubtieren

In den entnommen Kotproben von Eurasischem Braunbär, Mähnenwolf, Puma (jung und alt), Tiger, Wolf, Rotem Panda (Eltern und Junges), Vielfraß und Fischotter konnten keine parasitären Strukturen nachgewiesen werden.

©Naturwissenschaftlich-Medizinischen Vereinigung in Salzburg; download unter www.biologiezentrum.at

Gepard



Abb. 2: Gepard (*Acinonyx*), junges Männchen

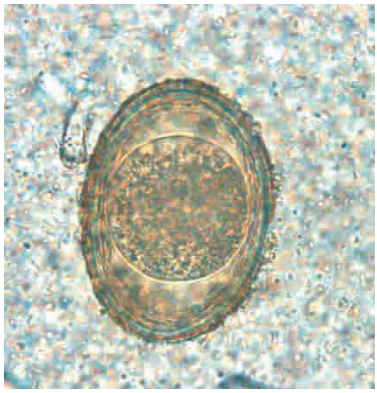

Abb. 3: *Toxascaris* sp., Wurmei, 95x70 µm

Abb. 4: *Toxascaris* sp., Wurmei mit Larve, 85x70 µm

Abb. 5: *Capillaria* sp., Wurmei, 70x30 µm

©Naturwissenschaftlich-Medizinischen Vereinigung in Salzburg; download unter www.biologiezentrum.at

Schneeleopard und Eurasischer Luchs

Abb. 6: Eurasischer Luchs (*Lynx lynx*)

Abb. 7: Schneeleopard (*Uncia uncia*)

Abb. 8: *Toxocara* sp., Wurmei, 85x75 µm

Abb. 9: *Toxocara* sp., embryoniert, Wurmei, 75x65 µm

©Naturwissenschaftlich-Medizinischen Vereinigung in Salzburg; download unter www.biologiezentrum.at

Zebramanguste

Abb. 10: Mausmilbenei, 200x50 µm

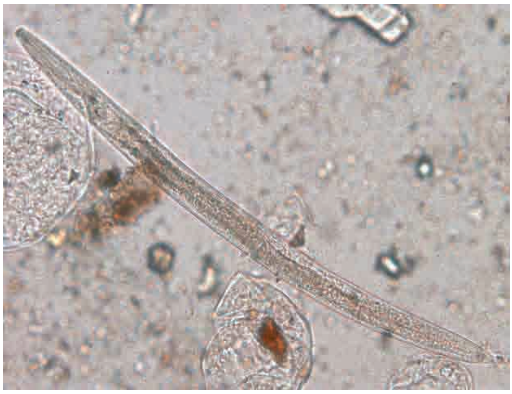

Abb. 11: Nematodenlarve, wahrscheinlich Erdnematode, 800x50 µm

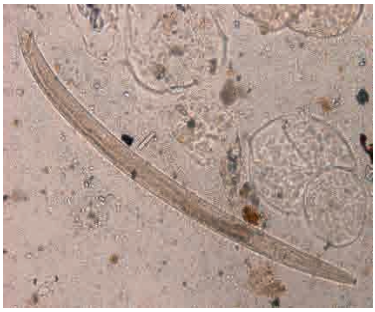

Abb. 12: Männlicher Erdnematode, Adulttier, 975x50 µm; am Hinterende Bursa copulatrix und Spikula erkennbar

Abb. 13: Rhabditiformen Ösophagus des Erdnematoden (der auch bei den freilebenden Erst- und Zweitlarven von parasitischen Nematoden – v.a. Strongyliden – vorhanden ist)

©Naturwissenschaftlich-Medizinischen Vereinigung in Salzburg; download unter www.biologiezentrum.at

3.2 Paarhufer (Artiodactyla)

Tierart	Parasiten		
	Art	**Stadium**	**Human-pathogen**
Pinselohrschwein	*Balantidium coli*	Zysten	+
Wollschwein (Streichelzoo)	*Balantidium* sp.	Zysten	+
Waldschafe (Streichelzoo)	Kokzidien: *Eimeria* sp.	Oozysten	-
Kamel	*Trichuris* sp.	Wurmei	+
	Magendarmstrongyliden	Wurmei	-
	Ziliaten (ähnlich *Buxtonella sulcata* vom Rind)	Trophozoiten (vegetatives Stadium)	-
Sitatunga	*Capillaria* sp. (ev. *C. longipes*)	Wurmei	+
	Kokzidien (ev. *Eimeria* sp.)	Oozyste	-
Orynx-Antilope	Brandpilzspore		-
Gämse	Magendarmstrongyliden (ev. *Haemonchus* sp. / *Chaberti* sp.)	Wurmei	-
	Pilzsporen		-
Alpen-Steinbock	Magendarmstrongyliden	Wurmei	-

Tab. 5: Diagnostizierte Parasiten und andere Formen bei den Paarhufern

In den entnommenen Kotproben von Pfauenziege (Streichelzoo), Zwergziege, Alpaka, Muntjak und Rentier konnten keine parasitären Strukturen nachgewiesen werden.

©Naturwissenschaftlich-Medizinischen Vereinigung in Salzburg; download unter www.biologiezentrum.at

Pinselohrschwein

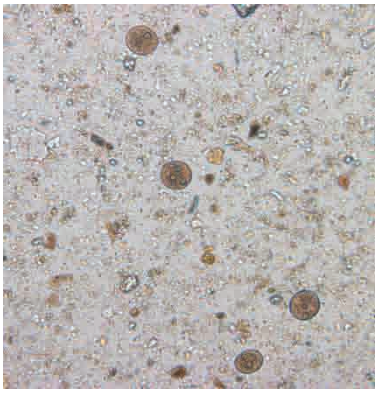

Abb. 14: *Balantidium coli*, Zysten, 50x50 µm

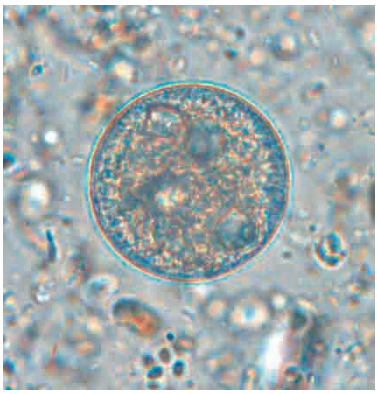

Abb. 15: *Balantidium coli*, Zyste, 50x48 µm

Waldschafe

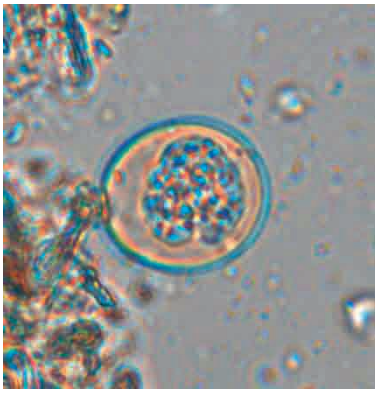

Abb. 16: Kokzidien-Oozyste, fraglich *Eimeria* sp., 25x20 µm

Abb. 17: Kokzidien-Oozyste mit 4 Sporozysten, wahrscheinlich *Eimeria* sp., 12x12 µm

©Naturwissenschaftlich-Medizinischen Vereinigung in Salzburg; download unter www.biologiezentrum.at

Trampeltier - Kamel

Abb. 18: Trampeltier
(*Camelus ferus bactrianus*)

Abb. 19: *Trichuris* sp., Wurmei,
75x35 µm

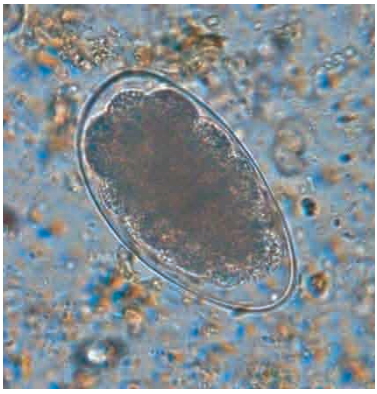

Abb. 20: Magendarmstrongylide,
Wurmei, 95x50 µm

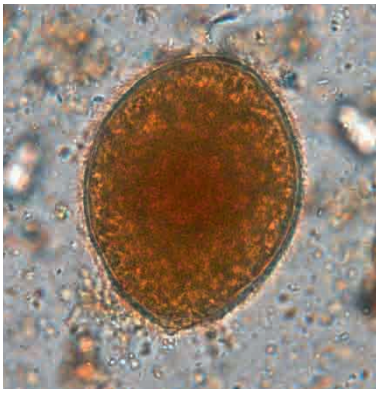

Abb. 21: Ziliat,
Trophozoit, 95x75 µm

©Naturwissenschaftlich-Medizinischen Vereinigung in Salzburg; download unter www.biologiezentrum.at

Sitatunga

Abb. 22: Magendarmstrongylide (*Haemonchus* oder *Chabertia*), Wurmei, 90x60 µm

Abb. 23: Magendarmstrongylide, Wurmei, 100x50 µm

Abb. 24: *Capillaria* sp., Wurmei, 50x25 µm

Abb. 25: Kokzidie (wahrscheinlich *Eimeria* sp.), Oozyste, 17x14µm

©Naturwissenschaftlich-Medizinischen Vereinigung in Salzburg; download unter www.biologiezentrum.at

3.3 Unpaarhufer (Perissodactyla)

Bei Przewalski-Pferd und dem Breitmaulnashorn konnten reichlich Sporangien (bzw. Makrokonidien) von Pilzen und Dickdarmziliaten, die als Symbionten einzustufen sind, nachgewiesen werden.

Abb. 26: Breitmaulnashorn (*Ceratotherium simium*)

Abb. 27: Dickdarmziliat, Trophozoit, 125x55 µm

Abb. 28: Dickdarmziliat, Trophozoit, 225x125 µm

Abb. 29: Dickdarmziliat, Trophozoit, 100x40 µm

©Naturwissenschaftlich-Medizinischen Vereinigung in Salzburg; download unter www.biologiezentrum.at

3.4 Primaten (Primates)

In den entnommenen Kotproben von Kattas, Goldkopflöwenaffen, Gehaubten Kapuzineraffen, Totenkopfaffen (*Saimiri*) und Weißhandgibbons konnten keine parasitären Strukturen nachgewiesen werden.
Bei den Liszt-Affen wurden sehr kleine Eier gefunden, deren Zuordnung jedoch nicht möglich war.
Bei den Diana Meerkatzen ließen sich Wurmeier von *Trichuris* sp. anreichern.

Abb. 30: *Trichuris* sp., embryoniert, Wurmei, 55x25 µm

Abb. 31: *Trichuris* sp., Wurmei, 50x25 µm

Abb. 32: Katta (*Lemur catta*)

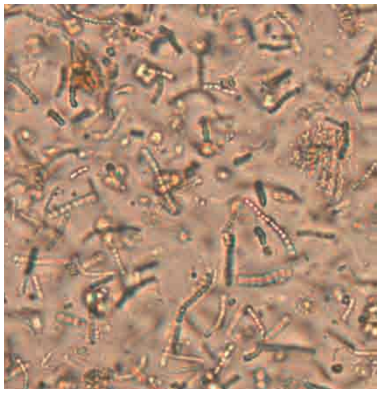

Abb. 33: Katta (*Lemur catta*), Bakterienflora

©Naturwissenschaftlich-Medizinischen Vereinigung in Salzburg; download unter www.biologiezentrum.at

3.5 Beutelsäuger (Metatheria)

In den entnommenen Kotproben vom Parmakänguru konnten keine parasitären Strukturen nachgewiesen werden.

3.6 Euarchontoglires – Lagomorpha (hasenartige)

In den entnommenen Kotproben der Zuchthasen und Kaninchen (Streichelzoo) konnten keine parasitären Strukturen nachgewiesen werden.

3.7 Euarchontoglires - Hydrochoerinae

In der entnommenen Kotprobe vom Capybara konnten keine parasitären Strukturen nachgewiesen werden.

3.8 Vögel

Bei den Zuchtwachteln fanden sich Eier von humanpathogenen Spulwürmern der Art *Ascaridia* sp.

Zuchtwachteln

Abb. 34: *Ascaridia* sp., Wurmei, 75x45 µm

Abb. 35: *Ascaridia* sp., Larve im Wurmei, 85x60 µm

Abb. 36: *Ascaridia* sp., Larve, 90x55 µm, kurz vor dem Schlüpfen

©Naturwissenschaftlich-Medizinischen Vereinigung in Salzburg; download unter www.biologiezentrum.at

3.9 Reptilien

Tierart	Parasitenart, andere Formen	Parasitenstadium	Humanpathogen
Kornnatter (Zooschule)	Ei einer ektoparasitischen Milbe der Futtermaus	Pseudoparasitismus	-
	Nematodenlarven (möglicherweise *Kalicephalus* sp. oder *Rhabdias* sp.)		-
	Rädertierchen	Trophozoit	-
	Pilzsporangien		-
Bartagame (Zooschule)	*Oxyuris* sp.	Wurmeier in verschiedenen Entwicklungsstadien	-
	Pilzsporangien (sichelförmige)		-
	Amöben	Zysten	+
Spornschildkröte	*Balantidium* sp.	Zysten	+
	Nyctotherus	Vegetative Stadien und Zysten	-

Tab.5: Diagnostizierte Parasiten und andere Formen bei Reptilien

©Naturwissenschaftlich-Medizinischen Vereinigung in Salzburg; download unter www.biologiezentrum.at

Kornnatter

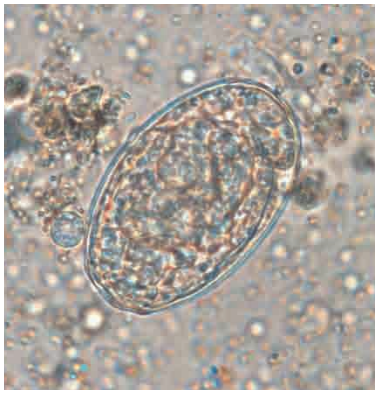

Abb. 37: Ektoparasit, Milbenei einer Futtermaus, 190x45 µm

Abb. 38: *Kalicephalus* sp. ev. auch *Rhabdias*, Wurmei, 65x40 µm

Abb. 39: Nematode (wahrscheinlich *Kalicephalus* sp.), Larve, 410x30 µm

Abb. 40: Rädertierchen (aus Wasserbehälter im Terrarium), Trophozoit, 160x65 µm

©Naturwissenschaftlich-Medizinischen Vereinigung in Salzburg; download unter www.biologiezentrum.at

Bartagame

Abb. 41: *Enterobius* sp., mit Larve, 85x45 µm

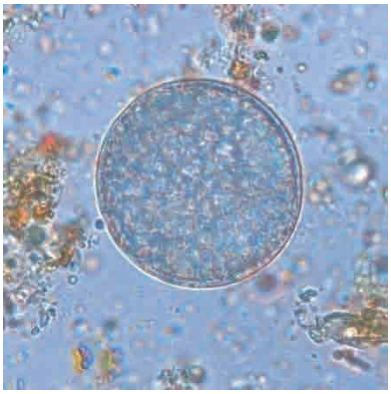

Abb. 42: *Balantidium* sp., Zyste, 57x57 µm

Abb. 43: *Nyctotherus*, Zyste, 90x60 µm

Abb. 44: *Nyctotherus*, Trophozoit, 100x65 µm

©Naturwissenschaftlich-Medizinischen Vereinigung in Salzburg; download unter www.biologiezentrum.at

4 Humanpathogene Parasiten

4.1 Amoeba

In den Kotproben von Alpen-Steinbock, Waldschaf (Streichelzoo), Parmakänguru, Bartagame (Zooschule) und Kornnatter (Zooschule) konnten Amöbenzysten nachgewiesen werden. Eine nähere Bestimmung hätte nur mittels einer molekularbiologischen Untersuchung gemacht werden können, die aber auf Grund der zuvor durchgeführten SAF-Fixierung nicht möglich war.

4.2 Balantidium coli

Balantidien, nachgewiesen im Woll- und Pinselohrschwein, sind fakultativ pathogene Ziliaten und leben im Dickdarm von Schweinen, Affen, Ratten, Hunden und Katzen. Die Spezies *Balantidium coli* ist weltweit verbreitet und ist beim Menschen Auslöser der Balantidienruhr. Die wichtigsten Reservoirwirte sind Haus- und Wildschweine. Im Ferkelalter ist meist eine geringere Parasitenlast, als bei ausgewachsenen Tieren zu finden. Die Zystenausscheidung nimmt mit dem Alter zu und kann bei säugenden Muttertieren besonders hoch sein. Im feuchten Milieu bleiben die Zysten mehrere Wochen infektiös, im Wasser mehrere Tage.
Symptome beim Menschen sind selten, können sich aber in einer akuten Balantidienruhr, mit dünnflüssigem Durchfall, schleimigem oder auch blutigem Kot und schmerzhaftem Stuhlgang äußern. Bestimmte Berufsgruppen wie Metzger und Landwirte gelten als besonders gefährdet. Ohne Behandlung kann die Krankheit tödlich verlaufen (ECKERT et al. 1992, 2005, MEHLHORN & PIEKARSKI 2002).

4.3 Kokzidien

Bei den Waldschafen des Streichelzoos und den Sitatungas wurden Kokzidien der Gattung *Eimeria* gefunden.
Zu den Kokzidien gehören auch die Gattungen *Eimeria*, *Toxoplasma*, *Isospora*, *Cryptosporidium*, *Sarcocystis*, *Hammondia* und *Besnoitia*. Beim Menschen werden klinische Krankheitsbilder nur durch *Toxoplasma*, *Cryptosporidium* und *Isospora* verursacht. Die Infektion des Menschen erfolgt primär durch orale Aufnahme von Oozysten mit der Nahrung oder Wasser. Bei *Toxoplasma gondii* kann es aber auch während der Schwangerschaft zu einer Übertragung des Parasiten kommen und eine schwere Schädigung des Un- bzw. Neugeborenen verursachen. *Toxoplasma gondii* ist zusätzlich ein lebensgefährlicher Parasit bei immunsuppremierten Personen bzw. Patienten.

©Naturwissenschaftlich-Medizinischen Vereinigung in Salzburg; download unter www.biologiezentrum.at

4.4 Trichuridae

Wurmeier der Spezies *Trichuris* spp. konnten in den Kotproben von Kamelen und Diana Meerkatzen nachgewiesen werden.
Diese Nematoden sind Dickdarmparasiten verschiedener Säugetierarten (Wiederkäuer, Schwein, Carnivoren, Mensch) und haben ein peitschenförmiges Aussehen, mit einem dünnen Vorderende und einem verdickten Hinterende. In Abhängigkeit zur Infektionsintensität, kann es zu Darmentzündungen, verringerten Wachstumsraten durch schlechte Futterverwertung und zu Nervosität der Tiere kommen.
Ein *Trichuris*-Befall beim Menschen ruft eine Erkrankung im Bereich des Caecums und des Dickdarms hervor und ist Auslöser von blutigen Diarrhöen, Anämie, Kolitis, Eosinophilie und Enddarmprolas (ASPÖCK H. 2002, ECKERT et al 2005, LUCIUS & LOOS-FRANK 2008).

4.5 Toxocaridae

In den Kotproben der Schneeleoparden konnten Spulwurmeier, wahrscheinlich *Toxocara cati*, nachgewiesen werden.
Verschiedene *Toxocara*-Arten sind einerseits als Dünndarmparasiten von Haustieren als auch andererseits als Erreger von Zoonosen von Bedeutung.
Ein Askaridenbefall (*Toxocara sp.* und *Toxascaris leonina*) stellt in Tiergärten bei Großkatzen und Geparden immer ein unlösbares Problem dar. Der Grund liegt darin, dass die Tiere auf engstem Raum gehalten werden und die Gefahr einer ständigen Reinfektion gegeben ist. (ASCHENBRENNER et al. 1987).
T. cati (auch *T. mystax*) ist weltweit der häufigste Katzenspulwurm (Befallsrate über 50%). Es erkranken neben Hauskatzen auch wildlebenden Feliden (u.a. Wildkatze, Luchs) und seltener auch der Fuchs.
Die Lebensdauer von larvenhaltigen *Toxocara*-Eiern beträgt bei günstigen Umweltbedingungen (in Wasser oder feuchter Erde) einige Monate bis 2 Jahre, in denen sie infektionstüchtig bleiben. Sie können Kälteperioden von mehreren Wochen überstehen, sind jedoch gegen Austrocknung und Temperaturen über 35°C sehr empfindlich (ECKERT et al 1992, 2005, ASPÖCK 2002).
Katzen zeigen bei einem starken Spulwurmbefall meist ein struppiges Fell und eine rachitische Symptomatik.
Die Infektion des Menschen erfolgt durch Verschlucken embryonierter Eier (Schmutz- und Schmierinfektion, z.B. in Sandkisten) oder durch orale Aufnahme paratenischer Wirte, wie durch Verspeisen von (larvenhaltigem) rohem Hasen-, Hühner- oder Schneckenfleisch.
Der Mensch dient hier nur als Fehlwirt und der Spulwurm kann sich nicht bis zum Adulttier entwickeln. Die aus den Eiern geschlüpften wandern im Körper als "Larva migrans" umher und können ein schwerwiegendes Krankheitsbild auslösen (ASPÖCK 2002, JEKEL 2010).

©Naturwissenschaftlich-Medizinischen Vereinigung in Salzburg; download unter www.biologiezentrum.at

Beim Menschen kann ein oft über längere Zeit bestehendes, uncharakteristisches und/oder unklares Krankheitsbild mit Eosinophilie zur klinischen Verdachtsdiagnose „Toxokarose“ führen. Zu besonderen Risikogruppen mit höheren Durchseuchungsraten gehören Jäger, Forstarbeiter, Schlachthausangestellte, Landwirte, Tierärzte, Hunde- und Katzenhalter (ASPÖCK 2002).

Klinik der Toxokarose des Menschen

1) **Larva migrans visceralis (LMV)-Syndrom**
   Der typische Toxokarosepatient ist zwischen 2 und 7 Jahre alt, und hat viel Kontakt mit Erde, Hunden und Katzen. Symptome einer LMV sind Appetitlosigkeit, Bauchschmerzen, Fieber, Hepatosplenomegalie und (rezidivierende) Bronchitiden. Myokarditis, Nephritis und ZNS-Beteiligung sind nicht selten.

2) **Okuläres Larva migrans (OLM)-Syndrom**
   OLM wird bei älteren Kindern und Erwachsenen beobachtet und manifestiert sich häufig als einseitiger Visusverlust. Das Eindringen der Larven in die Retina führt zur Bildung von Granulomen, die die Retina so schwer zerstören können, dass es zu Fasereinrissen oder einer Makulaablösung kommen kann. Auch Erblindung ist möglich.

3) **Convert toxocarosis Syndrom – “kryptische Toxocarose”**
   Diese Art der Toxokarose ist nur bei Kindern beschrieben worden und zeigt sich in Verhaltensauffälligkeiten (Aggressivitätssteigerung), Schlafstörungen, Bauch- und Kopfschmerzen, Hepatomegalie, Husten, mit und ohne Eosinophilie.

Bei Verdacht auf Toxaskaridose beim Menschen ist der Nachweis spezifischer Antikörper möglich. Weitere diagnostische Hilfsmittel sind bildgebende Verfahren und ophthalmologische Untersuchungen.

4.6 Magendarm- (tricho-) strongyliden

In den Wildwiederkäuern Gämse (ev. *Haemonchus sp.* oder *Chabertia sp.*), Alpen-Steinbock und Kamel des Hellbrunner Zoos konnten nicht näher unterscheidbare Wurmeier von *Magendarmstrongyliden* entdeckt werden.
Die Magen-Darm- und die Lungenwurm-Krankheit sind die wichtigsten weltweit verbreiteten Endoparasitosen der Wildwiederkäuer. Die bedeutendsten Erreger sind *Trichostrongyliden, Strongyliden* (z.B. *Chabertia ovina*).
Als Hauptsymptome zeigen sich besonders bei Jungtieren übel riechende Diarrhöen, Abmagerung, struppiges Fell, Wollausfall und verschieden lokalisierbare Ödeme.
Beim Menschen haben diese Würmer relativ geringe Bedeutung. Einige *Trichostrongylus*-Arten der Nutztiere können jedoch beim Menschen gelegentlich zu heftigen Entzündungen des Darms führen oder als Larven bis in Auge wandern (MEHLHORN et al. 1993).

©Naturwissenschaftlich-Medizinischen Vereinigung in Salzburg; download unter www.biologiezentrum.at

4.7 Capillaria

Capillaria sp. konnte beim Sitatunga (wahrscheinlich *C. longipes*) und beim Geparden "Aramis" (wahrscheinlich *C. aerophila*) nachgewiesen werden.
Die Gattung *Capillaria* gehört gemeinsam mit *Trichuris* und *Trichinella* zur Familie der *Trichuroidea*. *Capillaria* spp. und kommen als Parasiten des Verdauungstraktes, der Harnblase und anderer Organe vor. Die Eier entwickeln sich besonders gut in feuchten und warmen Böden.
Capillaria-Arten (Haarwürmer) parasitieren in inneren Organen von Wirbeltieren (Fische, Amphibien, Reptilien, Vögel, Säuger) und sind veterinärmedizinisch vor allem beim Geflügel und bei Carnivoren von Bedeutung. In der Intensivhaltung von Hühnern kommt *C. obsignata* am häufigsten vor. Bei Hund und Katze ist ein *Capillaria*-Befall selten zu finden, muss aber bei der Differentialdiagnostik berücksichtigt werden. Weiters kommen *Capillaria* spp. auch im Dünndarm von Wiederkäuern vor, haben jedoch eine untergeordnete Bedeutung, da gewöhnlich ein schwacher oder inapparenter Befall vorliegt.
Die Klinik beim tierischen Wirt äußert sich primär in katarrhalische Entzündungen der Schleimhäute, ist aber je nach Spezies und Wurmlast organabhängig.
Beim Menschen kommt es in leichten Fällen nur zu Leibschmerzen, Durchfall und Schwäche. Schwere Verläufe sind durch Erbrechen, Malabsorption, Durchfälle und Proteinverlust (Ödeme) bis zu extremer Exsikkose gekennzeichnet (KRAUSS et al 2004).

5 Diskussion

In dieser Studie werden zum ersten Mal Parasiten der verschiedenen Tiergruppen des Zoos Hellbrunn in Salzburg untersucht.
Allgemeine Literatur über Parasiten von Zootieren gibt es nicht, und daher war eine Bestimmung der einzelnen Protozoen und Helminthen, wie z.B. die 25µm großen Wurmeier in der Kotprobe der Liszt-Affen, nicht immer möglich. Es sind zwar Bücher über Erkrankungen bestimmter Tierarten und Zootiergruppen geschrieben worden, doch können in diesen nicht immer alle Bildmaterialien zur Diagnostik herangezogen werden. Oftmals fehlen die Größenangaben oder die Angaben sind zu allgemein gehalten. In der Humanparasitologie gibt es ausreichend Bestimmungsliteratur und Atlanten, die so gut wie alle humanmedizinisch wichtigen Parasiten in verschiedenen Stadien ihrer Entwicklung darstellen, doch können bestimmte Parasiten einer Gattung bei verschiedenen Tierarten komplett anders aussehen (z.B.: *Enterobius vermicularis* im Vergleich zum Oxyurenei der Bartagame).
In dieser Arbeit bedeutete das oftmals eine enorme Schwierigkeit die Spezies nur an Hand bestimmter Merkmale richtig zu erkennen.
Literatur, wie z.B. die von Wieland BECK, zeigt sehr deutlich, wie unterschiedlich das Fachgebiet der Parasitologie aufgearbeitet werden kann.

©Naturwissenschaftlich-Medizinischen Vereinigung in Salzburg; download unter www.biologiezentrum.at

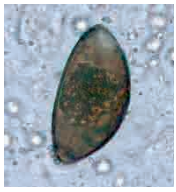

Abb. 45:
Bartagame, *Oxyuris* sp. 50x95 µm (links); Mensch, *Enterobius vermicularis*, 30x50µm (rechts)

Eine weitere Überlegung war die Fragestellung, ob sich Besucher des Zoos oder das Personal mit Parasiten infizieren können. Es gibt ja für Kinder den sogenannten Streichelzoo und die Tiere können dort direkt gefüttert werden. Bisher sind in keinem Fall Infektionen (Zootiere-Mensch) mit Parasiten aus dem Tiergarten Hellbrunn beschrieben worden. Wie schon von TSCHERNER 1998 (Zoo Berlin) berichtet, unterliegen auch die Tiere des Zoos Hellbrunn einer strengen regelmäßigen veterinärmedizinischen Kontrolle und verstorbene Tiere werden grundsätzlich zur Klärung der Todesursache obduziert. Die Tierpfleger sind angehalten, bestimmte Hygienemaßnahmen einzuhalten und haben ebenfalls von keinen auffälligen, durch Zootiere verursachten Infektionen, berichtet. Es wäre interessant beim Personal serologische Untersuchungen durchzuführen, um z.B. nachzuprüfen, ob Antikörper gegen *Toxocara* spp. oder *Echinococcus* spp. vorhanden sind.
In den einzelnen Kotproben zeigten sich immer wieder Objekte, die Wurmeiern oder Wurmlarven täuschend ähnlich sahen. Diese zeitraubenden Differenzierungen behinderten oftmals ein schnelles Mikroskopieren, werden aber in Zukunft anhand des vorliegenden Bildmaterials wesentlich erleichtert.

Beispiele für Artefakte, die parasitären Objekten sehr ähnlich sind:

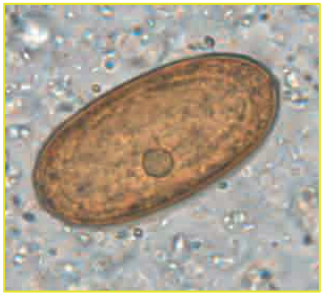

Abb. 46: Nematodenei von freilebenden Arten, 60x30 µm

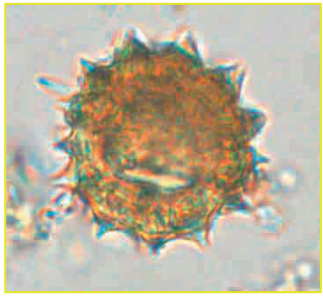

Abb. 47: Pollen, 25x25 µm

Diese Studie ist der Anfang einer Reihe parasitologischer Untersuchungen, die in den folgenden Jahren eine detailierte Zusammenschau von parasitären Protozoen und Helminthen im Tiergarten Hellbrunn liefern soll.

©Naturwissenschaftlich-Medizinischen Vereinigung in Salzburg; download unter www.biologiezentrum.at



Abb. 48: Pflanzliches Objekt, 220x10 µm

Abb. 49: Pflanzenspore, 20x10 µm

Wir konnten zeigen, dass bereits in einer Probenahmephase von nur 6 Monaten ein beeindruckendes Spektrum an Parasiten (13 Arten) gefunden werden konnte. Weitere Studien dieser Art müssen folgen, um die hier dargestellten Ergebnisse auch statistisch auswerten zu können (z.B. jahreszeitliches Auftreten, therapeutische Kontrolle, Ausschließen von Zufallsbefunden usw.).
Ergänzend wird diese Studie zusätzlich dem Tierarzt vor Ort eine große Hilfe sein, da die Abbildungen wie ein Nachschlagewerk eine schnellere mikroskopische Diagnostik von Stuhlparasiten in Nativpräparaten ermöglichen.

6 Literatur

ASH L. R. & T.C. Orihel (2007): Atlas of Human Parasitology. ASCP Press, Chicago.

ASCHENBRENNER H., GABRISCH K. & P. ZWART (1987): Krankheiten der Wildtiere. Exotische und heimische Tiere in der Tierarztpraxis. Schlütersche Verlagsanstalt und Druckerei GmbH &Co, Hannover.

ASPÖCK H. (2002): Amöben, Bandwürmer, Zecken … Parasiten und parasitäre Erkrankungen des Menschen in Mitteleuropa. Biologiezentrum des Oberösterreichischen Landesmuseums, J.-W.-Klein-Str. 73, 4040 Linz/Dornach, Austria.

AUER H. & H. ASPÖCK (1995): Helminthozoonosen in Österreich. Häufigkeit, Verbreitung und Medizinische Bedeutung. In: Krankheit und Raum (Hrsg.: FRICKE/SCHWEIKART), Franz Steiner Verlag, Stuttgart: pp 82-118.

BECK W. & N . Pantchev (2009): Parasitäre Zoonosen. Bild-Text-Atlas. Schlütersche Verlagsgesellschaft mbH & Co. KG, Hannover.

BECK W. (2006): Praktische Parasitologie bei Heimtieren. Kleinsäuger, Vögel, Reptilien, Bienen. Schlütersche Verlagsgesellschaft mbH & Co. KG, Hannover.

©Naturwissenschaftlich-Medizinischen Vereinigung in Salzburg; download unter www.biologiezentrum.at

BOCH J., SUPPERER R. & T. SCHNEIDER (2006): Veterinärmedizinische Parasitologie. Paul Parey Verlag, Stuttgart.

BÖCK P. (1989): Mikroskopische Technik (Begr. ROMEIS B.) 17. Auflage, VL Urban und Schwarzenberg, München, Wien, Baltimore.

DITTRICH L. (2007): Zootierhaltung, Tier in menschlicher Obhut. Grundlagen., Harri Deutsch Verlag, Frankfurt am Main.

ECKERT J., FRIEDHOFF K. T., ZAHNER H. & P. DEPLAZES (2008): Lehrbuch der Parasitologie für Tiermedizin. Enke Verlag, Stuttgart.

ECKERT J., KUTZER E., ROMMEL H.-J. & W. KÖRTING (1992): Veterinärmedizinische Parasitologie. Verlag Paul Parey, Berlin.

FIEBIGER J. (1947): Die Tierischen Parasiten der Haus- und Nutztiere, sowie des Menschen. Urban & Schwarzenberg, Wien.

HIEPE T., BUCHWALDER R., NICKEL S. & T. (1985): Lehrbuch der Parasitologie. Veterinärmedizinische Helminthologie (Band 3). Gustav Fischer Verlag, Stuttgart.

HIEPE T., LUCIUS R. & B. GOTTSTEIN (2006): Allgemeine Parasitologie mit den Grundzügen der Immunologie, Diagnostik und Bekämpfung. Paul Parey Verlag, Stuttgart.

JEKEL I. (2010): Einführung in die Humanparasitologie. Skriptum zur Vorlesung. Privatmedizinische Universität Salzburg. 7. Aufl.

KRAUSS H., WEBER A., APPEL M., ENDERS B., GRAEVENITZ A. v., ISENBERG H.D., SCHIEFER H.G., SLENCZKA W. & H. ZAHNER (2004): Zoonosen. Deutscher Ärzte-Verlag.

LUCIUS R. & B. LOOS-FRANK (2008): Biologie von Parasiten. Springer Verlag, Berlin, Heidelberg,.

MARTI Hp. & E. ESCHER (1990): SAF – Eine alternative Fixierlösung für parasitologische Stuhluntersuchungen. Diagnostik-Zentrum, Schweizerisches Tropeninstitut, Basel. Schweiz. med. Wschr. **120**: pp. 1473-1476.

MEHLHORN H., DÜWEL D. & W. RAETHER (1993): Diagnose und Therapie der Parasitosen von Haus- und Nutztieren. Gustav Fischer Verlag, Stuttgart, Jena, New York.

MEHLHORN H. (2001): Encyclopedic Reference of Parasitology. Springer Verlag Berlin Heidelberg, New York, Barcelona, Hong Kong London, Milan Paris, Singapore, Tokyo.

MEHLHORN H. & G. PIEKARSKI (2002): Grundriss der Parasitenkunde. Spektrum Akademischer Verlag Gustsav Fischer, GmbH Heidelberg, Berlin.

RENNER M. (1978): Leitfaden für das Zoologische Praktikum (Begr.: KÜKENTHAL W.) Gustav Fischer VL, Jena.

TSCHERNER W. (1998): Zoonotische Helminthen im Tierpark Berlin-Friedrichsfelde. European Association of Zoo- and Wildlife Veterinarians (EAZWV) Second scientific meeting, May 21-24,1998, Chester, United Kingdom.

©Naturwissenschaftlich-Medizinischen Vereinigung in Salzburg; download unter www.biologiezentrum.at

Anschrift der Verfasser:

Michaela LECHNER
m.lechner@salk.at

Dr. Ilse JEKEL
i.jekel@salk.at

Beide:
Universitätsinstitut für Medizinische Mikrobiologie,
Hygiene & Infektiologie
Müllner Hauptstraße 48
A-5020 Salzburg
(Leiter Univ. Prof. Dr. M. MAAß, SALK Labor GmbH)

Univ. Prof. Dr. Heinrich PROSL
Veterinärmedizinische Universität, Institut für
Parasitologie, Veterinärplatz 1,
A1210 Wien
heinrich.prosl@vetmeduni.ac.at

Dr. Mag. Christoph AUGNER
c.augner@salk.at
Forschungsinstitut für Grund- und Grenzfragen der
Medizin und Biotechnologie Müllner Hauptstraße 48
A-5020 Salzburg
(Leiter: Univ. Prof. Dr. H. Magometschnigg)

ZOBODAT - www.zobodat.at

Zoologisch-Botanische Datenbank/Zoological-Botanical Database

Digitale Literatur/Digital Literature

Zeitschrift/Journal: Berichte der Naturwissenschaftlich-Medizinischen Vereinigung in Salzburg

Jahr/Year: 2011

Band/Volume: 16

Autor(en)/Author(s): Lechner Michaela, Jekel Ilse, Prosl Heinrich, Augner Christoph

Artikel/Article: HUMAN- UND VETERINÄRMEDIZINISCH BEDEUTSAME PARASITOSEN IM ZOO HELLBRUNN, SALZBURG. 7-32