Ber. nat.-med. Ver. Salzburg	Band 18	S. 19-43	Salzburg 2016

ICH SEH´ ETWAS, WAS DU NICHT SIEHST:

LICHTMIKROSKOPISCHE LECKERBISSEN AUS DER HUMANPARASITOLOGIE

Ilse JEKEL[1], Christoph AUGNER[1] & Herbert AUER[2]

1) IGGMB - Das Gesundheitsforschungsinstitut
(Stv. Leitung: Mag. Dr. C. AUGNER, SALK Universitätsklinikum Salzburg)
2) Abteilung für Medizinische Parasitologie (Leitung: Univ. Prof. Dr. H. Auer),
Institut für Spezifische Prophylaxe und Tropenmedizin, Zentrum für Pathophysiologie,
Infektiologie und Immunologie, Medizinische Universität Wien

Zusammenfassung

Die Humanparasitologe ist, neben der Bakteriologie, Mykologie und Virologie, ein relativ kleines Teilgebiet der Mikrobiologie. Ein wichtiger Teil der parasitologischen Diagnostik beruht nach wie vor auf dem mikroskopischen Nachweis der parasitischen Erreger. Dazu bedarf es allerdings einer langjährigen Erfahrung, sowie ständiger Fort- und Weiterbildung, um Parasiten, insbesondere sehr kleine Parasiten (z. B. Malariaerreger), die oft nur wenige Mikrometer groß sind, erkennen zu können.
Der vorliegende Beitrag zeigt lichtmikroskopisches Bildmaterial einer Sammlung von ausgesuchten Helminthen und Arthropoden. Dabei soll das Hauptaugenmerk nicht nur auf die diagnostischen Merkmale gelenkt werden, sondern es sollen diese Mikroorganismen auch als kleine fantastische Kunstwerke der Natur vorgestellt werden.

Summary

The human parasitology is, next to bacteriology, mycology and virology, a relatively small branch of microbiology. An important part of parasitological diagnosis is still based on the microscopic identification of parasitic pathogens. However, this requires a long-term experience, as well as constant training and further education, to be able to recognize parasites (e.g. malaria pathogen), which are often only a few micrometers in size.
This paper shows light microscopic images of a collection of selected helminthes and arthropods. The main focus should be directed not only to the diagnostic features, but these microorganisms should be also presented as small fantastic works of art of nature.

1 Einleitung

Abb. 1: Trophozoit, *Plasmodium vivax*



Abb. 2: Zwei Wurmeier von *Trichuris trichiura* (Peitschenwurm)

Das Mikroskop gehört wohl zu den bedeutendsten Erfindungen des Menschen und ist bis heute speziell in der naturwissenschaftlichen und medizinischen Diagnostik nicht mehr wegzudenken. Es ist in jedem parasitologischen Labor zu finden, um auch die verschiedenen Entwicklungsstadien von parasitären Protozoen, wie z.B. die der Malariaerreger im menschlichen Blut, die Vielfältigkeit von Wurmeiern im Stuhl bzw. Gewebe oder die diagnostisch wichtigen Merkmale von Vektoren, für das menschliche Auge „sichtbar“ zu machen.

Im folgenden Beitrag wird lichtmikroskopisches Bildmaterial von ausgesuchten Präparten einer Parasitensammlung der Abteilung für Medizinische Parasitologie, des Instituts für Spezifische Prophylaxe und Tropenmedizin, der Medizinischen Universität Wien, vorgestellt. Darüber hinaus sollen Makrofotografien von Arthropoden, die sowohl als Lästlinge als auch als Transportwirte fungieren können, das parasitologische Spektrum abrunden.

2 Material und Methoden

2.1 Untersuchungsmaterial

Als fotografischen Schwerpunkt waren bestimmte Dauerpräparate einer Parasitensammlung aus der Abteilung für Medizinische Parasitologie des Instituts für Spezifische Prophylaxe und Tropenmedizin, der Medizinischen Universität Wien ausgesucht worden. Darunter fanden sich auch seltene im routine-diagnostischen Labor kaum zu sehende Entwicklungsstadien. Einige Präparate waren ungefärbt, andere koloriert eingedeckt worden.
Um das Farbenspiel auch von Lebendmaterial einzufangen, wurden zusätzlich noch Insekten, die einerseits als Transportwirte oder andererseits auch als Lästlinge bezeichnet werden, eingefangen.
Da Gliedertiere ruhiggestellt werden müssen, erfolgte entweder eine Kühlung auf 4° C oder eine Fixierung in 70%-igem Alkohol. Nach der Fixierung wurden die Objekte

sofort auf einer Styroporplatte präpariert, um eine möglichst naturgetreue Körperhaltung wieder herzustellen.

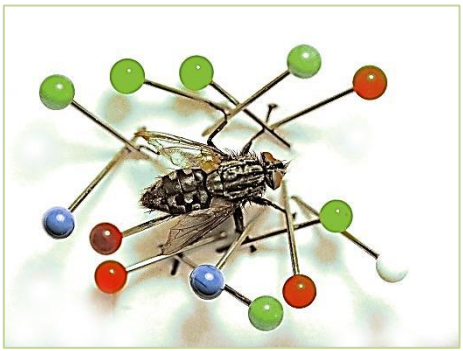

Abb. 3: Präparation von *Sarcophaga-carnaria* (Graue Fleischfliege)

2.2 Lichtmikroskopie und Fotografie

Die lichtmikroskopische Aufarbeitung erfolgte im ersten Schritt mit einem Stereomikroskop (Olympus SZX16, kombiniert mit einer Spiegelreflexkamera: Canon Eos 70D), im zweiten Schritt wurden jene Objekte, die für das Stereomikroskop zu klein waren, mittels eines Lichtmikroskops (Olympus Bx53 und einer Spiegelreflexkamera Canon Eos 600) weiter untersucht.
Für eine bessere Darstellung der Umrisse wurden Dunkelfeld, Phasenkontrast bzw. Interferenzkontrastierung eingesetzt.
Fotographie und Dokumentation erfolgte durch das Bearbeitungsprogramm von Canon Eos Utility. Weitere Bildbearbeitung wurde durch Photoshop vers. 7 durchgeführt.

2.3 Größenmessung



Abb. 4: Größenmessung Olympus SXZ 16

Die Größenmessung im Stereomikroskop Olympus SZX16 konnte mittels eines geeichten Zentimeters, der für jede Vergrößerung (x- und y-Achse) gesondert fotografiert wurde und als Überlagerungsbild (blaue Feld) diente, durchgeführt werden. Dabei konnte das Objekt (rote Linienfarbe), in jede Richtung verschoben bzw. gedreht werden (s. Abb. 3).
Beim Lichtmikroskop Olympus Bx53 war im Okular eine Mess-Skala eingebaut. Die Abstände wurden mittels eines geeichten Millimeters ausgemessen und für jede Vergrößerung der Objektive zum Umrechnen in einer Tabelle festgehalten.

3 Ergebnisse



Olympus SZX16, 1/8 sec, ISO 100 w.m. 92W5152 200 µm

Schistosoma mansoni (Pärchenegel, gefärbt): Adultes Männchen ummantelt fertiles Weibchen
Vorkommen: Afrika, arabische Halbinsel, Naher Osten, Asien, Südamerika
Klinik: Zerkariendermatitis, Katayama-Syndrom, Darmbilharziose

Olympus SZX16, 1/60 sec, ISO 100 w.m. 92W4950 50 mm

Fasciola hepatica (Großer Leberegel, gefärbt): Adulttier
Vorkommen: Weltweit
Klinik: Leberentzündung, Wucherungen in den Gallengängen, Fieber, Dyspepsie, Aszites, Lebervergrößerung, Eosinophilie, sekundäre Anämie

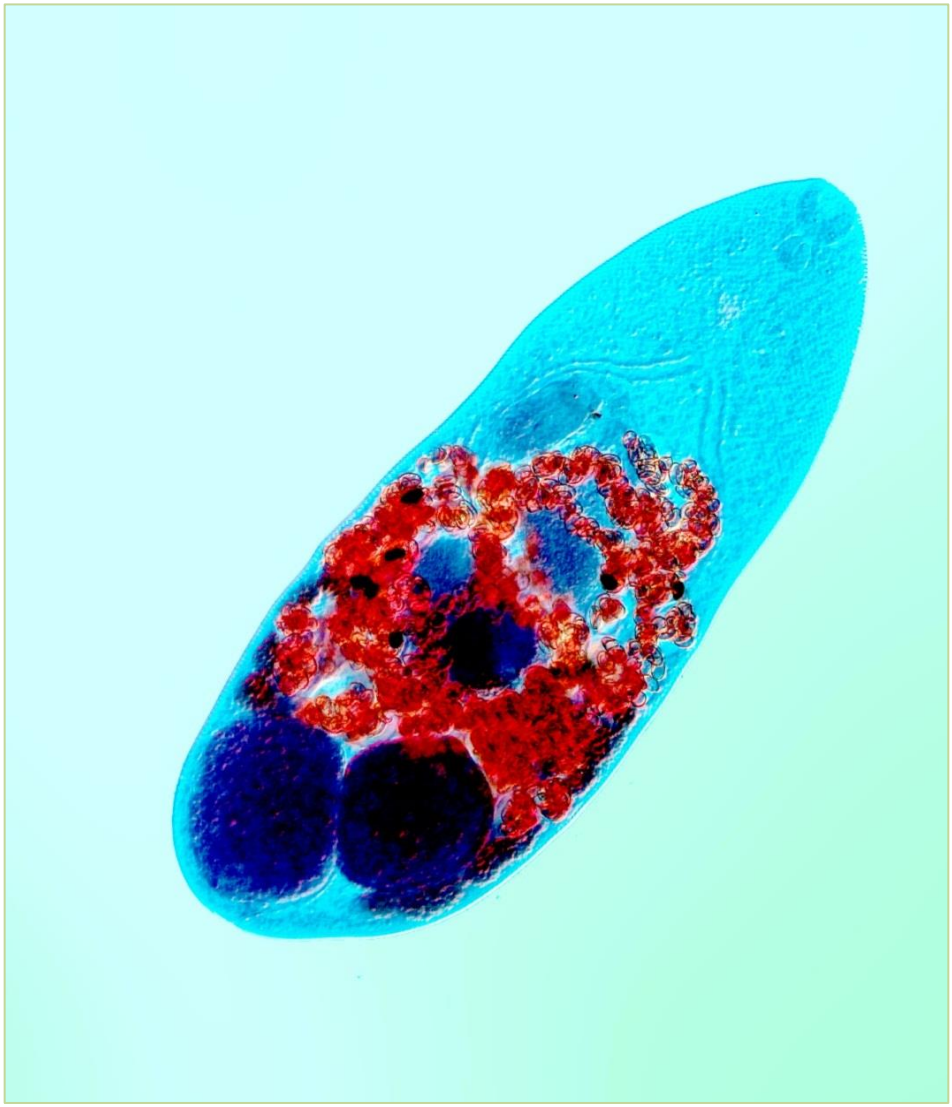

Olympus SZX16, 1/40 sec, ISO 100 w.m. PS1370 100 µm

***Metagonimus* sp.** (Darmegel, gefärbt): Adulttier, gefüllt mit Wurmeiern
Vorkommen: Ostasien, Rumänien, Spanien, Russland, Israel
Klinik: Bei Massenbefall Diarrhoen

Olympus BX53, 1/4 sec, ISO 100 w.m. PS1220B76 100 µm

Heterophyes heterophyes (Darmegel, gefärbt): Adulttier, gefüllt mit Wurmeiern
Vorkommen: Ostasien, Ägypten, Südeuropa
Klinik: Diarrhoe, bei Penetration der Darmwand Absiedelung in Herz, Lunge, Gehirn (mitTodesfolge) möglich

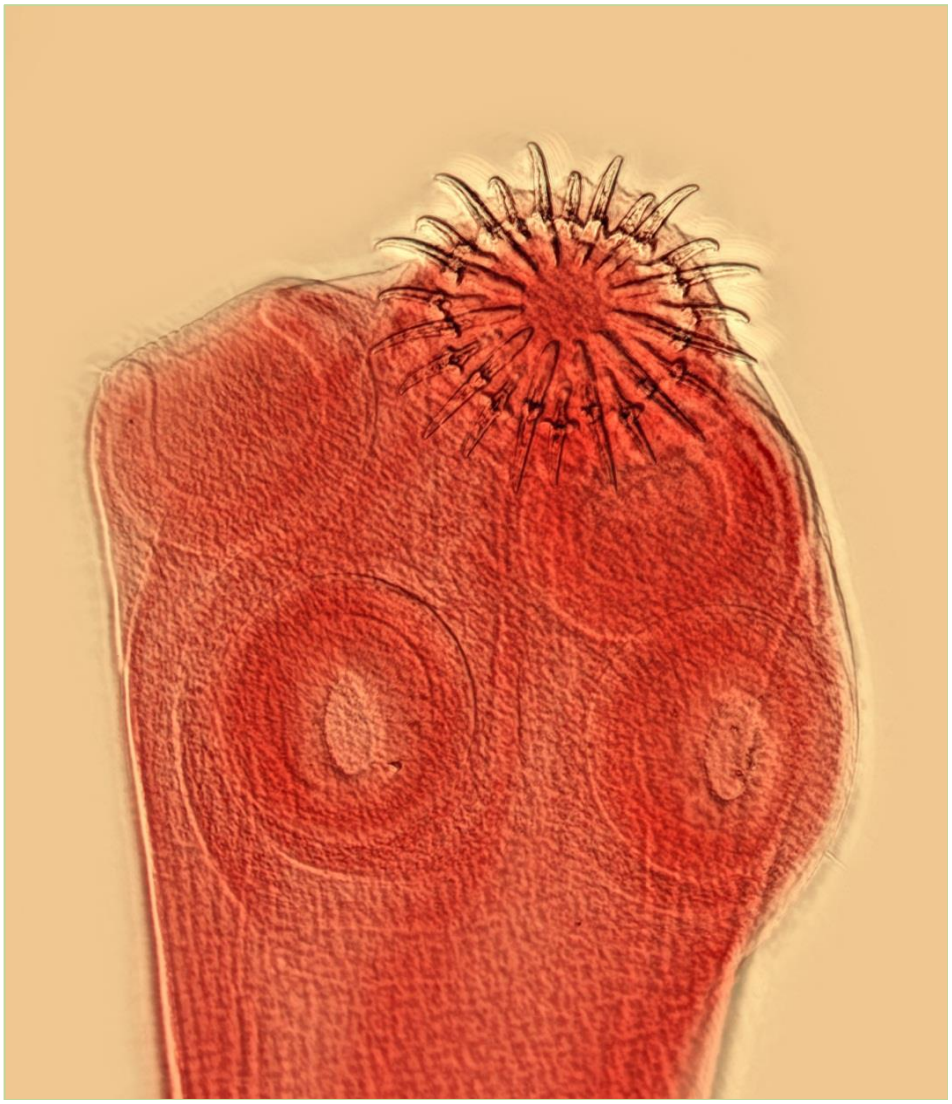

Olympus BX53, 1/10 sec, ISO 100 w.m. PS1861 200 µm

Taenia solium (Schweinebandwurm, gefärbt): Adulttier (Kopf mit Hakenkranz)
Vorkommen: Weltweit
Klinik: Bei intestinalem Befall nur milde gastrointestinale Symptomatik; ev. Gewichtsverlust, Leibschmerzen, Pruritus ani (Eigenbewegung der Proglottiden), bei extraintestinalem Befall: Zystizerkose

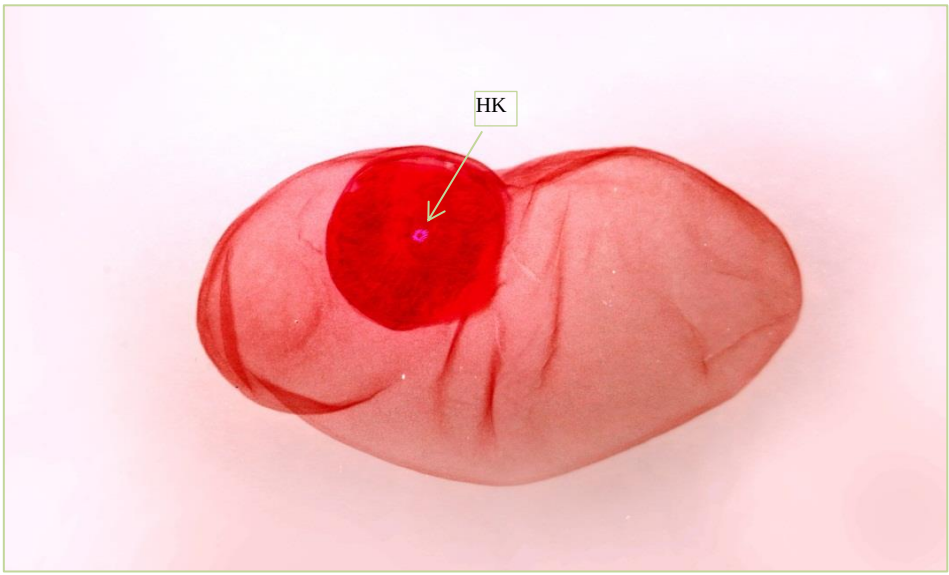

Olympus SZX16, 1/4 sec, ISO 200 w.m. 92W5462 1000 µm

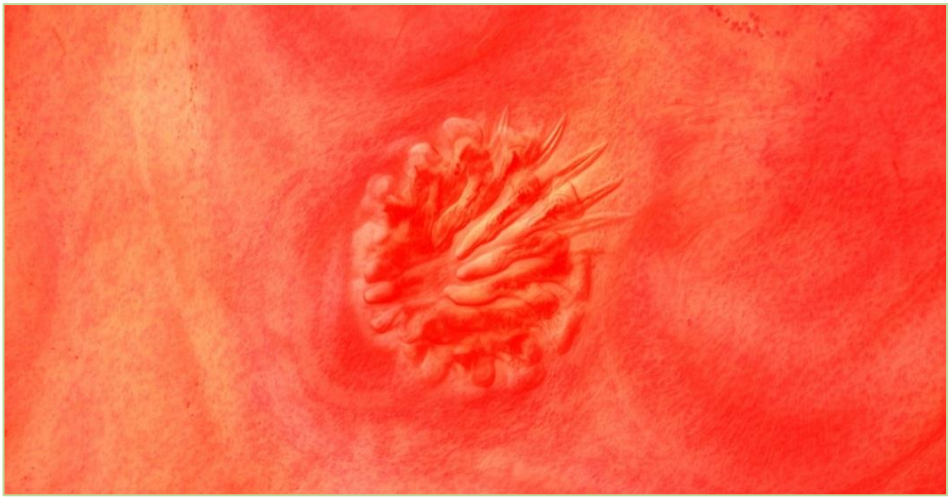

Olympus BX53, 1/60 sec, ISO 100 w.m. 92W5462 150 µm

Taenia solium (Schweinebandwurm, gefärbt): Larve (= Finne = **Cysticercus cellulosae,** Bild oben) Detailaufnahme des Hakenkranz es(HK) (Bild unten)

Vorkommen: Weltweit

Klinik: Neurologische Symptomatik bei Befall des ZNS (Neurozystizerkose), okuläre Zystizerkose; Zystizerkose

Olympus BX53, 1/320 sec, ISO 100, Phasenkontrast w.m. PS1690 500 µm

Olympus BX53, 1/320 sec, ISO 100, Phasenkontrast w.m. PS1690 500 µm

Echinococcus granulosus (Dreigliedriger Hundebandwurm, gefärbt): Adulttier, Gesamtansicht (Bild oben), reife Proglottide (Bild unten)
Vorkommen: Weltweit
Klinik: Zystische Echinokokkose, bevorzugter Befall Leber, Lunge

Olympus SZX16, 1/400 sec, ISO 580, 200 µm

Olympus BX53, 1/4 sec, ISO 200,

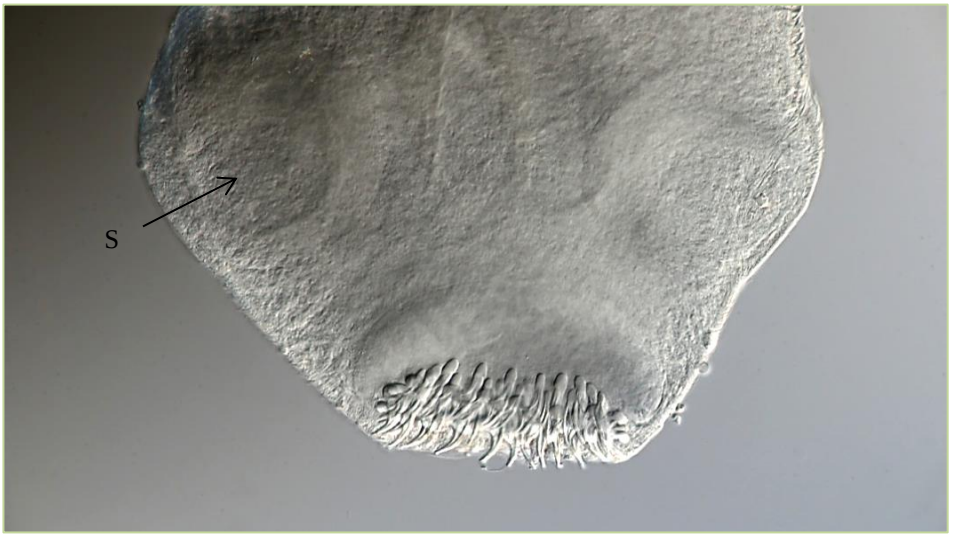

Olympus BX53, 1/10 sec, ISO 100, Phasenkontrast 40 µm

Echinococcus multilocularis (Kleiner, fünfgliedriger Fuchsbandwurm): Adulttier, Gesamtansicht (Bild oben links), Teilansicht des Skolex mit Saugnäpfen (S) und Hakenkranz (Bild oben rechts), Detailaufnahme des Skolex (Bild unten)
Vorkommen: Nördliche Hemisphäre
Klinik: Alveoläre Echinokokkose, bevorzugter Befall Leber

Olympus SZX16, 1/8 sec, ISO 100 w.m. 92W6683 500 µm

Pulex irritans (Menschenfloh): Adulttier
Vorkommen: Weltweit
Klinik: Durch Stich juckendes Erythem, Überträger der Erreger des Fleckfiebers und der Beulenpest

Olympus SZX16, 1/8 sec, ISO 500, Phasenkontrast w.m. 92W6624 500 µm

Ctenocephalides felis (Katzenfloh): Adulttier
Vorkommen: Weltweit
Klinik: Durch Stich juckendes Erythem, Überträger verschiedener Bakterien und Viren

Olympus SZX16, 1/320 sec, ISO 100 500 µm

Olympus SZX16, 1/10 sec, ISO 100 500 µm

Tineola bisselliella (Kleidermotte): Adulttier (Bild oben),
Dorsalansicht des Kopfes (Bild unten)
Vorkommen: Weltweit
Klinik: Selten symptomatisch, gelegentlich allergische Reaktionen (Atemwege)

Olympus SZX16, 1/10 sec, ISO 100 500 µm

Olympus SZX16, 1/320 sec, ISO 100 500 µm

***Thysanoptera* (Thripse, Fransenflügler)**: Nymphe (Bild oben links),
Imago (oben rechts);
Adulttier: Dorsal- und Ventralansicht (Bild links und rechts unten)
Vorkommen: Europa
Klinik: Durch Stich und Saugakt Hautläsionen mit juckenden Quaddeln

Olympus SZX16, 1/60 sec, ISO 100 1 mm

Olympus SZX16, 1/4 sec, ISO 100 200 µm

***Sciara* sp.** (Trauermücke): Adulttier (Bild oben),
Dorsalansicht des Kopfes (Bild unten)
Vorkommen: Weltweit
Medizinische Bedeutung: Tiere gelten bei massenhaftem Auftreten als störende Lästlinge; in hospitalisierten Räumen Hygieneproblem

Olympus SZX16, 1/60 sec, ISO 100 2 mm

Olympus SZX16, 1/6 sec, ISO 100 200 µm

Musca domestica (Stubenfliege): Adultes Weibchen (Bild oben),
Dorsalansicht des Kopfes (Bild unten)
Vorkommen: Weltweit
Klinik: Potentieller Myiasis-Erreger
Medizinische Bedeutung: Transportwirt von Bakterien und Viren

Olympus SZX16, 1/320 sec, ISO 100 2 mm

Olympus SZX16, 1/4 sec, ISO 100 1 mm

Phaonia gobertii **(**Kleine Fleischfliege): Aadultes Männchen (Bild oben), Kopf mit Tastrüssel (Bild unten)
Vorkommen: Europa, Schweden, Finnland
Medizinische Bedeutung: Tiere gelten bei massenhaftem Auftreten als störende Lästlinge; Transportwirt von Bakterien und Viren

Olympus SZX16, 1/60 sec, ISO 100 1 mm

Olympus SZX16, 1/4 sec, ISO 100 1 mm

Calliphora vomitoria **(**Blaue Schmeißfliege): Adultes Weibchen (Bild oben), Kopf mit Tastrüssel (Bild unten)
Vorkommen: Weltweit
Klinik: Potentieller Myiasis-Erreger
Medizinische Bedeutung: Als Transportwirt Übertragung von Krankheitserregern

Olympus SZX16, 1/13 sec, ISO 100 1 mm

Olympus SZX16, 1/13 sec, ISO 100 300 µm Olympus SZX16, 1/10 sec, ISO 100 50 µm

***Calliphora* sp. (**Blaue Schmeißfliege): Larve (=Made) (Bild oben),
Kopf mit Mundhaken (Bild links unten)
Hinterende mit paarig angeordneten Stigmenplatten (Bild rechts unten)

Olympus SZX16, 1/50 sec, ISO 200 2 mm

Olympus SZX16, 1/4 sec, ISO 100 1 mm

Vespula vulgaris **(**Gemeine Wespe): Adulte Arbeiterin (Bild oben), Kopf Frontalansicht (Bild unten)

Vorkommen: Mitteleuropa

Klinik: Schmerzhafter Stich kann allergische Reaktion bzw. bei sensibilisierten Personen anaphylaktischen Schock auslösen

Olympus SZX16, 1/40 sec, ISO 100 1 mm

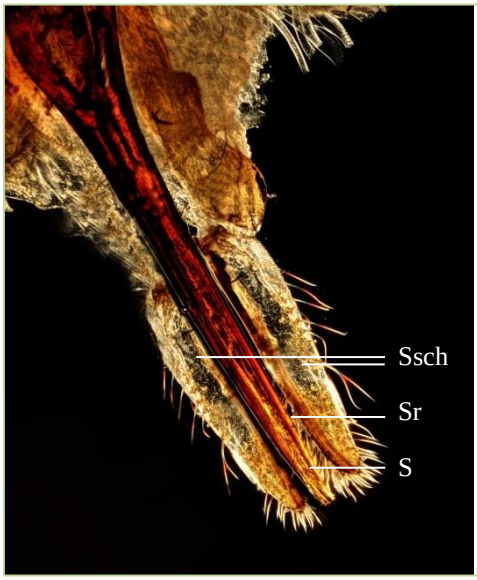

Olympus BX53, 1/20 sec, ISO 100 20 µm Olympus BX53, 1/20 sec, ISO 100 50 µm

Vespula vulgaris (Gemeine Wespe): Adulte Arbeiterin (Lateralansicht Bild oben)
Stechapperat: Stachelscheide (Ssch), Stachelrinne (Sr) Stachel (S) (Bild unten links); freipräparierter Stachel (Bild unten rechts)

4 Diskussion

Betrachtet man Mikroorganismen durch ein Lichtmikroskop, können diese Lebewesen ein einzigartiges, fotografisches Bildmaterial liefern. Worte wie „schön“ oder „ekelig“ sind Begriffe, die in der Wissenschaft keinen Platz finden, und doch sind sie charakteristische Reaktionen des Menschen, wenn er Dinge betrachtet, die ihm fremd sind. Im diagnostischen Alltag bleibt wenig Zeit, sich mit der lichtmikroskopischen Fotografie zu beschäftigen. Bilder werden nur dann gespeichert, wenn es z.B. in der ärztlichen Zuweisung extra verlangt wird, wenn bei Vorträgen Fallbeispiele präsentiert oder Demonstrationsmaterial für den Unterricht benötigt werden.
Befasst man sich jedoch intensiver mit der Mikrofotografie von humanparasitologisch relevanten Organismen, dann fallen einem zusätzliche Einzelheiten auf, die einerseits wichtige Merkmale für die Speziesidentifizierung darstellen, andererseits aber beim Betrachter Staunen über den filigranen Aufbau von Mikroorganismen auslösen. Der Hakenkranz bei Bandwürmern oder die Borsten und Antennen bei Arthropoden verleihen dem Parasiten ein bizarres Aussehen, das in der hier vorliegenden Arbeit als „fotografisches Kunstwerk“ festgehalten werden soll.
Der Salzburger Fotoklub hat seit 27. Jänner 2015 neben den üblichen Kategorien, wie Hochzeits- oder Landschaftsbildern, durch die Präsentation meines parasitologischen Bildmaterials, auch den Bereich der Makro- und Mikrofotografie von mikrobiologisch relevanten Mikroorganismen in sein Programm aufgenommen. Unter dem lateinischen Titel „Mei mundi invisibiles“ („Meine unsichtbaren Welten“), wird zukünftig auch lichtmikroskopisches Bildmaterial aus der Humanparasitologie präsentiert werden.
Seit 4. Juni 2015 läuft bereits eine erfolgreiche Ausstellung in Matera (Circolo la scaletta), die anschließend nach Policoro (beide Süditalien) übersiedelt, bei der erstmals auch lichtmikroskopisch gewonnenes Fotomaterial aus der Humanparasitologie präsentiert wird. Weitere Fotoklubs in Deutschland, Frankreich und Griechenland haben bereits Bildmaterial des Salzburger Fotoklubs inklusive des makroskopisch / mikroskopischen Fotomaterials für verschiedene Präsentationen angefordert.
Die folgenden Monate werden zeigen, ob das Publikum, beim Lesen der Fotobeschriftungen, sich vom Gefühl der Abneigung gegen Parasiten und Lästlinge trennen und die Objekte aus einer Welt, die mit freiem Auge nicht sichtbar ist, als fantastische Kunstwerke der Natur erfassen kann. Egal welches Gefühl dabei ausgelöst wird, sollte man nicht vergessen, dass die Mikroskopie zusätzlich zur Diagnostik auch eine künstlerisch wertvolle Darstellungsweise von Mikroorganismen ermöglicht.

5 Weiterführende Literatur

ASH L. R. & T.C. Orihel (2007): Atlas of Human Parasitology. ASCP Press, Chicago.

AUER H1 & ASPÖCK H. (2014): Helminths and helminthoses in Central Europe: general overview and diseases caused by trematodes (flukes). Wien Med Wochenschr. 2014 Oct; **164**(19-20):405-13.

AUER H1 & ASPÖCK H. (2014): Helminths and helminthoses in Central Europe: diseases caused by cestodes (tapeworms). Wien Med Wochenschr. 2014 Oct; **164**(19-20):414-23.

AUER H1 & ASPÖCK H. (2014): Helminths and helminthoses in Central Europe: diseases caused by nematodes (roundworms). Wien Med Wochenschr. 2014 Oct; **164**(19-20):424-34.

BELLMAN H. (2009): Der neue Kosmos-Insektenführer Taschenbuch. Franckh-Kosmos Verlags-GmbH & Co. KG Stuttgart.

BELLMAN H. (2010): Bienen, Wespen, Ameisen: Hautflügler Europas. Franckh-Kosmos Verlags-GmbH & Co. KG Stuttgart.

CUNZE H. (2010): <http://insektoid.info/> Insekten Bilder Datenbank; Fischer Elbchausse 1, 22765 Hamburg.

GRADIAS M. 2014): Makro- & Nahfotografie. Markt+Technik Verlag GmbH, 90559 Burgthann.

HAUPT J. & H. HAUPT (1998): Fliegen und Mücken. Beobachtung, Lebensweise. Naturbuch Verlag, Weltbildverlag GmbH, Augsburg.

JEKEL I. (2006): Spektrum der Infektionskrankheiten - Protozoen, Helminthen: 869-913. Spitta Verlag, Ballingen.

LABHARDT F. (2006): NaturFoto Special Makrofotografie. Tecklenborg Verlag, 48565 Steinfurt. **2**/(2006)

LUCIUS R. & B. LOOS-FRANK (2008): Biologie von Parasiten. Springer Verlag, Berlin, Heidelberg.

MEHLHORN H. (2012A): Die Parasiten der Tiere. Springer-Verlag Berlin Heidelberg.

MEHLHORN H. (2012B): Die Parasiten des Menschen. Springer-Verlag Berlin Heidelberg.

MEHLHORN H. & G. PIEKARSKI (2002): Grundriss der Parasitenkunde. Spektrum Akademischer Verlag Gustsav Fischer, GmbH Heidelberg, Berlin.

SCHUSTER A. (2013): Ungebetene Gäste im Klinikalltag – abseits der klassischen Schädlinge. Krankenhaushygiene up2date 8.

WURM G. (1990): Hagers Handbuch der Pharmazeutischen Praxis. 1 Waren und Dienste. Springer-Verlag Berlin, Heidelberg, New York, London, Paris, Tokyo, Hong Kong.

VOLZ A. & R. DÖSCHER (2015): Naturfotografen des Jahres 2015. Kategorie: Andere Tiere: 2. Platz - Andreas VOLZ, 3. Platz - Ramón DÖSCHER.GDT Gesellschaft Deutscher Tierfotografen e.V. Tecklenborg Verlag, 48565 Steinfurt **2**/(2006).

Anschrift der Verfasser: Dr. Ilse JEKEL

e-mail: i.jekel@salk.at
i.jekel@yahoo.de

IGGMB - Das Gesundheitsforschungsinstitut

Mag. Dr. Christoph AUGNER (Stv. Leitung)

Müllner Hauptstraße 48, 5020 Salzburg
(SALK Universitätsklinikum Salzburg)

Univ. Prof. Dr. Herbert AUER
Leiter der Abteilung für Medizinische Parasitologie,
Institut für Spezifische Prophylaxe und Tropenmedizin,
Zentrum für Pathophysiologie, Infektiologie und Immunologie,
Medizinische Universität Wien

ZOBODAT - www.zobodat.at

Zoologisch-Botanische Datenbank/Zoological-Botanical Database

Digitale Literatur/Digital Literature

Zeitschrift/Journal: Berichte der Naturwissenschaftlich-Medizinischen Vereinigung in Salzburg

Jahr/Year: 2016

Band/Volume: 18

Autor(en)/Author(s): Jekel Ilse, Augner Christoph, Auer Herbert

Artikel/Article: Ich seh etwas, was du nicht siehst: Lichtmikroskopische Leckerbissen aus der Humanparasitologie 19-43