©Naturwissenschaftlich-Medizinischen Vereinigung in Salzburg; download unter www.biologiezentrum.at

Ber. nat.-med. Ver. Salzburg	Band 2	S. 85 - 98	Salzburg, April 1976

DIE VERSORGUNG VON DEFEKTEN IM GESICHTSBEREICH DURCH PRIMÄRE FREIE HAUTTRANSPLANTATION

The treatment of lesions of the face by primary free skin grafts

von

O. STAINDL [1)]

Aus der Hals-Nasen-Ohrenabteilung der Landeskrankenanstalten Salzburg
(Vorstand: Doz. Dr. N. Hibler)

Die plastische und wiederherstellende Chirurgie gehört zum täglich benötigten Rüstzeug einer modernen Medizin. Sie ist aus der Unfalls- und Tumorchirurgie nicht mehr wegzudenken.

Durch die in den letzten Jahren zunehmenden Publikationen in wissenschaftlichen Arbeiten, aber auch in der Allgemeinpresse, ist ein deutlicher Wandel im Bewußtsein der Bevölkerung eingetreten. Unsere Patienten wollen sich nicht mehr mit Defektheilungen und entstellenden Narben schicksalhaft abfinden.

Der Arzt, der dieser Entwicklung entgegenkommt, entspricht damit einerseits den Wünschen der Patienten, und zum anderen steigert er die Qualität seiner Arbeit.

Einen ganz entscheidenden Vorteil, den die plastische Chirurgie gebracht hat, sehe ich darin, daß es mit ihrer Hilfe möglich geworden ist, auch große Defekte optimal zu verschließen. Diese Möglichkeit hat sich besonders in der Geschwulstchirurgie segensreich ausgewirkt. Der Chirurg ist heute in der Lage, auch ausgedehnteste Tumoren des Gesichtes mit der größtmöglichen Radikalität zu operieren, ohne die Sorge haben zu müssen, daß der gesetzte Defekt nicht wieder verschlossen werden kann. Die freie Hauttransplantation ist dabei einer der wichtigsten Bestandteile der Wiederherstellungschirurgie.

Sie findet bei der Versorgung von Defekten im Kopf- und Halsbereich ein weites Anwendungsgebiet. Die günstigen Ergebnisse bei der freien Hauttransplantation können durch die Wahl der Spenderzonen noch gesteigert werden, indem das ausgewählte Transplantat, bezüglich Qualität und Farbe auf den Defektbereich abgestimmt wird.

1) Anschrift des Verfassers: OA. Dr. O. Staindl, Hals-Nasen-Ohrenabteilung, Landeskrankenanstalten, A-5020 Salzburg

©Naturwissenschaftlich-Medizinischen Vereinigung in Salzburg; download unter www.biologiezentrum.at

Qualität und Farbe der Haut sind natürlich nicht die einzigen Kriterien, die bei der Defektdeckung zu berücksichtigen sind. Mitentscheidend sind eine Reihe anderer Faktoren, wie Art und Lokalisation des Defektes, das Alter des Patienten und nicht zuletzt der Zeitaufwand, der insbesondere älteren und für länger dauernde Operationen nicht belastbaren Patienten zugemutet werden kann.

In der Transplantationschirurgie unterscheidet man verschiedene Formen von Plastiken:

1. Die Autoplastik, bei der Spender und Empfänger das gleiche Individuum sind.
2. Die Homo- oder Homoioplastik, bei der Spender und Empfänger verschiedene Individuen der gleichen Art sind.
3. Die Heteroplastik, bei der Spender und Empfänger verschiedene Individuen verschiedener Art sind.
4. Vollständigkeitshalber noch die Alloplastik, bei der Fremdstoffe eingepflanzt werden.

Die Hauttransplantation ist in der Regel eine Autoplastik, nur in sehr seltenen Fällen, zum Beispiel bei schweren Verbrennungen, bei denen nicht mehr genügend Hautfläche zur Verpflanzung zur Verfügung steht, findet die Homoplastik als temporärer Epithelersatz ihre Anwendung. Die definitive Anheilung von Homotransplantaten der Haut ist bis heute (mit Ausnahme bei Zwillingen) nicht gelungen. Analog dazu ist es auch noch nie gelungen, eine Heteroplastik der Haut zur Anheilung zu bringen.

Die Einheilung frei transplantierter autoplastischer Haut vollzieht sich in 3 Phasen:

1. Die Phase der interstitiellen Lymphzirkulation:
   Die Ernährung des verpflanzten Hautstückes erfolgt für die ersten 24 - 48 Stunden ausschließlich durch die Absorption seröser Flüssigkeit aus dem Wundbett.
2. Die Phase der Vaskularisation:
   Am 2. und 3. Tag ist die Wiederherstellung der Gefäßverbindung zwischen dem Wirtsgewebe und dem Transplantat schon sehr weit fortgeschritten. Ab dem 7. Tag ist eine maximale Durchblutung nachweisbar.
3. Die Phase der Organisation:
   Am 5. - 6. Tag ist die organisatorische Umwandlung der Fibrinschicht, die sich zwischen dem Wirtsgewebe und dem Transplantat als provisorischer Kontakt gebildet hat, in vollem Gang. Etwa am 10. Tag ist sie abgeschlossen, und bei glattem Heilverlauf besteht eine endgültige und lebende Verbindung zwischen Transplantat und Wundbett.

Entsprechend den Anforderungen, die an transplantierte Haut gestellt werden, unterscheidet man:

1. die Vollhautlappen
2. die Spalthautlappen.

Zum besseren Verständnis dieser beiden Lappenarten sei kurz auf die Anatomie der Haut eingegangen.

Die Haut unterteilt sich in den epithelialen Anteil, die "Epidermis" und den bindegewebigen Anteil der Lederhaut, das "Corium" Dieses geht allmählich in das subcutane Fettgewebe, die "Subcutis", über.

Die Epidermis hat verschiedene Schichten. Man findet von oben nach unten:

a) das Stratum corneum, die Hornschicht: sie besteht aus abgestorbenem, aber noch fest zusammenhaftendem Epithel;
b) das Stratum granulosum;
c) das Stratum spinosum;
d) das Stratum basale. Von ihm geht die ständige Erneuerung der Epidermis aus. Sie ist die sogenannte Keimschicht. Nur durch ihr Erhaltenbleiben ist die verpflanzte Haut am Überleben gesichert.

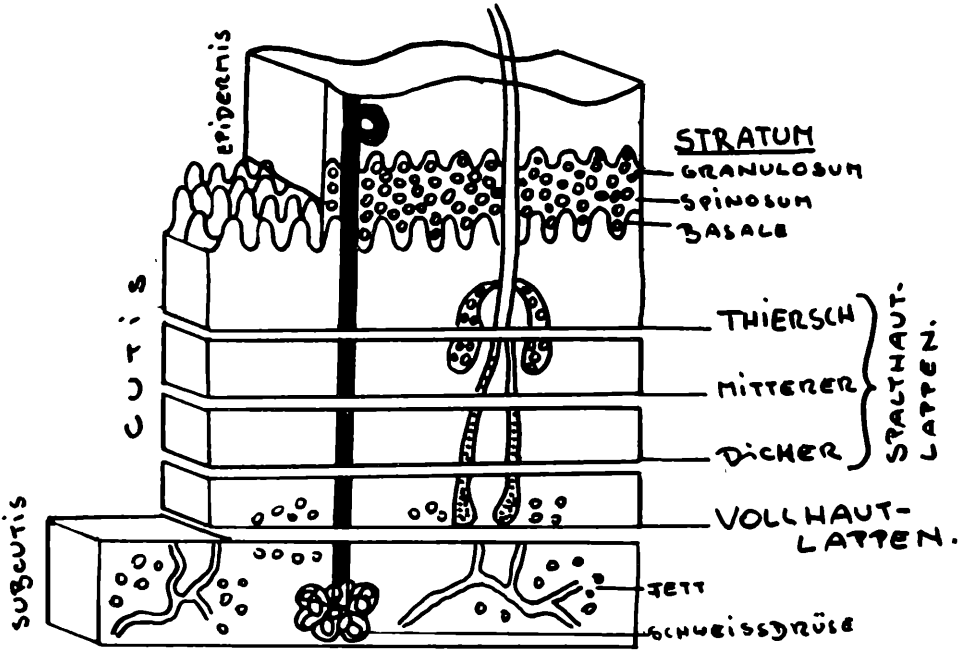

Unter Vollhauttransplantat versteht man die Verpflanzung der gesamten Haut ohne Subcutis. Die Spalthautlappen, die aus Epidermis und einer mehr oder weniger stark belassenen Coriumschicht bestehen, werden in verschiedene Dicken eingeteilt:

1. Der Thierschlappen: er ist der dünnste Spalthautlappen, seine Dicke beträgt 0,2 - 0,25 mm.
2. Der mittlere Spalthautlappen, oder der Zweidrittellappen: er ist 0,3 - 0,4 mm dick.
3. Der dicke Spalthautlappen, oder Dreiviertellappen: er ist 0,5 - 0,6 mm dick.

Die Angabe der Lappendicke in absoluten Zahlen stellt allerdings nur einen Leitwert dar, da die Haut je nach Entnahmeort (z.B. Oberlid, retroauriculäre Region, Oberschenkel) um Vielfaches variieren kann. Außerdem spielen Geschlecht und Alter bei der Qualität der Haut eine entscheidende Rolle.

©Naturwissenschaftlich-Medizinischen Vereinigung in Salzburg; download unter www.biologiezentrum.at

Jeder der angeführten Lappen hat Vor- und Nachteile, für die sich folgende Regeln aufstellen lassen:

1. Die Anheilung: Je dünner ein Lappen ist, desto leichter läßt er sich zur Anheilung bringen. Mit der Dicke der transplantierten Haut nehmen auch die Schwierigkeiten in der Anheilung zu.
2. Kosmetik und Funktion: Je dicker ein Lappen ist, desto besser ist seine Brauchbarkeit bezüglich dieser beiden Faktoren.
3. Die Schrumpfung: Je dünner ein Lappen ist, desto mehr schrumpft er, das heißt, der Thierschlappen heilt zwar am besten an, schrumpft aber am meisten. Der Vollhautlappen heilt am schlechtesten an und schrumpft am wenigsten.

Diese Überlegungen spielen gerade in der rekonstruktiven Gesichtschirurgie eine große Rolle, weil sie entscheidend für das Langzeitergebnis der Hauttransplantation verantwortlich sind. Die mittleren und dicken Spalthautlappen verbinden die Vorteile des Thiersch- und des Vollhautlappens, jedoch ohne ihre Nachteile zu besitzen. Sie haben eine ideale Anheilungstendenz, schrumpfen kaum und zeigen eine sehr gute Kosmetik und Funktion.

Das definitive Resultat ist jedoch nicht nur von der transplantierten Haut abhängig, sondern auch vom Grund der Wunde im Wirtsgewebe. Das für die Bedeckung mit einem Transplantat vorgesehene Wundgebiet soll gut ernährt werden, weitgehend eben, infektionsfrei und bluttrocken sein. Die Hautfarbe des eingeheilten Transplantates zählt zu den entscheidenden Faktoren für die Qualität einer Plastik. Ist die Färbung einer transplantierten Haut allzu unterschiedlich gegenüber dem umgebenden Gewebe, so wirkt dies auffallend und entstellend. Ein Resultat also, welches gerade in der Gesichtschirurgie nicht erstrebenswert ist.

Folgende Spenderzonen haben sich als besonders günstig für Hautverpflanzungen im Gesichtsbereich herausgestellt:

1. Für kleinere Defekte: Die Haut von der Rückseite der Ohrmuschel. Sie ist nahezu identisch gefärbt wie die übrige Gesichtshaut und ergibt als Vollhauttransplantat ein absolut optimales kosmetisches Resultat.
2. Für größere Defekte: Die Haut der Supra- und Infraclaviculargegend. Auch diese Haut zeigt eine sehr ähnliche Färbung wie die Gesichtshaut und ergibt schöne Langzeitresultate.

   Erst in die zweite Wahl kommt:
3. Die Bauchhaut zwischen Nabel und Symphyse, oder die Haut am Oberschenkel oder Oberarm. Die Farbe hier entnommener Haut ist mit dem Farbton des Gesichtes nie identisch, ist meist zu gelb oder zu hell, und eignet sich daher für ein kosmetisch einwandfreies Ergebnis nicht.

Die Größe des vorgesehenen Defektes, die Entnahmestelle der Transplantationshaut, die Wahl der Haut (ob Vollhaut oder Spalthaut), alle diese Fragen müssen vor der Operation eindeutig geklärt sein. Ist eine Vollhauttransplantation etwa aus der retroauriculären Region vorgesehen, so wird der zu deckende Gesichtsdefekt exakt in seiner Ausdehnung auf eine durchsichtige Plastikfolie übertragen. Das so dargestellte Wundausmaß wird umschnitten, auf die Spenderhaut aufgelegt und mit Methylblau umzeichnet. Dadurch wird gesichert, daß das entnommene Transplantat exakt den Ausmaßen des Primärdefektes ent-

spricht. Die Haut wird nun in ihrer ganzen Dicke ohne Subcutis entnommen. Ist dies geschehen, wird Fettgewebe peinlichst genau entfernt. Bei mittransplantiertem Fettgewebe kann es leicht zu einer Fettgewebsnekrose kommen und damit zu einer Ernährungsstörung des Lappens.

Der zubereitete Lappen wird nun exakt in die bluttrockene Wunde eingepaßt. Dabei muß die Haut, die nach der Entnahme in Folge ihrer Elastizität schrumpft, in ihrer natürlichen Spannung eingenäht werden. Dies erfolgt mit Einzelknopfnähten, mit atraumatischem Nahtmaterial. Große Spalthauttransplantate werden mit Hilfe eines Elektrodermatomes entnommen. Wegen der zu erwartenden Schrumpfung soll das Transplantat die Defekträndер jeweils um ca. 3 mm überragen. Der große Vorteil eines Elektrodermatoms liegt in seiner einfachen Handhabung. Das Dermatom wird an die Haut angedrückt, ein oszillierendes Messer schneidet den Lappen. Auch entnommene Spalthauttransplantate werden mit Einzelknopfnähten im Wundgebiet eingenäht.

Vor Anlage eines Verbandes werden sowohl Spalthaut- als auch Vollhauttransplantate durch kleine Incisionen gestichelt, um der im Transplantatbett gebildeten Gewebeflüssigkeit Abfluß zu verschaffen.

Danach erfolgt ein Kompressionsverband, der für 3 Tage belassen wird. Beim Vollhauttransplantat wird die Spenderwunde, wenn möglich, durch primären, direkten Wundverschluß nach vorheriger Mobilisation der Haut, versorgt. Dies gelingt ideal an der Rückseite der Ohrmuschel, da sich dort die Wundränder praktisch von selber aneinanderlegen. Außerdem wird die, durch die Transplantatentnahme entstandene Narbe, von der Ohrmuschel selbst verborgen und ist daher kosmetisch nicht störend. Die Entnahmestelle von Spalthauttransplantaten wird lediglich mit einem Salbenverband bedeckt. Die Wunde epithelialisiert spontan durch die zurückgelassenen Epithelstrukturen. Sie bedarf also keiner zusätzlichen Transplantationsmaßnahme.

Der Verband bleibt möglichst lange liegen, um die Epithelialisierung nicht durch immer wiederkehrende Verbandwechsel zu stören.

In der weiteren Nachbehandlung der transplantierten Haut erfolgt ab dem 3. postoperativen Tag die schrittweise Nahtentfernung und in jeweils zweitägigem Abstand ein Verbandwechsel mit leicht komprimierenden Salbenverbänden.

Im Folgenden seien 3 Fälle von typischen Indikationen für freie Hauttransplantationen im Gesicht demonstriert:

Fall 1 (a - c) einer 88jährigen Patientin mit einem ausgedehnten Stachelzellkarzinom der linken Wange. Das Karzinom wurde weit im Gesunden excidiert und der Defekt mit einem Spalthauttransplantat gedeckt. In diesem Fall wurde die Spalthaut allerdings nicht mit Einzelknopfnähten in das Wundbett eingenäht, da dies bei der Patientin einen zu großen Zeitaufwand erfordert hätte und sie von cardialer Seite aus für einen länger dauernden Eingriff nicht belastbar war. Die Spalthaut wurde mit einer Fibrinogengewebeklebung fixiert, ein Verfahren auf das in diesem Rahmen nicht näher eingegangen werden kann.

©Naturwissenschaftlich-Medizinischen Vereinigung in Salzburg; download unter www.biologiezentrum.at

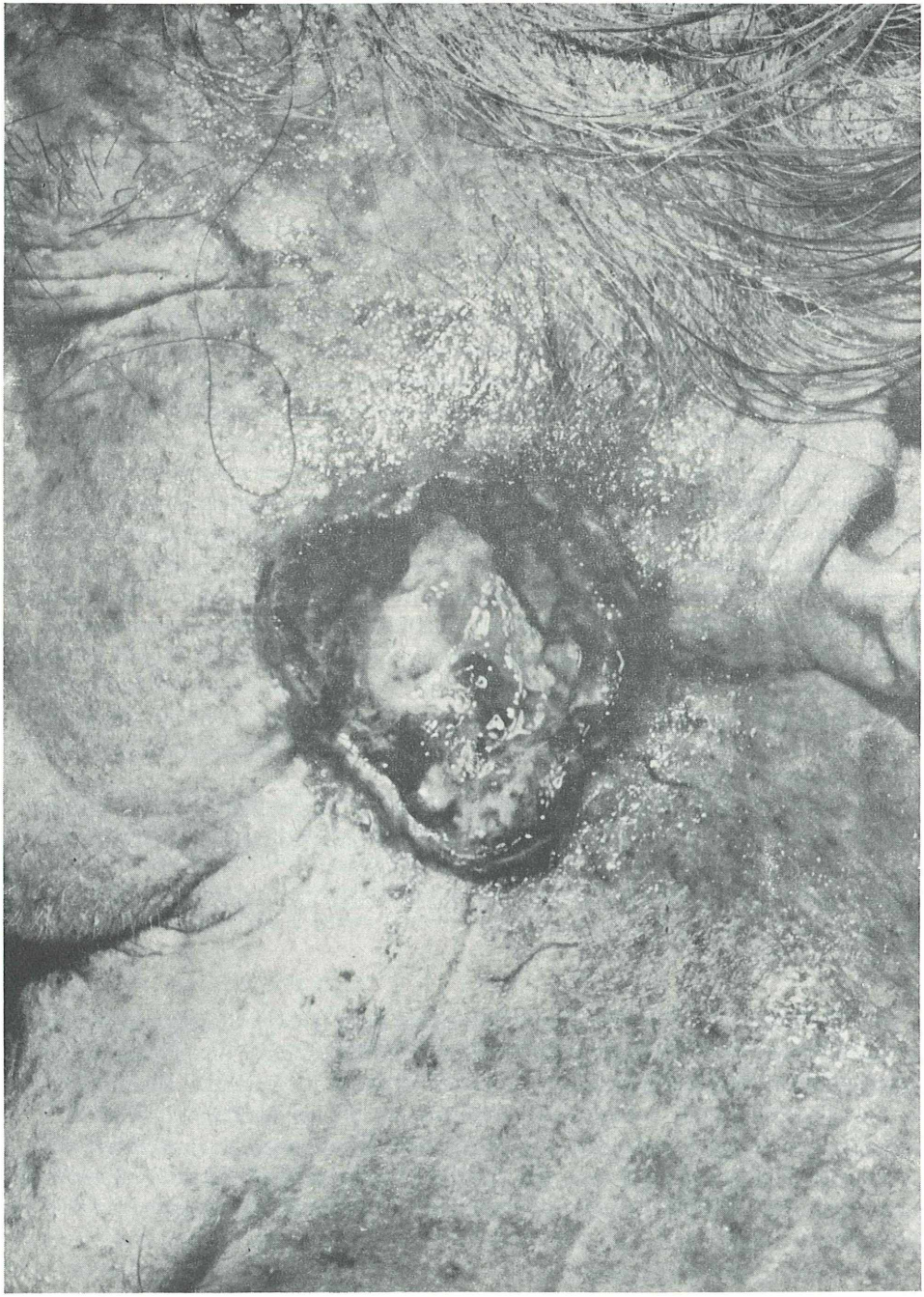

Fall 1a: Karzinom der Wange.

©Naturwissenschaftlich-Medizinischen Vereinigung in Salzburg; download unter www.biologiezentrum.at

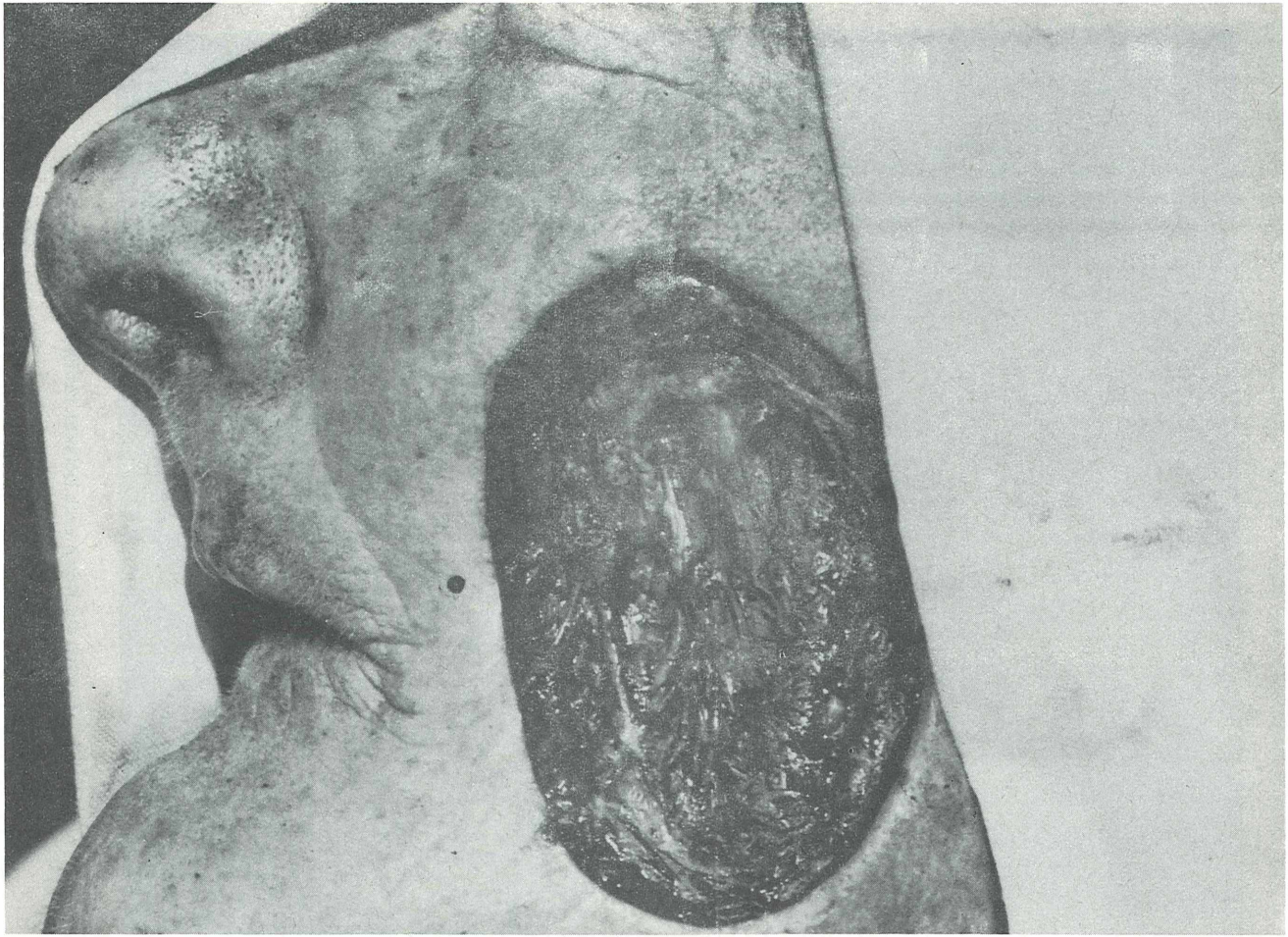

Fall 1b: Defekt der Wange nach Exstirpation des Tumors.

©Naturwissenschaftlich-Medizinischen Vereinigung in Salzburg; download unter www.biologiezentrum.at

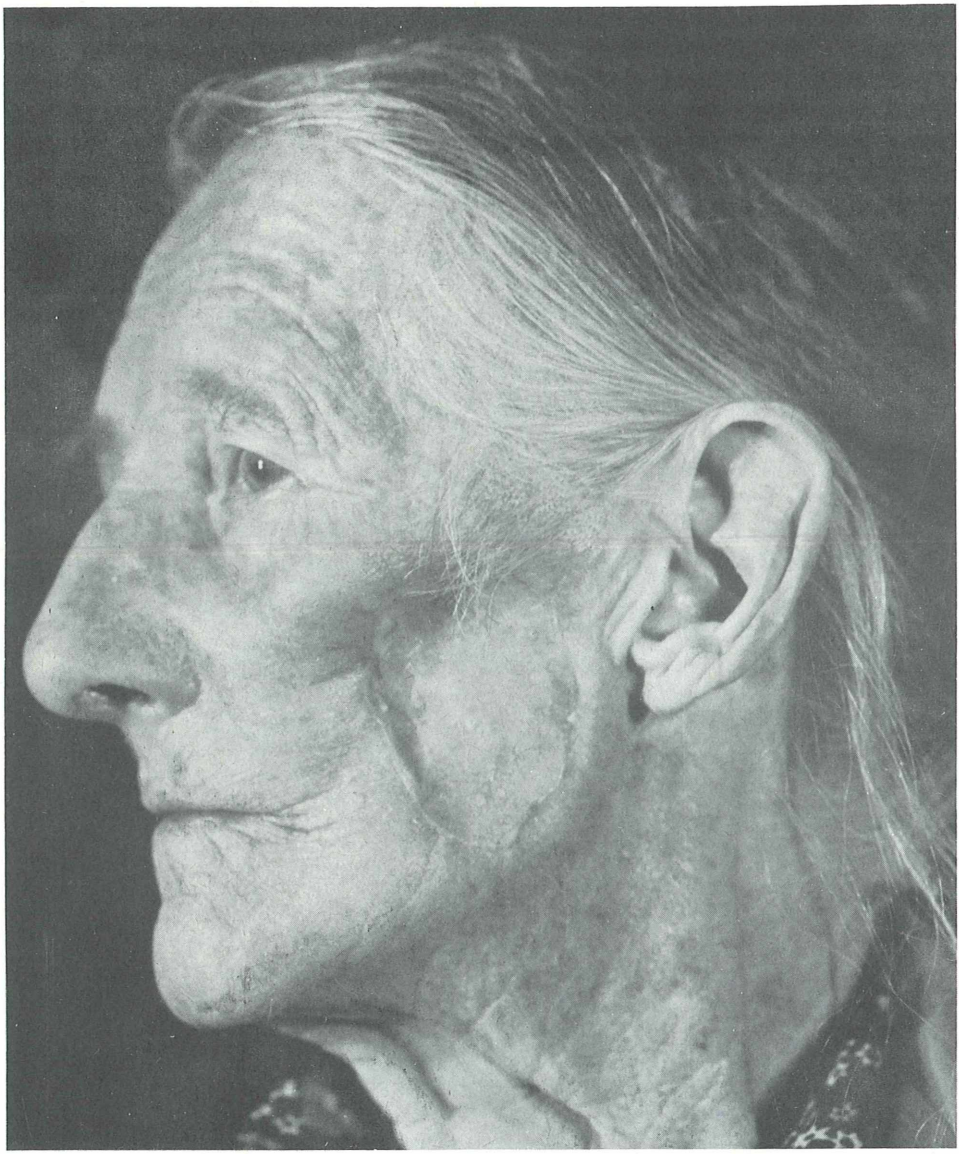

Fall 1c: Zustand ein Monat nach Defektdeckung mit Spalthaut.

Fall 2 (a - c): Hundebißverletzung bei einem 8jährigen Kind. Da eine Bißverletzung immer als infiziert zu betrachten ist und zusätzlich die Wundränder durch den Biß als gequetscht und damit geschädigt anzusehen waren, wurde von einer kosmetischen Primärversorgung zunächst Abstand genommen. Der Defekt wurde mit einem, vom Oberschenkel entnommenen Spalthauttransplantat, provisorisch gedeckt. In einer 2. Sitzung wurde der fehlende Weichteilpolster durch sogenanntes " O v e r g r a f t i n g " (Transplantation eines Vollhautlappens auf einen zuvor entepithelialisierten Spalthautlappen) versorgt. Eine danach noch bestehende Abflachung der Nasenspitze und eine fehlende Kontur im Bereiche des Nasenflügels, wurden in einer 3. Sitzung durch einen "composite-graft" (zusammengesetztes Hautknorpeltransplantat), welcher der linken Ohrmuschel entnommen wurde, ersetzt. Die Farbe des Transplantates ist völlig identisch mit der übrigen Nasenhaut.

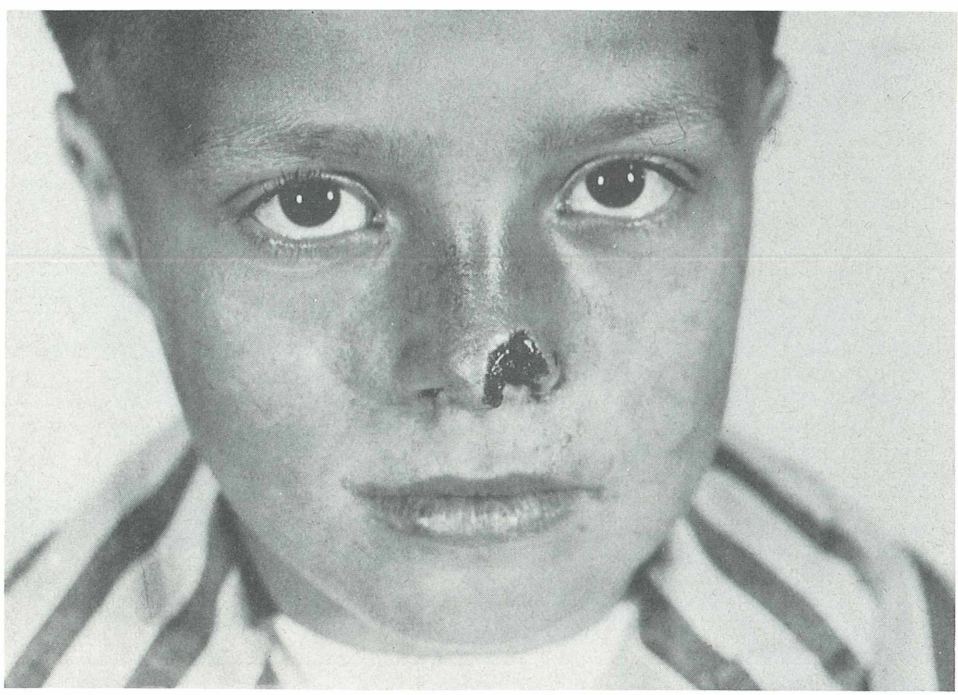

Fall 2a: Hundebißverletzung der Nasenspitze.

©Naturwissenschaftlich-Medizinischen Vereinigung in Salzburg; download unter www.biologiezentrum.at

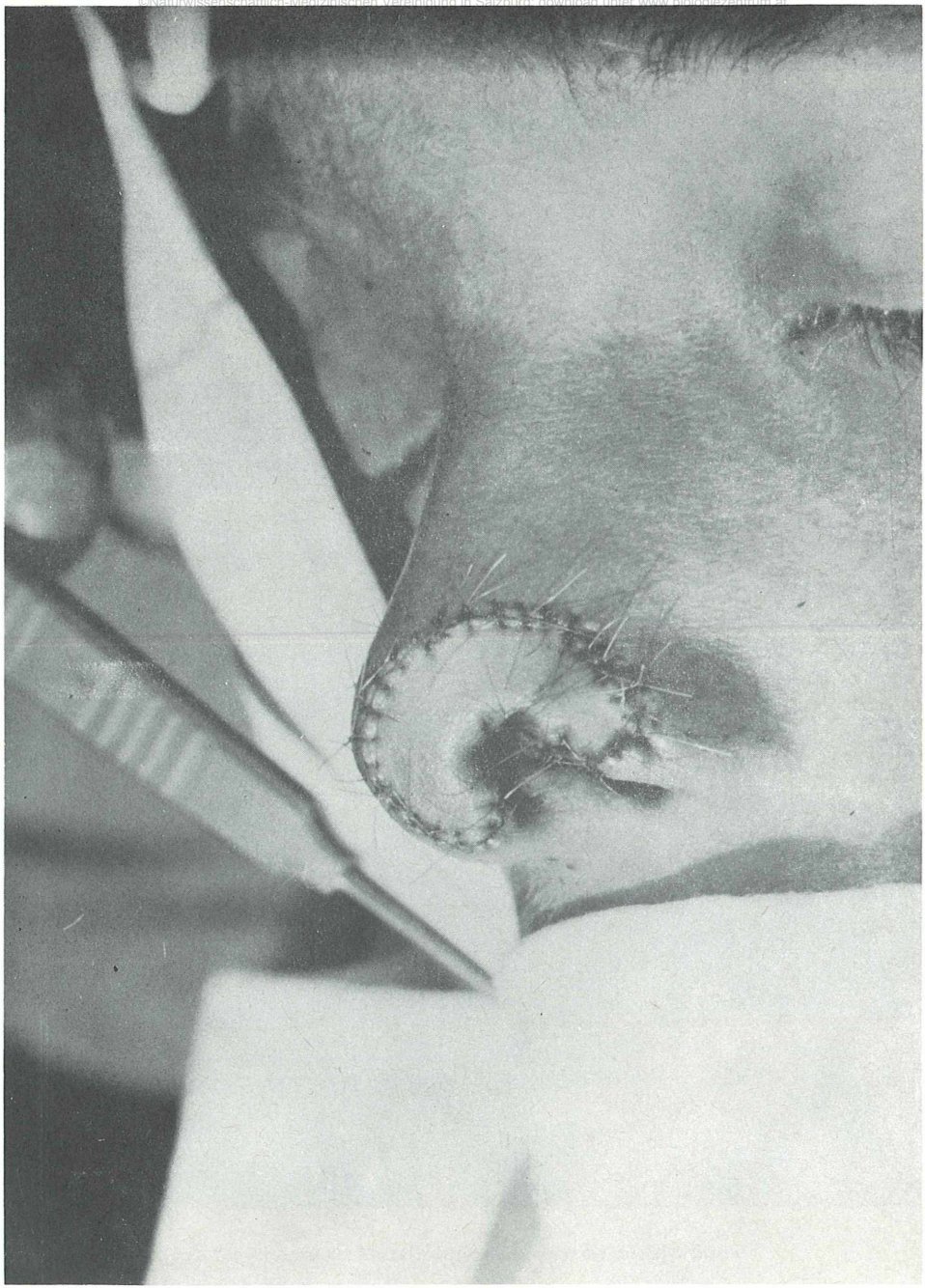

Fall 2b: Eingenähtes Vollhauttransplantat.
Die fehlende Kontur des Nasenflügels ist deutlich zu sehen.

©Naturwissenschaftlich-Medizinischen Vereinigung in Salzburg; download unter www.biologiezentrum.at

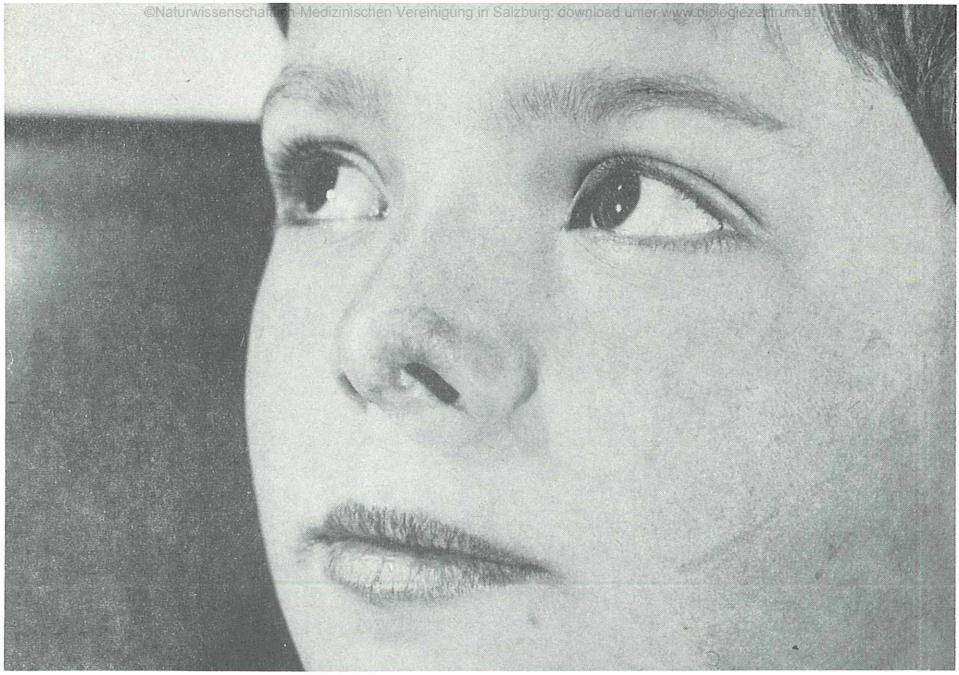

Fall 2c: Postoperatives Resultat nach 2-fachen Hauttransplantationen (Spalthaut und Vollhaut) und anschließender Defektdeckung mit "composite-graft" zur Erzielung eines endgültigen, kosmetisch befriedigenden Resultates.

©Naturwissenschaftlich-Medizinischen Vereinigung in Salzburg; download unter www.biologiezentrum.at

Fall 3 (a, b): Ein 47-jähriger Mann mit einem 4-fachen Basaliom im Gesicht. Eines davon lag an der linken Schläfe vor und wurde mit einem Vollhauttransplantat (welches der linken retroauriculären Region entnommen wurde) versorgt. Die weiteren 3 Tumoren des Gesichtes wurden mit anderen plastisch rekonstruktiven Maßnahmen (Verschiebeplastik an der rechten Stirnseite, Lippenplastik, primärer Wundverschluß an der Stirne rechts) gedeckt.

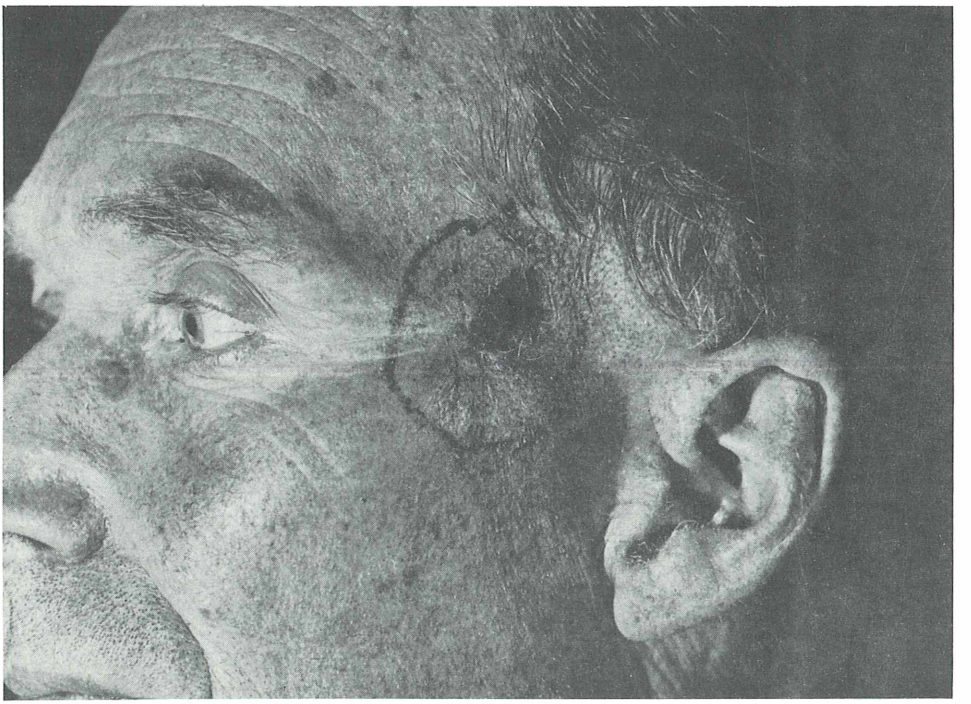

Fall 3a: Basaliom der linken Schläfe. Angezeichnet ist der für die Operation eingeplante Defekt, der nötig ist, um den Tumor sicher im Gesunden zu entfernen.

©Naturwissenschaftlich-Medizinischen Vereinigung in Salzburg; download unter www.biologiezentrum.at

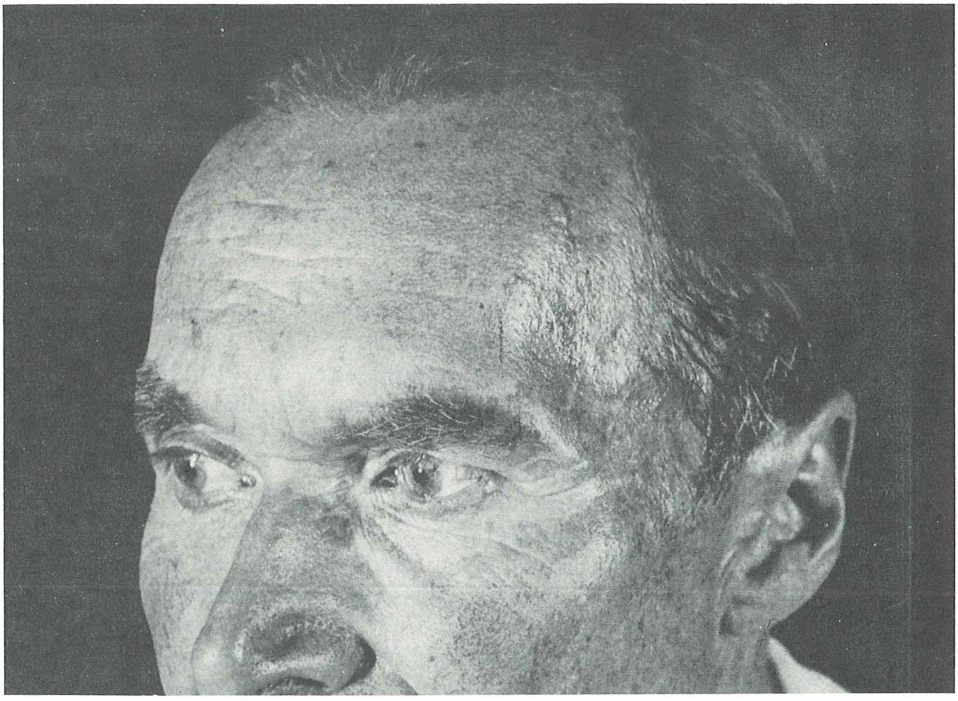

Fall 3b: Postoperatives Resultat nach der Defektdeckung mit einem freien Vollhauttransplantat. Das Bild zeigt, daß trotz Entnahme eines großen Vollhautlappens von der Hinterseite der Ohrmuschel an dieser keine wesentlich entstellende Änderung eingetreten ist. Die Abbildung stellt einen Zustand 3 Wochen nach der Transplantation dar. Eine weitere Verbesserung des kosmetisch zufriedenstellenden Resultates, ist durch Farbangleichung an die umgebende Haut im Rahmen der fortschreitenden Einheilung zu erwarten.

Abschließend sei noch einmal darauf hingewiesen, daß es mit der Methode der freien Hauttransplantation gelingt, auch sehr große Defekte im Gesichtsbereich, wie sie nach Unfällen oder nach Tumorexstirpationen entstehen, einwandfrei zu versorgen. Die Hauttransplantation stellt damit die Grundlage jedes plastisch-chirurgischen Eingriffes dar. Das kosmetische Resultat ist von Fall zu Fall unterschiedlich und abhängig von der Ausdehnung des Defektes und von der Wahl der transplantierten Haut. Es gelingt aber in allen Fällen, den Ansprüchen des Patienten einerseits, und denen des Operateurs anderseits, weitestgehend zu entsprechen.

Zusammenfassung

In dieser Arbeit werden die freien Hauttransplantationen, die die Grundlage der plastisch rekonstruktiven Chirurgie bilden, in ihren Prinzipien und Möglichkeiten beschrieben.

Vor- und Nachteile verschiedener Transplantationsformen werden diskutiert. An 3 Fällen werden typische Indikationen für Hauttransplantationen besprochen.

©Naturwissenschaftlich-Medizinischen Vereinigung in Salzburg; download unter www.biologiezentrum.at

Summary

The principles, technique and indications for free skin grafts in the head are described. Advantages and disadvantages of different types of skin graft are discussed. Three typical cases of skin grafts are demonstrated.

Literatur

1. ANDINA, F.: Die freien Hauttransplantationen. Berlin - Heidelberg - New York: Springer 1970
2. CONLEY, J.: Arch. Surg. **94**, 413 (1967)
3. CONWAY, H., STARK, R.B., DOYLE, J.: Plast. reconstr. Surg. **9**, 312 (1951)
4. CURTIN, J.W., GREELEY, P.W.: Plast. reconstr. Surg. **28**, 394 (1961)
5. EDGERTON, M.T., HANSEN, F.C.: Plast. reconstr. Surg. **25**, 455 (1960)
6. LAWSON, G.: Zit. nach Andina. Die freien Hauttransplantationen, Berlin - Heidelberg - New York: Springer 1970
7. NAGEL, F.: HNO **20**, 319 - 329 (1972)
8. THIERSCH, C.: Langenbecks Arch. klin. Chir. **17**, 318 (1874)
9. TRAUNER, R.: Aesthet. Med. **10**, 69 (1961)
10. ZEHM, S.: Grundlagen plastischer und rekonstruktiver Eingriffe am Hals. In: Kopf- und Hals-Chirurgie (Hrsg. v. H.H. Naumann). Thieme, Stuttgart 1972

ZOBODAT - www.zobodat.at

Zoologisch-Botanische Datenbank/Zoological-Botanical Database

Digitale Literatur/Digital Literature

Zeitschrift/Journal: Berichte der Naturwissenschaftlich-Medizinischen Vereinigung in Salzburg

Jahr/Year: 1976

Band/Volume: 2

Autor(en)/Author(s): Staindl Otto

Artikel/Article: DIE VERSORGUNG VON DEFEKTEN IM GESICHTSBEREICH DURCH PRIMÄRE FREIE HAUTTRANSPLANTATION. 85-98