©Naturwissenschaftlich-Medizinischen Vereinigung in Salzburg; download unter www.biologiezentrum.at

Ber. nat.-med. Ver. Salzburg	Band 2	S. 107 - 135	Salzburg, April 1976

HEUTIGER STAND DER ORGANTRANSPLANTATION (AUSSER NIERE)

Present status of non-renal organ transplantation

von

G. ZIMMERMANN [1)]

Aus der I. Chirurgischen Abteilung (Vorstand: Prof. Dr. H. Steiner) und dem Ludwig Boltzmann-Institut für Experimentelle Chirurgie (Leiter: Prof. Dr. O. Boeckl) der Landeskrankenanstalten Salzburg

Mit der Nierentransplantation sind im Vergleich zu allen anderen Organverpflanzungen bisher die meisten Erfahrungen gesammelt worden. Dementsprechend weist auch der jüngste Bericht der ACS/NIH Organ Transplant Registry in Chicago (1) mit 10.850 derzeit lebenden Empfängern mit intaktem Transplantat bei einer Gesamtzahl von 23.919 Transplantationen und mit Empfängerüberlebenszeiten bis zu 19 Jahren die mit Abstand besten Ergebnisse aus. Wie aus Tab. 1 hervorgeht, werden andere Organverpflanzungen nur spärlich und in wenigen darauf spezialisierten Zentren vorgenommen. Man kann mit Recht sagen, daß sie im allgemeinen das Stadium des klinischen Versuchs noch nicht überschritten haben.

Der operationstechnische Aufwand und die Komplikationshäufigkeit sind meist wesentlich größer; eine längerdauernde Transplantatkonservierung mit Organaustausch zwischen verschiedenen Orten wie bei der Niere ist bisher nicht möglich, sodaß die Spender- und Empfängeroperation simultan ausgeführt werden müssen; wenn man von Lunge und Darm absieht, kommen Lebendspender nicht in Frage, da die anderen Organe unpaar sind bzw. Organteilentnahme aus Lebendspendern, etwa von Leber oder Pankreas, wegen der fehlenden Erfolgsaussichten nicht verantwortet werden kann. Gegenüber der Niere tritt die Rücksichtnahme auf die Histokompatibilitätsgrade in den Hintergrund, da bei den geringen Fallzahlen und den nichtimmunologisch bedingten Mißerfolgen eine Korrelation mit den Transplantatüberlebenszeiten kaum nachzuweisen ist und sie in Anbetracht der anderen, eine Transplantation ausschließenden Faktoren sowie der fehlenden Möglichkeit des Organaustausches und einer überbrückenden Behandlung nach Art der Dialyse eine Transplantation überhaupt verunmöglichen würde. In diesem Zusammenhang ist nicht zu vergessen, daß

1) Anschrift des Verfassers: Doz. Dr. G. Zimmermann, I. Chirurgische Abteilung, Landeskrankenanstalten, A-5020 Salzburg

©Naturwissenschaftlich-Medizinischen Vereinigung in Salzburg; download unter www.biologiezentrum.at

die Verpflanzungen ja bei Patienten mit Terminalstadien einer Organinsuffizienz, die nur eine sehr kurze Lebenserwartung ohne Transplantat besitzen, als ultima ratio vorgenommen werden. Vielerorts werden daher nur Inkompatibilität im ABO-System sowie ein positiver Cross Match als Kontraindikationen angesprochen.

Tabelle 1

ACS/NIH ORGAN TRANSPLANT REGISTRY Stand vom 1.1.1976	HERZ	LUNGE	LEBER	PANKREAS
Zahl der Transplantationsteams	64	22	41	15
Zahl der Transplantationen	296	37	254	47
Zahl der Empfänger	288	37	242	46
Zahl der dzt. lebenden Empfänger mit funktionierendem Transplantat	52	0	28	1
Längste Überlebenszeiten der Empfänger mit funktionierendem Transplantat	7,1 Jahre	10 Monate	6 Jahre	3,5 Jahre
Längste Überlebenszeiten der dzt. noch lebenden Empfänger mit funktionierendem Transplantat	7,1 Jahre	0	5,9 Jahre	3,5 Jahre

I. HERZTRANSPLANTATION

Die Verpflanzung keines anderen Organs hat die Öffentlichkeit so aufhorchen lassen wie die Herztransplantation. Obwohl bereits 1905 im Experiment ein heterotop an die Halsgefäße angeschlossenes Herz über 2 Stunden rhythmische Kontraktionen erkennen ließ, wurde die erste intrathorakale Auxiliarherztransplantation am Versuchstier 1946 beschrieben. 1949 folgte die thorakale En bloc-, also Herz-Lungenverpflanzung und etwa 10 Jahre später die orthotope Herztransplantation. 1964 führte Hardy erstmals am Menschen einen erfolglosen Versuch unter Verwendung eines Xenotransplantates vom Schimpansen aus (20). Die erste erfolgreiche orthotope Humanherztransplantation gelang Barnard 1967 in Südafrika (4).

Technik:

Die Technik der orthotopen Transplantation ist heute weitgehend standardisiert und bereitet keine allzugroßen Schwierigkeiten; im Prinzip wird die von der Arbeitsgruppe um Shumway angegebene Methode angewandt (19).

rwissenschaftlich-Medizinischen Vereinigung in Salzburg; download unter www.biologiezent

Abb. 1

©Naturwissenschaftlich-Medizinischen Vereinigung in Salzburg; download unter www.biologiezentrum.at

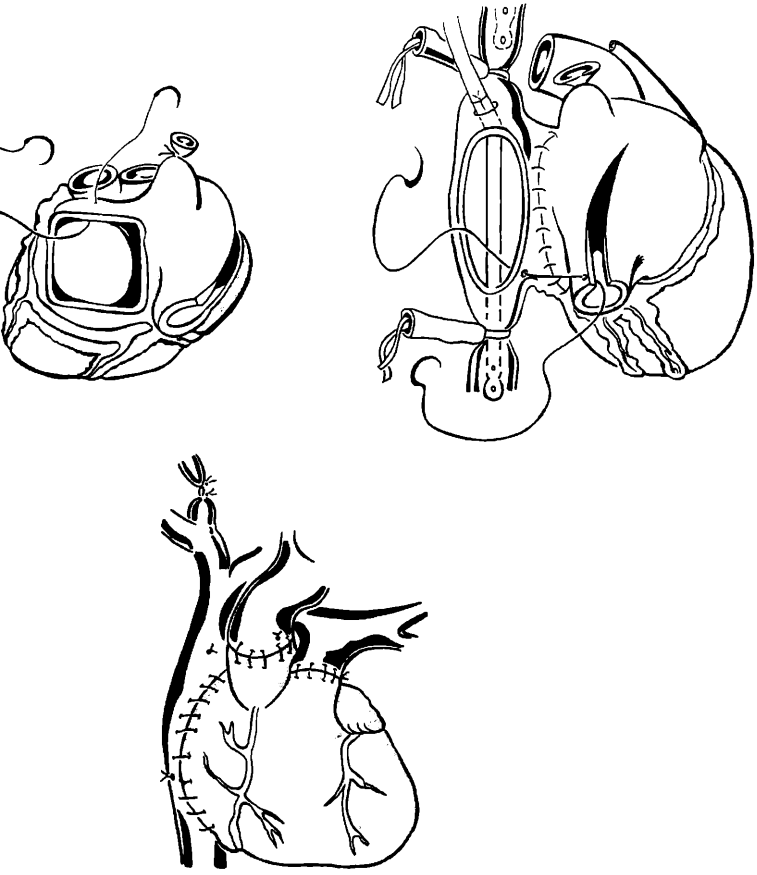

: Technik der Herztransplantation (modif. nach (19)).

©Naturwissenschaftlich-Medizinischen Vereinigung in Salzburg; download unter www.biologiezentrum.at

Bei der Vorbereitung von Spendern mit Schädelhirntraumen ist zu beachten, daß Blutdruckabfälle mit vorausgehender Hypertension, wohl als Folge der anfänglichen Irritation und späteren Lähmung des Vasomotorenzentrums, das Herz ischämisch schädigen können und daher durch ausgiebigen parenteralen Ersatz abgefangen werden müssen.

Beim Empfänger wird nach Heparinisierung ein kardiopulmonaler Bypass unter Kanülierung der Cava inf. über den rechten Ventrikel, der Cava sup. über die Jugularis int. sowie der Aorta ascendens angelegt (Abb. 1). Das Herz wird unter Belassung eines Restes der beiden Vorhöfe und der großen Gefäße bis knapp über die Semilunarklappen exzidiert. Das mittlerweile exzidierte und in einem Medium gekühlte Spenderherz wird dann implantiert, wobei zuerst der linke, dann der rechte Vorhof und hierauf die Aorta anastomosiert werden. Nach Abschluß der Aortennaht wird die Aortenklemme entfernt, um die Koronarperfusion freizugeben. Über einen Katheter im linken Herzohr wird das linke Herz mit Spülflüssigkeit gekühlt. Das Koronarvenenblut wird mit einem Sauger aus dem rechten Ventrikel in den Pumpoxygenator zurückgeführt. Schließlich folgt die Anastomosierung der Pulmonalis. Mit Air Flush, Defibrillierung, Entfernen des Bypass und Protaminsulfatgabe wird die Operation abgeschlossen.

Verschiedene Techniken der intrathorakalen Auxiliarherztransplantation wurden ohne wesentlichen Erfolg, d.h. mit nur kurzen Überlebenszeiten versucht. Erst kürzlich nahm Barnard 2 derartige Verpflanzungen vor.

Indikation (Tab. 2):

Tab. 2: INDIKATIONEN ZUR HERZTRANSPLANTATION

1) Progressive Koronarsklerose
   a) Terminale Phase bei chronischem Leiden
      Therapieresistente Angina pectoris
      Ausgedehnte Schädigung des linken Ventrikels
      Verschluß mehrerer großer Koronaräste
      Low Output Syndrom
   b) Akute Phase, frischer Myokardinfarkt
      Kardiogener Schock (Linksherz-Bypass !)
      Therapieresistente Arrhythmien
2) Kardiomyopathie
   Terminalstadium mit Rechts- und Linksherzinsuffizienz
   Therapieresistente Arrhythmien
3) Erworbene Vitien
   Generalisierte Myokardschädigung
   "Pump Failure"
4) Kongenitale Vitien
   Ausgedehnter Myokardschaden
   Komplexes Vitium ohne pulmonale Hypertonie
5) Herztumoren, Herztraumen

Für die Frage, welche Fälle als Kandidaten für eine Herztransplantation in Erwägung gezogen werden können, steht nicht so sehr die klinische Indikation, sondern vielmehr die Selektion der Patienten im Vordergrund. In Frage kommt beim heutigen Stand der Dinge ausschließlich ein progredienter infauster Verlauf eines invalidisierenden Herzleidens bei jüngeren Patienten mit einer Lebenserwartung von nur Wochen oder wenigen Monaten,

das weder medikamentös noch chirurgisch anderweitig zu beeinflussen ist und das außerdem nicht im Rahmen einer generalisierten Erkrankung entstanden ist (19, 32). Überdies dürfen keine zusätzlichen Erkrankungen, wie Diabetes, Hypertonie, Nieren- oder respiratorische Insuffizienz sowie Kontraindikationen gegen eine Immunosuppression vorhanden sein. Wichtig sind außerdem der Wunsch des Patienten nach Transplantation bei völliger Aufklärung über die Risken und Prognose sowie eine tolerable Histokompatibilität, allerdings nur in dem eingangs erwähnten Maß.

Das Spektrum der klinischen Indikationen wäre hingegen weit; die bisherigen Transplantationen wurden wegen Terminalstadien einer chronisch-progredienten Koronarsklerose mit therapieresistenter Angina pectoris, Zustand nach Infarkten, ausgedehnter Schädigung des linken Ventrikels bzw. Verschluß mehrerer großer Koronaräste ohne Möglichkeit einer koronarchirurgischen Maßnahme, primärer Kardiomyopathie mit Rechts- und Linksherzinsuffizienz bzw. therapieresistenten Arhythmien, rheumatischer Vitien mit generalisierter Schädigung, die einen Klappenersatz nicht mehr erlaubt, sowie auch wegen frischem Infarkt mit prolongiertem kardiogenem Schock ausgeführt (15, 16, 19, 32, 50).

Als Indikationen sind ferner komplexe kongenitale Vitien ohne pulmonale Hypertension sowie unter Umständen Herztumoren und Herztraumen zu nennen.

Ergebnisse:

Das Herz muß unmittelbar nach seiner Transplantation funktionieren, da keine temporäre künstliche Unterstützung wie bei der Niere verfügbar ist. Es werden die üblichen Immunosuppressiva, also Corticosteroide, Azathioprin und ALG angewendet.

Wie aus Tab. 1 hervorgeht, wurden bis zum 1.1.1976 insgesamt 296 Transplantationen gemeldet. Die Gruppe um Shumway, die die besten Ergebnisse aufweist, berichtet über eine 50 %ige Einjahres-, eine 39 %ige Zweijahres- und 20 %ige Vier- und Fünfjahresüberlebensrate. Der bisher längste Überleber hat sein intaktes Transplantat bereits 7,1 Jahre (1,5).

Mißerfolge sind vornehmlich auf postoperatives Transplantatversagen, Infektionen, akute und chronische Abstoßung sowie Komplikationen durch die Immunosuppression zurückzuführen (Tab. 3).

Tab. 3: MISSERFOLGE DER HERZTRANSPLANTATION

1) Postoperatives Transplantatversagen
2) Akute Abstoßung
3) Chronische Abstoßung
4) Infektion

Postoperatives Transplantatversagen läßt sich häufig durch Rechtsherzversagen bei pulmonaler Hypertension erklären, sodaß letztere als Kontraindikation gegen eine Herztransplantation anzusprechen ist.

Unter Immunosuppression treten nicht selten z.T. letale Infektionen, besonders der Lungen auf. Sie können durch Bakterien, Viren, Pilze oder Protozoen bedingt sein. Frühzeitige gezielte Chemotherapie ist unerläßlich, aber oftmals erfolglos.

Akute Abstoßung ist durch Schwellung des Herzens mit Zunahme der Ventrikelwanddicke, fibrinöser Perikarditis, myokardialen und subendokardialen Blutungen sowie Veränderungen im Bereich der Gefäße mit perivaskulärer Rundzellinfiltration, Intimaschwellung, Medianekrose u.a. gekennzeichnet.

©Naturwissenschaftlich-Medizinischen Vereinigung in Salzburg; download unter www.biologiezentrum.at

Abstoßungszeichen sind z.B. QRS-Niedervoltage, ventrikuläre und supraventrikuläre Rhythmusstörungen und ischämische ST-Veränderungen im EKG, Zunahme der Ventrikelwanddicke im Ultraschallechokardiogramm sowie neben klinischen Symptomen Enzymanstiege (LDH, SGOT, CPK).

Durch Modifizierung der Immunosuppression lassen sich akute Abstoßungskrisen oftmals beherrschen.

Chronische Abstoßung äußert sich morphologisch hauptsächlich in Intimaproliferation mit Einengung und schließlich Obliteration der Koronarien sowie interstitieller Myokardfibrose. Daraus resultiert eine progrediente Myokardischämie mit all ihren klinischen Folgen. Die Frühdiagnose ist problematisch, ebenso ihre Behandlung.

Diese chronische Abstoßung mit zunehmender Koronargefäßverengung stellt einen der hauptsächlichsten erfolgslimitierenden Faktoren der Herztransplantation dar. Somit treten oftmals die gleichen Veränderungen am Herztransplantat wie jene am exzidierten Eigenherz auf, derenwegen der Patient eigentlich operiert wurde.

II. LUNGENTRANSPLANTATION

Über die erste experimentelle heterotope Lungentransplantation wurde bereits 1907, über die erste orthotope intrathorakale Verpflanzung allerdings erst 1947 berichtet.

Für die Frage, ob die Lunge, wie es für die Niere bereits bekannt war, eine völlige Herauslösung aus ihren Verbindungen toleriert, ohne daß die Funktion beeinträchtigt wird, waren experimentelle Arbeiten in den 50iger Jahren bemerkenswert, die zeigten, daß eine reimplantierte Lunge durchaus in der Lage ist, einen annähernd normalen Gasaustausch aufrechtzuerhalten. Viele Jahre war man der Meinung, daß denervierte bzw. transplantierte Lungen einen hohen vaskulären Widerstand haben, der vom rechten Ventrikel des Herzens auf längere Sicht nicht toleriert würde. Es konnte aber gezeigt werden, daß technisch perfekt vorgenommene Transplantationen, d.h. Gefäßanastomosen, sehr wohl einen normalen Gefäßwiderstand zur Folge haben können, selbst unter den Bedingungen einer unilateralen Lungentransplantation mit Ligatur der kontralateralen Pulmonalarterie bzw. kontralateraler Pneumonektomie, wobei die einzelne Lunge – trotzdem sie das gesamte Blut des kleinen Kreislaufes übernehmen muß – einen normalen Pulmonalisdruck aufweist (9, 27, 51).

Die Ischämieverträglichkeit der Lunge in Normothermie beträgt bei Ventilation etwa bis zu 3 Stunden, in kollabiertem Zustand wird nicht einmal 1 Stunde toleriert. Experimentell läßt sie sich durch Hypothermie bis zu 24 Stunden steigern. Die Lungenkonservierung ist allerdings klinisch noch nicht applikabel.

Technik (Abb. 2/I-III):

Nach Pneumonektomie des Empfängers wird das Transplantat durch End-zu-End-Anastomosen der Pulmonalarterie, der Lungenvenen und des Stammbronchus orthotop implantiert. Für die Lungenperfusion ist die Weite der Arterienanastomose bedeutsam, was durch einen Venenpatch oder Anschrägen der Gefäßstümpfe erzielt werden kann. Häufig werden Stenosen bzw. Thrombosen im Bereich der Venenanastomosen beobachtet, die durch Abflußbehinderung zum Transplantatversagen führen. Meist wird ein Teil der Vorhofwand mittransplantiert und mit dem Empfängervorhof anastomosiert, allerdings sind auch einzelne Venen erfolgreich anastomosiert worden (Abb. 2/I).

©Naturwissenschaftlich-Medizinischen Vereinigung in Salzburg; download unter www.biologiezentrum.at

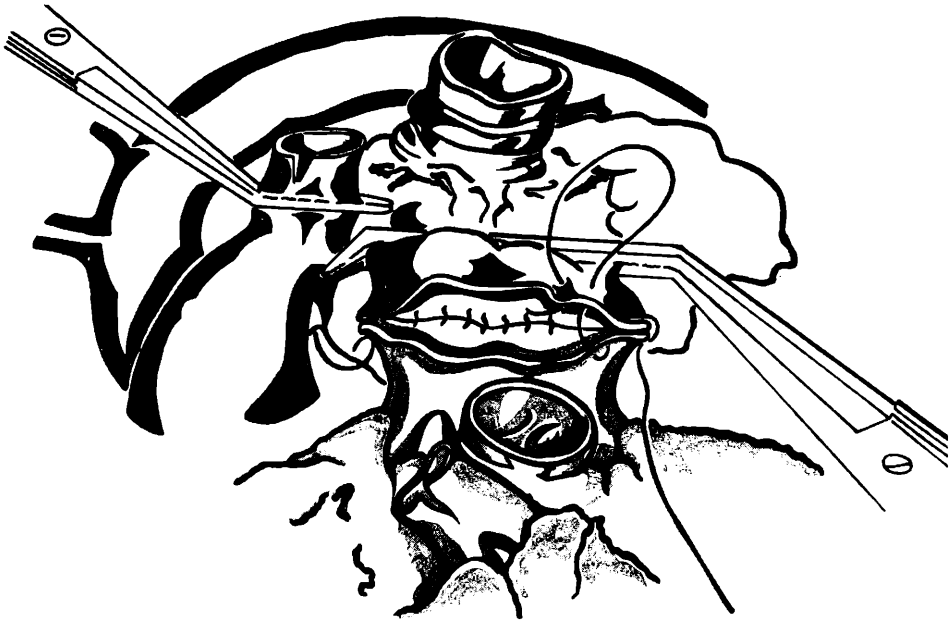

Abb. 2/I: Technik der Lungentransplantation (modif. nach (9)).
Venöse Anastomose (Herzvorhof)

Probleme bereitet auch die Bronchusanastomose. Infolge Unterbrechung der Bronchialarterienzirkulation wird der Transplantatbronchus nur durch Kollateralen zwischen den Pulmonal- und Bronchialarterien versorgt. Bei stärkerer Denudierung besteht die Gefahr der ischämischen Wandnekrose. Dehiszenzen und Stenosen werden oftmals beobachtet. Um diese Komplikationen zu vermeiden, wurde von Veith et al. (9) die sogenannte Teleskoptechnik für die Anastomose empfohlen (Abb. 2/II). Sie bewährt sich besser als der Versuch, die Bronchialarterienzirkulation durch direkte Gefäßanastomose oder Implantation eines bronchialarterientragenden Anteils der Aortenwand in die Subclavia oder Aorta wiederherzustellen.

Ein kardiopulmonaler Bypass ist bei simultaner bilateraler Lungentransplantation, unilateraler Transplantation mit vorheriger kontralateraler Pneumonektomie bzw. zu ausgeprägter Insuffizienz der anderen Lunge sowie thorakaler En bloc-Transplantation erforderlich.

©Naturwissenschaftlich-Medizinischen Vereinigung in Salzburg; download unter www.biologiezentrum.at

Abb. 2/II: Technik der Lungentransplantation (modif. nach (9)).
Links Teleskopanastomose des Bronchus. Rechts Arterienanastomose.

Indikation (Tab. 4):

Tab. 4: INDIKATIONEN ZUR LUNGENTRANSPLANTATION

1) Akute Pulmonalinsuffizienz
   Toxisch
   Entzündlich
   Posttraumatisch u. ä.
2) Primäre pulmonale Hypertension
3) Chronische Lungenerkrankungen mit respiratorischer Insuffizienz
   Lungenfibrose
   Tuberkulose
   Silikose
   Bronchiektasien u. ä.
4) Chronische Lungenerkrankungen mit Malignom

Die Lungentransplantation wurde bisher bei fortgeschrittenen, hinsichtlich konventionellen Therapieversuchen aussichtslosen Formen folgender Erkrankungen ausgeführt (9):

Akute, meist toxisch, entzündlich oder traumatisch bedingte Pulmonalinsuffizienz, primäre pulmonale Hypertension, chronische Lungenerkrankungen wie Lungenfibrose, Silikose, Tuberkulose, Bronchiektasien, Emphysem u. a. sowie schließlich Malignome in chronisch erkrankten Lungen, bei welchen eine Resektion nicht in Frage kommt.

Es kamen Transplantationen einzelner Lappen, unilaterale und bilaterale Transplantation ganzer Lungen sowie thorakale En bloc-Transplantationen zu Anwendung.

Ergebnisse:

1963 führte Hardy die erste Lungentransplantation am Menschen aus (21). Seither wurden bis zum 1.1.1976 insgesamt 37 Verpflanzungen vorgenommen (Tab. 1). Die bisherigen Ergebnisse sind entmutigend, nur 3 Empfänger lebten länger als 1 Monat, wobei der längste Überleber nach 10 Monaten an der Transplantatabstoßung verstarb (Tab. 5).

Tab. 5: MISSERFOLGE DER LUNGENTRANSPLANTATION

1) Technische Komplikationen
   Stenose, Dehiszenz der Bronchusnaht
   Stenose, Thrombose der Lungenvenennaht
   Stenose der Lungenarteriennaht
2) Kontralaterale kranke Lunge
   Gestörtes Durchblutungs-Belüftungsverhältnis
   Sepsis
3) Reimplantationssyndrom
4) Pneumonie
5) Abstoßung (vaskulär-alveoläre Diskordanz, gestörtes Durchblutungs-Belüftungsverhältnis)

Technische Komplikationen sind von Seiten der Bronchusanastomose in Form von Dehiszenzen, Stenosen, Schleimhautulzerationen und Blutungen mit konsekutiver Aspirationspneumonie zu erwarten. Sie wird von Veith (51) als die Achillesferse der Lungentransplantation bezeichnet.

Daneben kann es auch zu Stenosen und Thrombosen der Venennaht sowie mitunter zur Stenose der Arterienanastomose kommen.

Da die Indikationen zur Lungentransplantation durch eine beidseitige Lungeninsuffizienz gegeben ist, stellt sich bei der unilateralen Verpflanzung das Problem, daß das gesunde Transplantat zusammen mit einer kranken Lunge an das selbe Bronchial- und Gefäßsystem angeschlossen wird. Ist bei einer obstruktiven Ventilationsstörung der Bronchialwiderstand der verbliebenen Lunge groß, so wird die Verteilung der Luftvolumina entsprechend den Widerständen erfolgen und das Transplantat stärker belüftet werden. Sind die Gefäßwiderstände in der Restlunge groß, ist der Flow durch das Transplantat größer. In jedem Fall kommt es zu einem gestörten Durchblutungs-Belüftungsverhältnis, das deletäre Folgen hat, wenn die Transplantatfunktion aus irgendeinem Grund, etwa Abstoßung, abnimmt. Diese Schwierigkeiten wurden besonders bei Emphysematikern beobachtet. Es wurde daher in solchen Fällen die bilaterale Transplantation empfohlen und auch durchgeführt, die allerdings wesentlich belastender und risikoreicher ist.

Die sogenannte Reimplantationsreaktion mit ihrem Maximum innerhalb einiger Tage nach Transplantation äußert sich in Alveolarödem mit Lungeninfiltration am Röntgenbild, Störung der Ventilation und reduzierter Durchblutung bei erhöhtem Gefäßwiderstand und ist auf das Transplantations- bzw. Ischämietrauma der Lunge zurückzuführen. Perfekte Operationstechnik, kurze Ischämie und hohe Methylprednisolondosen vermögen die temporäre Reaktion abzuschwächen.

©Naturwissenschaftlich-Medizinischen Vereinigung in Salzburg; download unter www.biologiezentrum.at

Infektionen, mitunter von der erkrankten kontralateralen Lunge ausgehend, stellen eine schwere Komplikation dar und sind meist schwierig zu beherrschen.

Die Abstoßungsreaktion ist durch eine vaskuläre Komponente mit perivaskulärer Rundzellinfiltration, Intimahyperplasie mit Gefäßeinengung und vermindertem Flow bei erhöhter vaskulärer Resistenz sowie eine alveoläre Komponente mit fibrinöser Alveolarexsudation und letztlicher Hepatisation mit reduzierter Ventilation gekennzeichnet. Erstere stellt eine zelluläre, letztere eine durch humorale Faktoren bedingte Immunreaktion dar (42). Die herkömmlichen Immunosuppressiva vermögen nur limitiert die Abstoßungsreaktion zu beeinflussen. Auffallenderweise läßt sich aber die vaskuläre Komponente besser beherrschen als die alveoläre, sodaß es zu einer "vaskulär-alveolären Dissoziation" mit reduzierter Ventilation bei erhaltener Durchblutung kommt. Dieses gestörte Belüftungs-Durchblutungsverhältnis führt zur Hypoxämie und Exitus des Empfängers.

Abb. 2/III: Technik der Lungentransplantation (modif. nach (9)).
Situs nach Vollendung der Anastomosen.

III. LEBERTRANSPLANTATION

©Akademie d. Wissenschaften Wien; download unter www.biologiezentrum.at

Man kann wohl mit Recht sagen, daß von allen Organverpflanzungen die Lebertransplantation die größten operationstechnischen und pathophysiologischen Probleme aufwirft. Die ersten experimentellen Transplantationen wurden in den 50iger Jahren, die erste am Menschen 1963 von der Arbeitsgruppe um Starzl (49) ausgeführt. Am zielführendsten ist die orthotope Transplantatposition, die trotz größerer technischer Schwierigkeiten als bei der heterotopen Verpflanzung bessere Resultate als die letztere zeitigt.

1. Orthotope Transplantation

Technik:

Mit einer ausgiebigen, meist transversalen Inzision wird das Abdomen des Empfängers eröffnet. Wenn nötig kann der Schnitt in den Thorax erweitert werden. Nach Klemmung der supra- und infrahepatischen Cava inf., der Porta und der Hepatika wird die Leber exzidiert. Die Spenderleber ist inzwischen bereits in situ gekühlt worden. Sie wird dem Spender entnommen und orthotop in den Empfänger implantiert. Zuerst wird die suprahepatische Cava inf. anastomosiert. Hierauf folgt die Arteriennaht: beim Erwachsenen kann die Hepatika direkt terminoterminal anastomosiert werden, bei Kindern muß wegen der kleinen Gefäßkaliber meist ein Teil der Aorta mitverpflanzt werden, der terminolateral in die Aorta implantiert wird. Danach folgen die End-zu-Endvereinigung der Porta und der infrahepatischen Cava inf. Nach den einzelnen Anastomosen werden schrittweise der arterielle, der Porta- und der Cava-Flow freigegeben (Abb. 3). Abschließend erfolgt die Gallengangsrekonstruktion entweder in Form einer Cholezystojejunostomie mit Ligatur des distalen Transplantatcholedochus oder – wie auf Abb. 3 zu sehen – in Form einer direkten terminoterminalen Choledochusanastomose mit T-Rohrdrainage. Die Leber wird durch Naht des Aufhängeapparates fixiert (10, 11, 14, 40, 41, 46, 47).

Probleme der orthotopen Lebertransplantation:

Neben den operationstechnischen Problemen ist ein guter Teil der intra- und postoperativen Schwierigkeiten auf die hohe Ischämieempfindlichkeit der Leber zurückzuführen. Die normotherme Ischämietoleranz beträgt nur bis zu 30 Minuten und ist somit von allen zu transplantierenden Organen am kürzesten. Experimentell gelang es bereits, Lebern durch hypotherme Medien mit intrazellulärer Elektrolytzusammensetzung bis zu 24 Stunden erfolgreich zu konservieren (38, 39), klinisch sind die Konservierungsmethoden jedoch noch kaum anwendbar.

Von den ausgiebigen experimentellen Arbeiten und den bisherigen klinischen Erfahrungen sind folgende Problemkreise bekannt:

a. Anästhesie: Während der anhepatischen Phase der Operation können Pharmaka, die in der Leber abgebaut werden, kummulieren. Mit der Dosierung ist daher besondere Vorsicht geboten. Dazu gehören i.v. Barbiturate, depolarisierende Muskelrelaxantien u.a. Nicht betroffen sind z.B. Stickoxydul, Halothan und nichtdepolarisierende Relaxantien.
b. Venöse Dekompression: Bei Klemmung der Cava inf. ober- und unterhalb der Leber sowie der Porta zur Empfängerhepatektomie und Transplantation tritt eine venöse Stauung im Porta- und Cava inf.-Einflußgebiet auf, die von Versuchstieren schlecht toleriert wird. Es muß daher eine venöse Dekompression über einen Bypass vorgenommen wer-

©Naturwissenschaftlich-Medizinischen Vereinigung in Salzburg; download unter www.biologiezentrum.at

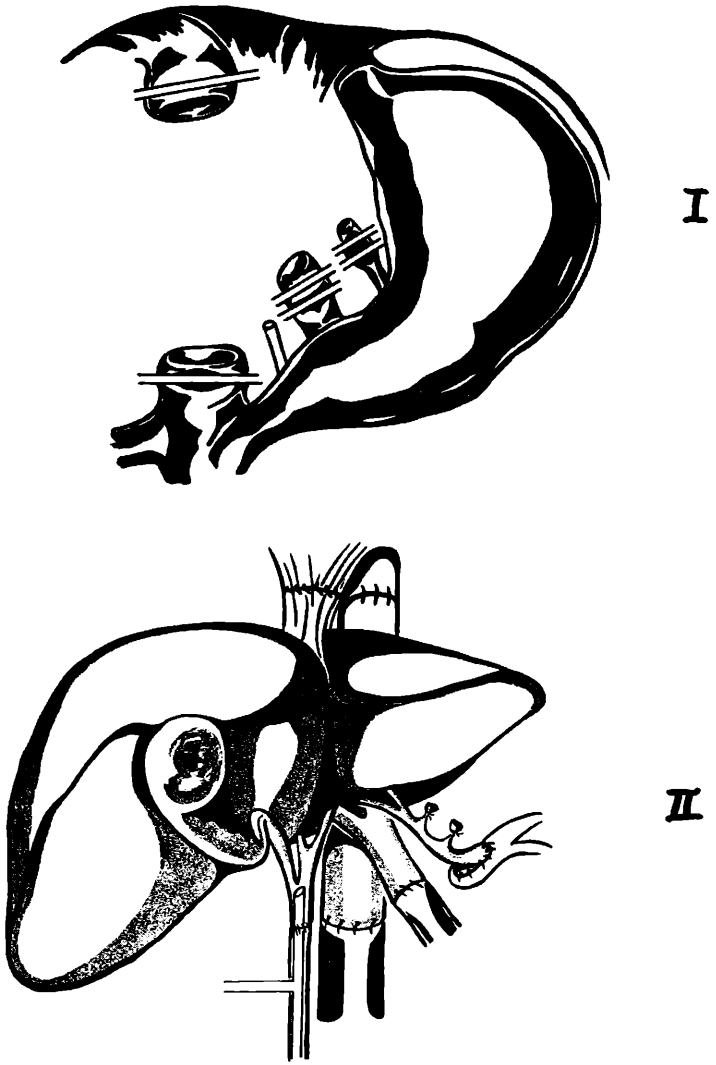

Abb. 3: Technik der orthotopen Lebertransplantation (modif. nach (14)).
I: Situs nach Exzision der Eigenleber des Empfängers
II: Situs nach Implantation der Spenderleber

den, und zwar beim Hund sowohl von der Cava inf. als auch Porta zur Jugularis, während beim Schwein eine portocavale Dekompression, etwa durch einen lienojugularen Shunt (23), ausreicht. Beim Hund kann bei liegendem externen jugulocavalen Bypass die portale Dekompression auch über eine temporäre portocavale Anastomose erzielt werden (11). Bei der humanen Transplantation ist durch die auf dem Boden der Lebererkrankung entstandenen portocavalen Kollateralen eine ausreichende portale Dekompression gewährleistet, sodaß ein Shunt nicht erforderlich ist.

c. Out Flow Block: Beim Hund tritt bei zu starker ischämischer Leberschädigung ein Anstieg der vaskulären Resistenz der Leber mit Out Flow Block ein. Die Ursache liegt in einem Spasmus der beim Hund gut entwickelten Muskelmantel der kleinen intrahepatischen Venen, was zu einer Blutstauung im sinusoidalen Netzwerk und schließlich Pfortaderstauung führt. Auch Histaminfreisetzung scheint dabei eine Rolle zu spielen. Beim Menschen wird ein derartiger Out Flow Block nicht beobachtet.

d. Störungen des Flüssigkeits- und Elektrolytgleichgewichtes sowie des Stoffwechsels: Während der anhepatischen Phase der Operation kommt es zur Anhäufung saurer Metaboliten, was sich in einer metabolischen Azidose äußert (6). Nach Revaskularisation der ischämischen Leber wird reichlich Kalium über die suprahepatische Cava inf. in den Empfängerkreislauf ausgeschwemmt. Die z.T. massive Hyperkaliämie kann schwere Herzfunktionsstörungen auslösen. In der Folge tritt auf Grund eines erhöhten Uptake durch die kaliumverarmte Leber eine Hypokaliämie auf.

   In der anhepatischen Phase und nach Leberrevaskularisation zeigen sich mitunter deutliche Blutdruckabfälle, welchen folgende Ursachen zugrunde liegen können: Blutverlust in den externen Bypass (bei Tierexperimenten), Versacken des Blutes durch mangelhafte venöse Dekompression, Blutverluste durch die Exzision der Empfängerleber sowie durch die Revaskularisation bzw. Auffüllung der Spenderleber, Ausschwemmung vasoaktiver Substanzen aus der ischämischen Spenderleber nach Revaskularisation, wie etwa Histamin (37), und schließlich Gerinnungsstörung durch die ischämisch geschädigte Leber.

   Auf Grund der Kohlehydratstoffwechselstörung werden oftmals deutliche Hypoglykämien beobachtet.

   Alle genannten Störungen müssen durch angemessenen Blutersatz, Natriumbikarbonat- und Glukoseapplikation u.a. Maßnahmen ausgeglichen werden.

e. Blutungsdiathese: Schon während der Empfängerhepatektomie kommt es oftmals infolge der durch die Lebererkrankung bedingten portocavalen Kollateralen und der Koagulopathie zu starken Blutungen. Während und nach Transplantation ist die erhöhte Blutungsneigung auf eine erhöhte fibrinolytische Aktivität bzw. Verbrauchskoagulopathie infolge disseminierter intravaskulärer Koagulation während der anhepatischen Phase zurückzuführen. Wenn die neue Leber funktioniert, setzt schlagartig Besserung ein. Ist die ischämische Schädigung zu stark, dauert die Blutungstendenz an.

   Außerdem ist eine temporäre Depression der durch die Leber synthetisierten Gerinnungsfaktoren I, II, V, VII, IX und X sowie des Faktors VIII zu messen. Nach der Phase der Koagulopathie setzt eine reaktive temporäre Hyperkoagulopathie mit erhöhter Thromboseneigung der Anastomosen ein (7, 8, 17).

f. Proteinsynthese: Ischämische Leberschädigung führt zu einer Störung der Proteinsynthese der Leber mit Absinken des Proteinspiegels, Aszites und Ödemen. Immunelektro-

phoretische Untersuchungen zeigten, daß besonders die alpha-2-Globulinfraktion betroffen ist (26, 41).

g. Operationstechnische Komplikationen: Vereinzelt sind folgende operationstechnische Komplikationen aufgetreten: Zwerchfellparese durch Quetschung des N. phrenicus beim Abklemmen der suprahepatischen Cava inf., Luftembolie der Cava inf., Cholezystojejunostomie mit versehentlicher Ligatur des Ductus zysticus bei getrennter Einmündung ins Duodenum bzw. tiefer Einmündung in den Choledochus, Übersehen einer zweiten, aus der A. mesenterica sup. entspringenden A. hepatica und schließlich Infarzierung der rechten Nebenniere durch versehentliche Umstechung der Nebennierenvene.

h. Postoperative Komplikationen: Wie bereits erwähnt, ist postoperatives Versagen des Transplantates in den meisten Fällen auf zu starke ischämische Schädigung zurückzuführen, welche die unter c.-f. angeführten Störungen verursachen bzw. verstärken kann. Daneben sind kardiopulmonale Insuffizienz, Gefäßnahtthrombosen und Dehiszenz der Gallenwegsanastomosen anzuführen. Nicht selten treten gastrointestinale, mitunter blutende Ulzera auf. Vagotomie und auch Resektion werden diskutiert.
Eine schwere Komplikation stellt das Auftreten septischer Leberinfarkte dar, das auf die additive Wirkung mehrerer Faktoren zurückzuführen ist: Eintritt enteraler Keime in die Leber über das Portablut (12) bzw. die Gallenwegsanastomose, Ischämiebezirke der Leber als Nährboden für die Keime, Abstoßungsreaktion und schließlich Reduzierung der Abwehr durch Immunosuppression und fehlende Antibiotikamedikation. Selten helfen Drainage oder gar Leberteilresektion (41).
Abstoßungskrisen sind morphologisch durch periportale Rundzellinfiltration, zentrilobuläre Nekrosen und Cholestasezeichen, chronische Abstoßung durch zunehmende periportale Fibrose gekennzeichnet (11, 22). Blutlabormäßig äußert sich eine Abstoßung durch Anstieg des Serum-Bilirubins und der Leberenzyme (Tab. 6).

Tab. 6: MISSERFOLGE DER LEBERTRANSPLANTATION

1) Operative Komplikationen
   Blutungen (Ischämieschädigung des Transplantats)
   Versehentliche Ligatur des Ductus zysticus
   Anomalien der A. hepatica
   Zwerchfellähmung
   Luftembolie
   Infarzierung der rechten Nebenniere
2) Postoperative Komplikationen
   Transplantatversagen (Blutungen, Stoffwechselentgleisungen) = Ischämieschädigung des Transplantates
   Gefäßnahtthrombosen
   Gallenwegsdehiszenz
   Kardiopulmonale Insuffizienz
3) Septische Leberinfarkte
4) Abstoßung

2. Heterotope Transplantation

Trotz der theoretisch bestehenden Vorteile, nämlich Erhaltung der Restfunktion der Eigenleber und Vermeidung der risikoreichen Empfänger-Hepatektomie überwiegen in der Praxis die Nachteile bei weitem. Die Versagerquote ist hoch. Einmal besteht das Problem

des Platzes im Bauchraum für 2 Lebern, das unter anderen respiratorische Schwierigkeiten mit sich bringt, sowie durch Kompression Thrombosen der Gefäße begünstigt. Zum anderen ist das Phänomen der funktionellen Konkurrenz der beiden Lebern zu nennen. Ohne Perfusion mit Portablut tritt Atrophie des Auxiliartransplantates ein. Es darf daher die Auxiliarleber in funktioneller Hinsicht gegenüber der Eigenleber nicht benachteiligt werden, was etwa durch partielle Umleitung des Pfortaderkreislaufes durch die erstere gewährleistet wird (24, 44).

Technik:

Eine der günstigsten Techniken ist die Plazierung des Transplantates unterhalb der eigenen Leber. Die arterielle Versorgung erfolgt über die Empfängeraorta, die Transplantatporta wird terminolateral mit der V. mesenterica sup. des Empfängers anastomosiert. Die Cava inf. des Transplantates wird infrahepatisch ligiert und suprahepatisch terminolateral mit der infrahepatischen Cava inf. des Empfängers vereinigt. Die Galledrainage erfolgt über eine Cholezystojejunostomie (Abb. 4).

Indikation zur Lebertransplantation (Tab. 7):

Tab. 7: INDIKATIONEN ZUR LEBERTRANSPLANTATION

1) Nicht korrigierbare kongenitale Gallengangsatresie
   Intrahepatische Atresie
   Extrahepatische Atresie
2) Akutes Leberversagen
   Nekrotisierende Virushepatitis
   Intoxikation
3) Nichtresezierbare primäre oder sekundäre Lebertumoren
   Hepatom
   Cholangiokarzinom
   Metastasenleber?
4) Leberzirrhose?
   Postnekrotische Zirrhose (ohne Alkoholismus!)
   Primäre biliäre Zirrhose
   Hepatolentikuläre Degeneration Wilson
   Hämochromatose

Eine Lebertransplantation wurde wegen folgender Erkrankungen ausgeführt (41): Nichtkorrigierbare intra- und extrahepatische kongenitale Gallengangsatresien, akutes Leberversagen infolge nekrotisierender Virushepatitis oder Intoxikation, nichtresezierbare primäre Lebertumoren (Hepatome und Cholangiokarzinome), Metastasenlebern, allerdings nur wenn sonstige Metastasen auszuschließen sind und der Primärtumor radikal entfernt wurde. Problematisch sind Leberzirrhosen, da einerseits die kurze Lebenserwartung doch nicht mit Sicherheit vorausgesagt werden kann so wie bei den vorgenannten Affektionen und andererseits Fälle im Terminalstadium einen größeren Eingriff schwer tolerieren. Vorgenommen wurde eine Transplantation bei postnekrotischer Zirrhose, primärer biliärer Zirrhose, hepatolentikulärer Degeneration Wilson und Hämochromatose.

©Naturwissenschaftlich-Medizinischen Vereinigung in Salzburg; download unter www.biologiezentrum.at

Abb. 4: Technik der intraabdominellen heterotopen Auxiliarlebertransplantation (modif. nach (41))

Ergebnisse: ©Naturwissenschaftlich-Medizinischen Vereinigung in Salzburg; download unter www.biologiezentrum.at

Zur Immunosuppression werden wie üblich Azathioprin, Corticosteroide und ALG herangezogen. Wegen der Hepatotoxizität muß Azathioprin vorsichtig dosiert werden. Abstossungskrisen können durch Erhöhung der immunosuppressiven Therapie oftmals beherrscht werden.

Wie aus Tab. 1 hervorgeht, wurden bisher insgesamt 254 Lebertransplantationen vorgenommen, davon über 200 orthotope. 6 Empfänger orthotoper Transplantate lebten länger als 3 Jahre. Der längste Überleber hat sein Transplantat nun an die 6 Jahre.

IV. PANKREASTRANSPLANTATION

Seit Banting und Best 1922 den Diabetes mellitus erstmals erfolgreich mit Pankreasextrakten behandelten, ist die Lebenserwartung der Diabetiker durch die Insulintherapie sprunghaft angestiegen. Trotzdem zeigte sich, daß der Diabetes mellitus und insbesondere seine vaskulären Komplikationen durch Insulin nicht geheilt werden können. Zudem benötigen juvenile Diabetiker zuweilen sehr hohe Dosen exogenen Insulins bzw. lassen sich mitunter nur schwer einstellen. Ein normal funktionierendes Pankreastransplantat kann sie jedoch von exogenem Insulin unabhängig machen, wobei zusätzlich auch die bisher allerdings unbewiesene Annahme nicht von der Hand zu weisen ist, daß die Gefäßkomplikationen des Diabetikers durch eine normale Inselzellfunktion beeinflußt werden könnten (29, 30, 33, 35, 52).

Obwohl bereits um die Jahrhundertwende die ersten Versuche einer Pankreastransplantation vorgenommen wurden, führten die Mißerfolge lange zur Resignation. In der Regel fielen die Organe der Autolyse anheim. Erst in den 60iger Jahren gelang es, experimentell erfolgreiche Verpflanzungen auszuführen. Der grundlegende Schritt dazu war die Erkenntnis, daß die gewährleistete bzw. erhaltene Drainage des exokrinen Pankreassekrets an Stelle der Ligatur des Ausführungsganges die Autolyse des Transplantates verhindern kann. Wenn auch in jüngerer Zeit experimentell gezeigt werden konnte, daß das exokrine Sekret gangligierter Pankreastransplantate über das Parenchym in die Blutzirkulation übertritt (13), so stellt doch die Ableitung des Sekrets über den Ausführungsgang das physiologischere und problemlosere Vorgehen dar.

Zudem wurde die Annahme der hohen Ischämieempfindlichkeit des Pankreas widerlegt. Es zeigte sich, daß die Ischämietoleranz mit 4 Stunden in Normothermie länger ist als jene von Niere, Herz und besonders Leber. Experimentell gelang es bereits, Pankreaten erfolgreich für 25 Stunden hypotherm mit und ohne azellulärer Perfusion zu konservieren (52, 53). Für die Klinik sind diese Methoden jedoch ebenso wie bei den anderen Organen, abgesehen von der Niere, noch nicht applikabel.

Die ersten beiden Pankreastransplantationen am Menschen wurden Ende 1966 von der Arbeitsgruppe um Lillehei (33, 34, 35) ausgeführt. In einem Fall wurde ein partielles gangligiertes Transplantat verwendet; es entwickelte sich eine Pankreatitis mit Pankreasfistel. Im anderen Fall wurde eine Duodenopankreastransplantation erfolgreich vorgenommen.

Technik:

Die heterotope iliakale auxiliare Duodenopankreastransplantation hat sich als eine für die Klinik praktikable Methode bewährt. Zur Ableitung des exokrinen Sekrets wird zusammen mit dem Pankreas das Duodenum verpflanzt. Das Duodenopankreas wird en bloc aus

©Naturwissenschaftlich-Medizinischen Vereinigung in Salzburg; download unter www.biologiezentrum.at

dem heparinisierten Spender entnommen, wobei die A. coeliaca und A. mesenterica sup. als arterielle Gefäße des Transplantates dienen. Es wird ein Anteil der Aortenwand, der die Abgänge der beiden Arterien enthält, mitverpflanzt. Als venöses Gefäß dient die V portae. Das Transplantat wird in eine der beiden Fossae iliacae plaziert. Die Gefäße werden terminolateral mit den Iliakalgefäßen anastomosiert. Das mitverpflanzte Duodenum wird in Form einer Roux'schen Y-Anastomose mit einem bereits vor der Transplantation extraperitonealisierten Dünndarmschenkel des Empfängers vereinigt (Abb. 5/I).



Abb. 5/I: Technik der Pankreastransplantation (modif. nach (35)). Heterotope iliakale Plazierung des Duodenopankreastransplantates.

Bei den ersten klinischen Versuchen war das Sekret nicht intern über eine Duodenojejunostomie, sondern extern über eine kutane Duodenostomie abgeleitet worden. Der Vorteil lag darin, daß Abstoßungen durch die Möglichkeit von Biopsien aus dem Duodenum sowie durch Pankreassaftanalysen früher und leichter zu erkennen waren. Der entscheidende Nachteil war aber der laufende Flüssigkeits-, Elektrolyt- und Eiweißverlust.

Da die Pankreastransplantation häufig zusammen mit einer Nierentransplantation indiziert ist, werden in solchen Fällen beide Organe vom selben Spender in je eine Iliakalgrube verpflanzt (Abb. 5/II).

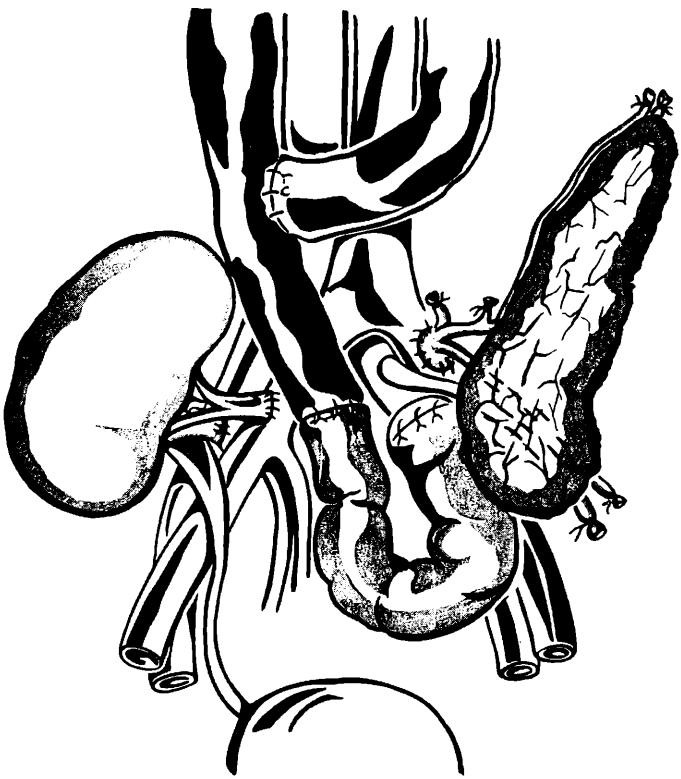

Abb. 5/II: Technik der kombinierten Nieren-Duodenopankreastransplantation (modif. nach (35)).

Die orthotope Transplantation (31) nach Pankreatektomie des Empfängers ist eine risikoreiche und aufwendige Technik, die für die Klinik nicht in Frage kommt, wohl aber experimentelles Interesse verdient. Es sind mehrere technische Varianten entwickelt worden, eine ist auf Abb. 6 zu sehen.

©Naturwissenschaftlich-Medizinischen Vereinigung in Salzburg; download unter www.biologiezentrum.at

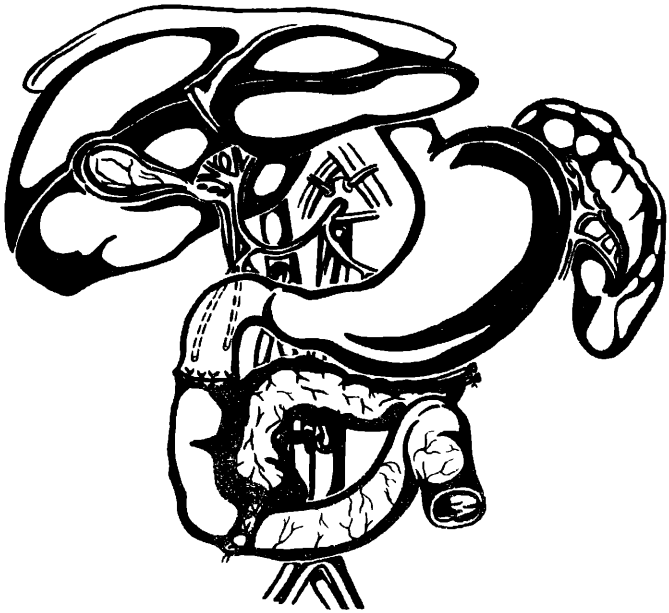

Abb. 6: Technik der orthotopen Duodenopankreastransplantation (modif. nach (30)).

Indikation (Tab. 8):

Tab. 8: INDIKATIONEN ZUR PANKREASTRANSPLANTATION

1) Schwerer juveniler Diabetes mellitus
   mit manifester Nephropathie Kimmelstiel-Wilson und Niereninsuffizienz
2) Schwerer juveniler Diabetes mellitus
   mit anderen Komplikationen (Retinopathie, periphere Angiopathie, Neuropathie)
3) Zustand nach totaler Pankreatektomie?

Die heute einzige Indikation zur Transplantation des Pankreas stellt der schwere juvenile Diabetes mellitus mit manifester, progredienter Spätkomplikation dar. Vor allem kommt die diabetische Nephropathie Kimmelstiel-Wilson in Frage. Im Falle einer terminalen Niereninsuffizienz wird das Pankreas zusammen mit einer Niere transplantiert. Für solche Fälle gibt es heute kaum andere Behandlungsmöglichkeiten, vor allem werden juvenile Diabetiker vielerorts von einer Nierentransplantation ausgeschlossen. Von Bedeutung ist auch, daß die für das Nierentransplantat notwendige Immunosuppression auch zum Schutz des Pankreas ausreicht. Interessanterweise kommt es dabei wohl meist zu Abstoßungszeichen an der Niere, selten aber zugleich zur Abstoßung des Pankreas. Lillehei spricht in diesem Zusammenhang von einer Hierarchie der Organe hinsichtlich ihrer Antigenizität, wobei das Pankreas an einer unteren Stelle zu reihen ist (36). Man könnte diese Vorstellung insoferne erweitern, als daß dabei das endokrine Pankreas unterhalb des exokrinen zu setzen wäre, da letzteres früher als ersteres Abstoßungszeichen erkennen läßt (52).

Juveniler Diabetes mit anderen Komplikationen, wie Retinopathie oder Neuropathie, ist allenfalls auch für eine Transplantation in Erwägung zu ziehen.

Zustand nach totaler Pankreatektomie kann heute noch nicht als Indikation angesprochen werden, da der pankreoprive, sowohl endokrine als auch exokrine Funktionsausfall ohne Schwierigkeiten und wesentlich gefahrloser als durch eine Pankreastransplantation behandelt werden kann.

Ergebnisse:

Durch die Ischämieschädigung des Inselapparates kommt es nach Transplantation passager zur erhöhten Insulinausschüttung der beta-Zellen, die in Hypoglykämien resultiert (52). Schwierigkeiten ließen sich von dieser Seite wohl mitunter im Experiment, nicht aber beim Menschen beobachten. Auch die bei der heterotopen Transplantation erfolgende Ableitung des insulinreichen venösen Transplantatblutes in den Systemkreislauf an Stelle der portalen Drainage beim normalen Pankreas oder bei orthotoper Transplantation hat trotz Bypass der insulinabbauenden Leber keine Beeinträchtigung des Empfängers zur Folge (25, 29, 30, 33, 36).

Infolge ischämischer Schädigung des exokrinen Pankreas tritt post transplantationem eine flüchtige Pankreatitis mit kurzzeitigen Serumamylase- und Serumlipaseanstiegen auf, die nach mehreren Tagen abgeklungen ist (52).

Komplikationen können von Seiten des mitverpflanzten Duodenum in Form von Anastomosendehiszenzen oder Duodenalulzera auftreten. Oftmals sind sie abstoßungsbedingt, wie überhaupt das Duodenum eher der Abstoßung anheimfällt als das Pankreas. Aus diesem Grund wurde versucht, die Mitverpflanzung des Duodenum zu vermeiden. Da aber isolierte Pankreasverpflanzung ohne Duodenum mit ligiertem Ausführungsgang häufig zur Pankreatitis und Autolyse führt, somit also – wie bereits erwähnt – der Pankreasgang drainiert werden soll, wurde beim Menschen mit zum Teil gutem Erfolg im Rahmen der kombinierten Nieren-Pankreastransplantation mit bilateraler Nephrektomie der Ductus pancreaticus terminoterminal mit dem verfügbaren Ureter anastomosiert und so das Pankreassekret über den Harntrakt abgeleitet (Abb. 7) (18). Bei dem derzeit längsten Überleber wurde diese Technik angewandt.

Weitere Komplikationen sind Thrombosen der Gefäßanastomosen, Infektion, persistierende Pankreatitis und steroidinduzierter Diabetes im Rahmen der Immunosuppression (Tab. 9).

Tab. 9: MISSERFOLGE DER PANKREASTRANSPLANTATION

1) Dehiszenz des duodenalen Blindverschlusses oder der Duodenojejunostomie
2) Dehiszenz der Pankreatiko-Ureterostomie
3) Thrombotischer Gefäßanastomosenverschluß
4) Pankreatitis
5) Steroid-Diabetes
6) Infektion
7) Abstoßung

©Naturwissenschaftlich-Medizinischen Vereinigung in Salzburg; download unter www.biologiezentrum.at



Abb. 7: Technik der isolierten Pankreastransplantation mit Pankreatikoureterostomie (modif. nach (14)).

Obwohl Abstoßungen des Pankreas bei kombinierter Nieren-Pankreastransplantation selten zur Beobachtung kommen, muß festgestellt werden, daß Pankreasgewebe in der gleichen Weise wie andere Organe abgestoßen wird. Akute Abstoßung äußert sich in Rundzellinfiltration, besonders im ödematösen Interstitium des Pankreas – am Duodenum ist sie vor allem im Bereich des Plexus myentericus Auerbach zwischen den beiden Muskelschichten zu sehen –, chronische Abstoßung führt zur interstitiellen Fibrose, wobei die Inseln noch relativ gut erhalten sind (52). Ein frühes Abstoßungszeichen ist eine pathologische Glukosetoleranz, die vor der terminalen Nüchternhyperglykämie festzustellen ist. Experimentell lassen sich beim Hund frühe Amylaseanstiege messen (30, 52).

Wie aus Tab. 1 hervorgeht, wurden bis zum 1.1.1976 insgesamt 47 Pankreastransplantationen gemeldet. Davon haben 4 Empfänger länger überlebt: 1 wurde nach 1 Jahr bei einem Autounfall getötet, 2 weitere lebten 1 bzw. 2 Jahre, und der längste Überleber hat sein funktionierendes Transplantat mit einer Pankreatikoureterostomie nun 3,5 Jahre. Sie benötigten kein exogenes Insulin. Eine eindeutige Beeinflussung der Gefäßveränderungen konnte bisher auf Grund der kurzen Beobachtungszeiten nicht nachgewiesen werden.

V. TRANSPLANTATION ISOLIERTER LANGERHANS'SCHER INSELN

Da die Pankreastransplantation zur Behandlung des Diabetes gedacht ist und daher ausschließlich wegen der Inselfunktion vorgenommen wird, suchte man nach Wegen, die Inseln ohne dem exokrinen Pankreas zu verpflanzen. Die klinischen Versuche sind zwar noch erfolglos, im Experiment gelang es aber bereits, die Inseln aus dem Pankreas unter Kollagenase-Digestion des exokrinen Teils zu isolieren und durch Transplantation in die Porta oder Bauchhöhle diabetischer Empfänger Normoglykämie zu erzielen (2, 3, 45). Bei Isotransplantation konnte dadurch der Diabetes infolge fehlender Abstoßung geheilt werden, bei Allotransplantation zeigte sich, daß Inseln in der gleichen Weise oder eher als andere Gewebe abgestoßen werden. Dies ist deshalb von Interesse, da von der Verpflanzung ganzer Pankreaten her bekannt ist, daß der Inselapparat länger der Abstoßung widersteht als das exokrine Gewebe.

Probleme bereitet noch die Inselisolierung (2). Dazu eignen sich besonders gut Ratten. Bei anderen Spezies, wie Hunde und Affen, aber auch beim Menschen ist die Isolierung wohl mehr minder gelungen, jedoch schwierig. Ein weiterer Problemkreis beruht auf der Tatsache, daß zur Erzielung einer Normoglykämie bei diabetischen Empfängern die Verpflanzung einer Mindestzahl von Inseln erforderlich ist, die jedoch nur aus mehreren Pankreaten gewonnen werden kann. Daraus ergibt sich auch für den Menschen, daß mehrere Spenderpankreaten verfügbar sein müssen. Da diese nicht simultan vorhanden sein werden, ist die klinische Inseltransplantation nur bei einer geeigneten Langzeitkonservierung denkbar.

Im Gegensatz zu den Versuchen der Langzeitkonservierung von Pankreaten durch Tiefgefrierung (54) scheint die Kryokonservierung von Inseln erfolgversprechender zu sein (28).

VI. DARMTRANSPLANTATION

Neben experimentellen Arbeiten wurde auch am Menschen bereits 8 mal versucht, Darm zu transplantieren. Eine echte Indikation dazu wäre etwa Gangrän des gesamten Darms infolge eines Gefäßverschlusses (30, 43). Es bestehen eine Reihe technischer Varianten. Bei der 1967 von Lillehei et al. (34) erstmals am Menschen vorgenommenen Transplantation wurde vorerst der infolge Mesenterialvenenthrombose infarzierte gesamte Darm exzidiert. Es wurden der Rektumstumpf blind verschlossen und eine Duodenostomie angelegt. Die A. und V mesenterica sup. des Transplantates, das aus dem Dünndarm und der rechten Kolonhälfte bestand, wurden terminolateral mit den Iliakalgefäßen anastomosiert. Die Darmenden wurden als Jejunostomie bzw. Kolostomie nach außen geleitet.

Bei anderen Techniken werden die Transplantatarterie mit der A. mesenterica sup. des Empfängers vereinigt, das Transplantat venös in die Porta drainiert, der transplantierte Darm mit dem Empfängerdarm anastomosiert oder nur Teile des Darms verpflanzt. Für partielle Dünndarmtransplantationen können Lebendspender herangezogen werden.

Die bisherigen klinischen Ergebnisse sind leider unbefriedigend. Der längste Überleber starb nach 76 Tagen (14, 43). Obwohl das Transplantat, ein Dünndarmsegment, von einem HLA-identischen Zwilling stammte, wurde es abgestoßen.

©Naturwissenschaftlich-Medizinischen Vereinigung in Salzburg; download unter www.biologiezentrum.at

VII. THORAKALE UND ABDOMINELLE EN BLOC TRANSPLANTATION

Abschließend seien Versuche der thorakalen und abdominellen En bloc-Transplantation erwähnt, bei welchen ganze Organgruppen verpflanzt werden (30).

Zur En bloc-Verpflanzung von Herz und beiden Lungen werden beim Empfänger nach beidseitiger Thorakotomie und Anlegen eines kardiopulmonalen Bypass das Herz und beide Lungen unter Klemmung der großen Gefäße und Schonung des Vagus sowie N. phrenicus exzidiert. Das Transplantat wird unter künstlicher Beatmung durch End-zu-End-Anastomosen der Aorta, der Cava sup. und inf. sowie der Trachea implantiert (Abb. 8).

Abb. 8: Technik der thorakalen En bloc-Transplantation (modif. nach (30)).

Unter den vielfältigen Problemen, die mit diesem großen Eingriff verbunden sind, stellt sich auch wegen der simultanen bilateralen Denervierung die Frage der postoperativen Spontanatmung. Die Erfolge der experimentellen und bisher vereinzelt vorgenommenen klinischen Versuche sind bescheiden. Cooley et al. (15) führten bei einem 2 Monate alten, moribunden Kind wegen eines kongenitalen Vitiums mit pulmonaler Hypertension eine Transplantation aus; es überlebte 14 Stunden. Lillehei (9) berichtete über einen Fall, der die Verpflanzung 8 Tage überlebte und ohne Ventilator spontan zu atmen vermochte.

Die abdominelle En bloc-Transplantation wurde experimentell am Hund von der Arbeitsgruppe um Starzl (48) versucht. Wie auf Abb. 9 ersichtlich, wurden dabei Leber, Ma-

gen, Dünndarm, Dickdarm, Pankreas, Milz und Omentum majus mit je einem Anteil der Cava inf. und der Bauchaorta orthotop nach Exzision der eigenen Organe verpflanzt. Die längste Überlebenszeit der Empfänger betrug 9 Tage. Es traten Schleimhautverlust des Darmes mit Blutungen, Duodenalulzera und Diarrhoen auf, was möglicherweise durch die Denervierung zu erklären ist. Regelmäßig fanden sich bei En bloc-Transplantationen Graft versus Host-Reaktionen.

Eine klinische Indikation wird es wohl kaum jemals geben, jedoch handelt es sich um ein interessantes experimentelles Modell. Zugleich sind damit die Grenzen der Organtransplantation aufgezeigt.

Abb. 9: Technik der abdominellen En bloc-Transplantation (modif. nach (30)).

©Ges. zur Förderung d. Erforschung von Insektenwanderungen e.V. München, download unter www.biologiezentrum.at

ZUSAMMENFASSUNG

Im Gegensatz zur Nierentransplantation haben die Verpflanzungen anderer Organe im allgemeinen bisher das Stadium des klinischen Versuchs noch nicht überschritten. Sie werden in nur wenigen, darauf spezialisierten Zentren vorgenommen. In Frage kommen Kandidaten mit Terminalstadien einer Organinsuffizienz, die ohne Transplantat eine kurze Lebenserwartung besitzen. Bezüglich Herz- und Lebertransplantation bestehen an einigen Zentren bereits größere Erfahrungen. Die bisherigen Ergebnisse der Lungen- und Darmtransplantation sind entmutigend. Die Pankreastransplantation wird wohl einmal durch die Verpflanzung isolierter Langerhans'scher Inseln ersetzt werden. Die Transplantatabstoßung ist für alle Organe gleicherweise das hauptsächliche, erfolgslimitierende Problem.

SUMMARY

In contrast to the kidney, transplantation of other organs still remains investigative. They are performed in few specialized centers only. Candidates are patients with terminal stages of organ insufficiencies and short expection of life. Some centers possess considerable experience in cardiac and hepatic transplantation. So far, the results of transplantation of lung and intestine are discouraging. Probably, in the future pancreatic transplantation will be replaced by transplantation of isolated islets of Langerhans. Transplant rejection still represents the main problem limiting the success in all types of organ transplant procedures.

LITERATUR

1. ACS/NIH Organ Transplant Registry, 55 East Erie Street, Chicago, Illinois 60611, Winter Newsletter, 1975 - 1976
2. BALLINGER W.F.: Persönliche Mitteilung
3. BALLINGER W.F., LACY P.E.: Transplantation of intact pancreatic islets in rats. Surgery 72: 175 (1972)
4. BARNARD C.N.: A human cardiac transplant: An interim report of a successful operation performed at Groote Schuur Hospital, Cape Town. South Afr. Med. J. 41: 1271 (1967)
5. BERGAN J.J.: A review of human solid organ transplantation. Bull. Amer. Coll. Surg., March 1975
6. BOECKL O., HELL E., ZIMMERMANN G., FITZGA H., JECEL P., GIBITZ H.-J.: Blutgasanalytische Untersuchungen während homologer Lebertransplantation am Hausschwein. Z. ges. exp. Med. 156: 67 (1971)
7. BÖHMIG H.-J.: Mechanisms of Intravascular Coagulation in Experimental Hepatic Transplantation. In: LIE T.S., GÜTGEMANN A.: Liver Transplantation. Gerhard Witzstrock, Baden-Baden, Brüssel, 1974
8. BÖHMIG, H.-J., FRITSCH A., KUX M., LECHNER G., LECHNER K., REICH N., STOCKINGER L., ZEITELBERGER P.: Gerinnungsveränderungen bei orthotoper Lebertransplantation am Hund. Thromb. Diath. Haemorrh. 21: 170 (1969)

9. BLUMENSTOCK D.A., VEITH F.J.: Lung. In: NAJARIAN J.S., SIMMONS R.L.: Transplantation. Urban & Schwarzenberg, München - Berlin - Wien, 1972
10. BRETTSCHNEIDER, L.: Persönliche Mitteilung
11. BRETTSCHNEIDER, L.: Liver, Section I. In: NAJARIAN J.S., SIMMONS R.L.: Transplantation. Urban & Schwarzenberg, München - Berlin - Wien, 1972
12. BRETTSCHNEIDER L., TONG J., DALOZE P.M., SMITH G., HUGUET C., GROTH C.G., STARZL T.E.: Specific bacteriologic problems in orthotopic liver transplantation. Arch. Surg. 97: 313 (1968)
13. BRYNGER H.: Studies on the duct-ligated pancreas as allograft for islet cell function. Act. Chir. Scand. Suppl. 453, Stockholm, 1975
14. CALNE R.Y.: Current topics in immunology series. 4: Organ grafts. Edward Arnold (Publishers) Ltd., London, 1975
15. COOLEY D.A., BLOODWELL R.D., HALLMAN G.L., LEACHMAN R.D., NORA J. J., MILAM J.D.: Cardiac transplantation: General considerations and results. Ann. Surg. 169: 892 (1969)
16. COOLEY D.A., NORA J.J., TRENTIN J.J., HALLMAN G.L., BLOODWELL R.D., LEACHMAN R.D.: Clinical experience in transplantation of the human heart: Report of ten cases. Transplant. Proceed. 1: 703 (1969)
17. FLUTE P.T.: Blood coagulation during liver transplantation. In: LIE T.S., GÜTGEMANN A.: Liver Transplantation. Gerhard Witzstrock, Baden-Baden, Brüssel, 1974
18. GLIEDMAN M.L., GOLD M., WHITTAKER J., RIFKIN H., SOBERMAN R., FREED S., TELLIS V., VEITH F.J.: Pancreatic duct to ureter anastomosis für exocrine drainage in pancreatic transplantation. Amer. J. Surg. 125: 245 (1973)
19. GRIEPP R.B., STINSON E.B., SHUMWAY N.E.: Heart. In: NAJARIAN J.S., SIMMONS R.L.: Transplantation. Urban & Schwarzenberg, München - Berlin - Wien, 1972
20. HARDY J.D., CHAVEZ C.M., KURRUS F.D., NEELY W.A., ERASLAN S., TURNER M.D., FABIAN L.W., LABECKI T.D.: Heart transplantation in man: Developmental studies and report of a case. J.A.M.A. 188: 1132 (1964)
21. HARDY J.D., WEBB W.R., DALTON M.L. Jr., WALKER G.R.: Lung homotransplantation in man. J.A.M.A. 186: 1065 (1963)
22. HELL E., BOECKL O., GIBITZ H.-J., ZIMMERMANN G., SEIDL P.: Enzymatische und histologische Veränderungen nach orthotoper Allotransplantation der Leber am Schwein. Wien. Klin. Wschr. 84: 222 (1972)
23. HELL E., BOECKL O., ZIMMERMANN G., SEIDL P.: Technik der orthotopen Lebertransplantation am Schwein. Wien. Klin. Wschr. 83: 82 (1971)
24. HEYDE v.d.M.N., JERUSALEM C., REINKING J.W., SCHMIDT W.J., JAP P Heterotopic liver transplantation. In: LIE T.S., GÜTGEMANN A.: Liver Transplantation. Gerhard Witzstrock, Baden-Baden, Brüssel, 1974.
25. IDEZUKI, Y., FEEMSTER J.A., DIETZMAN R.H., LILLEHEI R.C.: Experimental pancreaticoduodenal preservation and transplantation. Surg. Gynec. Obstet. 126: 1002 (1968)
26. KASHIWAGI N., GROTH C.G., BRETTSCHNEIDER L., GUPTILL J., STARZL T.E.: Effect of homograft ischemia upon serum proteins after orthotopic liver transplantation. Surgery 63: 247 (1968)

©Naturwissenschaftlich-Medizinischen Vereinigung in Salzburg; download unter www.biologiezentrum.at

27. KEILER A., SALEM G., GÖBER I., MÖSCHL P., LASZKOVICS A., GLÖCKLER M., KREUZER W.: Lungenhomotransplantation am Hund mit Ligatur der kontralateralen Arteria pulmonalis und nachfolgender kontralateraler Pneumonektomie. Langenbecks Arch. Chir. Suppl. Chir. Forum 1975: 165
28. KNIGHT M.J., SCHARP D.W., KEMP C.B., NUNNELLY S.B., BALLINGER W.F., LACY P.E.: Cryopreservation of pancreatic islets. Europ. Surg. Res. 6: Suppl.: 89 (1974)
29. LARGIADER F.: Persönliche Mitteilung
30. LARGIADER F.: Organ Transplantation. Georg Thieme, Stuttgart, 1970
31. LARGIADER F., LYONS G.W., HIDALGO F., DIETZMAN R.H., LILLEHEI R.C.: Orthotopic allotransplantation of the pancreas. Amer. J. Surg. 113: 70 (1967)
32. LICHTLEN P.: Indikationen der Herztransplantation. Bull. Schweiz. Akad. Med. Wiss. 26: 178 (1970)
33. LILLEHEI R.C.: Persönliche Mitteilung
34. LILLEHEI R.C., IDEZUKI Y., FEEMSTER J.A., DIETZMAN R.H., MERKEL F.K., GOETZ F.C.: Transplantation of stomach, intestine and pancreas: Experimental and clinical observations. Surgery 62: 721 (1967)
35. LILLEHEI R.C., RUIZ J.O.: Pancreas. In: NAJARIAN J.S., SIMMONS R.L.: Transplantation. Urban & Schwarzenberg, München - Berlin - Wien, 1972
36. LILLEHEI, R.C., SIMMONS R.L., NAJARIAN J.S., WEIL R., UCHIDA H., RUIZ J. O., KJELLSTRAND C.M., GOETZ F.C.: Pancreaticoduodenal allotransplantation: Experimental and clinical experience. Ann. Surg. 172: 405 (1970)
37. LORENZ W., HELL E., BOECKL O., REIMANN H.J., ZIMMERMANN G., SEIDEL W., LASZCZ M., UHLIG R.: Histamine release during orthotopic homologous liver transplantation in pigs. Europ. Surg. Res. 5: 11 (1973)
38. MIENY C.J.: Persönliche Mitteilung
39. MIENY C.J., MYBURGH J.A., SMITH J.A.: Liver preservation in the primate by simple cooling. In: LIE T.S., GÜTGEMANN A.: Liver Transplantation. Gerhard Witzstrock, Baden-Baden, Brüssel, 1974
40. MYBURGH J.A.: Persönliche Mitteilung
41. NAJARIAN J.S.: Liver, Section III. In: NAJARIAN J.S., SIMMONS R.L.: Transplantation. Urban & Schwarzenberg, München - Berlin - Wien, 1972
42. RADASZKIEWICZ T., KEILER A., SALEM G., GÖBER I., KREUZER W.: Histologische und immunologische Aspekte der Abstoßungsreaktion nach Lungentransplantation. Wien. Klin. Wschr. 86: 272 (1974)
43. RUIZ J.O., UCHIDA H., LILLEHEI R.C.: Intestine. In: NAJARIAN J.S., SIMMONS R.L.: Transplantation. Urban & Schwarzenberg, München - Berlin - Wien, 1972
44. SCHALM L., SCHALM S.W.: The concept of functional competition in auxiliary liver grafting. In: LIE T.S., GÜTGEMANN A.: Liver Transplantation. Gerhard Witzstrock, Baden - Baden, Brüssel, 1974
45. SCHARP D.W., Murphy J.J., NEWTON W.T., BALLINGER W.F., LACY P.E.: Transplantation of islets of Langerhans in diabetic Rhesus monkeys. Surgery 77: 100 (1975)
46. STARZL T.E.: Persönliche Mitteilung
47. STARZL T.E.: Experience in hepatic transplantation. W.B. Saunders Company, Philadelphia, 1969

48. STARZL T.E., KAUPP H.A., BROCK D.R., BUTZ G.W., LINMAN J.W.: Homotransplantation of multiple visceral organs. Amer. J. Surg. 103: 219 (1962)
49. STARZL T.E., MARCHIORO T.L., von KAULLA K.N., HERMANN G., BRITTAIN R.S., WADDELL W.R.: Homotransplantation of the liver in humans. Surg. Gynec. Obstet. 117: 659 (1963)
50. STINSON E.B., DONG E.Jr., SCHROEDER J.S., SHUMWAY N.E.: Cardiac transplantation in man. IV Early results. Ann. Surg. 170: 588 (1969)
51. VEITH F.J., KOERNER S.K.: The present status of lung transplantation. Arch. Surg. 109: 734 (1974)
52. ZIMMERMANN G.: Die allogene Pankreas-Transplantation im Experiment. Bruns' Beitr. Klin. Chir., Sonderheft zu Bd. 220, Urban & Schwarzenberg, München - Berlin - Wien, 1973
53. ZIMMERMANN G., MARGREITER R., BOECKL O., GIBITZ H.-J., KROISS A., LASZCZ M., SCHUSTER E.W., HELL E.: Die Funktionsfähigkeit von Pankreas-Allotransplantaten nach normothermen Ischämiezeiten bis 5 Stunden, hypothermer Perfusion bis 48 Stunden und Gefrierkonservierung bis 240 Stunden. Langenbecks Arch. Chir. Suppl. Chir. Forum 1973: 153
54. ZIMMERMANN G., TENNYSON C., DRAPANAS T.: Studies of preservation of liver and pancreas by freezing techniques. Transplant. Proceed. 3: 657 (1971)

ZOBODAT - www.zobodat.at

Zoologisch-Botanische Datenbank/Zoological-Botanical Database

Digitale Literatur/Digital Literature

Zeitschrift/Journal: Berichte der Naturwissenschaftlich-Medizinischen Vereinigung in Salzburg

Jahr/Year: 1976

Band/Volume: 2

Autor(en)/Author(s): Zimmermann G.

Artikel/Article: HEUTIGER STAND DER ORGANTRANSPLANTATION (AUSSER NIERE). 107-135