I.

Die Gestalt des membranösen Gehörorgans des Menschen

von

Prof. Gustaf Retzius

in Stockholm.

Mit Tafel I und II.

Wenn man in der anatomischen Literatur die Darstellungen der Morphologie des membranösen Gehörorgans des Menschen durchmustert, findet man, dass im Ganzen sein physiologisch wichtigerer Theil, die Schnecke, die Aufmerksamkeit weit überwiegend auf sich gezogen hat, dessen vestibulare Abtheilung sammt ihrer Nervenverzweigung dagegen verhältnissmässig wenig berücksichtigt worden ist. Durch die schöne Entdeckung Reissner's (im Jahre 1851) der nach ihm benannten Membran wurde der zwischen den beiden perilymphatischen Scalen hinziehende, blind endigende Ductus cochlearis oder die eigentliche »Cochlea membranacea» erkannt; später (1863) wurde durch Hensen's wichtige und weittragende Entdeckung des offenen Zusammenhangs dieses Ductus cochlearis mit dem Sacculus vermittelst des Canalis reuniens Henseni die innige morphologische Zusammengehörigkeit der Schnecke mit den vestibularen Theilen des membranösen Gehörorgans nachgewiesen. Nachdem dann durch Boettcher's bedeutungsvolle Entdeckung (1869) des häutigen Aquæductus vestibuli (Ductus endolymphaticus Hasse) auch die Verbindung des Sacculus mit dem Utriculus dargelegt und durch die umfassenden Arbeiten Hasse's und seiner Schüler die vergleichende Morphologie des Gehörorgans der verschiedenen Wirbelthierklassen eine sichere Errungenschaft unseres Wissens geworden war, erforderte auch das uns am meisten interessirende membranöse Gehörorgan, nämlich dasjenige des Menschen, eine entsprechende, eingehende Darstellung

in Wort und Bild. Zwar waren durch Reichert (1864), und vor Allem durch Odenius (1867), viele sehr wichtige Verhältnisse in Betreff der Lage und Anordnung der vestibularen Theile des membranösen Gehörorgans des Menschen ans Licht gezogen worden. Dann wurde auch durch einen Schüler Hasse's, Aug. Carl, die Morphologie der fraglichen Theile des Säugethiergehörs zum Gegenstand einer genauen Untersuchung gemacht; leider aber wurde hierbei das menschliche Gehörorgan nur in geringem Masstabe bearbeitet, was sowohl aus den Worten als noch mehr aus den Abbildungen hervorgeht, welche fast sämmtlich die Verhältnisse beim Rinde wiedergeben.[1]

Wenn wir aber nun die anatomischen und physiologischen Handbücher durchmustern, finden wir nicht nur die Beschreibungen sondern vor Allem die bildlichen Darstellungen des membranösen Gehörorgans im Ganzen sehr unbefriedigend und im besten Falle nur einfach schematisch. Wenn man überhaupt aus den vorhandenen Abbildungen eines anatomischen Gebildes auf den Standpunkt unseres Wissens bezüglich desselben schliessen darf, dann ist in Betreff der Morphologie des Gehörorgans des Menschen noch ziemlich viel zu wünschen übrig. Es ist indessen nicht meine Absicht, hier eine erschöpfende historische Darstellung des fraglichen Gegenstandes zu geben, sondern ich beschränke mich darauf, die in der zugänglichen anatomischen Literatur vorhandenen Abbildungen des ganzen membranösen Gehörorgans des Menschen auf einer Tafel (Taf. I) zusammenzustellen, wobei ich jedoch, mit Ausschluss der nunmehr wenig gebräuchlichen Arbeiten der älteren Anatomen (Scarpa, Comparetti u. A.) mit den Abbildungen Breschet's und Ibsen's beginne und am Ende die Figuren Carl's vom Gehörorgan des Rindes zum Vergleich beifüge.[2]

Breschet[3] gab im Jahre 1832 (gedr. 1833) eine sehr werthvolle Darstellung vom Gehörorgan des Menschen, welcher u. A. drei Abbildungen des vergrösserten linken membranösen Gehörorgans beigefügt sind; ich gebe hier unten (Taf. I Fig. 1 A u. B) eine Copie von zweien derselben, von denen

[1] Jedenfalls ist aus der Darstellung Carl's nicht ersichtlich, was sich daraus auf den Menschen beziehen soll, denn als ganz gemeinsam für Mensch und Rind darf man sie wohl nicht ohne bestimmte Angaben des Verfassers annehmen; bei Berücksichtigung der Abbildungen ist mir am ehesten wahrscheinlich, dass die Darstellung Carl's hauptsächlich Rindembryonen (mit Alkohol behandelt) entnommen ist, obwohl ein Paar menschliche (ebenfalls in Weingeist aufbewahrte) Embryonen zum Vergleich untersucht wurden, und der geehrte Forscher seine Beschreibung für das Säugethiergehör im Allgemeinen gelten lässt.

[2] Die auf der Tafel I zusammengeführten Figuren sind nach den Originalen in der Grösse des Originals möglichst genau wiedergegeben; nur sind, der besseren Uebersicht wegen, alle nach einer Richtung angeordnet.

[3] G. Breschet, Etudes anatomiques et physiologiques sur l'organe de l'ouie et sur l'audition dans l'homme et les animaux vertébrés. Paris 1833. Pl. IV Fig. 2—3.

die eine das in der geöffneten knöchernen Kapsel liegende, die andere das aus ihr genommene membranöse Gehörorgan wiedergiebt; die dritte Abbildung stellt die erstgenannte Figur nur noch mehr vergrössert und mit geöffneter Schnecke dar, um besonders den Zusammenhang der Scala tympani und Scala vestibuli am Schneckengipfel (Helicotrema Breschetii) anzuzeigen. Diese Figuren Breschet's, welche noch lange von anderen Autoren (z. B. in Quain's Anatomy 7 Ed. 1867, 8 Ed. 1876) gebraucht worden sind, geben zusammen mit der Beschreibung eine in mehrerer Hinsicht gute Darstellung des fraglichen Organs, obwohl sie nunmehr als veraltet und gar zu wenig exakt angesehen werden müssen, um so mehr als Breschet den Ductus cochlearis und Canalis reuniens sowie den Ductus endolymphaticus nicht kannte; in Betreff des Sacculus giebt er an, dass derselbe dem Utriculus (Sinus medianus Br.) angeheftet ist, und er vermuthet eine offene Verbindung zwischen ihnen, obwohl er sie wegen der Zartheit dieser Theile nicht darzulegen vermochte. Die Gestalt des Sacculus und des Recessus utriculi sowie der Ampullen ist übrigens nicht der Natur entsprechend dargestellt. Dagegen giebt er eine genaue Schilderung der Verzweigungsweise des Acusticus beim Menschen (und der übrigen Wirbelthiere), nach welcher der vordere der beiden Hauptäste desselben die beiden vorderen Ampullen mit je einem Zweige und den Utriculus (Sinus medianus) mit Bündelchen versieht, während der hintere Ast zur hinteren Ampulle einen Zweig und dann noch die Nervenbündel zum Sacculus und der Schnecke sendet. Endlich ist zu bemerken, dass Breschet hervorhebt, dass eine Ansammlung perilymphatischer Flüssigkeit zwischen der Steigbügelplatte und dem Sacculus und Utriculus mit deren beiden Nervenendstellen vorhanden ist.

Dann (1846) gab Ibsen[1] eine Abbildung des vergrösserten Gehörorgans des neugeborenen Kindes (Taf. I. Fig. II), in welcher er u. A. einen eigenthümlichen membranösen Kanal darstellt: »Canalis membranaceus, a superficie inferiore sacci vestibuli in foramen ossis, extra fenestram vestibuli situm, descendens, cæcus terminatur». In dem im J. 1881, lange nach dem Tode des Forschers herausgegebenen Texte dieser Arbeit ist dieser bisjetzt von Ibsen alleine gesehene und beschriebene Kanal, den er für eine embryonale Bildung hielt, näher geschildert worden. In seiner angeführten Figur sieht man übrigens unter dem Utriculus den Sacculus liegen; feinere Details gehen aber daraus nicht hervor.

[1] I. Ibsen, Anatomiske Undersøgelser over Orets Labyrinth. Tafeln mit Erklärung herausgegeben 1846. Taf. II Fig. 31. Die vollständige Arbeit mit dem Texte nach dem Tode des Verf. herausgeg. von Prof. P. L. Panum 1881, Kjöbenhavn.

Im Jahre 1864 lieferte Reichert[1] in 6-maliger Vergrösserung die Abbildung des linken Gehörorgans eines neugeborenen Kindes (Taf. I Fig. III), an welcher man mehrere der vestibularen Theile nach Abtragung der knöchernen Wand von vorn-aussen sieht. Man bemerkt hier den Sacculus und den von ihm in den Vorhofsabschnitt der Schnecke neben dem Vorhofsblindsack Reichert's einmündenden, von Hensen entdeckten und abgebildeten *Canalis reuniens,* ebenso den Utriculus und von ihm abgehende Ampullen u. s. w. Ferner sieht man in dieser Figur neben dem Sacculus einen eigenthümlichen Nervenzweig, welcher von Reichert »Vorhofsast des Nervus cochleæ» genannt wurde und nach diesem Forscher, der ihn zuerst erwähnt hat, »sich zur beide Vorhofssäckchen trennenden Scheidewand begiebt». In seinen Abbildungen von Durchschnitten der Schnecke giebt übrigens Reichert schöne Figuren des Ductus cochlearis mit der Reissner'schen Membran und der beiden Scalen.

Die Reichert'sche Abbildung wurde dann von Henle[2] in seinem Handbuch d. systemat. Anatomie (1866) reproducirt. Der Sacculus, dessen Existenz von einigen Forschern sogar bestritten worden war, stellt nach ihm eine kuglige, in einen engen Hals ausgezogene Flasche dar, deren bauchiger Theil in dem Rec. sphæricus liegt, und die den blinden Grund auf- und vorwärts gegen den Utriculus gerichtet hat und mit der Wand des letzteren an einer beschränkten Stelle zu einem einfachen, die Lumina beider Bläschen trennenden Septum verwachsen ist; der Hals, Canalis reuniens, geht aus der unteren Wand hervor, ab- und rückwärts zum Ductus cochlearis. Der Utriculus ist ein langestreckt elliptischer, in einer auf die mediale Wand des Vestibulum senkrechten Richtung abgeplatteter Schlauch, dessen die nahezu kreisrunde Macula acustica tragende, mediale obere Wand durch Gefäss- und Nervenzweige und durch netzförmiges Bindegewebe an den Recessus ellipticus befestigt ist, dessen laterale Wand frei steht und durch einen ansehnlichen perilymphatischen Zwischenraum von der lateralen Wand des Vestibulum und der Steigbügelbasis geschieden ist. Von dem linken Utriculus mit den Ampullen und Bogengängen giebt Henle dann eine Abbildung in etwa natürl. Grösse (s. unten Taf. I Fig. IV). Der N. acusticus theilt sich nach ihm ferner in zwei Hauptäste, von denen der vordere, N. cochleæ, der Schnecke und ihrem Vestibularanhang, der hintere, N. vestibuli, dem Vesti-

[1] K. B. Reichert, Beitrag zur feineren Anatomie der Gehörschnecke des Menschen und der Säugethiere. Berlin 1864. Pl. II (III) Fig. 10.

[2] J. Henle, Handbuch der systemat. Anatomie des Menschen. Bd II, Handb. der Eingeweidelehre des Menschen, 1866. Fig. 605.

bulum und den Ampullen der Bogengänge Aeste sendet; der N. cochleæ giebt einen feinen Ast ab, der in den Recessus cochlearis zum vestibularen Ende des Ductus cochlearis und durch die Macula cribrosa quarta zur Scheidewand der beiden im Vestibulum enthaltenen Säckchen verläuft.

In Quain's Anatomy (seventh Edition, 1867) findet man sowohl die erwähnten Figuren von Breschet als auch diejenige von Reichert (nur etwas verändert). Die Beschreibung des membranösen Gehörorgans ist kurz und enthält die gewöhnlichen Angaben; in Betreff der Nervenverzweigung ist angegeben, dass der eine Hauptast das Acusticus, N. vestibularis, sich in fünf Zweige theilt, welche zu dem Utriculus, dem Sacculus und den drei Ampullen gehen, während der andere Hauptast, N. cochlearis, ausschliesslich zur Cochlea geht.

In seiner Monographie über den Bau der Schnecke gab Middendorp[1] (1867) ein Gesammtbild des rechten membranösen Gehörorgans vom neugeborenen Kinde in 3-maliger Vergrösserung (Taf. I Fig. v). Ausser den blossgelegten Bogengängen und Ampullen sieht man daran den länglichen Utriculus und den runden Sacculus mit dem Canalis reuniens sowie den Vestibulartheil des Ductus cochlearis.

In demselben Jahre (1867) veröffentlichte Luschka[2] in seiner Anatomie des Menschen eine (»stark vergrösserte») Abbildung des in seiner Kapsel blosgelegten linken membranösen Gehörorgans (Taf. I Fig. vi), welche etwas an die Figur von Breschet erinnert, obwohl einige Aenderungen und Zusätze ausgeführt worden sind; so ist z. B. der Sacculus als vom Utriculus abgelöst gezeichnet und mit dem Canalis reuniens versehen. In der übrigens sehr kargen Beschreibung des membranösen Gehörorgans sagt Luschka, dass der Sacculus rotundus zwar dicht an den Utriculus angrenzt, aber mit demselben nicht communicirt, sondern durch ein beiden gemeinschaftliches, überaus nervenreiches Septum vollkommen von ihm geschieden ist.

Noch in demselben Jahre (1867) erschien die eingehende und genaue Beschreibung des menschlichen Utriculus und Sacculus von Odenius[3], in welcher jedoch, ausser dem Epithel selbst, leider nur die Macula sacculi und Macula utriculi abgebildet sind. Aus der Beschreibung möchte hier Folgendes hervorgehoben werden. Der Utriculus nimmt nicht nur den

[1] H. W. Middendorp, Het vliezig Slakkenluis in zijne Wording en in den ontwikkelden Toestand. Groningen 1867. Plaat 2, Fig. 14.

[2] H. Luschka, Die Anatomie des Menschen. Band III, 2, 1867.

[3] M. V. Odenius, Ueber das Epithel der Maculæ acusticæ beim Menschen. Archiv f. mikroskop. Anatomie. Bd III, 1867. Schon im J. 1866 theilte Odenius in Acta Universitatis Lundensis eine eingehende Darstellung des fraglichen Gegenstandes mit.

eigentlichen Recessus ellipticus sondern das ganze Gewölbe des Vorhofs, von der Pyramis bis zur hinteren Ampulle, ein und liegt folglich in seinem vorderen Theile ziemlich horizontal, fällt aber mit dem hinteren schief nach unten-hinten ab. Die Befestigung des Utriculus geschieht theils von der Macula cribrosa aus durch die von reichlichem lockerem Bindegewebe umgebenen Nerven, theils durch die vom Vestibularperioste zu der ganzen oberen Utriculuswand hinübertretenden Bindegewebsfäden und Gefässe, weiter aber auch dadurch, dass seine Wandung längs einer gedachten Grenzlinie, in welcher die obere und die untere Fläche zusammenstossen, sich mit dem Perioste direct und innig verbindet, wobei jedoch an mehreren Stellen zwar dichte aber offene Maschen vorhanden sind. Die fragliche Verbindung findet statt längs der ganzen medialen Waud, an der lateralen dagegen nur von der Pyramis zum hinteren Ende des Vorhofsfensters, wo sie besonders fest zu sein scheint. Hinter dem letztgenannten Punkte zieht sich der laterale Umfang des Utriculus nach einwärts, wodurch er sich von der Knochenwand entfernt und eine Oeffnung zwischen diesen Theilen gebildet wird, welche sich mehr oder weniger nahe an die hintere Ampulle erstreckt. Die hintere Ampulle mündet durch ein dünnes, beiläufig ein Mm. langes, noch im Vorhof liegendes Zwischenstück in das hintere Ende des Utriculus ein; zu beiden Seiten dieses Ampullenhalses streckt sich nun auch eine dünne membranöse Ausbreitung nach der Crista der hinteren Ampulle und der gegenüberliegenden Vorhofswand, wodurch u. A. der untere Vestibularraum nach hinten abgeschlossen wird. Es lassen sich am Utriculus zwei Abtheilungen von ziemlich derselben Länge unterscheiden, von denen die vordere breitere und geräumigere ungefähr zum hinteren Ende des Vorhofsfensters reicht und an ihrer unteren Wand die ungefähr elliptische, mit der Längsaxe von 2,8—3 Mm. in der Richtung der Pyramis gegen das hintere Ende des Vorhofsfensters gestellte und ungefähr 2 Mm. breite Macula acustica trägt; durch die bis zu 0,8 Mm. dicke Wand der Macula treten die zu dicken Bündeln vereinigten, nach allen Richtungen ausstrahlenden Nerven zuletzt ins Epithel hinein; in der Ecke unmittelbar hinter der Hauptmasse der Nerven trifft man gewöhnlich ein kleines, abgesondert eintretendes Nervenbündel, das in nur wenige mehr gekrümmte Strahlen ausläuft. Die hintere schmälere röhrenförmige Abtheilung des Utriculus fängt mit einer Einziehung der lateralen Utricularwandung an und ist hier nicht so vollständig befestigt, sondern durch eine Lücke von der Vorhofswand getrennt, was übrigens einer wechselnden Anordnung unterliegt. Im plattgedrückten Sacculus hat man zwei Wände unterschieden, von denen die innere, die

Macula tragende, bis zu 0,42 Mm. dicke Wand vollständig in den Recessus sphæricus eingesenkt und an ihn angeheftet ist; die Macula nimmt den grössten Theil der Wand ein und hat eine elliptische Gestalt mit der längeren beinahe vertikalen Axe von 2,8—3 Mm., der kürzeren von 1,5—1,6 Mm.; die Nervenbündel breiten sich über die ganze Macula aus. Die äussere Wand ist sehr dünn (0,017—0,022 Mm.); vorn und hinten setzt sie sich in die innere dicke Wand, unten dagegen unmittelbar in die freie Wand des Canalis reuniens fort, welcher beim erwachsenen Menschen 0,25—0,3 breit ist; nach oben befestigt sie sich an der unteren Fläche der freien Utricularwand in einer dreieckigen Partie von beiläufig 1 Mm. Breite, zum Theil der hinteren-inneren Partie der Macula ac. utriculi entsprechend. Das »den beiden Säckchen gemeinschaftliche nervenreiche Septum» Reicherts muss nach Odenius wenigstens in Betreff der Nerven ausschliesslich zum Utriculus gerechnet werden. Die nach aussen vorspringende Winkelform der Linien, welcher die Insertion der äusseren Saccularwand am Utriculus folgt, bedingt eine entsprechende, nach aussen convexe Knickung oder schwache Falte in der Wand, welche Falte sich indessen allmälig nach unten wie nach beiden Seiten abdacht; der Tiefendurchmesser des Sacculus muss demgemäss nach unten abnehmen und immerhin nur gering sein. Der perilymphatische Raum wird durch die Anheftung des Utriculus an die Vorhofswand in zwei Abtheilungen getrennt, von denen die untere nach oben vom Utriculus, nach innen vom Sacculus (und Rec. cochlearis), nach aussen von der Steigbügelplatte und der lateralen Vorhofswand, nach unten von dem Anfangstheile der Schnecke begrenzt wird und hier zugleich frei in die Vorhofstreppe übergeht; sie zeichnet sich durch centrale Lage und Geräumigkeit sowie durch glatte Wände und vollkommen freies Lumen aus und dürfte als »Sinus perilymphaticus vestibuli» besonders hervorzuheben sein. Mittelst der genannten Lücke (oder Lücken) steht sie nach oben und unten in offener Verbindung mit der oberen Abtheilung, welche, den oberen Umfang des Utriculus umgebend und sich weiter in die Bogengänge hineinziehend, als ein relativ enger, von Bindegewebsfäden durchzogener Spaltenraum zwischen den häutigen Theilen und der Knochenwand sich darstellt.

Ich habe diese Odenius'sche Schilderung so ausführlich angeführt, weil sie, obwohl leider ohne entsprechende Abbildungen und deswegen schwerer verständlich, eigentlich die erste und einzige genaue Darstellung vom Utriculus und Sacculus des menschlichen membranösen Gehörorgans in deren Lage und Anordnung geliefert hat.

In seiner Arbeit über das häutige Labyrinth in Stricker's Handbuch

der Lehre von den Geweben hat Rüdinger[1] u. A. eine Abbildung vom häutigen Labyrinth des Menschen gegeben (Taf. I Fig. VII), an welcher man die drei Bogengänge, die Ampullen und den Utriculus wahrnimmt.

In demselben Werke befindet sich in der berühmten Abhandlung Waldeyer's[1] über Hörnerv und Schnecke eine schematische Abbildung vom «Säugethierlabyrinth«, welche in Folge dessen wohl auch für den Menschen schematisch gilt (Taf. I Fig. VIII); diese Figur ist dann in Arbeiten anderer Forscher wiedergegeben worden. Man bemerkt an derselben den Utriculus mit den Bogengängen, den Sacculus, den von Boettcher nachgewiesenen Ductus endolymphaticus in seiner Verbindung mit dem Sacculus und Utriculus, den Canalis reuniens und den Schneckengang.

Ein neues einfaches Schema des linken häutigen Labyrinthes (wahrscheinlich des Menschen) gab W. Krause[2] in dem Handbuche der menschlichen Anatomie (Taf. I. fig. IX).

Ausserdem gab Weber-Liel[3] eine höchst schematische Darstellung des Labyrinthes, in welcher besonders das Verhalten des Ductus endolymphaticus und D. perilymphaticus angegeben ist. Und Wiedersheim[4] hat in seinem neuen trefflichen Lehrbuch der vergleich. Anatomie noch eine solche, ebenfalls ganz schematische, aber sehr überschauliche Darstellung des gesammten Gehörorgans vom Menschen geliefert.

[1] Stricker's Handbuch der Lehre von den Geweben, Bd II, 1872, Kap. III, Fig. 296, A; IV. Fig. 319, III.

[2] W. Krause, Handbuch der menschlichen Anatomie von C. F. Th. Krause, 3 Aufl., 1876.

[3] Weber-Liel, Virchows' Archiv Bd 77, 1879.

[4] R. Wiedersheim, Lehrbuch der vergleichenden Anatomie der Wirbelthiere I, Jena 1882.

Leider finde ich auf der Tafel nicht Platz, auch die letzt erwähnten beiden Schemata wiederzugeben; ich füge sie deshalb hier in der Note bei:

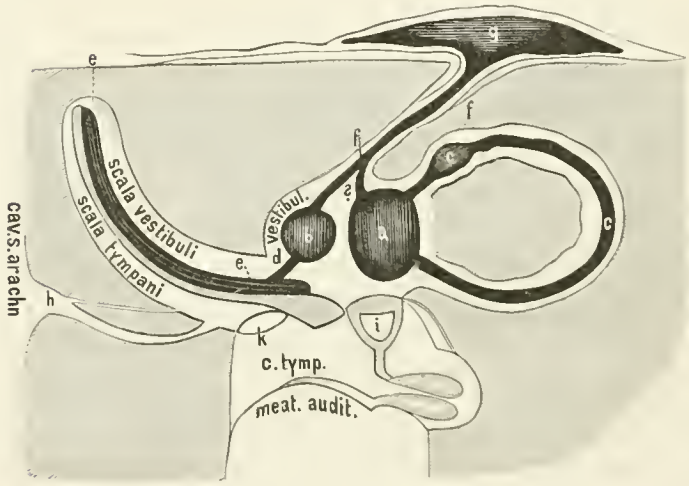

Schema des *menschlichen* Labyrinthes mit den endo- und perilymphatischen Räumen nach Weber-Liel. *a* und *b* Utriculus und Sacculus im Vestibulum; *c* ein häutiger Bogengang mit Ampulle; *d* Canalis reuniens; *e* Ductus cochlearis; *f* Aquæductus vestibuli mit häutigem Röhrchen in seiner Verbindung mit dem Saccul. intraduralis (endolymphaticus); *h* Aquæductus cochleæ mit dem Venenkanal zur Zeite; *i* Foramen ovale mit Steigbügel; *k* Membran des Foramen rotundum.

Endlich lieferte HENSEN[1] in HERMANN's Handbuch der Physiologie noch ein Schema des häutigen Labyrinths (Taf. I, Fig. x), welches sich wohl auch vornehmlich auf den Menschen bezieht.

Im Jahre 1873 gab, wie oben erwähnt, AUGUST CARL[2], welcher unter HASSE's Leitung arbeitete, neben mehreren Abbildungen einzelner Theile (und darunter des Recessus utr. des Menschen) zwei besonders gute Figuren vom gesammten rechten membranösen Gehörorgan des *Rindes*. Ich erlaube mir diese beiden Figuren hier unten auf der Tafel (Taf. I, Fig. XI A, B) in Copien beizufügen, da dieselben zum Vergleich mit den Abbildungen vom menschlichen Gehörorgan von besonderem Interesse sind. Aus der darauf bezüglichen eingehenden Beschreibung CARL's, welche vielleicht auch für den Menschen sowie im Ganzen für die Säugethiere gelten soll, erlaube ich mir Folgendes anzuführen: Die Längsaxe des Utriculus steht im Allgemeinen von aussen-vorne-oben nach innen-hinten-unten; an ihrem erstgenannten Endpunkte finden sich die Einmündungen der beiden vorderen Ampullen, diesen diametral entgegengesetzt die der hinteren Ampulle. Die vordere vertikale Ampulle ist am meisten nach vorne gelegen, mit der

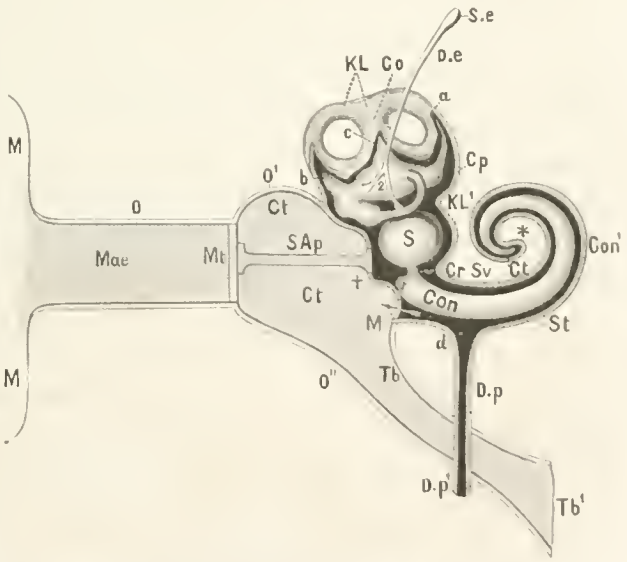

Schematische Darstellung des gesammten Gehörorgans vom *Menschen*, nach WIEDERSHEIM. *Aeusseres Ohr*: *M*, *M* Ohrmuschel; *Mae* Meatus auditorius externus; *O* Wand desselben; *Mt* Membrana tympani. *Mittelohr*: *Ct*, *Ct* Cavum tympani, *O'* Wand desselben; *SAp* schallleitender Apparat, welcher an Stelle der Ossicula auditiva nur als stabförmiger Körper eingezeichnet ist. Die Stelle + entspricht der Steigbügelplatte im ovalen Fenster; *M*. Membr. tymp. secundaria des runden Fensters; *Tb* Tuba Eustachii; *Tb'* Ihre Einmündung in den Rachen, *O''* Ihre Wand. *Inneres Ohr* mit zum grössten Theil abgesprengtem knöchernem Labyrinth (*KL*, *KL'*), *S'* Sacculus; *a*, *b* die beiden vertikalen Bogengänge, wovon der eine (*b*) durchschnitten ist, *c*, *Co* Commissur; *Se*, *De* Saccus und Ductus endolymphaticus, wovon sich der letztere bei 2 in zwei Schenkel spaltet; *Cp* Cavum perilymphaticum; *Cr* Canalis reuniens; *Con* häutige Schnecke, die bei + den Vorhofsblindsack erzeugt; *Con'* knöcherne Schnecke, *Sv* und *St* Scala vestibuli und Scala tympani, welche bei * in einander übergehen; *Dp* Ductus perilymphaticus, welcher bei *d* aus der Scala tympani entspringt und bei Dp' ausmündet. Der äussere Bogengang ist nicht besonders bezeichnet.

[1] L. HERMANN's Handbuch der Physiologie. Dritter Band, zweiter Theil, 1880 Fig. 22.

[2] AUGUST CARL, Beiträge zur Morphologie des utriculus, sacculus und ihren Anhängen bei den Säugethieren. Anatomische Studien herausg. von Dr C. HASSE. 4tes Heft, 1873. Taf. XXXIV Fig. 11 u. 12.

Längsaxe von aussen-oben nach innen-unten; durch dieselbe wird gewissermassen der Utriculus vorn in seiner Längsrichtung fortgesetzt; der ihr zugehörige Bogengang vereinigt sich mit demjenigen der hinteren Ampulle, deren Längsaxe von innen-unten-hinten nach aussen-oben-vorn gerichtet ist, zu einer Commissur, welche von dem oberen-hinteren Theile des Utriculus aufgenommen wird und von oben-hinten medianwärts nach den entsprechend entgegengesetzten Richtungen steht. Dicht neben der vorderen vertikalen Ampulle nach aussen und zugleich nach hinten von ihr liegt die horizontale Ampulle mit der Axe von aussen-hinten und wenig unten nach innen-vorne und wenig oben; beiläufig in derselben Richtung senkt sich auch ihr Bogengang mit trichterförmig erweitertem Ende in den Utriculus (oder in die Vorderaussenwand des Mündungsstückes der Commissur); die Axen dieses Bogengangs und der Commissur bilden nahezu einen rechten Winkel mit einander. Die Lage des Sacculus rotundus ist ziemlich complicirt; wenn man seine Form auf die Figur eines Ovals reducirt, ist sein grösster Durchmesser von oben-vorn-aussen, der kleinste von oben-innen-hinten nach den entspr. entgegengesetzten Direktionen gestellt. In Betreff der Ampullenform sind keinerlei Differenzen zwischen allen dreien zu bemerken; nur ist die Verbindungsröhre der hinteren Ampulle schlanker und eingezogener; die Crista acustica hat, von der Fläche betrachtet, die Gestalt eines Bisquits, ist in der Mitte am höchsten und schmälsten und erstreckt sich mit den beiden kolbenförmig angeschwollenen, gegen die Wand scharf abgesetzten Enden an den Seitenwänden hinauf; concentrische Streifungen von Epithelzellen am Cristaende stellen das Planum semilunatum dar; übrigens kommt an manchen Präparaten ein von Henle erwähnter, die Crista umgebender Hof vor; am Dach der Ampulle findet sich der Raphestreif; die Bogengänge haben einen kreisförmigen Querschnitt. Die Commissur zeigt Verschiedenheiten in Betreff der Richtung sowohl als des Kalibers und der Breite; sie ist an der Einmündung der beiden Bogengänge am breitesten, verschmälert sich dann bis zu einer die Mitte ihrer Höhe erreichenden Einziehung, um von hier an wieder allmälig fast die erste Breite zurückzunehmen; ihr Uebergang in den Utriculus geschieht allmälig und ist auf dem Querschnitt oval. Die kreisförmig gestalteten Mündungsöffnungen der Ampullen setzen sich durch leistenartige Erhebungen gegen den Binnenraum des Utriculus scharf ab, und unterhalb derselben ist der Utriculus nicht unbeträchtlich tief. Die Form des Utriculus ist sehr unregelmässig; es lassen sich daran zwei Wände unterscheiden, eine vordere-obere-innere (»Dach») und eine hintere-untere-äussere (»Boden»), welche allmälig in ein-

ander übergehen. Man kann den Utriculus in zwei durch eine zarte, leistenförmige, von hinten-aussen nach vorn-innen ziehende Erhebung getrennte Abschnitte theilen, von denen der vordere, sowohl an Weite als an Tiefe geräumigere, der Recessus utriculi, eine rundliche Schale bildet, in seinem Grunde die einen kreisförmigen Kuchen von mässiger Wölbung darstellende Macula enthält und sich erst beim Uebergange in den zweiten Abschnitt verschmälert, wobei sich der Boden ziemlich plötzlich erhebt; die Macula befindet sich im vorderen-oberen-äusseren Theile des Utriculus und occupirt ebenso Theile des Daches wie des Bodens; auf ihr ruht wahrscheinlich ein rundliches, abgeplattetes Otolithensäckchen. Am zweiten Abschnitte des Utriculus erkennt man die drei Oeffnungen des horizontalen Bogengangs, der Commissur und der hinteren Ampulle, weshalb er sehr unregelmässig erscheint; die erwähnte Erhebung des Bodens setzt sich noch weiter bis etwa entsprechend dem Beginn der Commissureinmündung fort, dann senkt sich der Boden, etwas verschmälert, allmälig gegen die hintere Ampulle, an deren Einmündung eine begrenzende Leiste zu gewahren ist. Nahezu auf dem Gipfel jener Erhebung des Bodens, und zwar am vorderen-inneren Theile desselben, etwas näher nach dem Recessus utriculi hin, findet man nun die Utricularöffnung des die beiden Vorhofssäckchen verbindenden Kanals; sie steht schief von aussen-hinten nach innen-vorn und kann parallel genannt werden mit der Einmündung der horizontalen Ampulle in den Utriculus; ihre Breite beträgt 0,3 Mm.; der untere Theil des Kanales geht continuirlich in den Boden über, der obere Theil bildet gleichsam eine überspringende Falte von halbmondförmiger Contour, wie an der Oeffnung einer Westentasche. Der Sacculus rotundus ist nicht rund, sondern ähnelt einer Birne; seine Innenwand bildet eine mässig vertiefte Schale, über welche die Aussenwand ziemlich glatt, ohne besondere Wölbung darüber hingespannt ist; der obere-äussere Theil des Sacculus zeigt eine kleine zipfelartige Verlängerung, welche sich dicht an den Boden des Utriculus anlegt. Weiter nach hinten und innen mündet in den oberen Theil des Sacculus der Aquæductus vestibuli in einer Richtung, welche identisch mit derjenigen des kleinen Durchmessers des Sacculus ist und die Axe der Commissur unter einem spitzen Winkel von ca. 10° kreuzt. Von einer Einmündung kann man streng genommen nicht reden, da er sich mit trichterförmiger Verbreiterung continuirlich mit dem oberen Sacculustheile verbindet, weshalb sich keine Grenze zwischen Sack und Aquæductus festsetzen lässt. Die untere-vordere Partie des Sackes ist von einem freien, halbkreisförmigen Rande begrenzt. Nach innen-hinten-unten verschmälert sich der Sack immer mehr und zieht

sich zu dem schmalen Canalis reuniens aus, welcher sich in den Ductus cochlearis einsenkt, dessen oberes Ende als den unter der Mitte der hinteren Ampulle und etwas nach aussen von ihr liegenden, mit der Axe nach hinten-innen-oben gekrümmten Vorhofsblindsack abgrenzend. Im Grunde des Sacculus befindet sich die Macula sacculi, welche im Allgemeinen die Formen des Sacculus wiederholt, sich gegen den Canalis reuniens hin zuspitzt und gewissermassen in den Anfangstheil desselben hineinragt. Allgemein gesprochen liegt also der Sack unterhalb des vorderen Theiles des Utriculus; doch ist zu berücksichtigen, dass er sich hierbei von hinten und innen unter den Utriculus schiebt; hier heftet er sich mit dem zipfelartigen Fortsatze an den Boden des Utriculus an einer Stelle an, die beiläufig der Mitte der Macula utriculi entspricht. An allen übrigen Stellen berührt er den Utriculus nicht mehr und es entsteht so ein von lockerem Gewebe erfüllter Raum, der seine obere Begrenzung im unteren Theile des Utriculus (längs einer Linie, wo Dach und Boden in einander übergehen), seine untere am oberen Rande des Sackes, seine hintere-innere am Vorhofsblindsacke des Ductus cochlearis findet. Im Ganzen zeigt der Sack Krümmungen in zwei Richtungen, die stärkste in der Richtung des grössten, die schwächste in derjenigen des kleinsten Durchmessers. Was endlich die Communication zwischen Utriculus und Sack betrifft, deren Erledigung, übrigens wegen der Zartheit und Zerreisslichkeit der Theile grosse Schwierigkeiten darbietet, so geschieht sie durch eine in die oben erwähnte Oeffnung am Utriculusboden einmündende schmale Röhre, welche, morphologisch betrachtet, als aus dem Sacke, wie als aus dem Aquæduct entspringend geschildert werden kann; sie entsteht nämlich aus der Vorderseite jener trichterförmig verbreiterten Uebergangsstelle des Aquæducts, selbst trichterförmig, steigt ganz wenig nach abwärts und zieht, durch lockeres Zellgewebe an den Boden des Utriculus angeheftet, eine Strecke weit nach aussen und vorne, um dort einzumünden; die trichterförmige Verbreiterung ihres Ursprungs verliert sich allmälig; der Canal gelangt zu einer ziemlich constanten Breite, um erst kurz vor seinem Eindringen in den Utriculus wieder an Breite zu gewinnen; er ist 0,6—0,7 Mm. lang.

Ich glaube nun die wichtigsten bildlichen Darstellungen und Beschreibungen der gröberen Morphologie des ganzen membranösen Gehörorgans des Menschen und im Anschluss dazu auch desjenigen der Säugethiere angeführt zu haben. Mit Recht lässt sich wohl behaupten, dass dieselben, besonders was den Menschen betrifft, im Verhältniss zu der Wichtigkeit des Gegenstandes nicht hinreichend sind. Zwar sind die Schemata von

WALDEYER, KRAUSE und HENSEN sowie die von WEBER-LIEL und WIEDERSHEIM im Wesentlichen zutreffend; dieselben sind aber, obwohl mehr oder weniger, sehr schematisch und geben jedenfalls u. A. den armen »Studirenden und Aerzten» nicht genügende Belehrung über dieses bei ihren Studien so schwerverständliche, verwickelte Organ, dessen genauer Verstand durch die Beschreibungen alleine — vorausgesetzt, dass dieselben im Allgemeinen richtig seien — kaum möglich ist. Dann kommt noch hinzu, dass in den anatomischen Lehrbüchern und Monographien die Angaben in mehrerer Hinsicht schwebend oder einander widersprechend sind. So scheint in Betreff der Frage vom Zusammenhang des Sacculus und Utriculus noch keine gesicherte Ansicht unter den Forschern zu herrschen.[1]

In Betreff der Nervenverzweigung des Acusticus des Menschen liefern die Figuren und Schemata sehr wenig, auch sind, wie ich schon früher angegeben[2], meiner Meinung nach nicht ganz zutreffende Ansichten geltend. Man hat zwar allgemein eine Theilung des Acusticus in zwei Hauptäste, Ramus vestibularis und Ramus cochlearis, erkannt, das weitere Verhalten dieser Aeste aber in verschiedener Weise aufgefasst. »Die einen lassen den Ramus vestibularis vier Zweige haben, welche den Recessus utriculi (Saccus hemiellipticus) und drei Ampullen mit je einem Nerven versehen, den Ramus cochlearis aber (abgesehen von dem noch dubiösen REICHERT-HENLE'schen feinen Zweigchen) zwei Zweige, welche den Sacculus (Saccus hemisphaericus) und die Cochlea mit Nerven versorgen. Die anderen Forscher aber lassen den Ramus cochlearis nur die Cochlea versehen und den Ramus vestibularis sich in fünf Zweige theilen, welche zu dem Sacculus, dem Recessus utriculi und den drei Ampullen gelangen.»[2] Sogar der auf dem Gebiete der vergleichenden Morphologie des Gehörorgans erfahrenste, hochverdiente Forscher, HASSE[3], hatte in seiner letzten zusammenfassenden

[1] Siehe z. B. in der neuen zweiten Auflage (Wien 1882) des berühmten Lehrbuchs der systematischen und topographischen Anatomie von C. LANGER, wo es heisst: »Der Aquaeductus vestibuli ist ein endolymphatischer Kanal, welcher aus dem Utriculus in eine intracranielle Blase führt. Das Kanälchen geht nämlich als häutiges dünnes Röhrchen, gleich neben der gemeinschaftlichen Mündung des oberen und hinteren Bogenganges vom Utriculus ab und gelangt durch das bekannte knöcherne Kanälchen an die hintere Fläche der Pyramide in eine daselbst befindliche Tasche, welche von der Dura mater überlagert wird und vollständig abgeschlossen ist. Ob das Kanälchen auch mit dem Sacculus communicirt, wie angenommen wurde, ist noch nicht sichergestellt.» S. ebenfalls WEBER-LIEL. Virchows Archiv Bd. 77, 1879.

[2] GUSTAF RETZIUS, Zur Kenntniss des inneren Gehörorgans der Wirbelthiere. Archiv f. Anatomie und Physiologie, Anat. Abtheilung, 1880 (s. a. Nord. Med. Arkiv. 1880).

[3] C. HASSE, Die vergleichende Morphologie und Histologie des häutigen Gehörorganes der Wirbelthiere. Supplement zu den Anatom. Studien von C. HASSE Band I, 1873. Ich benutze diese Gelegenheit die von mir in der eben citirten Abhandlung übersehenen Angaben meines verehrten Freundes hier anzuführen.

Arbeit über dieses Organ, nach einer sehr zutreffenden Darstellung der Verhältnisse bei den übrigen Wirbelthieren von den Fischen aufwärts, auch die der Säuger und des Menschen in folgender Weise besprochen: »Diese feinen Zweige des Acusticus werden nun wie die beiden Schneckenäste bei den Säugern und den Menschen zu zwei grossen Zweigen, dem Ramus cochlearis und vestibularis zusammengefasst, von denen jener die Gesammtschnecke mit Ausnahme des Kuppelblindsacks versorgt, während dieser sich an allen übrigen Theilen verbreitet, mit einem Zweige an die hintere Ampulle, mit einem an den Sacculus und mit einem mehr zusammenhängenden und erst später sich theilenden an den Recessus utriculi und an die zusammenliegenden Ampullen geht.»

Diesen verschiedenen Ansichten der Anatomen entgegen suchte ich in dem eben angeführten Aufsatze zu zeigen, dass der vordere Hauptast, eher in Uebereinstimmung mit den Verhältnissen bei den übrigen niedrigeren Wirbelthieren, nur den Recessus utriculi, die vordere und die äussere Ampulle mit je einem Zweige versieht, der hintere Hauptast dagegen sich auch in drei Zweige theilt, welche zu der hinteren Ampulle, dem Sacculus und der Cochlea gehen. Ich hob bei derselben Gelegenheit zugleich hervor, dass Breschet die betreffenden Verhältnisse schon vor beinahe fünfzig Jahren (1833) in ähnlicher Weise dargestellt hatte.

Ich habe mich nun bemüht, dazu beizutragen, eine genauere Auffassung der Gestalt des membranösen Gehörorgans, — dieses morphologisch und physiologisch so wichtigen Organs — auch beim Menschen herbeizuführen und theile hier zwei meiner Abbildungen desselben nebst Beschreibung mit. In dem demnächst erscheinenden zweiten Bande meiner grösseren Monographie über das Gehörorgan werde ich noch mehrere Figuren davon beifügen. Ich habe das membranöse Gehörorgan des menschlichen Embryo vom 5—6ten Monat zur Darstellung gewählt, weil es mir bei ihm bisher zu wiederholten Malen am besten gelungen ist, das fragliche Organ in vollständiger Schönheit frei zu präpariren. Ich glaube aber sagen zu können, dass keine wesentliche Verchiedenheiten zwischen diesem Stadium und dem neugeborenen und sogar vollständig entwickelten obwalten, da es mir auch bei diesen mehrmals gelungen ist sehr erläuternde Präparate zu bekommen; über die vorhandenen Verschiedenheiten der Proportionen und Dimensionen wird bei anderer Gelegenheit berichtet werden. Für die Verschaffung des geeigneten Materials spreche ich hiermit meinen verehrten Freunden Prof. Dr W. Netzel und Doc. Dr M. Salin meinen herzlichen Dank aus.

Ich benutzte bei dieser Untersuchung, wie bei meinen Studien über das Gehörorgan der niederen Wirbelthiere, die Ueberosmiumsäure (in $^1/_4$—$^3/_4$ % Lösung) und suchte durch vorsichtige und allmälige Schnitte mit feinem Scalpell Knochen und Knorpel abzutragen und das membranöse Organ mit beibehaltener Nervenverzweigung vollständig blosszulegen. Dies gelingt im angegebenen Stadium bei hinreichender Uebung und bei direktem Sonnenlicht ziemlich oft ganz gut; die grösste Schwierigkeit liegt im Wegnehmen des Periostes und des perilymphatischen Gewebes an der Hinterfläche des Utriculus und Sacculus sowie zwischen ihnen; hierbei geht nicht selten das übrigens schöne Präparat verloren. Mit starkem Scalpell lässt sich aber auch, sofern man Zeit und Geduld dazu verwenden will, die harte Knochensubstanz des ausgewachsenen Gehörorgans abschaben. Sobald eine neue Partie der Kapselhöhle geöffnet wird, legt man das Präparat $^1/_4$—$^1/_2$ Stunde in die Ueberosmiumsäure zurück und arbeitet dann in dieser Weise fort. Das meiste, besonders die spätere Bearbeitung des Präparates, geschieht am besten unter Wasser bei Loupenvergrösserung und von unten her reflektirtem Licht.

Von dem membranösen Gehörorgan des Menschen (6-monatl. Embryo) theile ich auf der Taf. II zwei Abbildungen in 10-facher Grösse mit, von denen Fig. 1 dasselbe von vorn-aussen, Fig. 2 von innen-hinten gesehen wiedergiebt.

Man unterscheidet bei ihm, den Verhältnissen bei den übrigen Wirbelthieren entsprechend, eine *Pars superior*, welche den *Utriculus* mit *Sinus superior* und *Sinus posterior*, *Recessus utriculi*, *Ampulla anterior* mit *Canalis m. anterior*, *Ampulla externa* mit *Canalis m. externus*, und *Ampulla posterior* mit *Canalis m. posterior* umfasst, sowie eine *Pars inferior*, welche aus dem *Sacculus* mit dem *Ductus endolymphaticus* und der aus der gewaltig entwickelten *Pars basilaris* und der verkümmerten *Lagena* gebildeten *Cochlea* besteht. Hauptsächlich in Folge der kolossalen Entwickelung des menschlichen Gehirns und der daraus herrührenden veränderten Stellung der Schädelknochen ist nun aber bekanntlich die bei den niederen Wirbelthieren mehr oder weniger senkrecht gerichtete Höhenaxe des gesammten membranösen Gehörorgans bei dem Menschen nach der Seite hin geschoben, wodurch sie im Ganzen von innen-unten-vorn nach aussen-oben-hinten gestellt ist. Zu gleicher Zeit ist auch die bei den niederen Wirbelthieren mehr oder weniger horizontal von vorn nach hinten gerichtete Längsaxe des membr. Gehörorgans beim Menschen in der Weise gedreht, dass sie weit mehr senkrecht steht. Hierdurch werden die bei den niederen Wirbelthieren gebrauch-

ten Benennungen »vorderer», »hinterer» u. s. w. bei dem Menschen gewissermassen weniger zutreffend; sie sind aber ebenso richtig wie »sagittaler», »frontaler», u. s. w. und lassen sich, besonders beim Vergleich mit den Verhältnissen bei den übrigen Wirbelthieren, mit vollem Recht anwenden.

Von Nervenendstellen sind nur sechs vorhanden, nämlich: *Macula acustica recessus utriculi, Crista ac. ampullæ anterioris, Crista ac. ampullæ externæ, Crista ac. ampullæ posterioris, Macula ac. sacculi* und *Papilla ac. basilaris cochleæ.* Wie bei den Säugethieren im Allgemeinen vermissen wir also beim Menschen zwei den meisten übrigen Wirbelthieren von den Fischen aufwärts zukommende Nervenendstellen, die *Macula ac. neglecta* und die *Papilla ac. lagenæ cochleæ.*

Der Nervus acusticus (*na*) läuft nach aussen hin durch den Meatus auditorius internus zusammen mit dem N. facialis (*f*), welcher letzterer ihn dann verlässt und sich nach oben-vorn-aussen dreht, um in dem eigenen Knochenkanal den bekannten Weg fortzusetzen. Der Acusticusstamm selbst, welcher aus lose verbundenen Bündeln besteht, lässt sich in zwei grössere Bündelpartien zerlegen, von denen die vordere-obere, dem *Ramus anterior* (*ra*) der übrigen Wirbelthiere entsprechend, zuerst neben und nach aussen-unten vom Facialis nach aussen-vorn-oben verläuft, um dann, durch eine Knochenwand von ihm getrennt, in einem eigenen kurzen Knochenkanal sich zur sog. Macula cribrosa superior zu begeben und durch dieselbe in die Höhle des inneren Gehörorgans einzutreten; während dieses Verlaufes dreht sich der Ramus anterior noch mehr nach aussen hin und giebt endlich den aus vielen Bündeln zusammengesetzten *Ramulus recessus utriculi (ru)* nach aussen-unten zur Macula rec. utriculi ab, welcher Zweig den grössten Theil seiner Bündel zur unteren Wand des Recessus sendet, um dieselben in einer unregelmessig syringeblattartiger Ausbreitung zu versenden, während die übrigen Bündel in kurzer Verbreitungsstrecke an der inneren und hinteren Recessuswand emporsteigen; dann geht der übrige Theil des Ramus anterior weiter nach aussen-oben und theilt sich in die zwei ziemlich gleichgrossen Zweige, *Ramulus amp. anterioris (rau)* und *Ramulus amp. externæ (rae)*, die sich endlich winklig von einander trennen und zu je seiner Ampulle treten, um in die resp. Cristæ zu endigen.

Die übrige Partie der Acusticusbündel lässt sich nun zusammen als ein *Ramus posterior* auffassen; man kann sie aber auch als aus zwei Zweigen, *Ramus medius* und *Ramus posterior* s. s., zusammengesetzt betrachten, welche Auffassungsweise ebenfalls viele Vergleichspunkte mit den Verhältnissen anderer Wirbelthiere darbietet. Der grösste Theil der Bündel sam-

melt sich nämlich zu einem dicken *Ramulus basilaris* (*rb*), welcher nach unten-innen vom Facialis und Ramus anterior zur Fossa cochleæ tritt, um hier in die Schnecke hinein zu treten und sich in bekannter Weise zu verhalten. Die übrige nach aussen davon befindliche Bündelpartie des hinteren Astes — Ramus medius, wenn man so will — geht nach aussen-unten hin und theilt sich in zwei Zweige, von denen der vordere, der aus mehreren kurzen getrennten Bündeln bestehende *Ramulus sacculi* (*rs*) nach aussen durch die Macula cribrosa media zur Macula ac. sacculi tritt und hier breit fächerförmig sich verbreitet, der *Ramulus amp. posterioris* (*rap*) hingegen nach aussen von ihm als langer, ziemlich cylindrischer, dichter Zweig durch einen eigenen Knochenkanal in fast gerader Richtung nach aussen-hinten-unten läuft, um sich dem Boden der hinteren Ampulle anzulegen und in ihrer Crista zu endigen. Vergebens suchte ich hier nach einem Repräsentanten des Ramulus neglectus, es ist dieser Zweig beim Menschen spurlos verschwunden; nicht selten sah ich zwar vom Ramulus amp. posterioris in der Nähe seines Ursprungs einen kleinen Zweig sich abtrennen, derselbe stellte aber nur eine oft vorkommende Anastomose *(an)* zwischen diesem Ramulus und dem Ramus anterior dar. Anfangs nahm ich ferner die Möglichkeit an, dass der von Reichert gefundene und von Henle u. A. erwähnte Zweig, welcher sich vom N. cochlearis zur beide Vorhofssäckchen trennenden Scheidewand begeben soll, dem Ramulus neglectus entsprechen könnte; bei genauer Untersuchung konnte ich aber nie einen solchen Zweig finden, daher ich mich auf das Bestimmteste gegen die Existenz desselben aussprechen muss. In der That wäre es ja auch, da bei den übrigen Wirbelthieren nichts Entsprechendes vorkommt, gegen alle Homologie, wenn ein derartiger Nervenzweig sich beim Menschen zu der Stelle begäbe, wo der Sacculus dem Recessus utriculi angeheftet ist, also ziemlich weit nach vorn von der Oeffnung des Canalis utriculo-saccularis. Wäre beim Menschen ein Ramulus neglectus vorhanden, so würde er gewiss weit nach hinten-aussen hin von dem Ramulus amp. posterioris abgehen und in der nächsten Nähe der hinteren Ampulle, am Wahrscheinlichsten an ihrem Boden, seine Endverbreitung finden.

Der *Utriculus* proprius des menschlichen Gehörorgans (Fig. 1, 2 *u*) stellt eine kaum 2 Mm. breite, etwa 3 Mm. lange[1], dünnwandige Röhre von ovalem Durchschnitt dar, welche von vorn-oben nach hinten-unten läuft und von oben-hinten nach unten-vorn etwas abgeplattet ist. Nach vorn hin geht er in den bedeutend erweiterten Recessus utriculi über; nach aus-

[1] Die hier mitgetheilten Masse geben sämmtlich die Verhältnisse beim neugeborenen Kinde wieder.

sen-hinten setzt er sich allmälig verengert in den Sinus superior, nach unten hin, ebenfalls verengert, in den Sinus posterior fort und nimmt endlich auch an der vorderen-äusseren Seite seines unteren Endes, gerade wo er in die beiden Sinus ausläuft, das sehr erweiterte Ende des äusseren Bogengangs auf. Der *Sinus superior (ss)*, die sog. *Bogencommissur*, geht ziemlich gestreckt nach aussen-hinten-oben und hat eine Länge von etwa 3 Mm.; er hat seine breiteste Stelle beim Abgang vom Utriculus und verschmälert sich dann nach dem äusseren Ende hin, um sich in der Nähe desselben wieder zu erweitern und die beiden Bogengänge, den vorderen von vorn-oben-aussen, den hinteren von aussen-hinten her aufzunehmen, wobei diese beiden Bogengänge mit einander einen Winkel von 35—40° bilden. Der Sinus superior ist im Ganzen etwas von vorn nach hinten abgeplattet. Der *Sinus posterior (sp)* geht, wie erwähnt, vom unteren Ende des Utriculus aus, indem sich letzterer von seiner Richtung nach unten-hinten allmälig etwas mehr nach unten umbiegt, wodurch er einen im Ganzen schwachen Bogen bildet; beim Uebergang zum Sinus posterior verengert er sich ziemlich schnell, indem sich sein äusserer Umfang stark nach innen zieht und ohne Grenze in den des Sinus posterior fortsetzt; zugleich senkt sich der innere Umfang des fraglichen Sinus als Fortsetzung desjenigen des Utriculus zuerst etwas nach innen, um dann, dem ebenfalls nach aussen biegenden oberen Umfang ziemlich parallel, wieder nach aussen zu ziehen; der ganze Sinus posterior bildet also eigentlich die hintere Fortsetzung des Utriculus proprius und stellt eine etwa cylindrische Röhre von ungefähr 1 Mm. Breite und Länge dar, welche in kurzem Bogen nach unten und dann nach unten-aussen läuft, um in die hintere Ampulle als deren »Verbindungsröhre» überzugehen.

Nach vorn-oben hin setzt sich der Utriculus direct in den *Recessus utriculi (rec)* fort, indem sich letzterer schnell nach innen und nach aussen sowie auch etwas nach vorn hin zu einer ung. 3.5 Mm. breiten und langen, von oben-hinten nach unten-vorn ziemlich stark abgeplatteten, rundlich-viereckigen oder sogar breit-nierenförmigen Blase erweitert. Am Recessus, dessen Eingangsöffnung vom Utriculus eine Ovale bildet, lassen sich demnach hauptsächlich eine obere-hintere Wand oder »Dach» und eine untere-vordere Wand oder »Boden» unterscheiden; das nach oben-hinten sehende und schwach gewölbte, dünnwandige Dach empfängt in der Nähe seiner abgerundeten vorderen-äusseren Ecke die vereinigte vordere und äussere Ampulle vermittelst einer ovalen Mündungsöffnung, deren Längsaxe von oben-vorn-innen nach unten-hinten-aussen steht. Der im Ganzen gleich-

gestaltete, nach unten-vorn hin etwas gewölbte Boden enthält in der mittleren und vorderen, mithin der grössten Partie seiner oberen Fläche die *Macula acustica recessus utriculi (mu).* Diese Macula hat eine unregelmässige, hauptsächlich schief syringenblattähnliche Gestalt und kehrt die Spitze nach aussen-unten-hinten bis zur Nähe der entsprechenden Ecke des Recessus; die Basis zieht sich etwas, obwohl gewöhnlich nur sehr wenig, an dem inneren und vorderen Umfang hinauf, um am letztgenannten Ort sogar mit einem abgestumpften Flügel ein wenig auf das Dach hinüberzugreifen; nach aussen von dieser letzteren Partie findet sich am vorderen Rande der Macula, da also, wo die Macula den vorderen Umfang des Recessus nicht erreicht, ein ziemlich tiefer, ovaler Einschnitt; nach aussen davon zieht der Macularand unter der Einmündungsstelle der vorderen und äusseren Ampulle neben dem äusseren Recessusumfang in convexem Bogen nach ihrer Spitze an der äusseren-hinteren Ecke hin, um dann wieder in weniger convexem Bogen schief über den Boden des Recessus, eine Strecke vor und über die Einmündungsöffnung des Utriculus proprius, nach dem inneren Umfang zu ziehen. Die Längsaxe der Macula zieht also von der vorderen-oberen-inneren bis zur entgegengesetzten Ecke des Recessus, mithin von vorn-oben-innen nach hinten-unten-aussen und misst etwa 3 Mm.; die grösste Breite fällt ungefähr quer über dieselbe und beträgt etwa 2,4 Mm. Auf dieser Macula liegt eine in ähnlicher Weise gestaltete, sehr dünne, concave Otolithenkristallenmasse. Die membranöse Bodenwand des Recessus ist in der Ausdehnung der Macula, besonders gegen die Mitte hin, wie Odenius gezeigt hat, nicht unbedeutend verdickt und über ihrer unteren Fläche breitet sich der Ramulus rec. utriculi in der Weise aus, dass die Anfangs ziemlich parallel neben einander zur Gegend der vorderen-oberen-inneren Ecke gelangenden Bündel allmälig aus einander divergiren, indem die mittleren nach der hinteren-unteren-äusseren Spitze und der in der Längsaxe der Macula liegenden Partie laufen, um sich hier spitzwinklig von einander zu trennen; die vorn-innen-oben davon befindlichen Bündel gehen ebenfalls spitzwinklig auseinander, um den hier befindlichen Theil der Macula zu versehen, den oben erwähnten Einschnitt derselben frei lassend; einige Bündel ziehen auch divergirend am inneren-oberen Umfang des Recessus zur hier liegenden Maculapartie empor; die nach hinten-innen-unten von der Längsaxe befindlichen Bündel endlich breiten sich spitzwinklig divergirend über die entsprechende Partie der Maculawand aus. An der am inneren Umfang des Recessus liegenden Ecke der Macula finden sich die von Odenius erwähnten kurzen und mehr gebogenen Bündel, welche

in dieser kleinen hinteren-unteren-inneren Partie der Macula endigen. Alle Fasern dieser Nervenbündel biegen sich nun nach kürzerem oder längerem Verlauf längs der unteren Fläche der Recessuswand um und ziehen durch dieselbe nach dem Maculaepithel hin, um in ihm ihr Ende zu finden.

An der eben besprochenen unteren oder Bodenwand des Recessus ist noch die seit Reichert bekannte und von ihm als eine die beiden Vorhofssäckchen trennende Scheidewand bezeichnete Eigenthümlichkeit vorhanden, welche Odenius, ebenfalls beim Menschen, genauer beschrieben hat. An der hinteren-unteren-inneren Ecke der unteren oder Bodenwand des Recessus zwischen der Gegend des hinteren Umfangs der Macula, diesen gewöhnlich etwas überragend, und der Einmündungsöffnung des Utriculus haftet die nach aussen hin umgestülpte, dütenförmige obere Partie des Sacculus in einer etwa dreieckigen, 1 Mm. breiten Ausdehnung sehr fest an; die Wände der beiden Säckchen sind jedoch nicht zu einer einzigen verschmolzen, sondern lassen sich bei vorsichtiger Präparation von einander ablösen; an der Sacculuswand ist, wie schon Odenius bemerkt, keine ihr angehörige Nervenverbreitung vorhanden; ich habe hier oben hervorgehoben, dass der von Reichert und nach ihm von Henle u. A. als Cochlearast dieses Septum beschriebene Nervenast nicht existirt. Die ganze Eigenthümlichkeit beläuft sich also nur auf eine lokale Anheftung der Wand des Sacculus an die des Recessus utriculi. Gerade nach hinten-unten von dieser Anheftungsstelle zieht sich der innere Umfang des Recessus nach aussen hin hakenförmig ein, wodurch die Grenze gegen den Utriculus abgegeben wird, und setzt sich in den eingezogenen inneren-unteren Umfang des Utriculus proprius fort. Von dieser Einschnürungsstelle eine Strecke nach hinten hin ist die untere-innere Wand des Utriculus nach innen von einer nach hinten-unten und dann etwas mehr nach aussen umbiegenden Linie verdickt, während sie nach aussen davon sehr dünn ist; diese Linie stellt gewissermassen eine Firste dar, zu deren beiden Seiten der Utriculus von vorn-unten nach hinten-oben etwas abgeplattet ist; die dünne nach vorn von der Linie belegene Wand senkt sich nun, eine kleine Strecke hinter der eben besprochenen Einschnürungsstelle, unter den Rand der verdickten Firste ein wenig ausgebuchtet, und von ihr geht der von Boettcher entdeckte und dann noch von Carl bei Embryonen von Säugethieren beschriebene Kanal, der *Canalis utriculo-saccularis* (*cus*), als schmale und sehr stark abgeplattete, dem inneren-unteren Utriculusumfang dicht anschmiegende häutige Röhre ab, welche sich zuerst noch mehr verschmälert und ein nur eng spalten-

förmiges Lumen besitzt, um, der inneren-oberen Utriculuswand noch immer folgend und wieder etwas erweitert, zuletzt in den hier vorbeiziehenden Ductus endolymphaticus sacculi einzumünden. Es lässt sich dieser Kanal, wie CARL bemerkt, nur bei grösster Sorgfalt der Präparation nachweisen.

Bevor wir den Utriculus und Recessus utriculi verlassen, werden wir noch einen Blick auf die Lage und Gesammtgestalt des Recessus utriculi werfen. Der als eine abgeplattete, viereckige aber besonders vorn-oben mit stark abgerundeten Ecken versehene Blase gestaltete Recessus bildet, wie erwähnt, eine directe Fortsetzung des Utriculus nach oben-vorn; von den vier Ecken befinden sich zwei untere-hintere beim Uebergang in den Utriculus, indem eine derselben, die innere, durch die eben beschriebene Einziehung des inneren Umfangs neben der Anheftungsstelle des Sacculus entstanden ist; die zweite, die äussere, nach noch bedeutend stärkerer Auswärtsbiegung des äusseren Utriculusumfangs an der äusseren-unteren Maculaspitze sich befindet und hier, besonders bei der Ansicht von vorn oder vorn-aussen (Fig. 1 *rec*), als sackartige Ausstülpung auffällt. Von diesen beiden Ecken geht sowohl der innere als auch der äussere Umfangsrand nach vorn-oben hin, um an den beiden entsprechenden Ecken umzubiegen und am vorderen Umfang zusammenzulaufen; die innere der beiden vorderen-oberen Ecken ist ziemlich stark abgerundet und der Recessus schiesst als eine bedeutende sackartige Ausstülpung stark nach innen hin hervor, was besonders bei der Ansicht von oben oder hinten auffällt (Fig. 2 *rec*); die äussere der beiden Ecken wird durch die nach oben von ihr einmündende vordere und äussere Ampulle gewissermassen verdeckt; sie hat übrigens auch, wie angedeutet wurde, eine ziemlich stark abgerundete Gestalt.

Die drei *Ampullen* sind von ungefähr gleicher Grösse (etwa 2 Mm. Länge); die vordere und die äussere sind zugleich von ziemlich gleichartiger Gestalt, während die hintere ein wenig davon abweicht. Die vordere Ampulle, *Ampulla anterior* (*aa*), stellt eine länglich ovale Blase dar, deren Längsaxe in der Richtung nach vorn-oben-aussen steht; sie ist von den Seiten her etwas zusammengedrückt, hat ein nach oben-hinten siehendes, schön gewölbtes Dach, an dessen Mittellinie nach dem Lumen der Ampulle hin ein schon für das unbewaffnete Auge wahrnehmbarer Raphestreifen des Epithels vorhanden ist. Der nach unten-vorn gerichtete, schwächer gewölbte Boden wird durch das quere Septum in eine hintere-untere kürzere und eine vordere-obere grössere Grube getrennt; dies *Septum transversum* ist, wie bei den übrigen Vertebraten, gewissermassen als

eine durch das Hervordringen des betreff. Nervenzweigs hervorgerufene quere Falte der Bodenwand zu betrachten; das Septum mit den durchziehenden Nervenfaserbündeln und der auf ihm gelagerten *Crista acustica* hebt sich an der Mitte, wo es seine höchste Höhe erreicht, vom Ampullenboden ungefähr bis zu einem Drittel der Ampullenhöhe empor; mit seinen beiden seitlichen Partien steigt es ziemlich hoch an den Seitenwänden der Ampulle hinauf; hierdurch bekommt der obere Rand desselben, von den Enden der Ampulle gesehen, eine stark concave Gestalt; dieselbe ist aber nicht ganz gleichmässig, sondern das Septum steigt an der äussern Wand etwas höher empor, weshalb der obere Rand erst gegen das innere Ende hin — immer im Verhältniss zur Mittellinie des Ampullendaches — am tiefsten steht. Zugleich ist aber auch die ganze Ampulle etwas schief, so dass das Dach etwas nach aussen von der Mittellinie am höchsten und die äussere Seitenwand der Ampulle etwas flacher ist als die innere. Von der Dachseite der Ampulle gesehen, erscheint das quere Septum mit der Crista acustica schmal bisquitförmig mit schwacher und tief hinabsteigender mittlerer Einziehung und abgerundeten, an den Seitenwänden der Ampulle emporsteigenden Enden. Um jedes dieser beiden Enden bemerkt man an den Seitenwänden ferner in der Gestalt eines Halbmondes oder gebogenen Bandes die Anordnung des Epithels, welche als *Planum semilunatum* beschrieben worden ist. Kurz nach vorn von dem Septum transversum ist die äussere Seitenwand, besonders in der unteren Partie, tief ausgeschnitten; sie stösst nämlich hier mit der inneren Wand der äusseren Ampulle zusammen, indem beide Ampullen zu einer Höhle oder kurzen Röhre zusammenmünden, um in den Recessus überzugehen, wobei die innere Seitenwand der vorderen Ampulle zur inneren Wand dieser Röhre, das Dach derselben Ampulle zusammen mit dem der äusseren zur oberen-hinteren Wand der Röhre, an welcher jedoch eine längslaufende Falte die Grenze der Ampullen noch andeutet, und die äussere Seitenwand der äusseren Ampulle zur äusseren Wand derselben Röhre wird; ihre untere-vordere Wand wird ebenfalls durch Zusammenfluss der Bodenwände der beiden Ampullen gebildet. Die kurze gemeinsame Mündungsröhre der beiden Ampullen hat ungefähr die Breite einer derselben und zuweilen etwas mehr, besitzt ferner ovalen Durchschnitt und öffnet sich mit ovaler Mündung, wie oben erwähnt, über der oberen-vorderen-äusseren Ecke des Recessus. Das vordere-obere Ende der Ampulle verschmälert sich ziemlich schnell zu dem schmal röhrenförmigen, etwa 13 Mm. langen vorderen Bogengang, *Canalis membran. anterior* (*ca*), welcher nach vorn-oben-aussen hin umbiegt und in sanftem schönem

Bogen dann nach hinten-oben-aussen, so nach hinten-unten und ein wenig nach innen läuft, um endlich, wie erwähnt, etwas erweitert in das obere Ende des Sinus superior oder die Bogengangscommissur einzumünden.

Die äussere Ampulle, *Ampulla externa* (*ae*), hat eine der der vorderen ähnliche Gestalt und Grösse, ist mit ihrer Längsaxe nach vorn-aussen und etwas nach oben gerichtet, kehrt ihr schön gewölbtes, etwas nach oben hin schiefes, mit einem an der Mittellinie belegenen Raphestreifen versehenes Dach nach aussen-unten-hinten, sowie ihren wie bei der vorderen Ampulle gebauten Boden nach innen-oben-vorn hin. Die äussere Ampulle liegt übrigens nach unten und etwas nach aussen von der vorderen Ampulle. Das *Septum transversum* mit der *Crista acustica* ist in ähnlicher Weise wie bei der vorderen Ampulle gebaut, steigt aber an der inneren Seitenwand höher empor, wodurch der obere Rand desselben am tiefsten in der Nähe des äusseren Endes zu stehen kommt und parabolisch erscheint. Ueber beiden Enden der, von der Dachseite betrachtet, schmal bisquitförmigen, mit abgerundeten Enden versehenen Crista acustica findet sich je ein *Planum seminulatum,* ganz wie in der vorderen Ampulle. Wie oben geschildert wurde, steigen der *Ramulus amp. anterioris* und der *Ramulus amp. externæ* neben einander und gewissermassen zwischen die beiden Ampullen von innen-unten empor, trennen sich dann in der Nähe der dicht zusammenliegenden Ampullen spitzwinklig von einander und gehen zu je seiner Ampulle, um in deren Septum transversum einzudringen und in der Crista zu endigen; jeder Zweig theilt sich in Folge der Gestalt der Septa gewissermassen gabelförmig und umfasst in solcher Gestalt die Ampulle; zusammen mit dem hier etwas verdichteten perilymphatischen Gewebe bilden die beiden Zweige auswendig an beiden Enden der Septa, also an den beiden Seitenwänden der Ampullen eine kleine höckerige Anschwellung. Ueber die Zusammenmündung der äusseren Ampulle mit der vorderen und ihre gemeinsame Einmündung in den Recessus ist schon berichtet worden. Das äussere-obere Ende der Ampulle zieht sich ziemlich schnell zu dem schmal röhrenförmigen äusseren Bogengang, *Canalis membran. externus* (*ce*) zusammen; dieser läuft zuerst nach aussen-oben-vorn, dann umbiegend nach aussen-unten-hinten und endlich nach hinten-innen, um zuletzt, fast gerade nach innen laufend, in ziemlich spitzem Winkel an das Utricularende des Sinus superior anzutreten und hier sehr, sogar fast blasenartig erweitert sowie etwas nach oben hin gebogen mit grosser ovaler Oeffnung von der lateralen Seite her in das hintere-untere Ende des Utriculus nach unten und hinten von der Einmündung des Sinus superior überzugehen; in Folge der etwas

schiefen Einmündungsweise des Bogengangs entsteht an der Oeffnung zwischen ihm und dem Utriculus eine lange concave, von unten-innen nach oben-aussen gerichtete Falte, welche der ähnlichen Bildung bei anderen Wirbelthieren entspricht. Der äussere Bogengang ist etwa 11,5 Mm. lang und im Ganzen nur wenig schmaler als der vordere.

Die hintere Ampulle, *Ampulla posterior* (*ap*), hat auch im Wesentlichen eine der der anderen Ampullen ähnliche Grösse und Gestalt; ihr utriculares, oberes-vorderes Ende ist jedoch schmaler, indem sie, wie oben beschrieben wurde, mit verhältnissmässig enger Mündung von dem nach unten-aussen gebogenen, schmalen kurzen Sinus posterior oder der »Verbindungsröhre der hinteren Ampulle» ausgeht; diese Ampulle ist mit ihrer Längsaxe im Ganzen nach unten-aussen-hinten gerichtet, kehrt das schön gewölbte, in der Mittellinie mit Raphestreifen versehene Dach nach oben-aussen-hinten und den ein queres Septum besitzenden Boden nach entgegengesetzter Richtung. Das *Septum transversum* mit seiner *Crista acustica* steht nicht ganz in der Queraxe der Ampulle, sondern bildet mit der Längsaxe nicht rechte Winkel, indem das vordere Ende relativ mehr nach innen hin gerückt ist als das hintere; übrigens zeigen Septum und Crista dieselbe Gestalt wie bei den anderen Ampullen; sie umfassen, zusammen mit dem Nervenzweige, die Ampulle gabelförmig und erscheinen, von den Enden der Ampulle gesehen, concav, indem ihr oberer Rand von der Mitte, die absolut am höchsten ist, nach beiden Seiten hin an den Seitenwänden der Ampulle mit abgeplatteten Enden emporsteigt; das Septum mit der Crista ist hier aber nicht, wie bei den anderen Ampullen, schief und an der einen Seitenwand höher emporragend; ebenso wenig erscheint das Ampullendach schief nach einer Seite hin gedrückt. Von dem Ampullendach gesehen ist das Septum mit der Crista ebenfalls schmal bisquitförmig mit abgerundeten, an den Seitenwänden emporsteigenden Enden, über welche je ein halbmondförmiges oder gebogen bandähnliches *Planum seminulatum* vorhanden ist. Der von innen-oben-vorn in gestreckter Richtung kommende Nervenzweig geht unter dem Sinus posterior zum Ampullenboden und biegt sich in das Septum empor. Das untere-äussere Ende der Ampulle verengert sich etwas langsamer als bei den anderen beiden Ampullen zu dem hinteren Bogengang, *Canalis membran. posterior* (*cp*), welcher, sich Anfangs allmälig noch mehr verschmälernd, zuerst nach unten-aussen, dann schwach gebogen und nach oben-aussen umbiegend, nach oben-vorn hin steigt, um endlich nach innen zu ziehen und, wie erwähnt, gemeinsam mit dem vorderen Bogengang in das äussere Ende des Sinus superior oder die Bogengangscommissur

einzumünden. Die Länge des hinteren Bogengangs beträgt 13 Mm. Sowohl an der Bodenpartie der Ampulle wie am Boden des Utriculus und Sinus posterior suchte ich ganz vergebens jede Spur einer Macula neglecta; dieselbe ist sammt ihrem Nervenzweig wieder vollständig verschwunden, was jedoch von besonderem morphologischem Interesse ist.

Nach dieser Schilderung der die »Pars superior» bildenden Theile gehe ich zur Darstellung der *Pars inferior* über und beginne mit dem Sacculus.

Der *Sacculus* (*s*) stellt eine nach innen vom Utriculus liegende, unregelmässig gestaltete Blase dar, welche im Vergleich mit den Verhältnissen bei den übrigen Vertebratklassen, mit ihrer mittleren und hinteren Partie im Ganzen ungewöhnlich weit vom Utriculus nach innen (unten) hin verschoben ist. Der Sacculus ist, wie Odenius hervorhebt, von aussen nach innen ziemlich stark abgeplattet und lässt sich hier deswegen schwerlich, wie Carl beim Rinde beschrieben und abgebildet hat, mit einer Birne vergleichen. Er ist im Ganzen so unregelmässig, dass sich kaum ein guter Vergleich finden lässt; man kann ihn aber als eine stark abgeplattete ovale Blase von ungefähr 3 Mm. Länge und kaum 2 Mm. Breite auffassen, deren Längsaxe beinahe senkrecht oder eigentlich von oben-innen nach unten-aussen, deren Breitenaxe ungefähr von vorn nach hinten gerichtet ist, und die ihren geringsten Durchmesser in der Richtung von aussen nach innen hat; diese Blase kehrt ihren zugespitzten Theil nach unten und etwas nach aussen hin. Man unterscheidet beim Sacculus, wie Odenius gethan hat, eine innere flach-schalenförmige dicke und eine äussere sehr dünne, unregelmässige aber im Wesentlichen ebenfalls schwach concave Wand, welche letztere am oberen Ende eine dem Recessus utriculi angeheftete Ausstülpung aussendet, am äusseren-hinteren Umfang den *Ductus endolymphaticus* nach aussen hin abgehen lässt und am unteren Umfang, zusammen mit der inneren Wand, den *Canalis reuniens Henseni* nach unten hin ausschickt. Die schwach concave oder schalenförmige innere ovale Wand empfängt von innen her den aus mehreren durch die Knochenwand getrennt verlaufenden Bündeln bestehenden kurzen Ramulus sacculi, welcher sich an ihrer medialen Fläche in der Weise breit fächerförmig verzweigt, dass er nach hinten gehend dieselbe grösstentheils bedeckt, indem die unteren Bündel etwas gebogen nach hinten-unten, die mittleren mehr gerade nach hinten und die oberen nach hinten-oben bogenförmig verlaufen, um alle in der hier an der lateralen Wand befindlichen *Macula acustica sacculi* (*ms*) zu endigen. Diese Macula hat eine länglich-ovale Gestalt, mit der Längsaxe von etwa 2,5 Mm. in derselben Richtung wie die der Sacculusblase selbst und der

Breitenaxe von kaum 1,5 Mm. im Ganzen von vorn nach hinten; ihr vorderer Rand ist ziemlich regelmässig convex, der hintere dagegen ist mit einem breiten Einschnitt versehen, dessen Spitze etwas nach oben von der Mitte fällt; hierdurch erscheint die Macula gleichsam mit zwei nach hinten hin gerichteten, obwohl nicht stark ausgebildeten Flügeln versehen, von denen der eine in der Nähe des oberen, der andere am unteren Ende gelegen ist. Die ganze Macula ist, wie die innere Sacculuswand selbst, sowohl von oben nach unten als von vorn nach hinten etwas schalenförmig ausgehöhlt und auf ihr liegt eine ebenso gestaltete, sehr dünne Scheibe von sehr lose verbundenen Otolithenkristallen. Entsprechend der Ausdehnung der Macula ist nun, wie Odenius gezeigt hat, die häutige Sacculuswand verdickt, und die oben erwähnten Bündel von Nervenfasern durchziehen sie, nach kürzerem oder längerem Verlauf gegen die Maculafläche hin umbiegend. Nach den Rändern der Macula hin verdünnt sich die Wand allmälig und geht jenseits von ihnen in die dünne Wand über, welche, bald umbiegend, die äussere Sacculuswand bildet; diese letztere ist, wie erwähnt, gleich der inneren Wand von aussen hin etwas concav, besonders in ihrem vorderen und mittleren Theil; nach hinten-aussen hin erhebt sie sich allmälig, um den Ductus endolymphaticus abzugeben, und oben biegt sie sich bogenförmig in etwa geradem Winkel nach aussen hin um, um die dreieckig-mützenförmige Ausstülpung zu bilden, welche der unteren Fläche des Recessus utriculi neben seinem Uebergang in den Utriculus innig angeheftet ist und die ich *Sinus utricularis sacculi* (*sus*) nennen will; wie oben gezeigt wurde, lässt sich indessen die Sacculuswand ohne zu zerreissen vollständig vom Recessus ablösen, so dass eine Verschmelzung der beiden Wände — eine gemeinsame Scheidewand — nicht vorhanden ist.

Der hintere Umfang des Sacculus erhebt sich, wie erwähnt, nach aussen hin und von ihm geht der von Boettcher zuerst entdeckte *Ductus endolymphaticus* (*de*) als sich mit trichterförmiger Mündung allmälig verschmälernde Röhre aus. Gewöhnlich findet man an dieser Röhre nahe ihrem Abgange eine kleine halsartige Einschnürung, indem sie sich dort ein wenig, besonders nach hinten hin, erweitert und sich etwas nach oben hin umbiegt, um dann, dem medialen Umfang des Utriculus sich nähernd, den Weg neben und hinter dem Utriculus nach aussen-oben zu nehmen; hierbei verengert sich die Röhre allmälig und nimmt an der hinteren Seite des Utriculus den ebenfalls von Boettcher entdeckten und oben näher beschriebenen, vom Utriculus ausgehenden, platten, engen *Canalis utriculo-saccularis* (*cus*) mit spaltenförmiger Oeffnung auf. Es kann nun dieser Theil, wie es

Carl vorschlägt, bis zur Einmündung des eben genannten Kanales als eine röhrenförmig ausgezogene Partie des Sacculus betrachtet und der eigentliche Ductus erst von da ab gerechnet werden; hierdurch gewinnt man den Vortheil, dass die Verbindung zwischen Utriculus und Sacculus vermittelst des Canalis utriculo-saccularis in näherer Uebereinstimmung mit den Verhältnissen bei den übrigen Wirbelthierklassen stattfindet; hiergegen spricht nur der Umstand, dass der fragliche Gang beim Menschen, wie es Carl beim Rinde beschrieben und abgebildet hat, beim Eintritt des Verbindungskanales nicht mehr weit trichterförmig, sondern schon als ziemlich enge Röhre eine Strecke verlaufen ist und sich deswegen eher als ein Ductus endolymphaticus erweisst. Jedenfalls ist es aber, im Vergleich zu den Verhältnissen bei den anderen Wirbelthieren, richtiger, beim Menschen die Sache so aufzufassen, dass der Canalis utriculo-saccularis in den Ductus endolymphaticus sacculi — oder in den Sacculus — einmündet, anstatt, wie sonst gewöhnlich geschieht, das Verhalten in der Weise darzustellen, dass der Ductus endolymphaticus durch den Zusammenfluss zweier getrennt vom Utriculus und Sacculus kommender Röhren entsteht. Wie man es indessen auffassen mag, die anatomische Einrichtung bleibt jedoch eine und dieselbe.

Nachdem nun der Ductus endolymphaticus eine Strecke hinter dem Sinus superior utriculi nach aussen-oben verlaufen ist, dringt er in den Knochenkanal des Aquæductus vestibuli ein und geht in diesem, wie Cotugno längst beschrieben und Boettcher wieder gefunden hat, weiter, indem er sich bogenförmig nach aussen-hinten-unten dreht und in dieser Richtung verläuft, bis er durch die Apertura aquæd. vestibuli an der hinteren-oberen Fläche der Pars petrosa hinausdringt und sich zu dem zuerst von Cotugno, dann von Boettcher aufs Neue entdeckten, von Axel Key und mir näher beschriebenen *Saccus endolymphaticus* erweitert, welcher als blinde sackartige Ausstülpung zwischen zwei Blättern der Dura mater eingeschlossen liegt.

Wie oben hervorgehoben wurde, haftet nur die obere als Sinus utricularis sacculi bezeichnete Ausstülpung des Sacculus dem Utriculus an, der übrige mittlere und untere Theil desselben ist durch einen verhältnissmässig grossen Raum von dem nach aussen davon befindlichen Utriculus getrennt. Das untere, am meisten abgeplattete und allmälig verschmälerte Ende des Sacculus verengert sich, nachdem es das untere Ende der Macula acustica enthalten hat, noch mehr trichterförmig und geht allmälig in den von Hensen entdeckten *Canalis reuniens Henseni* (*csc*) über, welcher als dünnwandige Röhre von etwa 1 Mm. Länge und 0,5 Mm. Breite zuerst nach unten hin läuft und sich dann nach aussen biegt, um nach innen von der

hinteren Ampulle in den Ductus cochlearis (Pars basilaris cochleæ), etwas nach innen von dessen blindem vestibularem Ende, einzumünden. Dieser höchst wichtige Verbindungskanal zwischen Sacculus und Cochlea des membranösen Gehörorgans des Menschen, welcher bei den meisten niederen Thieren bekanntlich Homologa aufzuweisen hat, besitzt keine Nervenendstelle, indem sich, wie erwähnt, die Macula ac. sacculi nicht in ihn erstreckt.

Der *Ductus cochlearis* der Schnecke, bei welchem man die beim Menschen gewaltig entwickelte *Pars basilaris cochleæ* von der hier nur rudimentär vorhandenen *Lagena cochleæ* der übrigen Wirbelthierklassen zu unterscheiden hat, besteht bekanntlich aus dem *vestibularen Schneckentheil* Reichert's und dem spiralig aufgewundenen Schneckengang. Der vestibulare Schneckentheil, welcher grösstentheils noch im knöchernen Vestibulum liegt, beginnt mit dem *Vorhofsblindsack* Reichert's, der als taschenförmiges äusseres blindes Ende des Ductus cochlearis nach aussen von der Einmündung des Canalis reuniens ausläuft. Von hier aus geht der Schneckengang zuerst nach innen und ein wenig nach oben-vorn, dann senkt er sich in schwachem Bogen nach innen-unten-vorn, um ferner die spiraligen Touren nach innen-oben, dann nach einer schwachen winkeligen Knickung nach oben, so wieder unter etwas stärkerer Biegung nach oben-aussen, dann wieder nach aussen-unten u. s. w. zu ziehen, bis er nach etwa $2^1/_2$ maliger helixähnlicher Windung um eine von hinten-innen nach vorn-aussen gestellte Axe unter allmäliger Verschiebung nach vorn hin mit einer blinden taschenähnlichen Ausstülpung, *Lagena* (*l*), endigt. Es liegt nicht in dem Plane dieser Arbeit hier den Ductus cochlearis mit seinen verwickelten Einrichtungen zu beschreiben, da derselbe schon in vielen Arbeiten ausführlich geschildert worden ist und ich beabsichtige, in dem zweiten Theile meines grösseren Werkes über das Gehörorgan näher darauf einzugehen. Deswegen lasse ich nun dies hochwichtige Gebilde mit seiner langen spiraligen *Papilla ac. basilaris* (Organon Corti) und den zugehörigen zahlreichen Nervenbündeln unberücksichtigt und werde nur die *Lagena* (*l*) mit einigen Worten besprechen. Diese blinde taschenartige Ausstülpung des Ductus cochlearis, welche der Lagena der übrigen Wirbelthiere oder eigentlich der der Vögel, Reptilien und Amphibien homolog ist, stellt nunmehr nur das letzte Rudiment dieses bedeutungsvolles Gebildes dar. Sie hat, nachdem sich aus ihr die Pars basilaris cochleæ schon bei den Urodelen entwickelt und bei den Reptilien, Vögeln und Monotremen stärker ausgebildet hat, bei den höheren Säugethieren und beim Menschen gewissermassen die Idée ihres Daseins verloren, hat ihren Entwickelungsgang vollzogen und ist wieder in ein

retrogrades Stadium eingetreten, um nur noch als Rudiment ihr Dasein anzukündigen. Sie ist nämlich nicht nur von ganz geringer Grösse, sondern hat vor Allem auch ihre Nervenendstelle, Papilla ac. lagenæ, und ihren Nervenzweig, Ramulus lagenæ, ganz verloren. Man sucht in der Lagena des Menschen vergebens nach jeder Spur dieser Nervenendstelle und ihres Nervenzweiges; dieselben scheinen nicht mit der Papilla basilaris und deren Nerven verschmolzen, sondern eher, wie gesagt, ganz verloren gegangen zu sein. Eine Ansammlung von Otolithenkristallen ist in der Lagena des Menschen ebenfalls nicht mehr vorhanden, ebenso wenig kommt eine solche irgendwo an der Papilla basilaris vor. Bemerkenswerth ist es indessen, dass der nach hinten belegene Boden der Lagena nach ihrem Abgange aus dem Ductus cochlearis etwas vertieft ist, wodurch eine Andeutung ihrer früheren grösseren taschenähnlichen Erweiterung angegeben ist.

Die Papilla acustica lagenæ ist somit die zweite Nervenendstelle, welche bei den höheren Säugethieren und dem Menschen verschwunden ist, indem, wie oben hervorgehoben wurde, die Macula acustica neglecta einen ähnlichen regressiven Entwickelungsgang durchgelaufen hat, eine Thatsache, die gewiss von hohem morphologischem Interesse ist. Die Papilla ac. lagenæ hat jedoch vor ihrem Verschwinden ein Kind erzeugt, welches zur wichtigsten Nervenendstelle des gesammten Gehörorgans geworden ist, wodurch sie selbst gleichsam überflüssig wurde. Das Auftreten und Verschwinden der Macula ac. neglecta stellen dagegen ein ungelöstes Räthsel dar, welches gewissermassen als ein misslungener Versuch der Natur erscheinen dürfte. Jedenfalls steht die eigenthümliche Thatsache fest, dass, während die meisten Fische sieben, die Amphibien, Reptilien und Vögel acht getrennte Nervenendstellen mit zugehörigen Nervenzweigen haben, die höheren Säuger und der Mensch nur sechs solche besitzen; durch die gewaltige Entwickelung der Papilla ac. basilaris ist dieser scheinbare Mangel jedoch nicht nur ausgeglichen, sondern in hohem Grade übercompensirt geworden.

Es ist diesmal nicht meine Absicht, auf das Verhalten des *perilymphatischen Raumes* mit allen seinen Spalten und Gängen, sowie auf das der Säckchen und Bogengänge des membranösen Gehörorgans zu den Wänden der knöchernen Gehörkapsel einzugehen, sondern werde ich diese Fragen in meinem grösseren Werke besprechen, wo ich gleichzeitig die nöthigen Abbildungen mittheilen werde.

Erklärung der Abbildungen.

TAFEL I.

Zusammenstellung genauer Copien der bisherigen Abbildungen des gesammten membranösen Gehörorgans des Menschen (und Rindes), wie sie in der betreff. anatomischen Literatur vorliegen. Die Figuren sind nach einer gemeinsamen Richtung angeordnet, um überschaulicher zu werden. Die Bezeichnungen sind meistens in meine Nomenclatur übergeführt worden.

Fig. I. A und **B** nach Breschet (Etudes anat. et phys. sur l'org. de l'ouie etc. 1833); A stellt das in der geöffneten Knochenkapsel liegende vergrösserte linke membranöse Gehörorgan des Menschen (von vorn her) dar. *a* Ampulla anterior; *b* Amp. externa; *c* Amp. posterior, alle drei mit ihren Nervenzweigen versehen; *d* Sinus superior; *e* Utriculus, mit der in seiner Mitte flottirenden Otolithenmasse, in deren Nähe derselbe einen Nervenzweig empfängt; *s* Sacculus, dem Utriculus anhaftend und eine zweite Otolithenansammlung enthaltend, in deren Nähe ebenfalls ein Nervenzweig sich verbreitet; *g* Scala vestibularis der Schnecke; *h* Scala tympani derselben; zwischen den beiden letztgenannten sieht man die Lamina spiralis; in der Nähe von *i* finde sich die Fenestra rotunda. **Fig. I. B** stellt das linke membranöse Gehörorgan des Menschen isolirt und vergrössert und in derselben Anordnung wie in Fig. 1 A, aber mit sämmtlichen Nervenzweigen dar. *a, b, c, d, e, f* = in Fig. 1 A; *k* Facialis; *l* Ramus anterior acust. mit *m* Ramulus anterioris; *n* Ramulus amp. externæ und *o* Ramulus rec. utriculi; *p* Ramus posterior acust. mit *q* Ramulus sacculi und *r* Ramulus basilaris.

Fig. II stellt nach Ibsen (Anat. Undersog. o. Orets Labyrinth 1846 und 1881) das vergrösserte linke membr. Gehörorgan des Menschen (neugeb. Kindes) mit theilweise abgetragener Knochenkapsel dar; *a* Cochlea; *b* Vestibulum; *c* Utriculus; *d* Canalis m. anterior; *e* 1 vorderes, 2 hinteres Ende des Canalis m. externus; *f* Canalis m. posterior; *g* häutiger Kanal, welcher von der unteren Fläche des Utriculus her in das nach aussen von der Fenestra ovalis belegene Loch des Knochens hinabsteigt und blind endigt; *h* Steigbügel, in dem Fenster befestigt.

Fig. III stellt nach Reichert (Beitrag z. fein. Anatomie der Gehörschnecke d. Menschen u. d. Säugeth. 1864) das Schneckengehäuse des linken Ohres vom Menschen (neugebor. Kinde) mit Oeffnung des knöchernen und Erhaltung des häutigen Vorhofs in 6-maliger Vergrösserung dar. *rhs* Gegend des Recessus hemisphæricus; *lsp* Lamina spiralis primaria; *Pv* Zugang zur Vorhofstreppe; *fo* Randstück des Foramen ovale; *rc* Recessus cochlearis; *Si*[1] scharfkantige Knochenleiste, welche den Recessus cochlearis von der Ampulle des unteren knöchernen Bogengangs scheidet; *rc*[1], die niedrige, hier aber durch die Beinhaut stark erhöhte Knochenleiste, durch welche der Recessus cochlearis gegen den Recessus hemisphæricus abgegränzt wird; *cv* Gegend der Crista vestibuli, an welche sich, — im weiteren Verlauf zur Pyramis vestibuli hin, — das die beiden Vorhofssäckchen trennende Septum befestigt; *Vmr* Sacculus (rotundus); *spt* Gegend des

häutigen Septum, welches den Utriculus (Sacculus oblongus) und Sacculus (S. rotundus) von einander trennt; *Vmr*[1] der aus dem runden Säckchen unmittelbar hervorgehende Canalis reuniens, welcher in den Vorhofsabschnitt des häutigen Schneckenkanals an der Uebergangsstelle zum Vorhofsblindsack (Cm[2]) einmündet; *Cm*[1] Vorhofsabschnitt des häutigen Schneckenkanals; *Cm*[2] Vorhofsblindsack desselben; *Nc*[1] Vorhofsast des Nervus cochleæ, welcher an der Macula cribrosa quarta in den Vorhof hineintritt und nach der Gegend des Septums zwischen beiden Vorhofssäcken verläuft. Derselbe bildet einen plattgedrückten Nervenstrang, welcher hier, seine dem Recessus hemisphæricus zugewendete Fläche dem Beobachter zeigt; *Vmo* Utriculus (Sacculus oblongus); *Smi* Ampulle des häut. hinteren (unteren Reich.) Bogenganges; *Sme, Sme* Durchschnitte des häut. äusseren Bogenganges; *Sms* Durchschnitt der Ampulle des häut. vorderen (oberen Reich.) Bogenganges.

Fig. IV stellt nach Henle (Handb. d. system. Anat. des Menschen, Bd II, 1866) den Utriculus und die häutigen Bogengänge (der linken Seite) von aussen dar; *va* Vorderer, *vp* hinterer vertik. Bogengang; *h* äusserer Bogengang.

Fig. V giebt nach Middendorp (Het vliezig Slakkenhuis etc. 1867) das rechte membranöse Gehörorgan des Menschen (neugebor. Kindes) in ungefähr 3-maliger Vergrösserung wieder, besonders um das Verhalten des Sacculus zur Cochlea darzulegen; *u* Utriculus; *aa* Ampulla anterior; *ae* Ampulla externa; *ap* Ampulla posterior; *ca* Canalis m. anterior; *ce* Canalis m. externus; *cp* Canalis m. posterior; *ss* Sinus utric. superior; *s* Sacculus, *csc* Canalis reuniens; *vb* Vorhofsblindsack, *dc* Ductus cochlearis, *ScV* Scala vestibularis; *Fo* Rand der Fenestra ovalis; 1, 2, 3 die drei Windungen der knöchernen Schnecke.

Fig. VI stellt n. Luschka (Die Anat. d. Menschen Bd III, 2, 1867) »das Labyrinth des linken Ohres mit blossgelegten membr. Bogengängen und Vorhofsäckchen (stark vergrössert)» dar; 1 Schnecke; 2 Apertura aquæductus cochleæ; 3 Fenestra ovalis; 4 oberer (vorderer), 5 hinterer, 6 äusserer Bogengang; 7 Utriculus; 8 Sacculus (rotundus); 9 Anfang des Ductus cochlearis; 10 Canalis reuniens.

Fig. VII stellt nach Rüdinger (Stricker's Handbuch der Lehre von den Geweben Bd II, 1872) das häutige Labyrinth vom Menschen dar; 1 äusserer, 2 oberer (vorderer), 3 hinterer Bogengang; 4 Sinus utric. superior; 5 ampullenartige Einmündung des äusseren Bogenganges; 6 Utriculus; 7 Sacculus (rotundus).

Fig. VIII stellt nach Waldeyer (Stricker's Handb. d. Lehre von den Geweben Bd II, 1872) ein Schema des Säugethierlabyrinthes dar; *U* Utriculus; *S* Sacculus; *Cr* Canalis reuniens; *R* Aquæductus vestibuli sich in zwei Schenkel für Utriculus und Sacculus spaltend; *C* Ductus cochlearis mit *V*, dem Vorhofsblindsacke und *K*, dem Kuppelblindsacke.

Fig. IX giebt nach W. Krause (Handb. d. menschlichen Anatomie von C. F. Th. Krause. Dritte Aufl. Bd I, 1876) ein Schema des linken häutigen Labyrinthes von aussen; *c* Vorhofsblindsack des Ductus cochlearis; *r* Sacculus (rotundus); *e* Utriculus; *s* Ampulla anterior; *b* Ampulla externa (durchgeschnitten); *i* Ampulla posterior; *av* Aquæductus vestibuli mit zwei Schenkeln aus den beiden Säckchen entspringend; der Sacculus steht mit dem Vorhofsblindsack durch den Canalis reuniens in Verbindung.

Fig. X stellt nach Hensen (Hermann's Handb. der Physiologie Band III, 2, 1880) ein »Schema des häutigen Labyrinths» dar; *a* horizontaler, *b* vorderer, *c* hinterer vertikaler Bogengang mit Ampullen, Crista acustica mit deren Nerven *n*; *d* Aquæductus vestibuli. mit seinen Schenkeln den Utriculus *e*, und Sacculus rotundus *f*, verbindend. Von letzterem geht der Canalis reuniens *g* zum häutigen Schneckenkanal *h*, dessen Radix sehr schmal ist, der sich aber bis zum Cupelblindsack *i* hin mehr und mehr erweitert. Der Schneckennerv *k* tritt überall an den dem Centrum der Schneckenspirale zugekehrten Rand des Schneckenkanals gradenwegs heran, nur am Blindsack läuft er fast parallel mit dem Canal und lässt hier das Helicotrema *x* als Verbindungsweg zwischen tympanaler u. vestibulärer Fläche d. Schneckenkanals frei.

Fig. XI A u. **B** giebt n. Aug. Carl (Hasse's Anat. Studien 4 Heft, 1873) das häutige Labyrinth des Rindes in toto wieder; *A* stellt es von vorn-aussen, *B* von innen-hinten dar; *va* vordere, *h* äussere, *vp* hintere Ampulle; *va*[1] vorderer, *h*[1] äusserer, *vp*[1] hinterer Bogengang; *co* Sinus utric. sup. (Commissur); *s* Sacculus; *z* zipfelartiger Fortsatz des Sackes; *av* Aquæductus vestibuli; *dc* Vorhofsblindsack.

TAFEL II.

Fig. 1 stellt das frei präparirte rechte membr. Gehörorgan eines sechsmonatlichen menschlichen Embryos in natürl. Gestalt u. Lage der Theile und in ungef. zehnmal. Vergrös. von vorn und etwas von aussen dar. Beh. mit Ueberosmiumsäure.

Fig. 2 stellt dasselbe membr. Gehörorg. von innen-hinten dar. Durch die perspekt. Verkürz. erscheinen in beiden Fig. der vordere u. äussere Bogengang verkürzt.

Für beide Figuren gemeinsame Bezeichnungen:

u — Utriculus.
ss — Sinus utriculi superior.
sp — Sinus utriculi posterior.
rec — Recessus utriculi.
aa — Ampulla anterior.
ae — Ampulla externa.
ap — Ampulla posterior.
ca — Canalis m. anterior.
ce — Canalis m. externus.
cp — Canalis m. posterior.
s — Sacculus.
de — Ductus endolymphaticus.
cus — Canalis utriculo-saccularis.
csc — Canalis reuniens Henseni.
c — Cochlea.
vb — Vorhofsblindsack d. Duct. cochl.
l — Lagena.
mu — Macula ac. rec. utriculi.
ms — Macula ac. sacculi.
cr — Cristæ ac. amp.
a — Acusticus.
ra — Ramus anterior acust.
ru — Ramulus rec. utriculi.
raa — Ramulus amp. anterioris.
rae — Ramulus amp. externæ.
rap — Ramulus amp. posterioris.
rs — Ramulus sacculi.
rb — Ramulus basilaris.
an — Anastomos. Zweig vom Ramus anterior zum Ram. amp. poster.
f — Facialis.
mb — Membrana basilaris.
ls — Ligamentum spirale.

A
Fig. I
B
Fig. II
Fig. III
Fig. IV
Fig. V
Fig. VI
Fig. VII
Fig. VIII
Fig. IX
Fig. X
Fig. XI
A
B

Fig. 1

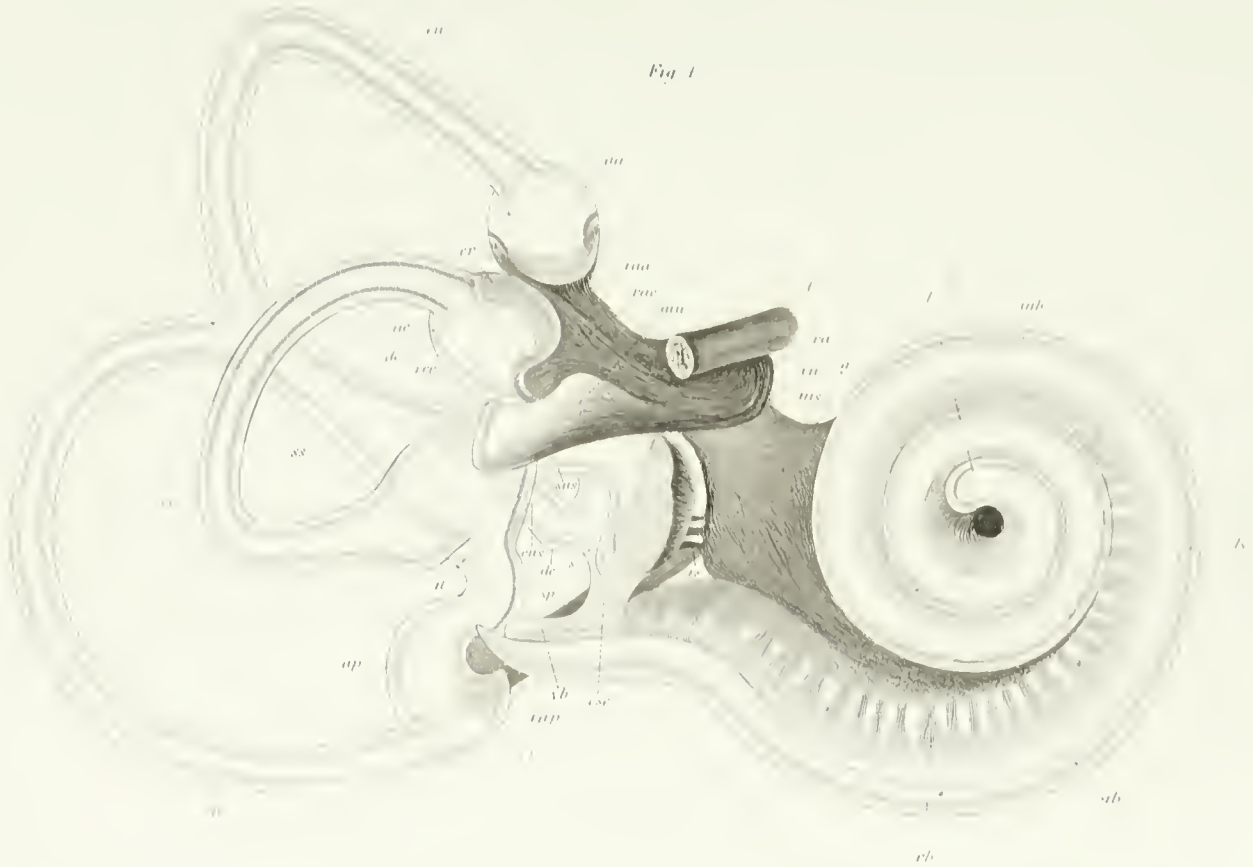
cn
aa
vr
tma
tmc
ama
ra
ca
ms
mb
ac
dc
vcc
ss
ams
cms
dc
vp
ap
Vb
tmp
csr
sb
cb

Fig. 2

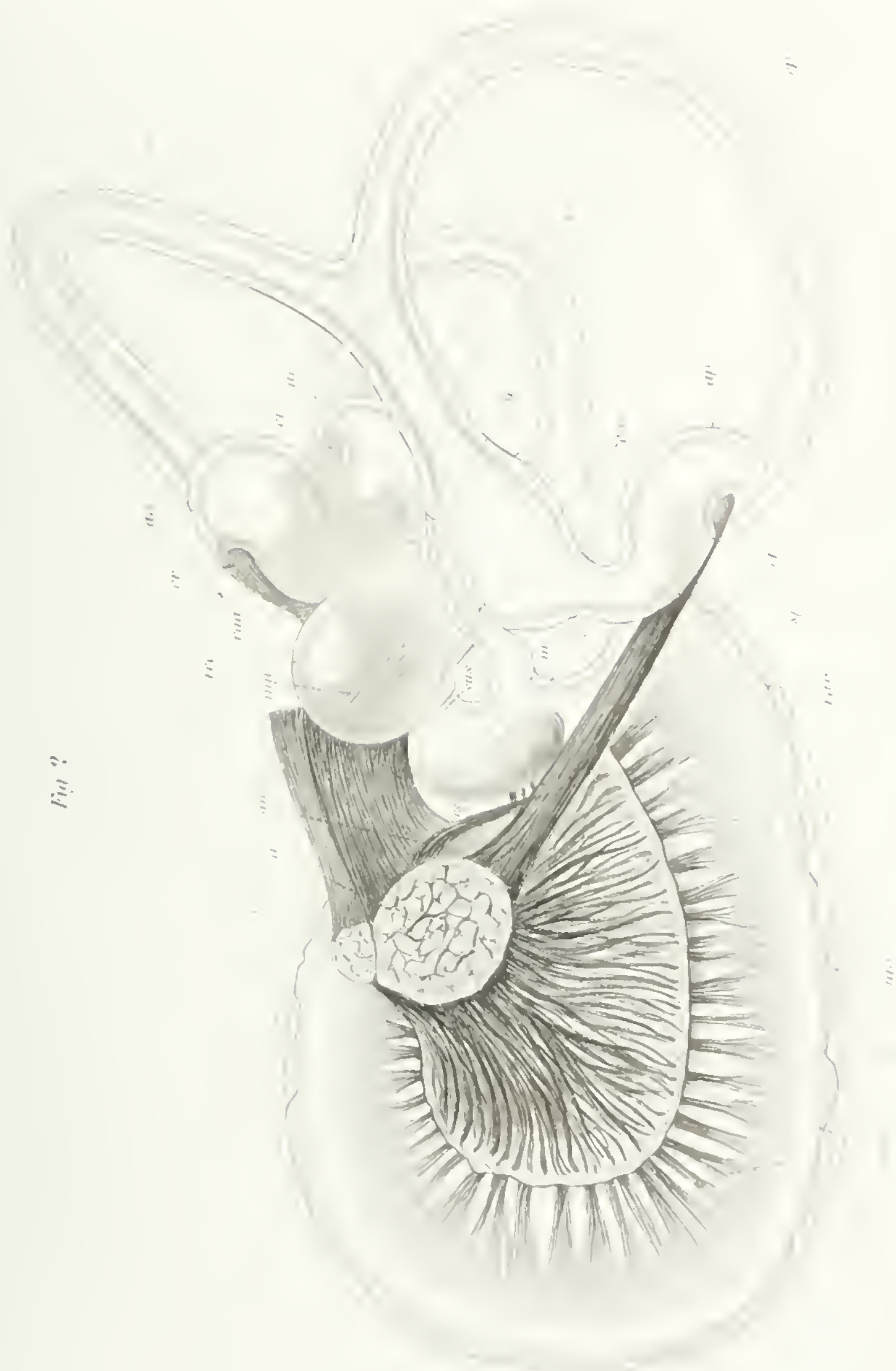

ZOBODAT - www.zobodat.at

Zoologisch-Botanische Datenbank/Zoological-Botanical Database

Digitale Literatur/Digital Literature

Zeitschrift/Journal: Biologische Untersuchungen

Jahr/Year: 1882

Band/Volume: 2

Autor(en)/Author(s): Retzius Gustaf Magnus

Artikel/Article: Die Gestalt des membranösen Gehörorgans des Menschen 1-32