5.

# Ueber den Bau des sog. Parietalauges von Ammocoetes.

**Tafel VII, Fig. 3—5.**

Wir besitzen in der neueren Literatur bekanntlich schon eine ganze Reihe ausgezeichneter Arbeiten über die Morphologie des sog. Parietalauges der Fische, Amphibien und Reptilien. Durch die auf dasselbe gerichteten Untersuchungen wurde nicht nur ein neues, eigenthümliches Organ entdeckt und in verschiedener Hinsicht aufgeklärt, sondern auch — und das ist nicht der geringste Gewinn — die vergleichende Morphologie des medianen Gehirndaches in eingehender Weise eruirt. Man erkannte, dass das Parietalauge oder Parietalorgan eine ähnliche Begleiterin in seiner Nähe hat, und man unterschied als zwei besondere Ausstülpungen des Gehirndaches, eine hintere, die *Epiphysis*, und eine vordere, die *Paraphysis* des Gehirns, welche bei den verschiedenen Vertretern der Wirbelthierklasse in verschiedener Ausbildung vorliegen können.

Die Untersuchungen waren einerseits darauf gerichtet, die Ontogenese und die Phylogenese des Organs klarzulegen, andererseits aber auch den feineren Bau und die darauf möglicherweise zu basirende functionelle Bedeutung und Deutung desselben zu erledigen. Wie bei so vielen anderen Untersuchungen ähnlicher Art traten auch hier die grossen Lücken der längst verlorenen, ausgestorbenen Glieder in der Stammesentwicklung hervor, und es zeigte sich auch bald, dass sich die restirenden Repräsentanten des Organes grösstentheils schon auf einem regressiven, rudimentären Stadium befinden. Eben deshalb ist aber eine grosse Vorsicht vor Allem in Bezug auf die Deutung des Organs in functioneller, physiologischer Hinsicht nothwendig. Man ist nicht berechtigt, aus gewissen äusseren Aehnlichkeiten mit anderen, genauer bekannten Sinnesorganen bestimmte Schlüsse zu ziehen, sondern man muss sich, wenigstens solange der feinere Bau des zu eruirenden Organs noch nicht sichergestellt ist, mit Hypothesen begnügen. Die auf die Histologie des Parietalauges gerichteten Untersuchungen sind aber nicht so weit geführt worden, dass man aus ihren Ergebnissen sichere Conclusionen zu ziehen vermag; theilweise sind sie meiner Ansicht nach über das Ziel hinausgegangen; man hat mehr sehen wollen, als die bisherigen Methoden ermöglichten. Man hat nicht nur das Hinaustreten eines Nerven an das Organ nachgewiesen, sondern in diesem Organ auch eine aus mehreren Schichten regulär zusammengesetzte »Retina« beschrieben. Da nun aber erst in den letzten Jahren durch die ausgezeichneten Untersuchungen von Tartuferi, Dogiel und vor Allem Cajal mittelst der Ehrlich'schen und der Golgi'schen Methode eine wirkliche Kenntniss vom wahren Bau der Retina oculi erworben worden ist, so war der frühere Vergleich des Parietalorgans mit dem eigentlichen Auge offenbar etwas verfrüht, obwohl ein solcher Vergleich hypothetisch berechtigt gewesen sein konnte.

Schon lange war es meine Absicht gewesen, die eben genannten neueren Methoden, die Ehrlich'sche und vor Allem die Golgi'sche, in Bezug auf die Erledigung des Baues des Parietalorgans zu prüfen. Da mir vor einigen Jahren lebende Ammocœtes in hinreichender Menge zu Gebote standen, widmete ich diesem Thiere in dieser Beziehung einige Versuche, und zwar mit der Golgi'schen Methode, aber ohne Erfolg. Da mir im letzten Frühjahr Ammocœtes wieder zugänglich waren, erneuerte ich diese Versuche. Diesmal gelang es mir in der That, eine Reihe guter Färbungen der Elemente, und zwar sowohl in der Epiphysis, wie in der Paraphysis zu erzielen. Obwohl ich nicht zur vollständigen Erkenntniss der histologischen Einrichtung dieser Organe gelangt bin, so scheinen mir die gewonnenen Ergebnisse doch nicht ohne Interesse zu sein, weshalb ich hier über sie eine kurze Mittheilung mit einigen Abbildungen (Fig. 3—5 der

Taf. VII) veröffentliche. In der Fig. 3 sind, um eine übersichtliche Anschauung zu gewinnen, aus mehreren Präparaten verschiedene Elemente in gefärbtem Zustande zusammengestellt.

Was die Geschichte der einschlägigen Untersuchungen früherer Forscher betrifft, so ist sie schon von anderen Autoren geliefert worden, so dass ich auf sie nicht einzugehen brauche. Ich setze deshalb die Arbeiten über das Parietalorgan von Stieda, Leydig, de Graaf, Spencer, Rabl-Rückhard, Ehlers, Ahlborn, Owsiannikow, Béraneck, Francotte, Klinckowström u. A. als bekannt voraus und gehe sogleich zu meinen eigenen Befunden über. Das Parietalorgan von Petromyzon, resp. Ammocœtes wurde besonders von Owsiannikow, Ahlborn, Scott, Beard, von Kupffer und Klinckowström besprochen. Auf die Frage von der morphologischen Deutung der beiden Ausstülpungen des Gehirndaches gehe ich hier nicht ein, da ich dieselbe durch die Arbeiten früherer Forscher als wesentlich erledigt betrachte und ich in dieser Beziehung nichts Neues hinzuzufügen vermag. Ich schliesse mich, nach dem, was ich gesehen habe, vor Allem der Anschauung von v. Kupffer an. Was die Bezeichnung der Ausstülpungen betrifft, so werde ich, nach der gewöhnlichen Nomenclatur, die ursprünglich hintere Ausstülpung *Epiphysis* und die vordere *Paraphysis* benennen, obwohl der letztere Name nicht besonders passend ist.

Was die Gestalt und den Bau der beiden Organe betrifft, so hat vor Allem Owsiannikow [1] eine eingehendere Beschreibung davon gegeben. Das Parietalauge, sagt er, »hat Aehnlichkeit mit einer tiefen Schale oder einer Untertasse. Besonders tritt die stark pigmentirte vordere Kante der hinteren Wand scharf hervor, dagegen erscheint die vordere, durchsichtige an ungefärbten Präparaten weniger deutlich. Die erstere, nämlich die hintere, ist meistens dicker als die letztere, übrigens nicht immer, denn nicht alle Präparate zeigen dasselbe Bild. Mitunter bekommt man Längsschnitte von solchen Augen zur Ansicht, an welchen das Gewebe der vorderen Wand zipfelförmig in die Höhle der Augenblase hineinragt; es besteht aus feinen Fasern, die zum Theil bündelartig angeordnet sind. Oder man findet in der vorderen Wand stäbchenförmige Zellen mit einem deutlichen Kern. In manchen Augen sieht man sehr viele kleine Zellen an den Fasern sitzen, an anderen fast gar keine. Wo man viele Zellen findet, da sind auch viele Stäbchen, und man bemerkt an diesen sehr kurze, haarförmige, in die Blase hineinragende glänzende Fortsätze. In diesem letzten Falle hat die Structur der vorderen Wand grosse Aehnlichkeit mit der der hinteren. In dieser letzteren erkennt man an den meisten gut ausgeführten Schnitten fünf Schichten; ganz nach innen liegen Fasern, dann Nervenzellen, dann Fasern, darauf Zellen kleiner Art und endlich Stäbchen nebst ihren Anhängseln. Einzelne Fasern kann man in den Nervenstamm verfolgen, andere scheinen ihren Ursprung von dem Bündelchen zu nehmen, welches am inneren Rande der Augenkapsel liegt und ebenfalls bis zum Augennerv verfolgt werden kann.« Die Zellen der inneren Reihe sind etwas grösser als die der äusseren. Die Stäbchen haben Aehnlichkeit mit schmalen Cylinderepithelzellen. Jedes Stäbchen, angefangen von der Spitze, ist bis zu seinem breiten Ende mit schwarzen oder dunkel braunen Pigmentkörnchen bedeckt; aus der äussersten Kante ragt ein glänzendes Endstück hervor; dieses Endstück hat in den meisten Fällen die Form von einem kurzen, abgerundeten Stäbchen. An sehr feinen Schnitten war an einigen Stellen der Zusammenhang aller Elemente deutlich verfolgbar. Das ganze Auge ist von einer aus elastischen Fasern und Bindegewebe bestehenden Kapsel umgeben. Das untere oder Visceralbläschen erscheint, besonders auf den Querschnitten, bedeutend kleiner als das obere und, wie dieses, von oben nach unten zusammengedrückt; die obere Wand ist fast überall dünner als die untere. Das untere Bläschen hat auch eine Umhüllungshaut von denselben Elementen wie die des oberen. Das ventrale Bläschen hat im Innern eine Höhle, die von einer flüssigen oder halbflüssigen Masse ausgefüllt ist. Die schwarzen Pigmentkörnchen umgeben die Stäbchen wie in dem dritten Auge, nur weniger vollständig. Man findet dünne, ziemlich lange Cylinderzellen, welche mit den Stäbchen Aehnlichkeit haben. Ferner finden sich hier recht grosse, fast runde Zellen, die in grosser Anzahl an der Stelle vorkommen, wo die obere und die hintere Wand in einander übergehen. Viele Zellen, besonders die stäbchenförmigen, besitzen sehr lange Fortsätze. Die untere Schicht der unteren Wand besteht aus Nervenfasern, die sich verästeln und sich mit kleinen und grossen Zellen verbinden, bis sie schliesslich in stäbchenförmige Zellen übergehen. Das Ganglion, welches unter dem Ventralbläschen liegt, besteht aus zwei Theilen und enthält in der Mitte die weisse Substanz, nach aussen die Nervenzellen. Das Ganglion sendet eine Menge Fasern zum Ventralbläschen, welches auch ein Bündelchen vom Stamme des »dritten Augennerven« bekommt.

Ich habe auch die fraglichen Organe an Längs- und Querschnittserien untersucht, welche nach den gewöhnlichen Erhärtungs- und Färbungsmethoden behandelt waren. Es lässt sich an solchen im Ganzen verstehen, was

[1] Ph. Owsiannikow, Ueber das dritte Auge bei Petromyzon fluviatilis. Mémoires de l'Académie imp. d. sc. d. St. Pétersbourg, 7. Sér., T. 36, No. 9, 1888.

Owsiannikow u. A. in der angegebenen Weise gesehen und beschrieben haben. An solchen Präparaten scheint es mir aber ausserordentlich schwer zu sein, zu sicheren Anschauungen über die feinere Structur solcher Organe, vor Allem in Betreff des Verlaufes und der Verbindungen feinster Nervenfasern, zu gelangen. Ich glaube deshalb, dass die neuen Färbungsmethoden hier wohl am Platze sind, um Controlluntersuchungen über die Gestalt der zelligen Elemente und den Nervenfaserverlauf auszuführen.

Wie oben erwähnt wurde, ist es mir auch gelungen, mittelst der Golgi'schen Methode eine Anzahl gut imprägnirter Präparate zu bekommen, und zwar bei 6—12 cm langen Exemplaren von Ammocœtes.

Der Bau des Organs lässt sich am besten an Sagittalschnitten, vor Allem aber am Medianschnitte studiren. Die Fig. 3 der Taf. VII giebt einen solchen Schnitt wieder. Oben und rechts auf dem Schnitte sieht man die Epiphysis (*e*) mit ihrer oberen Wand (*ve*), ihrer unteren Wand (*he*), ihrer Höhle (*eh*) und dem an sie herantretenden Nerven (*n*). Unter und hinter der Epiphysis erkennt man die viel kleinere *Paraphysis* (*p*) mit ihrer vorderen Wand (*vp*), ihrer hinteren Wand (*hp*), ihrer Höhle (*ph*) und den an ihrer hinteren-unteren Fläche hinstreichenden Nervenfasern; nach hinten-unten davon erkennt man das Ganglion habenulæ (*gh*). Was die allgemeine Gestalt der beiden Organe betrifft, so ist sie durch frühere Darstellungen schon gut bekannt. Auf dem Medianschnitte sind beide Organe spindelförmig-oval mit mehr flacher, oberer-vorderer Fläche. Bei beiden ist die obere-vordere Wand im Ganzen dünner als die untere-hintere, obwohl die der Epiphysis sich in der Regel in der Mitte linsenförmig angeschwollen zeigt, weshalb man sie auch einer Augenlinse verglichen hat. Bei beiden ist ferner die Höhle nicht weit und räumlich, sondern eher spaltenförmig. Von hinten her tritt zu dem hinteren-unteren Umfang beider Organe ein dickes, streifiges Bündel, welches als ein Nervenast imponirt und von den Autoren auch als ein solcher beschrieben worden ist.

Ich stellte mir jetzt die Aufgabe, mittelst der Golgi'schen Methode zu eruiren:

1) ob dieser »Nerv« wirkliche, sich färbende Nervenfasern enthält;

2) ob diese Nervenfasern in die Epiphysis und Paraphysis eintreten und wie und wo sie dort endigen, ob frei, oder mit etwaigen cellulären Elementen verbunden, d. h. ob sie Fortsätze solcher Zellen sind;

3) welche Formen und welche Anordnung die zelligen Elemente der beiden Organe darbieten, nämlich ob Sinnesnervenzellen oder secundäre Sinneszellen, bipolare oder multipolare Nervenzellen vorhanden sind und ob auch andere Arten von Zellen, Stützzellen u. dergl. vorkommen, oder ob andere Elemente als Zellen und eventuell Nervenfasern in die Zusammensetzung eingehen; von besonderer Wichtigkeit wäre es, zu erledigen, ob wirklich, wie einige Forscher angegeben haben, in gewissen Schichten, wie z. B. in der Retina oculi, eine reguläre Anordnung der Elemente nachweisbar ist.

Was nun zuerst den *Nerven* betrifft, so liess es sich ohne Schwierigkeit darthun, dass die ihn zusammensetzenden Fasern sich leicht imprägniren lassen, wie man bei *n* in der Fig. 3 und 4 der Taf. VII sehen kann. Diese Fasern haben die gewöhnlichen Charaktere von Nervenfasern. Betreffs ihres Verlaufes und ihrer Endigung konnte ich in einer Reihe von Präparaten viele derselben am hinteren-unteren Umfang der Epiphysis verfolgen; ein Theil von ihnen dringen in die untere Schicht des Organs hinein und ziehen, in ihr verlaufend, nach vorn-unten, um dann nach vorn umzubiegen und das vordere Ende der Epiphyse zu erreichen; hier verästeln sich einzelne derselben und dringen weiter bis an die Haut hinan. Ich bemühte mich vielfach zu eruiren, ob ein Theil der Fasern während ihres Verlaufes durch die untere Schicht der Epiphysis in die untere oder vielleicht gar in die obere Wand der Epiphysis emporsteigen, um dort mit etwaigen anderen Elementen in Zusammenhang zu treten, oder auch verästelt und frei zu endigen. Dies ist aber in der Regel nicht der Fall. Nur vereinzelte Fasern sah ich in der unteren Wand sich nach dem Innern des Organs umbiegen und gegen die Höhle emporsteigen; eine Verästelung war an ihnen nicht nachzuweisen; sie schienen aber frei zu endigen, denn ein Zusammenhang dieser Fasern mit zelligen Elementen konnte nicht dargelegt werden. In der oberen Wand sah ich nie Nervenfasern.

In beiden Wänden, der unteren sowohl wie der oberen, färbten sich zellige Elemente, und zwar von sehr verschiedener Form, wie die Fig. 3 der Taf. VII zeigt. Es ist in der That schwer, eine allgemeine Beschreibung dieser Zellen zu geben. Ein Theil von ihnen sind offenbar sog. Cylinderzellen, welche von der umgebenden bindegewebigen Umhüllung, an der sie ihre etwas erweiterten Füsse haben, als schmale, gestreckte Zellen gegen die Höhlung des Organs ziehen; ihr Kern liegt bald im unteren Drittel, bald in der Mitte der Zellenhöhe. Diese »Cylinderzellen« sind aber häufig im unteren Drittel verzweigt, und zwar, wie mehrere der in der Fig. 3 abgebildeten darthun, in sehr verschiedener, oft bizarrer Weise. Zuweilen färben sich in der untersten Schicht auch Zellen anderer Gestalt, welche mehr tangential angeordnet sind und also mit ihren Zweigen dem unteren Umfange parallel verlaufen.

In der Fig. 3 ist eine solche Zelle abgebildet, und in der Fig. 4 noch eine, welche gewissermassen einer Nervenzelle ähnelt. Das obere Ende der Cylinderzellen war in den Präparaten nur selten sicher zu verfolgen, indem das hier in die Umgebung der Höhle eingefügte dunkle Pigment die Structur undeutlich machte. Dass die meisten »Cylinderzellen« durch die ganze Wandung ziehen und die Höhlung erreichen, davon kann man sich in den Fällen überzeugen, wo das Pigment fehlt. Andere Elemente als diese Zellen von wechselnder Form und die erwähnten Nervenfasern sah ich nie.

In der oberen Wand färbten sich auch Zellen von eigenthümlicher und sehr wechselnder Gestalt, wie die in der Fig. 3 der Taf. VII abgebildeten Exemplare darthun. Dieselben sind gewissermassen auch als eine Art »Cylinderzellen« aufzufassen, welche ihr eines Ende gegen die Höhlung des Organs kehren, eine verdickte, kernführende Partie haben und am Fussende verästelt sind.

Was stellen nun diese Zellenelemente der beiden Wände der Epiphysis dar?

Dieselben ähneln in hohem Grade etwas verkümmerten Ependymzellen mit einzelnen unter sie eingemengten, zu Neurogliazellen ausgebildeten Elementen. Eine reguläre Anordnung der Zellenelemente in Schichten konnte ich nicht darthun. Weder secundäre, noch wirkliche, als Sinnesnervenzellen aufzufassende Sinneszellen liessen sich mittelst der Golgi'schen Methode nachweisen. Die Nervenfasern ziehen zwar am hinteren-unteren Umfang des Organs vorbei, und ein Theil von ihnen streichen in der unteren Schicht weiter; eine Endigungsweise derselben wie in einem Sinnesorgan liess sich aber keineswegs demonstriren.

Meiner Ansicht nach ist die Epiphysis bei Ammocœtes also kaum als ein wirkliches Sinnesorgan aufzufassen. Jedenfalls liegt in ihr kein Auge vor. Man könnte vielleicht einwenden, dass die oben beschriebenen, mehr oder weniger verästelten »Cylinderzellen« den Müller'schen Stützfasern entsprechen. Das thun sie auch in der That, denn beide sind ursprünglich Ependymzellen. Aber damit sind auch die Aehnlichkeiten zu Ende. Hiermit will ich aber nicht sagen, dass die Epiphysis in anderen Ausbildungsstadien nicht als ein Sinnesorgan gedient haben kann. Bei Ammocoetes liegt jedoch ein Stadium vor, welches entweder noch nicht dahin gelangt, oder auch schon zurückgebildet worden ist.

Ich gehe jetzt zur Besprechung der *Paraphysis* über. Auch in ihr erhielt ich hin und wieder eine schöne Färbung einzelner Zellenelemente oder Gruppen von Zellen. In der Fig. 3 der Taf. VII habe ich einige dieser Zellen abgebildet. In der unteren-hinteren Wand imprägnirten sich Elemente, deren Aussehen mir in der That auffiel, nämlich bipolare Zellen, welche gewissermassen an Riechzellen oder innere Retinakornzellen erinnerten; ihr einer feiner Fortsatz zog gegen die Höhlung, in deren Nähe er, schwach verästelt, endigte; ihr anderer, noch feinerer Fortsatz senkte sich nach dem unteren-hinteren Umfang hin, bog sich dort um und schloss sich dem dort vorbeiziehenden Nervenzweig an. Ich bemühte mich vielfach, die Natur dieser interessanten Elemente zu eruiren, aber ohne zu einem sicheren Ergebniss zu gelangen. Sie imponiren als Sinneszellen und können gewiss wohl functionirende Nervenzellen sein. Es ist aber auch möglich, dass sie Ependymzellen sind, welche in ihrer Gestalt Nervenzellen ähneln, also gewissermassen als solche maskirt sind. In der unteren Wand fand ich auch vereinzelte »Cylinderzellen«, von dem Aussehen der in Fig. 5 derselben Tafel abgebildeten; dieselben waren uneben, gezackt und mit einem in die Höhle eindringenden haarförmigen Fortsatz versehen. In der oberen-vorderen Wand färbten sich kurze Zellenkörper, welche einen oder mehrere, zuweilen verästelte Fortsätze nach den Seiten hin entsendeten; diese Zellen sind offenbar als Ependymzellen zu betrachten.

Dem unteren-hinteren Umfang der Paraphysis liegt bekanntlich das Ganglion habenulæ dicht an. In ihm färbten sich Nervenfasern, welche, von hinten her kommend, in das Ganglion eintreten und sich, wenigstens zum Theil, verästeln und frei endigen. Diesem in das Ganglion eintretenden Nervenbündel schliessen sich die oben erwähnten Fortsätze der bipolaren Zellen der Paraphysiswand an; wegen der Menge von Nervenfasern war es aber unmöglich, diese Fortsätze weit zu verfolgen.

In Anbetracht der interessanten regelmässigen Gestalt dieser bipolaren Zellenelemente und ihrer centralwärts ziehenden Fortsätze scheint mir die Paraphysis von Ammocœtes eher als die Epiphysis als ein functionirender Hirntheil aufzufassen zu sein.

Ich beabsichtigte, diese Untersuchungen bei Reptilien fortzusetzen. Leider misslangen aber vergangenen Sommer die Versuche, ein passendes Material (Embryonen von Lacerta und Anguis) zu erhalten. Ich veröffentliche gleichwohl die bei Ammocœtes gewonnenen Befunde, um andere Forscher, welche sich für diese Probleme interessiren und in der Lage sind, das nöthige Material zu bekommen, zu veranlassen, sich bei ihren betreffenden Untersuchungen auch der Golgi'schen Methode zu bedienen.

# Tafel VII.

## Die Hypophysis von Myxine und die Epiphysis und Paraphysis von Ammocœtes.

**Fig. 1.** Basale Partie von einem Medianschnitt des Gehirns von *Myxine glutinosa.* Behandlung mit Bichrom. kal. und Boraxkarmin. Gez. bei Leitz's Obj. 3 und Ocul. 3 (eingesch. Tubus).

*i* — Infundibularhöhle.
$i^1$ — aufsteigender Gang derselben.
$i^2$ — nach vorn ziehende Bucht derselben.
*if* — Höhle des Infundibularfortsatzes.
*h*, $h^1$ — Hypophysis; *h* — vorderes, $h^1$ hinteres Ende.
*b* — bindegewebige Schädelkapsel.
*r* — Recessus opticus.
*n* — Nachhirn.

**Fig. 2.** Basale Partie eines Frontalschnittes des Gehirns von *Myxine.* Beh. und Vergröss. wie in Fig. 1. Die Bezeichnungen sind wie in Fig. 1. *g* Gehirnsubstanz.

**Fig. 3—5.** Partien von Medianschnitten des Gehirns von *Ammocoetes.* Beh. nach der Golgi'schen Methode. Bei Vér. Obj. 6 und Ocul. 3 (eingesch. Tubus) gez. — *Fig. 3* giebt die Epiphysis und Paraphysis wieder; *Fig. 4* stellt das hintere Ende der Epiphysis und *Fig. 5* das hintere Ende der Epiphysis und Paraphysis dar.

*e* — Epiphysis.
*ve* — vordere Wand der Epiphysis.
*eh* — Höhle der Epiphysis.
*he* — hintere Wand der Epiphysis.
*p* — Paraphysis.
*vp* — vordere Wand der Paraphysis.
*ph* — Höhle der Paraphysis.
*hp* — hintere Wand der Paraphysis.
*gh* — Ganglion habenulæ.
*gw* — Gehirnwand (auf der Tafel unrichtig mit *gh* [rechts] bezeichnet).
*n* — Nervenzweig.

Fig. 1

Fig. 2

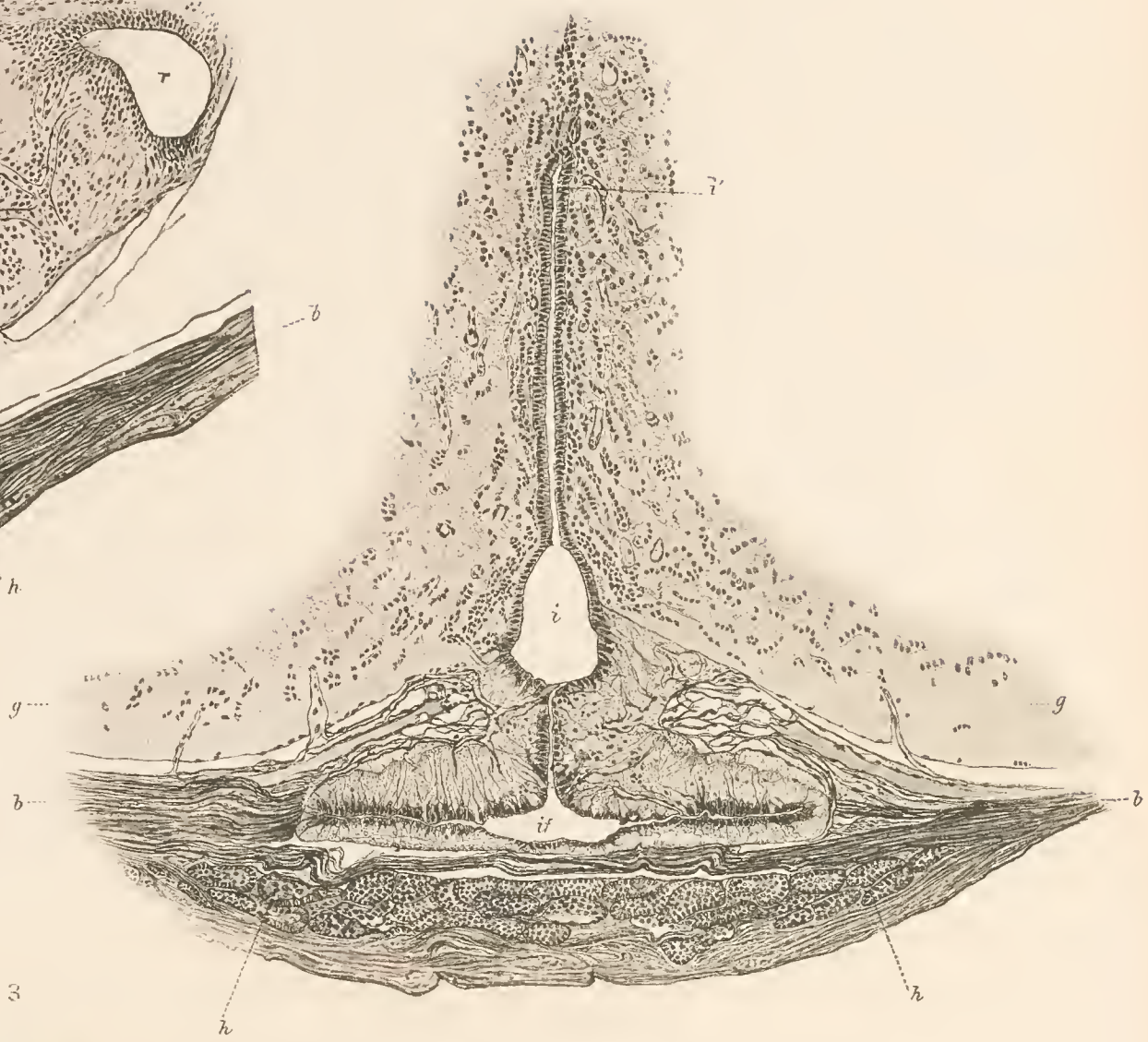


Fig. 3

Fig. 4

Fig. 5

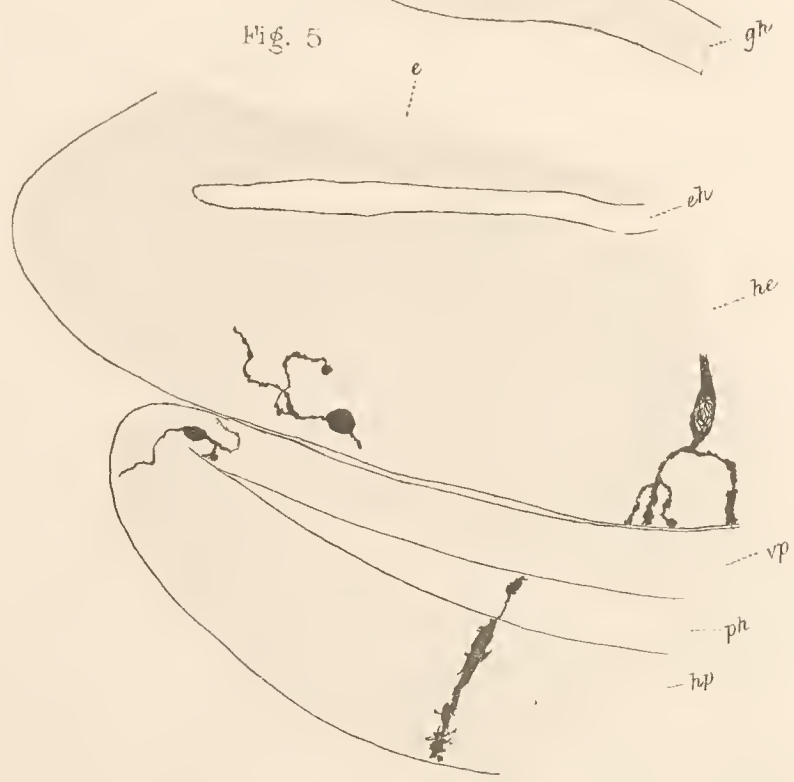


Fig. 1 u. 2 gez. v. H. Immelmann, Fig. 3–5 gez. v. G. Retzius

Lustr. Gen. Stab. Lit. Anst.

# ZOBODAT - www.zobodat.at

Zoologisch-Botanische Datenbank/Zoological-Botanical Database

Digitale Literatur/Digital Literature

Zeitschrift/Journal: Biologische Untersuchungen

Jahr/Year: 1895

Band/Volume: NF_7

Autor(en)/Author(s): Retzius Gustaf Magnus

Artikel/Article: Ueber den Bau des sog. Parietalauges von Ammoeoetes 22-25