187 Weismann. Aug., Die Allmacht der Naturzüchtung. Jena 1893.
188 — Das Keimplasma. Jena 1892, p. 495.
189 — Aeußere Einflüsse als Entwickelungsreize. Jena 1894.
190 — Ueber Germinalselektion. Jena 1896.
191 — Vorträge über Descendenztheorie. Jena 1902.
192 — Ueber die Parthenogenese der Bienen. Anat. Anz., 18. Bd., 1900; ebenda 19. Bd., 1901.
193 Wesenberg-Lund, C., Traek of Linnés Vaegge-Bi's (*Anthophora parietina* Fabr.) Biologi og Anatomi. Entom. Medd., 2. Bd., 3. H., 1889.
194 — Danmarks Insektverden, p. 573—752 aus „Danmarks Natur", Kopenhagen 1899.
195 Wundt, Wilhelm, Vorlesungen über die Menschen- und Tierseele. Leipzig 1863 (2. völlig veränderte Aufl. 1892).
196 Ziegler, H. E., Ueber den Begriff des Instinkts. Verhandl. d. deutsch. zoolog. Gesellsch., 1892.
197 — Die Naturwissenschaft und die sozialdemokratische Theorie, ihr Verhältnis dargelegt auf Grund der Werke von Darwin und Bebel. Stuttgart 1894.
198 — Ueber den derzeitigen Stand der Descendenzlehre in der Zoologie. Jena 1902.
199 — Theoretisches zur Tierpsychologie und vergleichenden Neurophysiologie. Biol. Centralbl., Bd. 20, Nr. 1, 1900.

Zur näheren Kenntnis des echten Gastverhältnisses (Symphilie) bei den Ameisen- und Termitengästen.

(134. Beitrag zur Kenntnis der Myrmekophilen und Termitophilen.)

Von E. Wasmann S. J.

(Fortsetzung.)

III. Spezieller Teil.

1. *Lomechusa strumosa* F., Imago (Fig. 1 u. 2).

Sehr mächtige Entwickelung des Fettgewebes im ganzen Hinterleibe, in der dorsalen, ventralen und apikalen Region desselben, besonders an den Hinterleibsseiten unterhalb der gelben Haarbüschel (vgl. auch Fig. 3 bei *Atemeles emarginatus*). Mächtige Fettschicht unter den Flügeldecken, auf dem Rücken und an den Seiten des Meso- und Metanotums, sowie auf dem Rücken und an den Seiten des Prothorax. Selbst innerhalb des aufgebogenen (konkaven), dick chitinösen Seitenrandes des Prothorax zieht sich ein breites Band von Fettzellen hinein. Auch auf der Dorsalseite des Kopfes liegen große Gruppen von Fettzellen, ja sogar in den mit gelben Haarbüscheln ausgestatteten Hüften der Beine.

In Verbindung mit dem Fettgewebe und vielfach in dasselbe gleichsam übergehend, finden sich ferner stellenweise Zonen von feinkörnigem Blutgewebe. Aber gerade dort, wo das Fettgewebe (z. B. im Hinterleibe) am mächtigsten entwickelt ist, treten die feinkörnigen Blutmassen am meisten zurück, sodass beide Gewebsarten sich gegenseitig zu vertreten scheinen. Besonders auffallend

ist dies in den Schenkeln, die auf ihrer ganzen Unterseite mit goldgelbem Haartoment dicht besetzt sind. Hier ist nämlich kein eigentliches Fettgewebe mehr zu sehen, sondern statt dessen das Blutgewebe. Kleine, dunkelblauschwarz sich färbende, bläschenförmige Zellen mit einem zur Kutikula gehenden schwanzartigen Ausläufer, die ich für einzellige Hautdrüsen halte, finden sich allerdings auch in den Schenkeln vor, aber in sehr geringer Zahl im

Fig. 1.

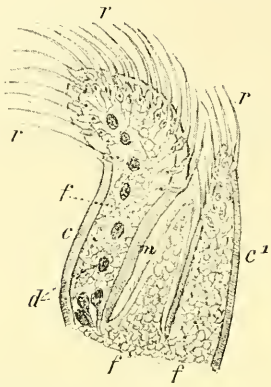

Schema der gelben Haarbüschel von *Lomechusa* u. *Atemeles* (nach den Querschnitten der basalen Hinterleibsregion von *Lomechusa strumosa* u. *Atemeles emarginatus*. (Die gelben Borsten sind nur teilweise eingezeichnet, um den Zwischenzipfel nicht zu verdecken.)

c, c_1 = Chitinöse, borstentragende Segmentzipfel.
m = Membranöser Zwischenzipfel, den Ausfuhrgang des Exsudates bildend.
r = Reizborsten, mit Sinneszellen an der Basis.
d = Drüsenzellen (dunkle, kugelförmige Zellen mit Bläschen).
f = Fettgewebe, apikalwärts Fetttröpfchen im Zwischenzipfel (m).

Fig. 2.

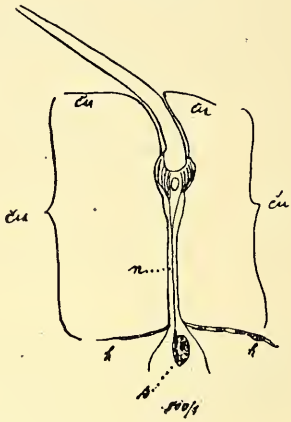

Borste der gelben Haarbüschel von *Lomechusa*.
(Zeiss Apochr. 2.0, 1.30 × Compoc. 4.)

cu = Kutikula.
h = Hypodermis (matrix cuticulae).
n = Nerv im Lumen des Porenkanals.
s = Sinneszelle.
(Die obere Hälfte der Borste ist fortgelassen.)

Verhältnis zur Menge der Exsudattrichome und der Ausdehnung der Blutmassen. Ich neige daher zur Ansicht, dass ein Element der Blutflüssigkeit hier direkt durch die zwischen den Trichomen mündenden Porenkanäle ausgeschieden wird. Aber das eigentliche Blutgewebe spielt bei *Lomechusa* jedenfalls nur eine ganz sekundäre Rolle im Vergleich zum hauptsächlichen Exsudatgewebe, dem Fettgewebe im engeren Sinne.

Das Fettgewebe von *Lomechusa* (und *Atemeles*) bildet nament-

lich bei den jungen (im Herbst gefangenen) Imagines riesige waben- oder schwammförmige Syncytien mit zahlreichen kleinen Vakuolen und sehr kleinen dunkelblauschwarz sich färbenden Zellkernen (vgl. Fig. 3 u. 4). In den Vakuolen finden sich, besonders in der Region der Exsudatorgane, häufig kleinere oder größere Fetttröpfchen. Eingestreute polygonale oder sternförmige Oenocyten (vgl. Fig. 3 u. 4), mit größerem Zellkern versehen, sind nur spärlich vorhanden. Bei den auf der Höhe der Fortpflanzungszeit (Juni) gefangenen Exemplaren ist das Fettgewebe reduziert, die Syncytien weniger umfangreich und häufig unterbrochen, die eingestreuten Oenocyten dagegen zahlreicher, manchmal zu Gruppen oder Bändern vereinigt, mit Resten von Fettzellen dazwischen. Hiermit stimmt auch die von mir oft beobachtete Thatsache überein, dass die Beleckung von *Lomechusa* durch die Ameisen im Herbst, im Winter und im Frühling viel häufiger und anhaltender, aber andererseits auch viel sanfter erfolgt als im Sommer. Zu letzterer Zeit werden die Käfer bei der Beleckung oft mit großer Heftigkeit an den gelben Haarbüscheln gezerrt, um die Absonderung des Exsudates zu befördern.

Die großen gelben Haarbüschel von *Lomechusa* (vgl. Fig. 1), welche die hauptsächlichen äußeren Exsudatorgane dieses echten Gastes sind, bieten nach meinen Schnittserien ein viel komplizierteres Problem als ich erwartet hatte. Sie bestehen aus dichten Bündeln langer, steifer, etwas gebogener, gelber Borsten, welche auf den zipfelförmig ausgezogenen Seitenecken der ersten freien dorsalen Hinterleibsringe stehen. Die borstentragenden Zipfel besitzen eine sehr dicke, stark chitinisierte Kutikula, in welcher die einzelnen Borsten nahe beieinander tief eingelenkt sind, so dass jede Borste aus einer Grube des Chitinskelettes entspringt. Zur Basis jeder Borste (vgl. Fig. 2) führt ein ziemlich breiter Porenkanal, der in der Mitte einen Nervenfaden zeigt. An der Basis dieser Borsten stehen zwischen den Hypodermiszellen sehr dicht gedrängte Sinneszellen, der großen Zahl der Borsten entsprechend. Unterhalb der oft mehrreihigen Sinneszellenschicht folgt ein zu den Sinneszellen sich verzweigendes Gewebe von Nervenfasern, die oft zu Ganglienzellen anschwellen. Hierauf folgt eine Schicht von größeren, fast kugelförmigen, sehr chromatinreichen und daher mit Haematoxylin sich blauschwarz färbenden Zellen, welche hellere bläschenförmige Flecke einschließen.

Diese Zellen (*d* in Fig. 1) haben einerseits große Aehnlichkeit mit kugelförmigen Fettzellen, zumal ihre Bläschen manchmal mit gelblichbrauner Flüssigkeit gefüllt sind; ihre Kerne sind jedoch meist größer als jene der Fettzellen. In einigen Fällen sah ich jedoch Uebergangsformen zwischen diesen Zellen und den Fettgewebslappen, so dass die kugelförmigen Zellen sich hier als modifizierte

Fettzellen darstellten. Andererseits sind jene Zellen in innigem Kontakt mit Nervenfasern, die sich zwischen ihnen hindurchziehen und sie oft gleichsam umspinnen. Da ich jedoch bei den größeren jener Zellen in mehreren Fällen auf dünnen Schnitten einen Hof mit einem Sammelkanal in den Bläschen bemerkte, halte ich sie für einzellige Drüsen. Gegen die Basis der gelben Haarbüschel werden sie größer und zahlreicher und vereinigen sich hier (namentlich in der Nachbarschaft der großen Tracheenstämme) zu kleinen Bündeln, deren Spitze gegen die Basis der unten zu erwähnenden membranösen Zwischenzipfel gekehrt ist.

Das Innere der borstentragenden Hautzipfel ist mit Fettgewebe, Fetttröpfchen und feinkörnigem Blutgewebe ausgefüllt; auch feine Tracheenzweige bemerkte ich daselbst. Das Fettgewebe überwiegt zumal in der Basalregion der gelben Haarbüschel so sehr gegenüber jenen verhältnismäßig spärlichen, dunklen Drüsenzellen, dass ich auch in den gelben Haarbüscheln selbst das Fettgewebe für das eigentliche Exsudatgewebe halte, zu dem jene Drüsenzellen nur eine sekundäre Beigabe sind. Ueberdies fehlen sie in den kleineren, weiter gegen die Hinterleibsspitze gelegenen borstentragenden Zipfeln fast ganz, wo das Fettgewebe allein dominiert.

Unmittelbar neben oder richtiger zwischen jedem der ebenerwähnten großen borstentragenden Segmentzipfel der Haarbüschelregion der Hinterleibsbasis steht ein zweiter kürzerer und schmalerer Hautzipfel, dessen Kutikula membranös und wellig längsgestreift ist (vgl. Fig. 1, *m*). Er mündet, wie man auf Querschnitten am besten sieht, zwischen den sich daselbst begegnenden Segmenträndern der dorsalen und ventralen Halbringe und ist von den vorgezogenen, borstentragenden Chitinzipfeln seitlich eingeschlossen und oben überragt. Im Innern dieses Hautzipfels, der außen mit mikroskopisch kleinen, feinen Wimperhärchen dicht bekleidet ist, sieht man einen Ausfuhrgang verlaufen, der mit einer Hülle von Hypodermiszellen bekleidet ist. Bis in den Ausfuhrgang zieht das teilweise aufgelöste, zahlreiche Fetttropfen bildende Fettgewebe sich hinein. Auch bei *Atemeles* fand ich diese membranösen Zwischenzipfel mit ihrem Ausfuhrgang.

Nach diesen Befunden dürfte die Funktion der gelben Haarbüschel der *Lomechusini* als äußerer Exsudatorgane folgendermaßen aufzufassen sein: Die gelben Borsten der Haarbüschel sind Sinneshaare, durch deren Reizung bei der Beleckung des Käfers durch die Ameisen die Ausscheidung des Exsudates befördert wird. Durch die Kontraktion der lateralen Muskelbündel, welche dem gewulsteten Seitenrand des Hinterleibes jederseits schräg vorgelagert sind[1]) (*m* in Fig. 3 bei *Atemeles emarginatus*), sowie durch den mechanischen

1) Dieselben dienen auch als respiratorische Muskeln.

Druck, den die Beleckung und Zerrung der Haarbüschel auf die borstentragenden Zipfel ausübt, wird das Exsudat in die membranösen Zwischenzipfel gedrängt, wo es ausgeschieden wird, an der mit Wimperhaaren bekleideten Oberfläche desselben sich verteilt und zu den einschließenden borstentragenden Zipfeln geleitet wird, wo es an den gelben Haarbüscheln verdunstet bezw. abgeleckt wird (vgl. das Schema Fig. 1).

Allerdings glaube ich auch äußerst feine Porenkanäle bemerkt zu haben, die an den Seiten der Gruben münden, in denen die großen Borsten eingelenkt sind; sie scheinen mir jedoch als Ausfuhrgänge des Exsudates nur von nebensächlicher Bedeutung zu sein. Andere, etwas weitere, aber immer noch sehr feine Porenkanäle, welche in der Kutikula der borstentragenden Zipfel sowie der übrigen Hinterleibsregion ziemlich zahlreich sind, enthalten ein stiftförmiges Organ, das die Oberfläche der Kutikula kaum überragt und in seiner oberen Hälfte eine Anschwellung besitzt. Bei *Lomechusa strumosa* sah ich in mehreren Fällen einen feinen Nervenfaden von einer Sinneszelle an der Basis in den Stift eintreten, weshalb ich diese Organe für Sinneshaare halte. Dagegen waren bei einem Exemplare von *Atemeles emarginatus* die Porenkanäle sämtlicher Stifte mit Luft gefüllt und zeigten ein weißes Bläschen an der Basis. Auch sah ich eine Gruppe dieser selben Porenkanäle rings um eine der großen Sinnesborsten der gelben Haarbüschel, als ob sie daselbst als Ausfuhrgänge des Exsudates dienten; die Deutung dieses Befundes scheint mir jedoch noch zweifelhaft.

Auch in der übrigen Hinterleibsregion außerhalb der gelben Haarbüschel dürfte die Ausscheidung des Exsudates hauptsächlich nicht durch Porenkanäle erfolgen, sondern durch die membranösen Bänder, welche die frei beweglichen, verhornten Segmentplatten des Hinterleibes verbinden[1]). Man sieht nämlich auf den Querschnitten (von *Lomechusa* und *Atemeles*) Bänder von Fettgewebe zwischen die übereinander geschobenen Ränder der dorsalen wie der ventralen Halbringe sich hineinziehen. An den Halsschildseiten dagegen, wo die Kutikula gleichmäßig und kontinuierlich verhornt (dick chitinisiert) ist, zeigt dieselbe eine siebartige Struktur in ihrer oberen und zahlreiche äußerst feine Porenkanäle in ihrer unteren Schicht. Hier muss also die Ausscheidung des Fettproduktes durch die Porenkanäle erfolgen.

Die großen gelben Haarbüschel an den Hinterleibsseiten der *Lomechusini* haben sonach einen vierfachen biologischen Zweck: 1. Sie dienen als Reizorgane zur rascheren und reichlicheren Ab-

---

1) Analog zu der Ausschwitzung des Wachses bei den Apiden (vgl. v. Buttel-Reepen im Biol. Centralbl. 1903, Nr. 3, S. 99).

sonderung des Exsudates bei der Beleckung des Käfers durch seine Wirte. 2. Sie dienen als Verdunstungsorgane desselben, indem sie die Verdunstungsoberfläche vergrößern. 3. Sie dienen, wie ich oft beobachtete, als hauptsächliche Transportorgane, an denen diese Gäste von den Ameisen ergriffen, aufgehoben und fortgetragen oder fortgezogen werden. Hierdurch dienen sie 4. auch als Schutzorgane für die Seiten der Hinterleibsbasis, welche sonst durch die Ameisenkiefer leicht verletzt werden könnten.

2. *Atemeles emarginatus* Payk. (F. 3 u. 4).

Die Schnittserien mehrerer jüngerer und älterer Exemplare ergaben wesentlich dieselben Resultate wie bei *Lomechusa strumosa*. Die gelben Haarbüschel an den Seiten des Hinterleibes sind ebenso

Fig. 3 (Photogramm).

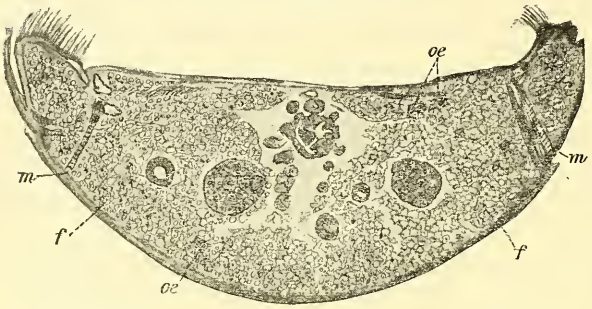

Querschnitt durch die Haarbüschelregion des Hinterleibes eines jungen Männchens von *Atemeles emarginatus*; zeigt die mächtige Entwickelung des Fettgewebes (32 : 1).
f = Fettgewebe; *oe* = Oenocyten; *m* = Quermuskeln der Hinterleibsseiten.

Fig 4.

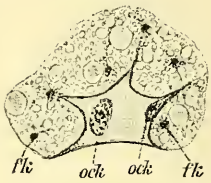

Zweikernige Oenocyte in einem Fettgewebslappen von *Atemeles emarginatus* (320 : 1).
ock = Kerne der Oenocyte.
fk = Fettgewebskerne.

stark entwickelt wie bei *Lomechusa*; dagegen fehlen die feinen gelben Tomentreihen der Abdominalbasis sowie die gelben Haarbüschel der Hüften und Schenkel. Was über die Entwickelung des Fettgewebes und den Bau der gelben Haarbüschel von *Lomechusa* gesagt wurde, gilt ebenfalls für *Atemeles* sowohl bezüglich der topographischen Anatomie als bezüglich der Histologie. Auch hier ist das Fettgewebe das eigentliche Exsudatgewebe, die kleinen Bündel kugelförmiger Drüsen an der Basis der gelben Haarbüschel verhalten sich zu jenem Exsudate nur sekundär. Der Hauptausfuhrgang des Exsudates ist auch hier in den membranösen Zipfeln zwischen den borstentragenden Chitinzipfeln der gelben Haarbüschel gelegen.

Um die mächtige Entwickelung des Fettgewebes im Hinterleib von *Atemeles* und *Lomechusa* zu zeigen, gebe ich anbei die Photo-

graphie eines Querschnittes durch den Hinterleib (in der Gegend des dritten freien Dorsalsegmentes) eines jungen Männchens von *Atemeles emarginatus* (Fig. 3). Fig 4 zeigt eine stärker vergrößerte Oenocyte in dem abdominalen Fettgewebe desselben Individuums.

3. Larve von *Lomechusa strumosa* F.

Fettgewebe ähnlich jenem der Imago, aber noch umfangreicher entwickelt, fast im ganzen Körper ringsum eine sehr breite, kontinuierliche Syncytienschicht bildend, welche ungefähr $^{8}/_{10}$ der ganzen Körpermasse ausmacht. Struktur des Fettgewebes zarter und weitmaschiger als bei der Imago, wie aus einem reich verästelten Netzwerk gebildet; dasselbe wird von zahlreichen feinen Nervenfasern durchzogen, die vom Bauchmarke ausgehen[1]). Eine definitiv fertige Form von Oenocyten konnte ich bei diesen Larven nicht finden, sondern nur eine Menge verschiedener Stadien ihres Bildungsprozesses, der von der Hypodermis aus erfolgt: in Protoplasmabändern (auf der ventralen Körperseite) unter der Hypodermis treten Kerne auf[2]), die einzelnen Zellen grenzen sich durch eine Membran ab, die neugebildeten Oenocytengruppen wandern den großen Tracheenstämmen entlang gegen die Körpermitte und trennen sich in einzelne Zellen, die sich im Fettgewebe verteilen. Da diese Vorgänge gerade bei größeren, fast erwachsenen Larven am häufigsten sind, wird die Vermutung nahegelegt, dass die Bildung der imaginalen Oenocyten bei *Lomechusa* schon im Larvenstadium beginne, zumal die Imaginaloenocyten den in der erwachsenen Larve vorhandenen sehr ähnlich sind. Puppen verschiedener Entwickelungsstadien konnte ich noch nicht untersuchen.

4. *Claviger testaceus* Preyssl. (Fig. 5 u. 6).

Starke Entwickelung des Fettgewebes im Hinterleib, besonders an der Basis, auf den Seiten und im Rücken sowie unterhalb

---

1) Hiermit hängt eine schon früher (Zur Morphologie und Biologie der *Lomechusa*-Gruppe, Zool. Anz. 1897, n° 546, S. 469) erwähnte Beobachtung wahrscheinlich zusammen. *Lomechusa*-Larven, die ich durch die Ameisen mit Methylenblau-Zucker füttern ließ, erhielten bald eine diffuse, blassgrüne oder grünlichblaue Färbung. Da Methylenblau hauptsächlich die Nervenfasern des lebenden Gewebes färbt, dürfte jene Färbungserscheinung an den *Lomechusa*-Larven wohl teilweise wenigstens auf den obenerwähnten Reichtum an Nervenfasern im Fettgewebe zurückzuführen sein. Bei ebenso gefütterten Ameisenlarven trat nie eine diffuse Körperfärbung auf, sondern die Methylenblaufärbung blieb als breites dunkles Band auf den Mitteldarm beschränkt. Vielleicht beruht jedoch die diffuse Färbung der *Lomechusa*-Larven in erster Linie auf die Färbung des Blutes; denn nach dem blauen Bauchband (Darmtraktus) trat ein intensiver gefärbtes, dunkelblaues, perlschnurartiges Rückenband (Vas dorsale) auf; dann erst folgte die diffuse Körperfärbung.

2) Selbstverständlich handelt es sich hierbei nicht um eine „freie Kernbildung“ im alten Sinne; ich beschreibe die Vorgänge nur so, wie sie sich mir auf den Schnittserien darstellten.

der Flügeldecken, also an jenen Stellen, wo die äußeren Exsudatorgane, die gelben Haarbüschel der Hinterleibsseiten, der Hinterleibsbasis und der Flügeldeckenspitze sowie die große Exsudatgrube der Abdominalbasis liegen[1]). Von dem eigentlichen Fettgewebe und von dem ihm entstammenden äußerst feinkörnigen Blutgewebe lässt sich jedoch ein eigentümliches Hautdrüsengewebe als spezielles Exsudatgewebe in den Seiten und von dort gegen die Mitte der Hinterleibsbasis unterscheiden. Verfolgt man eine lückenlose Serie von Querschnitten von der Hinterleibsspitze nach vorn, so bemerkt man zuerst innerhalb der gewulsteten Hinterleibsränder größere langgestreckte Drüsenzellen von fast flaschenförmiger Gestalt, welche je eines oder mehrere Bläschen mit ihrem feinen Drüsenkanälchen umschließen. Die Kerne der secernierenden Zellen dieser Drüsen sind kaum größer als jene der Fettzellen, aber meist etwas mehr oval und dichter und gleichmäßiger mit Chromatinkörnchen gefüllt[2]). Das distale, verjüngte Ende dieser Zellen ist innerhalb des gewulsteten Seitenrandes des Hinterleibes stets gegen die gelben Haarbüschel der Dorsalseite gerichtet, während der Kern am anderen, breiteren Ende der Zelle liegt. Gegen die Hinterleibsbasis nehmen diese Drüsenzellen an Menge allmählich zu und rücken von beiden Seiten her in den dorsalen Hinterleibsraum (in die Exsudatgrube von *Claviger*) hinein. Dort bilden sie jederseits umfangreiche Drüsenbüschel, deren einzelne Zellen gruppenweise zu rosettenförmigen (oder halbrosettenförmigen) lobes secreteurs oder Pseudoacini (Gilson, Dierckx) vereinigt sind. Die Zellen eines jeden Lobus haben ihr schmaleres Ende stets einem gemeinsamen Punkte (dem Mittelpunkte der Rosette) zugekehrt, wo man mehrere kleine, dunkle Kerne bemerkt, die den Kernen der „cellules épithéliales de revêtement interne du pseudoacinus“ bei Dierckx[3])

1) Außerdem ist sekundär (wie bei *Lomechusa*, *Atemeles*, *Paussus*, *Chaetopisthes*) die ganze Körperoberfläche durch die feinen Porenkanälchen der Kutikula an der Exsudatfunktion des Fettgewebes beteiligt.

2) Von diesen Drüsenzellen sind andere, in der Größe und Gestalt ihnen oft ähnliche, aber viel dunklere, drüsenähnliche Zellen zu unterscheiden, die einen viel größeren runden Kern und ein sehr dichtes Protoplasma haben und bündelweise um die großen Tracheenstämme der Hinterleibsseiten sich anlegen. Diese Zellen scheinen keine Beziehung zum Exsudatgewebe zu haben, sondern eher den Oenocyten zu entsprechen. Zweige der seitlichen Tracheenstämme durchziehen auch das oben beschriebene Exsudatgewebe.

3) Étude comparée des glandes pygidiennes chez les Carabides et les Dytiscides (La cellule, XVI. 1. fascic. 1899). Manche Abbildungen von Dierckx haben große Aehnlichkeit mit dem obenerwähnten Exsudatgewebe, z. B., Taf. II, Fig. 12. Von den Analdrüsen der Carabiden etc. unterscheidet sich das Exsudatgewebe von *Claviger*, *Chaetopisthes* und *Paussus* jedoch erstens dadurch, dass es ein Hautdrüsengewebe ist, das keinen gemeinschaftlichen Ausführungsgang besitzt, sondern durch Kribellen mündet; ferner auch dadurch, dass die secernierenden Zellen bezüglich ihrer Färbbarkeit mit Haematoxylin-Eosin dem Fettgewebe gleichen.

entsprechen (vgl. Fig. 5 in der Mitte). Diese Kerngruppen bezeichnen die Sammelpunkte der Drüsenkanälchen der einzelnen secernierenden Zellen eines jeden Lobus. Von diesen Sammelpunkten aus ziehen die ausführenden Kanäle schräg nach oben und außen (dorsal-lateralwärts) gegen den gewulsteten Seitenrand der Hinterleibsbasis hin, wo sie in der von den gelben Haarbüscheln besetzten Kutikula in Form von Kribellen münden. Ich sah auf den Querschnitten jener Region bei mehreren Exemplaren solche Kribellen nahe beieinander liegen; in einem Falle zählte ich in einem Kri-

Fig. 5.

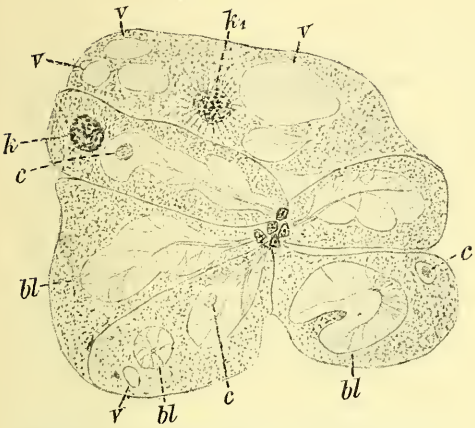

Pseudoacinus des Exsudatgewebes der Hinterleibsbasis von *Claviger testaceus* (die oberste Zelle gehört zu einem benachbarten Pseudoacinus).
(Zeiss Apochr. 2.0, 1.30 × Compoc. 4; 500 : 1.)
k, k_1 = Kerne der secernierenden Zellen.
bl = Drüsenbläschen mit Drüsenkanal.
v = Vakuolen.
c = koagulierte Sekrettropfen in den Bläschen resp. in den Vakuolen.

Fig. 6.

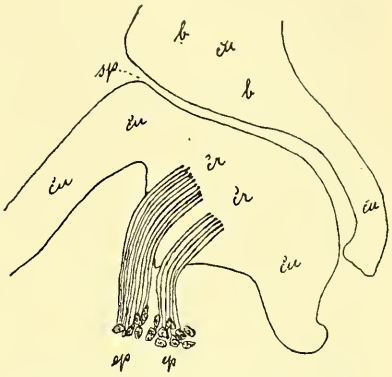

Doppeltes Kribellum des Exsudatgewebes der Hinterleibsbasis von *Claviger* (aus demselben Schnitt wie Fig. 5).
(Zeiss Apochr. 2.0, 1.30 × Compoc. 4.)
ep = Epithelkerne der Mündungsregion der Pseudoacini.
cr = Kribellum.
cu = Chitinöse Kutikula.
sp = Segmentspalte des gewulsteten Hinterleibsrandes.
b = borstentragender Segmentzipfel (Exsudatbüschel).

bellum 12, im zweiten 8 Kanälchen: in einem anderen Falle in einem Kribellum 10—12, im zweiten 6—7 Kanälchen. Die einzelnen Kanälchen des elliptischen oder fast kreisförmigen Kribellums zeigen sich auf den Schnitten als die direkte Fortsetzung der Enden der einzelnen Sammelkanälchen des betreffenden Drüsenbündels. Die Zahl der Porenkanälchen jedes Kribellums scheint mir daher durch die Zahl der Sammelkanälchen des betreffenden Drüsenbündels bestimmt zu werden, so dass zwar die Drüsenkanälchen der einzelnen secernierenden Zellen eines jeden Pseudoacinus sich zu einem Sammelkanälchen vereinigen, die Sammelkanälchen der verschie-

denen Pseudocini eines Drüsenbüschels dagegen voneinander getrennt bleiben und zu einem Bündel vereinigt bis zum Kribellum verlaufen.

Fig. 5 zeigt einen rosettenförmigen Pseudoacinus eines solchen Drüsenbündels bei starker Vergrößerung und homogener Immusion. Fig. 6 zeigt ein lateralwärts von jenem Pseudoacinus auf demselben Schnitte gelegenes Doppelkribellum, das für die Sammelkanälchen der Pseudoacini eines ganzen Drüsenbündels als Exsudatöffnung dient; es mündet an der lateralen Segmentspalte, welche von den gelben Haarbüscheln des gewulsteten Seitenrandes der Abdominalbasis umschlossen und überdies von den längeren Haarbüscheln der Flügeldeckenspitze oben bedeckt ist.

Zur Charakteristik der hier abgebildeten Drüsenzellen (Fig. 5) sei noch aufmerksam gemacht auf ihre bedeutende Größe (60—90 μ in der Länge), auf die Größe und meist gelappte, oft gebogene Form des Drüsenbläschens, in dessen Innern von den Wänden des Drüsenkanälchens aus Protoplasmafäden zu der Bläschenwand ziehen und nicht selten zu förmlichen Septen sich erweitern; ferner auf die in den Bläschen manchmal vorhandenen Einschlüsse, welche homogene, stark eosinophile Kügelchen darstellen und an Dotterkugeln erinnern. Manchmal sind mehrere Bläschen in einer Zelle vorhanden und werden dann häufig vakuolenartig. Die relativ bedeutende Größe jener Drüsenzellen im Verhältnis zur Kleinheit von *Claviger* (2 mm) und zu dem beschränkten Raume in der Hinterleibsbasis, wo sie sich finden, legt die Vermutung nahe, dass vielleicht die Zahl der Sammelkanälchen, die in die Kribellen münden, der Zahl der secernierenden Zellen und somit der Zahl der ursprünglichen Drüsenkanälchen entspreche. Ob nämlich eine wirkliche Vereinigung der Drüsenkanälchen, die an der Basis eines jeden Pseudoacinus zusammenstoßen, stattfinde, oder ob sie von dort aus nur sehr nahe beisammen bis zum Kribellum verlaufen, konnte ich nicht näher feststellen, obwohl mir ersteres eher der Fall zu sein schien.

Die soeben beschriebene typische Form des Exsudatgewebes nähert sich gegen die Mitte der Hinterleibsbasis vielfach dem Fettgewebe so sehr, dass es von diesem kaum mehr unterscheidbar ist. Die Drüsenbläschen werden hier vakuolenartig, und zwar bei einigen Individuen mehr als bei anderen[1]); die Kanälchen der Bläschen werden undeutlich, das Protoplasma der secernierenden Zellen wird weitläufiger granuliert, maschig genetzt, ähnlicher demjenigen der Fettzellen; die Kerne werden chromatinärmer und zeigen ähnlich den Kernen der Fettzellen von *Claviger* in der Mitte ein dunkles

1) Am stärksten zeigte sich diese Vakuolisierung bei zwei im Mai 1901 gefangenen Männchen.

Kernkörperchen. Da ferner das Protoplasma sich ähnlich dem des Fettgewebes gegen die Haematoxylin-Eosin-Färbung verhält, indem es bei nicht allzustarker Färbung nur eosinophil ist, kommt eine Aehnlichkeit dieses Hautdrüsengewebes mit dem Fettgewebe zu stande, die wohl dazu berechtigt, es als „adipoides Drüsengewebe“ zu bezeichnen.

Das Fettgewebe von *Claviger* bildet außerhalb der mit gelben Haarbüscheln ausgestatteten Regionen meist einfache oder mehrfache Bänder von ziemlich großen und ziemlich regelmäßig begrenzten ovalen Zellen, deren jede einen kreisförmigen, chromatinarmen Kern mit dunklem Kernkörperchen besitzt. Um letzteres ordnen sich die Chromatinkörnchen des Kernes mehr oder weniger deutlich radiär an wie die Speichen eines Rades um dessen Achse. In der Exsudatregion der Hinterleibsbasis, wo das Fettgewebe das Drüsengewebe berührt, wird die Struktur des Fettgewebes mehr syncytienartig. Untersucht man bei sehr starker Vergrößerung die Kerne des Fettgewebes, so zeigen sie oft eine auffallende Aehnlichkeit mit secernierenden Zellen. Das centrale Kernkörperchen gleicht einem braunen oder rötlichen Bläschen, das in der Mitte einen helleren oder dunkleren Punkt hat und schwach radiär gestreift ist; die radiäre Streifung scheint sich in das Karyoplasma fortzusetzen und die radiäre Anordnung der Chromatinkörner zu bewirken. Unter die Basis des Kerns zieht sich ein stielartiger Protoplasmawulst hinein. Oenocyten fand ich im Fettgewebe von *Claviger* nicht, wohl aber sehr dunkle drüsenähnliche Zellen an den großen seitlichen Tracheenstämmen des Hinterleibes (vgl. oben S. 229 Anm. 1).

Die Flügeldeckenspitze von *Claviger* verdient noch besondere Berücksichtigung. Die Flügeldeckenseiten sind gegen die Spitze hin hoch erhaben gewulstet und tragen nahe den Außenecken der Spitze einen großen Büschel langer gelber Exsudatborsten. Letztere legen sich über die Seiten der Hinterleibsbasis und bedecken somit auch die Kribellen, die sich daselbst als Exsudatporen des adipoiden Drüsengewebes finden. Deshalb dienen die langen Haarbüschel der Flügeldeckenspitze zugleich auch als Verdunstungstrichome für diese Drüsengewebe, welches das (hauptsächliche?) Exsudatgewebe der Hinterleibsbasis von *Claviger* darstellt. Außerdem dienen sie als Reizborsten bei der Beleckung. Innerhalb des Seitenwulstes der Flügeldecken findet sich nämlich zunächst unter der Basis der gelben Haarbüschel eine Reihe von Sinneszellen; im übrigen füllt dichtes Fettgewebe das Innere des Flügeldeckenwulstes aus. Das Fettgewebe bildet jedoch hier keine regelmäßigen Zellbänder, sondern sehr unregelmäßige Syncytien, zwischen denen ausgedehnte, völlig homogene Plasmabänder von blassrötlichvioletter Färbung (bei Haemalaun-Eosin-Färbung) sich

hindurchziehen. Die Kerne der Fettzellen haben auch hier das eigentümliche Aussehen asterförmiger Bläschen. Das Exsudatgewebe der hohlen Flügeldeckenseiten ist somit Fettgewebe; das adipoide Hautdrüsengewebe konnte ich in ihnen nicht finden, während es bei *Chaetopisthes* auch in der mit gelben Borstenbüscheln ausgestatteten Flügeldeckenspitze stark entwickelt ist. Obwohl auch bei *Claviger* das Drüsengewebe der Hinterleibsbasis ein hauptsächliches Exsudatgewebe zu sein scheint, so dominiert es doch bei weitem nicht so stark gegenüber dem Fettgewebe wie bei *Chaetopisthes* und *Paussus*. Deshalb bin ich noch im Zweifel, ob man jenes Drüsengewebe bei *Claviger* schon als das hauptsächliche Exsudatgewebe aufzufassen habe oder ob das Fettgewebe als Exsudatgewebe hier noch überwiege.

Die Schnitte eines mit Ueberosmiumsäure behandelten Exemplares von *Claviger testaceus* bestätigen den riesigen Fettreichtum des Hinterleibes von *Claviger*. Das abdominale Fettgewebe färbte sich fast kontinuierlich sehr intensiv schwarz. Dies war allerdings auch bei den an das Fettgewebe angrenzenden und in dasselbe gleichsam überleitenden Zellen des adipoiden Drüsengewebes der Hinterleibsbasis der Fall, besonders in der Medianregion. Die lateralen Pseudoacini jenes Drüsengewebes zeigten dagegen nur eine schwach grauliche Färbung. Rings um die Kribellen des adipoiden Drüsengewebes an den Seiten der Hinterleibsbasis fanden sich dichte Schichten kleiner schwarzer Fetttröpfchen. Wo das Fettgewebe des Hinterleibes unmittelbar an die Hypodermis angrenzt, sind die kleinen, kurzen Porenkanälchen der Kutikula meist tiefschwarz gefärbt, was bei den größeren Porenkanälen der Sinnesborsten nicht der Fall ist. Auf den Querschnitten der Flügeldeckenspitze zeigen sich schon außerhalb zwischen den gelben Borsten tiefschwarz gefärbte Körnchendes fettigen Exsudates. Zwischen den hellen Kreisen der Querschnitte der Sinnesborstenbasis etwas tiefer in der Flügeldeckenspitze selbst sind schwarzgefärbte kleine Punkte verteilt, welche den fettführenden Porenkanälen zu entsprechen scheinen. Das Innere der erweiterten Flügeldeckenspitze ist mit Fettgewebsmassen erfüllt, die sich jedoch nicht so intensiv schwarz färben wie das abdominale Fettgewebe und sich hierin dem adipoiden Drüsengewebe der Hinterleibsbasis einigermaßen nähern.

Auf andere Punkte der Anatomie von *Claviger* kann ich hier nicht eingehen. Es sei nur bemerkt, dass der Hals sich noch ein beträchtliches Stück in den Prothorax hinein fortsetzt, so dass ein doppelter Chitinring den Hinterkopf umgiebt (zum Schutze beim Transporte von *Claviger* durch die Ameisen, die ihn mit ihren Kiefern häufig am Halse ergreifen und forttragen). Einen Augennerv konnte ich, der Blindheit von *Claviger* entsprechend, nicht bemerken (wie auch Lespès bereits angegeben hat).

5. *Hetaerius ferrugineus* Ol.

Dem niederen Grade der Symphilie dieses Gastes entsprechend ist das periphere Fettgewebe minder stark entwickelt als bei *Claviger*. In den Seitenteilen des Körpers unterhalb der Kutikula des Prothorax und der Flügeldecken ist es am stärksten entwickelt, jedoch überall normal, nirgendwo in „adipoides Drüsengewebe" übergehend. In den Thoraxseiten habe ich zwar auch ein drüsiges Organ bemerkt; ob dasselbe jedoch zum Exsudat in Beziehung steht, ist mir um so zweifelhafter, da keine spezialisierten Exsudattrichome oder Exsudatgruben an jener Stelle stehen, sondern nur die isolierten gelben Börstchen, die auch an anderen Stellen der Körperoberfläche als Exsudattrichome sich finden. Das Exsudatgewebe ist somit hier das gewöhnliche Fettgewebe; die Ausschwitzung desselben erfolgt wahrscheinlich durch die feinen Porenkanälchen der Kutikula auf dem Prothorax und den Flügeldecken.

Bei einem Weibchen von *Hetaerius* fiel mir die Größe des reifen, kurz elliptischen Eies auf, das einen beträchtlichen Teil des Hinterleibes einnahm und durch den größten Teil der betreffenden Querschnittserie hindurchging. Es sei noch bemerkt, dass ich in einem Beobachtungsneste von *Formica sanguinea* schon seit mehr als 3 Jahren dieselben 2 Exemplare von *Hetaerius ferrugineus* halte, ohne jemals Eier, Larven oder frisch entwickelte Käfer in dem Neste zu bemerken. (Fortsetzung folgt.)

Preisaufgabe der kais. Akademie der Wissenschaften zu St. Petersburg über die Erforschung der Natur des Fischgiftes und über die Mittel zur Bekämpfung desselben.

In Anbetracht der sich alljährlich wiederholenden Vergiftungsfälle durch Fischgift infolge des Genusses roher, stark gesalzener Fische und in Anbetracht des tötlichen Ausganges dieser Fälle hat das Kaspische Komitee für Fisch- und Seehundsfang im Jahre 1886 in der Astrachan'schen Filiale der Staatsbank 5000 Rubel niedergelegt zur Bildung einer Prämie für die Erforschung der Natur des Fischgiftes, für die Angabe von Mitteln zur Verhütung der Fische vor Ansteckung und zur Heilung der durch giftige Fische Erkrankten. Mit den angewachsenen Prozenten hat die erwähnte Summe gegenwärtig die Höhe von 7500 Rubel erreicht.

Im November 1887 wurde mit Allerhöchster Genehmigung von seiten der Kaiserlichen Akademie der Wissenschaften eine Preisaufgabe über die Natur des Fischgiftes und über die Mittel zur Bekämpfung desselben ausgeschrieben und seiner Zeit zur allgemeinen Kenntnis gebracht. Da die Prämie bei der am 1. Januar 1894 angesetzten Preisbewerbung niemandem zuerkannt werden konnte, beschloss die Kaiserliche Akademie der Wissenschaften, in Uebereinkunft mit dem Ministerium der Landwirtschaft und Staatsdomänen, nochmals eine Preisbewerbung unter veränderten Bedingungen auszuzchreiben.

Die Erforschung der Natur des Fischgiftes ist überhaupt eine verwickelte Aufgabe und mit grossen technischen Schwierigkeiten verbunden, welche die Ausarbeitung einer Reihe selbständiger Fragen und spezieller Untersuchungen erfordern.

ZOBODAT - www.zobodat.at

Zoologisch-Botanische Datenbank/Zoological-Botanical Database

Digitale Literatur/Digital Literature

Zeitschrift/Journal: Biologisches Zentralblatt

Jahr/Year: 1903

Band/Volume: 23

Autor(en)/Author(s): Wasmann Erich P.S.J.

Artikel/Article: Zur näheren Kenntnis des echten Gastverhältnisses (Symphilie) bei den Ameisen- und Termitengästen. 195-207