© Biodiversity Heritage Library, http://www.biodiversitylibrary.org/; www.zobodat.at

Mikosch, Über die Entstehung der Chlorophyllkörner. Sitzungsber. d. kais. Ak. d. Wiss. in Wien Bd. 92 (1885).
Pasteur, Études sur la maladie des vers à soie. Paris 1870.
Reinke, Abhandlungen über Flechten. Jahrb. f. wiss. Botanik Bd. 26, 28, 29. (1894, 1895 u. 1896.)
Schimper, A. T. W., Über die Entwickelung der Chlorophyllkörner und der Farbkörper. Bot. Zeit. (1883).
Schwendener, Über die Beziehungen zwischen Algen und Flechtengonidien. Bot. Zeit. (1868).
— Die Algentypen der Flechtengonidien. 1869.
Tischler, Kurzer Bericht über die von Eriksson und mir ausgeführten Untersuchungen über das vegetative Leben des Gelbrostes (*Puccinia glumarum* Eriks. et Henn.). Biol. Centralbl. Bd. 24, Nr. 13 (1904).
Toumey, A., Inquiry into the cause and nature of crown-gall. Arizona Experiment. Stat. 1900. Bull. 33.
Tswett, Études de physiologie cellulaire. 1896.
Vuillemin, Antibiose et symbiose. Assoc. Franc. pour l'avancement des Sc., Congrès de Paris 1889. Seance du 14 Oct.
Wahrlich, Beitrag zur Kenntnis der Orchideenwurzelpilze. Bot. Zeit. (1886).
Weismann, Vorträge über Deszendenztheorie. 2. Aufl., p. 144—146 (1904).

Über das Parietalauge von Lacerta agilis und Anguis fragilis.

Von Dr. M. Nowikoff.

Mit 9 Figuren im Text.

(Aus dem zoologischen Institut zu Heidelberg.)

Das augenähnliche Parietalorgan der Saurier, welches von F. Leydig im Jahre 1872[1]) entdeckt wurde, hat seitdem die Aufmerksamkeit zahlreicher Forscher auf sich gezogen. Ich brauche die vielen Literaturangaben hier nicht zusammenzustellen, da dies schon von manchen Autoren, besonders ausführlich von Gaupp[2]) und Studnička[3]) geschehen ist.

Beim Studium der betreffenden Organe kann man zwei Richtungen verfolgen. Erstens untersucht man die Entwickelungsgeschichte des Organs und seine Beziehung zum Nachbarorgan — der Epiphyse. Als Resultat solcher Untersuchungen hat es sich ergeben, dass das Parietalauge, ebenso wie die Epiphyse, in Form einer sackartigen Ausstülpung aus der dorsalen Gehirnwand entstehen. Doch bleibt bis jetzt die Frage unentschieden, ob das Parietalorgan ursprünglich eine von der Epiphysenausstülpung abgeschnürte Partie oder ob es eine selbständige Aussackung der Gehirnwand ist. Ebenso verschieden sind die Meinungen der Autoren darüber, ob die beiden Organe in ihrem primitiven Zustande paarig oder unpaar waren.

1) F. Leydig. Die in Deutschland lebenden Arten der Saurier. Tübingen 1872.
2) E. Gaupp. Zirbel, Parietalorgan und Paraphysis. Ergebnisse der Anatomie und Entwickelungsgeschichte. Bd. 7, 1897.
3) F. K. Studnička. Die Parietalorgane. Lehrb. der vergleichenden mikroskop. Anatomie der Wirbeltiere v. Oppel. Jena 1905.

© Biodiversity Heritage Library, http://www.biodiversitylibrary.org/; www.zobodat.at

Ich konnte leider auf diese Probleme nicht eingehen, da mein Untersuchungsmaterial vorerst hauptsächlich aus erwachsenen Tieren bestand. Deswegen wollte ich bei meinen Studien in einer anderen Richtung vorgehen, indem ich die Frage über die Funktionsfähigkeit des Parietalauges im erwachsenen Zustande zu entscheiden versuchte. Bei der Schwierigkeit der physiologischen Experimente schien es mir wichtig, vorerst das Vorhandensein einer nervösen Verbindung zwischen dem Organ und dem Gehirn festzustellen und dann die Beziehung des eventuell vorhandenen Nerven zu den Sinneszellen zu prüfen. Der letztere Punkt wurde in der Literatur bis jetzt kaum berücksichtigt. Außerdem hielt ich es für notwendig eine nochmalige genauere Untersuchung der Retina vorzunehmen. Ich werde nachher zeigen, dass ich dabei zu einer von der früheren ganz abweichenden Auffassung des Retinabaues gekommen bin.

Als Material meiner Untersuchung habe ich solche einheimische Eidechsen gewählt, bei welchen die Augenähnlichkeit des Parietalorgans am deutlichsten ausgesprochen ist, nämlich *Lacerta agilis* und *Anguis fragilis*. Die abgeschnittenen Köpfe der Tiere wurden mit bestem Erfolg in konzentrierter Sublimatlösung oder Sublimatessigsäure konserviert. Zum Entkalken diente 1—2% Lösung von Salpetersäure in 70% Alkohol. Was die Färbungen angeht, so habe ich die deutlichsten Präparate mit der Mallory'schen Dreifachfärbung[1]) erhalten. Als sehr geeignet, besonders zur Verdeutlichung der Zellkonturen, hat sich auch die Methode von Schuberg (Boraxkarmin, 1% Osmiumsäure, Holzessig) erwiesen.

Auf die Beschreibung der **Augengestalt** brauche ich kaum einzugehen, da diese von früheren Forschern mehrfach dargestellt wurde. Schon Leydig hat auf die Variabilität der Gestalt des Parietalauges innerhalb der Gattungen und selbst der Arten hingewiesen[2]).

Die Augen der von mir untersuchten Anguisindividuen waren alle gleichgestaltet. (Fig. 1.) Die Form der Augen von *L. agilis* war dagegen ziemlich verschieden. Ich habe zwölf Augen in Schnitte zerlegt; davon hatten neun die auf Fig. 2 abgebildete Form; zwei dagegen besaßen eine sackartige Ausstülpung der Retina (Fig. 3), ungefähr so, wie sie am Pinealorgan von *Petromyzon* gewöhnlich vorkommt; ein Auge wich insofern von dem gewöhnlichen Typus ab, als seine Linse, wie bei *A. fragilis*, stark bikonvex erschien (Fig. 4).

Der **Nerv** tritt, wie es auf den Figuren 1 und 2 ersichtlich

---

1) Ehrlich-Weigert. Enzyklopädie der mikroskop. Technik. Bd. 1, p. 43.
2) F. Leydig. Das Parietalorgan der Amphibien und Reptilien. Abhandl. Senckenberg. nat. Gesellsch. 1890, p. 517.

© Biodiversity Heritage Library, http://www.biodiversitylibrary.org/; www.zobodat.at

Fig. 1.

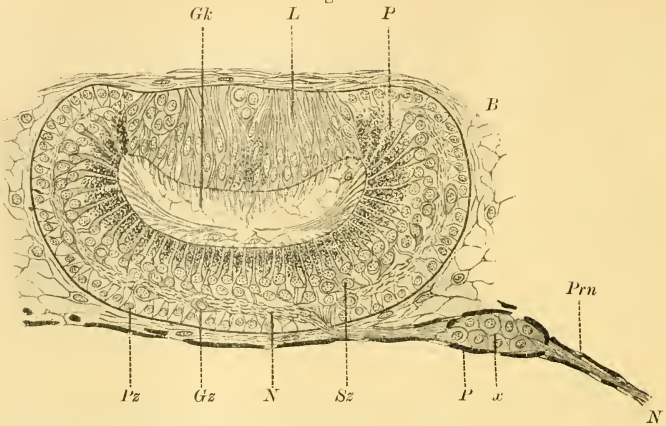

Sagittalschnitt durch das Parietalauge von *A. fragilis*. Vergr. etwa 250. *L* = Linse (Pellucida), *Gk* = Glaskörper, *Sz* = Sehzellen, *Gz* = Ganglienzellen, *Pz* = Pigmentzellen, *P* = Pigment, *N* = Nerv, *Prn* = Perineurium, *B* = Bindegewebe, *x* = Gruppe der, den Parietalnerv umgebenden, Bindegewebszellen.

Fig. 2.

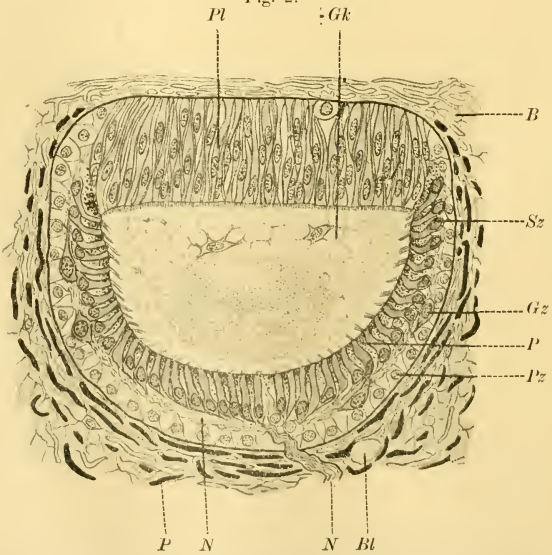

Sagittalschnitt durch das Parietalauge von *L. agilis*. Vergr. etwa 250. *Pl* = Pellucida, *Bl* = Blutgefäß. Die übrigen Buchstabenzeichnungen wie auf Fig. 1.

© Biodiversity Heritage Library, http://www.biodiversitylibrary.org/; www.zobodat.at

ist, nicht genau in der Mitte der Retina in das Auge. Bei *A. fragilis* ist die Zutrittsstelle sogar ziemlich weit nach hinten verschoben.

Schon Spencer[1]) hat den Nervenzutritt an den Parietalaugen verschiedener Saurier beobachtet, doch hat sich seine Angabe über den Ursprung dieses Parietalnervenstranges vom distalen Ende der Epiphyse als unrichtig erwiesen. Den ganzen Verlauf des Nerven haben zuerst Strahl und Martin bei Embryonen von *L. vivipara* und *A. fragilis* verfolgt. Der Nerv verbindet hier nämlich „das Parietalauge mit dem Dach des Zentralnervenrohres vor der Wurzel

Fig. 3.

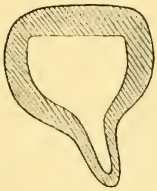

Fig. 4.

Fig. 5.

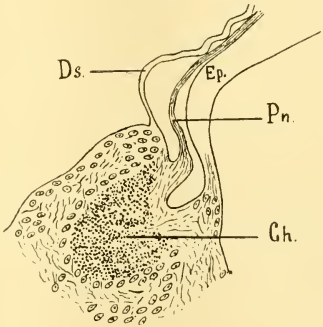

Fig. 3 u. 4. Sagittalschnitte durch die zwei Parietalaugen von *L. agilis*. Vergr. etwa 55.

Fig. 5. Sagittalschnitt durch den Gehirnteil der *L. agilis*, von welchem der Parietalnerv entspringt. Vergr. etwa 75. *Ch* = Commissura habenularis, *Pn* = Parietalnerv, *Ep* = Epiphyse, *Ds* = Hintere Wand des Dorsalsackes.

der Epiphyse“[2]). In späterer Zeit sind über diesen Punkt Kontroversen zwischen Leydig und anderen Forschern entstanden. Leydig (90) wollte nämlich anfänglich die Bedeutung des Parietalorgans als eines Sinneswerkzeugs überhaupt nicht anerkennen und erklärte den betreffenden Strang als ein Blut- oder Lymphgefäß. Mehrere andere Beobachter dagegen, wie z. B. Béraneck[3]),

1) W. B. Spencer. On the Presence and Structure of the Pineal Eye in *Lacertilia*. Quart. Jour. Microsc. Science. V. 27, 1886.

2) H. Strahl und E. Martin. Die Entwickelung des Parietalauges bei *A. fragilis* und *L. vivipara*. Archiv f. Anat. und Physiol. Anat. Abt. Jahrg. 1888, p. 160.

3) E. Béraneck. Sur le nerf pariétal et la morphologie du troisième oeil des vertébrés. Anat. Anz. Jahrg. 7, 1892.

© Biodiversity Heritage Library, http://www.biodiversitylibrary.org/; www.zobodat.at
Klinckowström[1]), Studnička[2]), sammelten neue Beweise für die Richtigkeit der Strahl-Martin'schen Auffassung. Dabei wurde festgestellt, dass der Parietalnerv seinen Ursprung aus dem Ganglion habenulae oder der Commissura habenularis nimmt. Endlich gelangte auch Leydig im Jahre 1896 durch wiederholte Untersuchungen zur Überzeugung, „dass in einem Stadium des Embryo ein Nerv vorhanden ist, welcher aber bald der Rückbildung anheimfällt und bindegewebig wird“[3]). Demnach wurde also das Vorhandensein des Parietalnerven bei jüngeren Sauriern allgemein zugegeben. In Oppel's Lehrbuch der vergleichenden mikroskopischen Anatomie der Wirbeltiere (1905) vermutete Studnička, dass in einigen Fällen der Parietalnerv sogar bis in spätere Lebenszeiten erhalten bleibt.

Bei meinen Studien der erwachsenen Exemplare von *L. agilis* und *A. fragilis* habe ich nun die feste Überzeugung erlangt, dass der Parietalnerv bei diesen Sauriern lebenslang persistiert. Für solche Untersuchungen sind die, nach Mallory gefärbten, Präparate besonders geeignet. In diesen sind nämlich alle bindegewebigen Fasern stark blau, die Nerven dagegen mehr violett gefärbt, was die Unterscheidung dieser Elemente wesentlich erleichtert.

Die Fig. 5 (S. 367) stellt einen Sagittalschnitt durch die dorsale Gehirnpartie der *L. agilis*, von welcher die hintere Wand des sogen. Dorsalsackes (Ds.) und der Epiphyse (Ep.) entspringen. An der Basis der genannten beiden Bildungen sieht man die quergeschnittenen Fasern der Commissura habenularis (Ch.). Aus dieser Commissur treten einige Nervenfasern hervor, welche in Form eines Stranges dorsalwärts ziehen und zwischen der Epiphyse und der kompliziert ausgebuchteten Dorsalsackwand verlaufen. Es ist höchst schwierig, den ganzen Nervenverlauf ununterbrochen bis zum Parietalauge an einer und derselben Schnittserie zu verfolgen, da wegen der verschiedenartigen Umbiegungen des Dorsalsackes auch der Nerv mehrere Windungen macht. Doch sieht man, dass der dünne Nervenstrang an der vorderen Wand der Epiphyse verläuft und endlich in das Parietalauge eintritt, wie ich es oben geschildert habe.

Dem auf Fig. 5 abgebildeten Verhalten entspricht auch der Ursprung des Parietalnerven bei *A. fragilis*.

Folgende Beweise sprechen dafür, dass der beschriebene Strang nervöser Natur ist und nicht bloß ein bindegewebiges Perineurium, wie es Leydig (96), Klinckowström (94) und einige andere

1) A. Klinckowström. Le premier développement de l'oeil pariétal, l'épiphyse et de nerf pariétal chez *Iguana tuberculata*. Anat. Anzeig. Jahrg. 8, 1893.

2) F. K. Studnička. Zur Morphologie der Parietalorgane der Kranioten. Referat von Vejdovský. Zool. Zentralbl. Jahrg. 1, 1893.

3) F. Leydig. Zur Kenntnis der Zirbel und Parietalorgane. Abhandl. der Senckenberg. nat. Gesellsch. 1896, p. 254.

© Biodiversity Heritage Library, http://www.biodiversitylibrary.org/; www.zobodat.at
Autoren behaupten. Erstens nehmen die, im Strange verlaufenden Fasern ihren Ursprung aus der Commissura habenularis. Zweitens ist es oft leicht im Strange nervöse Fasern, in der Mitte einer kernhaltigen Bindegewebshülle liegend, zu unterscheiden. Besonders deutlich ist diese Färbungs- und Strukturdifferenz bei *A. fragilis* an der Stelle zwischen dem Auge und dem Epiphysenende, wo der Strang frei im lockeren Bindegewebe verläuft. In der Nähe des Auges besteht das Perineurium aus Chromatophoren, so dass hier die Nervenfasern (Fig. 1, N) in einer Pigmenthülle (Prn) liegen.

Auf einem Sagittalschnitt durch das Auge von *A. fragilis* (Fig. 1) habe ich im Verlaufe des Parietalnerven eine Zellenanhäufung bemerkt (x), die ich zuerst für ein Ganglion des Parietalauges zu halten geneigt war. Nach wiederholten Untersuchungen anderer Präparate bin ich jedoch mehr zur Vermutung gekommen, dass diese Gruppe aus Bindegewebszellen besteht, also als ein Produkt der Wucherung des Perineuriums aufzufassen sei. Ähnliche, doch vom Nervenstrange vollständig unabhängige Zellenanhäufungen trifft man oft in der Nähe des Parietalauges.

Bevor ich zur Besprechung der Ausbreitung der Nervenfasern in der **Retina** übergehe, will ich den Bau der letzteren beschreiben. Die älteren Autoren glaubten eine gewisse Ähnlichkeit zwischen ihr und der Retina der paarigen Augen der Wirbeltiere zu bemerken. In beiden unterscheidet man abwechselnde körnige und granulierte oder molekuläre Schichten.

Studnička (05) gibt an, dass die Retina des Parietalauges folgendermaßen gebaut ist. Zu innerst, den Hohlraum der Augenblase begrenzend, liegt eine Schicht von langen zylindrischen „Stäbchen". Die darauf folgende zweite Schicht besteht aus runden Zellen mit großen Kernen; weiter nach außen liegt die, aus Nervenfasern bestehende sogen. molekuläre Schicht, und schließlich kommt noch eine Schicht von Zellen, welche der Membrana limitans externa anliegen.

Eine etwas mehr den wirklichen Verhältnissen entsprechende, obgleich auch wenig natürliche Einteilung der Retinaelemente finden wir in den Arbeiten von Strahl und Martin (88), sowie Hoffmann[1]). Der letztere Autor findet in dem Parietalauge von *Hatteria* und *Pseudopus Pallasii* nur drei Schichten: 1. zu innerst stäbchenförmige Zylinderzellen, 2. große runde, „in einer feinkörnigen Grundsubstanz" eingebettete Kerne und 3. außen kegelförmige oder birnförmige Zellen mit Fortsätzen, welche mit den Zellen der ersten Schicht in Verbindung treten.

Einen Zusammenhang zwischen verschiedenen Retinaelementen

1) Bronn's Klassen und Ordnungen, Bd. 6 III, Peptilien, p. 1895, 6.

© Biodiversity Heritage Library, http://www.biodiversitylibrary.org/; www.zobodat.at

gibt auch Spencer an (86, p. 185), indem er bei *Varanus giganteus* „the curious nature of the retina", beschreibt: „which has really the form of a cellular network; the cells being in connection with one another by branched processes." Nach Leydig (96, p. 262) besteht die Retina von *Iguana*, *Lacerta* und *Anguis* aus Pallisadenzellen und plasmaarmen Zellen, welche beide miteinander „durch Ausläufer netzig zusammenhängen". Dieses Ausläufernetz entspricht der molekulären Schicht anderer Autoren. (Schluss folgt.)

Ein Fall einer Viviparität beim Proteus anguineus.

Von Prof. Dr. Józef Nusbaum in Lemberg.

(Mit 1 Abbildung.)

Das Eierlegen von *Proteus angineus* wurde zuerst von J. E. Schulze[1]) im Jahre 1876 festgestellt. Dann wurde es von Fräulein Marie v. Chauvin[2]) bestätigt und in vielen wichtigen Einzelheiten vollständiger beschrieben. Nach diesen Untersuchungen glaubte man allgemein, dass der Grottenolm ausschließlich eierlegend ist und dass das bisherige Geheimnis der Vermehrungsart dieses in so vielen Hinsichten außerordentlich interessanten Tieres völlig aufgeklärt worden ist.

Im Jahre 1877 erschien eine kleine Notiz von R. Wiedersheim[3]), in der er folgendes mitteilt: „Nach den den Schulze'schen Untersuchungen zugrunde liegenden Anhaltspunkten konnte auch nicht mehr der leiseste Zweifel darüber (d. h. über die Oviparität des Grottenolmes) existieren und ich selbst, der ich bis heute keine eigenen Erfahrungen darüber zu sammeln Gelegenheit hatte, nahm die Sache als feststehend an. Die Wichtigkeit der Fortpflanzung des uns in seiner Entwickelung noch völlig dunklen Ichtyoden veranlasst mich jedoch auf einen, wie es scheint, im Laufe der Jahre ganz in Vergessenheit geratenen Aufsatz von Michahelles aufmerksam zu machen. Derselbe wurde in der „Isis" 1831 veröffentlicht und verdient, ganz abgesehen von seinem wissenschaftlichen Wert, schon seiner originellen Fassung wegen unser Interesse. Nachdem sich der Verfasser über die Fundorte, die Lebensbedingungen, die Farbe und den Fang des Tieres ausführlich verbreitet hat, teilt er über den Gebärakt desselben ein förmliches Protokoll mit, auf welches ich hier aufmerksam zu machen mir erlauben wollte."

Im Jahre 1888 beschrieb E. Zeller[4]) die junge Larve von *Proteus* näher; er hat angegeben, dass bei dieser Larve die vor-

1) Zeitschr. f. Wiss. Zool. Bd. XXVI.
2) Zeitschr. f. Wiss. Zool. Bd. XXXVIII.
3) Morphol. Jahrb. 1877.
4) Zool. Anz. 1888.

ZOBODAT - www.zobodat.at

Zoologisch-Botanische Datenbank/Zoological-Botanical Database

Digitale Literatur/Digital Literature

Zeitschrift/Journal: Biologisches Zentralblatt

Jahr/Year: 1907

Band/Volume: 27

Autor(en)/Author(s): Nowikoff Michael

Artikel/Article: Über das Parietalauge von Lacerta agilis und Anguis fragilis. 364-370