

BONNER ZOOLOGISCHE BEITRÄGE

Heft 1

Jahrgang 8

1957

Zur Histologie des Ösophagus der Tinamidae

Von

BRIGITTE HANKE, Murnau

Mit 3 Abbildungen

(Aus der ornithologischen Abteilung des Mus. Koenig, Bonn.)

Die Tinamidae sind die einzige Familie der Ordnung Crypturi (Steißhühner), es sind hühnerartige Vögel, die mit 9 Gattungen und 36 Arten über große Teile Mittel- und Südamerikas (Mexiko bis Patagonien) verbreitet sind. Sie bewohnen die Grassteppen und Waldungen der Ebenen und der Gebirge und sind noch in sehr großen Höhen zu finden.

Herr Dr. Niethammer sammelte 1951 in Bolivien die beiden Tinamiden *Crypturellus obsoletus crucis* und *Tinamus major* als Alkoholpräparate. Auf seine Anregung hin untersuchte ich Ösophagus und Kropf der beiden Steißhühner histologisch.

Die Ähnlichkeit der Tinamidae mit den Hühnervögeln bezieht sich auch auf Lage und Gestalt des Kropfes, worauf Niethammer (1953) schon hingewiesen hat. Der Kropf ist eine sackförmige, sehr muskulöse Erweiterung der rechten Ösophaguswand (Abb. 1 u. 2). Er hat bei beiden Tinamiden eine Länge von 3,4 cm und eine Breite, die bei *Crypturellus obsoletus crucis* 3,3 cm beträgt, bei *Tinamus major* dagegen nur 2,3 cm. Auffallend ist der geringe Durchmesser des Ösophagus (0,9 cm und 0,7 cm).

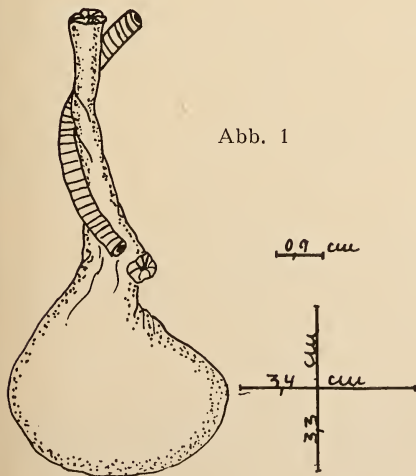


Abb. 1

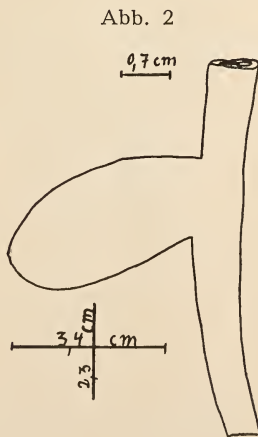


Abb. 2

Abb. 1: Kropf von *Crypturellus obsoletus crucis*

Abb. 2: Kropf von *Tinamus major* ♀

Der Ösophagus ist in 9 annähernd gleich hohe Falten gelegt. Die Schleimhaut besteht aus polygonalen Zellen, die in den Nischen der Falten abgeplattet sind; ihre Kerne sind groß und rund. Die Zellen der obersten Schleimhautschicht sind dicht ineinandergeschoben und zum Teil aus dem Verband gelöst. Dieser Grenzsaum der Schleimhaut färbt sich etwas dunkler und scheint kurz vor der Abstoßung zu stehen. Das Bindegewebe ist überall gleichmäßig stark entwickelt und sendet schmale Ausläufer, die die dicht nebeneinanderliegenden Drüsen umgeben, weit in die Schleimhaut hinein. Die Drüsen sind flaschenförmig mit einem deutlich abgesetzten, sehr langen und sehr schmalen Ausführgang (Abb. 3, a, b). Der Drüsenfundus ist ausgekleidet mit einem hohen Zylinderepithel, dessen schmale Zellen kleine runde Kerne besitzen. Das Epithel der Ausführgänge ist abgeplattet. Die reichentwickelte Längsmuskulatur ist in den Falten nicht verstärkt, sondern dachförmig zusammengelegt, so wie es Barthels (1895, S. 676) für *Gallus domesticus* beschreibt. Die Ringmuskelschicht ist ziemlich gleichmäßig, aber etwas schmaler als die Längsmuskelschicht (Abb. 3, d, e).

Auf diese beiden Muskelschichten folgt nun überraschend noch eine 3. Muskelschicht, und zwar eine dünne 2. Schicht von längsverlaufenden Muskelfasern (Abb. 3, f). Die Faserbündel sind kleiner als die der inneren Längsmuskelschicht, sie liegen jedoch auch dicht nebeneinander. Den Abschluß bildet eine dünne Bindegewebsschicht mit zahlreichen Muskelfasern.

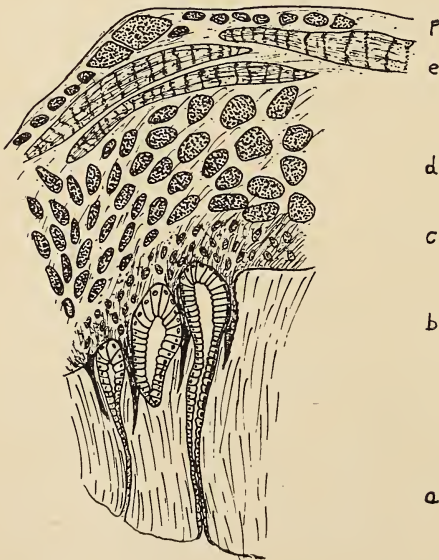


Abb. 3:

Crypturellus obsoletus crucis:
Querschnitt durch den Ösophagus vor der Einmündung in den Kropf

- a Schleimhaut
- b Drüsen
- c Bindegewebe
- d Längsmuskulatur
- e Quermuskulatur
- f Längsmuskulatur

Das unvermutete Auftreten einer 3. Muskelschicht im Ösophagus der Tinamiden veranlaßte mich, einmal eine kurze Zusammenstellung der bisher bekannten Vogelarten mit 3 Muskelschichten zu machen und einen kurzen Überblick der Untersuchungen hierzu zu geben.

Als einer der Ersten befaßte sich Kahlbaum (1854) mit den Muskelschichten des Osophagus der Vögel. Er beschreibt in seiner Dissertation über die Morphologie und Histologie des Verdauungstraktes der Vögel eine innere Längs- und eine äußere Ringmuskelschicht und hob als Besonderheit bei den Hühnern noch eine äußere Längsmuskelschicht hervor. Während auch Grimm (1866), Klein (1871) und Rubeli (1890) beim Huhn 3 Muskelschichten im Osophagus feststellten, scheint Gadow (1891) nur eine innere Längs- und eine äußere Ringmuskelschicht zu kennen. Erst Barthels (1895) macht auf die mannigfachen histologischen Verschiedenheiten im Osophagus der Vögel aufmerksam und gibt auf Grund seiner Untersuchungen an 62 Vogelarten (Rheidae, Casuaridae, Dromaeidae, Sulidae, Phalacrocoracidae, Ardeidae, Ciconiidae, Anatidae, Psittacidae, Strigidae, Caprimulgidae, Picidae, Cuculidae, Alaudidae, Turdidae, Fringillidae, Emberizidae, Corvidae) eine genaue Aufstellung von den Arten, deren Osophagus 2 Muskelschichten besitzt und von denen, die noch eine 3., äußere Längsmuskelschicht aufweisen. Von den untersuchten Vögeln fand er nur bei *Dromaeus n. hollandiae*, *Tetrao tetrix*, *Phasianus colchicus*, *Rhea americana*, *Phalacrocorax carbo* und bei *Sula bassana* eine zusätzliche äußere Längsmuskelschicht.

Umfangreiche histologische Untersuchungen am Vorderdarm der Vögel von Schreiner (1900) an Vertretern der Laridae, Alcidae, Colymbidae, Anatidae, Phasianidae, Charadriidae, Sturnidae, Hirundinidae und Corvidae zeigten erneut, daß im allgemeinen 2 Muskelschichten zu finden sind. Bei allen Vögeln seines Materials, mit Ausnahme der beiden Phasianidae *Gallus domesticus* und *Lagopus lagopus* wird die Muscularis nur aus einer inneren Längs- und einer äußeren Ringmuskelschicht gebildet. Schreiner verfolgt den Verlauf der Muskelschichten vom Osophagus aus nach dem Drüsenmagen und kommt zu dem Ergebnis, daß bei den Arten, die schon im Osophagus eine 3. Muskelschicht besitzen, sich diese direkt in den Drüsenmagen fortsetzt. Bei den Arten mit nur 2 Muskelschichten spalten sich im untersten Teil des Osophagus oder im Anfang des Drüsenmagens einzelne Muskelbündel von der Ringmuskelschicht ab und vereinigen sich dann entweder zu einer zusammenhängenden Schicht oder aber es entsteht eine äußere Längsmuskelschicht, die aus isoliert verlaufenden Fasern besteht.

Swenander (1902) untersuchte in seinen Studien über den Bau des Schlundes und des Magens der Vögel Vogelarten aus den gleichen Familien wie Barthels und Schreiner und findet ebenfalls bei *Phalacrocorax carbo*, *Tetrao tetrix* und bei *Perdix perdix* eine äußere Längsmuskulatur, zusätzlich noch bei *Ardea cinerea*.

Die bisher bekannten 6 Familien, deren Osophagus eine 3. Muskelschicht besitzt, sind also die Dromaeidae, Phasianidae, Rheidae, Phalacrocoracidae, Sulidae und Ardeidae. Als 7. Familie schließen sich nun die Tinamidae an.

Der Besitz einer äußeren Längsmuskelschicht ist nicht einer Gruppe näher verwandter Familien gemeinsam, sondern scheint ohne systematische Beziehungen für einige wenige Familien kennzeichnend zu sein. Offenbar besitzen dann aber alle Angehörigen einer Familie (oder auch Ordnung) diese 3. Muskelschicht, die anscheinend keine funktionelle Bedeutung hat, bzw. deren Funktion wir nicht kennen. Swenander nimmt an, daß es sich bei der 3. Muskelschicht um ein Relikt handelt. Eine 3. Muskelschicht im Osophagus findet sich bei manchen Reptilien und bei allen Säugetieren.

Literaturverzeichnis

- Barthels, P. (1885): Beitrag zur Histologie des Osophagus der Vögel in: Zeitschrift. f. wissenschaftl. Zoologie Bd. 59 Leipzig.
- Gadow, H. (1891): Vögel in Bronns Klassen und Ordnungen Bd. VI 4. Abt. Anatom. Teil.
- Grimm, J. (1866): Beitrag zur Anatomie des Darmes, Inaug.-Diss. Dorpat.
- Kahlbaum, C. (1854): De Avium Tractus Alimentarii Anatomia et Histologia Nonnulla Inaug.-Diss., Gedani.
- Niethammer, G. (1953): Die Vogelwelt Boliviens; in: Bonner Zoologische Beiträge Jahrg. 4, Heft 3—4.
- Rubeli, O. (1890): Über den Osophagus des Menschen und verschiedener Haustiere, Inaug.-Diss. Berlin.
- Schreiner, K. (1900): Beiträge zur Histologie und Embryologie des Vorderdarmes der Vögel in: Zeitschrift. f. wissenschaftl. Zoologie Bd. 68.
- Swenander, G. (1902): Studien über den Bau des Schlundes und des Magens der Vögel, aus: Norske Videnskab. Selskabs. Skrift. Nr. 6.

Anschrift d. Verf.: Dr. Brigitte Hanke, Murnau/Obb., Schwaigangerstraße 24.

ZOBODAT - www.zobodat.at

Zoologisch-Botanische Datenbank/Zoological-Botanical Database

Digitale Literatur/Digital Literature

Zeitschrift/Journal: [Bonn zoological Bulletin - früher Bonner Zoologische Beiträge.](#)

Jahr/Year: 1957

Band/Volume: [8](#)

Autor(en)/Author(s): Hanke Brigitte

Artikel/Article: [Zur Histologie des Ösophagus der Tinamidae 1-4](#)